第41回日本磁気共鳴医学会大会開催にあたって

徳島で開催する第41回日本磁気共鳴医学会大会（41st JSMRM）にようこそいらっしゃいました。2013年9月19日（木）～21日（土）の3日間、アスティとくしまにて磁気共鳴医学に関連する研究や開発、臨床に関係するトピックスや演題が披露されますので、活発な討論と情報交換を行っていただければと考えています。

昨年節目となる第40回大会が盛況のうちに終わり、新たに今後10年間を見通す意味で、今回はテーマを「MR2013　新たなBreakthroughへの挑戦」とさせていただきました。ご存じのように2012年にはiPS細胞の開発で我が国の山中伸弥教授と英国のジョン・ガートン博士がノーベル医学生理学賞を受賞され、今後の再生医療の展開に期待が高まっています。MRIやMRS等の磁気共鳴技術は、再生医療の評価においても有力な手段となると考えられ、今後分子イメージングの柱になると思われます。また、脳科学の分野においても磁気共鳴を用いた新手法の開発により、新たな展開が世界的に広まろうとしています。このように現在は磁気共鳴医学にとっても大きな分岐点であり、新たなBreakthroughをもたらす技術的な展開と応用を、安全性や倫理的な課題も含めて議論すべき時期にあると考えます。そこで、特別講演にはISMRMのゴールドメダルも授与されたミネソタ大学CMRRのProf. Michael Garwoodに最近の技術的なトピックスとCMRRでの研究の最先端を講演していただき、川崎医大の木村和美教授には脳卒中へのMRI応用の最先端の情報を紹介していただきます。また、シンポジウムでは多施設研究での標準化の情報や新しいコントラスト画像、再生医療の評価への応用等最新の研究内容や情報を討論していただけるように企画いたしました。これまでの手法を総括した上で新しい技術的な展開について討論を深め、さらに持続的な成長のための安全性や倫理性にも配慮した仕組みの構築についても検討していただければと考えております。

本学会の特徴は、臨床・基礎・技術系の多様な参加者による自由で闊達な交流と議論の場となる点にあります。ぜひとも大勢の多分野の研究者、技術者、臨床医の方々にお集まりいただき、実りある大会になるよう関係者一同努力を尽くしてまいりました。しかし、慣れない大会運営のため、至らない点も多々あるかと思います。最大限改善させていただきますので、お気づきの点は気兼ねなくご指摘いただければと存じます。皆様のご協力とご指導を賜りたくよろしくお願い申し上げます。

今回磁気共鳴医学会としては、四国でははじめて開催される大会となります。四国は弘法大師により開創された八十八カ所のお遍路の場所でもあり、「お接待」とよばれるおもてなしの心遣いが息づく土地柄です。「お接待」とは弘法大師の徳にむくいるための無償のおもてなしであります。徳島という地方での開催のため、交通の便では皆様にご不自由をかけることもあるかと思いますが、ぜひ人々の温かい「お接待」を体験され、初秋の四国の豊かな自然と味覚も楽しんでいただければ幸いに存じます。皆様のご参加とご協力に心より感謝申し上げます。

第41回日本磁気共鳴医学会大会　大会長
徳島大学大学院ヘルスバイオサイエンス研究部
放射線科学分野　教授
原田　雅史

日本磁気共鳴医学会歴代会長

第 1 代	有水　昇	昭和56年7月～平成元年9月
第 2 代	佐久間貞行	平成元年9月～平成 3 年9月
第 3 代	高橋　睦正	平成 3 年9月～平成 5 年9月
第 4 代	舘野　之男	平成 5 年9月～平成 8 年3月
第 5 代	亘　弘	平成 8 年4月～平成10年3月
第 6 代	高橋　睦正	平成10年4月～平成12年3月
第 7 代	宮坂　和男	平成12年4月～平成14年3月
第 8 代	渡部　徳子	平成14年4月～平成16年3月
第 9 代	杉村　和朗	平成16年4月～平成18年3月
第10代	犬伏　敏郎	平成18年4月～平成20年3月
第11代	荒木　力	平成20年4月～平成22年6月
第12代	梅田　雅宏	平成22年7月～平成24年9月
第13代	新津　守	平成24年9月～

歴代大会長

第 1 回	昭和56年	有水　昇	東　京
第 2 回	昭和57年	有水　昇	東　京
第 3 回	昭和58年	松沢　大樹	仙　台
第 4 回	昭和59年	亀井　裕孟	つくば
第 5 回	昭和60年（春）	飯尾　正宏	東　京
第 6 回	昭和60年（秋）	飯沼　武	東　京
第 7 回	昭和61年（春）	古瀬　和寛	中津川
第 8 回	昭和61年（秋）	鳥塚　莞爾	京　都
第 9 回	昭和62年（春）	亘　弘	岡　崎
第10回	昭和62年（秋）	青野　要	岡　山
第11回	昭和63年（春）	荒田　洋治	東　京
第12回	昭和63年（秋）	竹中　榮一	東　京
第13回	平成元年（春）	金沢　洋子	福　岡
第14回	平成元年（秋）	舘野　之男	東　京

第15回	平成 2 年(春)	曽我美　勝	岐　阜
第16回	平成 2 年(秋)	佐久間貞行	名古屋
第17回	平成 3 年(春)	井上　多門	東　京
第18回	平成 3 年(秋)	高橋　睦正	熊　本
第19回	平成 4 年(春)	遠藤　真広	東　京
第20回	平成 4 年(秋)	入江　五朗	札　幌
		宮坂　和男	
第21回	平成 5 年	能勢　忠男	つくば
第22回	平成 6 年	小塚　隆弘	大　阪
第23回	平成 7 年	渡部　徳子	東　京
第24回	平成 8 年	湯浅　龍彦	大　磯
第25回	平成 9 年	板井　悠二	大　宮
第26回	平成10年	成瀬　昭二	京　都
第27回	平成11年	多田　信平	東　京
第28回	平成12年	西川　弘恭	京　都
第29回	平成13年	上野　照剛	つくば
第30回	平成14年	蜂屋　順一	東　京
第31回	平成15年	荒木　　力	山　梨
第32回	平成16年	犬伏　俊郎	大　津
第33回	平成17年	平敷　淳子	東　京
第34回	平成18年	三森　文行	つくば
第35回	平成19年	杉村　和朗	神　戸
第36回	平成20年	田中　邦雄	旭　川
第37回	平成21年	吉川　宏起	横　浜
第38回	平成22年	巨瀬　勝美	つくば
第39回	平成23年	興梠　征典	北九州
第40回	平成24年	富樫かおり	京　都
第41回	平成25年	原田　雅史	徳　島

ご　案　内

1．会期および会場

会　期：2013年9月19日（木）・20日（金）・21日（土）

会　場：アスティとくしま

〒770-8055　徳島県徳島市山城町東浜傍示1番地1

TEL：088-624-5111　FAX：088-625-8469

総合受付・LS整理券配布：1F エントランスホール

クローク：1F 第1会議室

PCセンター：1F 第2会議室（1）

大会本部：1F 第2会議室（2）

第1会場：1F 多目的ホール

第2会場：3F 第1特別会議室

第3会場：3F 第2特別会議室

第4会場：2F 第4会議室

第5会場：2F ときわホール

ポスター受付：2F エレベーターホール

ポスター会場（1）：2F 研修室

ポスター会場（2）：2F 学習室

ポスター会場（3）：2F 展示ギャラリー

ポスター会場（4）：2F 第5会議室

ポスター会場（5）：2F 第6会議室

ポスター会場（6）：2F ホワイエ

企業展示：1F ロビー

2．参加者へのご案内

1）参加費

	当日参加
本学会　正会員	12,000円
本学会　学生会員	4,000円
一般参加者（非会員）	13,000円
基礎系学生・外国人留学生（非会員）	6,000円

＊学生の方は「学生証」等、在学を証明できるものを受付で提示してください。

2）登録受付時間

9月19日（木）7:30～17:00

9月20日（金）8:00～16:30

9月21日（土）8:00～12:00

3）事前登録者

「事前登録受付」で登録料払込票半券を提示し、ネームカード（参加証、領収書）と抄録集をお受け取りください。ネームカードには、ご所属、ご氏名を必ずご記入ください。

4）当日登録者

記名台にて当日登録用紙に必要事項を記入し、「当日登録受付」にて当日参加費を支払い、ネームカード（参加証、領収書）と抄録集をお受け取りください。ネームカードにはご所属、ご氏名を必ずご記入ください。

5）抄録集を別途ご希望の方

参加費には、抄録集が1冊含まれます。追加で購入を希望される方は、「総合受付」にお申し出ください。1冊4,000円（本体価格3,810円、消費税190円）です。配送希望の場合、送料を実費ご負担いただきます。

6）ランチョンセミナー

ランチョンセミナーではチケット（入場整理券）を配布します。チケットをお持ちの方が優先的に入場となります。

配布場所：1F エントランスホール

配布時間：開催当日　受付開始時～

（無くなり次第終了。枚数がある場合、11:30以降は会場前にて配布します。）

※チケットの有効期限はセミナー開始後10分までとなります。それ以降はチケットをお持ちの方でもご入場いただけない場合もございますのでご了承ください。

7）全員懇親会

9月20日（金）18:15より、アスティとくしま 1F 多目的ホール（第1会場）にて開催いたします。お誘い合わせの上、是非ご参加ください。

8）無線LANについて

大会期間中は1F 企業展示会場内休憩コーナーおよび3F ラウンジで無線LANが使えます。

9）総会

9月19日（木）11:40～12:40 第4会場（2F 第4会議室）にて開催いたします。

10) クローク

9月19日（木） 7:30～20:30

9月20日（金） 8:00～20:15

9月21日（土） 8:00～14:00

11) 日本磁気共鳴医学会への入会手続き

一般演題の発表者で未入会の方は、学会事務局にご連絡の上、至急入会手続きをお済ませください。

一般社団法人日本磁気共鳴医学会事務局

〒105-0012 東京都港区芝大門2-12-8 浜松町矢崎ホワイトビル 2F

TEL：03-6721-5388 FAX：03-6721-5433

12) 会期中の問い合わせ先（大会本部）

アスティとくしま 1F 第2会議室（2） TEL：088-624-5111

13) 下記のID･パスワードをもちいて大会プログラムを大会HP上で閲覧できます。

※大会終了後は閲覧できなくなりますので、ご了承ください。

閲覧期間：2013年9月19日（木）～21日（土）

ID：JSMRM2013 パスワード：Tk9shm13

3. 会員のみなさまへ

会員へのメール配信サービスをより充実させるため、学会場にメールアドレス登録受付を設置いたします。この機会に是非ご登録ください。

お 願 い

・ネームカード（参加証、兼領収書）の再発行は行いませんので紛失しないようご注意ください。

・ネームカードは、各会場への入場券となりますので、大会期間中は必ずご着用ください。

・ネームケースとストラップを記名台にご用意しておりますので、ご自由にお取りください。

・会場内での呼び出しは一切行えません。参加者への連絡は総合受付で申し受け、受付付近のメッセージボードに掲示します。呼び出しが予想される方は、掲示板をご確認ください。

・会場内では携帯電話のスイッチをお切りいただくか、マナーモードに設定してください。

・大会長の許可のない掲示・展示・印刷物の配布・録音・写真撮影・ビデオ撮影は固くお断りいたします。

発表者・座長へのご案内

1. 進行情報

セッション	発表	質疑	総合討論
シンポジウム1	20分	3分	28分
シンポジウム2	17分	5分	−
シンポジウム3	25分	5分	−
シンポジウム4	15分	2分	18分
ワークショップ1	15分	3分	15分
ワークショップ2	15分	5分	−
ワークショップ3	10分・指定発言5分	−	25分
一般口演	7分	3分	−
ポスター発表	3分	3分	−
イブニングシンポジウム	20分（質疑込み）	−	−

・ 計時は発表終了1分前に黄色ランプが点灯、終了時に赤色ランプを点灯してお知らせします。円滑な進行のため、時間厳守でお願いいたします。
・ 演台上には、モニター、キーボード、マウスをご準備しております。演台に上がると最初のスライドが表示されますので、その後の画像切替等の操作は各自で行ってください。

2. 口演発表者の方へ

セッション開始30分前までにPCセンター（1F 第2会議室（2））にて、データ受付を行ってください。

9月19日（木） 7:30～18:00
9月20日（金） 8:00～17:00
9月21日（土） 8:00～13:00

Ⅰ. PC発表データによる発表の場合

1） 口演発表は、すべてPC発表（PowerPoint）のみといたします。
2） 発表データは、PowerPoint 2003～2010で作成してください。また、作成に使用されたPC以外でも必ず動作確認を行っていただき、USBフラッシュメモリーまたはCD-Rにてご持参ください。

3）フォントは特殊なものでなく、Windowsに設定されている標準フォントをご使用ください。

＜データの作成環境＞

フォント（日本語）：MSゴシック，MSPゴシック，MS明朝，MSP明朝

（英　語）：Arial，Century，Century Gothic，Times New Roman

4）発表データは大会終了後、事務局で責任を持って消去いたします。

Ⅱ．PC本体持込みによる発表の場合

1）Macintoshで作成したものと動画・音声を含む場合は、必ずご自身のPC本体をお持込みください。

2）会場でご用意するPCケーブルコネクタの形状は、D-SUB mini 15pin（図参照）です。この出力端子を持つPCをご用意いただくか、この形状に変換するコネクタを必要とする場合には必ずご持参ください。電源ケーブルもお忘れなくお持ちください。

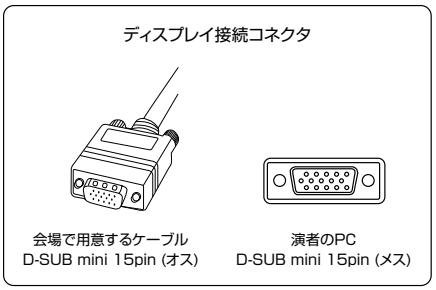

（図）

3）再起動をすることがありますので、パスワード入力は“不要”に設定してください。

4）スクリーンセーバーならびに省電力設定は事前に解除しておいてください。

5）動画データ使用の場合は、Windows Media Playerで再生可能であるものに限定いたします。

3．ポスター発表者の方へ

1）作成サイズ

演題番号：縦20cm×横20cm

ポスター：縦190cm×横90cm

タイトル・氏名・所属：縦20cm×横76cm

※演題番号は大会事務局にてご用意いたします。

※「ポスター」と「タイトル・氏名・所属」は各自でご用意をお願いいたします。

※ポスターの貼りつけには画鋲をご利用ください。画鋲は大会事務局にて用意いたします。

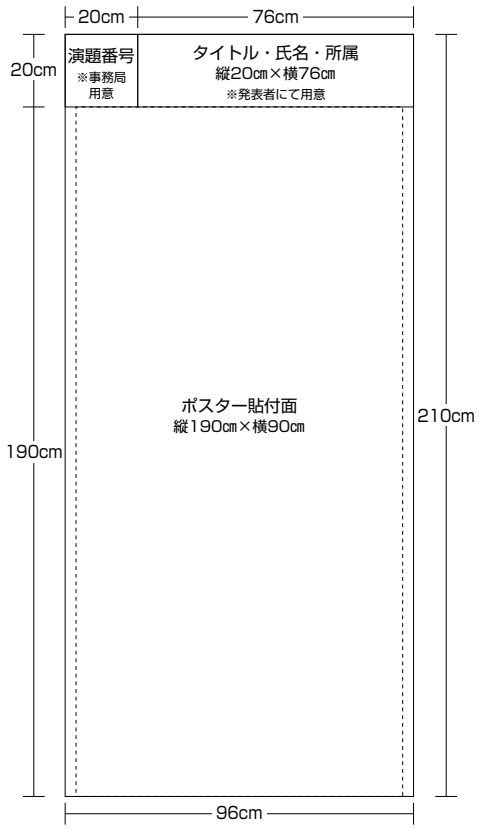

2) 2F ポスター受付にて演者受付を済ませたあと、ポスターを所定のパネルに各自で掲示してください。貼付・発表・撤去スケジュールは以下のとおりです。

	貼付	発表	撤去
9月19日（木）	8:30～12:00	14:00～17:00	−
9月20日（金）	−	14:00～17:00	−
9月21日（土）	−	9:00～11:30	11:30～14:00

※撤去時間は厳守してください。時間になり次第、処分いたします。

3) 開始10分前までにご自身のパネルの前で待機してください。

4) ポスター発表の中で、内容の優れたものには学術奨励賞を授与します。発表は、9月20日（金）午後に受賞したポスターパネルにお知らせします。受賞者は、同日18:00からの全員懇親会（会場：アスティとくしま 1F 多目的ホール）にて授賞式を行いますので、ご参加ください。御都合によりご欠席される受賞者は、総合受付まで事前にお知らせください。

座長の先生方へ

1）参加受付後、1F 座長受付にお越しください。ご担当いただくセッションの開始15分前までに、口演セッションご担当の先生は会場右手前方の次座長席に、ポスターセッションご担当の先生は2F ポスター受付にお越しください。ポスターセッションの座長には、座長リボンと指示棒をお渡しいたします。

2）口演ならびにポスターセッションの座長は、ポスター演題の中から、学術奨励賞候補となる演題を3題推薦してください。推薦用紙は、1F 座長受付でお渡しいたします。9月20日（金）13時までに推薦用紙に記入の上、座長受付にご提出ください。

会場周辺地図

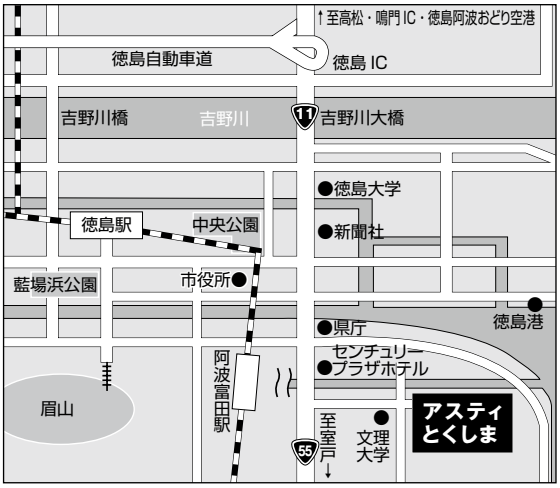

飛行機で

東京（羽田）　1時間10分
福岡　1時間15分
→ 徳島空港
タクシー 約30分 → アスティとくしま
空港連絡バス 約25分 → 徳島駅
バス 約15分（※） → アスティとくしま

JRで

新幹線

東京　東海道・山陽新幹線 のぞみ 約3時間20分
新大阪　山陽新幹線 のぞみ 約50分
博多　山陽新幹線 のぞみ 約1時間40分 さくら 約1時間50分
→ 岡山駅
快速 マリンライナー 約1時間 → 高松駅（香川県）
特急 うずしお 約1時間10分 → 徳島駅（※）
特急 南風 約1時間30分 → 阿波池田駅
特急 剣山 約1時間10分 → 徳島駅（※）

在来線

（※）徳島駅から、バス約15分 アスティとくしま まで

高速バスで

大阪駅　約2時間40分
なんば　約3時間
三宮　約1時間50分
京都　約2時間45分
関空　約2時間45分
神戸空港　約2時間30分
新神戸駅　約2時間
→ 徳島駅
バス 約15分（※） → アスティとくしま

車で

徳島IC → アスティとくしま
約25分
※駐車場534台（200円／日　7:00～21:00）

シャトルバスのご案内

シャトルバスルート

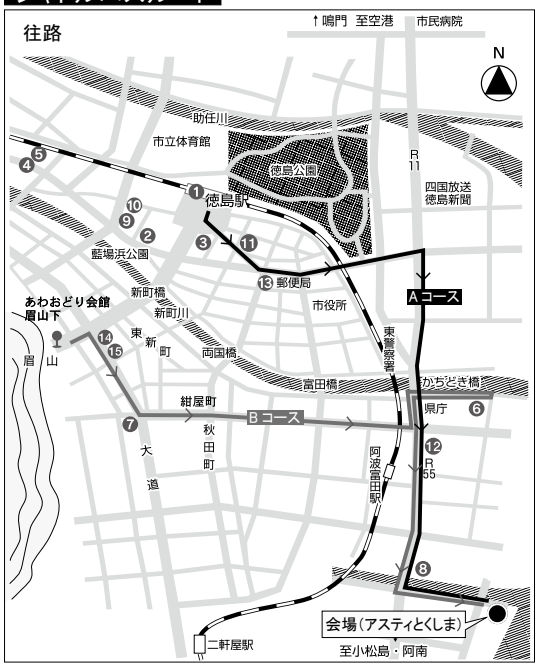

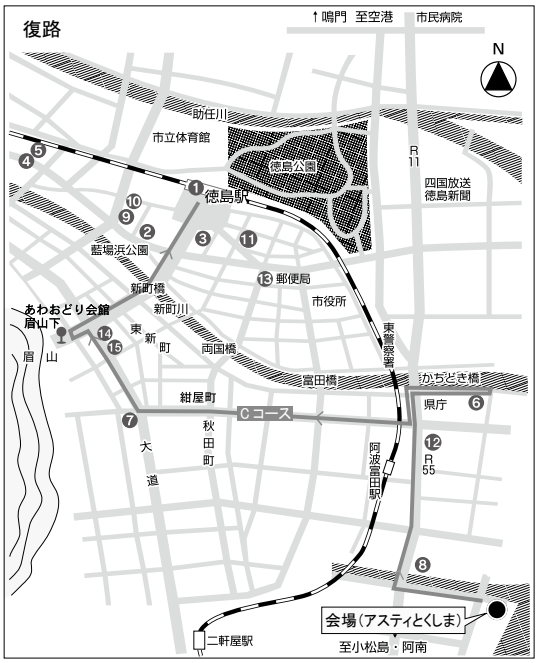

1. ホテルクレメント徳島
2. 徳島東急イン
3. ホテルサンルート徳島
4. サンシャイン徳島
5. サンシャイン徳島アネックス
6. 徳島グランヴィリオホテル
7. 徳島ワシントンホテルプラザ
8. センチュリープラザホテル
9. アグネスホテル徳島
10. アグネスホテルプラス
11. 徳島駅前第一ホテル
12. 徳島県庁前第一ホテル
13. 東横イン徳島駅前
14. 東横イン徳島駅眉山口
15. アルファホテル徳島

1日目 9月19日(木) ・ 2日目 9月20日(金)

往路	徳島市内 ⇒ 会場（アスティとくしま）

Aコース：ホテルクレメント⇒アスティとくしま

●ホテルクレメント発

時	分
7	00、10、20、30、40、50
8～16	00、20、40

Bコース：阿波おどり会館⇒グランヴィリオホテル⇒アスティとくしま

●阿波おどり会館発

時	分
7	00、20、40
8	00、20
9	00、30
10	00

●グランヴィリオホテル発

時	分
7	10、30、50
8	10、30
9	10、40
10	10

復路	会場（アスティとくしま） ⇒ 徳島市内

Cコース：
アスティとくしま⇒グランヴィリオホテル⇒阿波おどり会館⇒ホテルクレメント

●アスティとくしま発

時	分
10～20	00、20、40

3日目 9月21日(土)

往路	徳島市内 ⇒ 会場（アスティとくしま）

Aコース：ホテルクレメント⇒アスティとくしま

●ホテルクレメント発

時	分
7	00、10、20、30、40、50
8～11	00、20、40
12	00

Bコース：阿波おどり会館⇒グランヴィリオホテル⇒アスティとくしま

●阿波おどり会館発

時	分
7	00、20、40
8	00、20
9	00、30
10	00

●グランヴィリオホテル発

時	分
7	10、30、50
8	10、30
9	10、40
10	10

復路	会場（アスティとくしま） ⇒ 徳島市内

Cコース：
アスティとくしま⇒グランヴィリオホテル⇒阿波おどり会館⇒ホテルクレメント

●アスティとくしま発

時	分
10～14	00、20、40

シャトルバス所要時間の目安	所要時間	距離
ホテルクレメント ⇔ アスティとくしま	30分～40分	3.7km
阿波おどり会館 ⇔ グランヴィリオホテル	10分～15分	1.8km
グランヴィリオホテル ⇔ アスティとくしま	15分～20分	2.7km
阿波おどり会館 ⇔ ホテルクレメント	5分～10分	0.8km

※上記スケジュールは目安となります。当日の天候・交通事情により、随時運行となる場合がございます。

会場のご案内

1st Floor

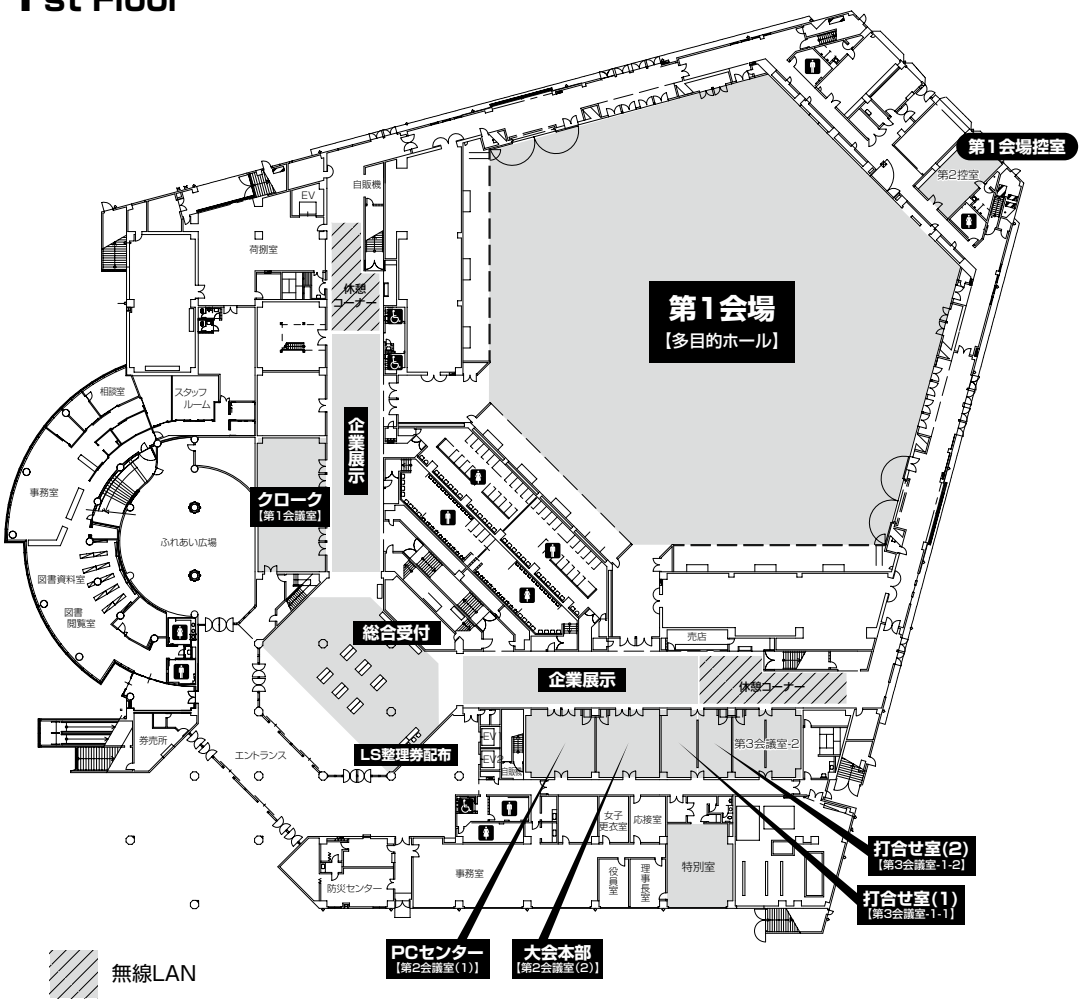

会場のご案内

2nd Floor

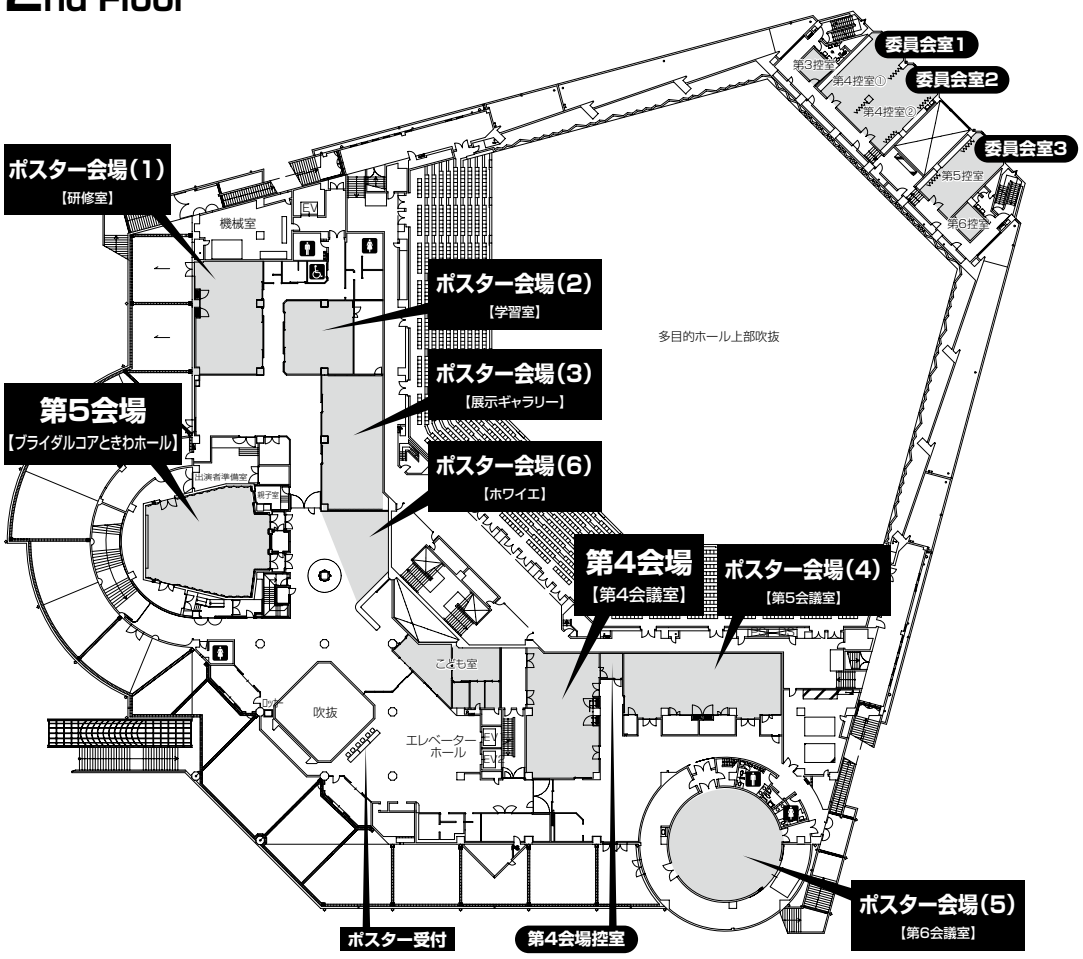

会場のご案内

3rd Floor

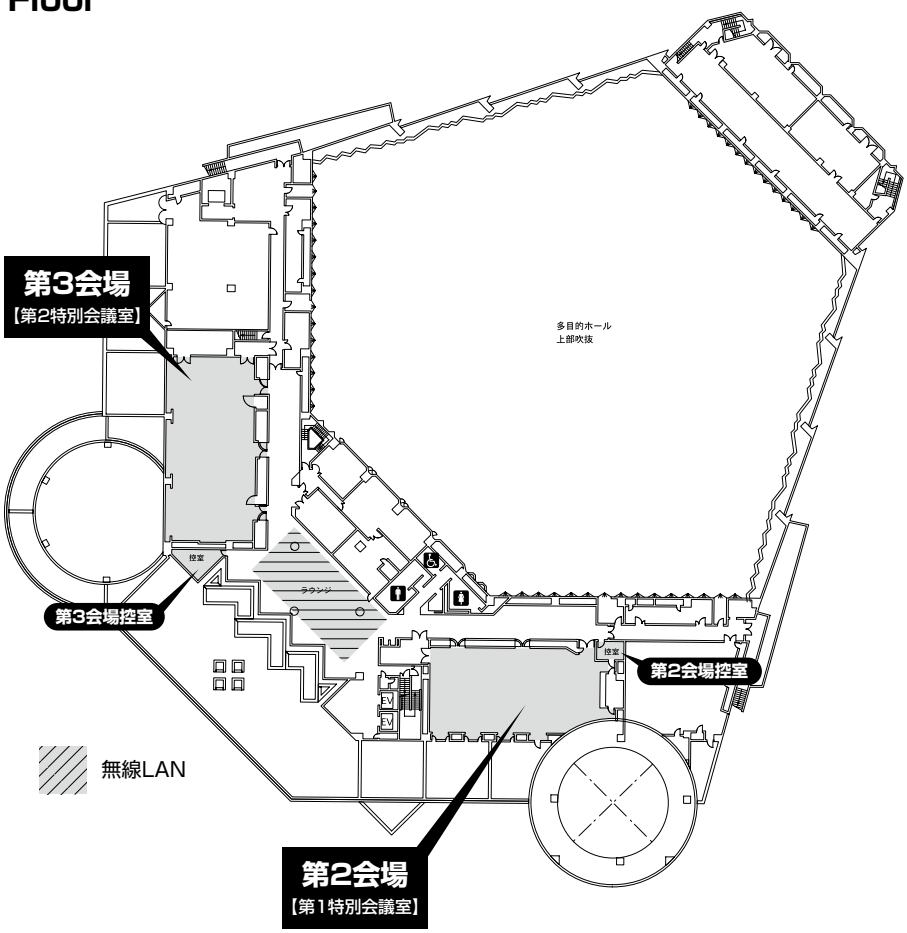

ポスター会場

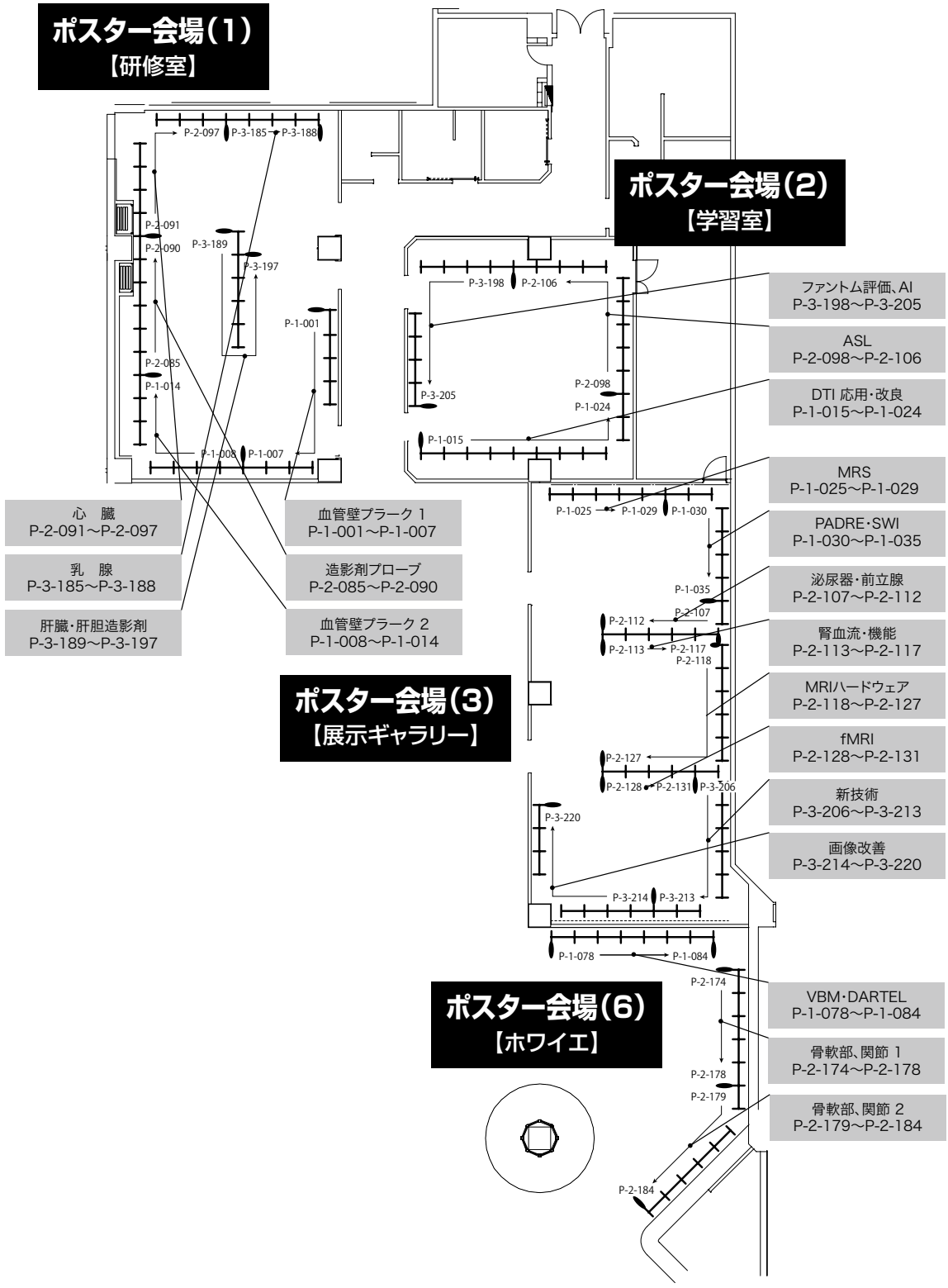
ポスター会場(1)
【研修室】
ポスター会場(2)
【学習室】
ポスター会場(3)
【展示ギャラリー】
ポスター会場(6)
【ホワイエ】
P-2-097
P-3-185
P-3-188
P-2-091
P-2-090
P-3-189
P-3-197
P-1-001
P-2-085
P-1-014
P-1-008
P-1-007
P-3-198
P-2-106
P-3-205
P-2-098
P-1-024
P-1-015
P-1-025
P-1-029
P-1-030
P-1-035
P-2-107
P-2-112
P-2-113
P-2-117
P-2-118
P-2-127
P-2-128
P-2-131
P-3-206
P-3-220
P-3-214
P-3-213
P-1-078
P-1-084
P-2-174
P-2-178
P-2-179
P-2-184
心　臓
P-2-091～P-2-097
乳　腺
P-3-185～P-3-188
肝臓・肝胆造影剤
P-3-189～P-3-197
血管壁プラーク 1
P-1-001～P-1-007
造影剤プローブ
P-2-085～P-2-090
血管壁プラーク 2
P-1-008～P-1-014
ファントム評価、AI
P-3-198～P-3-205
ASL
P-2-098～P-2-106
DTI 応用・改良
P-1-015～P-1-024
MRS
P-1-025～P-1-029
PADRE・SWI
P-1-030～P-1-035
泌尿器・前立腺
P-2-107～P-2-112
腎血流・機能
P-2-113～P-2-117
MRIハードウェア
P-2-118～P-2-127
fMRI
P-2-128～P-2-131
新技術
P-3-206～P-3-213
画像改善
P-3-214～P-3-220
VBM・DARTEL
P-1-078～P-1-084
骨軟部、関節 1
P-2-174～P-2-178
骨軟部、関節 2
P-2-179～P-2-184

ポスター会場

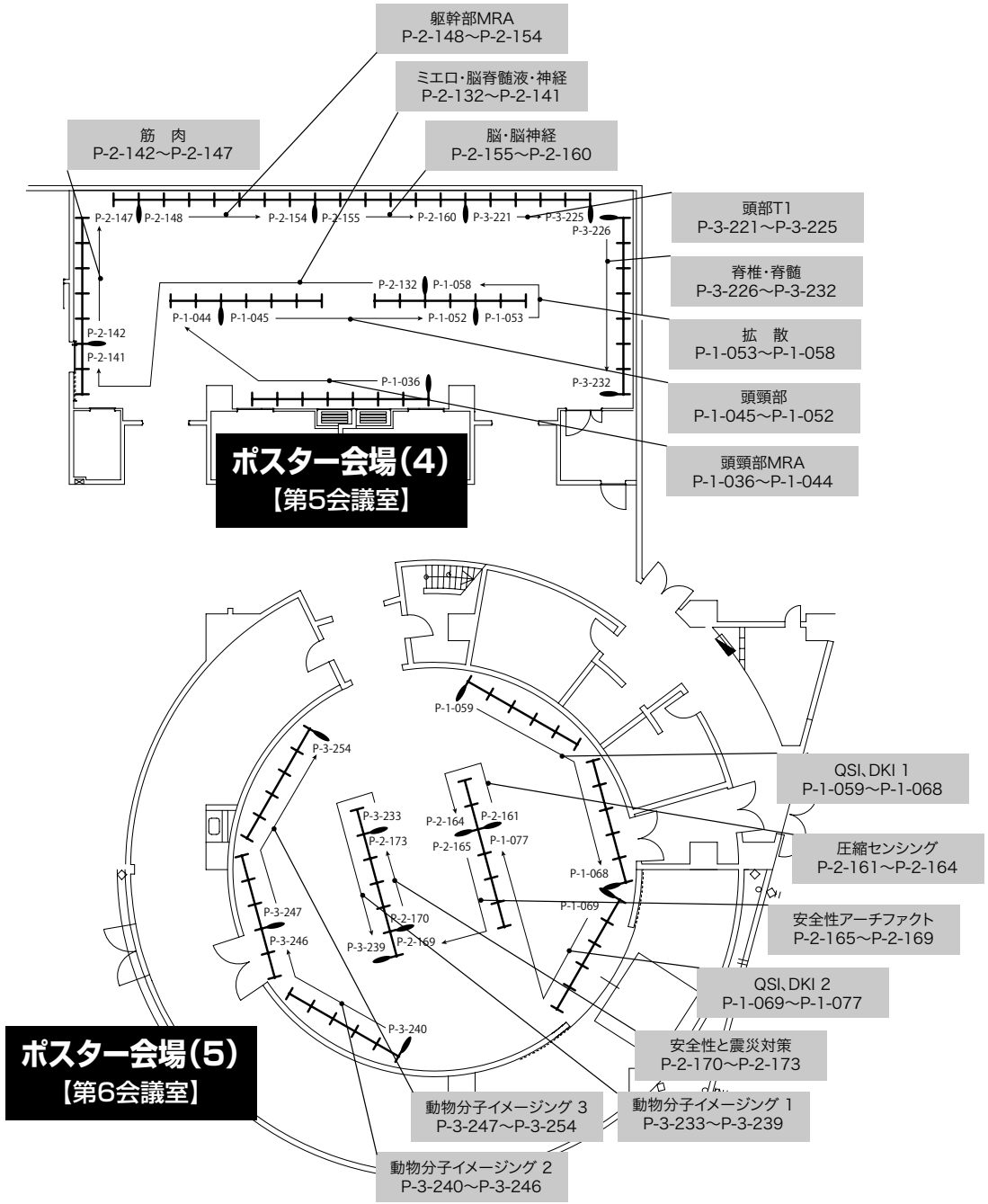
躯幹部MRA
P-2-148〜P-2-154
ミエロ・脳脊髄液・神経
P-2-132〜P-2-141
筋　肉
P-2-142〜P-2-147
脳・脳神経
P-2-155〜P-2-160
頭部T1
P-3-221〜P-3-225
脊椎・脊髄
P-3-226〜P-3-232
拡　散
P-1-053〜P-1-058
頭頸部
P-1-045〜P-1-052
頭頸部MRA
P-1-036〜P-1-044
ポスター会場(4)
【第5会議室】
QSI、DKI 1
P-1-059〜P-1-068
圧縮センシング
P-2-161〜P-2-164
安全性アーチファクト
P-2-165〜P-2-169
QSI、DKI 2
P-1-069〜P-1-077
安全性と震災対策
P-2-170〜P-2-173
動物分子イメージング 1
P-3-233〜P-3-239
動物分子イメージング 2
P-3-240〜P-3-246
動物分子イメージング 3
P-3-247〜P-3-254
ポスター会場(5)
【第6会議室】

大会第１日目

	第1会場 1F 多目的ホール	第2会場 3F 第1特別会議室	第3会場 3F 第2特別会議室	第4会場 2F 第4会議室	第5会場 2F ときわホール
8:00	開会式				
9:00	シンポジウム1 多施設評価のための MR定量化と統計解析 8:30～10:30	一般演題 頭部ASL 1 O-1-001～O-1-006 8:30～9:30	一般演題 腹部T1ρ・T1, T2マップ等1 O-1-033～O-1-038 8:30～9:30	一般演題 Elastography 1 O-1-068～O-1-071 8:30～9:10	一般演題 腎・前立腺1 O-1-095～O-1-098 8:30～9:10
				一般演題 Elastography 2 O-1-072～O-1-075 9:10～9:50	一般演題 腎・前立腺2 O-1-099～O-1-102 9:10～9:50
10:00		一般演題 頭部ASL 2 O-1-007～O-1-012 9:30～10:30	一般演題 腹部T1ρ・T1, T2マップ等2 O-1-039～O-1-044 9:30～10:30	一般演題 温度測定1 O-1-076～O-1-079 10:00～10:40	一般演題 女性生殖器 O-1-103～O-1-108 9:50～10:50
11:00	特別講演1 Far Out Experimentsin MRI using FM pulses 10:30～11:30	一般演題 頭部ASL 3 O-1-013～O-1-017 10:30～11:20	一般演題 圧縮センシング O-1-045～O-1-049 10:30～11:20	一般演題 温度測定2 O-1-080～O-1-084 10:40～11:20	一般演題 新生児用ハードウェア O-1-109～O-1-112 10:50～11:30
12:00	ランチョンセミナー1 ㈱日立メディコ 11:40～12:40	ランチョンセミナー2 シーメンス・ジャパン㈱ 11:40～12:40	ランチョンセミナー3 ㈱フィリップス エレクトロニクス ジャパン 11:40～12:40	総会 11:40～12:40	
13:00	教育講演1 骨関節1 12:50～13:50	教育講演2 脳神経1 12:50～13:50	教育講演3 基礎1 12:50～13:50	教育講演4 乳腺 12:50～13:50	教育講演5 腹部1 12:50～13:50
14:00	ワークショップ1 ASL in the next stage 14:00～15:30	一般演題 心冠動脈MRA O-1-018～O-1-022 14:00～14:50	一般演題 CEST 1 O-1-050～O-1-054 14:00～14:50	一般演題 画像処理・データ処理1 O-1-085～O-1-089 14:00～14:50	一般演題 ハードウェア1 O-1-113～O-1-118 14:00～15:00
15:00		一般演題 心臓シネ O-1-023～O-1-028 14:50～15:50	一般演題 CEST 2 O-1-055～O-1-058 14:50～15:30	一般演題 画像処理・データ処理2 O-1-090～O-1-094 14:50～15:40	一般演題 ハードウェア2 O-1-119～O-1-124 15:00～16:00
16:00	イブニングシンポジウム コントラストMRI 25周年記念シンポジウム －Always Innovationwards－ バイエル薬品㈱ 15:30～18:30	一般演題 心筋 O-1-029～O-1-032 15:50～16:30	一般演題 動物・分子イメージング1 O-1-059～O-1-063 15:30～16:10		一般演題 ハードウェア3 O-1-125～O-1-130 16:00～17:00
17:00		スタディグループ 位相画像情報の臨床応用 17:00～18:30	一般演題 動物・分子イメージング2 O-1-064～O-1-067 16:20～17:00 プロジェクト研究 MR Elastographyの特性評価 に基づく臨床的有効性の検討 17:00～18:30	スタディグループ q-space研究会 17:00～18:30	スタディグループ 小動物イメージング 17:00～18:30
18:00					
19:00	スタディグループ 躯幹部における拡散強調画像 18:30～20:30	スタディグループ 3次元シネ位相コントラスト法 による血行動態解析の 医療への利用促進を図る 18:30～20:00	スタディグループ MRイメージングおよび 画像解析における数理問題の 研究とソフトウェア開発 18:30～20:00	スタディグループ MR適合性研究会 18:30～20:00	スタディグループ 超偏極グループ 18:30～20:00
20:00					

9月19日(木)

ポスター会場(1) 2F 研修室	ポスター会場(2) 2F 学習室	ポスター会場(3) 2F 展示ギャラリー	ポスター会場(4) 2F 第5会議室	ポスター会場(5) 2F 第6会議室	ポスター会場(6) 2F ホワイエ	企業展示 1F ロビー
						8:00
ポスター貼付						9:00 10:00 11:00
						12:00 13:00
ポスター 血管壁プラーク1 P-1-001～P-1-007 14:00～14:42	ポスター DTI応用・改良 P-1-015～P-1-024 14:00～15:00	ポスター MRS P-1-025～P-1-029 14:00～14:30	ポスター 頭頸部MRA P-1-036～P-1-044 14:00～14:54	ポスター QSI、DKI 1 P-1-059～P-1-068 14:00～15:00	ポスター VBM・DARTEL P-1-078～P-1-084 14:00～14:42	14:00
ポスター 血管壁プラーク2 P-1-008～P-1-014 14:42～15:24		ポスター PADRE・SWI P-1-030～P-1-035 14:30～15:06	ポスター 頭頸部 P-1-045～P-1-052 14:54～15:42	ポスター QSI、DKI 2 P-1-069～P-1-077 15:00～15:54		15:00
			ポスター 拡散 P-1-053～P-1-058 15:42～16:18			16:00
						17:00
						18:00
						19:00
						20:00

企業展示

大会第２日目

	第1会場 1F 多目的ホール	第2会場 3F 第1特別会議室	第3会場 3F 第2特別会議室	第4会場 2F 第4会議室	第5会場 2F ときわホール
8:00					
9:00	**シンポジウム2** 新しい画像技術と病態解析のBreakthrough 8:30～10:30	**一般演題** 脳･頭頸部 O-2-131～O-2-136 8:30～9:30	**一般演題** 腹部･食道1 O-2-161～O-2-165 8:30～9:20	**一般演題** 関節･リンパ1 O-2-196～O-2-199 8:30～9:10	**一般演題** MRS 1 O-2-231～O-2-235 8:30～9:20
		一般演題 脳脊髄flow O-2-137～O-2-140 9:30～10:10	**一般演題** 腹部･食道2 O-2-166～O-2-169 9:20～10:00	**一般演題** 関節･リンパ2 O-2-200～O-2-203 9:10～9:50	**一般演題** MRS 2 O-2-236～O-2-239 9:20～10:00
10:00		**一般演題** 頭頸部流速解析、MRA O-2-141～O-2-147 10:10～11:20	**一般演題** 肝脂肪 O-2-170～O-2-173 10:00～10:40	**一般演題** 関節T1ρT2 O-2-204～O-2-208 9:50～10:40	**一般演題** MRS 3 O-2-240～O-2-243 10:00～10:40
11:00	**特別講演2** MRIを用いたt-PA静注療法 10:30～11:30		**一般演題** 肝MRA･MRV O-2-174～O-2-177 10:40～11:20	**一般演題** QSM O-2-209～O-2-213 10:40～11:30	**一般演題** VBM O-2-244～O-2-247 10:40～11:20
12:00	**ランチョンセミナー4** 東芝メディカルシステムズ㈱ 11:40～12:40	**ランチョンセミナー5** エーザイ㈱ 11:40～12:40	**ランチョンセミナー6** テルモ㈱ 11:40～12:40	**ランチョンセミナー7** キヤノンライフケア ソリューションズ㈱ 11:40～12:40	
13:00	**教育講演6** 骨関節2 12:50～13:50	**教育講演7** 脳神経2 12:50～13:50	**教育講演8** 基礎2 12:50～13:50	**教育講演9** 血管 12:50～13:50	**教育講演10** 腹部2 12:50～13:50
14:00	**シンポジウム3** 分子イメージングにおける Breakthrough 14:00～16:30	**一般演題** 頸動脈ブラーク1 O-2-148～O-2-152 14:00～14:50	**一般演題** EOB 1 O-2-178～O-2-183 14:00～15:00	**一般演題** fMRI O-2-214～O-2-220 14:00～15:10	**一般演題** T1コントラスト･ T2コントラスト改善1 O-2-248～O-2-252 14:00～14:50
15:00		**一般演題** 頸動脈ブラーク2 O-2-153～O-2-156 14:50～15:30	**一般演題** EOB 2 O-2-184～O-2-188 15:00～15:50	**一般演題** 画像解析1 O-2-221～O-2-225 15:10～16:00	**一般演題** T1コントラスト･ T2コントラスト改善2 O-2-253～O-2-258 14:50～15:50
16:00		**一般演題** 頸動脈ブラーク3 O-2-157～O-2-160 15:30～16:10	**一般演題** DWIの改善 O-2-189～O-2-195 15:50～17:00	**一般演題** 画像解析2 O-2-226～O-2-230 16:00～16:50	
17:00		**イブニングセミナー1** GEヘルスケア･ジャパン㈱ 16:30～18:00	**イブニングセミナー2** 第一三共㈱ 17:00～18:00	**スタディグループ** 次世代diffusion MRを用いた脳のmicrostructureの解析と臨床応用 17:00～18:00	**Proton MRSプロジェクト研究(最終報告)及びLCModelユーザーミーティン** (LASystems共催) 16:50～17:50
18:00					
19:00	**全員懇親会** 18:15～20:15				
20:00					

9月20日(金)

ポスター会場(1) 2F 研修室	ポスター会場(2) 2F 学習室	ポスター会場(3) 2F 展示ギャラリー	ポスター会場(4) 2F 第5会議室	ポスター会場(5) 2F 第6会議室	ポスター会場(6) 2F ホワイエ	企業展示 1F ロビー
						8:00
ポスター貼付						9:00 10:00 11:00
						12:00 13:00
ポスター 造影剤プローブ P-2-085～P-2-090 14:00～14:36 ポスター 心臓 P-2-091～P-2-097 14:36～15:18	ポスター ASL P-2-098～P-2-106 14:00～14:54	ポスター 泌尿器・前立腺 P-2-107～P-2-112 14:00～14:36 ポスター 腎血流・機能 P-2-113～P-2-117 14:36～15:06 ポスター MRIハードウェア P-2-118～P-2-127 15:06～16:06 ポスター fMRI P-2-128～P-2-131 16:06～16:30	ポスター ミエロ・脳脊髄液・神経 P-2-132～P-2-141 14:00～15:00 ポスター 筋肉 P-2-142～P-2-147 15:00～15:36 ポスター 躯幹部MRA P-2-148～P-2-154 15:36～16:18 ポスター 脳・脳神経 P-2-155～P-2-160 16:18～16:54	ポスター 圧縮センシング P-2-161～P-2-164 14:00～14:24 ポスター 安全性アーチファクト P-2-165～P-2-169 14:24～14:54 ポスター 安全性と震災対策 P-2-170～P-2-173 14:54～15:18	ポスター 骨軟部、関節1 P-2-174～P-2-178 14:00～14:30 ポスター 骨軟部、関節2 P-2-179～P-2-184 14:30～15:06	企業展示	14:00 15:00 16:00 17:00 18:00 19:00 20:00

大会第３日目

	第1会場	第2会場	第3会場	第4会場	第5会場
	1F 多目的ホール	3F 第1特別会議室	3F 第2特別会議室	2F 第4会議室	2F ときわホール
8:00					
9:00	シンポジウム4 上腹部画像診断を変えた MR検査法 8:30～10:30	一般演題 QSI、DKI 1 O-3-259～O-3-262 8:30～9:10 一般演題 QSI、DKI 2 O-3-263～O-3-266 9:10～9:50	一般演題 大血管MRA O-3-276～O-3-279 8:30～9:10 一般演題 肺血流 O-3-280～O-3-284 9:10～10:00	一般演題 脊椎1 O-3-290～O-3-293 8:30～9:10 一般演題 脊椎2 O-3-294～O-3-297 9:10～9:50	一般演題 安全性アーチファクト O-3-303～O-3-308 8:30～9:30 一般演題 震災 O-3-309～O-3-312 9:30～10:10
10:00		一般演題 乳腺1 O-3-267～O-3-271 10:00～10:50	一般演題 造影剤プローブ O-3-285～O-3-289 10:00～10:50	一般演題 神経描出 O-3-298～O-3-302 9:50～10:40	ワークショップ3 MRIの震災対応について 10:10～11:10
11:00	ワークショップ2 MR適合ペースメーカーの運用 10:30～11:30	一般演題 乳腺2 O-3-272～O-3-275 10:50～11:30			
12:00	ランチョンセミナー8 GEヘルスケア・ジャパン㈱ 11:40～12:40	ランチョンセミナー9 日本メドトロニック㈱ 11:40～12:40	ランチョンセミナー10 コニカミノルタ ヘルスケア㈱ 11:40～12:40		
13:00	教育講演11 安全性 12:50～13:50	教育講演12 脳神経3 12:50～13:50	教育講演13 基礎3 12:50～13:50	教育講演14 泌尿生殖器 12:50～13:50	
14:00	閉会式				
15:00					
16:00					
17:00					
18:00					
19:00					
20:00					

9月21日(土)

ポスター会場(1) 2F 研修室	ポスター会場(2) 2F 学習室	ポスター会場(3) 2F 展示ギャラリー	ポスター会場(4) 2F 第5会議室	ポスター会場(5) 2F 第6会議室	ポスター会場(6) 2F ホワイエ	企業展示 1F ロビー	
							8:00
ポスター貼付						企業展示	9:00
ポスター 乳腺 P-3-185～P-3-188 9:00～9:24		ポスター 新技術 P-3-206～P-3-213 9:00～9:48		ポスター 動物分子イメージング1 P-3-233～P-3-239 9:00～9:42			
ポスター 肝臓･肝胆道影剤 P-3-189～P-3-197 9:24～10:18	ポスター ファントム評価、AI P-3-198～P-3-205 10:00～10:48	ポスター 画像改善 P-3-214～P-3-220 9:48～10:30	ポスター 頭部T1 P-3-221～P-3-225 10:00～10:30	ポスター 動物分子イメージング2 P-3-240～P-3-246 9:42～10:24			10:00
			ポスター 脊椎･脊髄 P-3-226～P-3-232 10:30～11:06	ポスター 動物分子イメージング3 P-3-247～P-3-254 10:24～11:12			11:00
ポスター撤去							12:00
							13:00
							14:00
							15:00
							16:00
							17:00
							18:00
							19:00
							20:00

第41回日本磁気共鳴医学会大会
各種委員会開催一覧

9月18日（水）		
理事会	16:00～18:30	ホテルクレメント徳島 3F 清風・薫風
9月19日（木）		
総会	11:40～12:40	第4会議室（2F 第4会場）
医療経済委員会	16:00～18:00	第3会議室1-2（1F 大会本部 隣）
広報委員会	18:00～19:00	第3会議室1-2（1F 大会本部 隣）
編集委員会	18:30～20:00	第5控室（2F 第1会場裏 楽屋）
9月20日（金）		
国際交流委員会	7:20～ 8:20	第5控室（2F 第1会場裏 楽屋）
将来計画委員会	11:40～12:40	第5控室（2F 第1会場裏 楽屋）
安全性評価委員会	11:40～13:40	第4控室2（2F 第1会場裏 楽屋）
7TMR装置の安全使用小委員会	16:30～18:00	第2控室（1F 第1会場裏 楽屋）

※場所はp.13～15の会場図でご確認ください。

スタディグループ＆プロジェクト研究
開催一覧

9月19日（木）		
躯幹部における拡散強調画像	18:30～20:30	第1会場（1F 多目的ホール）
位相画像情報の臨床応用	17:00～18:30	第2会場（3F 第1特別会議室）
3次元シネ位相コントラスト法による血行動態解析の医療への利用促進を図る	18:30～20:00	第2会場（3F 第1特別会議室）
MR Elastographyの特性評価に基づく臨床的有効性の検討 プロジェクト研究	17:00～18:30	第3会場（3F 第2特別会議室）
MRイメージングおよび画像解析における数理問題の研究とソフトウェア開発	18:30～20:00	第3会場（3F 第2特別会議室）
q-space研究会	17:00～18:30	第4会場（2F 第4会議室）
MR適合性研究会	18:30～20:00	第4会場（2F 第4会議室）
小動物イメージング	17:00～18:30	第5会場（2F ときわホール）
超偏極グループ	18:30～20:00	第5会場（2F ときわホール）
9月20日（金）		
次世代diffusion MRを用いた脳のmicrostructureの解析と臨床応用	17:00～18:00	第4会場（2F 第4会議室）
Proton MRSプロジェクト研究（最終報告）及びLCModelユーザーミーティング（LASystems共催）	16:50～17:50	第5会場（2F ときわホール）

第41回日本磁気共鳴医学会大会プログラム委員（五十音順）

青木伊知男　放射線医学総合研究所　分子イメージング研究センター
青木　茂樹　順天堂大学大学院医学研究科　放射線医学
阿部　　修　日本大学医学部　放射線医学系画像診断学分野
阿部　考志　徳島大学大学院ヘルスバイオサイエンス研究部　放射線科学分野
五十嵐博中　新潟大学脳研究所　統合脳機能研究センター
石川　　誠　大塚製薬株式会社　徳島研究室エネルギー代謝研究室
石森　隆司　香川大学医学部附属病院　放射線部
井田　正博　荏原病院　診療放射線科
市川　智章　山梨大学医学部附属病院　放射線部
内田　幸司　島根大学医学部　放射線医学講座
加藤　　勤　住友別子病院　放射線診断科
川光　秀昭　神戸大学医学部附属病院　放射線部
橘川　　薫　藤沢湘南台病院
木村　浩彦　福井大学医学部　病態解析医学講座放射線医学
久保　　均　福島県立医科大学ふくしま国際医療科学センター先端臨床研究センター
椎野　顯彦　滋賀医科大学　MR医学総合研究センター
住谷さつき　徳島大学大学院ヘルスバイオサイエンス研究部　精神医学分野
竹内麻由美　徳島大学大学院ヘルスバイオサイエンス研究部　放射線科学分野
竹原　康雄　浜松医科大学医学部附属病院　放射線部
田村　隆行　広島大学病院　診療支援部画像診断部門
中野　　覚　香川大学医学部　放射線医学教室
拝師　智之　株式会社エム・アール・テクノロジー
平井　俊範　熊本大学大学院生命科学研究部　放射線診断学分野
福永　雅喜　大阪大学　免疫学フロンティア研究センター　生体機能イメージング
藤田　浩司　徳島大学病院　神経内科
松崎　健司　徳島大学大学院ヘルスバイオサイエンス研究部　放射線科学分野
三木　　均　愛媛県立中央病院　放射線科
三木　幸雄　大阪市立大学大学院医学研究科　放射線医学教室
宮地　利明　金沢大学医薬保健研究域　保健学系

村瀬　研也　大阪大学大学院医学系研究科　保健学専攻医用物理工学講座
村中　博幸　つくば国際大学医療保健学部　診療放射線学科
森　　健治　徳島大学大学院ヘルスバイオサイエンス研究部　子どもの保健･看護学分野
森田奈緒美　国立循環器病研究センター病院　放射線部
山本　　徹　北海道大学大学院保健科学研究院　医用生体理工学分野
湯浅　龍彦　鎌ケ谷総合病院千葉神経難病医療センター・難病脳内科
吉浦　　敬　九州大学大学院医学研究院　臨床放射線科学分野
吉岡　芳親　大阪大学　免疫学フロンティア研究センター　生体機能イメージング
吉崎　和男　徳島大学　名誉教授（生理機能学分野）
渡邉　英宏　国立環境研究所環境計測研究センター　生体応答計測研究室

実行委員会

大　会　長　原田　雅史
実行委員長　久保　　均
実 行 委 員　松崎　健司　大塚　秀樹　竹内麻由美　川中　　崇
岩本　誠司　阿部　考志　宇山　直人　外礒　千智
阪梨　　友　河野奈緒子　藤村　仁美　森田奈緒美
マジグスレン ムングンホーヤグ　ハシバット デルゲルダライ
川田　直伸　坂野　啓一　高志　　智　今津　千里
櫻川加奈子　池光　大貴　横石　道寛　清水　陸登
京谷　勉輔　岸田　弥奈

第41回日本磁気共鳴医学会大会
口演座長一覧

（五十音順）

青木伊知男　放射線医学総合研究所　分子イメージング研究センター
青木　茂樹　順天堂大学大学院医学研究科　放射線医学
赤羽　正章　東京大学医学部附属病院　放射線部
石藏　礼一　兵庫医科大学　放射線医学教室
石森　文朗　聖麗メモリアル病院　放射線科
磯田　裕義　京都大学医学部　放射線診断科
礒田　治夫　名古屋大学大学院医学系研究科　医療技術学専攻医用量子科学講座
井田　正博　荏原病院　診療放射線科
市川　智章　山梨大学医学部附属病院　放射線部
伊藤　聡志　宇都宮大学大学院工学研究科　知能情報研究部門
上谷　雅孝　長崎大学病院　放射線科
大野　良治　神戸大学大学院医学研究科　内科系講座放射線医学分野
岡本　和也　東芝メディカルシステムズ株式会社　MRI開発部
小畠　隆行　放射線医学総合研究所　重粒子医科学センター
片平　和博　熊本中央病院　放射線科
兼松　雅之　岐阜大学医学部附属病院　放射線科
蒲田　敏文　金沢大学医学部　放射線科
川島　博子　金沢大学大学院医薬保健学総合研究科　量子医療技術学講座
川光　秀昭　神戸大学医学部附属病院　放射線部
北島　美香　熊本大学医学部附属病院　中央放射線部
金　　東石　大阪大学大学院医学系研究科　放射線医学教室
木村　浩彦　福井大学医学部　病態解析医学講座放射線医学
工藤　與亮　北海道大学病院　放射線診断科
熊澤　誠志　九州大学大学院医学研究院　保健学部門
巨瀬　勝美　筑波大学大学院　数理物質系　物理工学域
佐久間　肇　三重大学大学院医学系研究科　放射線医学教室
佐々木真理　岩手医科大学医歯薬総合研究所　超高磁場MRI診断・病態研究部門
佐志　隆士　八重洲クリニック

椎野　顯彦　滋賀医科大学　MR医学総合研究センター
白猪　　亨　株式会社日立製作所　中央研究所
菅　　幹生　千葉大学大学院工学研究科　人工システム科学専攻メディカルシステムコース
高橋　　哲　神戸大学医学部附属病院　放射線部
高橋　順士　国家公務員共済組合連合会虎の門病院　放射線部
高橋　光幸　横浜栄共済病院　放射線科
田中優美子　筑波大学医学医療系　放射線医学
長縄　慎二　名古屋大学大学院医学系研究科　放射線医学教室
中野　　覚　香川大学医学部　放射線医学教室
新津　　守　埼玉医科大学病院　放射線科
西江　昭弘　九州大学　臨床放射線科学
野口　智幸　佐賀大学医学部　放射線医学教室
拝師　智之　株式会社エム・アール・テクノロジー
原田　邦明　株式会社日立メディコ　MRIシステム本部
平田　智嗣　株式会社日立製作所中央研究所　メディカルシステム研究部
福庭　栄治　島根大学医学部　放射線医学講座
藤永　康成　信州大学附属病院　放射線部
藤本　　肇　沼津市立病院　放射線科
前田　正幸　三重大学大学院医学系研究科　放射線医学教室
増谷　佳孝　東京大学医学部附属病院　放射線科
松島　　秀　愛知県がんセンター中央病院　放射線診断・IVR部
松田　哲也　京都大学大学院情報学研究科　システム科学専攻
宮内　　哲　情報通信研究機構未来ICT研究所　CREST-Brainイメージングチーム
村瀬　研也　大阪大学大学院医学系研究科　保健学専攻医用物理工学講座
室　伊三男　東海大学医学部附属病院　診療技術部放射技術科
森川　茂廣　滋賀医科大学医学部　看護学科基礎看護学講座（形態・生理）
森田　佳明　国立循環器病研究センター　放射線部
森田奈緒美　国立循環器病研究センター病院　放射線部
門澤　秀一　神鋼病院放射線センター
山田　雅之　藤田保健衛生大学医療科学部　放射線学科
山田　　惠　京都府立医科大学　放射線診断治療学

吉浦　　敬　　九州大学大学院医学研究院　臨床放射線科学分野
吉岡　芳親　　大阪大学　免疫学フロンティア研究センター　生体機能イメージング
吉崎　和男　　徳島大学　名誉教授（生理機能学分野）
吉満　研吾　　福岡大学医学部　放射線医学教室
渡邉　英宏　　国立環境研究所環境計測研究センター　生体応答計測研究室

ポスター座長一覧　（五十音順）

阿部　　修　　日本大学医学部　放射線医学系画像診断学分野
阿部　考志　　徳島大学大学院ヘルスバイオサイエンス研究部　放射線科学分野
石森　隆司　　香川大学医学部附属病院　放射線部
磯辺　智範　　筑波大学医学医療系　医学物理学
梅田　雅宏　　明治国際医療大学医学教育センター　医療情報学ユニット
岡田　知久　　京都大学医学部附属病院　放射線診断科
押尾　晃一　　慶應義塾大学医学部　放射線診断科
掛田　伸吾　　産業医科大学　放射線科
加藤　　勤　　住友別子病院　放射線診断科
菊池　恵一　　愛媛大学大学院医学系研究科　放射線医学
小橋由紋子　　東京歯科大学市川総合病院　放射線科
下地　啓五　　国立精神・神経医療研究センター病院　放射線診療部
陣崎　雅弘　　慶應義塾大学医学部　放射線診断科
瀬尾　芳輝　　獨協医科大学医学部　生理学教室（生体制御）
田岡　俊昭　　奈良県立医科大学　放射線医学教室
高橋　英幸　　国立スポーツ科学センター　スポーツ科学研究部
玉川　光春　　札幌医科大学医学部　放射線診断学
寺田　一志　　東邦大学佐倉病院　放射線科
浪本　智弘　　熊本大学大学院医学部　放射線診断科
疋島　啓吾　　実験動物中央研究所
尾藤　良孝　　株式会社日立製作所　中央研究所
福永　雅喜　　大阪大学　免疫学フロンティア研究センター　生体機能イメージング
堀　　正明　　順天堂大学医学部　放射線医学講座

堀越　浩幸　　群馬県立がんセンター　放射線診断部
松下　　明　　筑波大学　サイバニクス研究コア
松田　博史　　国立精神・神経医療研究センター　脳病態統合イメージングセンター
松田　　豪　　GEヘルスケア・ジャパン株式会社　MR研究室
三木　　均　　愛媛県立中央病院　放射線科
三木　幸雄　　大阪市立大学大学院医学研究科　放射線医学教室
宮崎美津恵　　東芝メディカルシステムズ株式会社　MR事業部　MR開発部
村中　博幸　　つくば国際大学医療保健学部　診療放射線学科
八木　一夫　　首都大学東京　健康福祉学部放射線学科
山本　　徹　　北海道大学大学院保健科学研究院　医用生体理工学分野
横山　健一　　杏林大学医学部　放射線医学教室
吉廻　　毅　　島根大学医学部　放射線部
米田　哲也　　熊本大学大学院　生命科学研究部医療技術科学講座
渡邉　嘉之　　大阪大学医学部　放射線科

特別講演

9月19日(木)　10:30～11:30　　第1会場（1F　多目的ホール）

特別講演1

座長：徳島大学大学院ヘルスバイオサイエンス研究部　放射線科学分野
原田　雅史

SL-1　Far Out Experimentsin MRI using FM pulses

Center for Magnetic Resonance Research and
Department of Radiology,
University of Minnesota,
Minneapolis, Minnesota
Michael Garwood

9月20日(金)　10:30～11:30　　第1会場（1F　多目的ホール）

特別講演2

座長：徳島大学大学院ヘルスバイオサイエンス研究部　放射線科学分野
原田　雅史

SL-2　MRIを用いたt-PA静注療法

川崎医科大学　脳卒中医学　　木村　和美

——● シンポジウム ●——

9月19日(木) 8:30～10:30　　第1会場（1F 多目的ホール）

シンポジウム1 「多施設評価のためのMR定量化と統計解析」

座長：国立精神・神経医療研究センター
脳病態統合イメージングセンター　松田 博史
順天堂大学大学院医学研究科 放射線医学　青木 茂樹

S1-1　J-ADNIにおけるMRIの定量性確保について
国立精神・神経医療研究センター
脳病態統合イメージングセンター 臨床脳画像研究部　舞草 伯秀

S1-2　Voxel-based morphometry：その原理と多施設データを用いた解析について
筑波大学 医学医療系精神医学　根本 清貴

S1-3　拡散テンソル像
国立精神・神経医療研究センター病院 放射線診療部　下地 啓五

S1-4　多施設試験におけるDSC-PWIの標準化
岩手医科大学医歯薬総合研究所
超高磁場 MRI 診断・病態研究部門　佐々木真理

9月20日(金) 8:30～10:30　　第1会場（1F 多目的ホール）

シンポジウム2 「新しい画像技術と病態解析のBreakthrough」

座長：産業医科大学 放射線科学教室　興梠 征典
社会医療法人社団木下会鎌ケ谷総合病院
千葉神経難病医療センター 難病脳内科　湯浅 龍彦

S2-1　新しい画像技術によるコントラストの臨床応用：CEST法による新たなコントラスト
九州大学大学院医学研究院 臨床放射線科学分野　吉浦 敬

S2-2　新しい画像技術によるコントラストの臨床応用：PADREによる新たなコントラスト
熊本大学大学院生命科学研究部 医療技術科学講座　米田 哲也

S2-3　定量的磁化率画像による酸素代謝イメージング
北海道大学病院 放射線診断科　工藤 與亮

S2-4　白質病変の新しい病態解析とMRマーカー：白質病変の病態とHDLSのMRI画像
信州大学医学部 神経難病学講座　吉田 邦広

S2-5　白質病変の新しい病態解析とMRマーカー：MR spectroscopyを用いたhypomyelinationのneurochemistry

亀田メディカルセンター　小児科、放射線医学総合研究所
分子イメージング研究センター　高梨　潤一

9月20日(金)　14:00～16:30　第1会場（1F　多目的ホール）

シンポジウム3 「分子イメージングにおけるBreakthrough」

座長：独立行政法人理化学研究所
ライフサイエンス技術基盤研究センター
生命機能動的イメージング部門　イメージング機能研究グループ
尾上　浩隆

放射線医学総合研究所
分子イメージング研究センター　青木伊知男

S3-1　高磁場MRS；マウスからヒトへ

新潟大学脳研究所　統合脳機能研究センター　五十嵐博中

S3-2　神経細胞とグリア細胞の代謝的特徴と両細胞間の代謝的交流；^{13}C-化合物を用いた初代培養細胞による研究

創価大学工学部　環境共生工学科　金松　知幸

S3-3　水分子イメージングによる神経回路の機能構築解明

理化学研究所ライフサイエンス技術基盤研究センター
機能構築イメージングユニット　林　拓也

S3-4　バイオイメージングを駆使した脳梗塞に対する再生医療

北海道大学医学研究科　脳神経外科　七戸　秀夫

S3-5　iPS細胞を用いたパーキンソン病治療

京都大学 iPS 細胞研究所　髙橋　淳

9月21日(土)　8:30～10:30　第1会場(1F　多目的ホール)

シンポジウム4 「上腹部画像診断を変えたMR検査法」

座長：浜松医科大学医学部附属病院　放射線部　竹原　康雄
佐賀大学医学部　放射線医学教室　入江　裕之

S4-1　マルチコイル、マルチトランスミット、高磁場(3T)など、上腹部MRのイノベーションを支えた周辺技術

聖隷浜松病院　放射線科　増井　孝之

S4-2　全肝ダイナミックスタディ

近畿大学医学部　放射線学教室放射線診断学部門　村上　卓道

S4-3　肝画像診断におけるGd-EOB-DTPAの役割

山梨大学医学部　放射線科　市川　智章

S4-4　MRCPの現状と今後：MSDEは今後のMR hydrographyに必須な技術たりえるか？

筑波大学大学院　医学分野放射線医学　那須　克宏

S4-5　DWIBS

東海大学工学部　医用生体工学科　高原　太郎

S4-6　上腹部診断を変えた造影・非造影MRA

東芝メディカルシステムズ株式会社　宮崎美津恵

ワークショップ

9月19日(木)　14:00～15:30　　第1会場（1F　多目的ホール）

ワークショップ1　「ASL in the next stage」

座長：GE ヘルスケア・ジャパン株式会社　研究開発室
MR 研究室　松田　豪
徳島大学大学院ヘルスバイオサイエンス研究部
放射線科学分野　原田　雅史

WS1-1　頭部への応用
佐賀大学医学部　放射線科　野口　智幸

WS1-2　腹部・骨盤領域への展開
福井大学医学部附属病院　放射線部　藤原　康博

WS1-3　画像統計解析による臨床応用
近畿大学附属病院　早期認知症センター　石井　一成

WS1-4　Reevaluation of ASL signal and ASL beyond CBF
福井大学医学部　放射線医学　木村　浩彦

9月21日(土)　10:30～11:30　　第1会場（1F　多目的ホール）

ワークショップ2　「MR適合ペースメーカーの運用」

座長：三重大学大学院医学系研究科　放射線医学教室　佐久間　肇

WS2-1　MR適合ペースメーカーの運用ペースメーカーに起こりうるトラブルについて循環器内科の立場から
神戸大学大学院医学研究科　内科学講座
循環器内科学分野不整脈先端治療部門　吉田　明弘

WS2-2　MRI対応ペースメーカーの施設基準と運用基準について
順天堂大学大学院医学研究科　放射線医学　青木　茂樹

WS2-3　MR検査を安全に行うための注意点
神戸大学医学部付属病院　医療技術部放射線部門　川光　秀昭

9月21日(土)　10:10～11:10　　第5会場（2F　ときわホール）

ワークショップ3 「MRIの震災対応について」

オーガナイザー：国立長寿医療研究センター　中井　敏晴
座長：名古屋大学大学院医学研究科　礒田　治夫
高知医療センター　村田　和子

WS3　震災時の地域医療を支えるMR検査の安全確保

・報告

災害時におけるＭＲ装置の安全管理に関する指針
国立長寿医療研究センター　中井　敏晴

MR検査室の防災指針
栗原市立栗原中央病院　引地　健生

ＭＲ装置の緊急停止システムの仕様統一に関する提言
日本医科大学付属病院　土橋　俊男

・指定発言
和歌山労災病院　木戸　義照

・フロアからのパブリックコメント募集

教育講演

9月19日(木)　12:50～13:50　　第1会場（1F　多目的ホール）

教育講演１「骨関節１」

座長：徳島大学大学院ヘルスバイオサイエンス研究部
放射線科学分野　高尾正一郎

EL1-1　脊椎炎症性疾患のMR画像診断

北海道大学大学院保健科学研究院
医用生体理工学分野　神島　保

EL1-2　脊椎の外傷

東邦大学佐倉病院　放射線科　稲岡　努

9月19日(木)　12:50～13:50　　第2会場（3F　第1特別会議室）

教育講演２「脳神経１」

座長：奈良県立医科大学　放射線医学教室　田岡　俊昭

EL2-1　Parkinson病のadvanced techniqueによるmultimodal MRI

順天堂大学医学研究科　放射線医学　鎌形　康司

EL2-2　パーキンソン症候群のMRI診断：Voxel based morphometryを含めたアプローチ

東京都健康長寿医療センター　放射線診断科　櫻井　圭太

9月19日(木)　12:50～13:50　　第3会場（3F　第2特別会議室）

教育講演３「基礎１」

座長：国立環境研究所環境計測研究センター
生体応答計測研究室　渡邉　英宏

EL3-1　3D画像法

慶應義塾大学医学部　放射線診断科　押尾　晃一

EL3-2　SWIFT法について

秋田県立脳血管研究センター　中村　和浩

9月19日(木)　12:50～13:50　　第4会場（2F　第4会議室）

教育講演４「乳腺」

座長：神鋼会神鋼病院　放射線診断科　　門澤　秀一

EL4-1　乳腺MRIの読み方とレポート記載法

秋田大学医学部　放射線科　　石山　公一

EL4-2　乳房MRIによる乳癌薬物療法に対する効果判定について

聖マリアンナ医科大学附属研究所ブレスト＆イメージング
先端医療センター附属クリニック　放射線科　　印牧　義英

9月19日(木)　12:50～13:50　　第5会場（2F　ときわホール）

教育講演５「腹部１」

座長：岐阜大学医学部附属病院　放射線科　　兼松　雅之

EL5　膵の臨床MRI：知っておくと便利なminimum knowledge

鹿児島大学大学院医歯学総合研究科
放射線診断治療学　　福倉　良彦

9月20日(金)　12:50～13:50　　第1会場（1F　多目的ホール）

教育講演６「骨関節２」

座長：沼津市立病院　放射線科　　藤本　　肇

EL6-1　軟部腫瘍総論 －悪性腫瘍の鑑別診断を中心に－

産業医科大学医学部　放射線科　　青木　隆敏

EL6-2　軟部腫瘍(2)腫瘍と紛らわしい良性類似疾患

産業医科大学　放射線科　　林田　佳子

9月20日(金)　12:50～13:50　　第2会場（3F　第1特別会議室）

教育講演７「脳神経２」

座長：大阪市立大学大学院医学研究科　放射線医学教室　　三木　幸雄

EL7-1　高齢者の白質病変(leukoaraiosis)：最近の知見を中心に

大阪市立大学大学院医学研究科　放射線医学教室　　三木　幸雄

EL7-2　大脳半球髄質静脈の解剖と病態

市立奈良病院　放射線科　　福住　明夫

9月20日(金)　12:50～13:50　　第3会場（3F　第2特別会議室）

教育講演８「基礎2」

座長：東北大学大学院医学系研究科　画像情報学分野　　町田　好男

EL8-1　MRIのハードウェア：デジタルトランシーバーの仕組みと実際
筑波大学大学院　数理物質系　物理工学域　　巨瀬　勝美

EL8-2　RFコイルの電磁界解析，マルチコイルに関して
株式会社日立製作所　中央研究所　　越智　久晃

9月20日(金)　12:50～13:50　　第4会場（2F　第4会議室）

教育講演９「血管」

座長：三重大学大学院医学系研究科　放射線医学教室　　佐久間　肇

EL9-1　心臓MRIを用いた様々な心疾患の鑑別
北海道大学病院　放射線診断科　　真鍋　徳子

EL9-2　Vessel wall imagingの臨床応用
東北大学病院　放射線診断科　　大田　英揮

9月20日(金)　12:50～13:50　　第5会場（2F　ときわホール）

教育講演10「腹部2」

座長：岐阜大学医学部附属病院　放射線科　　近藤　浩史

EL10　肝の臨床MRI：専門外でも知っておきたいminimum knowledge + α
山梨大学医学部　放射線科、
ウィスコンシン大学　放射線科　　本杉宇太郎

9月21日(土)　12:50～13:50　　第1会場（1F　多目的ホール）

教育講演11「安全性」

座長：日本医科大学付属病院　放射線科　　土橋　俊男

EL11-1　IEC第３版への変更（SARを中心に）
東芝メディカルシステムズ株式会社、
社団法人日本画像医療システム工業会
標準化委員会　MR 分科会主査　　岡本　和也

EL11-2　MR検査における強磁性体吸引事故の原因と防止策について
大阪市立大学医学部附属病院　中央放射線部　　山崎　　勝

9月21日(土)　12:50～13:50　　第2会場（3F　第1特別会議室）

教育講演12　「脳神経3」

座長：帝京大学医学部　放射線科　　大場　　洋

EL12-1　全身性疾患の中枢神経病変

日本医科大学武蔵小杉病院　放射線科　　一色　彩子

EL12-2　“いざ”という時、役に立つ中毒性疾患の中枢神経系画像診断

山形大学医学部　放射線診断科　　鹿戸　将史

9月21日(土)　12:50～13:50　　第3会場（3F　第2特別会議室）

教育講演13　「基礎3」

座長：大阪大学大学院医学系研究科
保健学専攻医用物理工学講座　　木村　敦臣

EL13-1　Perfusion Weighted Imaging（PWI）の基礎的側面

東芝メディカルシステムズ株式会社
MRI事業部MRI開発部　　木村　徳典

EL13-2　Arterial Spin Labelingによる灌流画像法：臨床応用を中心に

福井大学医学部　放射線医学　　木村　浩彦

9月21日(土)　12:50～13:50　　第4会場（2F　第4会議室）

教育講演14　「泌尿生殖器」

座長：奈良県立医科大学　中央内視鏡・超音波部　　丸上　永晃

EL14-1　前立腺癌の病期分類　最低限知っておきたいポイント

神戸大学大学院医学研究科
内科系講座放射線医学分野　　上野　嘉子

EL14-2　子宮がんの病期診断

東京慈恵会医科大学　放射線医学講座　　北井　里実

ランチョンセミナー

9月19日(木)　11:40～12:40　　第1会場（1F　多目的ホール）

ランチョンセミナー1　　株式会社日立メディコ

座長：神戸大学大学院医学研究科
内科系講座放射線医学分野　　杉村　和朗

LS-1　Leading Edge of Neuro MR Imaging
～DKI/QSM/MRS温度計測を中心に～

岩手医科大学医歯薬総合研究所
高磁場 MRI 診断・病態研究部門　　佐々木真理

9月19日(木)　11:40～12:40　　第2会場（3F　第1特別会議室）

ランチョンセミナー2　　シーメンス・ジャパン株式会社

座長：大阪市立大学大学院　医学研究科放射線医学教室　　三木　幸雄

LS-2　白質の話をしよう

奈良県立医科大学附属病院　中央放射線部　　田岡　俊昭

9月19日(木) 11:40～12:40　　第3会場（3F　第2特別会議室）

ランチョンセミナー3　　株式会社フィリップス エレクトロニクス ジャパン

座長：九州大学大学院医学研究院　臨床放射線科学分野　　本田　　浩

LS-3-1　脳神経領域におけるIngenia3.0Tの有用性

藤田保健衛生大学　放射線医学教室　　村山　和宏

LS-3-2　腹部骨盤部におけるIngenia/Achievaの使用経験と将来展望

大阪大学大学院　放射線医学講座　　堀　　雅敏

9月20日(金)　11:40～12:40　　第1会場（1F　多目的ホール）

ランチョンセミナー4　　東芝メディカルシステムズ株式会社

座長：神戸大学大学院医学研究科
内科系講座放射線医学分野　　杉村　和朗

3T MRIにおける最先端技術

LS-4-1　Vantage Titan™ 3Tの体幹部における最新臨床応用と展望

神戸大学大学院医学研究科
先端生体医用画像研究センター　　大野　良治

LS-4-2　Vantage Titan™ 3Tによる頭部の最新の血管・血流イメージング

東京逓信病院　放射線科　　土屋　一洋

9月20日(金)　11:40～12:40　　第2会場（3F　第1特別会議室）

ランチョンセミナー5　　エーザイ株式会社

座長：大阪市立大学大学院　放射線医学　　三木　幸雄

LS-5-1　定位放射線治療での支援画像
～転移性脳腫瘍を中心に～

奈良県立医科大学　中央放射線部　　田岡　俊昭

LS-5-2　悪性神経膠腫治療での支援画像
～新しい治療（ギリアデルなど）における注意点～

熊本大学大学院生命科学研究部　放射線診断学分野　　平井　俊範

9月20日(金)　11:40〜12:40　　第3会場（3F　第2特別会議室）

ランチョンセミナー6　　テルモ株式会社

進行：徳島大学　放射線科放射線診断科　　竹内麻由美

女性診断医・研究者が語る画像診断・MRIの魅力 〜私の臨床と研究〜

LS-6-1　子宮・骨盤領域

徳島大学　放射線科放射線診断科　　竹内麻由美

LS-6-2　脳・頭頸部領域

北海道大学大学院医学研究科
放射線生物医工学分野　　Khin Khin Tha

LS-6-3　胸部領域

神奈川県立循環器呼吸器病センター　放射線科　　岩澤　多恵

LS-6-4　腹部領域

広島大学大学院医歯薬保健学研究院
放射線診断学研究室　　中村　優子

9月20日(金)　11:40〜12:40　　第4会場（2F　第4会議室）

ランチョンセミナー7　　キヤノンライフケアソリューションズ株式会社

座長：徳島県つるぎ町立半田病院　放射線科
徳島大学　名誉教授（放射線科学分野）　　西谷　　弘

LS-7　ビッグデータを征するインテリジェントMRIビューワ
－Aquarius iNtuition REVIEWによるマルチディメンション診断の実際－

京都大学医学部附属病院　放射線診断科　　山本　　憲

9月21日(土)　11:40〜12:40　　第1会場（1F 多目的ホール）

ランチョンセミナー8　　GEヘルスケア・ジャパン株式会社

座長：鳥取大学医学部　医用放射線分野　　小川　敏英

LS-8　7Tイメージングup to date

岩手医科大学医歯薬総合研究所
高磁場 MRI 診断・病態研究部門　　佐々木真理

9月21日(土)　11:40～12:40　　第2会場（3F　第1特別会議室）

ランチョンセミナー9　　日本メドトロニック株式会社

座長：日本大学医学部　放射線医学系画像診断学分野　　阿部　　修

条件付きMRI対応ペースメーカの国内導入から1年を前にして

LS-9-1　AdvisaMRIの市販後調査中間報告

杏林大学医学部　放射線医学教室　　横山　健一

LS-9-2　植込み型デバイスの撮像条件下でのMRI検査の実際

日本医科大学付属病院　放射線科　　土橋　俊男

9月21日(土)　11:40～12:40　　第3会場（3F　第2特別会議室）

ランチョンセミナー10　　コニカミノルタ ヘルスケア株式会社

座長：川崎医科大学　放射線医学(画像診断1)　　伊東　克能

LS-10-1　腹部領域の機能動態MRI：基礎から臨床へ

川崎医科大学　放射線医学(画像診断1)　　神吉　昭彦

LS-10-2　臨床に役立つ腹部MRI：肝

信州大学医学部　画像医学講座　　上田　和彦

──● イブニングシンポジウム ●──

コントラストMRI 25周年記念シンポジウム
− Always Innovationwards −

9月19日(木) 15:30〜18:30　　第1会場（1F 多目的ホール）

バイエル薬品株式会社

大会長挨拶　徳島大学大学院ヘルスバイオサイエンス研究部
放射線科学分野　原田 雅史

第１部 「25年の経験に基づくガドリニウム造影剤の信頼性」

座長：九州大学大学院医学研究院 臨床放射線科学分野　本田 浩
東京大学大学院医学系研究科 生体物理医学専攻放射線医学講座
大友 邦

講演１　１億２千万例の使用経験を基にしたマグネビストの安全性
駒澤大学医療健康科学部 診療放射線技術科学科　吉川 宏起

講演２　Gd造影剤とアプリケーション
北海道大学病院 放射線診断科　工藤 與亮

講演３　The usefulness of contrast media in MRI the enchantment of enhancement
Klinik des Universitäatsklinikums Bonn　Hans Schild

Professor Dr. Hans Schild
Department of Radiology
University of Bonn Hospital and Medical School
Bonn, Germany

Curriculum vitae

February 1st, 1953	born in Remagen/Germany
1971 - 1977	Medical studies at University of Bonn Medical School
1976	Educational Commission for Foreign Medical Graduates Examination (ECFMG)
1978	Doctoral thesis
1978	Visa Qualifying Examination (VQE)
1979 - 1984	Residency in Radiology at the University of Mainz Hospital and Medical School
April - July 1983	Visiting Doctor / Department of Radiology of the University of California San Francisco
1985	Habilitation ("Venia legendi") and Associate Professor of Radiology
1986	Full Professor of Radiology
1985 - 1993	Vice Chairman of the Department of Radiology of the University of Mainz Hospital and Medical School
February 1994 - today	Appointed Director and Chairman of the Department of Radiology of the University of Bonn Hospital and Medical School, Germany

Awards and honours

1986	Holthusen Ring of the German Roentgen Society
2000	Innovation Award of the German Federal Ministry of Education and Research (BMBF)

16:40～16:50　休憩

第２部　「コントラストMRIの功績 －私の経験した症例 Top ５－」

座長：神戸大学大学院医学研究科　内科系講座放射線医学分野　杉村　和朗
産業医科大学　放射線科学教室　興梠　征典

講演４　Presence, absence, think different
名古屋大学大学院医学系研究科　放射線医学教室　長縄　慎二

講演５　心疾患のコントラストMRI
三重大学大学院医学系研究科　放射線医学教室　佐久間　肇

講演６　骨盤疾患
日本赤十字社大阪赤十字病院　放射線診断科　小山　貴

座長：熊本大学大学院生命科学研究部　放射線診断学分野　山下　康行
近畿大学医学部　放射線医学講座放射線診断学部門　村上　卓道

講演７　腹部疾患
福岡大学医学部　放射線医学教室　吉満　研吾

講演８　コントラストMRAは今後も生き残るか？
浜松医科大学医学部附属病院　放射線部　竹原　康雄

●　イブニングセミナー　●

9月20日(金)　16:30～18:00　　第2会場（3F　第1特別会議室）

イブニングセミナー１　　GEヘルスケア・ジャパン株式会社

座長：東海大学情報理工学部　情報科学科　　黒田　　輝

ES-1-1　Compressed Sensing －Principles and Clinical Results－

Assistant professor, Department of Electrical Engineering and Computer Science, UC Berkeley　　Michael（Miki）Lustig

ES-1-2　Fast imaging up to date

聖隷浜松病院　放射線科　　増井　孝之

9月20日(金)　17:00～18:00　　第3会場（3F　第2特別会議室）

イブニングセミナー２　　第一三共株式会社

座長：聖路加国際病院　放射線科　　角田　博子

ES-2-1　乳腺領域における造影超音波－MRIとの比較を含めて

奈良県立医科大学　中央内視鏡・超音波部　　平井都始子

ES-2-2　乳がん外科診療における造影超音波の有用性

地方独立行政法人りんくう総合医療センター　外科　　位藤　俊一

●── 市民公開講座 ──●

9月21日(土)　15:00～17:00　　ホテルクレメント徳島　4F　クレメントホール東

発達障害と脳画像 －気になる子供の頭を覗いてみると…－

司会：徳島大学大学院ヘルスバイオサイエンス研究部
放射線科学分野　原田　雅史
徳島大学大学院ヘルスバイオサイエンス研究部
子どもの保健・看護学分野　森　健治

1．Introduction発達障害とは

徳島大学大学院ヘルスバイオサイエンス研究部
子どもの保健・看護学分野　森　健治

2．自閉症スペクトル障害のこころと脳

徳島赤十字ひのみね総合療育センター　橋本　俊顕

3．光で調べた脳活動の様子

徳島大学大学院ヘルスバイオサイエンス研究部
精神医学分野　住谷さつき

4．気になる子どもの脳研究

徳島大学大学院ヘルスバイオサイエンス研究部
発生発達医学講座小児医学　伊藤　弘道

5．気になる子どもの心理と教育

鳴門教育大学　基礎・臨床系教育部
特別支援教育専攻　津田　芳見

後援：徳島県／徳島市／日本医師会／徳島県医師会／一般社団法人徳島市医師会／
徳島新聞社／NHK 徳島放送局／四国放送株式会社

―● 一般演題（口演） ●―

1日目……第2会場　3F　第1特別会議室

《頭部ASL 1》　8：30～9：30

座長：野口　智幸（佐賀大学医学部　放射線医学教室）

O-1-001　3D ASL法によるアセタゾラミドに対する脳血管反応性の評価

○鈴木　文夫[1]、井上　優介[1]、原　敏将[1]、田中　禎人[2]、秦　博文[2]
[1]北里大学　画像診断科、[2]北里大学病院　放射線部

O-1-002　1.5T装置による3D ASL MRIと^{123}I-IMP脳血流シンチグラフィのCBF値の比較

○水上　慎也[1]、秦　博文[1]、田中　禎人[1]、井上　優介[2]、浅野　雄二[2]
[1]北里大学病院　放射線部、[2]北里大学医学部　放射線画像診断科

O-1-003　Time-SLIP法を用いた頭部深部静脈の動態描出の基礎的検討

○山下　裕市[1]、山田　明里[1]、高松　慎[1]、宮崎　寛之[2]、宮本　良仁[2]、内ノ村　聡[3]、加藤　勤[2]
[1]東芝メディカルシステムズ株式会社　MRI営業部、[2]医療法人住友別子病院　放射線部、[3]医療法人住友別子病院　放射線診断科

O-1-004　Transit Time mappingを用いた3D ASL法の開発

○松田　豪[1]、藤原　康博[2]、木村　浩彦[3]、椛沢　宏之[1]
[1]GEヘルスケア・ジャパン株式会社　研究開発室、[2]福井大学医学部附属病院　放射線部、[3]福井大学医学部　放射線科

O-1-005　pCASL法によるSingle time pointの脳灌流画像の脳卒中診断への利用とそのPitfall

○内橋　義人[1]、西谷　竜也[2]、狩口　秀春[2]、黒田　竜一[1]、潤井誠司郎[1]、栗原　英治[1]、村山　直弘[2]、前田　禎久[2]、井口　昌好[2]、宮根　良[2]、川口　哲郎[1]、桑村　圭一[1]
[1]特定医療法人社団順心会順心病院　脳神経外科、[2]特定医療法人社団順心会順心病院　放射線課

O-1-006　急性期脳卒中患者に対するSingle time pointのpCASL脳灌流画像のPLDは何msecに設定すべきか

○西谷　竜也[1]、内橋　義人[2]、狩口　秀春[1]、潤井誠司郎[2]、栗原　英治[2]、黒田　竜一[2]、村山　直弘[1]、前田　禎久[1]、宮根　良[1]、井口　昌好[1]、川口　哲郎[2]、桑村　圭一[2]
[1]医療法人社団順心会順心病院　放射線課、[2]医療法人社団順心会順心病院　脳神経外科

1日目……第2会場　3F　第1特別会議室

《頭部ASL 2》　9：30～10：30

座長：木村　浩彦（福井大学医学部　病態解析医学講座放射線医学）

O-1-007　頭部3D ASLにおいてNEX、PLDが灌流画像及びrCBFに与える影響

○藤田　真広、大久保裕矢、杉浦　広晃、森部　龍祐、今泉　康弘、伊藤　暢浩、玉木　繁、佐野　幹夫
医療法人豊田会刈谷豊田総合病院　放射線技術科

O-1-008　Arterial Spin-Labeled Perfusion Imaging to Predict Mismatch in Acute Ischemic Stroke

○新甫　武也[1]、大田　元[2]、宮田　史朗[2]、生嶋　一朗[3]、米永　和真[3]、米山　匠[1]、
武石　剛[1]、竹島　秀雄[4]
[1]県立宮崎病院　脳神経外科、[2]都城市郡医師会病院　脳神経外科、[3]都城市郡医師会病院　放射線科、
[4]宮崎大学　臨床神経科学講座　脳神経外科学

O-1-009　tASLによる頭蓋内血行動態評価のための新たなパラメータ：Percent Perfusion-Territory Areaの臨床的検討

○長畑　守雄[1]、小原　真[2]、皆川　靖子[3]、佐藤　成[3]、長畑　仁子[1]、近藤　礼[4]、
毛利　渉[4]、佐藤　慎治[4]、齊籐伸二郎[4]
[1]山形市立病院済生館　脳卒中センター　脳・血管放射線科、
[2]株式会社フィリップスエレクトロニクスジャパン、[3]山形市立病院済生館　放射線室、
[4]山形市立病院済生館　脳卒中センター　脳神経外科

O-1-010　Multiple inversion times ASLにおけるt検定を用いた客観的評価法の検討

○小原　真[1]、長畑　守雄[2]、奥秋　知幸[3]、中村　理宣[4]、ヴァンカウテレン　マルク[3]
[1]株式会社フィリップスエレクトロニクスジャパン、[2]山形市立病院済生館　脳卒中センター、
[3]フィリップスヘルスケアアジアパシフィック、[4]八重洲クリニック

O-1-011　TI可変複数測定したpulsed-ASLを用いたASLスロープマップの有用性

○豊嶋　英仁、中村　和浩、梅津　篤司、茨木　正信、木下　俊文
秋田県立脳血管研究センター　放射線科診療部

O-1-012　脳梗塞ASLにおける血管内高信号の検討

○和田　昭彦[1]、大曽根文雄[2]、原　啓[2]、北原　洋貴[2]、久保　貴俊[1]、萩野りょう子[1]、
大久保敏之[1]
[1]帝京大学ちば総合医療センター　放射線科、[2]帝京大学ちば総合医療センター　放射線部

1日目……第2会場　3F　第1特別会議室

《頭部ASL 3》　10：30～11：20

座長：工藤　與亮（北海道大学病院　放射線診断科）

O-1-013　balanced SSFP（bSSFP）シーケンスによるArterial Spin Labeling（ASL）法の臨床評価

○高橋　清彦[1]、木村　徳典[3]、飯塚　裕也[1]、荏戸　剛[1]、内藤　功[2]、宮本　直子[2]、
坂下　尚孝[3]、宮田　知子[4]
[1]公益財団法人老年病研究所附属病院　画像診断部、[2]公益財団法人老年病研究所附属病院　脳神経外科、
[3]東芝メディカルシステムズ株式会社　MRI開発部、
[4]東芝メディカルシステムズ株式会社　アプリケーション部

O-1-014　3D ASL撮像時のpositioningが脳血流測定結果に与える影響

○原　啓[1]、和田　昭彦[2]、大曽根文雄[1]、宮崎　真範[1]、滝口　孝行[1]、新尾　泰男[1]、
萩野りょう子[2]、久保　貴俊[2]、大久保敏之[2]
[1]帝京大学ちば総合医療センター　放射線部、[2]帝京大学ちば総合医療センター　放射線科

O-1-015　人用7.0T systemを用いた3D ASLの初期検討

○松田　豪[1]、栗本　貴子[1]、目時　毅[3]、工藤　與亮[2]、椛沢　宏之[1]、佐々木真理[3]
[1]GEヘルスケア・ジャパン株式会社　研究開発室、[2]北海道大学病院　放射線診断科、
[3]岩手医科大学　医歯薬総合研究所

O-1-016　Pulsed Arterial Spin Labelingにおける脈波同期、非同期がCBF値に与える影響の検討

○伏見　育崇、岡田　知久、山本　　憲、金柿　光憲、藤本　晃司、富樫かおり
京都大学医学研究科　放射線医学講座（画像診断学・核医学）

O-1-017　ASL-MR潅流画像によるAlzheimer's disease（AD）の診断においてBorderzone signが与える影響

○高橋　洋人、石井　一成、柏木　伸夫、宮越　敬三、足利竜一郎、松木　　充、村上　卓道
Department of Radiology Kinki University Faculty of Medicine

1日目……第2会場　3F　第1特別会議室

《心冠動脈MRA》　14：00～14：50

座長：佐久間　肇（三重大学大学院医学系研究科　放射線医学教室）

O-1-018　3TMRI装置によるBalancedシーケンスを用いた非造影冠動脈撮像の検討

○福澤　　圭[1]、高橋　順士[1]、大本　由樹[2]、武村　　濃[3]、三浦　則仁[1]、吉田　　孝[1]、
平本　壮一[1]、田野　政勝[1]
[1]虎の門病院　放射線部、[2]虎の門病院　健康管理センター、[3]フィリップス エレクトロニクス ジャパン

O-1-019　3T MRIのBalancedシーケンスにおける非造影冠動脈撮像のアーチファクト改善について

○高橋　順士[1]、大本　由樹[2]、福澤　　圭[1]、三浦　則仁[1]、吉田　　孝[1]、平本　壮一[1]、
武村　　濃[3]
[1]国家公務員共済組合連合会虎の門病院　放射線部、[2]健康管理センター、
[3]フィリップスエレクトロニクスジャパン

O-1-020　右冠動脈描出不良時における選択的水励起撮影の検討

○大西　宏之[1]、岡田　昌義[2]、福家　啓起[3]、山本　裕子[1]、鄒　美千代[3]
[1]王子会神戸循環器クリニック　放射線技術科、[2]王子会神戸循環器クリニック　心臓血管外科、
[3]王子会神戸循環器クリニック　循環器内科

O-1-021　超解像画像処理（Super Resolution）は冠動脈MRAの診断能を改善するか

○宇野　美緒、中山　良平、石田　正樹、伊藤　達郎、後藤　義崇、永田　幹紀、北川　覚也、
佐久間　肇
三重大学　放射線診断科

O-1-022　Whole-Heart Coronary MRAを対象とした超解像技術による高解像度化

○中山　良平、石田　正樹、宇野　美緒、伊藤　達郎、永田　幹紀、北川　覚也、佐久間　肇
三重大学医学部附属病院　中央放射線部

1日目……第2会場　3F　第1特別会議室

《心臓シネ》　14：50～15：50

座長：森田　佳明（国立循環器病研究センター　放射線部）

O-1-023　kat-ARC 3D cine MRI：撮像条件の検討

○古崎　昌宏[1]、布川　嘉信[1]、岡部　幸司[1]、渡部　敏男[1]、奥田　茂男[2]、山田　祥岳[2]、
栗林　幸夫[2]、野崎　　敦[3]
[1]慶應義塾大学病院　中央放射線技術室、[2]慶應義塾大学医学部　放射線診断科、[3]GEヘルスケア・ジャパン

O-1-024　kat-ARC 3D cineの臨床利用の可能性について

○奥田　茂男[1]、谷本　伸弘[1]、山田　祥岳[1]、栗林　幸夫[1]、古崎　昌宏[2]、岡部　幸司[2]、
布川　嘉信[2]、渡部　敏男[2]、野崎　　敦[3]
[1]慶應義塾大学医学部　放射線診断科、[2]慶應義塾大学病院　中央放射線技術室、[3]GEヘルスケア・ジャパン

O-1-025　トレーニングスキャンレスk-t法とそれを用いた心臓リアルタイムシネ撮像

○竹島　秀則[1]、新田　修平[1]、塩寺太一郎[1]、武口　智行[1]、油井　正生[2]、伴苗　修平[2]、
久原　重英[2]、石村理英子[3]、横山　健一[3]、苅安　俊哉[3]、似鳥　俊明[3]
[1]株式会社東芝　研究開発センター、[2]東芝メディカルシステムズ株式会社　MRI事業部、
[3]杏林大学医学部　放射線医学教室

O-1-026　トレーニングスキャンレスk-t法による心臓リアルタイムシネ撮像の有用性評価

○吉岡　達也[1]、宮崎　　功[1]、石村理英子[2]、横山　健一[2]、苅安　俊哉[2]、似鳥　俊明[2]、
小林　邦典[3]、竹島　秀則[5]、久原　重英[4]
[1]杏林大学医学部付属病院　放射線部、[2]杏林大学医学部　放射線医学教室、
[3]杏林大学保健学部　診療放射線技術学科、[4]東芝メディカルシステムズ(株)　MRI事業部、
[5](株)東芝　研究開発センター　マルチメディアラボラトリー

O-1-027　トレーニングスキャンレスk-t法による心臓リアルタイムシネ撮像の臨床例における検討

○石村理英子[1]、横山　健一[1]、苅安　俊哉[1]、似鳥　俊明[1]、吉岡　達也[2]、宮崎　　功[2]、
小林　邦典[3]、竹島　秀則[4]、久原　重英[5]
[1]杏林大学医学部　放射線医学教室、[2]杏林大学医学部付属病院　放射線部、
[3]杏林大学保健学部　診療放射線技術学科、[4](株)東芝　研究開発センター　マルチメディアラボラトリー、
[5]東芝メディカルシステムズ(株)　MRI事業部

O-1-028　CMRにおける右室機能評価の再現性向上に関する検討

○松芳　圭吾[1]、寺田　理希[1]、山田　英司[1]、大杉　正典[1]、吉原　　修[2]、大坪　健一[1]、
安澤　千奈[1]
[1]磐田市立総合病院　第1放射線診断技術科、[2]磐田市立総合病院　放射線診断科

1日目……第2会場　3F　第1特別会議室

《心筋》　15：50～16：30

座長：松田　哲也（京都大学大学院情報学研究科　システム科学専攻）

O-1-029　Modified Look-Locker Inversion Recovery(MOLLI)T1 Mappingにおける造影前後に対応可能な撮像条件の検討

○鈴木　儀典[1]、寺岡　邦彦[2]、小森　芳秋[3]、Greiser Andreas[4]、鈴木　昭光[1]、藤村　耕平[1]
[1]東京医科大学八王子医療センター　放射線部、[2]東京医科大学八王子医療センター　循環器内科、
[3]シーメンス・ジャパン(株)、[4]シーメンスヘルスケア

O-1-030　Myocardial Iron Deficiency in Non-ischemic Heart Failure：Quantification by T2-star MRI

○長尾　充展[1]、松尾　芳雄[2]、神谷　武志[2]、米澤　政人[2]、山崎　誘三[2]、川波　　哲[1]、
藪内　英剛[3]、向井　　靖[4]、肥後　太基[4]、武村　　濃[5]、吉浦　　敬[2]、本田　　浩[2]
[1]九州大学医学研究院　分子イメージング・診断学講座、[2]九州大学医学研究院　臨床放射線科、
[3]九州大学医学研究院　保健学科、[4]九州大学　循環器内科、[5]フィリップスヘルスケア

O-1-031　MOLLI（Modified Look Locker Imagin）法におけるIR pulse 1回法、2回法、3回法での、T1値測定精度

○木村　智圭[1]、大田　英揮[2]、永坂　竜男[1]、山中　一臣[1]、佐々木博信[1]、根本　整[1]、
佐川　肇[1]、小森　芳秋[3]、高瀬　圭[2]、齋藤　春夫[4]、高橋　昭喜[2]
[1]東北大学病院　診療技術部放射線部門、[2]東北大学病院　放射線診断科、[3]SIEMENS Japan株式会社、
[4]東北大学大学院医学系研究科　画像解析学分野

O-1-032　Usefulness of Cardiovascular Magnetic Resonance in Pediatric Congenital Heart Disease

○稲毛　章郎[1]、水野　直和[2]
[1]榊原記念病院　小児循環器科、[2]榊原記念病院　放射線科

1日目……第3会場　3F　第2特別会議室

《腹部T1ρ・T1，T2マップ等1》　8：30～9：30

座長：磯田　裕義（京都大学医学部　放射線診断科）

O-1-033　3.0T腹部3D multislice T1map撮像におけるDual FA法とSaturation Recovery法のT1値定量性比較評価

○岩永　崇[1]、福倉　良彦[2]、齊藤　朋典[1]、奥秋　知幸[3]、佐々木雅史[1]、藤崎　拓郎[1]、
西郷　康正[1]
[1]鹿児島大学病院　臨床技術部放射線部門、[2]鹿児島大学大学院医歯学総合研究科　放射線診断治療学教室、
[3]フィリップスエレクトロニクス ジャパン

O-1-034　T1ρマップを用いた肝機能障害、肝線維化の評価

○高山　幸久[1]、西江　昭弘[2]、浅山　良樹[2]、牛島　泰宏[2]、藤田　展宏[2]、島本　大[2]、
吉浦　敬[2]、奥秋　知幸[3]、小原　真[3]、本田　浩[3]
[1]九州大学医学研究院　分子イメージング・診断学講座、[2]九州大学医学研究院　臨床放射線科学、
[3]フィリップスエレクトロニクスジャパン

O-1-035　Adiabaticパルスを用いたSpin lockパルスによるT1rho肝機能評価

○奥秋　知幸[1]、高山　幸久[2]、西江　昭弘[3]、本田　浩[3]、小原　真[4]、荻野　徹男[4]、
ヴァン　カウテレン　マルク[1]
[1]Philips Healthcare AsiaPacific、[2]九州大学医学研究院　分子イメージング・診断学、
[3]九州大学医学研究院　臨床放射線科学、[4]フィリップス エレクトロニクス ジャパン

O-1-036　Stretched version adiabatic pulseを用いたT1rho mapping

○奥秋　知幸[1]、高山　幸久[2]、西江　昭弘[3]、本田　浩[3]、森田　康祐[4]、荻野　徹男[5]、
ヴァン　カウテレン　マルク[1]
[1]Philips Healthcare AsiaPacific、[2]九州大学医学研究院　分子イメージング診断学、
[3]九州大学医学研究院　臨床放射線科学、[4]熊本大学医学部附属病院　放射線部、
[5]フィリップス エレクトロニクス ジャパン

O-1-037　肝臓T2＊mappingの初期検討

○服部　尚史[1]、五味　達哉[2]、中野　晃枝[1]、横瀬　正知[3]、鎌田　康弘[3]、稲田　峰輝[1]、
原田　理映[1]、氷熊　玲子[1]、長谷川　誠[2]、村田　望[2]、角尾　美果[2]、長基　雅司[2]
[1]東邦大学医療センター大橋病院　放射線部、[2]東邦大学医療センター大橋病院　放射線科、
[3]株式会社日立メディコ　MRIシステム本部

O-1-038　肝内鉄沈着把握のためのT2＊ Mapの検討

○斎藤　聡[1]、辻　良憲[2]、福澤　圭[2]、濱田　祐介[2]、高橋　順士[2]
[1]虎の門病院　肝臓センター、[2]虎の門病院　放射線部

1日目……第3会場　3F　第2特別会議室

《腹部T1ρ・T1，T2マップ等2》　9：30～10：30

座長：西江　昭弘（九州大学　臨床放射線科学）

O-1-039　上腹部領域における3D variable Refocus Flip angle Turbo Spin Echo（SPACE）black blood imagingの最適化

○北川　久[1]、鈴木　宏明[2]、福田　国彦[3]
[1]東京慈恵会医科大学附属第三病院　放射線部、[2]東京慈恵会医科大学附属病院　放射線部、
[3]東京慈恵会医科大学附属病院　放射線医学講座

O-1-040　Gd-EOB-DTPA造影MRIにおけるT1mapの最適化

○岡本　淳一[1]、荒木　洋一[1]、勝山　宏章[1]、佐々木一良[1]、齋藤　和博[2]、赤田　壮市[2]、
徳植　公一[2]、吉村　宣高[2]
[1]東京医科大学病院　放射線部、[2]東京医科大学病院　放射線医学教室

O-1-041　脈波同期・動き補正MPG併用DWIによる肝臓ADC測定値再現性の改善

○荻野　徹男[1,2]、宮地　利明[3]、堀江　朋彦[4]、今井　　裕[5]、Van Cauteren Marc[6]
[1]金沢大学医薬保健学総合研究科、[2]株式会社フィリップスエレクトロニクスジャパン、
[3]金沢大学医薬保健研究域　保健学系、[4]東海大学医学部付属八王子病院、[5]東海大学医学部、
[6]Philips Healthcare, LTD

O-1-042　躯幹部膿瘍におけるADCヒストグラムと炎症反応（CRP）との関係

○川田　秀一[1]、高原　太郎[2]、長田　　剛[3]、會澤　　崇[4]、山下　智裕[1]、山室　　博[1]、
今井　　裕[1]
[1]東海大学医学部　専門診療学系　画像診断学、[2]東海大学工学部　医用生体工学科、
[3]ザイオソフト株式会社、[4]株式会社フィリップスエレクトロニクスジャパン

O-1-043　大腸癌肝転移に対するベバシズマブ療法の治療効果早期予測におけるECR画像の初期経験

○佐藤　健司[1]、西尾福英之[1]、松島　　秀[2]、田中　利洋[1]、稲葉　吉隆[2]、山浦　秀和[2]、
佐藤　洋造[2]、加藤　弥菜[2]、室　　圭[3]、宇良　　敬[3]、田岡　俊昭[1]、吉川　公彦[1]
[1]奈良県立医科大学　放射線科、[2]愛知県がんセンター中央病院　放射線診断・IVR部、
[3]愛知県がんセンター中央病院　薬物療法部

O-1-044　Intravoxel Incoherent Motion（IVIM）-DWIによる肝線維化診断

○市川新太郎[1]、本杉宇太郎[1]、若山　哲也[2]、佐野　勝廣[1]、森阪　裕之[1]、池長　　聰[3]、
熊谷　博司[3]、市川　智章[1]
[1]山梨大学医学部　放射線科、[2]GEヘルスケアジャパン、[3]山梨大学医学部付属病院　放射線部

1日目……第3会場　3F　第2特別会議室

《圧縮センシング》　10：30～11：20

座長：伊藤　聡志（宇都宮大学大学院工学研究科　知能情報研究部門）

O-1-045　圧縮センシングのMRマルチスライス撮像への応用

○伊藤　聡志[1]、原田　弘章[1]、山田　芳文[2]
[1]宇都宮大学大学院工学研究科　情報システム科学専攻、[2]元宇都宮大学

O-1-046　圧縮センシングMR画像の画質特性に影響する要因の検討

○齋藤　俊輝、一関　雄輝、町田　好男
東北大学大学院医学系研究科　画像情報学分野

O-1-047　Cross Samplingを用いた静磁場不均一下における圧縮センシングアルゴリズムの開発

○玉田　大輝、巨瀬　勝美
筑波大学大学院　数理物質科学研究科　電子・物理工学専攻

O-1-048　K-Space変調を加えたCompressed Sensingによる非造影MRA Inflow IR法の高速撮像

○竹井　直行、椛沢　宏之
GEヘルスケア・ジャパン　研究開発部　MR研究室

O-1-049　Compressed sensingを併用した大動脈弓分枝血管の非造影MRAの評価

○増井　孝之[1]、片山　元之[1]、佐藤　公彦[1]、米山　浩司[1]、竹井　直行[2]、杉村　正義[1]、
寺内　一真[1]、塚本　慶[1]、水木　健一[1]、椛沢　宏之[2]、阪原　晴海[3]
[1]聖隷浜松病院　放射線科、[2]GE Healthcare Japan、[3]浜松医科大学　放射線医学講座

1日目……第3会場　3F　第2特別会議室

《CEST 1》　14：00～14：50

座長：村瀬　研也（大阪大学大学院医学系研究科　保健学専攻医用物理工学講座）

O-1-050　CEST効果におけるSaturationパルスの影響

○金澤　裕樹[1]、伏見　育崇[1]、藤本　晃司[1]、木戸　晶[1]、岡田　知久[1]、高倉　京子[1]、
坂下　尚孝[2]、富樫かおり[1]
[1]京都大学大学院医学研究科　放射線医学講座（画像診断学・核医学）、[2]東芝メディカルシステムズ（株）

O-1-051　CEST imagingにおけるプリサチュレーションパルス強度の検討

○若山　季樹[1]、井田　正博[1]、村田　勝俊[2]、植田　貴司[1]、斉藤　健二[1]、坂井　圭吾[1]、
堀内　彰[1]、千葉　茂[1]
[1]公益財団法人東京都保健医療公社荏原病院　放射線科、
[2]シーメンス・ジャパン株式会社　イメージング＆セラピー事業本部リサーチ＆コラボレーション部

O-1-052　CEST imagingにおけるz-spectrum解析手法の検討

○若山　季樹[1]、井田　正博[1]、村田　勝俊[2]、植田　貴司[1]、斉藤　健二[1]、坂井　圭吾[1]、
堀内　彰[1]、千葉　茂[1]
[1]公益財団法人東京都保健医療公社荏原病院　放射線科、
[2]シーメンス・ジャパン株式会社　イメージング＆セラピー事業本部リサーチ＆コラボレーション部

O-1-053　脳腫瘍のAmide Proton Transferイメージング：Scan-rescanの再現性についての検討

○栂尾　理[1]、吉浦　敬[1]、樋渡　昭雄[1]、山下　孝二[1]、菊地　一史[1]、鈴木由里子[2]、
Keupp Jochen[3]、本田　浩[1]
[1]九州大学大学院医学研究院　臨床放射線科学分野、[2]Philips Electronics Japan、[3]Philips Research Europe

O-1-054　Phase Cycle RF pulseを用いたAmido Proton Transfer imaging

○三好　光晴、松田　豪、椛沢　宏之
GEヘルスケア・ジャパン（株）　研究開発部

1日目……第3会場　3F　第2特別会議室

《CEST 2》　14：50～15：30

座長：吉浦　敬（九州大学大学院医学研究院　臨床放射線科学分野）

O-1-055　gagCESTの基礎的検討 第一報

○橋本利恵子[1]、市川　隆史[1]、紀陸　剛志[1]、栗田　京助[1]、マシュー　ニールセン[3]、新津　守[2]
[1]埼玉医科大学病院　中央放射線部、[2]埼玉医科大学病院　放射線医学科、[3]シーメンス・ジャパン株式会社

O-1-056　gagCESTの基礎的検討 第二報

○栗田　京助[1]、市川　隆史[1]、橋本利恵子[1]、紀陸　剛志[1]、マシュー　ニールセン[3]、新津　守[2]
[1]埼玉医科大学病院　中央放射線部、[2]埼玉医科大学病院　放射線医学科、[3]シーメンス・ジャパン株式会社

O-1-057　温度感受性リポソームを用いた化学交換飽和移動（CEST）MRI用プローブの開発

○上田　淳平、木村　敦臣、鈴木　裕也、齋藤　茂芳、村瀬　研也
大阪大学大学院医学系研究科　保健学専攻

O-1-058　直腸癌におけるchemical exchange saturation transfer imagingを用いた腫瘍悪性度の評価

○西江　昭弘[1]、浅山　良樹[1]、牛島　泰宏[1]、高山　幸久[2]、藤田　展宏[1]、島本　大[1]、
鶴丸　大介[1]、栂尾　理[1]、吉浦　敬[1]、久保雄一郎[3]、小原　真[4]、Keupp Jochen[5]、
本田　浩[1]
[1]九州大学　臨床放射線科学、[2]九州大学　分子イメージング・診断学、[3]九州大学　形態機能病理学、
[4]フィリップス　エレクトロニクス　ジャパン、[5]Philips Research Europe

1日目……第3会場　3F　第2特別会議室

《動物・分子イメージング1》　15：30～16：10

座長：青木伊知男（放射線医学総合研究所　分子イメージング研究センター）

O-1-059　A Mouse Model of the Creatine Transporter Deficiency Syndrome

○黒澤　裕子[1]、大黒多希子[4]、Pyne-Geithman Gail[3]、DeGrauw Ton[2]、Chambers James[5]、
Benoit Stephen[5]、Clark Joseph[2,6]
[1]立命館大学　スポーツ健康科学部、[2]シンシナティ小児病院　脳神経科、[3]シンシナティ大学医学部　脳外科、
[4]シンシナティ小児病院　生殖科学、[5]シンシナティ大学医学部　精神・行動神経科学、
[6]シンシナティ大学医学部　脳神経科

O-1-060　マンガン標識末梢血単核球の脳虚血モデルラットへの脳移植と動態追跡

○小高　謙一[1]、伊藤　康一[2]、森谷　純治[3]、岡田　真希[1]、岡田　将[3]、舘野　馨[3]、
由井　譲二[1]、謝　琳[1]、岡村　敏充[1]、菊池　達矢[1]、小畠　隆行[1]、小林　欣夫[3]、
小室　一成[4]、小瀧　勝[5]、佐賀　恒夫[1]、張　明栄[1]
[1]放射線医学総合研究所、[2]徳島文理大学　香川薬学部　薬物治療学、[3]千葉大学　循環器内科、
[4]東京大学　循環器内科、[5]千葉療護センター　脳神経外科

O-1-061　演題取り下げ

O-1-062　Resting state fMRIを利用した脳虚血モデルラットの解析

○中村　和浩、河村　純子、近藤　靖、豊嶋　英仁、木下　俊文、宮田　元
秋田県立脳血管研究センター

O-1-063　MRI装置内で脳スライスの電気活動を測定するシステムの開発とSN比の評価

○キム　ドンミン[1,2]、陳　　揚[1]、染谷　隆夫[1,2]、関野　正樹[1,2]

[1]東京大学　工学系研究科、[2]JST ERATO染谷生体調和エレクトロニクスプロジェクト

1日目……第3会場　3F　第2特別会議室

《動物・分子イメージング2》　16：20～17：00

座長：山田　雅之（藤田保健衛生大学医療科学部　放射線学科）

O-1-064　Potential of IVIM MRI in a rat brain glioma model

○飯間　麻美[1]、Reynaud Olivier[2]、釣木澤朋和[2]、Ciobanu Luisa[2]、Li Jing-Rebecca[2]、Geffroy Francoise[2]、Djemai Boucif[2]、梅花　優貴[3]、Le Bihan Denis[2]

[1]京都大学大学院医学研究科　放射線医学講座（画像診断学・核医学）、[2]フランス原子力庁　ニューロスピン、[3]京都大学医学部　医学科

O-1-065　MRI法による海洋生物の循環機能測定

○瀬尾　芳輝[1]、瀬尾絵理子[2]、大橋　好偉[1]、早川　実佳[1]、村上　政隆[3]、大石　和恵[4]、丸山　　正[4]

[1]獨協医科大学医学部、[2]東京大学　大気海洋研究所、[3]生理学研究所、[4]海洋開発研究機構

O-1-066　肝がんラジオ波焼灼マージンにおけるferucarbotran造影MRI低信号の成因を解明するための動物モデル作製

○永井美智子[1,2]、山口　雅之[1]、中神龍太朗[1]、森　　健作[3]、南　　学[3]、藤井　博史[1]

[1]国立がん研究センター東病院　臨床開発センター　診断開発兼バイオバンクグループ機能診断開発分野、[2]筑波大学大学院人間総合科学研究科　疾患制御医学専攻、[3]筑波大学臨床医学域　放射線診断

O-1-067　高速EPRイメージング法を用いた酸化ストレスを可視化する分子イメージング手法の開発

○江本　美穂[1]、赤羽　英夫[2]、平田　　拓[3]、藤井　博匡[1]

[1]札幌医科大学　医療人育成センター、[2]大阪大学大学院　基礎工学研究科、[3]北海道大学大学院　情報科学研究科

1日目……第4会場　2F　第4会議室

《Elastography 1》　8：30～9：10

座長：菅　　幹生（千葉大学大学院工学研究科　人工システム科学専攻メディカルシステムコース）

O-1-068　MR elastography用空気圧式加振装置の凹面型振動子の開発

○島崎　晋平[1]、菅　　幹生[2]、阿部　貴之[3]、岸本　理和[3]、伊藤　　浩[4]、小畠　隆行[3]

[1]千葉大学工学部、[2]千葉大学大学院工学研究科、[3]放射線医学総合研究所　重粒子医科学センター、[4]放射線医学総合研究所　分子イメージング研究センター

O-1-069　高空間分解能MRエラストグラフィ法の基礎的検討

○荒井　　謙、三好　邦博、池田　　仁

GEヘルスケア・ジャパン株式会社　MR技術部

O-1-070　潜在的なMR Elastography利用者を増加させるための技術開発

○沼野　智一[1]、水原　和行[2]、川畑　義彦[3]、鷲尾　利克[4]、本間　一弘[4]

[1]首都大学東京大学院人間健康科学研究科　放射線科学域、[2]東京電機大学工学部、[3]高島製作所株式会社、[4]産業技術総合研究所　ヒューマンライフテクノロジー研究部門

O-1-071　Echo-planar imagingを用いた3D MR elastography；gradient-echo法2D MREとの臨床例での比較

○森阪　裕之[1]、本杉宇太郎[1]、市川新太郎[1]、佐野　勝廣[1]、市川　智章[1]、掛川　貴史[2]、
池長　　聰[2]、熊谷　博司[2]
[1]山梨大学医学部　放射線科、[2]山梨大学医学部付属病院　放射線部

1日目……第4会場　2F　第4会議室

《Elastography 2》　9：10～9：50

座長：市川　智章（山梨大学医学部附属病院　放射線部）

O-1-072　肝炎の活動性はMR elastographyの肝弾性率に影響するか？

○市川新太郎[1]、本杉宇太郎[1]、若山　哲也[2]、佐野　勝廣[1]、森阪　裕之[1]、池長　　聰[3]、
熊谷　博司[3]、市川　智章[1]
[1]山梨大学医学部　放射線科、[2]GEヘルスケアジャパン、[3]山梨大学医学部付属病院　放射線部

O-1-073　簡易的MR Elastographyによる大腰筋硬度計測の試み

○沼野　智一[1]、高本　孝一[2]、川崎　一朗[3]、甲斐　範光[4]、水原　和行[5]、西条　寿夫[2]、
鷲尾　利克[6]、本間　一弘[6]
[1]首都大学東京大学院人間健康科学研究科　放射線科学域、[2]富山大学医学薬学研究部、
[3]帝京平成大学ヒューマンケア学部、[4]帝京短期大学　身体機能ケア専攻、[5]東京電機大学工学部、
[6]産業技術総合研究所　ヒューマンライフテクノロジー研究部門

O-1-074　アクリルアミドを用いたMRE用弾性ゲルファントムの開発 －経時的変化の測定－

○小山　敦久[1]、菅　　幹生[1,2]、岸本　理和[2]、若山　哲也[3]、伊藤　　浩[2]、小畠　隆行[2]、
辻　比呂志[2]
[1]千葉大学大学院　工学研究科、[2]放射線医学総合研究所、[3]GEヘルスケア・ジャパン株式会社

O-1-075　肝MR elastographyの撮像法に関する検討

○高村　朋宏[1]、森阪　裕之[1]、本杉宇太郎[1]、市川　智章[1]、佐野　勝廣[1]、市川新太郎[1]、
池長　　聰[2]、熊谷　博司[2]、掛川　貴史[2]
[1]山梨大学医学部　放射線科、[2]山梨大学医学部附属病院　放射線部

1日目……第4会場　2F　第4会議室

《温度測定1》　10：00～10：40

座長：平田　智嗣（株式会社日立製作所中央研究所　メディカルシステム研究部）

O-1-076　蘇生後低体温療法時のMRSによる脳温測定

○佐々木智章[1]、峯田　昌之[2]、長沢　研一[2]、石戸谷俊太[2]、高橋　康二[1]
[1]旭川医科大学　放射線医学講座、[2]旭川赤十字病院　放射線科

O-1-077　DWI-thermometryの基礎的検討：粘度の影響

○酒井　晃二[1]、中井　隆介[2]、山田　　惠[3]、赤澤健太郎[3]、田添　　潤[3]、杉本　直三[1]
[1]京都大学大学院医学研究科、[2]京都大学　再生医科学研究所、[3]京都府立医科大学大学院医学研究科

O-1-078　コイル感度差を利用した水・代謝物同時計測法によるCSI温度測定

○白猪　　亨[1]、平田　智嗣[1]、谷口　　陽[1]、五月女悦久[2]、越智　久晃[1]、尾藤　良孝[1]
[1]株式会社日立製作所　中央研究所、[2]株式会社日立メディコ　MRIシステム本部

O-1-079　MRSを用いた脳内温度測定における精度の検討

○白猪　亨[1]、功刀　吉之[2]、堀尾　秀之[2]、平田　智嗣[1]、谷口　陽[1]、五月女悦久[2]、
板垣　博幸[2]、越智　久晃[1]、高橋　哲彦[2]、尾藤　良孝[1]、佐々木真理[3]
[1]株式会社日立製作所　中央研究所、[2]株式会社日立メディコ　MRIシステム本部、
[3]岩手医科大学医歯薬総合研究所　超高磁場MRI診断・病理研究部門

1日目……第4会場　2F　第4会議室

《温度測定2》　10：40～11：20

座長：吉岡　芳親（大阪大学　免疫学フロンティア研究センター　生体機能イメージング）

O-1-080　拡散係数を用いた異なる生体内液体の温度計測：脳室と膀胱への試み

○赤澤健太郎[1]、酒井　晃二[2]、田添　潤[1]、山田　惠[1]
[1]京都府立医科大学大学院医学研究科　放射線診断治療学、[2]京都大学大学院医学研究科　人間健康科学系

O-1-081　頭部Proton MRSにおける脳温測定の基礎的検討

○池田　良弘、吉丸　大輔
東京女子医科大学八千代医療センター　画像検査室

O-1-082　1H-MRSを用いた脳温測定法の検討

○吉丸　大輔、池田　良弘
東京女子医科大学八千代医療センター　画像検査室

O-1-083　脂肪プロトン成分信号のT_1による温度分布画像化における信号処理法の検討

○森田　修平[1]、Lam Mie Kee[2]、Bartels Wilbert[2]、今井　裕[3]、黒田　輝[1]
[1]東海大学大学院工学研究科　情報理工学専攻、
[2]Department of Radiology, University Medical Center Utrecht、[3]東海大学医学部　放射線科

O-1-084　演題取り下げ

1日目……第4会場　2F　第4会議室

《画像処理・データ処理1》　14：00～14：50

座長：岡本　和也（東芝メディカルシステムズ株式会社　MRI開発部）

O-1-085　MRI静磁場下の低磁化率デバイスが誘起する磁場不均一の低分解能分布を用いた外挿による高精度化

○桃澤　礼、櫻井　淳希、山本　悦治
千葉大学大学院工学研究科

O-1-086　MRI画像強度空間不均一補正法の改良と評価

○上野　賢一、程　康
独立行政法人理化学研究所　研究基盤センター

O-1-087　共役勾配法を用いた頭部EPI画像における画像ベースのフィールドマップ推定

○熊澤　誠志[1]、吉浦　敬[2]、本田　浩[2]、豊福不可依[1]
[1]九州大学大学院医学研究院　保健学部門、[2]九州大学大学院医学研究院　臨床放射線科学

O-1-088　多チャンネルRF照射コイルにおける高速B1 map計測方法の開発

○伊藤　公輔、瀧澤　将宏、高橋　哲彦
(株)日立メディコ　MRIシステム本部

O-1-089　超短TEイメージングにおけるhybrid VERSE法のRF電力低減

○松島　利明、山本　悦治
千葉大学大学院工学研究科

1日目……第4会場　2F　第4会議室

《画像処理・データ処理2》　14：50～15：40

座長：松島　　秀（愛知県がんセンター中央病院　放射線診断・IVR 部）

O-1-090　3TMRI装置を用いた下肢FBI検査におけるB1不均一による画質劣化対策の検討

○的場　博輝[1]、山本　晃義[1]、新谷　優二[1]、内山　大治[1]、吉田　成吾[1]、中村　克己[1]、
宮崎美津恵[2]、麻生　朝香[3]
[1]社会医療法人共愛会戸畑共立病院　画像診断センター、[2]東芝メディカルシステムリサーチ・アメリカ社、
[3]東芝メディカルシステムズ株式会社

O-1-091　Non-Local Means Filterを用いた脳神経外科画像誘導手術における術中MR画像のノイズ除去

○水口　貴詞[1]、藤井　正純[2]、津坂　昌利[1]、林　雄一郎[2]、若林　俊彦[2]
[1]名古屋大学大学院医学系研究科、[2]名古屋大学医学部附属病院　脳神経外科

O-1-092　3TMRIにおける感度補正（PURE）を用いた画像の比較検討

○米山　浩司[1]、杉村　正義[1]、増井　孝之[2]、岩館　雄治[3]、椛沢　宏之[3]
[1]聖隷浜松病院　放射線部、[2]聖隷浜松病院　放射線科、[3]GEヘルスケア・ジャパン

O-1-093　SEED（Spectral Editing by Extra Dimension）法によるピーク分離

○高橋　征三[1]、今井　　潤[1]、竹内　和久[1,2]、佐藤　　博[1]、藤原　正子[1]
[1]東北大学薬学研究科　医薬開発構想寄附講座、[2]医療法人宏人会中央クリニック

O-1-094　MRIの領域分割と固定した放射線源によるPET/MRIのガンマ線減弱補正法

○川口　拓之[1]、平野　祥之[1]、吉田　英治[1]、菅　　幹生[1,2]、白石　貴博[1,3]、谷本　克之[1,3]、
小畠　隆行[1,3]、伊藤　　浩[1]、山谷　泰賀[1]
[1]放射線医学総合研究所　分子イメージング研究センター、[2]千葉大学大学院工学研究科、
[3]放射線医学総合研究所　重粒子医科学センター病院

1日目……第5会場　2F　ときわホール

《腎・前立腺1》　8：30～9：10

座長：片平　和博（熊本中央病院　放射線科）

O-1-095　拡散強調像およびheavy T2強調像を用いた上部尿路上皮腫瘍の検出能

○陣崎　雅弘[1]、秋田　大宇[1]、菊地　栄次[2]、三上　修治[3]、奥田　茂男[1]、谷本　伸弘[1]、
栗林　幸夫[1]、布川　嘉信[4]、古崎　昌宏[4]、岡部　幸司[4]、渡部　敏男[4]
[1]慶応義塾大学医学部　放射線診断科、[2]慶応義塾大学医学部　泌尿器科、[3]慶応義塾大学医学部　病理診断科、
[4]慶応義塾大学病院　中央放射線技術室

O-1-096　前立腺癌全摘術後の再発診断：経直腸コイルを用いたMultiparametric MRI vs 11C-コリンPET/CT

○北島　一宏[1]、Murphy Robert[2]、Nathan Mark[2]、Froemming Adam[2]、高橋　直幹[2]、
川嶋　　明[2]
[1]神戸大学、[2]Mayo Clinic

O-1-097　ガンマ分布を用いたstatistical modelによる前立腺拡散MRI

○新本　　弘[1]、田村　千春[1]、曽我　茂義[1]、岡村　哲平[1]、加地　辰美[1]、押尾　晃一[2]
[1]防衛医科大学校　放射線医学講座　、[2]慶應義塾大学医学部　放射線診断科

O-1-098　3T MRIにおける前立腺癌のADC計測 －b値による違いの検討－

○高橋　　護[1]、竹原　康雄[2]、遠山　典宏[1]、一条　勝利[1]、天野　智康[3]、長屋　重幸[3]、
奥秋　知幸[4]、福間由紀子[4]、阪原　晴海[5]
[1]聖隷三方原病院　放射線科、[2]浜松医科大学附属病院　放射線部、[3]聖隷三方原病院　画像診断部、
[4]Philips Electronics Japan, Ltd、[5]浜松医科大学附属病院　放射線医学

1日目……第5会場　2F　ときわホール

《腎・前立腺2》　9：10～9：50

座長：高橋　　哲（神戸大学医学部附属病院　放射線部）

O-1-099　前立腺癌MRI診断における偽陰性・偽陽性症例の検討

○片平　和博[1]、板谷　　遼[1]、高岡　宏子[1]、吉村　　明[1]、厚地修太朗[1]、森下　昭治[1]、
木谷　公亮[2]、濱田　泰之[2]、山下　康行[3]
[1]熊本中央病院　放射線科、[2]熊本中央病院　泌尿器科、[3]熊本大学　放射線科

O-1-100　拡散強調画像を用いた前立腺癌リスク評価の検討

○片平　和博[1]、板谷　　遼[1]、高岡　宏子[1]、吉村　　明[1]、厚地修太朗[1]、森下　昭治[1]、
木谷　公亮[2]、濱田　泰之[2]、山下　康行[3]
[1]熊本中央病院　放射線科、[2]熊本中央病院　泌尿器科、[3]熊本大学　放射線科

O-1-101　Ultra-High b-Value Computed Diffusion Weighted Images：前立腺癌検出における元画像の最適b値の検討

○上野　嘉子[1]、高橋　　哲[1]、北島　一宏[1]、末永　裕子[1]、上田　　優[2]、木村　徳典[3]、
青木　郁男[3]、大野　良治[1,4]、杉村　和朗[1]
[1]神戸大学大学院医学研究科　内科系講座放射線医学分野、[2]神戸大学医学部附属病院　放射線部、
[3]東芝メディカルシステムズ株式会社、[4]神戸大学大学院医学研究科　先端生体医用画像研究センター

O-1-102　前立腺Endorectal coilにおけるReadout segmented EPIの有用性

○大木　孝一[1]、菅原　徳道[1]、長妻　里奈[1]、山田　貴絵[1]、池田　洋祐[1]、植松　正裕[1]、
浜　　幸寛[1]、鍛冶　　翼[2]
[1]江戸川病院　放射線科、[2]SIEMENS Japan　アプリケーション部

1日目……第5会場　2F　ときわホール

《女性生殖器》　9：50～10：50

座長：田中優美子（筑波大学医学医療系　放射線医学）

O-1-103　卵巣腫瘍茎捻転の拡散強調像を含めたMRI所見と病理所見の対比

○森畠　裕策[1]、木戸　　晶[1]、樋本　祐紀[1]、木口　佳代[1]、舌野　富貴[1]、藤本　晃司[1]、
山岡　利成[2]、三上　芳喜[3]、小西　郁夫[4]、富樫かおり[1]
[1]京都大学医学部附属病院　放射線診断科、[2]京都桂病院　放射線科、[3]京都大学医学部附属病院　病理診断部、
[4]京都大学医学部附属病院　産婦人科

O-1-104　子宮筋腫に対するMRガイド下集束超音波治療～当院における初期経験

○佐野　勝廣[1]、市川　智章[1]、市川新太郎[1]、本杉宇太郎[1]、森阪　裕之[1]、池長　　聰[2]、
掛川　貴史[2]、熊谷　博司[2]、大森真紀子[3]、平田　修司[3]
[1]山梨大学医学部　放射線科、[2]山梨大学医学部附属病院　放射線部、[3]山梨大学医学部　産婦人科

O-1-105　原発性卵管癌：MRI所見の検討

○北井　里実、尾上　　薫、関谷　　透、福田　国彦
東京慈恵会医科大学　放射線医学講座

O-1-106　MRIによる子宮癌肉腫および子宮体部腺癌の評価検討

○小澤　栄人[1]、高橋　正洋[1]、水越　和歌[1]、加藤　智美[2]、安田　政実[2]、長谷川幸清[3]、
藤原　恵一[3]、木村　文子[1]
[1]埼玉医科大学国際医療センター　画像診断科、[2]埼玉医科大学国際医療センター　病理診断科、
[3]埼玉医科大学国際医療センター　婦人科腫瘍科

O-1-107　骨盤内嚢胞性病変に対する“Star Map”の初期検討

○小林　道子、林田　佳子、大木　穂高、小笠原　篤、藤井　正美、掛田　伸吾、青木　隆敏、
興梠　征典
産業医科大学　放射線科

O-1-108　子宮内膜症・腺筋症の診断における3T MRI 3D T2強調像の有用性の検討：2D T2強調像との比較

○武輪　　恵[1]、高濱　潤子[2]、ハンセン　ニエンケ[3]、丸上　亜希[2]、丸上　永晃[4]、伊藤　高広[2]、
吉川　公彦[2]
[1]平成記念病院　放射線科、[2]奈良県立医科大学　放射線科、[3]アーヘン大学　放射線科、
[4]奈良県立医科大学　中央内視鏡・超音波部

1日目……第5会場　2F　ときわホール

《新生児用ハードウェア》　10：50～11：30

座長：高橋　順士（国家公務員共済組合連合会虎の門病院　放射線部）

O-1-109　3.0T装置での新生児・乳児頭部撮像を想定した32ch頭部コイルの性能評価

○藤井　昭太、松本　浩史、安藤　浩樹、小島　正歳、下川　賢二、桝田　喜正
千葉大学医学部附属病院　放射線部

O-1-110　小児骨年齢計測用0.3TポータブルMRIの開発

○寺田　康彦、石澤　一憲、稲村　真也、石　圭一郎、巨瀬　勝美
筑波大学　数理物質系　電子・物理工学専攻

O-1-111　小児骨年齢計測用RFプローブの開発（II）

○稲村　真也、寺田　康彦、巨瀬　勝美
筑波大学大学院　数理物質科学研究科　電子・物理工学専攻

O-1-112　小児骨年齢計測用MRIのためのコンピュータ支援診断システムの開発

○内海　知美[1]、玉田　大輝[1]、寺田　康彦[1]、巨瀬　勝美[1]、宮城　　亮[2]、山部　英行[2]、
藤永　康成[3]、吉岡　　大[2]
[1]筑波大学　数理物質科学研究科　電子・物理工学専攻、[2]カリフォルニア大学アーバイン校　放射線科、
[3]信州大学医学部付属病院　放射線科

1日目……第5会場　2F　ときわホール

《ハードウェア1》　14：00～15：00

座長：巨瀬　勝美（筑波大学大学院　数理物質系　物理工学域）

O-1-113　近接・一体型頭部用PET-MRIディテクタの開発

○小畠　隆行[1]、菅　　幹生[2]、錦戸　文彦[3]、橘　　篤志[2]、清水　浩大[2]、川口　拓之[3]、
山谷　泰賀[3]
[1]放射線医学総合研究所　重粒子医科学センター、[2]千葉大学大学院　工学研究科、
[3]放射線医学総合研究所　分子イメージング研究センター

O-1-114　1.5T、3.0T用手部コイルの開発

○加藤　和之[1]、新井　浩一[1]、土畑　正良[1]、山本　光秋[1]、Steven Koenig[2]、谷口　　健[1,2]
[1]株式会社日立メディコ　MRIシステム本部、[2]Hitachi Medical Systems America, Inc

O-1-115　3.0T用腹部コイルの開発

○加藤　和之、中谷　圭吾、新井　浩一、土畑　正良、山本　光秋
株式会社日立メディコ　MRIシステム本部

O-1-116　MRI用平板型勾配磁場コイルの最適化手法の研究

○石澤　一憲、巨瀬　勝美、寺田　康彦
筑波大学大学院　数理物質科学研究科

O-1-117　3テスラ4チャネル梯子型ボリューム送信コイルの検討

○五月女悦久[1,2]、土畑　正良[2]、越智　久晃[2]、尾藤　良孝[2]
[1](株)日立メディコ　MRIシステム本部、[2](株)日立製作所　中央研究所

O-1-118　RF送信技術の違いによる画質への影響

○杉村　正義[1]、米山　浩司[1]、増井　孝之[2]
[1]総合病院聖隷浜松病院　放射線部、[2]総合病院聖隷浜松病院　放射線科

1日目……第5会場　2F　ときわホール

《ハードウェア2》　15：00～16：00

座長：拝師　智之（株式会社エム・アール・テクノロジー）

O-1-119　MRI装置における傾斜磁場系の省電力技術の検討

○今村　直樹、横井　基尚、堀　　雅志、坂倉　良知、高橋　史一、森　　秋夫、金澤　　仁
東芝メディカルシステムズ株式会社　MRI開発部

O-1-120　Eddy Current Analysis of 0.3 T Permanent Magnet MRI Systems with Planar Gradient Coil

○エムディ　シャハダト　ホサイン　アクラム、寺田　康彦、石　圭一郎、巨瀬　勝美
筑波大学　数理物質系　電子・物理工学専攻

O-1-121　磁性イオン液体を用いた局所シム調整の試み

○梅田　雅宏[1]、渡邉　康晴[1]、河合　裕子[1]、村瀬　智一[2]、田中　忠蔵[2]、樋口　敏宏[2]
[1]明治国際医療大学　医療情報学、[2]明治国際医療大学　脳神経外科

O-1-122　部分領域内RFシミングにおけるRF送信チャンネル数効果の基礎的検討

○金子　幸生[1]、五月女悦久[1,2]、羽原　秀太[1,2]、高橋　哲彦[2]、越智　久晃[1]、尾藤　良孝[1]
[1](株)日立製作所　中央研究所、[2](株)日立メディコ　MRIシステム本部

O-1-123　高速spin echo法によるDixon法の脂肪抑制効果についての検討

○森　　清孝、菅　　博人、原田　尚久、西脇　祐太、荒井　信行、國友　博史、笠井　治昌、
川野　　誠
名古屋市立大学病院　中央放射線部

O-1-124　傾斜板ファントムを用いたスライスプロファイル法によるVISTA T1強調画像の解像特性の検討

○吉田　　礼[1]、一関　雄輝[2]、町田　好男[2]、引地　健生[1]
[1]栗原市立栗原中央病院、[2]東北大学大学院医学系研究科　保健学専攻

1日目……第5会場　2F　ときわホール

《ハードウェア3》　16：00～17：00

座長：白猪　　亨（株式会社日立製作所　中央研究所）

O-1-125　永久磁石を利用したオーバーハウザー効果MRI装置の実用化

○長沼　辰弥、中尾　素直
日本レドックス株式会社

O-1-126　通常MR装置と穿刺支援ロボットを組み合わせたシームレス画像ナビゲーション

○森川　茂廣[1,2]、Haque Hasnine[3]、Vinh Nguyen[4]、山田　篤史[4]、仲　　成幸[4]、谷　　徹[1,4]、
犬伏　俊郎[1]
[1]滋賀医科大学　MR医学総合研究センター、[2]滋賀医科大学　基礎看護学講座（形態・生理）、[3]GEヘルスケア、
[4]滋賀医科大学　外科学講座

O-1-127　MR内視鏡システムにおける腔内RFコイルのリモートチューニング･マッチング

○松岡雄一郎[1,2]、高橋　明大[3]、熊本　悦子[4]、竹中　　完[2]、森田　圭紀[5]、久津見　弘[2]、
東　　健[2]、黒田　　輝[6,7]
[1]情報通信研究機構脳情報通信融合研究センター　脳機能計測研究室、[2]神戸大学大学院医学研究科、
[3]神戸大学大学院システム情報学研究科、[4]神戸大学　情報基盤センター、[5]神戸大学医学部　消化器内科、
[6]東海大学情報理工学部、[7]神戸国際医療交流財団

O-1-128　MR画像誘導下内視鏡手術システムの開発

○仲　　成幸[1]、村上耕一郎[1]、谷　総一郎[1]、東口　貴之[1]、村山　浩之[1]、森川　茂廣[2]、
ハック　ハスナイン[3]、谷　　徹[1]
[1]滋賀医科大学　外科学講座、[2]滋賀医科大学　MR医学総合研究センター、[3]GEヘルスケアジャパン

O-1-129　MR内視鏡ナビゲーションにおけるワイヤレスコントローラの利用可能性の検討

○高橋　明大[1]、熊本　悦子[2]、松岡雄一郎[3]、森田　圭紀[4]、久津見　弘[4]、東　　健[4]、
黒田　　輝[5,6]
[1]神戸大学大学院システム情報学研究科、[2]神戸大学情報基盤センター、
[3]情報通信研究機構脳情報通信融合研究センター　脳機能計測研究室、[4]神戸大学大学院医学研究科、
[5]東海大学情報理工学部、[6]神戸国際医療交流財団

O-1-130　PET/MRI－体型検出器の開発：シールドボックスが誘発する画像アーチファクト・ノイズの評価

○清水　浩大[1]、菅　　幹生[1]、橘　　篤志[2]、錦戸　文彦[2]、栗林　秀人[3]、中島　　巌[4]、
川畑　義彦[4]、山谷　泰賀[2]、小畠　隆行[2]
[1]千葉大学大学院工学研究科　人工システム科学専攻メディカルシステムコース菅研究室、
[2]放射線医学総合研究所、[3]シーメンス・ジャパン株式会社、[4]高島製作所株式会社

2日目……第2会場　3F　第1特別会議室

《脳・頭頸部》　8：30～9：30

座長：長縄　慎二（名古屋大学大学院医学系研究科　放射線医学教室）

O-2-131　T2＊強調画像による脳動脈瘤破裂時期予測

○井上　　敬[1]、高田志保美[2]、清水　宏明[3]、藤原　　悟[3]、上之原広司[1]、冨永　悌二[2]
[1]仙台医療センター　脳神経外科、[2]東北大学医学部　脳神経外科、[3]広南病院　脳神経外科

O-2-132　Reversed-T2WIが形態評価に有用であったLhermitte-Duclos病の一例

○熊坂　創真、中野　祥子、島田　健裕、岡内　研三、対馬　義人
群馬大学医学部附属病院　核医学科

O-2-133　3D FLAIRにおける髄膜腫のrim-like patternについて

○榎園美香子[1]、森川　　実[1]、井手口怜子[1]、上谷　雅孝[1]、松尾　孝之[2]、堀江　信貴[2]、
永田　　泉[2]、林　徳真吉[3]、本田　純久[4]
[1]長崎大学　放射線科、[2]長崎大学　脳神経外科、[3]長崎大学　病理部、[4]長崎大学医学部　保健学科

O-2-134　通常量Gd静注での内リンパ面積の半定量：2種の処理画像の比較

○長縄　慎二[1]、鈴木耕次郎[1]、中道　　玲[1]、卜蔵　公紀[1]、吉田　忠雄[2]、曾根三千彦[2]、
中島　　務[2]、池田　　充[3]、Homann Georg[4]
[1]名古屋大学医学部　放射線科、[2]名古屋大学医学部　耳鼻科、[3]名古屋大学　放射線技術、
[4]ミュンスター大学　放射線科

O-2-135　3D T2-Fast Field Echo法を用いた耳下腺内顔面神経描出におけるsurface coilとhead coilの比較

○小島　　宰[1]、藪内　英剛[2]、小林　幸次[3]、松尾　芳雄[4]、大賀　正浩[3]、武村　　濃[5]、
神谷　武志[4]、川波　　哲[4]、長尾　充展[4]、佐々木雅之[2]、本田　　浩[4]
[1]九州大学大学院医学系学府　保健学専攻、[2]九州大学大学院医学研究院　保健学部門、
[3]九州大学病院　放射線部、[4]九州大学大学院医学研究院　臨床放射線科学分野、
[5]フィリップスエレクトロニクスジャパン

O-2-136　DCE MRI, ADC mapを用いた耳下腺の急性期放射線障害の評価

○筑井　　徹[1]、北本江梨奈[1]、大賀　正浩[2]、小林　幸次[2]、吉浦　　敬[3]、小原　　真[4]
[1]九州大学大学院歯学研究院　口腔画像情報科学分野、[2]九州大学病院　医療技術部　放射線部門、
[3]九州大学大学院医学研究院　臨床放射線学分野、
[4]フィリップスエレクトロニクスジャパン　ヘルスケア事業部

2日目……第2会場　3F　第1特別会議室

《脳脊髄flow》　9：30～10：10

座長：室　伊三男（東海大学医学部附属病院　診療技術部放射技術科）

O-2-137　3テスラMRIにおける酸素吸入下での脳脊髄液の経時的な信号変化

○Mehemed Taha[1]、伏見　育崇[1]、岡田　知久[1]、山本　　憲[1]、金柿　光憲[1]、森本　笑子[1]、
坂本　　亮[1]、中島　　諭[1]、山田　浩史[1]、柿木　崇秀[1]、坂田　昭彦[1]、百々　俊樹[1]、
奥知　左智[1]、高倉　京子[1]、金澤　裕樹[1]、木戸　　晶[1]、藤本　晃司[1]、坂下　尚孝[2]、
富樫かおり[1]
[1]京都大学大学院医学研究科　放射線医学講座（画像診断学・核医学）、[2]東芝メディカルシステムズ

O-2-138　位相分散を用いた脳脊髄液動態観察法の基礎的検討

○堀江　朋彦[1]、渋川　周平[2]、中村　智哉[2]、小原　　真[3]、荻野　徹男[3]、黒田　　輝[4]、
高原　太郎[5]、室　伊三男[2]
[1]東海大学医学部付属八王子病院　診療技術部　放射線技術科、
[2]東海大学医学部付属病院　診療技術部　放射線技術科、[3]フィリップスエレクトロニクスジャパン、
[4]東海大学大学院工学研究科　情報理工学専攻、[5]東海大学大学院工学研究科　医用生体工学専攻

O-2-139　膜を介した脳脊髄液拍動流の４次元位相コントラスト法に基づく可視化

○八ツ代　諭[1]、平山　晃大[2]、松前　光紀[2]、厚見　秀樹[2]、梶原　　直[3]、黒田　　輝[1]、
Abdulla Afnizanfaizal[4]
[1]東海大学大学院工学研究科　情報理工学専攻、[2]東海大学医学部　脳神経外科、
[3]東海大学医学部付属病院　放射線技術科、
[4]Faculty of Computer Science and Information Systems, Universiti Teknologi Malaysia, Malaysia

O-2-140　MRクェッケンシュテット試験：正常圧水頭症の非侵襲的診断法となりうるか

○清水　辰哉[1]、市川新太郎[1]、本杉宇太郎[1]、奥村　彰浩[2]、森阪　裕之[1]、佐野　勝廣[1]、
熊谷　博司[3]、池長　　聰[3]、市川　智章[1]
[1]山梨大学医学部　放射線科、[2]静岡県立病院　放射線科、[3]山梨大学医学部付属病院　放射線部

2日目……第2会場　3F　第1特別会議室

《頭頸部流速解析、MRA》　10：10～11：20

座長：礒田　治夫（名古屋大学大学院医学系研究科　医療技術学専攻医用量子科学講座）

O-2-141　4D Flow MRIを用いたEC-IC bypass術後患者評価：3次元血流動態の可視化及び血流定量

○関根　鉄朗[1]、高木　　亮[1]、天野　康雄[1]、松村　善雄[1]、村井　保夫[2]、鈴木由里子[3]、
汲田伸一郎[1]
[1]日本医科大学　放射線科、[2]日本医科大学　脳神経外科、[3]Philips

O-2-142　頭蓋内脳動脈瘤における4D-PC-MRAとCFD解析による速度データの比較

○渡邉　嘉之[1]、國富　裕樹[1]、田中　　壽[1]、西澤　光生[1]、塚部　明大[1]、有澤亜津子[1]、
藤中　俊之[2]、網谷　隼人[3]、大谷　智仁[3]、和田　成生[3]、富山　憲幸[1]
[1]大阪大学医学部　放射線科、[2]大阪大学医学部　脳神経外科、[3]大阪大学大学院　基礎工学部

O-2-143　3T装置における自動でDelay timeを設定するPaceMakerを用いたFBI撮像と従来法との比較

○佐々木博信[1]、大田　英揮[2]、根本　　整[1]、木村　智圭[1]、山中　一臣[1]、永坂　竜男[1]、
二科　孝志[3]、後藤　克人[3]、市之瀬伸保[3]、山下　裕市[3]、梁川　　功[1]
[1]東北大学病院　診療技術部放射線部門、[2]東北大学病院　放射線診断科、
[3]東芝メディカルシステムズ株式会社

O-2-144　頸部領域における３次元シネ位相コントラスト磁気共鳴法を用いた血流動態解析の精度検証

○登澤　一輝[1]、礒田　治夫[1]、福山　篤司[1]、丸山　克也[2]、小森　芳秋[2]、小杉　隆司[3]、
竹原　康雄[4]、長縄　慎二[5]
[1]名古屋大学大学院医学系研究科　医療技術学専攻医用量子科学講座、[2]シーメンス・ジャパン（株）、
[3]アールテック（株）、[4]浜松医科大学医学部附属病院　放射線部、
[5]名古屋大学大学院医学系研究科　総合医学専攻高次医用科学講座量子医学分野

O-2-145　脈波同期併用MRAによる脳動脈末梢血管描出の検討

○古川　研治[1]、二階堂　剛[2]、山本　綱記[1]
[1]社会医療法人孝仁会釧路孝仁会記念病院　診療放射線科、[2]社会医療法人孝仁会釧路脳神経外科

O-2-146　BeamSat TOFの臨床有用性評価

○西村　祥循[1]、高橋　　徹[1]、黒瀬　厚成[1]、小原　陽子[2]、蘭牟田　治[1]
[1]日本医科大学武蔵小杉病院　放射線科、[2](株)日立メディコ

O-2-147　Pencil beam型repetitive arterial or vein labeling法の検討

○渋川　周平[1,2]、西尾　広明[1]、中村　智哉[1]、宮地　利明[2]、今井　　裕[3]、荻野　徹男[4]、
堀江　朋彦[5]、室　伊三男[1]
[1]東海大学医学部附属病院　診療技術部放射線技術科、[2]金沢大学大学院医薬保健学総合研究科　保健学専攻、
[3]東海大学　画像診断学、[4]フィリップスエレクトロニクスジャパン、
[5]東海大学医学部附属八王子病院　診療技術部放射線技術科

2日目……第2会場　3F　第1特別会議室

《頸動脈プラーク1》　14：00～14：50

座長：佐々木真理（岩手医科大学医歯薬総合研究所　超高磁場MRI診断・病態研究部門）

O-2-148　Curved MPRを用いた3Dプラークイメージングの評価・検討

○上中　　治[1]、中川原哲広[1]、杉本　貴志[1]、小森　芳樹[1]、西原　圭祐[1]、目崎　一成[1]、
森　　浩希[1]、上田　　猛[2]、門田　秀二[2]
[1]JA尾道総合病院　放射線科、[2]JA尾道総合病院　脳神経外科

O-2-149　頭蓋内主幹動脈のプラークイメージングの撮像条件の検討

○高橋沙奈江[1]、宮崎　　功[1]、小林　邦典[4]、五明　美穂[2]、大戸眞喜男[1]、土屋　一洋[2,3]、
似鳥　俊明[2]、河野奈々恵[5]
[1]杏林大学医学部付属病院　放射線部、[2]杏林大学医学部　放射線科医学教室、[3]東京逓信病院　放射線科、
[4]杏林大学保健学部　診療放射線技術学科、[5]東芝メディカルシステムズ

O-2-150　中大脳動脈M1狭窄における頭蓋内プラークイメージングの初期臨床応用

○五明　美穂[1]、土屋　一洋[1,4]、大原　有紗[1]、立石　秀勝[1]、高橋沙奈江[2]、宮崎　　功[2]、
小林　邦典[3]、似鳥　俊明[1]
[1]杏林大学医学部　放射線医学教室、[2]杏林大学医学部付属病院　放射線部、
[3]杏林大学保健学部　診療放射線技術学科、[4]東京逓信病院　放射線科

O-2-151　ファントム信号を使用した頸動脈プラークの性状鑑別

○小倉　明夫[1]、早川　克己[1]、前田富美恵[1]、梶原万里子[1]、山村憲一郎[2]、高津　安男[3]
[1]京都市立病院、[2]大阪医科大学附属病院、[3]大阪赤十字病院

O-2-152　3.0Tにおけるradial scan法による非心電図同期頸動脈血管壁イメージング ～流速による信号強度の評価～

○中村麻名美[1,3]、真壁　武司[1]、畠山　遼兵[1]、市川　昌樹[1]、杉森　博行[2]、坂田　元道[3]
[1]市立函館病院　中央放射線部、[2]北海道大学病院　診療支援部放射線部、[3]北海道大学大学院保健科学研究院

2日目……第2会場　3F　第1特別会議室

《頸動脈プラーク2》　14：50～15：30

座長：前田　正幸（三重大学大学院医学系研究科　放射線医学教室）

O-2-153　Gated Reduced FOV Echo Planar Imagingを用いた頸動脈血管壁拡散強調画像での心拍の影響の低減

○三好　光晴、椛沢　宏之
GEヘルスケア・ジャパン（株）　研究開発部

O-2-154　脂肪抑制3D FSE T1WI（CUBE T1）を用いたblack blood法による頚部内頚動脈狭窄病変の検出 －3D TOF法との比較－

○塚本　慶[1]、増井　孝之[1]、片山　元之[1]、佐藤　公彦[1]、寺内　一真[1]、水木　健一[1]、
杉村　正義[2]、米山　浩司[2]、阪原　晴海[3]、三好　光晴[4]、椛沢　宏之[4]
[1]聖隷浜松病院　放射線科、[2]聖隷浜松病院　放射線部、[3]浜松医科大学医学部　放射線医学教室、
[4]GEヘルスケアジャパン　研究開発部

O-2-155　頚動脈プラーク撮像法のコントラストの比較（SEと可変フリップ角FSEの比較）

○服部　尚史[1]、五味　達哉[2]、中野　晃枝[1]、横瀬　正知[4]、稲田　峰輝[1]、原田　理映[1]、
氷熊　玲子[1]、長谷川　誠[2]、村田　　望[2]、角尾　美果[2]、長基　雅司[2]、飯塚　有応[2]、
佐藤健一郎[3]、林　　盛人[3]、岩渕　　聡[3]
[1]東邦大学医療センター大橋病院　放射線部、[2]東邦大学医療センター大橋病院　放射線科、
[3]東邦大学医療センター大橋病院　脳神経外科、[4]株式会社日立メディコ　MRIシステム本部

O-2-156　頚動脈プラークイメージングにおける短時間長軸方向T1強調black-blood撮像の検討

○梅崎　好永[1]、小澤由莉子[1]、小野　英雄[1]、田渕　　隆[1]、中村　理宣[1]、米山　正己[1]、
武村　　濃[3]、小原　　真[3]、市川　勝弘[2]
[1]八重洲クリニック、[2]金沢大学、[3]フィリップスエレクトロニクスジャパン

2日目……第2会場　3F　第1特別会議室

《頸動脈プラーク3》　15：30～16：10

座長：森田奈緒美（国立循環器病研究センター病院　放射線部）

O-2-157　頚動脈プラークイメージングにおける短時間長軸方向T2強調black-blood撮像の検討

○小澤由莉子[1]、梅崎　好永[1]、小野　英雄[1]、中村　理宣[1]、米山　正己[1]、武村　　濃[3]、
小原　　真[3]、井上　裕二[2]、田渕　　隆[1,2]
[1]八重洲クリニック、[2]次世代分子イメージングつくば画像検査センター、
[3]フィリップスエレクトロニクスジャパン

O-2-158　MP2RAGEを使用した頸部プラークT1値測定の基礎検討

笠原　　順[1]、○洞田貫啓一[2]、植木　茂樹[3]
[1]メディカルスキャニング東京、[2]メディカルスキャニング渋谷、[3]メディカルスキャニング銀座

O-2-159　3TMRI装置によるTrue SSFPを用いた短時間頸動脈MRAの至適撮像条件の検討

○山本　晃義[1]、的場　博輝[1]、新谷　優二[1]、内山　大治[1]、吉田　成吾[1]、中村　克己[1]、
宮崎美津恵[2]、麻生　朝香[3]
[1]社会医療法人共愛会戸畑共立病院　画像診断センター、[2]東芝メディカルシステムリサーチ・アメリカ社、
[3]東芝メディカルシステムズ株式会社

O-2-160　CAS前での頸部頸動脈プラーク容積評価：マニュアル計測と自動計測ソフトの比較

○井上　勝博[1]、中山　良平[1]、高瀬　伸一[1]、種村　　浩[2]、前田　正幸[3]
[1]三重大学医学部附属病院　中央放射線部、[2]国立病院機構三重中央医療センター　脳神経外科、
[3]三重大学医学部附属病院　画像診断科

2日目……第３会場　3F　第２特別会議室

《腹部・食道１》　8：30～9：20

座長：赤羽　正章（東京大学医学部附属病院　放射線部）

O-2-161　1.5T-MRIでの食道癌深達度診断能の検討

○小野寺祐也[1]、伊藤　和夫[2]、武内　利直[3]、岡原　　聡[4]、高橋　宏明[4]、吉川　智広[5]、
木ノ下義宏[5]、細川　正夫[5]
[1]社会医療法人恵佑会札幌病院　放射線診断科、[2]社会医療法人恵佑会放射線画像センター、
[3]社会医療法人恵佑会札幌病院　病理診断科、[4]社会医療法人恵佑会第2病院　消化器内科、
[5]社会医療法人恵佑会札幌病院　消化器外科

O-2-162　3T装置における呼吸同期を用いた肝臓T2強調の体動補正の有用性

○大下　剛史[1]、鎌田　宏二[2]、上田　一生[2]
[1]製鉄記念八幡病院　放射線部、[2]製鉄記念八幡病院　放射線科

O-2-163　PROPELLER脂肪抑制T2強調画像による膵臓周囲リンパ網描出の検討

○加藤　広士、阿比留健太郎、大谷　紀夫、上田　真也
国家公務員共済組合連合会新別府病院　放射線科

O-2-164　3T装置を用いた上腹部computed DWIの初期的検討

○吉川　　武[1]、青山　信和[2]、大野　良治[1]、京谷　勉輔[2]、木村　徳典[3]、葛西　由守[3]、
金田　直樹[4]、祖父江慶太郎[4]、神山　久信[4]、西尾　瑞穂[1]、杉村　和朗[4]
[1]神戸大学大学院医学研究科　先端生体医用画像研究センター、[2]神戸大学医学部附属病院　放射線部、
[3]東芝メディカルシステムズ、[4]神戸大学大学院医学研究科　内科系講座放射線医学分野

O-2-165　肝血管腫と転移性肝腫瘍鑑別における造影拡散強調像の有効性

○齋藤　和博、吉村　宜高、代田　夏彦、佐口　　徹、荒木　洋一、赤田　壮市、徳植　公一
東京医科大学　放射線医学講座

2日目……第３会場　3F　第２特別会議室

《腹部・食道２》　9：20～10：00

座長：兼松　雅之（岐阜大学医学部附属病院　放射線科）

O-2-166　3D gradient echo法におけるパラレルイメージングアルゴリズムの比較

○鈴木　大介[1]、戸上　　泉[2]、宮田　一郎[1]
[1]岡山済生会総合病院　画像診断科、[2]岡山済生会総合病院　画像診断センター

O-2-167　膵臓MRIを用いた糖尿病発症の予測因子

○野田　佳史、五島　　聡、近藤　浩史、渡邊　春夫、川田　紘資、河合　信行、棚橋　裕吉、
兼松　雅之
岐阜大学医学部附属病院　放射線科

O-2-168　横隔膜同期（navigator echo）併用LAVA法のnavigator echoの条件に関する検討

○中嶋　藍[1]、秦　博文[1]、塚野　優[1]、井上　優介[2]、松永　敬二[3]、小笠原　豪[2]、
岩舘　雄治[4]
[1]北里大学病院　放射線部、[2]北里大学病院　放射線画像診断科、[3]北里大学東病院　放射線画像診断科、
[4]GEヘルスケア・ジャパン株式会社

O-2-169　3.0T-MRIのDual FA法を用いた腹部3D T1 map撮像におけるB1補正とRF Multi Transmit Systemの有用性

○齊藤　朋典[1]、福倉　良彦[2]、岩永　崇[1]、奥秋　知幸[3]、佐々木雅史[1]、藤崎　拓郎[1]、
西郷　康正[1]
[1]鹿児島大学病院　臨床技術部放射線部門、[2]鹿児島大学大学院医歯学総合研究科　放射線診断治療学教室、
[3]フィリップスエレクトロニクス ジャパン

2日目……第3会場　3F　第2特別会議室

《肝脂肪》　10：00～10：40

座長：吉満　研吾（福岡大学医学部　放射線医学教室）

O-2-170　肝臓における^{1}H MR SpectroscopyとDIXON法を用いた脂肪定量の比較

○高橋　順士[1]、斎藤　聡[2]、辻　良憲[1]、林　達也[1]、多賀谷菜穂美[1]、平本真理子[1]、
川村　友香[1]、佐藤　裕太[1]
[1]国家公務員共済組合連合会虎の門病院　放射線部、[2]国家公務員共済組合連合会虎の門病院　肝臓センター

O-2-171　2ポイントDIXON法から作成したFat Mapによる肝脂肪定量評価に関する有用性と問題点

○斎藤　聡[1]、辻　良憲[2]、福澤　圭[2]、高橋　順士[2]、濱田　祐介[2]
[1]虎の門病院　肝臓センター、[2]虎の門病院　放射線部

O-2-172　^{1}H MR Spectroscopyによる肝脂肪定量の撮像条件の検討 ～脂肪定量ファントムおよび臨床応用～

○高坂　祐輝[1]、福澤　圭[1]、辻　良憲[1]、三浦　則仁[1]、平本　壮一[1]、濱田　祐介[1]、
高橋　順士[1]、田野　政勝[1]、斎藤　聡[2]
[1]虎の門病院　放射線部、[2]虎の門病院　肝臓センター

O-2-173　^{1}H MR Spectroscopyにおけるマルチエコー法を用いた肝脂肪定量の検討：PRESS法とSTEAM法の比較

○福澤　圭[1]、高坂　祐輝[1]、濱田　祐介[1]、三浦　則仁[1]、林　達也[1]、辻　良憲[1]、
高橋　順士[1]、田野　政勝[1]、斎藤　聡[2]
[1]虎の門病院　放射線部、[2]虎の門病院　肝臓センター

2日目……第3会場　3F　第2特別会議室

《肝MRA・MRV》　10：40～11：20

座長：蒲田　敏文（金沢大学医学部　放射線科）

O-2-174　3T装置を用いたTime-SLIP法肝動脈MRA

○吉川　武[1]、青山　信和[2]、大野　良治[1]、京谷　勉輔[2]、佐藤さおり[3]、金田　直樹[4]、
祖父江慶太郎[4]、神山　久信[4]、西尾　瑞穂[1]、杉村　和朗[4]
[1]神戸大学大学院医学研究科　先端生体医用画像研究センター、[2]神戸大学医学部附属病院　放射線部、
[3]東芝メディカルシステムズ、[4]神戸大学大学院医学研究科　内科系講座放射線医学分野放射線医学部門

O-2-175　スピンラベリング法を用いた非造影MR Venographyによる肝静脈の検討

○辻　良憲[1]、高橋　順士[1]、濱田　祐介[3]、林　達也[1]、多賀谷菜穂美[1]、平本真理子[1]、
川村　友香[1]、佐藤　裕太[1]、田野　政勝[3]、斎藤　聡[2]
[1]国家公務員共済組合連合会虎の門病院分院　放射線部、
[2]国家公務員共済組合連合会虎の門病院　肝臓センター、[3]国家公務員共済組合連合会虎の門病院　放射線部

O-2-176　スピンラベリング法を用いた非造影MR VenographyとMR Portgraphyによる各種慢性疾患の病態把握

○辻　良憲[1]、高橋　順士[1]、濱田　祐介[3]、林　達也[1]、多賀谷菜穂美[1]、平本真理子[1]、
川村　友香[1]、佐藤　裕太[1]、田野　政勝[3]、斎藤　聡[2]
[1]国家公務員共済組合連合会虎の門病院分院　放射線部、
[2]国家公務員共済組合連合会虎の門病院　肝臓センター、[3]国家公務員共済組合連合会虎の門病院　放射線部

O-2-177　シリンダ型パルスを用いた門脈の選択的描出

○横瀬　正知[1]、西原　崇[2]、岡　邦治[1]、板垣　博幸[1]、原田　邦明[1]
[1]株式会社日立メディコ　MRIシステム本部　、[2]株式会社日立メディコ　CT・MR営業本部

2日目……第3会場　3F　第2特別会議室

《EOB 1》　14：00～15：00

座長：金　東石（大阪大学大学院医学系研究科　放射線医学教室）

O-2-178　Gd-EOB-DTPAを取り込む多血性肝細胞癌の脈管侵襲について

○大宮　慶恵[1]、佐野　勝廣[1]、本杉宇太郎[1]、森阪　裕之[1]、市川新太郎[1]、市川　智章[1]、
松田　政徳[2]、藤井　秀樹[2]、池長　聰[3]、熊谷　博司[3]
[1]山梨大学医学部　放射線科、[2]山梨大学　第一外科、[3]山梨大学附属病院　放射線部

O-2-179　Gd-EOB-DTPA造影MRIを用いた定量的肝細胞取込み能評価：薬物動態解析と静的信号強度解析の比較

○山田　哲[1]、藤永　康成[1]、上田　和彦[1]、上田　仁[2]、木藤　善浩[2]、丸山　克也[3]、
宮川　眞一[4]、角谷　眞澄[1]
[1]信州大学医学部　画像医学講座、[2]信州大学医学部附属病院　放射線部、[3]シーメンス・ジャパン、
[4]信州大学医学部　外科学講座（外科学第一）

O-2-180　Gd-EOB-DTPA造影MRI検査所見よりみた肝細胞癌の５分類の有用性に関しての検討

○斎藤　聡[1]、濱田　祐介[2]、辻　良憲[2]、福澤　圭[2]、高坂　祐輝[2]、高橋　順士[2]
[1]虎の門病院　肝臓センター、[2]虎の門病院　放射線部

O-2-181　肝細胞癌の超早期診断に関するMRIによる検討

○濱田　祐介[1]、斎藤　　聡[2]、高橋　順士[1]、辻　　良憲[1]、福澤　　圭[1]、多賀谷菜穂美[1]、
平本真理子[1]、田野　政勝[1]
[1]国家公務員共済組合連合会虎の門病院　放射線部、[2]国家公務員共済組合連合会虎の門病院　肝臓センター

O-2-182　Gd-EOB-DTPAを用いたdynamic MRI動脈優位相におけるRadial VIBE法とCartesian VIBE法の比較

○藤永　康成[1]、大彌　　歩[2]、所　　博和[2]、塩原　　綾[1]、田丸　尚道[1]、愛多地康雄[1]、
木藤　善浩[1]、上田　　仁[1]、丸山　克也[3]、角谷　眞澄[2]
[1]信州大学附属病院　放射線部、[2]信州大学医学部附属病院　放射線科、[3]シーメンス・ジャパン

O-2-183　Floating point valueを用いた造影前後の定量評価に関する基礎的検討

○小野田　農、伊藤　　洵、西山　大輔、福島　弘之、小西　達郎、山下　順也、中塚　隆之、
西松　和彦、宇都　辰郎
近畿大学医学部附属病院　中央放射線部

2日目……第3会場　3F　第2特別会議室

《EOB 2》　15：00～15：50

座長：藤永　康成（信州大学附属病院　放射線部）

O-2-184　3TMRI装置を用いたGd-EOB-DTPA肝臓MRIにおける多血性病変の検出に関する検討

○福澤　　圭[1]、三浦　則仁[1]、黒詰　美歩[1]、高坂　祐輝[1]、平本　壮一[1]、田野　政勝[1]、
斎藤　　聡[2]
[1]虎の門病院　放射線部、[2]虎の門病院　肝臓センター

O-2-185　大腸癌肝転移における拡散強調画像およびGd-EOB-DTPA造影肝細胞相でのTarget signの検討

○坂根　　誠、金　　東石、堀　　雅敏、大西　裕満、中本　　篤、巽　　光朗、富山　憲之
大阪大学大学院医学系研究科　放射線統合医学講座

O-2-186　2-point DIXON法を用いた3D fast SPGRのGd-EOB-DTPA造影肝細胞相における肝予備能の検討

○増山　　研、秋本　　俊、青木　裕幸、秋吉　和也、猪子　祐佳、安達　　元、坂野　大樹、
工藤　希美
医療法人渓仁会手稲渓仁会病院　診療技術部

O-2-187　細胞外マトリクスの造影効果を考慮したGd-EOB-DTPAの肝細胞相造影率と肝細胞密度の相関性

○松島　　秀[1]、佐藤　洋造[1]、山浦　秀和[1]、紀ノ定保臣[2]、恵良　聖一[3]、米澤　祐司[1]、
高橋　和也[1]、稲葉　吉隆[1]
[1]愛知県がんセンター中央病院　放射線診断・IVR部、[2]岐阜大学大学院医学系研究科　医療情報学分野、
[3]岐阜大学大学院医学系研究科　分子生理学分野

O-2-188　細胞外液性造影剤（Gd-DTPA）とガドキセト酸ナトリウム（EOB）における経静脈投与後の酸素飽和度変化の比較

○橋本亜樹生、遠藤　和之、藤川　博司、堀江　朋彦
東海大学医学部附属八王子病院

2日目……第3会場　3F　第2特別会議室

《DWIの改善》　15：50～17：00

座長：石藏　礼一（兵庫医科大学　放射線医学教室）

O-2-189　Diffusion Prep併用3D FSEにおけるSelf-Navigator体動補正法

○岩舘　雄治、三好　光晴、桃沢　宏之
GEヘルスケア・ジャパン株式会社　研究開発部

O-2-190　拡散強調画像の各種脂肪抑制法の特性の比較

○鈴木　　真[1]、岡庭　栄治[1]、大沼　徳芳[1]、竹内　昌美[1]、篠原麻衣子[2]
[1]東京女子医科大学病院　中央放射線部、[2]東芝メディカルシステムズ（株）

O-2-191　BLADE-DWIにおけるapparent diffusion coefficient（ADC）計測

○櫻井　康雄[1]、長縄　慎二[2]、川井　　恒[2]、石橋　一都[1]、河村美奈子[1]、榊原　勝浩[1]、
中野　　智[1]、松岡　祐樹[1]、安藤　康生[1]、卜蔵　公紀[1]、小西伊佐実[1]、丸山　克也[3]、
Stemmer Alto[4]、米田　和夫[1]
[1]名古屋大学医学部附属病院　医療技術部　放射線部門、[2]名古屋大学医学部附属病院　放射線科、
[3]シーメンス・ジャパン株式会社、[4]Siemens AG

O-2-192　RESOLVEを用いたDTIにおける撮像条件の検討

○土門　伸也[1]、山田　和弘[1]、志賀　智己[1]、眞田　秀典[1]、尾野　英俊[2]、中村　博彦[3]
[1]中村記念病院　放射線部、[2]中村記念病院　放射線科、[3]中村記念病院　脳神経外科

O-2-193　新しい撮像シーケンスRESOLVEによる拡散強調画像をもちいた頭蓋内視覚路描出

○吉田　正樹[1]、井田　正博[2]
[1]東京急行電鉄株式会社東急病院　眼科、[2]東京都医療保険公社荏原病院　放射線科

O-2-194　Local transmit coilにおけるDWIのコントラスト改善の検討

○松田　　豪[1]、目時　　毅[2]、桃沢　宏之[1]、佐々木真理[2]
[1]GEヘルスケア・ジャパン株式会社　研究開発室、[2]岩手医科大学医歯薬総合研究所

O-2-195　Readout-segmented EPI（RESOLVE）における側頭部領域の撮像条件の検討

○東　　敏也[1]、圓崎　将大[1]、中村　真人[1]、小玉　隆男[2]、矢野　貴徳[2]、村田　勝俊[3]
[1]宮崎大学医学部附属病院　放射線部、[2]宮崎大学医学部附属病院　放射線科、
[3]シーメンス．ジャパン株式会社　リサーチ＆コラボレーション部

2日目……第4会場　2F　第4会議室

《関節・リンパ1》　8：30～9：10

座長：佐志　隆士（八重洲クリニック）

O-2-196　Thin-slice 3D MRIを用いた膝関節外側半月板の後方支持組織の評価

○小田島正幸[1]、稲岡　　努[1]、北村　範子[1]、粕谷　秀輔[1]、笠井ルミ子[1]、中塚　智也[1]、
工藤　秀康[1]、戸澤　光行[2]、中澤　博行[2]、寺田　一志[1]
[1]東邦大学佐倉病院　放射線科、[2]東邦大学佐倉病院　放射線部

O-2-197　前十字靭帯におけるMagic Angleの検討

○辻　　英雄、釘宮愼次郎、香月　伸介、川崎　久充、金子　景子、清田　　綾、高濱　友寛
福岡整形外科病院　放射線科

O-2-198　肩関節不安定症の関節窩骨欠損評価における3D-MRIの有用性について

○佐藤　嘉尚[1]、野崎　太希[1]、田崎　篤[2]、山川　晃[2]、大出　幸子[3]、黒田　栄史[2]、
齋田　幸久[1]
[1]聖路加国際病院　放射線科、[2]聖路加国際病院　整形外科、[3]聖路加国際病院　ライフサイエンス研究所

O-2-199　MRIによる足関節屈曲肢位と外側靭帯の関係

○赤塚　吉紘、高島　弘幸、宍戸　博紀、今村　塁
札幌医科大学附属病院　放射線部

2日目……第4会場　2F　第4会議室

《関節・リンパ2》　9：10～9：50

座長：新津　守（埼玉医科大学病院　放射線科）

O-2-200　手根管症候群ステロイド注射効果無効例の高分解能MRI所見と病理所見の対比

○青木　隆敏[1]、大木　穂高[1]、木下　俊輔[1]、高橋　広行[1]、林田　佳子[1]、佐藤　徹[1,2]、
松山　篤二[3]、久岡　正典[3]、大茂　壽久[4]、酒井　昭典[4]、日比野　茂[5]、野崎　敦[5]、
興梠　征典[1]
[1]産業医科大学医学部　放射線科、[2]産業医科大学病院　放射線部、[3]産業医科大学医学部　第一病理、
[4]産業医科大学医学部　整形外科、[5]GEヘルスケアジャパン

O-2-201　成長期の膝関節MRIで認められる大腿骨顆部軟骨下骨病変の検討

○渡辺　淳也[1,2]、大久保敏之[3]、和田　昭彦[3]、松木　圭介[1]、小畠　隆行[4]、豊根　知明[1]、
男澤　朝行[1]、北原　聡太[1]、大曽根文雄[5]、原　啓[5]、和田　佑一[1]
[1]帝京大学ちば総合医療センター　整形外科、[2]帝京ちば　先進画像診断センター、[3]帝京ちば　放射線科、
[4]放射線医学総合研究所、[5]帝京ちば　放射線部

O-2-202　股関節関節唇のMRIによる評価

○玉川　光春、河合有里子、山　直也、庄内　孝春、佐藤　大志、荒谷　和紀、小野寺麻希、
浅井真友美、畠中　正光
札幌医科大学医学部　放射線診断学

O-2-203　リンパ血管奇形における脂肪抑制FIESTAの評価

○塚部　明大、田中　壽、渡邉　嘉之、西澤　光生、國富　裕樹、有澤亜津子、大須賀慶悟、
富山　憲幸
大阪大学大学院医学系研究科　放射線統合医学講座放射線医学

2日目……第4会場　2F　第4会議室

《関節T1ρT2》　9：50～10：40

座長：福庭　栄治（島根大学医学部　放射線医学講座）

O-2-204　3D T2マッピング再構成評価による早期軟骨障害診断の有用性の検討

○田村　理[1]、西井　孝[1]、濱田　英敏[2]、中田　研[2]、田中　壽[3]、菅野　伸彦[1]
[1]大阪大学大学院医学系研究科　運動器医工学治療学、[2]大阪大学大学院医学系研究科　器官制御外科学、
[3]大阪大学大学院医学系研究科　放射線統合医学講座

O-2-205　膝蓋骨不安定症における撮像基準とT2mapによる変性の程度の検討

○森　祥子、松本　洋一、山村憲一郎、岡山　勝良、鳴海　善文
大阪医科大学附属病院　中央放射線部

O-2-206　膝関節軟骨変性のT1 ρマッピングを用いた経時的変化の検討

○渡辺　淳也[1,2]、大久保敏之[3]、和田　昭彦[3]、小畠　隆行[4]、佐粧　孝久[5]、松木　圭介[1]、
北原　聡太[1]、豊根　知明[1]、高橋　和久[5]、野崎　　敦[6]、大曽根文雄[7]、原　　啓[7]、
和田　佑一[1]
[1]帝京大学ちば総合医療センター　整形外科、[2]帝京ちば　先進画像診断センター、[3]帝京ちば　放射線科、
[4]放射線医学総合研究所、[5]千葉大学　整形外科、[6]GEヘルスケア、[7]帝京ちば　放射線部

O-2-207　T1 ρ、T2マッピングの軟骨変性評価能の検討（Modified Outerbridge分類との比較）

○渡辺　淳也[1,2]、大久保敏之[3]、和田　昭彦[3]、小畠　隆行[4]、落合　俊輔[1]、豊根　知明[1]、
松木　圭介[1]、男澤　朝行[1]、北原　聡太[1]、野崎　　敦[5]、大曽根文雄[6]、原　　啓[6]、
和田　佑一[1]
[1]帝京大学ちば総合医療センター　整形外科、[2]帝京ちば　先進画像診断センター、[3]帝京ちば　放射線科、
[4]放射線医学総合研究所、[5]GE　ヘルスケア、[6]帝京ちば　放射線部

O-2-208　3TMRIを用いたT2マッピングによる大腿骨頭壊死症例の股関節軟骨の質的評価

○萩原　茂生[1]、渡辺　淳也[2]、大久保敏之[3]、中村　順一[1]、山本　晋士[5]、岸田　俊二[1]、
高澤　　誠[1]、大前　隆則[1]、宮本　周一[1]、松本　浩史[4]、桝田　喜正[4]、高橋　和久[1]
[1]千葉大学医学部　整形外科、[2]帝京大学ちば総合医療センター　先進画像診断センター、
[3]帝京大学ちば総合医療センター　放射線科、[4]千葉大学医学部附属病院　放射線部、[5]松戸整形外科病院

2日目……第4会場　2F　第4会議室

《QSM》　10：40～11：30

座長：北島　美香（熊本大学医学部附属病院　中央放射線部）

O-2-209　Gd造影剤を用いたQSM（Quantitative Susceptibility Mapping）の有用性に関する検討

○成松　秀州[1]、Liu Tian[1]、片山　竜也[1]、川端　　潤[1]、川下　幸隆[1]、佐藤　　徹[1]、
小川　正人[1]、掛田　伸吾[3]、Wang Yi[2]、興梠　征典[3]
[1]産業医科大学病院　放射線部、[2]Department of Radiology, Weill Cornell Medical College、
[3]産業医科大学病院　放射線科

O-2-210　鉄分布画像に見られる健常者脳の鉄蓄積パターン

○三森　文行、渡邉　英宏、高屋　展宏
国立環境研究所

O-2-211　パーキンソン病患者の脳内鉄沈着評価におけるQSMの有用性の検討

東　美菜子[1]、平井　俊範[1]、北島　美香[1]、○井料　保彦[1]、山下　康行[1]、山田　和慶[2]、
安東由喜雄[3]、Tian Liu[4]、Yi Wang[4]
[1]熊本大学医学部　画像診断・治療科、[2]熊本大学医学部　脳神経外科、[3]熊本大学医学部　神経内科、
[4]コーネル大学　生体医用工学科

O-2-212　多発性硬化症患者の皮質病変検出における定量的磁化率マッピング（QSM）の有用性

○掛田　伸吾[1]、渡邉　啓太[1,2]、井手　　智[1]、森谷　淳二[1]、大成　宣広[1]、佐藤　　徹[1]、
興梠　征典[1]、Liu Tian[2]、Wang Yi[2]
[1]産業医科大学　放射線科、[2]Cornell大学　Biomedical Engineering部門

O-2-213　多発性硬化症（MS）患者における定量的磁化率マッピング（QSM）を用いたnormal appearing white matterの評価

○森谷　淳二[1]、掛田　伸吾[1]、渡邉　啓太[1]、井手　　智[1]、大成　宣広[1]、佐藤　　徹[1]、
興梠　征典[1]、Tian Liu[2]、Yi Wang[2]
[1]産業医科大学　放射線科、[2]Cornell大学　Biomedical Engineering部門

2日目……第4会場　2F　第4会議室

《fMRI》　14：00～15：10

座長：宮内　　哲（情報通信研究機構未来 ICT 研究所　CREST-Brain イメージングチーム）

O-2-214　運動認知機能計測モデルを使ったインタラクティブ型fMRI課題の開発

○中井　敏晴[1]、田中あゆ子[1]、國見　充展[1]、木山　幸子[1]、白石　善明[2]
[1]国立長寿医療研究センター　神経情報画像研究室、[2]名古屋工業大学

O-2-215　fMRI研究における生理学的信号同時計測に基づくノイズ除去手法の検討

○鈴木　千里[1]、上野　賢一[1]、Waggoner R. Allen[2]、程　　康[1,2]
[1]独立行政法人理化学研究所　脳科学総合研究センター　機能的磁気共鳴画像測定支援ユニット、
[2]独立行政法人理化学研究所　脳科学総合研究センター　認知機能表現研究チーム

O-2-216　屈伸運動中fMRIにおいて頭部の動きを減少させる固定方法の検討

○五月女康作[1,2]、松下　　明[1,3]、門根　秀樹[1]、池田　貴公[4]、長谷川泰久[4]、山海　嘉之[1,4]、
松村　　明[3]
[1]筑波大学　サイバニクス研究コア、[2]筑波大学人間総合科学研究科　疾患制御医学専攻、
[3]筑波大学　医学医療系脳神経外科、[4]筑波大学　システム情報系

O-2-217　快の度合の異なる画像に対する脳の活性領域と度合の検討

山本　詩子[1]、○大村　　歩[2]、田中　美里[3]、廣安　知之[1]
[1]同志社大学生命医科学部、[2]同志社大学大学院生命医科学研究科、[3]同志社大学大学院工学研究科

O-2-218　Deconvolution解析を用いた鍼刺激に伴う賦活領域毎の経時変化の検討

○村瀬　智一[1]、梅田　雅宏[2]、福永　雅喜[3]、河合　裕子[2]、渡邉　康晴[2]、田中　忠蔵[1]、
樋口　敏宏[1]
[1]明治国際医療大学　脳神経外科学教室、[2]明治国際医療大学　医療情報学教室、
[3]大阪大学　免疫学フロンティア研究センター

O-2-219　聴覚刺激fMRIにおけるヘッドフォンの伝達性能の定量化

○山村憲一郎[1,2]、宮地　利明[2]、高津　安男[3]、岡山　勝良[1]、鳴海　善文[4]
[1]大阪医科大学附属病院　中央放射線部、[2]金沢大学医薬保健研究域保健学系、
[3]大阪赤十字病院　放射線診断科、[4]大阪医科大学　放射線医学教室

O-2-220　ロボットスーツを用いたリハビリテーション前後のfMRIの比較

○松下　　明[1]、五月女康作[1]、中井　　啓[1,2]、鶴嶋　英夫[1,2]、江口　　清[1,3]、山海　嘉之[1,4]、
松村　　明[1,2]
[1]筑波大学　サイバニクス研究コア、[2]筑波大学　医学医療系脳神経外科、
[3]筑波大学　医学医療系リハビリテーション部、[4]筑波大学　システム情報系

2日目……第4会場　2F　第4会議室

《画像解析 1》　15：10～16：00

座長：熊澤　誠志（九州大学大学院医学研究院　保健学部門）

O-2-221　IVIM-Perfusionを用いた骨格筋血流の間接測定の試み

○岡本　嘉一[1]、磯辺　智範[2]、平野　雄二[2]、鈴木　浩明[3]、正田　純一[4]、南　　学[1]
[1]筑波大学　臨床医学系放射線診断IVR、[2]筑波大学　臨床医学系放射線診断IVR、
[3]筑波大学　臨床医学系内分泌代謝糖尿病内科、[4]筑波大学　臨床医学系消化器内科

O-2-222　拡散強調画像におけるモンテカルロ法を用いた水分子の自己拡散シミュレーション

○西懸　大介[1]、熊澤　誠志[2]、藪内　英剛[2]、豊福不可依[2]
[1]九州大学大学院医学系学府　保健学専攻、[2]九州大学大学院医学研究院　保健学部門

O-2-223　数値人体モデルを用いた拡散テンソルMRI用高速画像シミュレータの評価

○藤居　昭吾、山本　悦治
千葉大学大学院工学研究科

O-2-224　圧縮センシングを用いた拡散強調MRI高速画像シミュレータの数値人体モデルへの適用

○朝比奈　諒、藤居　昭吾、山本　悦治
千葉大学大学院工学研究科

O-2-225　磁場不均一を考慮したMRI拡散画像シミュレータの高速化

○櫻井　淳希、桃澤　　礼、藤居　昭吾、山本　悦治
千葉大学大学院工学研究科

2日目……第4会場　2F　第4会議室

《画像解析2》　16：00～16：50

座長：原田　邦明（株式会社日立メディコ　MRI システム本部）

O-2-226　PC TI prep toolを用いた人体各組織におけるT1 mappingの基礎的検討

○石川　寛延[1]、高済　英彰[1]、清野　真也[1]、遊佐　　烈[1]、久原　重英[2]
[1]公立大学法人福島県立医科大学附属病院　放射線部、[2]東芝メディカルシステムズ株式会社

O-2-227　T2prepを用いたT2値測定法についての検討

○小島　正歳、松本　浩史、梅澤　哲郎、池田　洋平、藤井　昭太、安藤　浩樹、桝田　喜正
千葉大学医学部附属病院　放射線部

O-2-228　造影タイミングの変化におけるパワースペクトル解析の試み

○高津　安男[1,2]、井上　泰吉[3]、宮地　利明[2]、中塚　隆之[4]
[1]大阪赤十字病院　放射線診断科部、[2]金沢大学大学院医薬保健学総合研究科　保健学専攻、
[3]フィリップスエレクトロニクスジャパン、[4]近畿大学医学部附属病院　放射線科

O-2-229　時系列画像解析による細動脈収縮拡張機能の画像化

○唐　　明輝[1]、山本　　徹[2]
[1]北海道大学大学院保健科学院　保健科学専攻、[2]北海道大学大学院保健科学研究院　医用生体理工学

O-2-230　Intravoxel Incoherent Motion（IVIM）DWIによる腎の潅流評価：経口補水液摂取による腎血流の変化

○佐藤　祐一[1]、廣瀬　準司[1]、雨宮　良治[1]、市川新太郎[2]、本杉宇太郎[2]
[1]山梨県厚生連健康管理センター　放射線科、[2]山梨大学医学部　放射線科

2日目……第5会場　2F　ときわホール

《MRS 1》　8：30～9：20

座長：小畠　隆行（放射線医学総合研究所　重粒子医科学センター）

O-2-231　preMCIにおけるMRSの有用性の検討

○椎野　顯彦[1]、渡辺　俊之[2]、秋口　一郎[3]、犬伏　俊郎[1]
[1]滋賀医科大学　MR医学総合研究センター、[2]宇治武田病院　神経内科、[3]京都光華女子大学　健康科学部

O-2-232　原発性神経上皮性腫瘍のgrade分類におけるプロトンMRスペクトロスコピーでの乳酸ピークの意義

○中村　尚生[1]、今村　恵子[1]、鈴木　卓也[1]、干川　晶弘[2]、内田　将司[3]、吉田　泰之[3]、
田中雄一郎[3]、高木　正之[2]、中島　康雄[1]
[1]聖マリアンナ医科大学医学部　放射線医学、[2]聖マリアンナ医科大学医学部　病理学、
[3]聖マリアンナ医科大学医学部　脳神経外科学

O-2-233　MR Spectroscopyを用いたがん化学療法後の脳内代謝物濃度変化に関する実験的検討

○中神龍太朗[1,2,3]、山口　雅之[1]、古川　　顕[2]、藤井　博史[1]
[1]国立がん研究センター東病院　機能診断開発分野、[2]首都大学東京大学院　人間健康科学研究科、
[3]日本学術振興会特別研究員（DC1）

O-2-234　3.0T-MRI装置を使用した乳腺におけるproton MRS

○榎　　卓也[1]、琴浦　規子[1]、城本　　航[1]、萩原　芳明[1]、槌谷　達也[1]、中川　英雄[1]、
坂本　　清[1]、山野　理子[2]、利根　裕史[3]
[1]兵庫医科大学病院　放射線技術部、[2]兵庫医科大学病院　放射線医学教室、[3]シーメンス・ジャパン株式会社

O-2-235　乳癌の^{1}H MR spectroscopy：3T装置を用いた経験

○山野　理子[1]、安藤久美子[1]、石藏　礼一[1]、廣田　省三[1]、榎　　卓也[2]、琴浦　規子[2]、
城本　　航[2]、利根　裕史[3]
[1]兵庫医科大学　放射線科、[2]兵庫医科大学病院　放射線技術部、
[3]シーメンス・ジャパン株式会社　カスタマーサービス本部

2日目……第5会場　2F　ときわホール

《MRS 2》　9：20～10：00

座長：吉崎　和男（徳島大学　名誉教授（生理機能学分野））

O-2-236　多量子コヒーレンスMR法を用いた、がんの乳酸解析

○中谷　　仁[1]、犬伏　俊郎[1]、加藤　智子[1]、藤本　　栄[2]、大西　民男[1,3]、堤　香代子[1,3]、
椎野　顯彦[1]、森川　茂廣[1]
[1]滋賀医科大学　MR医学総合研究センター、[2]群馬県立がんセンター、[3]京都薬科大学

O-2-237　MEGA-PRESS法による異なる視覚野間のGABA計測の検討

○村瀬　智一[1]、梅田　雅宏[2]、山城　博幸[3]、山本　洋紀[3]、河合　裕子[2]、田中　忠蔵[1]、
樋口　敏宏[1]
[1]明治国際医療大学　脳神経外科学教室、[2]明治国際医療大学　医療情報学教室、
[3]京都大学総合人間学部　人間・環境学研究科

O-2-238　1H-MRSIを用いた骨格筋中アセチル-L-カルニチン濃度の運動による変化

○梅田　雅宏[1]、渡邉　康晴[1]、河合　裕子[1]、村瀬　智一[1]、田中　忠蔵[2]、樋口　敏宏[2]
[1]明治国際医療大学　医療情報学、[2]明治国際医療大学　脳神経外科

O-2-239　^{1}H MR Spectroscopyによる静磁場と筋線維の相対角度と代謝物濃度の関係

○高島　弘幸[1]、宍戸　博紀[1]、今村　　塁[1]、赤塚　吉紘[1]、長濱　宏史[1]、中西　光広[1]、
白勢　竜二[1]、畠中　正光[2]
[1]札幌医科大学附属病院　放射線部、[2]札幌医科大学　放射線診断学

2日目……第5会場　2F　ときわホール

《MRS 3》　10：00～10：40

座長：渡邉　英宏（国立環境研究所環境計測研究センター　生体応答計測研究室）

O-2-240　^{13}C-MRSを用いたヒト骨格筋グリコーゲン濃度の日内変動測定

○高橋　英幸[1]、亀井　明子[1]、大澤　拓也[1]、塩瀬　圭佑[1]、川原　貴[2]、瀧澤　修[3]、
丸山　克也[3]
[1]国立スポーツ科学センター　スポーツ科学研究部、[2]国立スポーツ科学センター　メディカルセンター、
[3]シーメンス・ジャパン株式会社

O-2-241　脳1H MRSにおけるGRE-based shimの有用性

○利根　裕史、植田　隆史、山本佳奈恵
シーメンス・ジャパン株式会社　カスタマーサービス本部アプリケーション部MRチーム

O-2-242　^{1}H MRSの高精度定量化に関する検討 －化学シフト位置ずれの定量精度への影響－

○渡邉　英宏、高屋　展宏
国立環境研究所　環境計測研究センター　生体応答計測研究室

O-2-243　PRESS法による前立腺マルチボクセルプロトンMRS：折り返しアーチファクトに関する検討

○茂木　俊一[1,6]、椙　靖[2]、林　則夫[3]、見田　尊[1]、伊藤　玲子[1]、池田　弓恵[1]、
武井　晃司[1]、熊坂　文成[4]、加瀬　嘉明[4]、山中　英壽[4]、黒澤　功[5]
[1]黒沢病院附属ヘルスパーククリニック　画像センター、[2]獨協医科大学　放射線医学講座、
[3]群馬県立県民健康科学大学、[4]黒沢病院　予防医学研究所、[5]黒沢病院　泌尿器科、
[6]群馬大学大学院医学系研究科　放射線診断核医学

2日目……第5会場　2F　ときわホール

《VBM》　10：40～11：20

座長：椎野　顯彦（滋賀医科大学　MR医学総合研究センター）

O-2-244　半自動解析によるMRを用いた新生児脳容積の計測：新生児脳容積への出生歴の影響

○安藤久美子[1]、石藏　礼一[1,2]、河中　佑介[2]、五十嵐陽子[2]、勝浦　尭之[2]、若田　ゆき[2]、
廣田　省三[2]、榎　卓也[3]、琴浦　規子[3]、橋岡　亜弥[4]、小橋　昌司[4]
[1]兵庫医科大学　放射線医療センター、[2]兵庫医科大学　放射線科、[3]兵庫医科大学　放射線技術部、
[4]兵庫県立大学工学部大学院工学研究科

O-2-245　体積計測ソフトを用いた3D FLAIR画像の白質高信号病変ボリューム計測（予備的検討）

○山畑　経博[1]、中山　良平[1]、前田　正幸[2]
[1]三重大学医学部附属病院　中央放射線部、[2]三重大学医学部附属病院　放射線診断科

O-2-246　無症候性脳・脳血管病変MRI診断支援のためのクラウドプラットフォーム構築の試み

○山下　典生[1]、齊藤　紘一[1]、橋本　昌美[1]、佐々木真理[1]、興梠　征典[2]、有村　秀孝[3]、
朴　啓彰[4]、早川　晃弘[5]、角　将高[5]、伊藤　健[5]、山川　義徳[6]、福田　紘己[6]
[1]岩手医科大学　医歯薬総合研究所、[2]産業医科大学　放射線科学教室、
[3]九州大学大学院　医用量子線科学分野、[4]高知工科大学　地域交通医学研究室、
[5]NTTデータ技術開発本部、[6]NTTデータ経営研究所

O-2-247　3次元的な歪み計測のための3Dファントムを用いた歪みの自動計測法の開発

○氏原晋太郎[1]、肥合　康弘[2]、沖川　隆志[1]、杤山　博幸[1]、太田　　雄[1]、川村　　傑[1]、
増田　大介[1]、北島　美香[3]
[1]済生会熊本病院　中央放射線部、[2]熊本大学大学院生命科学研究部　医療技術科学講座、
[3]熊本大学医学部　画像診断・治療科

2日目……第5会場　2F　ときわホール

《T1コントラスト・T2コントラスト改善1》　14：00～14：50

座長：井田　正博（荏原病院　診療放射線科）

O-2-248　Forced Recoveryパルスによる、3.0TにおけるFast Spin Echo T1コントラスト改善の試み

○友田　良寛、尾崎　正則
GEヘルスケア・ジャパン　MR技術部

O-2-249　3.0T 2D Spin Echo法における脳のT1強調画像の画質改善

○原田　邦明、野中　正幸、伊藤　公輔、立花　美紀、瀧澤　将宏
株式会社日立メディコ　MRIシステム本部

O-2-250　Dual IR法を用いた脳脊髄液および白質・灰白質信号抑制画像の撮像条件最適化に関する検討

○茂木　俊一[1]、島田　健裕[2]、林　則夫[3]、長瀬　博之[4]、大森　重宏[5]、対馬　義人[2]
[1]黒沢病院附属ヘルスパーククリニック　画像センター、
[2]群馬大学大学院医学系研究科　放射線診断核医学分野、[3]群馬県立県民健康科学大学　診療放射線学部、
[4]前橋赤十字病院　放射線部、[5]黒沢病院　脳神経外科

O-2-251　3T MRIにおけるT1FLAIRの造影効果 －脳腫瘍の信号変化について－

○加藤　丈司[1]、富田　尚樹[1]、池亀　　敏[1]、永井　淳史[1]、阿部　雅志[1]、河原崎　昇[1]、
岡田　　進[2]、小林　士郎[3]
[1]日本医科大学千葉北総病院　放射線センター、[2]日本医科大学千葉北総病院　放射線科、
[3]日本医科大学千葉北総病院　脳神経外科

O-2-252　頭部造影検査における2D SE blood suppressionの効果の検討

○鶴島　康晃、鎌田　夕香、野尻　龍二
健診会東京メディカルクリニック

2日目……第5会場　2F　ときわホール

《T1コントラスト・T2コントラスト改善2》　14：50～15：50

座長：高橋　光幸（横浜栄共済病院　放射線科）

O-2-253　頭部造影MRIにおけるBlack Blood（BB）CUBE, BB CUBE-FLAIR法の有用性：1.5T・MR装置での検討

○任　　誠雲[1]、足利竜一朗[1]、日高正二郎[1]、柳生　行伸[1]、若山　哲也[2]、三好　光晴[2]、
石井　一成[1]、村上　卓道[1]
[1]近畿大学医学部　放射線診断学教室、[2]GEヘルスケア・ジャパン株式会社

O-2-254　Blood SuppressionをもちいたSPACE法によるSTN描出の試み

○西畑　朋貴[1]、竹林　成典[3]、中根　正人[2]、鈴木　智明[1]、箕浦　　奨[1]、桑原　　巧[1]、
種井　隆文[3]、中原　紀元[3]、中村　元俊[2]
[1]名古屋セントラル病院　放射線室、[2]名古屋セントラル病院　放射線科、
[3]名古屋セントラル病院　脳神経外科

O-2-255　血管抑制/非抑制画像を同時撮像できるVISIBLEの脳転移検出における有用性

○菊地　一史[1]、吉浦　　敬[1]、樋渡　昭雄[1]、栂尾　　理[1]、山下　孝二[1]、本田　　浩[1]、
米山　正己[2]、小原　　真[3]
[1]九州大学大学院医学研究院　臨床放射線科学分野、[2]八重洲クリニック、
[3]フィリップスエレクトロニクスジャパン

O-2-256　JET法を併用した低Flop angle IR-FSE法による造影MRI撮像条件の最適化

○新谷　優二[1]、山本　晃義[1]、的場　博輝[1]、内山　大治[1]、吉田　成吾[1]、中村　克己[1]、
宮崎美津恵[2]、麻生　朝香[3]
[1]社会医療法人共愛会戸畑共立病院　画像診断センター、[2]東芝メディカルシステムリサーチ・アメリカ社、
[3]東芝メディカルシステムズ株式会社

O-2-257　Heavily T2-weighted 3D-FLAIRを用いた白質線維描出：静注Gd遅延造影は白質線維描出能に影響を与えるか？

○山崎　雅弘[1]、長縄　慎二[1]、川井　　恒[1]、池田　　充[2]、卜蔵　公紀[1]、礒田　治夫[2]、
中島　　務[3]
[1]名古屋大学医学部　放射線科、[2]名古屋大学大学院医学系研究科　医療技術学専攻医用量子科学講座、
[3]名古屋大学医学部　耳鼻咽喉科

O-2-258　TRを短縮した頭部の脂肪抑制併用2D T2-FLAIR像の有用性について

○北　　美保[1]、河野　和浩[2]、米谷　克也[2]、前田　晋義[2]、尾田　英之[1]、坂本　秀登[1]、
小嶋　章裕[1]、佐藤　守男[3]
[1]生長会府中病院　中央放射線部　画像診断部、[2]生長会府中病院　放射線室、
[3]和歌山県立医科大学　放射線医学教室

3日目……第2会場　3F　第1特別会議室

《QSI、DKI 1》　8：30～9：10

座長：青木　茂樹（順天堂大学大学院医学研究科　放射線医学）

O-3-259　外れ値除去と近傍信号値追加サンプリングの組み合わせに基づく拡散尖度推定の頑健化

○増谷　佳孝[1]、青木　茂樹[2]
[1]東京大学医学部附属病院、[2]順天堂大学順天堂医院

O-3-260　1.5T装置において撮像条件がDiffusion kurtosis imagingの計算精度に与える影響

○横沢　　俊[1]、尾藤　良孝[1]、越智　久晃[1]、伊藤　賢司[2]、山下　典生[2]、工藤　與亮[2]、
佐々木真理[2]
[1]株式会社日立製作所中央研究所、[2]岩手医科大学医歯薬総合研究所　超高磁場MRI診断・病理研究部門

O-3-261　拡散尖度に含まれる誤差

○梅沢　栄三
藤田保健衛生大学医療科学部

O-3-262　Readout Segmented EPIを用いたQ-Space Imaging解析の試み

○岩瀬　大祐[1]、福山　篤司[2]、礒田　治夫[2]、丸山　克也[3]、小森　芳秋[3]、長縄　慎二[4]、
櫻井　康雄[4]

[1]名古屋大学大学院医学系研究科　医療技術学専攻、
[2]名古屋大学大学院医学系研究科　医療技術学専攻医用量子科学講座、[3]シーメンス・ジャパン株式会社、
[4]名古屋大学大学院医学系研究科　分子総合医学専攻高次医用科学講座量子科学分野

3日目……第2会場　3F　第1特別会議室

《QSI、DKI 2》　9：10～9：50

座長：増谷　佳孝（東京大学医学部附属病院　放射線科）

O-3-263　低悪性度の神経膠腫におけるDiffusion Kurtosis Imaging（DKI）と11C-Methionine（MET）-PETとの比較

○川井　　恒[1]、長縄　慎二[1]、二橋　尚志[1]、櫻井　康雄[2]、丸山　克也[3]
[1]名古屋大学医学部附属病院　放射線科、[2]名古屋大学医学部附属病院　放射線部、
[3]シーメンス・ジャパン株式会社

O-3-264　高b値拡散強調像の制限拡散への応用：q空間画像、kurtosisイメージングの基礎的検討

○熊谷　博司[1]、本杉宇太郎[2]、池長　　聰[1]、掛川　貴史[1]、Fatima Zareen[2]、若山　哲也[3]、
市川　智章[2]
[1]山梨大学医学部附属病院　放射線部、[2]山梨大学医学部　放射線科、[3]GEヘルスケア・ジャパン

O-3-265　PNIPAAm系ゲルをQSI用ファントムとした材料設計とEPMA－SEM観察およびQSI－平均変位画像の相関評価

○八木　一夫[1,2,3]、上田　優史[1]、七尾　　円[1]、栗本　直幸[2]、原　多恵子[1]、清水　雄平[3]、
小野寺聡之[1]
[1]首都大学東京大学院人間健康科学研究科、[2]三重大学大学院　工学研究科、
[3]首都大学東京健康福祉学部　放射線学科

O-3-266　Diffusion Kurtosis Imaging of the Liver：Evaluation of Treatment Response of Hypervascular HCC

○五島　　聡、野田　佳史、川田　紘資、河合　信行、棚橋　裕吉、近藤　浩史、兼松　雅之
岐阜大学医学部附属病院

3日目……第2会場　3F　第1特別会議室

《乳腺1》　10：00～10：50

座長：門澤　秀一（神鋼病院放射線センター）

O-3-267　Luminal-type乳癌におけるADCヒストグラム解析；Ki-67 labeling indexとの相関

○森　菜緒子、大田　英揮、高澤　千晶、麦倉　俊司、冨永　循哉、高瀬　　圭、高橋　昭喜
東北大学　放射線診断科

O-3-268　ホルモン受容体陽性乳癌におけるダイナミック造影MRIの定量的評価

○佐竹　弘子、石垣　聡子、川井　　恒、北野真利子、長縄　慎二
名古屋大学大学院医学系研究科　量子医学分野

O-3-269　既往歴や手術、放射線療法歴の無い乳房原発の血管肉腫の２例

○岡内　研三[1]、中野　祥子[1]、高橋　綾子[1]、熊坂　創真[1]、対馬　義人[2]、六反田奈々[3]、
堀口　　淳[3]
[1]群馬大学医学部附属病院　核医学科、[2]群馬大学医学部附属病院　画像診断核医学、
[3]群馬大学医学部附属病院　乳腺外科

O-3-270　乳腺MRによる化学療法効果判定：超早期相と組織学的効果判定との比較

○結城　雅子[1]、山村憲一郎[2]、大森　直樹[2]、鳴海　善文[1]
[1]大阪医科大学　放射線科、[2]大阪医科大学　中央放射線部

O-3-271　16 channel breast coil併用3T-MRにおけるReadout-Segmented EPI法による拡散強調画像の乳癌描出能について

○堀越　浩幸[1]、岡山　　絢[1]、小林　倫子[1]、川上　　武[1]、秋吉　　司[1]、大屋　成之[1]、
丸山　克也[2]
[1]群馬県立がんセンター・放射線診断部、[2]シーメンス・ジャパン株式会社

３日目……第２会場　3F　第１特別会議室

《乳腺2》　10：50～11：30

座長：川島　博子（金沢大学大学院医薬保健学総合研究科　量子医療技術学講座）

O-3-272　乳腺Dynamic MRIにおける可変flip angle法でのT1値計測の検討

○梶原万里子[1]、小倉　明夫[1]、前田富美恵[1]、新蔵　信彦[2]
[1]京都市立病院　放射線技術科、[2]京都ブレストセンター　沢井記念乳腺クリニック

O-3-273　浸潤性乳管癌のintravoxel incoherent motionとdynamic MRI信号変化率の関連性についての初期検討

○後藤眞理子[1]、結縁　幸子[2]、赤澤健太郎[1]、西田　香織[1]、山田　　惠[1]
[1]京都府立医科大学大学院医学研究科　放射線診断治療学、[2]神鋼病院　乳腺科

O-3-274　乳房拡散強調画像に発生したアーチファクト －定期点検では解決し得ない事例－

○黒下　裕次[1,2]、森　　静香[3]、山本　　徹[4]
[1]北海道勤労者医療協会勤医協中央病院　放射線２科、[2]北海道大学大学院　保健科学院、
[3]北海道大学病院　診療支援部、[4]北海道大学大学院　保健科学研究院

O-3-275　脂肪抑制乳腺MR画像を対象とした乳腺領域抽出手法の開発

○竹下　利貴[1]、熊澤　誠志[2]、藪内　英剛[2]、豊福不可依[2]
[1]九州大学大学院医学系学府　保健学専攻、[2]九州大学大学院医学研究院　保健学部門

３日目……第３会場　3F　第２特別会議室

《大血管MRA》　8：30～9：10

座長：中野　　覚（香川大学医学部　放射線医学教室）

O-3-276　鎖骨下動脈領域におけるMulti phase 3D-EPISTAR、3D Time-of-flight、Multi phase 3D-PCAの描出能比較検討

○古河　勇樹[1]、吉田　学誉[1,4]、金中　直輔[3]、阿部　　肇[3]、佐藤　博明[3]、赤井　宏之[2]、
河内　伸夫[2]
[1]東京警察病院　放射線科、[2]東京警察病院　放射線部、[3]東京警察病院　脳神経外科　脳血管内治療、
[4]東北大学大学院医学系研究科　画像解析学

O-3-277　64列MDCT angiographyと3T MR angiographyを用いたAdamkiewicz動脈の術前同定

○高木　英誠[1]、大田　英揮[1]、高瀬　　圭[1]、齋木　佳克[2]、高橋　昭喜[1]
[1]東北大学病院　放射線診断科、[2]東北大学病院　心臓血管外科

O-3-278　TCPC術後症例のphase contrast MRIによる循環血流量評価

○濱田　星紀[1]、井手　春樹[2]、富山　憲幸[3]
[1]仁泉会MIクリニック　放射線科、[2]大阪大学大学院医学系研究科　心臓血管外科、
[3]大阪大学大学院医学系研究科　放射線科

O-3-279　TFE pre pulse併用3D Whole Heart Coronary撮像の試み

○山田　達也、山本　浩治、納庄　　愛、沖本　一輝、大川　　渡
三菱神戸病院　画像技術科

3日目……第3会場　3F　第2特別会議室

《肺血流》　9：10～10：00

座長：大野　良治（神戸大学大学院医学研究科　内科系講座放射線医学分野）

O-3-280　Phase contrast MRIによるCTEPHのBPA前後の評価

○森田　佳明[1]、立石　恵実[1]、三田　祥寛[1]、福田　哲也[1]、東　　将浩[1]、山田　直明[1]、
内藤　博昭[1]、辻　　明弘[2]、福井　重文[2]、大郷　　剛[2]、中西　宣文[2]
[1]国立循環器病研究センター　放射線部、[2]国立循環器病研究センター　心臓血管内科

O-3-281　3T MRI装置を用いた，非造影肺灌流撮像の試み

○青山　信和[1]、大野　良治[2]、京谷　勉輔[1]、佐藤さおり[3]、吉川　　武[2]、川光　秀昭[1]、
高橋　　哲[1,4]
[1]神戸大学医学部附属病院　放射線部、[2]神戸大学大学院医学研究科　先端生体医用画像研究センター、
[3]東芝メディカルシステムズ株式会社、[4]神戸大学大学院医学研究科　内科系講座放射線医学分野

O-3-282　3D cine phase-contrast MRにより得られる肺動脈流速測定に基づく肺高血圧症の評価

○寺田　理希[1,3]、竹原　康雄[2]、礒田　治夫[3]、小杉　隆司[4]、若山　哲也[5]、松芳　圭吾[1]、
安澤　千奈[1]、山田　英司[1]、右藤　智啓[6]
[1]磐田市立総合病院　第1放射線診断技術科、[2]浜松医科大学医学部付属病院　放射線部、
[3]名古屋大学大学院医学系研究科　医療技術学専攻、[4](株)アールテック、[5]GEヘルスケア・ジャパン株式会社、
[6]磐田市立総合病院　呼吸器内科

O-3-283　3D非造影Perfusion MRI：肺癌患者における術後肺機能予測能に関する検討

○大野　良治[1,2]、椿本　真穂[2]、関　紳一郎[2]、西尾　瑞穂[1,2]、神山　久信[2]、吉川　　武[1,2]、
京谷　勉輔[3]、青山　信和[3]、川光　秀昭[3]、佐藤さおり[4]、杉村　和朗[2]
[1]神戸大学大学院医学研究科　先端生体医用画像研究センター、
[2]神戸大学大学院医学研究科　内科系講座放射線医学分野、[3]神戸大学医学部付属病院　放射線部、
[4]東芝メディカルシステムズ(株)

O-3-284　全身MRI vs. PET/CT vs. 全身MR/PET：非小細胞肺癌におけるTNM分類および病期診断能に関する検討

○大野　良治[1]、椿本　真穂[2]、関　紳一郎[2]、西尾　瑞穂[1,2]、神山　久信[2]、吉川　　武[1,2]、
京谷　勉輔[3]、青山　信和[3]、川光　秀昭[3]、山形　　仁[4]、杉村　和朗[2]
[1]神戸大学大学院医学研究科　先端生体医用画像研究センター、
[2]神戸大学大学院医学研究科　内科系講座放射線医学分野、[3]神戸大学医学部附属病院　放射線部、
[4]東芝メディカルシステムズ(株)

3日目……第3会場　3F　第2特別会議室

《造影剤プローブ》　10：00～10：50

座長：森川　茂廣（滋賀医科大学医学部　看護学科基礎看護学講座（形態・生理））

O-3-285　磁気粒子イメージング用トレーサーを目指した酸化鉄ナノ粒子の赤血球への封入

○武内　友紀、鈴木　裕也、宋　　瑞瀟、齋藤　茂芳、木村　敦臣、村瀬　研也
大阪大学大学院医学系研究科　保健学専攻医用物理工学講座

O-3-286　高磁場MRIとナノ粒子造影剤を用いたマイクロMR血管造影による腫瘍内血管構築の評価

○新田　展大、柴田さやか、関田　愛子、尾澤　芳和、佐賀　恒夫、青木伊知男
独立行政法人放射線医学総合研究所　分子イメージング研究プログラム

O-3-287　腎排泄される安全なタンパク質製剤キャリアの開発とMRI造影能の付与

○村山　周平[1,2]、城　潤一郎[1]、加藤　　大[2]、佐賀　恒夫[1]、青木伊知男[1]
[1]放射線医学総合研究所　分子病態イメージング研究プログラム、[2]東京大学大学院　薬学系研究科

O-3-288　PNIPAAm-PHEMA系ゲルの重合合成と力学試験法およびNMR緩和法による材料特性評価

○八木　一夫[1,2]、七尾　　円[1]、上田　優史[1]、小野寺聡之[1]、栗本　直幸[2]
[1]首都大学東京大学院人間健康科学研究科、[2]三重大学大学院　工学研究科

O-3-289　PEG型ナノコロイド複合体の材料設計とその複合合成によるNMR解析

○八木　一夫[1,2]、矢頭　由裕[2]、羽立　雄一[2]、星野　弘樹[2]、杉本　聖一[2,3]、久保　雅敬[2]、
稲葉　忠司[2]
[1]首都大学東京大学院人間健康科学研究科、[2]三重大学大学院工学研究科、
[3]都立産業高等専門学校　ものつくり工学科

3日目……第4会場　2F　第4会議室

《脊椎1》　8：30～9：10

座長：上谷　雅孝（長崎大学病院　放射線科）

O-3-290　椎体腫瘤が疑われた大動脈炎症候群の一例A case of aortitis presenting as a vertebral mass lesion

○中野　祥子、岡内　研三、小林　　進、平澤　　聡、熊坂　創真、対馬　義人
群馬大学医学部附属病院　核医学科

O-3-291　3T-MRIにおける頚椎T2＊横断像撮像の工夫

○前田　晋義[1]、河野　和浩[1]、北　　美保[2]、米谷　克也[1]、竹中　賢一[1]
[1]社会医療法人生長会府中病院　診療技術部放射線室、
[2]社会医療法人生長会府中病院　医療診療部中央放射線科

O-3-292　脊椎MRIにおける画像輝度分布の特徴解析処理を用いた矢状断面および椎間板断面の自動検出方法の開発

○古閑　元典、林　　真弘、横山　健一、似鳥　俊明
杏林大学医学部　放射線医学教室

O-3-293　胸椎IDEAL撮像で生じたアーチファクトの原因と対策

○齋藤　孝明[1]、小林　正人[2]、小林　昌樹[2]
[1]飯山赤十字病院　放射線科、[2]長野市民病院　診療放射線科

3日目……第4会場　2F　第4会議室

《脊椎2》　9：10～9：50

座長：藤本　肇（沼津市立病院　放射線科）

O-3-294　3D-COSMICを用いた頚髄動態撮像の基礎的検討

○二階堂　剛[1]、古川　研治[2]、山本　綱記[2]
[1]社会医療法人釧路脳神経外科　診療放射線部、[2]釧路孝仁会記念病院　診療放射線部

O-3-295　慢性腰痛と腰椎椎間板T2値の関連

○高島　弘幸[1,2]、竹林　庸雄[2]、黄金　勲矢[2]、吉本　三徳[2]、宍戸　博紀[1]、今村　　塁[1]、
井田　和功[2]、山下　敏彦[2]
[1]札幌医科大学附属病院　放射線部、[2]札幌医科大学　整形外科学講座

O-3-296　FIESTA法の折り返しアーチファクトの改善法

○徳山　武一、高野　礼央、佐藤　浩、中田　安浩、柳下　　章
東京都立神経病院　神経放射線科

O-3-297　3T-MRIにおけるプロトン密度強調SPACEを使用した腰椎ミエログラフィーの検討

○笠原　　順[1]、植木　茂樹[2]、洞田貫啓一[3]、川端　勇介[4]
[1]メディカルスキャニング東京、[2]メディカルスキャニング銀座、[3]メディカルスキャニング渋谷、
[4]メディカルスキャニング横浜

3日目……第4会場　2F　第4会議室

《神経描出》　9：50～10：40

座長：山田　　惠（京都府立医科大学　放射線診断治療学）

O-3-298　腕神経叢描出について、STIRとIDEALの比較

○戸村　則昭[1]、鷺野谷利幸[1]、國分　美加[1]、土屋真里夫[2]、山本　悌司[2]
[1]脳神経疾患研究所附属総合南東北病院　放射線科、[2]脳神経疾患研究所附属総合南東北病院　神経内科

O-3-299　Double Inversion Recovery-SPACE法を用いた腕神経叢の描出の試み

○藤本　昂也、米沢　鉄平、山根　正聡、上田　康之、中村　敬子
山口大学医学部附属病院　放射線部

O-3-300　Diffusion Tensor Imagingを用いた障害神経の定量化の試み：FA値と疼痛の相関についての検討

○及川　泰宏[1]、江口　　和[2]、渡辺　淳也[3]、折田　純久[1]、山内かづ代[1]、佐久間詳浩[1]、
久保田　剛[1]、稲毛　一秀[1]、西能　　健[1]、佐藤　　淳[1]、小島　正歳[4]、松本　浩史[4]、
桝田　喜正[4]、高橋　和久[1]、大鳥　精司[1]
[1]千葉大学大学院　整形外科学、[2]下志津病院　整形外科、
[3]帝京大学ちば総合医療センター　先進画像診断センター、[4]千葉大学医学部付属病院　放射線部

O-3-301　Diffusion Tensor Tractographyを用いた椎体近傍における腰部脊髄神経解剖学的検討

○及川　泰宏[1]、江口　　和[2]、渡辺　淳也[3]、折田　純久[1]、山内かづ代[1]、佐久間詳浩[1]、
久保田　剛[1]、稲毛　一秀[1]、西能　　健[1]、佐藤　　淳[1]、小島　正歳[1]、松本　浩史[4]、
桝田　喜正[4]、高橋　和久[1]、大鳥　精司[1]
[1]千葉大学大学院　整形外科学、[2]下志津病院　整形外科、
[3]帝京大学ちば総合医療センター　先進画像診断センター、[4]千葉大学医学部付属病院　放射線部

O-3-302　拡散強調MR neurographyによる、副咽頭間隙神経鞘腫の由来神経の描出について：手術例の検討

○北詰　良雄[1]、大橋　　勇[1]、片山　　貴[2]、角田　篤信[3]、岸本　誠司[4]、根木真理子[5]
[1]東京医科歯科大学医学部附属病院　放射線科、[2]大森赤十字病院　放射線科、
[3]東京医科歯科大学医学部附属病院　耳鼻咽喉科、[4]東京医科歯科大学医学部附属病院　頭頚部外科、
[5]東京医科歯科大学医学部附属病院　病理部

3日目……第5会場　2F　ときわホール

《安全性アーチファクト》　8：30～9：30

座長：川光　秀昭（神戸大学医学部附属病院　放射線部）

O-3-303　MRI検査における刺青用染料が画像と人体に与える影響

○米谷　克也[1]、河野　和浩[1]、北　　美保[2]
[1]社会医療法人生長会府中病院　診療技術部放射線室、
[2]社会医療法人生長会府中病院　医療診療部中央放射線科

O-3-304　パルスエネルギー法における入力体重と金属インプラントのRF発熱に関する検討

○小橋　泰之[1]、小野　　敦[2,3]、村瀬　研也[3]、高田　　悟[1]、吉崎　紀雄[1]、橋口　雄助[1]、
加藤　大貴[1]、久保田雄斗[1]
[1]光生病院　診療支援部放射線課、[2]光生病院　診療支援部、
[3]大阪大学大学院医学系研究科　保健学専攻医用物理学講座

O-3-305　MRI内で脳動脈瘤クリップに働くトルク測定

○高橋　紗綾[1]、唐　　明輝[1]、山本　　徹[2]
[1]北海道大学大学院保健科学院　保健科学専攻、[2]北海道大学大学院保健科学研究院　医用生体理工学分野

O-3-306　反磁性体金属による誘導磁場アーチファクト（1）－FAへの影響についての実験的検討－

○高本　　巌[1,2]、藤原　広志[2]、水田　浩二[2]、大賀　尚子[2]、岡本　洋一[2]、松尾　悠子[2]、
三島　綱太[2]、三谷　祐一[2]、加藤　博和[1]、竹田　芳弘[1]
[1]岡山大学大学院保健学研究科、[2]岡山協立病院　放射線科

O-3-307　反磁性体金属による誘導磁場アーチファクト（2）－画像を改善させるパルスシーケンスの提案－

○高本　　巌[1,2]、藤原　広志[2]、水田　浩二[2]、大賀　尚子[2]、岡本　洋一[2]、松尾　悠子[2]、
三島　綱太[2]、三谷　祐一[2]、加藤　博和[1]、竹田　芳弘[1]
[1]岡山大学大学院保健学研究科、[2]岡山協立病院　放射線科

O-3-308　体内金属のデータベースおよび履歴管理機能を有した新しい問診システムの検討

○賀田　智美[1]、藤原　康博[1]、藤本　真一[1]、安達登志樹[1]、木村　浩彦[2]
[1]福井大学医学部附属病院　放射線部、[2]福井大学医学部　放射線科

3日目……第5会場　2F　ときわホール

《震災》　9：30～10：10

座長：石森　文朗（聖麗メモリアル病院　放射線科）

O-3-309　東日本大震災の地震動によるマグネット移動の要因解析 －アンカー固定の有無と震度について－

○引地　健生[1]、山口さち子[2]、中井　敏晴[3]、土橋　俊男[4]、前谷津文雄[5]、町田　好男[6]

[1]栗原市立栗原中央病院　放射線科、[2]労働安全衛生総合研究所　健康障害予防研究グループ、
[3]国立長寿医療研究センター　神経情報画像開発研究室、[4]日本医科大学付属病院　放射線科、
[5]宮城厚生協会泉病院　放射線室、[6]東北大学大学院医学系研究科　保健学専攻画像情報学分野

O-3-310　MR装置の運転・管理者へ提供すべき超伝導マグネットの工学的情報の検討

○野口　隆志、端　健二郎、大木　　忍

独立行政法人物質・材料研究機構

O-3-311　東日本大震災における「MR検査の患者の安全確保」と「MR装置の安全確保」について

礒田　治夫[1]、○市川　和茂[1]、小山　修司[1]、中井　敏晴[2]、町田　好男[3]、土橋　俊男[4]、
山口さち子[5]、野口　隆志[6]

[1]名古屋大学大学院医学系研究科　医療技術学専攻、[2]国立長寿医療研究センター　神経情報画像開発研究室、
[3]東北大学大学院医学研究科　保健学専攻、[4]日本医科大学付属病院　放射線科、[5]労働安全衛生総合研究所、
[6]物質・材料研究機構

O-3-312　東日本大震災における東北3県のMRI被災調査報告 ～聞き取り調査結果を中心に～

○町田　好男[1]、引地　健生[2]、前谷津文雄[3]、阿部　喜弘[4]、菱沼　　誠[5]、安達廣司郎[6]、
武蔵　安徳[7]、清野　真也[8]、丹治　一[9]、中井　敏晴[10]

[1]東北大学大学院医学系研究科　保健学専攻、[2]栗原中央病院、[3]宮城厚生協会泉病院、[4]仙台医療センター、
[5]仙台厚生病院、[6]盛岡赤十字病院、[7]岩手県立中央病院、[8]福島県立医大附属病院、[9]北福島医療センター、
[10]長寿医療研究センター

——● 一般演題（ポスター） ●——

1日目…… ポスター会場（1） 2F 研修室

《血管壁プラーク1》 14：00～14：42

座長：石森 隆司（香川大学医学部附属病院 放射線部）

P-1-001 Gd造影iMSDE-VISTA法における血管壁増強効果の検討

○高野 浩一[1]、山邊裕一郎[1]、小原 真[2]、桑原 康雄[1]、吉満 研吾[1]
[1]福岡大学医学部 放射線科、[2]フィリップスエレクトロニクスジャパン

P-1-002 頭蓋内動脈瘤性病変の評価：3D-TOF MRAとBB法の比較

○水木 健一[1]、増井 孝之[1]、片山 元之[1]、佐藤 公彦[1]、寺内 一真[1]、塚本 慶[1]、
米山 浩司[2]、杉村 正義[2]、三好 光晴[3]、椛沢 宏之[3]、阪原 晴海[4]
[1]聖隷浜松病院 放射線科、[2]聖隷浜松病院 放射線部、[3]GEヘルスケア・ジャパン、
[4]浜松医科大学医学部 放射線医学講座

P-1-003 複数の施設における頚動脈プラーク撮像法の比較／異なるメーカーによる多施設共同研究

○中 孝文[1]、秦 博文[2]、竹田幸太郎[3]、高橋 光幸[4]
[1]社会医療法人石心会川崎幸病院 放射線科、[2]北里大学病院 放射線科、
[3]IMSグループ横浜新都市脳神経外科病院 放射線科、[4]国家公務員共済組合連合会横浜栄共済病院 放射線科

P-1-004 複数の施設における頚動脈プラーク撮像法の比較（SE系シーケンスについて）

○中 孝文[1]、秦 博文[2]、竹田幸太郎[3]、高橋 光幸[4]
[1]社会医療法人財団石心会川崎幸病院 放射線科、[2]北里大学病院 放射線科、
[3]IMSグループ横浜新都市脳神経外科病院 放射線科、[4]国家公務員共済組合連合会横浜栄共済病院 放射線科

P-1-005 各メーカにおける頚動脈プラーク撮像法の比較（IR-3D GE系シーケンスについて）

○高橋 光幸[1]、中 孝文[2]、秦 博文[3]、竹田幸太郎[4]
[1]国家公務員共済組合連合会横浜栄共済病院 放射線科、[2]社会医療法人財団石心会川崎幸病院 放射線科、
[3]北里大学病院 放射線部、[4]IMSグループ横浜新都市脳神経外科病院 画像診療部

P-1-006 複数の施設における頚動脈プラーク撮像法の比較 －3D FSE系シーケンスについて－

○高橋 光幸[1]、中 孝文[2]、秦 博文[3]、竹田幸太郎[4]
[1]国家公務員共済組合連合会横浜栄共済病院 放射線科、[2]社会医療法人財団石心会川崎幸病院 放射線科、
[3]北里大学病院 放射線部、[4]IMSグループ横浜新都市脳神経外科病院 画像診療部

P-1-007 高速SE法BLADE-T2強調画像の血液抑制効果向上の試み

○井上 裕二[1]、米山 正己[2]、中村 理宣[2]、大里 勝[1]、安達 義輝[1]、田渕 隆[1,2]、
佐藤 始広[1]
[1]つくば画像検査センター 放射線部、[2]八重洲クリニック

1日目…… ポスター会場（1） 2F 研修室

《血管壁プラーク2》 14：42～15：24

座長：三木 均（愛媛県立中央病院 放射線科）

P-1-008 CUBE法を用いた頸動脈プラーク撮像の検討

○武田 朋子[1]、本折 健[1]、向井 宏樹[1]、横田 元[1]、宇野 隆[1]、小島 正歳[2]、
松本 浩史[2]、桝田 喜正[2]、小林 英一[3]、佐伯 直勝[3]
[1]千葉大学医学部附属病院 放射線科、[2]千葉大学医学部附属病院 放射線部、
[3]千葉大学医学部附属病院 脳神経外科

P-1-009 T1-FLAIR JETを用いた頸動脈プラーク撮像の基礎的検討

○長谷川晋也[1]、永田 覚[1]、太田 知則[1]、松島 孝昌[1]、篠原麻衣子[2]
[1]千葉県済生会習志野病院 放射線科、[2]東芝メディカルシステムズ

P-1-010 プラークイメージング用高感度フェイズアレイコイルの有用性の検討

○高橋 一広、豊嶋 英仁、沢木 未央、木下 俊文
秋田県立脳血管研究センター 放射線科診療部

P-1-011 頚部頚動脈動脈プラーク脂質コアの高空間分解能拡散強調画像

○田村 元[1]、大田 英揮[2]、永坂 竜男[3]、梶田 公博[4]、吉村 紳一[5]、小原 真[6]
[1]東北大学大学院医学系研究科 医用物理学分野、[2]東北大学病院 放射線診断科、[3]東北大学病院 放射線部、
[4]岐阜大学医学部附属病院 放射線部、[5]岐阜大学大学院医学系研究科 脳神経外科学分野、
[6]フィリップスエレクトロニクスジャパン

P-1-012 CUBE頸動脈Black-Blood imagingの評価とCT-A・DSA画像との狭窄率の比較

○國分 美加[1]、今野 孝志[1]、国分 睦美[1]、島 藍子[1]、大西 祐樹[1]、戸村 則昭[2]
[1]一般財団法人脳神経疾患研究所附属総合南東北病院 診療放射線科、
[2]一般財団法人脳神経疾患研究所附属総合南東北病院 放射線科

P-1-013 Real-IR画像を用いたBlack Blood Vessel Wallイメージング

木村 徳典[1]、○鎌田 光和[1]、末岡 和大[2]、山本 貴雄[3]
[1]東芝メディカルシステムズ（株） MRI開発部、[2]東芝医用システムエンジニアリング（株）、
[3]東芝メディカルシステムズ（株） MRI営業部

P-1-014 3D SPACE法による大動脈弓部領域のvessel wall imaging

○鈴木 宏明[1]、大滝 正子[1]、野口 景司[1]、北川 久[2]、松尾 浩一[1]、佐久間 亨[3]
[1]東京慈恵会医科大学附属病院 放射線部、[2]東京慈恵会医科大学附属第三病院 放射線部、
[3]東京慈恵会医科大学 放射線医学講座

1日目…… ポスター会場（2） 2F 学習室

《DTI応用・改良》 14：00～15：00

座長：阿部 修（日本大学医学部 放射線医学系画像診断学分野）

P-1-015 脳疾患患者におけるQ-ball imaging法を用いた錐体路描出

○鈴木 雄一[1]、増谷 佳孝[1]、齊藤 邦昭[2]、國松 聡[1]、武笠 晃丈[2]、丸山 克也[3]、
Thorsten Feiweier[4]、井野 賢司[1]、更科 岳郎[1]、渡辺 靖志[1]、後藤 政実[1]、赤羽 正章[1]、
矢野 敬一[1]、斉藤 延人[2]、大友 邦[1]
[1]東京大学医学部附属病院 放射線部・科、[2]東京大学医学部附属病院 脳神経外科、
[3]シーメンスジャパン株式会社、[4]Siemens AG

P-1-016　軽度認知障害とアルツハイマー病における海馬傍回帯状束の変化：高解像度拡散テンソル画像による検討

○伊藤　賢司[1]、佐々木真理[1]、高橋　純子[2]、山下　典生[1]、樋口さとみ[1]、Goodwin Jonathan[1,3]、
上野　育子[1]、原田太以佑[1,3]

[1]岩手医科大学医歯薬総合研究所　超高磁場MRI診断・病態研究部門、
[2]岩手医科大学　内科学講座神経内科・老年科分野、[3]北海道大学病院　放射線診断科

P-1-017　帯状束の拡散パラメータ測定によるAD、DLBの鑑別

○小菅　正嗣[1,2]、鎌形　康司[3]、本井ゆみ子[4]、堀　　正明[3]、増谷　佳孝[5]、福永　一星[1,3]、
濱崎　　望[3]、下地　啓五[3]、鈴木　通真[3]、鈴木由里子[6]、佐藤　秀二[3]、吉田茉莉子[3]、
青木　茂樹[3]、服部　信孝[4]、妹尾　淳史[1]

[1]首都大学人間健康科学研究科、[2]都立大塚病院　放射線科、[3]順天堂大学　放射線科、
[4]順天堂大学　脳神経内科、[5]東京大学　放射線医学、[6]フィリップス

P-1-018　脳の左右の神経線維の類似性の検討

○丹　　綾香[1]、八木　一夫[2]、小野寺聡之[2]、橋本　佳祐[2]、山崎　雅史[2]

[1]首都大学東京　健康福祉学部放射線学科、[2]首都大学東京大学院人間健康科学研究科　放射線科学域

P-1-019　multi-band EPI high resolution isotropic DWIの高速化

○堀内　　彰[1]、植田　貴司[1]、斉藤　健二[1]、若山　季樹[1]、坂井　圭吾[1]、千葉　　茂[1]、
井田　正博[1]、村田　勝俊[2]

[1]荏原病院　放射線科、
[2]シーメンス・ジャパン株式会社　イメージ＆セラピー事業本部　リサーチ＆コラボレーション部

P-1-020　RESOLVEを用い拡散強調画像高分解能化による頭部領域での撮像条件の検討

○坂井　圭吾、川上　史晃、植田　貴司、若山　季樹

公益財団法人保健医療公社荏原病院　放射線科

P-1-021　RESOLVEを用いた高分解能q-space imaging

○小野寺聡之[1,2]、八木　一夫[1]、上田　優史[1]、橋本　佳祐[1]、山崎　雅史[1]

[1]首都大学東京大学院人間健康科学研究科、[2]東京都保健医療公社豊島病院　放射線科

P-1-022　頚部領域におけるReadout Segmented EPI（Resolve）を用いた拡散強調像撮像条件の検討

○宮川　孝史、嶋津　美和子、木村　拓美、村上　義和

市立長浜病院　放射線技術科

P-1-023　ナビゲーションシステム導入を目的としたRESOLVEによるDTTの検討

○小野寺聡之[1,2]、八木　一夫[1]、橋本　佳祐[1]、山崎　雅史[1]、丹　　綾香[3]、岡田　洋一[2]、
小野寺牧夫[2]

[1]首都大学東京大学院人間健康科学研究科、[2]東京都保健医療公社豊島病院　放射線科、
[3]首都大学東京健康福祉学部　放射線学科

P-1-024　b-valueによるtractographyの変化の検討

○山崎　雅史[1]、八木　一夫[1,2]、小野寺聡之[1]、橋本　佳祐[1]、丹　　綾香[2]

[1]首都大学東京大学院人間健康科学研究科　放射線科学域、[2]首都大学東京　放射線学部放射線学科

1日目…… ポスター会場（3） 2F 展示ギャラリー

《MRS》 14：00～14：30

座長：阿部 考志（徳島大学大学院ヘルスバイオサイエンス研究部 放射線科学分野）

P-1-025 造影剤が ^{1}H MR spectroscopyのコリンピークに及ぼす影響に関する基礎的研究

水越 和歌[1]、○小澤 栄人[1]、桜井 靖雄[2]、妹尾 大樹[2]、井上 快児[3]、木村 文子[1]

[1]埼玉医科大学国際医療センター 画像診断科、[2]埼玉医科大学国際医療センター 中央放射線部、[3]埼玉医科大学病院 放射線科

P-1-026 MRS測定時の環境（磁化率）がピークに及ぼす影響の検証

○桜井 靖雄[1]、森田 政則[1]、妹尾 大樹[1]、水越 和歌[2]、小澤 栄人[2]

[1]埼玉医科大学国際医療センター 中央放射線部、[2]埼玉医科大学国際医療センター 画像診断科

P-1-027 In vivo 1H MRSによる新生児の脳内乳酸濃度

○富安もよこ[1,2,3]、相田 典子[1,3]、柴崎 淳[4]、遠藤真美子[4]、森 香奈[1,5]、草切 孝貴[1,5]、遠藤 和男[1,5]、野澤久美子[1,3]、清水 栄司[2]、小畠 隆行[1,2,3]、辻 比呂志[1]

[1]放医研 重粒子医科学セ、[2]千葉大学大学院 医学研究院、[3]神奈川県立こども医セ 放射線科、[4]神奈川県立こども医セ 新生児科、[5]神奈川県立こども医セ 放射線技術科

P-1-028 MRSのデータ検証のあり方について －データ判別の一考察－

○前野 正登

国立障害者リハビリテーションセンター病院

P-1-029 Proton MRSを用いたNAFLDにおける異所性脂肪の非侵襲的評価

○磯辺 智範[1]、岡本 嘉一[1]、平野 雄二[2]、志田 隆史[3]、小野塚太郎[3]、安藤 浩樹[3]、高田 健太[1]、佐藤 英介[4]、正田 純一[1]

[1]筑波大学医学医療系、[2]筑波大学附属病院 放射線部、[3]筑波大学大学院人間総合科学研究科、[4]北里大学医療衛生学部

1日目…… ポスター会場（3） 2F 展示ギャラリー

《PADRE・SWI》 14：30～15：06

座長：米田 哲也（熊本大学大学院 生命科学研究部医療技術科学講座）

P-1-030 位相差強調画像におけるガドリニウム造影剤の影響

○北島 美香[1]、平井 俊範[2]、井料 保彦[2]、東 美菜子[2]、重松 良典[1]、山下 康行[1,2]、米田 哲也[3]、小味 昌憲[1]、森田 康祐[1]、中村 英夫[4]

[1]熊本大学医学部附属病院 中央放射線部、[2]熊本大学医学部 画像診断・治療科、[3]熊本大学大学院生命科学研究部 医療技術科学講座、[4]熊本大学医学部 脳神経外科

P-1-031 Fat-Water Interface on Susceptibility Weighted Imaging

○Mehemed Taha、山本 憲、岡田 知久、金柿 光憲、伏見 育崇、富樫かおり

京都大学大学院医学研究科 放射線医学講座（画像診断学・核医学）

P-1-032 脳深部刺激療法のための視床下核の同定に適したシーケンスの検討

○長濱 宏史[1]、鈴木 健吾[2]、庄内 孝春[3]、荒谷 和紀[3]、櫻井 佑樹[1]、平野 透[1]、中西 光広[1]、三上 毅[2]、三國 信啓[2]、坂田 元道[4]

[1]札幌医科大学附属病院 放射線部、[2]札幌医科大学 脳神経外科学講座、[3]札幌医科大学 放射線診断学講座、[4]北海道大学大学院保健科学研究院

P-1-033　中枢神経原発悪性リンパ腫：神経膠芽腫との鑑別における腫瘍内出血所見の有用性

○坂田　昭彦、岡田　知久、山本　　憲、金柿　光憲、伏見　育崇、森本　笑子、坂本　　亮、
Mehemed Taha、中島　　諭、山田　浩史、奥知　左智、柿木　崇秀、百々　俊樹、
大久保豪祐、山内　盛敬、富樫かおり
京都大学大学院医学研究科　放射線医学講座（画像診断学・核医学）

P-1-034　異なる正則化パラメータの組合せによる定量的磁化率マッピング（QSM）法

○佐藤　良太[1]、白猪　　亨[1]、谷口　　陽[1]、村瀬　毅倫[2]、五月女悦久[1,2]、越智　久晃[1]、
尾藤　良孝[1]
[1]（株）日立製作所　中央研究所、[2]（株）日立メディコ　MRIシステム本部

P-1-035　Susceptibility weighted image（SWI）法による画像再構成（VR）を用いた脳表静脈の検討

○山口　智也[1]、町田　良典[1]、丹羽　健二[1]、市場　義人[1]、山田　隆憲[1]、荒木　朋浩[2]、
金丸　憲司[2]、前田　正幸[3]
[1]社会法人峰和会鈴鹿回生病院　放射線課、[2]社会法人峰和会鈴鹿回生病院　脳神経外科、
[3]三重大学医学部附属病院　外科系診療科　画像診断科

1日目…… ポスター会場（4）　2F　第5会議室

《頭頸部MRA》　　14：00～14：54

座長：渡邉　嘉之（大阪大学医学部　放射線科）

P-1-036　Keyhole imagingを用いた頭部非造影MRDSA法の検討

○小島　慎也、平田　政己、鈴木　　勝、田中　　功、上野　恵子
東京女子医科大学東医療センター　放射線科

P-1-037　超短時間撮像4D-MRAの開発と条件最適化の検討

○杉森　博行[1,4]、藤間　憲幸[2]、鈴木由里子[3]、濱口　裕行[1]、藤原　太郎[1]、中村麻名美[4]、
坂田　元道[4]、工藤　與亮[2]
[1]北海道大学病院　診療支援部　放射線部、[2]北海道大学病院　放射線診断科、
[3]フィリップスエレクトロニクスジャパン、[4]北海道大学大学院保健科学研究院

P-1-038　7 Tesla高解像度MRAにおけるlong insular arteryの描出能の検討

○原田太以佑[1,2]、佐藤由衣子[3]、南波　孝昌[3]、別府　高明[3]、松田　　豪[4]、椛沢　宏之[4]、
山下　典生[1]、樋口さとみ[1]、Jonathan Goodwin[1]、上野　育子[1]、伊藤　賢司[1]、工藤　與亮[2]、
小笠原邦昭[3]、佐々木真理[1]
[1]岩手医科大学医歯薬総合研究所、[2]北海道大学　放射線診断科、[3]岩手医科大学　脳神経外科、
[4]GEヘルスケア・ジャパン　技術本部研究開発室

P-1-039　4D IFIR法による脳動静脈奇形に対する非造影time-resolved MRAの初期経験

○國松　　聡[1]、渡辺　靖志[2]、竹井　直行[3]、新橋　靖真[1]、住田　　薫[1]、山川　貴菜[1]、
三好　光晴[3]、赤羽　正章[2]、桂　　正樹[4]、佐々木弘喜[2]、森　　墾[1]、大友　　邦[1]
[1]東京大学大学院医学系研究科　生体物理医学専攻放射線医学講座、[2]東京大学医学部附属病院　放射線部、
[3]GEヘルスケアジャパン、[4]東京大学医学部附属病院　放射線科

P-1-040　Carbogen吸入を併用した2D TOF-MRAによる脳静脈イメージング方法の検討

○圓見純一郎[1]、黄田　育宏[1,2]、劉　　国相[2]、吉岡　芳親[2,3]、飯田　秀博[1]
[1]国立循環器病研究センター研究所　画像診断医学部、[2]情報通信研究機構脳情報通信融合研究センター、
[3]大阪大学　免疫学フロンティア研究センター

P-1-041　3D cine phase contrast法による脳動脈瘤への血流流入部位の同定

○杉山慎一郎[1,2]、西條　義輝[3]、千葉　朋浩[3]、佐藤　幸悦[3]、新妻　邦泰[2,4]、船本　健一[5]、
清水　宏明[6]、藤原　　悟[6]、冨永　悌二[2]
[1]広南病院　神経麻酔科、[2]東北大学　脳神経外科、[3]広南病院　放射線部、[4]広南病院　血管内脳神経外科、
[5]東北大学　流体科学研究所、[6]広南病院　脳神経外科

P-1-042　3D-PC法を用いた舌動脈MRAの撮影時間短縮の検討

○川道　涼太[1]、緒方　貴文[2]、洞田貫啓一[1,3]
[1]メディカルスキャニング池袋、[2]メディカルスキャニング新宿、[3]メディカルスキャニング渋谷

P-1-043　頚動脈ステント留置術（carotidartery stenting：CAS）後経過観察における3D-TOF法の有用性

○神永　直崇[1]、金居　啓介[1]、大塚　和人[1]、三木俊一郎[2]、浅田　敏夫[1]、細越　光夫[1]
[1]独立行政法人国立病院機構水戸医療センター　放射線科、[2]筑波大学附属病院　脳神経外科

P-1-044　3T装置によるASTAR法を用いた頸部超高速MRAの基礎的検討

○高松　　慎[1]、山下　裕市[1]、山田　明里[1]、宮本　良仁[2]、宮崎　寛之[2]、内ノ村　聡[3]、
加藤　　勤[2]
[1]東芝メディカルシステムズ株式会社、[2]医療法人住友別子病院　放射線部、
[3]医療法人住友別子病院　放射線診断科

1日目…… ポスター会場（4）　2F　第5会議室

《頭頸部》　14：54～15：42

座長：田岡　俊昭（奈良県立医科大学　放射線医学教室）

P-1-045　眼窩部撮影補助具の試作と画質改善効果の検討

○宮武　祐士[1]、中田　　直[1]、鎌田　靖章[1]、高橋　優子[1]、本城　尚美[2]
[1]おさか脳神経外科病院　放射線部、[2]おさか脳神経外科病院　放射線科

P-1-046　眼窩領域におけるT1-FLAIR法の基礎的検討

○中田　　直[1]、宮武　祐士[1]、鎌田　靖章[1]、高橋　優子[1]、本城　尚美[2]
[1]おさか脳神経外科病院　放射線部、[2]おさか脳神経外科病院　放射線科

P-1-047　頭頸部領域における2 point-Dixon法造影水画像と脂肪抑制造影T1強調像の比較

○扇谷　芳光、崔　　翔栄、清野　哲孝、笹森　寛人、西城　　誠、須山　淳平、石塚久美子、
廣瀬　正典、後閑　武彦
昭和大学医学部　放射線医学教室

P-1-048　3T-MRIを用いた2point-DIXON法による頭頸部volume imagingの検討

○山越　一統、国府田哲弘、柴田　欣也
自治医科大学附属病院　中央放射線部

P-1-049　2point－TSE－DIXON法のアーチファクトと脂肪抑制効果の検証

○氏田　浩一、坂井　義行、浅野　和也、島崎　綾子、丹　　章吾、黒澤　裕司、対馬　義人
群馬大学医学部附属病院　放射線部

P-1-050　下顎運動の動的撮像データに対する処理手法の開発

○中井　隆介[1,2]、東　　高志[3]、茂野　啓示[1]、瀧澤　　修[4]、岩田　博夫[1]
[1]京都大学　再生医科学研究所、[2]京都大学　こころの未来研究センター、
[3]情報通信研究機構　脳情報通信融合研究センター、[4]シーメンス・ジャパン株式会社

P-1-051　phase情報を用いた動脈入力関数（AIF）算出の試み －顎顔面領域への応用－

○筑井　　徹[1]、北本江梨奈[1]、大賀　正浩[2]、小林　幸次[2]、吉浦　　敬[3]、小原　　真[4]、
白石　朋子[5]、稲冨　大介[5]
[1]九州大学大学院歯学研究院　口腔画像情報科学分野、[2]九州大学病院　医療技術部放射線部門、
[3]九州大学大学院医学研究院　臨床放射線学分野、[4]フィリップスエレクトロニクスジャパン、
[5]福岡歯科大学　診断全身管理学講座画像診断学分野

P-1-052　ASL、IVIM、DKIを用いた頭頸部扁平上皮癌におけるMulti-parametric analysis

○藤間　憲幸[1]、吉田　大介[1]、坂下　智博[5]、本間　明宏[5]、杉森　博行[2]、鈴木由里子[3]、
工藤　與亮[1]、白土　博樹[4]
[1]北海道大学病院　放射線診断科、[2]北海道大学病院　診療支援部、[3]フィリップスエレクトロニクスジャパン、
[4]北海道大学　放射線医学分野、[5]北海道大学医学部　耳鼻咽喉科・頭頸部外科

1日目…… ポスター会場（4）　2F　第5会議室

《拡散》　15：42～16：18

座長：押尾　晃一（慶應義塾大学医学部　放射線診断科）

P-1-053　拡散強調MRIにおけるMPGパルス印加時間および印加間隔の影響の検討

○宮崎　将平[1]、打越　将人[2]、立石宗一郎[1]、松井　　等[1]、山根　康彦[1]、堀之内　隆[1]
[1]大阪府立成人病センター、[2]シーメンスジャパン株式会社

P-1-054　様々な生理学的条件における拡散パラメータの変動

○濱口　裕行[1]、Tha Khin Khin[2]、杉森　博行[1]、中西　光広[3]、中川　　伸[4]、藤原　太郎[1]、
吉田　博一[1]、荒井　博史[1]
[1]北海道大学病院　診療支援部（放射線部）、[2]北海道大学大学院医学研究科　放射線生物医工学分野、
[3]札幌医科大学附属病院　放射線部、[4]北海道大学大学院医学研究科　神経病態学講座精神医学分野

P-1-055　DWIにおける大脳皮質のADC値への磁場不均一の影響：MRIシミュレータを用いた検討

○牛島　大悟[1]、熊澤　誠志[2]、藪内　英剛[2]、大喜　雅文[2]
[1]九州大学大学院医学系学府　保健学専攻、[2]九州大学大学院医学研究院　保健学部門医用量子線科学分野

P-1-056　当院における各部位でのADCmap取得時のδΔの値について

○大村　佑一[1,2]、黒田　昌宏[2]、大野誠一郎[1]、田原　誠司[1]
[1]岡山大学病院　医療技術部放射線部門、[2]岡山大学院医学部　保健学研究科

P-1-057　シミュレーションデータを用いたIVIMフィッティングの正確性の検証：3-params vs 2-params fittingの比較

○若山　哲也、椛沢　宏之
GEヘルスケア・ジャパン（株）　技術本部　MR研究室

P-1-058　MATLABを用いたがん放射線治療評価用ADCmap画像解析プログラムの製作

根本　　泰、○小畠　隆行、尾松　徳彦、岸本　理和、立花　泰彦、若月　　優、神立　　進、
唐澤久美子、辻　比呂志
放射線医学総合研究所　重粒子医科学センター

1日目…… ポスター会場（5） 2F 第6会議室

《QSI、DKI 1》 14：00～15：00

座長：下地 啓五（国立精神・神経医療研究センター病院 放射線診療部）

P-1-059 拡散時間設定によるq-space解析値の特性評価

○畑 純一[1,2]、鈴木 雄一[1]、國松 聡[1]、桂 正樹[1]、佐々木弘喜[1]、増谷 佳孝[1]、
八木 一夫[2]、矢野 敬一[1]
[1]東京大学医学部附属病院、[2]首都大学東京大学院

P-1-060 MPG印加軸数が、QSI解析に及ぼす影響

○濱崎 望[1]、佐藤 秀二[1]、福永 一星[1]、堀 正明[2]、鈴木由里子[3]、芳士戸治義[1]、
増谷 佳孝[4]、青木 茂樹[2]
[1]順天堂大学医学部附属順天堂医院 放射線部、[2]順天堂大学医学部附属順天堂医院 放射線科、
[3]フィリップスエレクトロニクスジャパン、[4]東京大学大学院医学系研究科 放射線医学

P-1-061 拡散時間の変化がDiffusional kurtosis imaging（DKI）に与える影響

○福永 一星[1,2]、錦織 瞭[1,2]、堀 正明[2]、増谷 佳孝[3]、熊谷 文孝[1,2]、鈴木由里子[4]、
濱崎 望[2]、佐藤 秀二[2]、芳士戸治義[2]、鎌形 康司[2]、青木 茂樹[2]、妹尾 淳史[1]
[1]首都大学東京大学院人間健康科学研究科、[2]順天堂大学医学部附属順天堂医院 放射線科・部、
[3]東京大学大学院医学系研究科 放射線医学、[4]フィリップス エレクトロニクス ジャパン

P-1-062 Microsoft Excelによる拡散尖度簡易計算器の作成

○増谷 佳孝
東京大学医学部附属病院

P-1-063 拡散尖度計算における精度検証用数値ファントムの作成

○増谷 佳孝[1]、福永 一星[2]、堀 正明[3]、青木 茂樹[3]
[1]東京大学医学部附属病院、[2]首都大学東京 人間健康科、[3]順天堂大学順天堂医院

P-1-064 拡散MRIデータのガンマ分布モデルによる解釈

○押尾 晃一[1]、新本 弘[2]
[1]慶應義塾大学医学部 放射線診断科、[2]防衛医科大学 放射線医学講座

P-1-065 2 component q-space imagingによる軸索径測定：LPシャント術前後における特発性水頭症患者の錐体路の評価

○堀 正明[1]、鈴木由里子[1,2]、中西 淳[1]、福永 一星[1,3]、鎌形 康司[1]、吉田茉莉子[1]、
神谷 昂平[1]、鈴木 通真[1]、中島 円[4]、宮嶋 雅一[4]、新井 一[4]、安達木綿子[1]、
佐藤香菜子[1]、青木 茂樹[1]
[1]順天堂大学医学部 放射線医学講座、[2]フィリップス、[3]首都大学東京人間健康科学研究科、
[4]順天堂大学医学部 脳神経外科

P-1-066 2 compartment q-space imagingを用いた生体における平均軸索径推定：Feasibility Study

○鈴木由里子[1,2]、堀 正明[1]、福永 一星[1,3]、佐藤 秀二[1]、濱崎 望[1]、鎌形 康司[1]、
吉田茉莉子[1]、鈴木 通真[1]、神谷 昂平[1]、芳士戸治義[1]、青木 茂樹[1]
[1]順天堂医院 放射線科・部、[2]フィリップスエレクトロニクスジャパン、[3]首都大学東京人間健康科学研究科

P-1-067 DKIを用いた新生児および乳児脳の発達観察の試み

○鈴木 雄一[1]、國松 聡[1]、森 墾[1]、畑 純一[1]、桂 正樹[1]、佐々木弘喜[1]、
笠原 朗弘[1]、増谷 佳孝[1]、丸山 克也[2]、Jian Xu[3]、渡辺 靖志[1]、更科 岳郎[1]、井野 賢司[1]、
後藤 政実[1]、赤羽 正章[1]、矢野 敬一[1]、大友 邦[1]
[1]東京大学医学部附属病院 放射線部・科、[2]シーメンスジャパン株式会社、
[3]Siemens Medical Solutions USA Inc

P-1-068　小児脳発達におけるKmean変化の意義の検討

○佐々木弘喜[1]、鈴木　雄一[1]、國松　　聡[2]、森　　墾[2]、畑　　純一[1]、笠原　朗弘[1]、
丸山　克也[3]、Jian Xu[4]、渡辺　　靖[1]、更科　岳郎[1]、井野　賢司[1]、後藤　政実[1]、赤羽　正章[1]、
矢野　敬一[1]、大友　　邦[1,2]
[1]東京大学医学部附属病院　放射線部、[2]東京大学医学部附属病院　放射線科、[3]シーメンスジャパン株式会社、
[4]シーメンスメディカルソルーションズユーエスエーインク

1日目…… ポスター会場（5）　2F　第6会議室

《QSI、DKI 2》　　15：00～15：54

座長：堀　　正明（順天堂大学医学部　放射線医学講座）

P-1-069　diffusion kurtosis imagingによる脳転移のnon-Gaussian diffusion patternの検討

○國松奈津子[1]、堀　　正明[2]、青木　茂樹[2]、福永　一星[3]、縄野　　繁[1]、稲野　祥子[1]、
増谷　佳孝[4]、國松　　聡[4]、林　　和[5]、川瀬　貴嗣[1]
[1]国際医療福祉大学三田病院　放射線科、[2]順天堂大学　放射線医学教室　放射線診断学講座、
[3]順天堂大学医学部附属順天堂医院　放射線部、[4]東京大学医学部　放射線医学教室、
[5]国際医療福祉大学三田病院　呼吸器センター

P-1-070　脳腫瘍のdiffusional kurtosis imaging（DKI）と病理組織との比較検討

○菅野　重明[1]、鈴木　雄一[2]、畑　　淳一[2]、桂　　正樹[1]、佐々木弘喜[1]、森　　墾[1]、
國松　　聡[1]、齊藤　邦昭[3]、武笠　晃丈[3]、Jian Xu[4]、丸山　克也[4]、斉藤　延人[3]、大友　　邦[1]
[1]東京大学大学院医学系研究科　放射線医学講座、[2]東京大学医学部附属病院　放射線部、
[3]東京大学医学部附属病院　脳神経外科、[4]シーメンス

P-1-071　Optimization of b-values for diffusion kurtosis imaging in patients with glioblastoma

○桂　　正樹[1]、堀　　正明[2]、福永　一星[2,3]、熊谷　文孝[3]、錦織　　瞭[3]、佐々木弘喜[1]、
森　　墾[1]、國松　　聡[1]、鎌形　康司[2]、吉田茉莉子[2]、神谷　昂平[2]、鈴木　通真[2]、
中西　　淳[2]、近藤　聡英[4]、新井　　一[4]、鈴木由里子[5]、増谷　佳孝[1]、青木　茂樹[2]、
大友　　邦[1]
[1]東京大学　放射線医学、[2]順天堂大学　放射線医学、[3]首都大学東京、[4]順天堂大学　脳神経外科学、[5]Philips

P-1-072　神経膠芽腫における、DKIを用いた各組織の拡散定量値の比較（voxel by voxel study）

○熊谷　文孝[1,2]、堀　　正明[2]、増谷　佳孝[3]、桂　　正樹[3]、鈴木　通真[2]、福永　一星[1,2]、
錦織　　瞭[1,2]、濱崎　　望[2]、鎌形　康司[2]、佐藤　秀二[2]、鈴木由里子[5]、吉田茉莉子[2]、
新井　　一[4]、石井　尚登[4]、近藤　聡英[4]、青木　茂樹[2]、妹尾　淳史[1]
[1]首都大学東京　放射線科、[2]順天堂大学　放射線科・部、[3]東京大学大学院　放射線医学、
[4]順天堂大学　脳神経外科、[5]フィリップスメディカル

P-1-073　多発性硬化症における視床の微細構造の変化：拡散尖度画像を用いた初期経験

○神谷　昂平[1]、吉田茉莉子[1]、横山　和正[2]、堀　　正明[1]、鎌形　康司[1]、鈴木　通真[1]、
青木　茂樹[1]、増谷　佳孝[3]
[1]順天堂大学医学部　放射線科、[2]順天堂大学医学部　神経内科、[3]東京大学医学部　放射線科

P-1-074　多発性硬化症の視路におけるDiffusional kurtosis imagingを用いた拡散解析 ～視覚誘発電位との検討～

○吉田茉莉子[1]、堀　　正明[1]、小菅　正嗣[2]、横山　和正[3]、神谷　昂平[1]、鎌形　康司[1]、
鈴木　通真[1]、鈴木由里子[5]、青木　茂樹[1]、増谷　佳孝[4]、服部　信孝[3]
[1]順天堂医院　放射線科・放射線部、[2]首都大学東京大学院人間健康科学研究科、[3]順天堂医院　脳神経内科、
[4]Philips Electronics Japan、[5]東京大学大学院医学系研究科　放射線医学

P-1-075　多発性硬化症におけるclinico-radiological paradoxの解明 ～q-space imaging based Myelin Mapを用いて～

○藤吉　兼浩[1,2,3]、疋島　啓吾[3,8]、中原　　仁[4]、許斐　恒彦[1,2]、辻　　収彦[2]、小牧　裕司[3]、
山田　雅之[6]、百島　祐貴[5]、八木　一夫[7]、鈴木　則宏[4]、岡野　栄之[3]、戸山　芳昭[2]、
中村　雅也[2]
[1]村山医療センター　整形外科、[2]慶大　整形外科、[3]慶大　生理学、[4]慶大　神経内科、[5]慶大　放射線科、
[6]藤田保健衛生大学　医療科学部、[7]首都大学東京　健康福祉学部、[8]実験動物中央研究所

P-1-076　Tensor based two-compartment modelを用いた多発性硬化症症例の初期検討

○立花　泰彦[1,2,3]、小畠　隆行[2]、吉田茉莉子[1]、堀　　正明[1]、鈴木　通真[1]、鎌形　康司[1]、
福永　一星[1]、神谷　昂平[1]、横山　和正[4]、服部　信孝[4]、井上登美夫[3]、青木　茂樹[1]
[1]順天堂大学医学部付属順天堂医院　放射線科、[2]放射線医学総合研究所　重粒子医科学センター、
[3]横浜市立大学医学部大学院医学研究科　放射線医学、[4]順天堂大学医学部付属順天堂医院　脳神経内科

P-1-077　Diffusional Kurtosis Imagingを用いたパーキンソン病患者の予備的検討；Diffusion Tensor Imagingとの比較

○鎌形　康司[1]、堀　　正明[1]、富山　弘幸[2]、波田野　琢[2]、本井ゆみ子[2]、鈴木　通真[1]、
下地　啓五[1]、神谷　昂平[1]、吉田茉莉子[1]、阿部　　修[3]、濱崎　　望[1]、佐藤　秀二[1]、
芳士戸治義[1]、桑鶴　良平[1]、笹井　啓資[1]、服部　信孝[2]、青木　茂樹[1]
[1]順天堂大学　放射線医学講座、[2]順天堂大学　神経学講座、[3]日本大学　放射線医学系画像診断学分野

1日目…… ポスター会場（6）　2F　ホワイエ

《VBM・DARTEL》　　14：00～14：42

座長：松田　博史（国立精神・神経医療研究センター　脳病態統合イメージングセンター）

P-1-078　VSRAD advanceの3.0Tでの使用経験：自施設健常者データベースによるVSARAD pulsとの比較検討

○越智　　誠[1]、辻畑　光宏[2]、冨田　逸郎[2]、中尾　洋子[2]、一瀬　克浩[2]、佐藤　秀代[2]、
佐藤　　聡[2]、瀬戸　牧子[2]
[1]長崎北病院　放射線科、[2]長崎北病院　神経内科

P-1-079　VSRADにおける入力方向の比較検討

○平原　大助[1]、成田　　浩[2]
[1]さかき脳神経外科　放射線部、[2]（株）日立メディコ　CT・MRI営業本部

P-1-080　アトラス法を用いた灰白質容積計測における装置依存性の改善：DARTELとstandard normalizationの比較

○後藤　政実[1]、阿部　　修[2]、青木　茂樹[3]、林　　直人[4]、宮地　利明[5]、高尾　英正[6]、
岩坪　　威[7]、松田　博史[8]、森　　懇[6]、國松　　聡[6]、井野　賢司[1]、矢野　敬一[1]、
大友　　邦[6]
[1]東京大学附属病院　放射線部、[2]日本大学　放射線科、[3]順天堂大学　放射線科、[4]東京大学　予防医学講座、
[5]金沢大学医学系研究科、[6]東京大学　放射線科、[7]東京大学薬学系研究科、[8]国立精神・神経医療研究センター

P-1-081　BAADを用いた２機種間の検討

○島崎　綾子、氏田　浩一、浅野　和也、坂井　義行、丹　　章吾、須藤　高行、対馬　義人
群馬大学医学部附属病院　放射線部

P-1-082　BAAD（Brain Anatomical Analysis using DARTEL）において均一化補償フィルタが脳萎縮率に与える影響の検討

○淺野　和也、氏田　浩一、島崎　綾子、坂井　義行、丹　　章吾、須藤　高行、対馬　義人
群馬大学医学部附属病院　放射線部

P-1-083　海馬自動セグメンテーション3法の精度比較と機械学習を用いたエラー検出・訂正による精度向上

○藤島　基宣[1,2]、舞草　伯秀[1]、松田　博史[1]、岩坪　　威[3]
[1]国立精神・神経医療研究センター　脳病態統合イメージングセンター、[2]埼玉医科大学　国際医療センター核医学科、[3]東京大学医学部　神経病理学

P-1-084　ASLによる脳賦活解析におけるDARTEL処理の有用性

○松田　博史[1]、大場　　洋[2]、神田　知紀[2]、豊田　圭子[2]、古井　　滋[2]、相馬　　努[3]
[1]国立精神・神経医療研究センター　脳病態統合イメージングセンター、[2]帝京大学　放射線科、[3]富士フィルムRIファーマ

2日目…… ポスター会場（1）　2F　研修室

《造影剤プローブ》　14：00～14：36

座長：八木　一夫（首都大学東京　健康福祉学部放射線学科）

P-2-085　肝特異性造影剤SPIO造影T1強調画像を用いたステントグラフト治療後のEndoleak評価の基礎検討

○野儀　明宏[1]、丸上　永晃[2]、市橋　成夫[3]、樋垣　　誠[4]、山谷　裕也[4]、吉川　公彦[3]
[1]奈良県立奈良病院　中央放射線部、[2]奈良県立医科大学　中央内視鏡・超音波部、[3]奈良県立医科大学　放射線科、[4]奈良県立医科大学　中央放射線部

P-2-086　磁性粒子を用いた末梢組織マクロファージの脳内浸潤の経時的観察

○森　　勇樹[1]、陳　　挺[1]、程　　振宇[1]、大野　工司[2]、吉田　慎一[3]、多胡　善幸[3]、福永　雅喜[1,4]、吉岡　芳親[1,4]
[1]大阪大学免疫学フロンティア研究センター　生体機能イメージング、[2]京都大学化学研究所　材料機能化学研究系、[3]（株）カネカフロンティアバイオ・メディカル研究所、[4]（独）情報通信研究機構・大阪大学　脳情報通信融合研究センター

P-2-087　新規酸化鉄造影剤とリゾビストのマウス体内分布の比較

○陳　　挺[1]、程　　振宇[1]、森　　勇樹[1]、福永　雅喜[1,2]、黄田　育宏[2]、駒井　　豊[1]、多胡　善幸[3]、吉田　慎一[3]、大野　工司[4]、吉岡　芳親[1,2]
[1]大阪大学免疫学フロンティア研究センター、[2]（独）情報通信研究機構・大阪大学　脳情報通信融合研究センター、[3]（株）カネカ フロンティアバイオ・メディカル研究所、[4]京都大学化学研究所

P-2-088　微小腫瘍検出のための長時間血中滞留型ポリイオンコンプレックス中空ナノ粒子SPIO-Cy5-PICsomeの開発

○國領　大介[1]、安楽　泰孝[2]、岸村　顕広[3]、田中さやか[4]、狩野　光伸[4]、西山　伸宏[5]、佐賀　恒夫[1]、青木伊知男[1]、片岡　一則[2,6]
[1]放射線医学総合研究所　分子イメージング研究センター、[2]東京大学大学院工学系研究科、[3]九州大学大学院工学研究院、[4]岡山大学大学院医歯薬学総合研究院、[5]東京工業大学資源化学研究所、[6]東京大学大学院医学系研究科

P-2-089　各種腫瘍抗体を用いた動物移植腫瘍のin vivo MRイメージング

○加藤　智子[1]、藤本　　栄[1,3]、中谷　　仁[1]、遠山　育夫[2]、森川　茂廣[1]、犬伏　俊郎[1]
[1]滋賀医科大学　MR医学総合研究センター、[2]滋賀医科大学　分子神経科学研究センター、[3]群馬県立がんセンター

P-2-090　自己組織化多核Gd^{III}錯体の^1H緩和能とMRI造影剤としての可能性

○壹岐　伸彦[1]、中村　真実[1]、Boros Eszter[2]、Caravan Peter[2]
[1]東北大学大学院環境科学研究科、[2]ハーバード大学医学大学院

2日目…… ポスター会場（1） 2F 研修室

《心臓》 14：36～15：18

座長：横山 健一（杏林大学医学部 放射線医学教室）

P-2-091 Retrospective Gatingによる心臓シネMRIの位相エンコード順序検討

○谷口 陽[1]、中西 健二[2]、板垣 博幸[2]、越智 久晃[1]
[1]日立製作所 中央研究所、[2]日立メディコ MRIシステム本部

P-2-092 心周期に伴う心臓長軸断面積解析

○鈴木 亮祐[1]、八木 一夫[1,2]、荒川 裕貴[2]、渡邊 尊仁[2]
[1]首都大学東京健康福祉学部 放射線学科、[2]首都大学東京大学院人間健康科学研究科 放射線科学域

P-2-093 左心室短軸像における中心角の微分と2回微分による変曲点の同定評価

○渡邊 尊仁[1]、八木 一夫[1,2]、荒川 裕貴[1]、上田 優史[1]、鈴木 亮祐[2]
[1]首都大学東京大学院人間健康科学研究科 放射線科学域、[2]首都大学東京健康福祉学部 放射線学科

P-2-094 オプティカルフローを用いたtagged MR画像による心筋運動解析：心エコーとの比較

○田端 大輝[1]、礒田 治夫[1]、福山 篤司[1]、加藤香緒里[2]、松原 宏紀[2]、小杉 隆司[3]、
丸山 克也[4]、長縄 慎二[5]
[1]名古屋大学大学院医学系研究科 医療技術学専攻、[2]名古屋大学医学部附属病院 医療技術部臨床検査部門、
[3](株)アールテック、[4]シーメンス・ジャパン(株)、
[5]名古屋大学大学院医学系研究科 総合医学専攻高次医用科学講座量子医学分野

P-2-095 トレーニングスキャンレスk-t法によるリアルタイムフローイメージングの試み

○伴苗 修平[1]、竹島 秀則[2]、新田 修平[2]、塩寺太一郎[2]、武口 智行[2]、油井 正生[1]、
久原 重英[1]
[1]東芝メディカルシステムズ株式会社 MRI事業部 MRI開発部、[2]株式会社東芝 研究開発センター

P-2-096 冠動脈撮像におけるLook-Locker法を用いたblack-blood delay time設定

○一坂 秀一、山下 素幸、土屋 一洋
東京逓信病院 放射線科

P-2-097 VRFA Anti-DRIVE法を用いたcoronary Black Blood imaging最適化の検討

○小野 英雄[1]、米山 正己[1]、中村 理宣[1]、田渕 隆[1]、武村 濃[2]、小原 真[2]、
平野 雅春[3]
[1]八重洲クリニック、[2]フィリップスエレクトロニクスジャパン、[3]東京医科大学病院 循環器内科

2日目…… ポスター会場（2） 2F 学習室

《ASL》 14：00～14：54

座長：菊池 恵一（愛媛大学大学院医学系研究科 放射線医学）

P-2-098 頭部perfusion phantomの作製および健常ボランティアでの非造影perfusionの信号強度変化との比較検討

○栗本 貴子、椛沢 宏之、松田 豪、三好 光晴
GEヘルスケアジャパン株式会社 技術本部研究開発室

P-2-099 3D ASLの核医学解析法を用いた、認知症診断の試み ～脳血流スペクトとの比較～

○谷藤 大樹[1]、蔭山 博司[2]、出雲 雅樹[1]、大平 保明[1]
[1]医療法人雄心会函館新都市病院 放射線科、[2]医療法人雄心会函館新都市病院 脳神経内科

P-2-100　2点のPLDを用いたpCASLによるvascular artifactの影響の軽減に関する検討

○浜口　明巧、林　　哲司、浜口　直子
札幌麻生脳神経外科病院　放射線科

P-2-101　頭部血行再建術における脳血流イメージング（3D-pCASL）の臨床的有用性

○白水　一郎、村上　瑞穂、風岡　純一、日下部将史、八坂耕一郎、石井　仁也、原　亜矢香、
和田　裕之、芳澤　康徳、豊田　達也、野田　正信、町田　　徹
NTT東日本関東病院　放射線部

P-2-102　1.5T装置を用いた3D ASL法のCBF値再現性の検討 －別日再現性と同日再現性の比較－

○田中　禎人[1]、秦　　博文[1]、水上　慎也[1]、井上　優介[2]、原　　敏将[2]
[1]北里大学病院　放射線部、[2]北里大学医学部　放射線画像診断科

P-2-103　脳動静脈奇形の評価におけるASLを用いた経時的MRAによる検討

○井料　保彦[1]、平井　俊範[1]、中村　理宣[2]、甲斐　　豊[3]、北島　美香[1]、重松　良典[1]、
東　美菜子[1]、小味　昌憲[4]、森田　康祐[4]、山下　康行[1]
[1]熊本大学医学部　画像診断・治療科、[2]メディカルサテライト八重洲クリニック、
[3]熊本大学医学部　脳神経外科、[4]熊本大学　中央放射線部

P-2-104　AVMの評価におけるVessel selective 4D-MRAの臨床的有用性

○藤間　憲幸[1]、杉森　博行[2]、鈴木由里子[3]、工藤　與亮[1]、白土　博樹[4]
[1]北海道大学病院　放射線診断科、[2]北海道大学病院　診療支援部、[3]フィリップスエレクトロニクスジャパン、
[4]北海道大学医学部　放射線医学分野

P-2-105　Time-SLIP法を用いた頭蓋内静脈描出の基礎的検討

○山田　明里[1]、山下　裕市[1]、高松　　慎[1]、宮本　良仁[2]、宮崎　寛之[2]、内ノ村　聡[3]、
加藤　　勤[2]
[1]東芝メディカルシステムズ株式会社、[2]医療法人住友別子病院　放射線部、
[3]医療法人住友別子病院　放射線診断科

P-2-106　Time-SLIP法を用いた非造影MRAと造影4D-MRAによる3T MRIにおける肺静脈評価能の検討

○椿本　真穂[1]、大野　良治[1]、神山　久信[1]、関　紳一郎[1]、西尾　瑞穂[1]、吉川　　武[1]、
京谷　勉輔[2]、青山　信和[2]、川光　秀昭[2]、佐藤さおり[3]、村山　貞之[4]、杉村　和朗[1]
[1]神戸大学大学院医学研究科　内科系講座放射線医学分野、[2]神戸大学医学部附属病院　放射線部、
[3]東芝メディカルシステムズ（株）、[4]琉球大学大学院　放射線診断治療学講座

2日目…… ポスター会場（3）　2F　展示ギャラリー

《泌尿器・前立腺》　14：00～14：36

座長：吉廻　　毅（島根大学医学部　放射線部）

P-2-107　膀胱領域におけるFLAIR-VISTAの基礎的検討

○小笠原貴史、中河　賢一、川上　雄司、岡本悠太郎、三浦　沙知、孝原明日香、森本　規義、
光井　英樹、中田　和明
倉敷中央病院　放射線センター

P-2-108　3テスラMR装置によるDiffusion Tensor Imagingを用いた正常健常者および慢性腎障害患者の評価検討

○高橋　正洋[1]、小澤　栄人[1]、田中　淳司[2]、渡部　進一[3]、井上　　勉[4]
[1]埼玉医科大学国際医療センター　画像診断科、[2]埼玉医科大学病院　放射線科、
[3]埼玉医科大学病院　中央放射線部、[4]埼玉医科大学病院　腎臓内科

P-2-109　淡明腎癌の病期予測におけるApparent Diffusion Coefficients（ADC）の有用性について

○荒木　久寿、吉廻　　毅、内田　幸司、丸山　光也、勝部　　敬、北垣　　一
島根大学医学部　放射線科

P-2-110　Zoom DTIを用いたFiber Tractographyによる前立腺神経血管束の描出

○高橋　　哲[1]、青山　信和[1]、上野　嘉子[2]、北島　一宏[2]、奥秋　知幸[3]、小原　　真[3]、
杉村　和朗[2]
[1]神戸大学医学部附属病院　放射線部、[2]神戸大学大学院医学研究科　放射線医学、
[3]フィリップスエレクトロニクスジャパン

P-2-111　前立腺癌診断における拡散強調画像とADC画像による減算画像の有用性

○七見　幸夫、五十嵐康弘、大槻　静香、佐藤　太一、早坂　和樹、酒井　政俊
公益財団法人湯浅報恩会寿泉堂綜合病院　放射線科

P-2-112　寝台移動型MRIシステムの撮像条件に関する基礎的検討（呼吸停止下における撮像分割回数について）

○稲垣　　明、宇津野俊充、地曳　裕二、井原　完有、麻生　智彦
国立がん研究センター中央病院　放射線診断科

2日目…… ポスター会場（3）　2F　展示ギャラリー

《腎血流・機能》　14：36～15：06

座長：陣崎　雅弘（慶應義塾大学医学部　放射線診断科）

P-2-113　pseudo continuous ASLを用いた腎血流画像の画質および定量値の精度向上

○藤原　康博[1]、木村　浩彦[2]、松田　　豪[3]、小坂　信之[2]、清水　一浩[2]、谷内田拓也[1]、
安達登志樹[1]
[1]福井大学医学部附属病院　放射線部、[2]福井大学医学部　放射線科、[3]GEヘルスケアジャパン

P-2-114　3D-SSFP-ASL（ASTAR）を用いた腎血流量計測

○高倉　京子[1]、藤本　晃司[1]、木戸　　晶[1]、伏見　育崇[1]、梅岡　成章[1]、岡田　知久[1]、
坂下　尚孝[2]、木村　徳典[2]、金澤　裕樹[1]、富樫かおり[1]
[1]京都大学医学部附属病院　放射線診断科、[2]東芝メディカルシステムズ（株）

P-2-115　プロトン密度強調（PDw）画像を用いない腎血流量定量の試み

○高倉　京子[1]、藤本　晃司[1]、木戸　　晶[1]、伏見　育崇[1]、梅岡　成章[1]、岡田　知久[1]、
坂下　尚孝[2]、木村　徳典[2]、金澤　裕樹[1]、富樫かおり[1]
[1]京都大学医学部附属病院　放射線診断科、[2]東芝メディカルシステムズ（株）

P-2-116　腎動脈撮像におけるスパイラルスキャンの有用性

○小笠原准哉、桜井　章二、柳澤　秀樹
船橋市立医療センター　医療技術部放射線技術科

P-2-117　空間選択的IR pulseを併用した非造影MRIを用いた腎皮質厚測定による腎機能評価の検討

○野田　靖文、神吉　昭彦、山本　　亮、玉田　　勉、八十川和哉、檜垣　　篤、伊東　克能
川崎医科大学　放射線科（画像診断1）

2日目…… ポスター会場（3） 2F 展示ギャラリー

《MRIハードウェア》 15：06～16：06

座長：梅田 雅宏（明治国際医療大学医学教育センター 医療情報学ユニット）

P-2-118 マグネット形状の違うMRI装置間における画像均一性と幾何学的歪みの検討

○高済 英彰[1]、清野 真也[1]、矢部 重徳[1]、石川 寛延[1]、宮岡 裕一[1]、内沼 良人[1]、金澤 崇史[1]、遊佐 烈[1]、玉根 直美[2]
[1]福島県立医科大学附属病院 放射線部、[2]社会医療法人福島厚生会福島第一病院

P-2-119 被写体による特性変動に耐性を有する高磁場MRI用RFコイルの初期検討

○大竹 陽介、越智 久晃
株式会社日立製作所 中央研究所

P-2-120 任意形状コイル設計手法DUCASのGCシールドコイルへの適用

○阿部 充志
日立製作所 日立研究所

P-2-121 MRI装置における渦電流誤差磁場解析手法の開発

○今村 幸信[1]、阿部 充志[1]、竹内 博幸[2]
[1]（株）日立製作所 日立研究所 エネルギー・環境研究センタ 応用エネルギー研究部、[2]（株）日立メディコ

P-2-122 小児骨年齢計測用MRIのためのシングルチャンネルシムコイルの開発

○石 圭一郎、寺田 康彦、巨瀬 勝美
筑波大学大学院数理物質科学研究科

P-2-123 円筒型勾配磁場コイルの最適化手法の研究

○山田 拓馬、巨瀬 勝美
筑波大学数理物質科学研究科 電子・物理工学専攻

P-2-124 オープン型RFプローブの開発とin situ撮像への応用

○吹田 敦、寺田 康彦、巨瀬 勝美
筑波大学 巨瀬研究室

P-2-125 高磁場高分解能MRIにおけるデジタルトランシーバーの評価

○橋本征太郎[1]、巨瀬 勝美[1]、拝師 智之[2]
[1]筑波大学大学院数理物質科学研究科、[2]株式会社エム・アール・テクノロジー

P-2-126 スーパーワイドボア超伝導磁石用NMRプローブの作製と評価

○早野 尚志[1]、北村 光夫[2]、吉崎 和男[2]
[1]大津市民病院 小児循環器内科、[2]徳島大学大学院ヘルスバイオサイエンス研究部 生理機能学分野

P-2-127 7T whole-bodyシステムにおける8チャンネル・パラレル送信の検証

○栗本 貴子[1]、椛沢 宏之[1]、松田 豪[1]、Khalighi Mohammad-Mehdi[2]、佐々木真理[3]
[1]GEヘルスケアジャパン株式会社 技術本部研究開発室、[2]GE Healthcare, Global Applications & Workflow、[3]岩手医科大学医歯薬総合研究所 超高磁場MRI診断病態研究部門

2日目…… ポスター会場（3） 2F 展示ギャラリー

《fMRI》 16：06～16：30

座長：松下　明（筑波大学　サイバニクス研究コア）

P-2-128 認知機能の潜在的低下を推定する段階的負荷テストの開発可能性：両手指制御に着目して

○木山　幸子[1]、國見　充展[1]、飯高　哲也[2]、中井　敏晴[1]
[1]国立長寿医療研究センター　長寿医療工学研究部神経情報画像開発研究室、
[2]名古屋大学大学院医学系研究科　細胞情報医学専攻

P-2-129 fMRIによる臨床診断用認知負荷ストレス課題の妥当性の検討

○國見　充展、木山　幸子、中井　敏晴
国立長寿医療研究センター

P-2-130 局所脳機能評価（運動野）におけるSubtraction-fASL法至適撮像条件の検討

○櫻井　佑樹[1]、長濱　宏史[1]、中西　光広[1]、鈴木　淳平[1]、平野　透[1]、坂田　元道[2]
[1]札幌医科大学付属病院　放射線部、[2]北海道大学大学院保健科学研究院

P-2-131 Resting-state fMRI temporal analysis reveals perfusion delay in background vascular bed

○雨宮　史織、國松　聡、大友　邦
東京大学医学部　放射線科

2日目…… ポスター会場（4） 2F 第5会議室

《ミエロ・脳脊髄液・神経》 14：00～15：00

座長：掛田　伸吾（産業医科大学　放射線科）

P-2-132 3D Double-Echo Steady-State（DESS）MR myelographyによる腰部神経根の描出能の検討

○徳田　修[1]、原田　祐子[1]、松永　尚文[1]、山根　正聡[2]
[1]山口大学医学部　放射線科、[2]山口大学医学部附属病院　放射線部

P-2-133 3D Double-Echo Steady-State（DESS）MR myelographyによる頸部神経根の描出能の検討

○原田　祐子[1]、徳田　修[1]、松永　尚文[1]、山根　正聡[2]
[1]山口大学医学部　放射線科、[2]山口大学医学部附属病院　放射線部

P-2-134 3D拡散強調PSIF法を用いた脳脊髄液の流れについての検討

○村本　安武[1]、丹羽　徹[2]、草切　孝貴[1]、鈴木　悠一[1]、筑丸　勝人[1]、相田　典子[3]
[1]神奈川県立こども医療センター　放射線技術科、[2]東海大学医学部　専門診療学系画像診断学、
[3]神奈川県立こども医療センター　放射線科

P-2-135 重粒子線治療における坐骨神経描出MRI画像の有用性について

○黒澤　裕司[1]、氏田　浩一[1]、小鹿野友昭[1]、石居　隆義[1]、久保田佳樹[2]、清原　浩樹[2]、
須藤　高行[1]、大野　達也[2]、中野　隆史[2]
[1]群馬大学医学部附属病院　放射線部、[2]群馬大学重粒子線医学研究センター

P-2-136　Dual Echo VISTA additional fusion image（DE-VISTA-AFI）を用いた腰椎神経根診断

○田中　茂子[1]、杉森　有子[1]、中平　恒一[2]、山本　　晃[3]、内藤優雅理[1]、勝又　康友[4]、
三木　幸雄[3]
[1]若草第一病院　診療部放射線科、[2]若草第一病院　医療技術部放射線課、[3]大阪市立大学医学部　放射線科、
[4]フィリップスエレクトロニクスジャパン

P-2-137　DESSを用いた頸髄神経根の描出について

○宿谷　俊郎[1]、大橋　一範[1]、今井　　広[3]、片田　芳明[2]、伊澤　康幸[1]、野崎美和子[2]
[1]獨協医科大学越谷病院　放射線部、[2]獨協医科大学越谷病院　放射線科、[3]シーメンス・ジャパン株式会社

P-2-138　SPACE法を用いた頸髄神経の前根・後根描出に関する検討

○石川　力也[1]、大村　貴弘[1]、滝澤　秀喜[1]、武井　洋一[2]、大原　愼司[2]
[1]NHOまつもと医療センター中信松本病院　放射線科、[2]NHOまつもと医療センター中信松本病院　神経内科

P-2-139　拡散テンソル画像を用いた腰椎外側ヘルニア内視鏡手術における有用性

○江口　　和[1,2]、及川　泰宏[2]、大鳥　精司[2]、鈴木　宗貴[1]、高橋　和久[2]
[1]独立行政法人国立病院機構下志津病院　整形外科、[2]千葉大学大学院医学研究院　整形外科

P-2-140　flow-spoiled FBIを用いた腕神経叢描出の基礎検討

○北條　　昇[1]、小林　　祥[1]、小泉　達也[1]、磯野沙智子[2]
[1]順天堂大学医学部附属浦安病院、[2]東芝メディカルシステムズ株式会社

P-2-141　3.0T装置におけるVariable refocus flip angle 3D-FSE STIR法を用いた腕神経叢描出の検討

○松本　浩史[1]、安藤　浩樹[1]、小島　正歳[1]、藤井　昭太[1]、桝田　喜正[1]、横田　　元[2]、
本折　　健[2]
[1]千葉大学医学部附属病院　放射線部、[2]千葉大学医学部附属病院　放射線科

2日目…… ポスター会場（4）　2F　第5会議室

《筋肉》　15：00～15：36

座長：高橋　英幸（国立スポーツ科学センター　スポーツ科学研究部）

P-2-142　3.0T-MRI装置を用いた骨格筋T2算出における高速撮像法の活用に関する比較評価

○俵　　紀行[1]、大西　貴弘[2]、丸山　克也[2]、新津　　守[3]、川原　　貴[1]
[1]国立スポーツ科学センター　メディカルセンター、[2]シーメンス・ジャパン、[3]埼玉医科大学

P-2-143　骨格筋機能評価におけるT2値計測に筋細胞内脂肪のもたらす影響

○栗原　俊之、本間　俊行、浜岡　隆文
立命館大学　スポーツ健康科学部

P-2-144　Simpson法を用いた前脛骨筋体積算出法の検討

○新川　翔太[1]、八木　一夫[1]、畑　　純一[2]、遠藤　和樹[1]
[1]首都大学東京大学院人間健康科学研究科　放射線科学域、[2]東京大学医学部付属病院　放射線部

P-2-145　疲労時の下腿部骨格筋の回復過程におけるT1値と他物性値の比較・検討

○遠藤　和樹[1,2]、八木　一夫[1]、矢野　敬一[2]、畑　　純一[2]、新川　翔太[1]
[1]首都大学東京大学院　放射線科学域、[2]東京大学医学部附属病院　放射線部

P-2-146　加圧運動負荷による水分子の動態評価 －加圧運動後と加圧解放安静時の評価－

○木村　啓作[1]、渡邉　康晴[2]、梅田　雅宏[2]、樋口　敏宏[3]
[1]明治国際医療大学鍼灸学科　保健・老年鍼灸学講座、[2]明治国際医療大学　医療情報学、
[3]明治国際医療大学　脳神経外科

P-2-147　下腿筋MRI脂肪抑制画像高信号域の病態予測

○喜多也寸志[1]、寺澤　英夫[1]、清水　洋孝[1]、西村　広健[2]
[1]兵庫県立姫路循環器病センター　神経内科、[2]川崎医科大学病院　病理部

2日目…… ポスター会場（4）　2F　第5会議室

《躯幹部MRA》　15：36～16：18

座長：加藤　　勤（住友別子病院　放射線診断科）

P-2-148　生理食塩水注入による造影balanced FFE MRA －流体ファントムによる検討－

○石森　隆司[1]、中野　　覚[2]、井藤　千里[2]、大石　晃央[1]、高橋　洋輔[1]、竹内　和宏[1]、
山崎　達也[1]、小川　和郎[1]、外山　芳弘[2]、加藤　耕二[1]、西山　佳宏[2]
[1]香川大学医学部附属病院　放射線部、[2]香川大学医学部附属病院　放射線診断科

P-2-149　3D PCA脈波同期法による鎖骨下動脈描出の検討

○曽根　佳史[1]、蔭山　寛司[1]、五十嵐良太[1]、吉田奈津子[1]、山田真由美[1]、福間由紀子[2]
[1]千葉西総合病院　放射線科、[2]フィリップス エレクトロニクスジャパン

P-2-150　Spin-Labelingを用いたbalanced SSFP法による下肢動脈（Peripheral）の描出

○真鍋　　努[1]、田澤　　聡[2]、安藤　律子[1]、鈴木　　豊[1]、阿部　裕子[1]、佐藤祐太郎[1]、
渡辺　　陽[4]、松本　　恒[3]
[1]公立刈田綜合病院　放射線部、[2]公立刈田綜合病院　放射線科、[3]宮城県立がんセンター　放射線診断部、
[4]シーメンス・ジャパン　アプリケーショングループ

P-2-151　3D Cine PCによる下肢末梢MRAの検討

○長屋　重幸[1]、天野　智康[1]、高橋　　護[2]、遠山　典宏[2]、一条　勝利[2]、竹原　康雄[3]
[1]聖隷三方原病院　画像診断部、[2]聖隷三方原病院　放射線科、[3]浜松医科大学

P-2-152　SSFP Time-SLIP法による両手非造影MRA撮像の撮像条件の検討

○永田　　覚[1]、長谷川晋也[1]、太田　知則[1]、松島　孝昌[1]、池田　充顕[1]、濱里　一裕[2]、
篠原麻衣子[3]
[1]千葉県済生会習志野病院　放射線科、[2]千葉県済生会習志野病院　リウマチ膠原病・アレルギー科、
[3]東芝メディカルシステムズ

P-2-153　Dual contrast B-SSFPにおけるパラメータの最適化とコントラストの影響

○吉田　学誉[1,2]、古河　勇樹[1]、土屋　宏彰[1]、岸田　正史[4]、小山　　望[4]、寺島　正浩[4]、
加藤　夕紀夫[1]、河内　伸夫[3]、齋藤　春夫[2]
[1]東京警察病院　放射線科、[2]東北大学大学院医学系研究科　画像解析学、[3]東京警察病院　放射線部、
[4]心臓画像クリニック飯田橋

P-2-154　TRANCEを用いた下肢非造影MR-Angiographyの血管描出改善の検討

○古牧　伸介[1]、田淵　昭彦[1]、木田　勝博[2]
[1]川崎医科大学附属川崎病院　中央放射線部、[2]岡山赤十字病院　放射線センター

2日目…… ポスター会場（4） 2F 第5会議室

《脳・脳神経》 16：18～16：54

座長：三木 幸雄（大阪市立大学大学院医学研究科 放射線医学教室）

P-2-155 Glioma摘出手術におけるCarmustine WaferのMRI画像：3次元画像の有用性の検討

○福澤 圭[1]、金山 政作[2]、三浦 則仁[1]、吉田 孝[1]、原 貴行[2]、田野 政勝[1]
[1]虎の門病院 放射線部、[2]虎の門病院 脳神経外科

P-2-156 片側性cerebral microbleedsを呈したParry-Romberg症候群と考えられる一例

○大内田敏行
社会医療法人喜悦会那珂川病院 放射線科

P-2-157 結節性硬化症における上衣下結節での磁化率および位相の年齢変化

○丹羽 徹[1,2]、相田 典子[2]、柳町 徳春[1]、山下 智裕[1]、野澤久美子[2]、高原 太郎[3]、
今井 裕[1]
[1]東海大学医学部 専門診療学系画像診断学、[2]神奈川県立こども医療センター 放射線科、
[3]東海大学工学部 医用生体工学科

P-2-158 小脳橋角部の非造影静脈撮像法（Reverse window with T2wVISTAの検討）

○藤田 均、早田 光広、山戸 梨紗、高平 愛、峯 福太
長崎森の木脳神経外科

P-2-159 IR-TrueFISPの後頭蓋窩領域での有用性

○千田 真大、岩田 真、有泉 光子
東京慈恵会医科大学 葛飾医療センター 画像診断部

P-2-160 脳神経領域における造影3D FLASH法と3D CISS法の比較検討

○井土川敦子、菅野 典子、葛西 幸、門倉 幸司、松崎 典子、船崎 亮佑
独立行政法人国立病院機構仙台医療センター 放射線科

2日目…… ポスター会場（5） 2F 第6会議室

《圧縮センシング》 14：00～14：24

座長：岡田 知久（京都大学医学部附属病院 放射線診断科）

P-2-161 ハーフ・フーリエ法と位相歪みに頑健なMR圧縮センシングとの比較

○伊藤 聡志[1]、中村 一喜[1]、山田 芳文[2]
[1]宇都宮大学大学院工学研究科 情報システム科学専攻、[2]元宇都宮大学

P-2-162 Compressed Sensingアルゴリズムを用いた三次元MR Microscopy

○玉田 大輝、巨瀬 勝美
筑波大学大学院数理物質科学研究科 電子・物理工学専攻

P-2-163 GPGPUを用いた三次元MRI圧縮センシングの高速再構成

○伊藤 聡志[1]、齋藤 文彦[1]、山田 芳文[2]
[1]宇都宮大学大学院工学研究科 情報システム科学専攻、[2]元宇都宮大学

P-2-164 上腹部非造影MRAにおけるCompressed Sensingの実用性に関する検討

○本吉 光一[1]、渡辺 靖志[1]、竹井 直行[3]、更科 岳朗[1]、後藤 政実[1]、井野 賢司[1]、
矢野 敬一[1]、赤羽 正章[2]、大友 邦[2]
[1]東京大学医学部附属病院 放射線部、[2]東京大学医学部附属病院 放射線科、
[3]GEヘルスケアジャパン株式会社 研究開発部

2日目…… ポスター会場（5） 2F 第6会議室

《安全性アーチファクト》 14：24～14：54

座長：宮崎美津恵（東芝メディカルシステムズ株式会社 MR 事業部 MR 開発部）

P-2-165 “つけまつげ”などのアイメイクがMR画像におよぼす影響

○伊藤由紀子、佐々木 誠、沼田 仁志
宮城社会保険病院 放射線部

P-2-166 超高磁場MRIアーチファクトの問題点

○松浦 秀樹[1]、南波 孝昌[1]、佐藤由衣子[1]、村上 寿孝[1]、佐々木真理[2]、工藤 與亮[2]、
小笠原邦昭[1]
[1]岩手医科大学医学部 脳神経外科、[2]岩手医科大学医学部 超高磁場MRI診断・病態研究部門

P-2-167 カツラが画質に及ぼす影響に関する検討

○西山 甲野[1]、青山 信和[1]、京谷 勉輔[1]、川光 秀昭[1]、高橋 哲[1,2]、高木 圭介[3]
[1]神戸大学医学部附属病院 放射線部、[2]神戸大学大学院医学研究科 内科系講座放射線医学分野、
[3]株式会社アートネイチャー

P-2-168 Gradient mode，静磁場強度がCrosstalkに与える影響の基礎的検討

○小泉 百未、園田 優、永友 秀樹
聖隷福祉事業団聖隷佐倉市民病院 放射線科

P-2-169 金属アーチファクト低減アプリケーションsyngoWARP法の臨床応用

○大橋 一範、山浦 聡、加藤 広一、古庄 克実、宿谷 俊郎、椎名 徳彦、伊澤 康幸、
野埼美和子
獨協医科大学越谷病院

2日目…… ポスター会場（5） 2F 第6会議室

《安全性と震災対策》 14：54～15：18

座長：村中 博幸（つくば国際大学医療保健学部 診療放射線学科）

P-2-170 Zoningや個人認証システムを用いたMRI検査室の安全性について

○植田 高弘[1]、村山 和宏[1]、福場 崇[2]、中井 敏昭[2]、山本 明人[2]、増元 光[2]、
岩瀬 秋吉[2]、河野 泰成[2]、海原 聡美[2]、片田 和広[3]、外山 宏[1]
[1]藤田保健衛生大学医学部 放射線医学、[2]藤田保健衛生大学病院 放射線部、
[3]藤田保健衛生大学医学部 先端画像診断共同研究講座

P-2-171 条件付きMRI対応ペースメーカ植込み患者の検査経験

○藤本 勝明[1]、松井 幹夫[1]、柳原 照代[2]
[1]富山県済生会富山病院 放射線技術科、[2]富山県済生会富山病院 看護部

P-2-172 東日本大震災におけるMRI装置の被害状況（関東地区）～今後の震災に備えた対策

○石森 文朗[1]、土橋 俊男[2]、藤田 功[3]、栗田 幸喜[4]、桝田 喜正[5]、松本 浩史[5]、
砂森 秀昭[6]、中井 敏晴[7]
[1]聖麗メモリアル病院 放射線科、[2]日本医科大学付属病院 放射線科、[3]さいたま市立病院 中央放射線科、
[4]埼玉県済生会栗橋病院 放射線技術科、[5]千葉大学医学部附属病院 放射線部、
[6]水戸済生会総合病院 放射線技術科、[7]国立長寿医療研究センター研究所

P-2-173　東日本大震災によるMR装置被災調査の背景要因に関する研究

○山口さち子[1]、町田　好男[2]、土橋　俊男[3]、礒田　治夫[4]、野口　隆志[5]、中井　敏晴[6]
[1]独立行政法人労働安全衛生総合研究所、[2]東北大学大学院医学系研究科　画像情報学分野、
[3]日本医科大学付属病院　放射線科、[4]名古屋大学大学院医学系研究科　医療技術学専攻医用量子科学講座、
[5]独立行政法人物質・材料研究機構、[6]国立長寿医療研究センター

2日目…… ポスター会場（6） 2F　ホワイエ

《骨軟部、関節1》　14：00～14：30

座長：玉川　光春（札幌医科大学医学部　放射線診断学）

P-2-174　膝関節軟骨の物理特性とT2

○青木　孝子[1,2]、新田　尚隆[3]、古川　顕[1]、渡辺　淳也[4]、新津　守[5]
[1]首都大学東京人間健康科学研究科、[2]放射線医学総合研究所　分子イメージング研究センター、
[3]産業技術総合研究所　ヒューマンライフテクノロジー研究部門、
[4]ちば帝京大学総合医療センター　整形外科、[5]埼玉医科大学　放射線科

P-2-175　股関節Radial観察におけるPDWI 3D-SPACE法を用いた撮像条件の検討

○坂井　上之[1]、寺門　真吾[1]、鈴木　敏男[1]、村山　英久[1]、宮崎　孝[1]、五十嵐隆元[1]、
佐藤　和美[1]、磯貝　純[2]、中川　達生[2]
[1]国保旭中央病院　診療技術部放射線科、[2]国保旭中央病院　診療部放射線科

P-2-176　T2緩和時間を指標とした25%最大筋力時の手関節尺側屈曲運動筋の解析

○秋山　純和[1,2]、高森　正祥[2,3]、吉田　一也[1,2]、大橋　好偉[2]、早川　実佳[2,4]、拝師　智之[4]、
大塚　博[1]、瀬尾　芳輝[2]
[1]人間総合科学大学保健医療学部　リハビリテーション学科、[2]獨協医科大学医学部　生理学教室（生体制御）、
[3]葵メディカルアカデミー　理学療法学科、[4]株式会社エム・アール・テクノロジー

P-2-177　3Dシーケンスによる上関節上腕靱帯の描出に関する検討

○今村　塁[1]、高島　弘幸[1]、玉川　光春[2]、宍戸　博紀[1]、赤塚　吉紘[1]
[1]札幌医科大学附属病院　放射線部、[2]札幌医科大学医学部　放射線診断学講座

P-2-178　肩関節腱板断裂の診断におけるSTIR画像と1mm厚スライス画像の比較

○横川　仁美[1]、池田　章人[1]、菊池　好子[1]、熊谷　英夫[2]
[1]（公財）東京都保健医療公社大久保病院　放射線科、[2]茨城県立医療大学附属病院

2日目…… ポスター会場（6） 2F　ホワイエ

《骨軟部、関節2》　14：30～15：06

座長：小橋由紋子（東京歯科大学市川総合病院　放射線科）

P-2-179　関節軟骨・半月板のcompositional MRIによる荷重応答性評価

○濱田　英敏[1]、西井　孝[1]、田村　理[1]、若山　哲也[2]、田中　壽[2,3]、村瀬　研也[4]、
吉川　秀樹[1]、菅野　伸彦[1]
[1]大阪大学医学系研究科　器官制御外科学、[2]GEヘルスケアジャパン、[3]大阪大学大学院　放射線統合医学、
[4]大阪大学大学院　保健学医用物理工学

P-2-180　下腿部MRI検査におけるCoil配置方法の違いによる画質の変化

○平田　政己、小島　慎也、鈴木　勝、臼杵　光高、芝生　春菜、田中　功、上野　恵子
東京女子医科大学東医療センター　放射線科

P-2-181　3D ASLを用いた手関節Perfusion画像におけるPLD至適条件の検討 －PC法による血流解析と画質の対比を含めて－

○船田　重和[1]、野崎　太希[1]、田中　慶幸[1]、齋田　幸久[1]、新井　清忠[2]、貝原　　雄[2]
[1]聖路加国際病院　放射線科、[2]GEヘルスケア・ジャパン株式会社

P-2-182　Ultra-short TEシーケンス（UTE、PETRA）の比較・検討

○紀陸　剛志[1]、市川　隆史[1]、采澤　大志[1]、新津　　守[2]、Nielsen Matthew[3]
[1]埼玉医科大学病院　中央放射線部、[2]埼玉医科大学病院　放射線医学科、[3]シーメンス・ジャパン株式会社

P-2-183　小児神経芽腫におけるTimCT oncologyを用いた全身撮像の初期経験

○宇津野俊充、稲垣　　明、井原　完有、麻生　智彦、地曳　裕二
国立がん研究センター中央病院　放射線診断科

P-2-184　小児骨年齢計測用オープン型コンパクトMRIの有用性

○寺田　康彦[1]、河野　彩記[1]、内海　知美[1]、稲村　真也[1]、巨瀬　勝美[1]、宮城　　亮[2]、
山部　英行[2]、藤永　康成[2]、吉岡　　大[2]
[1]筑波大学　数理物質系電子・物理工学専攻、[2]カリフォルニア大学アーバイン校　放射線科

3日目…… ポスター会場（1）　2F　研修室

《乳腺》　9：00～9：24

座長：堀越　浩幸（群馬県立がんセンター　放射線診断部）

P-3-185　乳腺ダイナミックMR超早期相における月経周期の影響

○結城　雅子[1]、山村憲一郎[2]、大森　直樹[2]、鳴海　善文[1]
[1]大阪医科大学　放射線科、[2]大阪医科大学　中央放射線部

P-3-186　スピンラベリング法を用いた非造影乳房内腫瘍栄養血管描出の試み

○宮本　良仁[1]、宮崎　寛之[1]、内ノ村　聡[2]、加藤　　勤[1]、山下　裕市[3]、山田　明里[3]、
高松　　慎[3]
[1]医療法人住友別子病院　放射線部、[2]医療法人住友別子病院　放射線診断科、
[3]東芝メディカルシステムズ株式会社

P-3-187　乳腺Diffusion Kurtosis Imagingにおける基礎的検討

○藤原　太郎[1]、加藤　扶美[2]、Wang Jeff[2]、杉森　博行[1]、濱口　裕行[1]、吉田　博一[1]、
奥秋　知幸[3]、工藤　與亮[2]
[1]北海道大学病院　診療支援部放射線部、[2]北海道大学病院　放射線診断科、
[3]フィリップスエレクトロニクスジャパン

P-3-188　Parametric MappingによるDynamic MR MMGの血流解析アプリケーションの開発

○森　　祐生
株式会社ジェイマックシステム　開発部

3日目…… ポスター会場（1） 2F 研修室

《肝臓・肝胆造影剤》 9：24～10：18

座長：浪本 智弘（熊本大学大学院医学部 放射線診断科）

P-3-189 エコー時間の制約を軽減する2-Point Dixon法の検討

○白猪 亨[1]、谷口 陽[1]、五月女悦久[2]、越智 久晃[1]、尾藤 良孝[1]
[1]株式会社日立製作所 中央研究所、[2]株式会社日立メディコ MRIシステム本部

P-3-190 Enhanced navigator gating併用LAVA法に関する基礎的検討

○塚野 優[1]、秦 博文[1]、井上 優介[2]、岩館 雄治[3]
[1]北里大学病院 放射線部、[2]北里大学医学部 放射線画像診断学、[3]GE Healthcare Japan

P-3-191 非造影・肝静脈撮像の基礎検討

○松島 孝昌[1]、永田 覚[1]、長谷川晋也[1]、太田 知則[1]、池田 顕充[1]、藤田 功[2]
[1]千葉県済生会習志野病院 放射線科、[2]さいたま市立病院 中央放射線科

P-3-192 Flow-out法を用いた非造影MR portographyの初期経験：Flow-in法との比較

○磯田 裕義[1]、古田 昭寛[1]、大野 豪[1]、山下 力也[1]、川原 清哉[1]、清水 大功[1]、
藤本 晃司[1]、木戸 晶[1]、草原 博志[2]、富樫かおり[1]
[1]京都大学医学部 放射線診断科、[2]東芝メディカルシステムズ株式会社

P-3-193 Time-SLIP法を用いた肝動脈・門脈血管の分離描出の基礎的検討

○宮崎 寛之[1]、宮本 良仁[1]、内ノ村 聡[2]、加藤 勤[1]、山下 裕市[3]、山田 明里[3]、
高松 慎[3]
[1]医療法人住友別子病院 放射線部、[2]医療法人住友別子病院 放射線診断科、
[3]東芝メディカルシステムズ株式会社

P-3-194 肝トランスポータ欠損ラットにおけるGd-EOB-DTPAの肝取り込みおよび排泄評価

○齋藤 茂芳[1]、小幡 篤史[2]、柏木 雄人[2,3]、阿部 浩司[2,4]、村瀬 研也[1]
[1]大阪大学大学院医学系研究科 保健学専攻、[2]塩野義製薬 創薬イノベーションセンター、
[3]大阪大学大学院生命機能研究科、[4]大阪大学大学院医学系研究科 分子イメージング講座

P-3-195 胆汁排泄障害のある肝実質におけるGd-EOB-DTPA造影効果の検討

○浪本 智弘[1]、板谷 遼[1,2]、岐崎 有紀[1]、木藤 雅文[3]、宇都宮大輔[1]、山下 康行[1]
[1]熊本大学大学院医学部 放射線診断科、[2]熊本中央病院 放射線科、[3]天草地域医療センター 放射線科

P-3-196 Gd-EOB-DTPA造影MRI肝細胞相の肝造影率による肝機能評価の検討

○雫石 崇[1]、原留 弘樹[1]、戸田 悠介[1]、阿部 修[1]、中山 壽之[2]、高山 忠利[2]、
杉谷 雅彦[3]、長野 章[4]、青山 亨[4]、松田 雅之[4]
[1]日本大学医学部 放射線医学系画像診断学分野、[2]日本大学医学部 外科学系消化器外科学分野、
[3]日本大学医学部 病態病理学系病理学分野、[4]日本大学医学部附属板橋病院 中央放射線部

P-3-197 経口造影剤ボースデルを用いた造影MR cholangiographyの初期経験

○丸上 永晃[1]、武輪 恵[2]、岩城 義規[2]、杤山 豊[2]、岩戸 和美[2]、高濱 潤子[3]、
丸上 亜希[3]、吉川 公彦[3]
[1]奈良県立医科大学 中央内視鏡・超音波部、[2]平成記念病院 放射線科、[3]奈良県立医科大学 放射線科

3日目…… ポスター会場（2） 2F 学習室

《ファントム評価、AI》 10：00～10：48

座長：磯辺 智範（筑波大学医学医療系 医学物理学）

P-3-198 3D cine Phase Contrast MRシーケンスにおける3軸速度エンコードの精度検証

○福山 篤司[1]、市川 和茂[2]、森 麻里香[2]、礒田 治夫[1]、小山 修司[1]、小森 芳秋[3]
[1]名古屋大学大学院医学系研究科 医療技術学専攻医用量子科学講座、
[2]名古屋大学大学院医学系研究科 医療技術学専攻医用量子科学分野、[3]シーメンス・ジャパン株式会社

P-3-199 磁化移動（MT）イメージングにおける定量的評価の検討

○丹喜 信義[1]、齋藤 茂芳[2]、吉岡 宗徳[3]、梶原万里子[2,4]、村瀬 研也[2]
[1]理化学研究所 ライフサイエンス技術基盤研究センター 機能構築イメージングユニット、
[2]大阪大学大学院医学系研究科 保健学専攻医用物理工学講座、
[3]広島国際大学保健医療学部 診療放射線学科、[4]京都市立病院 放射線技術科

P-3-200 ポリマーゲル線量計における高空間分解能T2測定の連続撮影による安定性評価

○佐野ひろみ[1]、小畠 隆行[2]、川口 拓之[1]、青天目州晶[3]、小原 哲[3]、尾松 美香[4]、
赤羽 恵一[3]、伊藤 浩[1]
[1]放射線医学総合研究所 分子イメージング研究センター、[2]放射線医学総合研究所 重粒子医科学センター、
[3]放射線医学総合研究所 医療被ばく研究プロジェクト、[4]放射線医学総合研究所 重粒子医科学センター病院

P-3-201 T1 ρ prepared 3D-TFEシーケンスの最適化と定量性

○青木 孝子[1,2]、小原 真[3]、奥秋 知幸[3]、荻野 徹男[3]、古川 顕[1]
[1]首都大学東京人間健康科学研究科、[2]放射線医学総合研究所 分子イメージング研究センター、
[3]フィリップスエレクトロニクスジャパン

P-3-202 PROPELLER法を用いたSPIO及びUSPIO造影拡散強調画像によるリンパ節の描出－自作ファントムによる基礎的検討－

○高藤 優輝[1]、吉川 宏起[1]、嶋田 守男[1]、秋葉 憲彦[2]、伊藤今日一[3]、吉成 元宏[1]
[1]駒澤大学大学院医療健康科学研究科 診療放射線学専攻、[2]東京医療センター 放射線科、
[3]国際親善総合病院 中央放射線部

P-3-203 Diffusion Tensor Imagingにおける水拡散異方性評価用ファントムの開発

○橘 篤志[1,2]、小畠 隆行[2]、川口 拓之[3]、稲垣 枝里[2]、松尾 浩一[1]、山谷 泰賀[3]
[1]東京慈恵会医科大学附属病院 放射線部、[2]放射線医学総合研究所 重粒子医科学センター、
[3]放射線医学総合研究所 分子イメージング研究センター

P-3-204 海馬領域を対象としたホルマリン固定脳のMR画像検査の検討

○金涌 佳雅[1]、染谷 聡香[2]、小林 智哉[2]、河上 早[3]、早川 秀幸[4]、平川 慶子[5]、
塩谷 清司[6]、大野 曜吉[5]、福永 龍繁[7]、原田 一樹[1]、金武 潤[1]
[1]防衛医大 法医学、[2]筑波メディカルセンター病院 放射線技術科、[3]陸上自衛隊 衛生学校、
[4]筑波剖検センター、[5]日本医大 磁気共鳴分析施設、[6]筑波メディカルセンター病院 放射線科、
[7]東京都監察医務院

P-3-205 Autopsy imagingによる組織内変化の経時的計測

○森田 俊之[1,3]、沼野 智一[2,3]、三澤 雅樹[3]、新田 尚隆[3]、兵藤 行志[3]、本間 一弘[3]、
佐藤 昌憲[1]
[1]駒澤大学大学院医療健康科学研究科、[2]首都大学東京大学院人間健康科学研究科、
[3]産業技術総合研究所 ヒューマンライフテクノロジー研究部門

3日目…… ポスター会場（3） 2F 展示ギャラリー

《新技術》 9：00～9：48

座長：尾藤　良孝（株式会社日立製作所　中央研究所）

P-3-206　原子磁気センサを用いた超低磁場MRI開発：直接計測に向けたアクティブ磁気シールド型減磁コイルの検討

○笈田　武範、土田　昌宏、小林　哲生
京都大学大学院工学研究科　電気工学専攻

P-3-207　原子磁気センサを用いた超低磁場MRI開発：複数鞍型フラックストランスフォーマによる遠隔計測の検討

○武藤　正人、笈田　武範、小林　哲生
京都大学大学院工学研究科　電気工学専攻

P-3-208　原子磁気センサを用いた超低磁場MRI開発：勾配バイアス磁場による原子磁気センサの周波数帯域制御の検討

○高田　裕人、笈田　武範、小林　哲生
京都大学大学院工学研究科　電気工学専攻

P-3-209　多孔質体上を連続フローさせた超偏極^{129}Xeによる吸着相XeのNMR

○服部　峰之[1]、加賀　尚博[1,2]、平賀　　隆[1]、沼野　智一[1,3]、兵藤　行志[1]、本間　一弘[1]、
大竹　紀夫[4]
[1]産業技術総合研究所、[2]アウレアワークス、[3]首都大学東京、[4]東横化学

P-3-210　超偏極^{129}Xe MRI/MRSを用いた慢性閉塞性肺疾患に対する前臨床評価系の構築と応用

○山内紬起子
大阪大学医学系研究科　保健学専攻

P-3-211　超偏極^{129}Xe MRI/MRSによる肺・脳機能同時計測の試み

○松本　浩伸
大阪大学医学系研究科　保健学専攻

P-3-212　Magnitude-based Asymmetric Fourier Imaging（MagAFI）

○重田　高志、今村　那芳、加地　潤一、木村　徳典
東芝メディカルシステムズ株式会社　MRI開発部

P-3-213　Noninvasive evaluation of electric conductivity of the normal and diseased brain tissues

○Tha Khin Khin[1]、Stehning Christian[2]、鈴木由里子[3]、Katscher Ulrich[2]、Keupp Jochen[2]、
濱口　裕行[4]、Cauteren Marc Van[3]、工藤　與亮[4]、白土　博樹[1]
[1]北海道大学大学院医学研究科　放射線生物医工学分野、[2]Philips Technologie GmbH, Hamburg, Germany、
[3]Philips Electronics Japan、[4]北海道大学病院

3日目…… ポスター会場（3） 2F 展示ギャラリー

《画像改善》 9：48～10：30

座長：松田　　豪（GE ヘルスケア・ジャパン株式会社　MR 研究室）

P-3-214　スライス厚測定における至適撮像条件の検討

○金居　啓介、神永　直崇、大塚　和人、浅田　敏夫、細越　光夫
独立行政法人国立病院機構水戸医療センター　放射線科

P-3-215　撮像条件編集ソフトウェアの検討

○太田　　雄[1]、沖川　隆志[1,3]、杤山　博幸[1]、川村　　傑[1]、増田　大介[1]、氏原晋太郎[1]、
和田　博文[1]、笹尾　　明[1]、北村　美穂[2]、木村　徳典[3]、古舘　直幸[3]、池戸　雅人[3]
[1]済生会熊本病院　中央放射線部、[2]東芝メディカルシステムズ(株)　九州支社、
[3]東芝メディカルシステムズ(株)　MR事業部MR開発部

P-3-216　MR画像の画質評価指標としてのNPSの有用性と計測上の課題

○一関　雄輝[1]、宮本　宏太[1]、齋藤　俊輝[1]、永坂　竜男[2]、森　　一生[1]、町田　好男[1]
[1]東北大学大学院医学系研究科　画像情報学分野、[2]東北大学病院　診療技術部放射線部門

P-3-217　複数反転RF Pulse印可による信号抑制効果のシーケンスシミュレーション

○佐藤　正和[1]、八木　一夫[1,2]、畑　　純一[2,3]
[1]首都大学東京　健康福祉学部放射線学科、[2]首都大学東京大学院人間健康科学研究科　放射線科学域、
[3]東京大学医学部附属病院　放射線部

P-3-218　MRI肝臓スキャンにおけるSmartPrep位置決めの自動化の検討

○後藤　隆男、椛沢　宏之
GEヘルスケアジャパン株式会社　研究開発部

P-3-219　小麦粉パッド：CHESS法で現れる脂肪信号の消え残りは、米パッドと同様に「小麦粉パッド」で解消できる

○守屋　　進[1,2]、三木　幸雄[3]、宮地　利明[2]、金柿　光憲[4]、横林　常夫[1]
[1]医療法人石川医院、[2]金沢大学大学院医学系研究科　保健学専攻、
[3]大阪市立大学院医学研究科　放射線医学教室、
[4]京都大学大学院医学研究科　放射線医学講座(画像診断学・核医学)

P-3-220　ハイブリッドPET/MRIシステムにおける減弱補正マップの検証：減弱補正用MR画像の信号雑音比に対する依存性

○島雄　大介[1]、南部　武幸[1]、原　　孝光[1]、久保　　均[1]、大西　貴弘[2]、石井　士朗[3]、
宍戸　文男[1,3]、竹之下誠一[1,4]
[1]福島県立医科大学　ふくしま国際医療科学センター　先端臨床研究センター、
[2]シーメンス・ジャパン株式会社、[3]福島県立医科大学医学部　放射線医学講座、
[4]福島県立医科大学医学部　器官制御外科学講座

3日目…… ポスター会場(4)　2F　第5会議室

《頭部T1》　　10：00～10：30

座長：山本　　徹（北海道大学大学院保健科学研究院　医用生体理工学分野）

P-3-221　頭部3D T1-FFE Quick3D’sにおけるWET法の有用性

○福場　　崇[1]、中井　敏昭[1]、山本　明人[1]、増元　　光[1]、岩瀬　秋吉[1]、河野　泰成[1]、
村山　和宏[2]、植田　高弘[2]、山田　雅之[3]、片田　和広[4]、池戸　雅人[5]、二宮　綾子[5]
[1]藤田保健衛生大学病院　放射線部、[2]藤田保健衛生大学医学部　放射線医学、
[3]藤田保健衛生大学　医療科学部、[4]藤田保健衛生大学医学部　先端画像診断共同研究講座、
[5]東芝メディカルシステムズ(株)

P-3-222　3.0T装置におけるflow artifact抑制を目的とした造影RF spoil型FE3D_fc sequenceの最適化

○高橋　宗正[1]、矢澤　夏佳[2]
[1]北海道社会事業協会帯広病院　画像診断科、[2]東芝メディカルシステムズ

P-3-223　3.0Tにおける3D isotropic FSE T1WIの開発

○立花　美紀[1]、吉澤　延之[1]、黒川　眞次[2]、原田　邦明[1]、板垣　博幸[1]
[1]株式会社日立メディコ　MRIシステム本部、[2]株式会社日立製作所　中央研究所

P-3-224　脳転移検索等における造影後HOP-MRA撮像の基礎的検討

○片岡　　剛[1]、佐々木康人[1]、河野奈々恵[2]
[1]等潤病院　放射線科、[2]東芝メディカルシステムズ

P-3-225　Composite RFパルスを用いたSaturation Recovery法によるBrain T1mappingの検証

○森田　康祐[1,2]、小味　昌憲[1]、北島　美香[2]、浪本　智弘[2]、平井　俊範[1,2]、橋田　昌弘[1,2]、
山下　康行[2]
[1]熊本大学医学部附属病院　中央放射線部、[2]熊本大学大学院　放射線診断学分野

3日目…… ポスター会場（4）　2F　第5会議室

《脊椎・脊髄》　10：30～11：06

座長：寺田　一志（東邦大学佐倉病院　放射線科）

P-3-226　Myelin mapを用いた脊髄損傷の早期機能的予後予測

○許斐　恒彦[1,2]、藤吉　兼浩[1,2]、疋島　啓吾[3]、小牧　裕司[3]、戸山　芳昭[2]、岡野　栄之[3]、
中村　雅也[2]
[1]独立行政法人国立病院機構村山医療センター　整形外科、[2]慶應義塾大学　整形外科、
[3]慶應義塾大学医学部　生理学

P-3-227　症候性骨髄腫の予測に対するIDEALの有用性の検討

○高須　深雪[1]、海地　陽子[1]、谷　　千尋[1]、伊達　秀二[1]、穐山　雄二[2]、黒田　芳明[3]、
坂井　　晃[4]、栗井　和夫[1]
[1]広島大学病院　放射線診断科、[2]広島大学病院　診療支援部、[3]広島大学病院　血液内科、
[4]福島県立医科大学医学部　放射線生命科学講座

P-3-228　脊髄MRI検査に対するVariable Refocus Flip Angle 3D FSE（Cube）の基礎的検討

○園田　　優、小泉　百未、高石　真人、永友　秀樹
聖隷福祉事業団聖隷佐倉市民病院　放射線科

P-3-229　T2mapを用いた腰椎椎間板の変性評価

○石坂　　友[1]、宮崎　達也[1]、洞田貫啓一[2]、植木　茂樹[3]、松山　智尋[1]、高久　太幹[1]、
木村　恵太[1]
[1]メディカルスキャニング御茶ノ水、[2]メディカルスキャニング渋谷、[3]メディカルスキャニング東京

P-3-230　椎体の加齢性変化；3T MRI　IDEAL IQを用いた脂肪沈着評価の初期検討

○林田　佳子、大木　穂高、小林　道子、桑原　千恵、小笠原　篤、掛田　伸吾、青木　隆敏、
興梠　征典
産業医科大学　放射線科

P-3-231　演題取り下げ

P-3-232　脊椎MRIにおける画像輝度分布の特徴解析処理を用いた矢状断面および椎間板断面の自動検出方法の開発

○篠田　健輔[1]、劉　　鵬飛[1]、久原　重英[1]、古閑　元典[2]、林　　真弘[2]、横山　健一[2]、
濱田　健司[3]、橋本　直也[3]、宮崎　　功[3]、似鳥　俊明[2]
[1]東芝メディカルシステムズ(株)　MRI事業部、[2]杏林大学医学部　放射線医学教室、
[3]杏林大学医学部付属病院　放射線部

3日目…… ポスター会場(5)　2F　第6会議室

《動物分子イメージング1》　9：00～9：42

座長：福永　雅喜（大阪大学　免疫学フロンティア研究センター　生体機能イメージング）

P-3-233　小口径高性能傾斜磁場コイルとTR制御RFコイル用いたマウス脳内^{13}Cグルコース代謝画像の検出

○森川　茂廣[1,2]、加藤　智子[1]、中谷　　仁[1]、椎野　顯彦[1]、犬伏　俊郎[1]
[1]滋賀医科大学　MR医学総合研究センター、[2]滋賀医科大学　基礎看護学講座(形態・生理)

P-3-234　ラット脳賦活領域における血行動態変化の検出を目的とした塩酸メデトミジンによる麻酔プロトコルの検討

○山田　雅之[1]、高野　一輝[1]、河合　友樹[1]、加藤　良一[1,2]
[1]藤田保健衛生大学大学院保健学研究科　医用放射線科学領域医用画像情報学分野、
[2]藤田保健衛生大学医療科学部　放射線学科

P-3-235　実験小動物用永久磁石型コンパクトMRI装置におけるLDF based rCBFの同時計測に関する検討

○山田　雅之[1]、高野　一輝[1]、河合　友樹[1]、加藤　良一[1,2]
[1]藤田保健衛生大学大学院保健学研究科　医用放射線科学領域、[2]藤田保健衛生大学医療科学部　放射線学科

P-3-236　実験小動物用低磁場MRI装置を用いたhemodynamic-based fMRIによる神経賦活領域の検出

○高野　一輝[1]、山田　雅之[1,2]、河合　友樹[1]、加藤　良一[1,2]
[1]藤田保健衛生大学大学院保健学研究科　医用放射線科学領域医用画像情報学分野、
[2]藤田保健衛生大学医療科学部　放射線学科

P-3-237　神経磁場に依存して生じるMR信号変化を利用した機能的MRIに関する基礎的検討II

○永原　静恵[1,2]、上野　雅仁[1]、小林　哲生[1]
[1]京都大学大学院工学研究科、[2]日本学術振興会　特別研究員

P-3-238　小動物用MRIを用いた痛み刺激応答のBOLD撮像条件に関する研究

○杠　　直哉[1]、吉永　壮佐[1]、平金　　真[1]、木村　一成[1]、岩本　成人[1]、佐藤　博司[2]、
藤川　昭彦[3]、高橋　正泰[4]、寺沢　宏明[1]
[1]熊本大学大学院生命科学研究部　構造生命イメージング分野、
[2]ブルカー・バイオスピン株式会社　アプリケーション部、[3]アステラス製薬　バイオイメージング研究所、
[4]アステラス製薬　薬理研究所

P-3-239　MRIを用いた匂い刺激による嗅球の活性化の研究

○後藤はるな[1]、平金　　真[1]、吉永　壮佐[1]、岩本　成人[1]、白須　未香[2]、東原　和成[2]、
寺沢　宏明[1]
[1]熊本大学大学院生命科学研究部　構造生命イメージング分野、
[2]東京大学大学院農学生命科学研究科　応用生命化学専攻／JST ERATO東原化学感覚シグナルプロジェクト

3日目…… ポスター会場（5） 2F 第6会議室

《動物分子イメージング2》 9：42～10：24

座長：疋島 啓吾（実験動物中央研究所）

P-3-240 体性感覚誘発電位における局所磁場分布の推定のためのラット脳多点電位計測

○陳 揚[1]、武輪 知明[1]、キム ドンミン[2]、井上 雄介[2]、大崎 博之[3]、関野 正樹[1]
[1]東京大学大学院工学系研究科 電気系工学専攻、[2]JST ERATO染谷生体調和エレクトロニクスプロジェクト、
[3]東京大学大学院新領域創成科学研究科 先端エネルギー工学専攻

P-3-241 MRマイクロイメージングによるマウス顎関節の正常構造および関節腔造影の造影剤分子量依存性について

○山崎 文恵[1,2]、大橋 好偉[2]、早川 実佳[2]、佐藤かおり[1,2]、佐藤慶太郎[2]、村上 政隆[3]、
近藤 壽郎[1]、瀬尾 芳輝[2]
[1]日本大学松戸歯学部 顎顔面外科学、[2]獨協医科大学医学部 生理学（生体制御）、
[3]生理学研究所 ナノ形態生理研究部門

P-3-242 マウス子宮の水選択MRI画像の検討

○大橋 好偉[1]、早川 実佳[1]、山崎 文恵[2]、佐藤かおり[1,2]、佐藤慶太郎[1]、瀬尾 芳輝[1]
[1]獨協医科大学医学部 生理学（生体制御）、[2]日本大学松戸歯学部 顎顔面外科

P-3-243 MRマイクロイメージングによる生体試料の微細構造の可視化

○森脇 聡[1]、巨瀬 勝美[1]、拝師 智之[2]、瀬古澤由彦[3]
[1]筑波大学大学院数理物質科学研究科、[2]（株）エム・アール・テクノロジー、
[3]筑波大学大学院生命環境科学研究科

P-3-244 ヒト胚子標本のラージマトリクス撮像手法の検討

○大竹 陽介[1]、山田 拓馬[1]、巨瀬 勝美[1]、山田 重人[2]
[1]筑波大学大学院数理物質科学研究科 電子・物理工学専攻、
[2]京都大学大学院医学研究科附属先天異常標本解析センター

P-3-245 柔軟な固定法と高速撮像法に基づくawake mouse MRI測定法の開発

○木村 一成[1]、草薙 俊輔[1]、平金 真[1]、岩本 成人[1]、荒木 力太[2]、吉永 壮佐[1]、
寺沢 宏明[1]
[1]熊本大学大学院生命科学研究部 構造生命イメージング分野、
[2]ブルカー・バイオスピン株式会社 アプリケーション部

P-3-246 既設の14.1T-NMR装置を活用したMRMICSによるマウス脳イメージング

○拝師 智之[1]、阿部 欣史[2]、冨樫 数馬[1]、巨瀬 勝美[3]、久恒 辰博[2]
[1]株式会社エム・アール・テクノロジー、[2]東京大学大学院新領域創成科学研究科、
[3]筑波大学大学院数理物質科学研究科

3日目…… ポスター会場（5） 2F 第6会議室

《動物分子イメージング3》 10：24～11：12

座長：瀬尾 芳輝（獨協医科大学医学部 生理学教室（生体制御））

P-3-247 超高磁場（14.1T）-MRI装置を用いたマウス脳機能イメージング

○阿部 欣史[1]、拝師 智之[2]、冨樫 数馬[2]、巨瀬 勝美[3]、久恒 辰博[1]
[1]東京大学大学院新領域創成科学研究科、[2]株式会社エム・アール・テクノロジー、
[3]筑波大学大学院数理物質科学研究科

P-3-248　黒質線条体繊維の可視化 ～MPTPパーキンソンモデルにおける検証～

○矢野竜太朗[1]、疋島　啓吾[2,3]、安東　　潔[3]、小牧　裕司[2,3]、川井　健司[3]、井上　貴史[3]、
山田　雅之[4]、伊藤豊志雄[3]、八木　一夫[1]、百島　祐貴[5]、岡野ジェイムス洋尚[6]、岡野　栄之[2]
[1]首都大学東京健康福祉学部　放射線学科、[2]慶應義塾大学医学部　生理学、[3]実験動物中央研究所、
[4]藤田保健衛生大学、[5]慶應義塾大学医学部　放射線科、[6]東京慈恵会医科大学

P-3-249　高感度MRI装置を用いた多発性硬化症モデルマウス腰髄における急性期病態変化の評価

○森　　勇樹[1]、村上　正晃[2]、有馬　康伸[2]、朱　　大松[1]、駒井　　豊[3]、吉岡　芳親[1,4]
[1]大阪大学免疫学フロンティア研究センター（IFReC）　生体機能イメージング、
[2]大阪大学大学院生命機能研究科／医学系研究科／IFReC　免疫発生学、
[3]大阪大学　IFReC　1細胞1分子イメージング、
[4]（独）情報通信研究機構・大阪大学　脳情報通信融合研究センター（CiNet）

P-3-250　マンガン造影MRIによるクプリゾン誘発脱髄モデルの観察

○福永　雅喜[1,2]、升村　　誠[3]、幸田　修一[3]、下永　友和[3]、森　　勇樹[1]、吉岡　芳親[1,2]
[1]大阪大学　免疫学フロンティア研究センター　生体機能イメージング、
[2]情報通信研究機構・大阪大学　脳情報通信融合研究センター、[3]アスビオファーマ

P-3-251　MEMRI法により検出される急性炎症反応の画像コントラストに関する考察

○岩本　成人[1]、柴田さやか[2]、関田　愛子[2]、新田　展大[2]、佐賀　恒夫[2]、寺沢　宏明[1]、
青木伊知男[2]
[1]熊本大学大学院薬学教育部　構造生命イメージング分野、
[2]放射線医学総合研究所　分子イメージング研究センター

P-3-252　実験小動物用コンパクトMRI装置におけるDiffusion kurtosis imagingの試み

○河合　友樹[1]、山田　雅之[1,2]、高野　一輝[1]、梅沢　栄三[2]、加藤　良一[2]
[1]藤田保健衛生大学大学院保健学研究科　医用放射線科学領域医用画像情報学部分野、
[2]藤田保健衛生大学　医療科学部放射線学科

P-3-253　^{1}H-^{13}C多量子コヒーレンスMRSIによる代謝計測

○今井　宏彦、高山　裕生、松田　哲也
京都大学大学院情報学研究科　システム科学専攻

P-3-254　Diffusion-weighted Spectroscopic Imagingを用いた脳虚血モデルラットにおける複数代謝物ADCの解析

○尾藤　良孝[1]、河合　裕子[2]、平田　宏司[1]、恵飛須俊彦[4]、大竹　陽介[1]、平田　智嗣[1]、
白猪　　亨[1]、五月女悦久[1]、越智　久晃[1]、梅田　雅宏[2]、樋口　敏宏[3]、田中　忠蔵[3]
[1]（株）日立製作所　中央研究所、[2]明治国際医療大学　医療情報学教室、
[3]明治国際医療大学　脳神経外科学教室、[4]公立南丹病院

特別講演

SL-1　Far Out Experimentsin MRI using FM pulses

○Michael Garwood

Center for Magnetic Resonance Research and Department of Radiology
University of Minnesota, Minneapolis, Minnesota

MR imaging and spectroscopy requires radiofrequency (RF) irradiation to excite and manipulate nuclear spins. In multipledisciplines of MR,significant gains in experimental precisionand new experimental capabilities are made possible by RF pulses that are frequency modulated (FM). This presentation will showclinically relevant examples of how they can be exploited for imaging and spectroscopy.

As one example, FM pulses can be used not only to improve data quality, but also to reveal spin dynamics, such as dipole-dipole interactions and exchange between spins on different molecules. The ability to modulate the pulse frequency, as well as the pulse amplitude, creates almost limitless possibilities to sensitize signal to molecular motions happening on slow time scales.This presentation willshow how this novel approach can create contrast for better delineatingnormal anatomy and diseasestates.

By exploiting unique features of FM pulses, we havealso developed a radically different approach to produce MR images. The technique is called SWIFT (sweep imaging with Fourier transformation). The FM pulse used in SWIFT makes possible simultaneous or time-shared excitation and acquisition. The smooth change of gradient orientation used in SWIFT produces negligible acoustic noise, making image acquisition close to silent. SWIFT avoids bias from T_2 or T_2^*-weighting because there is no echo time (TE). The latter feature is exploited in DCE MRI to minimize T_2^*-bias in the shape of the T_1-weighted time-intensity curve and thus to improve estimates of tissue perfusion. Furthermore, SWIFT preserves frequency-shifted signals in the vicinity of magnetic objects. For example, magnetically labeled nanoparticles which cause signal voids in GRE images, give rise to positive contrast (bright spots) in SWIFT images. The latter capability is exploited to track cells, identify therapeutic targets (e.g., cancer-specific receptors), and to predict therapeutic efficacy using magnetic fluid hyperthermia.Lastly, and rather unexpectedly, small magnetic susceptibility variations in tissues give rise to frequency shifts that manifest as phase contrast, which is utilized to visualize brain calcificationsfollowing injury.

ACKNOWLEDGEMENT: this research funded by NIH P41 EB15894

CURRICULUM VITAE

Michael Garwood, Ph.D. is a Professor in the Department of Radiology and Associate Director of the Center for Magnetic Resonance Research, at the University of Minnesota, where he has been for the past 27 years. He holds the Lillian Quist - Joyce Henline Chair in Biomedical Research. Dr. Garwood was educated at the University of California, Santa Cruz, where he received bachelors degrees in biology and chemistry in 1981, and a Ph.D. in chemistry in 1985. In his time at the UMN, he has made many significant contributions to the field of biomedical NMR, mostly involving MRI technology development for better detection and assessment of therapies for cancer, Alzheimer's disease, and other disorders. He has many awards and honors, including the Gold Medal from the International Society of Magnetic Resonance in Medicine. Dr. Garwood has published more than 170 scientific papers and is an inventor on 15 patents.

SL-2　　MRIを用いたt-PA静注療法

○木村　和美

川崎医科大学　脳卒中医学

t-PA静注療法は、平成17年10月に我が国で使用が認可され、昨年10月には、発症から4.5時間まで使用することが可能となった。MRI（DWI）は、CTと比べ、言うまでもなく脳虚血である診断精度が向上し、さらにMRAを用いることにより閉塞血管を同定できる。また、T2*によりmicrobleeds（MBs）の存在、vessel signsの検出、FLAIRにて発症時間の推定が可能である。DWIにて、DWI-ASPECTSが4点以下では、t-PA静注療法を施行しても患者転帰は不良である。T2*におけるMBsの存在は、異所性出血の予測因子となり、中大脳動脈M1のvessel signsの存在は、再開通の可能が極めて高いこと意味する。脳梗塞の発症時間が不明で、t-PA静注療法は行うことができない場合が多い。我々は、FLAIRで異常がでない場合は、発症3～4時間以内であることを報告している。この結果に基づき、発症時間が不明であるが、FLAIRがnegativeの場合はt-PA静注療法を行う研究を行っている。これまでにFLAIR negative症例に20例以上の患者にt-PA静注療法を行ったが、症候性出血など大きな問題は起こっていない。今後の研究が期待される。また、エダラボンが早期再開率を向上させる可能性がある。現在、YAMATO studyとして多施設共同研究として前向きに研究が進んでいる。MRIを用いると多くの情報を得ることができ、安全にt-PA静注療法を施行できる。わが国にはMRIの普及率が高いため、我が国から多くのデータを発信し、MRIによるt-PA静注療法の治療指針を提唱したいものだ。

略　歴

昭和61年　熊本大学医学部卒業
昭和63年　国立循環器病センター
平成 3年　熊本市民病院神経内科
平成 9年　国立循環器病センター
平成12年　メルボルン大学
平成14年　国立循環器病センター
平成16年　川崎医科大学神経内科　助教授
平成18年　同　脳卒中医学　教授

シンポジウム

S1-1　　J-ADNIにおけるMRIの定量性確保について

○舞草　伯秀[1]、藤島　基宣[1]、千田　哲子[2]、岩坪　威[3]、松田　博史[1]

[1]国立精神・神経医療研究センター　脳病態統合イメージングセンター　臨床脳画像研究部、
[2]バイオテクノロジー開発技術研究組合、[3]東京大学大学院医学系研究科　神経病理学分野

【目的】多施設において得られるMRI画像を用い,アルツハイマー病の脳構造の変化を縦断的あるいは横断的にとらえるJapanese Alzheimer's Disease Neuroimaging Initiative：J-ADNI研究が2007年より本邦で行われている。アルツハイマー病の形態学的診断には疾患に特異的な脳萎縮を捉える必要があり,様々な画像統計解析手法が広く普及している．しかしながら，MRIには傾斜磁場の非線形性や静磁場の不均一性、磁化率に起因する画像の幾何学的な歪みが存在する．この歪みは多施設縦断研究における同一被験者の縦断的あるいは横断的な比較に悪影響を及ぼすため，その影響を取り除く必要がある．【方法】J-ADNIに撮像プロトコルに含まれるファントム画像の基準点座標から画像変換を求め、歪みの補正を行う手法を提案した．この評価のため，提案手法によって歪みを補正したファントム画像において，ファントムの基準点の平均自乗根誤差とファントムの真円度という二つの評価値を用いて，提案手法の有効性について検証を行った．【結果】Wilcoxonの符号付順位検定により補正後のファントムの基準点の平均自乗根誤差と真円度が有意に改善し、脳形態解析のおける定量性が確保されることを示した。

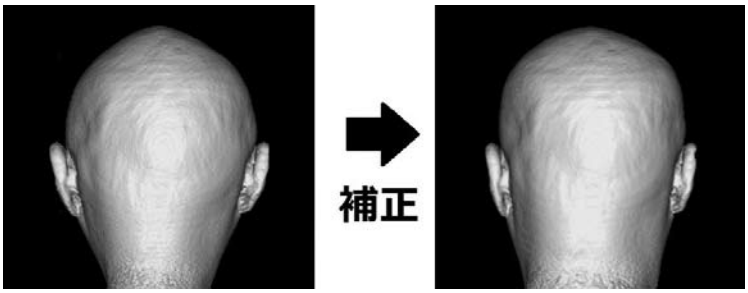

S1-2　　Voxel-based morphometry：その原理と多施設データを用いた解析について

○根本　清貴

筑波大学　医学医療系精神医学

構造MRIの解析法の一つであるVoxel-based morphometry（VBM）は、特定の領域ではなく全脳を対象にした灰白質・白質の密度や体積をボクセル毎に探索的に評価する手法であり、近年広く用いられるようになってきている。VBMは大きく分けて前処理と統計解析の二つに分けられる。前処理は分割化、解剖学的標準化、平滑化からなる。SPMを用いたVBMでは、近年、分割化の精度をよくするための工夫や解剖学的標準化をより高精度で行うための手法であるDARTELが導入されており、その結果、より頑健な分割化および標準化ができるようになってきている。前処理を行った後、一般線形モデルを用いてボクセル毎での検定を行う。探索的な統計解析を行うことができることから、VBMは応用範囲が広い。原理が理解しやすく、とりかかりやすいことから普及しているVBMであるが、気をつけなければいけないピットフォールもいくつかある。このため、本講演においてはVBMの原理およびこれまでの変遷を振り返ることにより、VBMに対する理解を深めていきたい。また、実際のVBM応用例を通して、VBM解析を行うにあたり知っておくと有用なコツや、統計モデルを作成するときに考慮すべきことなども提示したい。さらに、近年は多施設データを用いてのVBM解析も行われており発表されている。撮像条件まで統一した多施設研究の代表例がADNIであるが、実際には、ADNIほど厳密に撮像条件を施設間で統一することが難しく、これが多施設での画像解析研究の足かせとなっている。その一方で、解析方法を工夫することにより、異なる撮像条件でのデータをまとめて解析できる場合もある。このため、様々な多施設データでのVBMを行った文献のレビューを行うことにより、実際にどのような形で多施設データでのVBMが行われているかを紹介したい。

S1-3　　拡散テンソル像

○下地　啓五[1,2]、佐藤　典子[1]、青木　茂樹[2]

[1]国立精神・神経医療研究センター病院　放射線診療部、[2]順天堂大学医学部　放射線医学教室

多施設間共同研究では、限られた研究期間内に多くの症例数を集めることが可能となり、症例数が多ければより微細な構造変化について検討を進められると期待できる。それだけではなく多施設が共同で多くの症例を集めることで、単施設研究では避けられない症例の偏りが解消し、研究者が事前に予期できない交絡因子を打ち消す効果も期待できる。しかし異なる施設で異なるMRI装置を用いることが、新たな交絡因子となる可能性が指摘されている。拡散テンソル像の多施設（装置）間差異についての検討では、全く同一のモデルを使用しても違うMRI装置を使用すると有意な差が検出されることを示す報告が多い。同一装置を使用すると有意差はほとんど検出されないことから、少なくとも縦断研究には同一装置を使用すべきとする報告は多い。多施設（装置）間差異は避けられないことを前提に、これらの差異を定量化する試みもいくつか報告されている。拡散テンソル像の多施設（装置）間差異の定量化法としては変動係数の算出が最も一般的のようである。変動係数は標準偏差を平均で除して求められ、差異が少ないほど小さくなる。同一装置での撮像と比較して、異なる装置間で撮像すると変動係数が上昇するとする報告が多い。多施設（装置）間差異が無視できないほど大きいと判断される場合には、統計学的検定を行う際に多施設（装置）間差異を交絡因子の一つとして制御する必要がある。交絡因子の制御法には限定、マッチング、層化、補正といった処理が用いられるが、拡散テンソル像を用いた脳画像統計解析の文脈において、その具体的な方法について紹介する。最後に既に海外から文献報告されている拡散テンソル像解析を用いた多施設間共同研究をとりあげ、これらの研究が交絡因子をどのように制御しているかを紹介する。

S1-4　　多施設試験におけるDSC-PWIの標準化

○佐々木真理

岩手医科大学医歯薬総合研究所　超高磁場MRI診断・病態研究部門

急性期脳梗塞の診療において画像検査は重要な役割を果たしており、発症4.5時間以内のrt-PA静注療法の適応決定には、CTやMRIによる頭蓋内出血と広汎早期虚血変化の迅速かつ厳密な否定が必須とされている。一方、DSC-PWI（dynamic susceptibility contrast perfusion weighted imaging）などによるミスマッチコンセプトを用いた虚血ペナンブラ評価は、発症4.5時間以降への適応拡大や血管内治療の成績向上に寄与することが期待されている。しかし、ペナンブラ評価を用いた臨床試験であるDIAS2（Desmoteplate in Acute Ischemic Stroke 2）やMR-RESCUE（Mechanical Retrieval and Recanalization of Stroke Clots Using Embolectomy）が失敗に終わるなど、その有効性は未だ十分証明されていない。特に、DSC-PWIの検査・解析・判定法が施設や装置によって大きく異なる点が深刻なバイアスとなっていることが指摘されている。ASIST-Japan（Acute Stroke Imaging Standardization Group Japan）やSTIR（Stroke Imaging Research）consortiumではDSC-PWIの用語の整理、精度の検証、標準化手法の提案、自動解析ソフトの開発などを通し、ペナンブライメージングの質向上と均填化を積極的に推進している。中でも、独自の電子ファントムを用いたソフトウエアの解析精度に関する国際研究は大きなインパクトをもたらすことができた。現在、精度検証された全自動ソフトウエアを用いた前向き多施設試験が進行しており、ペナンブライメージングの真の意義が明らかになっていくことが期待される。

S2-1　新しい画像技術によるコントラストの臨床応用：CEST法による新たなコントラスト

○吉浦　敬[1]、樋渡　昭雄[1]、栂尾　理[1]、西江　昭弘[1]、高山　幸久[2]、山下　孝二[1]、菊地　一史[1]、Keupp Jochen[3]、本田　浩[1]

[1]九州大学大学院医学研究院　臨床放射線科学分野、
[2]九州大学大学院医学研究院　分子イメージング・診断学講座、[3]Philips Research

CESTイメージングは生体内の低濃度の溶質を検出することを目的とする新しいMR画像法である。中でもアミドを対象とするamide proton transfer（APT）イメージングは、臨床応用に最も近いCESTイメージングとして、近年注目されている。造影剤を使うことなく、新たな組織コントラストを得ることができるCEST/APTについて、その簡単な原理、神経やその他の領域における臨床応用、問題点などについて概説する。CESTは、その名が示すとおり、飽和パルスにより飽和された溶質のプロトンとバルク水分子のプロトンの交換にもとづくと考えられている。これにより、溶質をバルク水の信号低下として間接的に捉えることができる。飽和パルスを照射している間飽和されたプロトンの移行は続くため、低濃度の溶質を高い感度で検出できる。いくつかの分子を対象としたCESTイメージングが提案されているが、水の周波数から遠い位置にオフセット周波数を持つAPTは最も実用に近いCESTイメージングとされている。APTの臨床応用として、腫瘍に関する研究が盛んに行われている。中でも脳腫瘍に関するものが多く、組織学的悪性度の予測に利用可能と報告されている。放射線治療後の悪性神経膠腫の再発と放射線壊死の区別にも有用と期待されている。神経以外の領域では、まだ少数ではあるが、子宮や前立腺など骨盤領域の腫瘍への応用が報告されている。呼吸による動きが大きいその他の領域への応用はこれからの課題である。悪性腫瘍においてもAPTのコントラストはわずか数%と小さいこと、B0やB1の不均一、動きに強く影響されることなどから、撮影法や解析法に画質が強く依存する。また、コントラスト機序についても、まだ議論が続いており、発展途上の画像技術である。

S2-2　新しい画像技術によるコントラストの臨床応用：PADREによる新たなコントラスト

○米田　哲也

熊本大学大学院生命科学研究部　医療技術科学講座

従来、臨床で主に使用されているMRI画像は、magnitude画像と呼ばれるプロトン密度を反映した画像コントラストを提供している。これに対して位相画像と呼ばれる画像は、対象の磁性を反映した画像であり、生体物質が化学的状態の違いで様々な磁性を示すため、位相画像は従来のMRI画像コントラストと違った医用画像情報となり得ることが十分に期待される。例えば、ヘモグロビン分子は酸素との結合状態によって、常磁性体と呼ばれる磁石と引き合う（磁力線を引き寄せる）磁性を示したり（deoxy-hemoglobin）、反磁性体と呼ばれる磁石と反発する（磁力線をはね除ける）磁性を示したりする（oxy-hemoglobin）。このような組織の化学的結合状態の違いによる磁性の違いを画像化するアイデアは、既に磁化率強調画像化法（SWI）により実現されている。位相情報を、臨床画像コントラストとして使用するアイデアは、一見単純なように見えて、その背後にある物理学的背景と医学的背景が高度に結びついているため、やや複雑であるように見える。例えば、前記のヘモグロビン分子は血液中の赤血球と結びつくことで、単独で存在するものと違った磁性を示すだけで無く、その血液を取り囲む血管の幾何学的形状（柱状）が、外部磁場の影響で血管の内外に、血管の静磁場に対する走行方向に依存した新たな磁場・磁性を生み出してしまうため、結果的にヘモグロビン分子が関与する血液の磁性は常に同じとは限らなくなる。しかしながら注意深く観察すると、いくつかの重要な組織では、ある程度の範囲で一定の位相値、すなわち磁性を示すことがわかるため、これらを区分して強調することで、上記の複雑な物理的背景も画像化できるのでは無いかというアイデアに到達できる。位相差強調画像化法（PADRE）はこのようなアイデアの下に生まれた位相画像技術であり、従来法では観察が難しかった変性疾患など、微小な組織の違いを鋭敏に捉えて画像化できる技術である。そこで今回は、PADREが得意とする臨床画像コントラストとはどのようなものか、また、今後どのような臨床画像に使用されるようになるのかなどを、技術背景を理解しながら議論してゆく。

S2-3　　定量的磁化率画像による酸素代謝イメージング

○工藤　與亮

北海道大学病院　放射線診断科

酸素摂取率（oxygen extraction fraction、OEF）は脳の循環代謝パラメータの中でも最も重要なものの一つであり、OEFの上昇は酸素需要に対する相対的な血流不足（貧困灌流）を示す。OEFの画像化はPETがゴールドスタンダードであるが、MRIでも脱酸素化ヘモグロビンの磁化率変化を利用した手法がいくつか考案されている。我々は磁化率強調画像（SWI）の位相画像をベースとしたOEFマップを開発し、健常人において呼吸負荷や薬剤負荷により有意なOEF変化を捉えることが出来た。ただし、この手法は2回の位相画像の撮像を用いており、その間の相対的なOEF変化がマップ化されるがOEFの絶対値の算出は不可能であった。OEFの絶対値を求めるためには脱酸素化ヘモグロビンに由来する局所磁化率変化の定量計算が必要である。そこで、近年開発が進んでいる定量的磁化率画像（QSM）をOEFマップに応用することを考案し、OEF絶対値マップの開発に成功した。この手法を片側性の主幹動脈閉塞・狭窄患者に適用してPET-OEFとQSM-OEFの比較を行ったが、両者には良好な相関関係が認められた。現時点では全体値の変動や空間解像度、解析の安定性などの問題点があるが、それらを改善することで実用可能なレベルに持って行く予定である。

S2-4　　白質病変の新しい病態解析とMRマーカー：白質病変の病態とHDLSのMRI画像

○吉田　邦広

信州大学医学部　神経難病学講座

2011年末に軸索スフェロイドを伴う遺伝性びまん性白質脳症（hereditary diffuse leukoencephalopathy with spheroids：HDLS）の原因がcolony stimulating factor 1 receptor遺伝子（CSF1R）の変異であることが報告された。これを機にHDLSの生前診断例の報告が増え、若年性認知症の原因疾患として急速に認識されつつある。当科ではこれまでに7家系（9名）において異なるCSF1R変異を見出したが、いずれも病初期には血管性認知症、前頭側頭型認知症、Alzheimer病、多発性硬化症などが疑われていた。これらの疾患を的確に鑑別し、遺伝学的検査の適応を見極めるためには、本症の詳細な臨床所見の検討とともに、MRI所見が重要である。本講演ではHDLS自験例をもとに、その臨床像、MRI所見を要約する。自験例を含む日本人HDLS患者23名の発症年齢は平均42.7歳、うち死亡例の平均死亡年齢は47.0歳、平均罹病期間は平均6.1年である。中核症状は自発性低下、感情鈍麻、無関心、抑うつ、遂行機能障害（日常的にやり慣れた仕事や家事がうまくできない）などの前頭葉症状である。運動症状として、パーキンソニズム、錐体路徴候、小脳失調もよく見られる。進行期には痙攣を好発し、無言無動状態となる。MRIにおける白質病変（T2WI/FLAIRで高信号病変）は臨床所見に対応して前頭葉、頭頂葉優位である。脳室周囲の深部白質の散在性病変から始まり、徐々に拡大、融合し、びまん性となる。時に高信号病変の一部が拡散強調画像で高信号に描出され、かつそれが数ヶ月以上にわたって持続することがあるが、その意義は現時点では不明である。進行例では内包、大脳脚、橋にも信号変化が見られるが、大脳白質は菲薄化し、同部の信号変化は目立たなくなる。またHDLSでは比較的早期から脳梁萎縮や脳梁の信号異常が見られる。一方、HDLSでは脳小血管病に見られるような側頭極病変や微小出血は通常見られない。

S2-5　白質病変の新しい病態解析とMRマーカー：MR spectroscopyを用いたhypomyelinationのneurochemistry

○高梨　潤一[1,2]

[1]亀田メディカルセンター　小児科、[2]放射線医学総合研究所　分子イメージング研究センター

先天性大脳白質形成不全症（hypomyelination disorders）は髄鞘が形成されない疾患群であり、ヒトではproteolipid protein［PLP1］遺伝子異常によるPelizaeus-Merzbacher disease（PMD）が代表疾患である。一般的に神経変性疾患のproton MRSでは、神経細胞マーカーとされるN-acetylaspartate（NAA）は低下、髄鞘マーカーのCholine（Cho）は髄鞘破壊（脱随）を反映して高値を示す。主要な2つの髄鞘構成タンパク（PLP1, myelin basic protein）欠損マウス（Msdマウス、Shiverer マウス）にMRS（7テスラMR装置、放射線医学総合研究所）を施行しhypomyelinationの神経化学を検討した。NAAはMsdマウスで上昇（図）、Shivererマウスで正常、Choはいずれのマウスでも低下（Msdマウスでより顕著、図）を示した（Takanashi J, et al. JMRI 2012, JMRI in press）。いずれのマウスも髄鞘形成を欠くが乏突起細胞の有無（Msdマウスでは認めず、Shivererマウスで増加）が異なっている。NAAは乏突起細胞で代謝され、乏突起細胞自体が高濃度のChoを有している。そのためMsdマウスではNAA代謝障害からNAA蓄積が生じ、Cho低下がShivererマウスに比してより顕著であると推定された。NAAを伴わないCho低下は髄鞘形成不全の特徴的なMRS所見と考えられる。

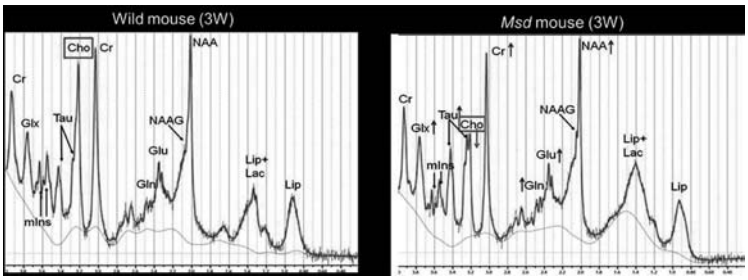

S3-1　高磁場MRS；マウスからヒトへ

○五十嵐博中

新潟大学脳研究所　統合脳機能研究センター

MRの高磁場化に伴い、MRIの撮像法に変化が生じたように、Magnetic Resonance Spectroscopy（MRS）の撮像においても、advantageとdrawbackが生じる。高磁場化に伴い、s/n比の向上、各代謝物のspectrum分離能の向上により、今まで大きなpeakの影に隠れていた、あるいは評価に際し十分なs/n比が得られなかった代謝物の評価・定量が可能となる一方、B1不均一性の上昇、T1延長、T2効果の増強、Chemical-shift registration errorの増大などの問題も顕在化する。本シンポジウムではこのような現状を踏まえたうえで、MRSを用いることにより、臨床に役立つ付加情報を得るためにはどのようなstrategyが必要かを急性期脳虚血、変性疾患、脳腫瘍にMRSを応用した事例を臨床データを中心に、実験データでの補足を用いつつ述べていきたい。各事例の概要は以下の如くである。

1. 急性期脳虚血における経過時間、組織障害の推定：脳虚血臨床例に1H-MRSを施行した。その結果、NAAは虚血後経過時間および入院時の血糖に比例して、直線的に低下することが示された。

2. 変性疾患におけるSurrogate MarkerとしてのMRS：Multiple System Atrophy症例の脳幹、延髄で1H-MRSを施行した。Cho/Cr比は発症からの経過時間、臨床スケールと相関した。

3. 脳腫瘍における治療法決定の補助検査としてのMRS：low grade Glioma症例でIDH1変異の有無にて2-hydroxy glutarate（2HG）の濃度に差異があるかを1H-MRSにて検討した。IDH1変異を有する症例では、脳2HG濃度が有意に高値を呈していた。

S3-2　神経細胞とグリア細胞の代謝的特徴と両細胞間の代謝的交流；^{13}C-化合物を用いた初代培養細胞による研究

○金松　知幸

創価大学工学部　環境共生工学科

中枢神経系は神経細胞と、非神経系の支持細胞であるグリア細胞から形成されている。グリア細胞はアストロサイト、オリゴデンドロサイトとミクログリアからなる。これらグリア細胞、特にアストロサイトは、毛細血管と神経細胞の間に存在し、血液脳関門の形成や神経細胞へのエネルギー源の供給役を担ったり、あるいは神経細胞が形成するシナプス部周囲に存在し、シナプス部で放出される神経伝達物質の取り込みや不活性化に関与したりすることが知られている。一方、ミクログリアは中枢神経系において免疫担当細胞の役割を担っていると考えられている。脳機能は、これら神経細胞とグリア細胞の代謝、特に両細胞間の正常な代謝的交流によって維持されることが予想される。1980年代に、アミノ酸系神経伝達物質及びTCAサイクル中間代謝物が両細胞間を移動していること、2000年代に、アストログリアがグルコースを解糖系で乳酸にし、それを神経細胞に受け渡している事などが報告されている。一方、両細胞間の代謝的交流の結果がex vivo, in vivoのアプローチで検討されているが、個々の細胞の代謝的特徴を知ることは出来ない。そこで、初代培養神経細胞、アストロサイトを用いて、培養液に各種の^{13}C-化合物（[1,6-^{13}C] glucose, [3-^{13}C] lactate, [4-^{13}C] glutamine等）を添加し、個々の細胞のエネルギー基質代謝を知ると共に、メンブランを介した2種細胞の共培養系を用いて、代謝的交流の実態を検討した。それらの結果をもとに、グルタミン酸（neuron）－グルタミン（astrocytes）cycle及びastrocyte-neuron lactate shuttle仮説について考察する。また、近年、単なる免疫応答以外の役割が注目され始めているミクログリアの代謝的特徴も検討した結果、活性型ミクログリアにおいて、培養液中の[2-^{13}C] グルタミン酸を取り込み[2-^{13}C] グルタミンに変換していることが明らかとなった。これらの結果より、脳内のダイナミックな代謝動態、特に各細胞の代謝的特徴を中心に報告する。

S3-3　水分子イメージングによる神経回路の機能構築解明

○林　　拓也

理化学研究所ライフサイエンス技術基盤研究センター　機能構築イメージングユニット

本講演では水分子イメージング法により神経回路や神経機能的回路を解明する意義とその方策について議論したい。とくに脳機能の中でもっとも解明されていない、そして疾患治療を考えるうえでももっとも重要な可塑性や再生の機構について議論したい。可塑性は学習や記憶、訓練、発達に限らず脳障害後の機能回復など一連の機能向上に関わる脳内機構と考えられる。従来ミクロレベルでのシナプスの伝達効率の変化によってその機構の多くが説明されてきたが、昨今の非侵襲イメージング法により考えられてきた以上に脳はダイナミックな変化を呈することがわかってきた。技術的にも撮像法の進歩（超高磁場MRI、マルチバンドEPIなど）、解析の多変量化や他技術との組み合わせ（脳波同時測定や経頭蓋磁気刺激法など）がネットワーク解明の研究を後押ししている。大規模ネットワークの病態における意義も示唆されつつあり、PETや機能的MRI画像の解析によってアルツハイマー病、パーキンソン病や依存症（Hayashi et al PNAS 2013）などの病態で異常ネットワークが観察され、不適切な可塑性が神経精神症状の要因となっている可能性やバイオマーカーとしての有用性が示唆される。局所脳損傷による神経回路の二次的（可塑的？）変性も拡散強調MRI画像で見る白質線維構築により同定される（Hayashi et al Mol Neurodegen 2013）。また脳損傷後の回復過程において局所活動（Murata et al SFN 2012）や白質線維構築の活性化も観察されてきている。またパーキンソン病で先行して進められる再生治療でもドーパミン補充を主眼とした細胞治療の効果最大化に細胞間ネットワークの構築（Hayashi et al JCI 2013）や基底核・皮質ネットワーク異常の正常化対策の必要性が示唆される。これら正常・病態脳での幾つかの断片的な観察から、従来の大脳機能局在論と異なり、神経生物学的機能単位としての大規模ネットワークの意義解明およびその病態把握がこれからの脳機能マッピングに期待されると思われる。

S3-4　　バイオイメージングを駆使した脳梗塞に対する再生医療

○七戸　秀夫[1]、寶金　清博[1]、黒田　　敏[2]
[1]北海道大学医学研究科　脳神経外科、[2]富山大学医学薬学研究部（医学）　脳神経外科

脳卒中はわが国の主要疾病の一つであり、なかでも脳梗塞による後遺症は多くの国民の日常生活に重大な支障を及ぼしており、その介護やケアに要する医療費は年々増加している。一方、さまざまな幹細胞を利用した再生医療は脳梗塞による後遺症を改善させる新たな治療法として期待されている。なかでも、骨髄間質細胞（bone marrow stromal cells；BMSC）は患者自身の骨髄から採取・培養が可能であり、神経幹細胞やES細胞、iPS細胞に比べ生命倫理的な問題がない点や、免疫反応、腫瘍形成などの問題がない点も臨床応用を考える上できわめて有利である。
実際、BMSC移植による中枢神経の再生医療は、国内外ですでに臨床試験が開始されているが、安全で効率的な細胞培養法は確立しておらず、科学的な証拠に基づいた治療効果の証明は端緒についたばかりである。われわれは2001年から中枢神経疾患に対するBMSC移植治療を臨床応用するため基礎実験を実施してきた。これらの研究から得られたデータを踏まえ、現在、医師主導による『新たな培養・移植・イメージング技術を駆使した自己骨髄間質細胞移植による脳梗塞再生治療-治療メカニズムの解明を目的とした臨床試験』（RAINBOW研究）を計画中である。本研究は、以下の点で過去の臨床試験と異なる新規性のあるプロトコールである。
1. 他家ヒト血小板溶解物（platelet lysate：PL）をもちいた、自己BMSCの安全かつ効率的な培養法
2. 脳梗塞周辺部への効率的な移植を目指した、脳定位的手術による直接細胞移植法
3. MRIによる移植細胞の挙動把握（cell tracking）を目的とした、超常磁性酸化鉄（superparamagnetic iron oxide；SPIO）製剤をもちいたBMSCラベリング法
4. FDG-PETやIMZ-SPECTによる、脳機能改善に関する客観的な治療効果判定法
本発表では、特に脳梗塞の神経再生療法におけるバイオイメージングの重要性に関しお話しさせていただく。その成果により脳梗塞治療に新しい道が切り拓かれるだけでなく、再生医療全体の進展にも大いに寄与するものと期待される。

S3-5　　iPS細胞を用いたパーキンソン病治療

○髙橋　　淳[1]、森実　飛鳥[1]、土井　大輔[1]、菊地　哲広[1]、尾上　浩隆[2]、林　　拓也[2]、川崎　俊之[2]
[1]京都大学iPS細胞研究所、[2]理化学研究所ライフサイエンス技術基盤研究センター

神経難病に対する再生医療の方法として幹細胞を用いた細胞移植が注目されており、その対象疾患のひとつとしてパーキンソン病がある。欧米では1980年代後半から胎児中脳黒質細胞移植が行われ一定の効果が示されているが、胎児細胞の利用には量的・質的問題がありその解決策としてES細胞やiPS細胞の利用に期待が寄せられている。すでにヒトES, iPS細胞からのドパミン神経誘導は効率的に行われるようになっており、世界中で臨床応用を目指した研究が精力的に進められている。多能性幹細胞からはBMPおよびActivin/Nodal/TGFシグナルを阻害することによりほとんどすべての細胞を神経系に誘導することができる。さらにShhやFGF8などを添加することにより、中脳ドパミン神経を誘導することが可能となった。現在は、このドパミン神経誘導を動物由来のフィーダー細胞やマトリクスを用いずに行うこと、さらには腫瘍形成や合併症の原因となる未分化細胞や非神経系細胞の混入を取り除く方法の技術開発が焦点となっている。我々はFloor plate markerを用いてセルソーティングをすることによってドパミン神経前駆細胞を濃縮できることを明らかにした。選別された細胞は増殖率が低く、移植後のgraftサイズもソーティングをしない場合と比べて小さくなることが明らかとなった。また、こうして作製した細胞の有効性と安全性を評価することも重要である。我々は齧歯類以外に霊長類パーキンソン病モデルも用いて移植細胞の解析を行っている。これまでの研究では、ヒトES細胞から誘導した神経前駆細胞を両側の線条体に移植したところ、12か月の経過観察で腫瘍形成はみられず、行動改善が明らかとなった。PET検査では移植部位での18F-DOPA取り込み上昇が観察され、12か月後の脳切片の組織学的解析では多数のドパミン神経細胞が生着していた。さらにヒトiPS細胞を用いた実験でも、霊長類モデル脳でiPS細胞由来ドパミン神経細胞が移植後6か月にわたって生着していることが確認された。本講演ではこれらの結果を紹介し、臨床応用に向けた課題や展望について述べる。

S4-1　　マルチコイル、マルチトランスミット、高磁場（3T）など、上腹部MRのイノベーションを支えた周辺技術

○増井　孝之

聖隷浜松病院　放射線科

上腹部MR画像診断は、MRCPやDWIを含み、特異的、非特異的な造影剤を用いた検査としても日常臨床で有効に機能している。信号強度の向上、撮像の高速化、関心領域の画像信号の均一化などMR技術が直面する課題に対して、革新技術を導入し、改良を続けてきた結果である。マルチコイル技術であるフェーズドアレイコイルの導入は、画像信号を全体に上昇させ、薄いスライスや息止め下の短時間での撮像など条件選択の幅を広げ、画質を向上させた。更に、従来の高slew rate、撮像シーケンスの改良による高速撮像法との併用で、相乗的に高速化できるパラレルイメジング法が実用化され、時間、空間分解能の向上、画質の改善や、DWI等の新しい画像コントラストの安定的取得など、様々な面で貢献している。近年、多チャンネル化と演算処理速度の向上により、高速化と信号強度上昇、両面での進歩も著しい。高磁場3T装置は神経、筋骨格系の評価で、早くから有用性が認められていたが、腹部領域では、解決すべきいくつかの問題があった。B1不均一性は、最近まで懸案事項であったが、楕円送信やマルチトランスミットなどのRF送信技術の適用により、ほぼ解決され高磁場装置ならではの高画質が供給されている。　本演題では、コイル技術やマルチトランスミットを含めた高磁場3T装置の上腹部MR画像診断への応用、発展を提示する。

S4-2　　全肝ダイナミックスタディ

○村上　卓道

近畿大学医学部　放射線学教室放射線診断学部門

肝細胞癌の画像診断の役割としては、大きく分けて描出診断（治療効果判定を含む）、質的診断、3D解剖、機能診断などが挙げられる。描出診断や質的診断においては、MDCT、MRIともに非特異性の造影剤を急速静注後、経時的に撮像するダイナミック・スタディーが必須である。描出能に関してはMDCTとMRIに有意な差は無いが、どちらかでのみ描出できる結節があり、相補的な検査と言える。更にMRIでは、非特異性造影剤以外にレゾビスト（SPIO）やEOB・プリモビスト（Gd-EOB-DTPA）と言った組織特異性造影剤が臨床応用可能である。SPIOの小肝細胞癌の描出能は高く、MDCTと組み合わせることによってほぼCTHA+CTAP並みの描出能が期待できるが、早期肝細胞癌（乏血性の高分化型肝細胞癌）の描出能が低い欠点がある。一方、Gd-EOB-DTPAは、静注早期のダイナミック相では非特異性造影剤のような動態を示し、晩期の肝細胞相では肝細胞に取り込まれる組織特異性造影剤として働く。Gd-EOB-DTPAの発売と前後して臨床応用が可能となった3DFT-T1強調グラディエントエコー法は、従来の2DFTに比べて高分解の画像を比較的高速に撮像できる方法であり、Gd-EOB-DTPAを用いたダイナミック・スタディーでは大きな力を発揮している。Gd-EOB-DTPAは容量が少ないために撮像タイミングなどの最適化が必須であるが、Key hole法やspiral scan法などのk-spaceデータの収集法の工夫によって、3DFT-T1強調グラディエントエコー法を更に高速化した撮像法も開発されてきている。最適な撮像法でのGd-EOB-DTPA造影MRIの動脈相は、MDCT,MRIの非特異性造影剤での動脈相と同等、もしくはそれ以上の描出能がある。肝細胞相を加えると描出能は有意に高くなる。Gd-EOB-DTPAは肝細胞相で早期肝細胞癌も低信号として描出するためSPIOをも凌駕しており、更にはCTAP, CTHAに匹敵する腫瘍描出能を有している。また、Gd-EOB-DTPAは肝細胞のトランスポーターの機能、つまり肝機能によって造影することから、その造影能から区域性の肝機能を評価することが可能である。描出診断、質的診断、機能診断に優れるGd-EOB-DTPAを用いた全肝ダイナミックMRIが、肝画像診断の中心となってきている。

S4-3　　肝画像診断におけるGd-EOB-DTPAの役割

○市川　智章

山梨大学医学部　放射線科

肝特異性造影剤による肝病変検出能の高さは、SPIOの経験によりよく知られていたが、SPIOは、(1) ダイナミックスタディが出来ないため、病変鑑別能・血流評価能に限界がある、(2) 陰性造影剤であり、造影後画像の画質劣化(S/N低下、高分解能化が困難)、といった問題があった。そのため、細胞外液性造影剤である従来のGd-DTPAを凌駕するには至らず、肝転移を中心とした一部の肝造影検査に用いられるのみに留まっていた。Gd-EOB-DTPA(以下、EOB)は、上述したSPIOの弱点を克服し、現在では肝造影検査はほぼすべて、EOBを用いた検査(EOB-MRI)に置換されている。EOB-MRIにより得られる情報は多彩であるが、他の造影検査と比較した場合の最大の特徴は、肝細胞性結節　(特にdysplastic nodule(DN)、早期(乏血性)肝細胞癌(early HCC、以下e-HCC))に代表される境界病変)における卓越した病変検出能・鑑別能であろう。当院において切除されたe-HCCの各画像診断法の検出能、DNとの鑑別能は、EOB-MRI肝細胞相が突出していた(97%、100%)。これに対し、他の画像診断法でのe-HCCの検出能は58%-73%と低く、鑑別能も概ね不良であった。このような結果の蓄積により、現在では、転移診断に加え、肝細胞癌の術前や肝硬変患者の経過観察にも、EOB-MRIは必要不可欠となっている。また、EOB-MRIの登場で、境界病変の診断が可能となったことにより、従来の画像診断法におけるe-HCCの画像所見の再評価、画像所見と病理診断との正確な対比が可能となったことも、特筆すべき変化であろう。周知の通り、境界病変の診断は、病理学的にもまだ確立しているとは言えない領域であるため、上述したEOB-MRIの診断能に関しても、統一見解が得られているとは言い難い。本講演では、境界病変診断におけるEOB-MRIの診断能、臨床意義、問題点に焦点をあて、発売後5年を経過した現状において得られていると考えられる一定見解につき概説する。

S4-4　　MRCPの現状と今後：MSDEは今後のMR hydrographyに必須な技術たりえるか？

○那須　克宏

筑波大学大学院　医学分野放射線医学

MR cholangiopancreatography(MRCP)はずいぶん以前から在って当たり前の撮像技術になっている。その他の多くの撮影方法がそうであるように、MRCPにおいても過去には様々な撮像方法が試されて淘汰された結果、現在に至っている。最近の学会ではMRCPの撮像記述に関する発表もめっきり少なくなった。MRCPはもはやこれ以上の大きな発展が望めない成熟技術なのであろうか？

本発表ではMRCPの過去から現在の撮像技術の変遷、現在のMRCPの撮像方法のスタンダード、到達点、ピットフォールについて解説する予定である。さらにMRCPにおける次なるブレークスルーをもたらす可能性を秘めた新技術としてmotion sensitized driven equilibrium(MSDE)について述べる。

MSDEはMRCPだけでなく、全てのMR hydrographyやMR angiographyにおいて新展開をもたらす可能性のあるpreparation sequenceである。例えばMSDE併用のbalanced turbo field echo(BTFE)は今までのsingle-shot T2WIを基本としたMRCPの常識では考えられなかった情報を提供してくれる。現時点においては一部の施設で実験的に使用されているに過ぎないし、まだまだ解決すべき課題も多数内在した手法であるのは確かであるが、その可能性の一端を紹介できれば幸いである。

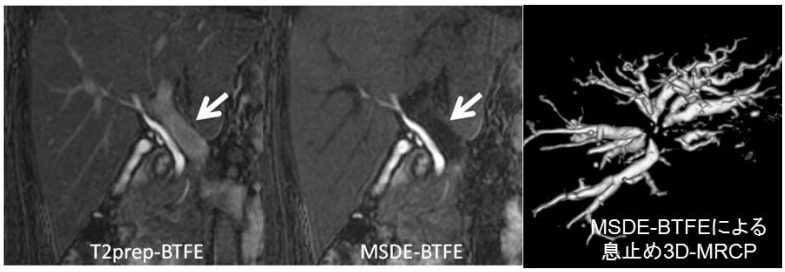

S4-5　　DWIBS

○高原　太郎

東海大学工学部　医用生体工学科

1990年初頭から脳へのDWIの応用が始まり、急性期脳梗塞に対する有効性が確認された。2000年頃になると、SENSE法に代表されるparallel imagingが出現し、DWIに主に用いられるsingle-shot SE-EPI法の歪みが解消され、腹部へも応用出来るようになった。体幹部では呼吸停止もしくは呼吸同期が必須と考えられたが、2004年に自由呼吸下でも実用上撮影できることが分かり、撮影時間制限がなくなり、スライス枚数の増加・高分解能化・高b値・3次元化が可能となった（DWIBS）。これはmotion probing gradient（MPG）が、intra-voxel incoherent motionのあるところに信号低下を生ぜしめるのに対し、定速度（方向）運動に対しては影響を及ぼさないことによる。呼吸運動や蠕動運動は、MPG印加時間内では定速度運動にある程度近いと考えられる。最近では装置の全身撮影機能が備わり、直接冠状断撮影も一部で可能となったため、3 stationの外耳孔～鼠径部スキャンは他の画像とあわせ30分未満で撮影可能となった。2009年には、MPGを1軸印加することで、末梢神経を描出できるようになった（Diffusion-weighted MR-neurography）。DWIBSの欠点はリンパ節診断の非特異性だが、保険点数はFDG-PETの1330/8625（約15%）であり、毎月撮影も可能であるため、繰り返し検査に向いており、化学療法の効果判定に極めて有効と言える。最後に残る問題である左葉外側区および縦隔の信号低下については脈波同期とMotion correctionの併用により解決の目処がつきつつある（図：心臓、および肝左葉外側区が描出されている。直接冠状断撮影、b=500s/mm^2）。

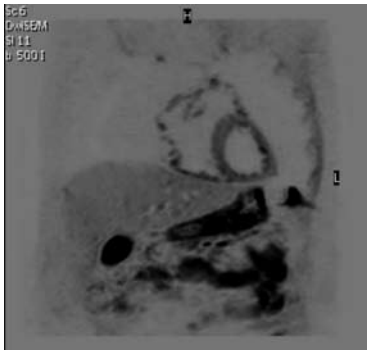

S4-6　　上腹部診断を変えた造影・非造影MRA

○宮崎美津恵

東芝メディカルシステムズ株式会社

最近のMRにおけるソフトウエア・ハードウエアの進歩は著しく、高磁場においても上腹部での造影・非造影MRA技術の臨床応用も進んできた。今回、高磁場において上腹部画像診断を可能にした造影・非造影MRA分野についてまとめてみた。特に、1）Multi-Phase Transmission技術、2）パラレルイメージングによるSAR問題の緩和と撮像時間の短縮、3）Dynamic Contrast Enhanced（DCE）に適した脂肪抑制技術の開発、4）3T高磁場によるT1延長における非造影MRA技術への利点について説明する。先ず上腹部の撮像では、近年まで1.5Tを用いての検査が一般的で、3Tに適応が可能になったのはB1送信の不均一性問題をMulti-Phase Transmission技術にて解決できたことが最大の寄与であると考える。広範囲に均一的なRF送信が可能になったため、上腹部の撮像においても均一性の高い画像を得ることが可能になった。2番目は、3Tの高い信号値とパラレルイメージングの組み合わせの良さが挙げられる。特に非造影MRAで血液の信号を上げるには、Half Fourier FSEやbSSFPのFLIP/FLOP（Refocus）パルスの角度を上げる必要があり、SAR問題となる。3T高磁場では高い信号が得られるためParallel Imaging Factor（PIF）による収集時間短縮をSARの低減に使用できる。また、上腹部では息止め撮像が、パラレルイメージング技術による造影･非造影MRA撮像時間の短縮が期待される。3番目として､3Tにおける上腹部用の造影MRAのチャレンジは､安定した脂肪抑制技術である。B0およびB1のロバスト性を考慮したDouble Fat Sat（Enhanced fat suppression）の開発で、腹部DCE脂肪抑制撮像が撮像時間の延長無しに安定して得られるようになった。4番目は、3T高磁場によるT1値の延長によりSpin Labelingを使った非造影MRAにおいて長いTI時間を利用することができ、背景信号抑制が向上し、血液の流入時間延長により血液と背景との高コントラストを得ることが可能となった。1）Miyazaki M and Isoda H. Euro J of Radiology 80：9-23, 2011. 2）Miyazaki M, Wheaton A, Kitane S. JMRI in press.

ワークショップ

WS1-1　　頭部への応用

○野口　智幸

佐賀大学医学部　放射線科

近年の3テスラMRI装置の普及と製品版ASLの登場により、もはや限られた専門家や研究者のみが目にする特殊画像ではなくなっている。近い将来にはASL灌流画像の施行件数が飛躍的に増加し、本MRI医学会に参加された方々にとって、決して避けて通ることが出来ない診療用画像手法のひとつになることは間違いない。そこで本講では、日常臨床で遭遇する基本的疾患でのASL所見、今後ASLで注目されるであろう疾患、そして時間があればASLのカンドコロを中心に概説する。

ASLの臨床応用は、高潅流疾患と低潅流疾患という2つの疾患群に分けて考えると理解しやすい。高潅流疾患とは灰白質よりも過剰な血流量を示す疾患であり、グリオーマのgrade評価、髄膜腫のサブタイプの違い、脳動静脈短絡疾患における血行動態評価への有用性が報告されている。一方、低潅流疾患とは、灰白質よりも低い血流量を示す疾患のことで、慢性頭頚部主幹動脈閉塞症・もやもや病・急性期脳梗塞等の血行動態評価、認知症への応用が報告されている。

ASLで顕在化した注目疾患として、症候性てんかん、小児期の感染性脳症、静脈奇形である。前二者はASLで急性期での脳灌流画像を得られるようになり、病変が高灌流領域として明瞭に検出されるようになった。一方、偶然に発見される静脈奇形において周辺脳実質が高灌流を示す例を経験することがあるが見受けられる。これら疾患は今後の更なる検証により詳細な病態解明が期待される。

ASLのカンドコロとして、低潅流疾患においてPET・SPECTを基準として比較すると、およそ10mL/100g/minあたりでASLはスケールアウトしてしまう。ところが、ASLはDSC-MRIとは相性が良く、相関直線は0点に近づくとの報告が多い。これはおそらく、ASLとDSC-MRIは共に低潅流に伴うArterial transit time（ATT）延長の影響を強く反映するためではないかと考えている。

WS1-2　　腹部・骨盤領域への展開

○藤原　康博

福井大学医学部附属病院　放射線部

Arterial Spin Labeling（ASL）による脳血流画像の取得は、近年急速に臨床に普及しつつあり、多くの有用性が報告されている．ASLの最大の利点は、造影剤を用いないで簡便に繰り返し血流情報を得られることである．体幹部を対象としたASL灌流画像により臓器血流の多寡や腫瘍の灌流状態を評価することで、対象臓器の病態評価、腫瘍の悪性度診断、治療効果の判定に利用したいという臨床的要求は強い．現在、体幹部ASLの臨床応用としては、主に血流情報の取得としてではなく、MR angiographyの撮像技術として実用化され、広く臨床応用されている．一方、血流画像の取得を目的としたASLの利用は、肺、腎臓、網膜、前立腺、筋肉、乳房、頸部など研究レベルではかなり古くから行われているが、脳組織と比較すると体幹部の組織は圧倒的に血流が低いことに加え、体動や磁場不均一などの様々な問題から得られる画像のS/Nが極めて低いため、現状では臨床応用には至っていないのが現状である．しかし、近年になって3.0Tの高磁場装置やpulsed continuous ASLによるラベル効率の向上などハード、ソフト面ともに革新が進んだことから臨床応用が可能なレベルに近づきつつある．領域によっては、臨床応用するか検討できる時期にきている．そこで、本ワークショップでは、腎臓をはじめとする体幹部へのASL灌流画像の応用ついて自験例を含めて概説し、現在の状況、技術的課題および将来性について述べる．

WS1-3　画像統計解析による臨床応用

○石井　一成

近畿大学附属病院　早期認知症センター

ASLの長所として非侵襲的かつ簡便に脳血流画像を得ることができる。近年認知症の患者が増加し、その血流画像の需要が増え、SPECTによる血流画像の役目を代行できないか期待され、臨床応用が試みられている。ASLはSPECTのような被曝はなく簡便に施行することができるが、S/N比が低いこと、得られた灌流画像がPETやSPECTで得られた灌流画像の分布と一致せず、現時点ではSPECTに取って代わるには至っていない。これはtransit timeの影響により、高齢者では分水嶺の血流が過小評価される可能性があり、同部でアルツハイマー病でも血流が低下するため、視覚評価による判定を困難にしているといえる。画像統計解析法はもともと核医学の分野で発展してきた。最初はPETによる脳賦活試験の解析から始まり、次に病態解析法として疾患群と正常群の代謝・血流画像を群間比較することにより疾患特異的な代謝・血流低下部位を示すことがおこなわれ、臨床応用として正常データベースと患者個人の画像とを比較し、統計画像（z score map）を算出することにより診断補助として役立てられるようになっている。この画像統計解析法をASLで得られた脳血流画像に応用し、臨床で使用できないかという試みが行われている。脳血流画像の認知症における活用は定量した血流値を扱うよりも小脳や一次感覚運動野などで正規化した相対値を使用した画像を使用する方が感度・特異度とも高いとされる。すでに群間比較においてはアルツハイマー病群ではASLでもPET, SPECTと同様に頭頂側頭連合野・後部帯状回・楔前部で血流が低下することを示されている。実臨床において個々の症例における読影補助として統計画像の活用が試みられている。ここでは画像統計解析法のひとつである3D-SSPを使用したアルツハイマー病の診断への応用について当施設での試みを紹介し、現時点での可能性と限界について提示する。

WS1-4　Reevaluation of ASL signal and ASL beyond CBF

○木村　浩彦

福井大学医学部　放射線医学

Arterial Spin Labeling（ASL）による脳血流画像は、近年急速に臨床に普及しつつあり，多くの有用性が報告されている．ASLは本来S/N比が低く、臨床応用は限られていたが、比較的ラベル効果の高いpulsed continuous arterial labeling（pCASL）法を用い、3D spiral spin echo信号収集を基本シーケンスとすることで脳全体をカバーすることが可能となり、臨床の現場でも利用されつつある。この手法の最も大きな問題は、スピン到達時間（ATT）がASL信号に大きく依存することである。ATT依存性を下げるための最も簡便な方法が　ラベル後収集時間（PLD）を延長することである。しかし、実際には主幹動脈に狭窄、閉塞をもつ患者を対象とすると、しばしば信号の低下がATTの延長によるだけなのか、真に血流の低下があるのかの判断に苦慮する症例がある。PLDを複数収集しASLの信号変化からATTを計算する手法も幾つか提案されており、これらの手法の安定性や信頼性が現在検証されているところである。ATTのmappingが比較的短時間で行うことができると、臨床の現場での応用範囲を広げることとなり期待されている。本ワークショップでは，ASLの信号とATTの計算に際し問題となる、ASL信号の由来やATTとTTT（組織到達時間）の違い、arterial CBVとの関連などについてまとめる。ASL灌流画像の臨床応用ついて自験例を中心に現在の状況，今後の課題および将来性について述べる。参考文献）W. Dai, P. M. Robson, A. Shankaranarayanan, and DC. Alsop. Reduced resolution transit delay prescan for quantitative continuous arterial spin labeling perfusion imaging. Magn Reson. Med., 2011.

WS2-1　MR適合ペースメーカーの運用ペースメーカーに起こりうるトラブルについて循環器内科の立場から

○吉田　明弘

神戸大学大学院医学研究科　内科学講座循環器内科学分野不整脈先端治療部門

MR適合ペースメーカーが保険適応となり、今後多種類のMR適応デバイスが認可される予定である。これに伴い、運用における予期せぬ問題点が発生する可能性が考えられる。いかに安全に検査を施行するか、循環器内科の立場から起こりうるペースメーカートラブルについて概説する。条件付MR対応ペースメーカーには、検査中のトラブルを予防するための多くの対応が施されており、これを理解することがトラブルに対する対処に役立つと考えられる。1. 磁場によるオーバーセンシング：撮像中は磁場の影響をうけるためにオーバーセンシングを生じ、通常のペースメーカーではペーシングの抑制が起こる。100%ペースメーカーに依存した患者では心停止となる。また非同期ペーシングを生じた場合には、自己脈と競合したペーシングが起こるため、自己のT波部でのペーシングにより心室頻拍／細動の致死的不整脈が誘発される可能性がある。これらを避けるため、事前に個々の症例に応じた設定を行うが、検査中の不整脈発生により上記のトラブルが発生する可能性がある。2. リードの発熱：RF磁場によりリードに高周波エネルギーが発生し、リード先端部の心筋障害を発生する可能性がある。その場合検査後にペーシング不全またはセンシング不全を来たすことが考えられる。3. リードにおける電圧発生：磁場によりリードおよび電極部分に電圧が発生すると、それにより電気刺激が発生しリード先端からの直接心臓刺激が起こる可能性がある。高頻度ペーシングとなり不整脈発生の原因となる可能性が生じる。これらの可能性を理解した上で検査中のモニタリングおよび急変時の適切な対応が必要となる。

WS2-2　MRI対応ペースメーカーの施設基準と運用基準について

○青木　茂樹

順天堂大学大学院医学研究科　放射線医学

MRI対応ペースメーカは最初の薬事承認（2012年3月）の際に、（1. 使用成績調査について）、“2. 関連学会と連携の上、実施施設基準及び実施者基準を設け、安全性を確保できる施設及び本品に関する十分な知識を有する医療従事者により本品の使用及びMRI検査が行われるように適切な措置を講じること。3. MRI検査を行うための条件について、医療従事者に対する研修及び患者に対する教育を徹底し、十分なサポート体制を構築し、安全性の確保に努めること。”という承認条件がついていました。従来禁忌として有名で（実は原則禁忌であるが、完全に禁忌の如く）一切行わなくてよかったものを、選別して一部のみに行うようになるので、混乱が起きないような厳しい基準が、とくに当初は求められる。MRI対応ペースメーカのリスクとしては、リードの発熱、意図しない心刺激、オーバーセンシング、磁場の影響などがある。現在3社から発売されており撮像範囲や対応スルーレートなどが微妙に違うが、MR検査中のリスクとしては特にリードチップでの発熱が問題である。SJMではフィルターをチップ付近に入れている。メドトロニックはリードにシールドを行っている。ペースメーカを埋め込むような心臓疾患の患者に対し、数十分の間、最適の条件から外れる（ICDの場合は止める）ので、プログラム変更の間の心臓疾患自体のイベントの発生にも注意を要する。もっとも注意しなければならないのは、MRI非対応のペースメーカを対応と間違って検査をすることや、3テスラMRIで検査をすることで、それらの混入を防ぐような施設ごとのマニュアル作成と遵守などの対策が必要である。

WS2-3　MR検査を安全に行うための注意点

○川光　秀昭

神戸大学医学部付属病院　医療技術部放射線部門

今まで本邦では心臓ペースメーカはMR検査を行う上では絶対禁忌として取り扱われていたが、昨年度から条件付きでMR検査を行うことのできるペースメーカの薬事承認が得られ、臨床に利用できるようになってきた。また、MR装置の添付書類も改められ、それぞれのペースメーカで規定された撮像条件であればMR検査を行うことが可能な記載に変更された。同様に、関連する学会ではこれらのデバイスを安全に運用するための施設基準等も設定した。それらの中には、MR装置の管理やオペレータ、MR検査にかかわる関係者の教育も含まれており、保険診療の条件としてもこれらを遵守することが挙げられている。ペースメーカなどの体内デバイスは、静磁場やRF磁場、変動する傾斜磁場の影響を受けることが知られており、MR検査中にそれらからの影響を低減するようにデバイスの材料や設計が変更されている。しかし、それだけでは人体に対する危険性を充分には排除できるわけではなく、MR検査に関する基準が設けられた。それらは、ペースメーカの動作や機器の確認などMR検査の前後で行わなければならないものと、MR装置の撮像条件などMR検査中に行わなければならないものに大別され、放射線技師などのオペレータは後者の部分に深く関わりを有している。MR検査が行うことが決定している段階では、静磁場（RF周波数）や傾斜磁場（slew rate）の強度についてはすでに基準を満たしており、一般的には検査中に考慮しなければならない条件には含まれない。撮像条件の設定で制限を受けるのは、位置決めの範囲やRF磁場の強度などに関係するSARの値である。SARは、RF磁場による組織の発熱や損傷に関連しており、通常操作モード（2.0w/kg（全身），3.4w/kg（頭部））を超えてはならない。この表示は、MR装置のメーカによって様々であり、この検査を行うまでには確認しておく必要がある。また、MR検査中はペースメーカの設定が当該患者に対して最適な動作ではないことを認識し、モニター等で常に状態を観察しておくことも重要である。

WS3　　震災時の地域医療を支えるMR検査の安全確保

○中井　敏晴

国立長寿医療研究センター

平成23年3月11日に東日本大震災が発生し、多くの犠牲者と被害を出した。医療機関は震災時の救命活動の拠点となるにもかかわらず、自らも被災し設備の損傷を免れ得ないばかりか、医療従事者が患者搬送中に津波の犠牲になった事例も報告されている。まだ余震が続く中、本来の医療活動に加え震災による傷病への緊急的な対応が必要となるため、震災時における医療器機の安全確保は重要な課題となる。震災における医療器機の安全は、大きく2つの視点から捉えることができる。ひとつは、医療器機そのものが震災により患者や職員に危害を与える危険性であり、もうひとつは震災の影響で生じた不具合が事故や致命的な故障の原因となる可能性である。

MRI装置は国内で5000台以上が稼働し日常診療でも重要な役割を果たしているが、低温冷媒、高磁場、高電圧を用いるため、震災時には医療機関が自ら緊急的な安全手順を確立し2次災害の発生を防止しなければならない。さらには、被災後にMR装置を安全かつ可能な限り速やかに復帰させ、期待される医療の一端を担うことが求められる。日本磁気共鳴医学会では発災直後（平成23年3月15日）に「災害時におけるMR装置の安全管理に関する提言」を策定した。さらに、平成24年度に厚生労働省の研究事業として東北・関東の7都県で今回の東日本大震災で実際にどのような被害がMR装置に発生したか、発災当時に検査担当者が取った処置や行動、検査現場の視点から捉えたMR装置復帰過程の状況や課題、今後の防災対策に対する考えなどを明らかにするための調査を行ない、その調査結果を公表したところである（日本磁気共鳴医学会誌第33巻、92-119、2013）。

目下、今回の調査結果に基づいて以下の3文書の策定を進めており、本ワークショップではこの3文書の原案を提示し、パブリックコメントを募集する。

①「災害時におけるMR装置の安全管理に関する指針」（上記緊急提言の改訂）：震災発生後のMR装置の安全管理に関する要点事項を扱う。本指針はあらゆる場合を想定し網羅するものでは無いが、発災時に緊急的に行うべき事項、震災直後の状況把握、本格的な復帰に入るまでの間の対処、復帰に向けた考え方などを記述する。

②「MR検査室の防災指針」：東南海や首都直下で発生する地震を念頭において、東日本大震災の教訓を基にしたMR検査室の防災対策として考えられる事項を扱う。MR装置の設置時にユーザーが注意すべき事項、MR検査室が入る建物構造、緊急地震速報等の防災情報システムの活用、防災訓練で考慮すべき事項などを記述する。

③「MR装置の緊急停止システムの仕様統一に関する提言」：震災などの非常時において，患者を安全に避難させるためには緊急用の非常停止ボタンや操作ボタンを的確に操作しなければならない。MRI装置には他の医用機器に比べ非常用の緊急停止ボタンや緊急操作ボタンが多いが、それらの仕様が装置メーカーによって異なっており、標準化が求められるので、現場からの意見を集約した提言を行う。

今回のような大震災では多数のMR装置が同時に影響を受け、MR装置メーカーも被災し、さらには社会インフラの機能麻痺も著しい。特に被害の著しい地域では概ね2～3週間は自力での対応となったことが今回の調査結果によっても裏付けられている。医療施設が自らMRIの被災状況を点検する標準的な手順を確立できれば、使用再開の可否がより客観的に判断できよう。また、不用意な装置使用による故障の誘発や遅延性のクエンチの発生を未然に防ぐ対策にもなり、震災後の病院機能の回復全体に貢献できると考えられる。

教育講演

EL1-1　　脊椎炎症性疾患のMR画像診断

○神島　　保

北海道大学大学院保健科学研究院　医用生体理工学分野

脊椎炎症性疾患は感染性疾患と非感染性疾患とに大別される。感染性疾患では、化膿性脊椎椎間板炎と結核性脊椎椎間板炎が代表的である。結核性脊椎椎間板炎では化膿性骨髄炎と比較してよりゆっくりと病勢が進行する。急性脊椎椎間板炎のMRI所見は非特異的な骨髄浮腫像で、椎間板の炎症性変化を合併することが多い。亜急性期脊椎椎間板炎ではBrodie膿瘍を呈する。慢性期脊椎椎間板炎では骨膜反応などの形態的な変化が顕著となる。感染が骨髄に至ると骨髄炎と称されるが、炎症に対する反応性変化と骨髄炎との鑑別がしばしば問題となる。加えて、MRIは関節炎を病初期から検出することが可能であるが、多くの所見は非特異的で、化膿性関節炎以外の関節炎との鑑別は困難とされている。脊椎炎症性疾患のうち非感染性疾患では、関節リウマチとその関連疾患の脊椎病変が臨床的に重要で、疾患間に画像所見の類似性もあるが比較的各疾患に特徴的と言える所見もある。例えば環軸関節炎は関節リウマチにおいて比較的特異性が高い。一方で、SAPHO症候群では他疾患と所見のoverlapが多いことが知られている。本邦において関節リウマチは臨床的に比較的多く経験されるのに対し、強直性関節炎、未分化型関節炎、乾癬性関節炎、反応性関節炎などの関連疾患の頻度は低く、また、診断確定が困難な症例も少なからず存在する。非特異的な腰痛を主訴に受診する患者が極めて多数であり、MRIが撮像されることも多いことを考慮すると、脊椎炎症性疾患の典型像に精通しておくことは臨床的に重要であると考えられる。本講演では、脊椎炎症性疾患の典型的MR画像所見を中心に解説する。

EL1-2　　脊椎の外傷

○稲岡　　努

東邦大学佐倉病院　放射線科

脊椎の外傷では，画像検査として単純X線写真，MDCTでの評価が先行されるが，臨床症状とその画像所見が合致しない場合，手術を前提としている場合などでMRIでの評価が非常に有用である．とくに脊椎骨折において偏位の小さい骨折，例えば歯突起基部骨折など，ではMDCTによる評価でも見逃されることがあり，MRIによる評価で明らかになることもある．また，MDCTで診断が難しい骨傷（潜在骨折），新旧の骨折の鑑別にもMRIでは骨髄浮腫として描出される．脊椎不安定性の評価では，椎間板や靭帯損傷を正確に評価する場合にはやはりMRIが有用である．また，脊柱管内，脊髄の評価に関しても言うまでもないが，脊柱管内の硬膜嚢損傷，硬膜外血腫，脊髄損傷，神経根損傷の評価には非常に有用である．骨傷が認められなくても，神経学的異常を来たすことがあり，その背景として変形性頚椎症，後縦靭帯骨化症，椎間板ヘルニアなどによることがMRIで確認される．また，頚椎レベルでは偏位（脱臼）の強い症例を読影する際での動脈損傷に関しても注意すべきである．本講演では，脊椎外傷におけるMRI読影のポイントについて解説したい．

EL2-1　　Parkinson病のadvanced techniqueによるmultimodal MRI

○鎌形　康司

順天堂大学医学研究科　放射線医学

Parkinson病（PD）における病理学的変化の中核は黒質の神経細胞脱落とαシヌクレイン免疫活性封入体（Lewy小体）の神経系への沈着である。Lewy小体の沈着は迷走神経背側核、嗅球にはじまり、脳幹では延髄から中脳を線維連絡に沿って上行し、大脳皮質では嗅内野皮質をはじめとする前内側側頭葉皮質から前頭前野及び新皮質の高次感覚連合野、最終的に新皮質一次領野に到達すると言われる。conventional MRIでPDの病理変化を捉えるのは困難であったが、近年、PDの病理変化をMRIのadvanced techniqueで捉えようという試みがなされ、実現しつつある。黒質や基底核において、Voxel based morphometry（VBM）や用手測定を用いた萎縮評価では黒質の萎縮は検出されないが、高解像度Diffusion Tensor Imaging（DTI）を使用した研究では黒質緻密部尾側のFractional Anisotropy（FA）の低下により、早期のPD患者と健常人グループを完全に群別することができるという。メラニンイメージングでは黒質緻密部や青斑核の神経メラニン低下を反映して高信号が不明瞭化する。DTIから拡張されガウス分布を仮定しないDiffusional Kurtosis Imaging（DKI）でも黒質緻密部や基底核のMean Kurtosisの上昇により、感度・特異度良く評価することが可能である。病理変化が比較的早く起こる側頭葉の前内側部や前頭前野を中心とした脳萎縮や皮質厚の菲薄化が数多く報告されている。DTIでも前頭前野や補足運動野などで白質変性が報告される。認知症のないPDでは有意な脳萎縮や大脳白質変性が検出されないこともあるが、認知症を伴うようになると、萎縮や白質変性はより広範になる。特に萎縮様式は内側側頭葉を中心とした萎縮であり、Alzheimer病に良く似る。病理変化が及ぶことが少ない後頭葉についてはVBM, DTIでも変化が報告されることはほとんどない。脳血流SPECTではPD、認知症を伴うPDで後頭･頭頂葉の血流低下が見られるが、Arterial spin labeling（ASL）を用いた脳血流評価でも後頭・頭頂葉の血流低下を捉えることが可能である。本講演では、PDのmultimodal MRIによる最新の知見を中心としたMRI所見を、病理変化の進行と絡め、自験例、他の報告をもとに概説する。

EL2-2　　パーキンソン症候群のMRI診断：Voxel based morphometryを含めたアプローチ

○櫻井　圭太、徳丸　阿耶、長谷部　伸、今林　悦子

東京都健康長寿医療センター　放射線診断科

パーキンソン症候群のMRI診断において重要なポイントは，進行性核上性麻痺（PSP），多系統萎縮症（MSA），皮質基底核変性症（CBD）など非定型パーキンソン病の特徴的所見を捉えることであり，信号パターン変化，萎縮性変化の2つの観点から画像を評価することが診断に必要となる．信号変化を来す原因として，神経細胞や髄鞘など組織の脱落，粗鬆化，グリオーシス，鉄沈着などがあり，部位も基底核，皮質，白質と様々である．代表的な病変として，MSAの被殻及び橋病変，CBDの大脳白質病変が挙げられる．T2強調画像でも，ある程度の信号変化は評価可能であるが，組織の粗鬆化やグリオーシスではプロトン密度強調画像，鉄沈着ではT2＊強調画像や磁化率強調画像などを組み合わせることにより，異常信号を鋭敏に捉えることが可能となる．一方，萎縮性変化も，被蓋を含めた脳幹や小脳，さらには基底核，大脳皮質,白質と多彩な部位を評価する必要がある．萎縮は視診による定性的な評価が基本であり,熟練すれば,軽度の変化も捉えることが可能となる．ただし，上小脳脚や中脳被蓋など小構造の評価には，通常の横断像のみならず，薄いスライス厚かつ等方性ボクセルのグラディエントエコー系の3DT1強調画像の撮像が必須である．定量的評価法は様々であるが，矢状断像による中脳被蓋の面積測定は簡便で臨床応用可能な方法である．中脳被蓋に加え，橋の面積，上小脳脚や中小脳脚の径を計測したMR parkinsonism indexはPSPで障害される部位を総合的に評価しており，MSAとの鑑別，さらには分類不能のパーキンソン症候群の診断など様々な報告がなされている．また，Statistical Parametric mappingやVSRAD（Voxel－based Specific Regional Analysis System for Alzheimer's Disease）など画像統計解析を用いれば，視診で評価困難な大脳白質や脳幹部の萎縮を客観的に評価することが可能となる．本講演では，パーキンソン症候群の診断における画像所見や方法論について概説する．

EL3-1　　3D画像法

○押尾　晃一

慶應義塾大学医学部　放射線診断科

MR画像法は大きく2D法と3D法に分けることができる。ここでいう2Dおよび3Dというのは単なるデータの次元ではなく、画像のエンコード法に対する名前と考えた方が理解しやすい。2D法はスライス選択に続いて2Dのフーリエ・エンコードを行う方法である。通常は読み出しエンコード、位相エンコードという種類の異なるエンコード法を空間の2軸に対して行う。これに対して3D法はスライス選択を行わず、スライス方向にも位相エンコードを適用する方法である。言い方を変えると、2D法、3D法ともに取得する画像は3次元の広がりを持つが、2次元のk-空間データを取得するものが2D法、3次元のk-空間データを取得するものが3D法ということになる。

2D法と3D法の違いはいくつかあるが、実用上重要なのはスライス厚とSN比である。2D法ではスライス選択パルス（RFおよび傾斜磁場）の様々な限界によりあまり薄いスライスを撮ることができない。これに対して3Dには同様の限界がなく、薄いスライスを容易に撮ることができる。また、2D法に比べてSNRが高いことも薄いスライスを撮る上で有利になる。

2D法はマルチスライス法とシーケンシャル法に分けられる。マルチスライス法ではTRの間に複数のスライスを同時に励起する方法であり、シーケンシャル法はスライス一枚分のデータをすべて取得してから次のスライスに移る方法である。撮像時間やSNRにおける2Dと3Dの差を議論する際にはマルチスライス法の特徴を理解することが重要になる。ちなみに、3D法にもマルチスラブ法という、マルチスライス法と3D法を組み合わせた形の物もある。

最後に多少特殊な例として、3Dのk-空間上で格子点に沿わない直線あるいは曲線（k-軌跡）に従ってデータを取得するものがある。2Dにおけるラディアル、スパイラルといった撮像法と同様であるが、3Dである分さらにk-空間軌跡の自由度が高くなる。この方法ではいわゆる位相エンコードを使っておらずRFパルス直後からデータサンプリングを始められる。このため、TEを極端に短くする目的で使われることが多い。

EL3-2　　SWIFT法について

○中村　和浩

秋田県立脳血管研究センター

Sweep Imaging with Fourier Transformation（SWIFT法）は読み取り勾配磁場を加える代わりに、準断熱パルスによりB1磁場を周波数掃引することで、位置情報を取得し、MRI画像を撮像しようとする手法である［1］。NMRにおける準断熱的反転現象は古くから知られており、核磁気共鳴周波数を中心に照射する高周波の周波数を変化させることで、磁化ベクトルが反転する。周波数の掃引速度と照射強度によって、磁化ベクトルのフリップ角が決まるが、掃引速度が十分早く、照射強度が十分に大きい時、180°パルスになることが知られている。この準断熱的反転は連続波の周波数掃引でも可能であるが、周波数変調波を用いたパルスを利用する準断熱的パルスも実現可能である［2］。準断熱的パルスは反転効率が領域全体で均質になることから、180°反転パルスとしてMRIでは良く利用される高周波パルスとなっている。SWIFT法はこの準断熱的パルス照射中に送受信を高速で切り替え、磁気共鳴信号を断続的に取得している点に特徴がある。従来のMRI装置であれば、読み取り磁場勾配により変調された高周波を受信したのち、フーリエ変換をおこなうことにより位置情報を得るが、SWIFT法では、照射高周波の周波数によって位置情報を直接取得する事が可能となる。これまでの報告では、TEをほぼ0にできることを利用して、新しいコントラストを有するプロトン画像を提案しており、すでに横磁化減衰時間が極端に小さい肺や歯などの骨の画像が得られている。商用臨床機においては、まだ提供されていないが、動物実験機では商用ベースでの提供が始まっており、装置やシーケンスを開発しなくても利用できる環境が整っている。講演においては、準断熱パルスの性質をはじめとしたSWIFT法の要素技術を紹介し、SWIFT法に関してその原理を説明したい。［1］Idiyatullin D et al., JMR 181, 342-349, 2006　［2］Garwood M et al., JMR 153, 155-177, 2001

EL4-1　　乳腺MRIの読み方とレポート記載法

○石山　公一

秋田大学医学部　放射線科

乳腺MRIの画像所見およびレポート記載法はBI-RADS（Breast Imaging Reporting and Data System）-MRIで標準化されており、これに沿って行うことで情報を正しく伝えることができる。BI-RADS改訂版の出版が近いと言われている（本稿執筆時点でまだされていない）が、現時点で得られている情報を元に乳腺MRIの読み方とレポート記載法を解説する。

まず造影早期相での背景乳腺の染まりの強さ（Background Parenchymal Enhancement）を4段階評価（minimal/mild/moderate/marked）する。病変については腫瘤（Masses）、非腫瘤（Non-mass enhancement）、Focus（5mm以下の小病変）に分類して記載する。腫瘤の場合は形態（round/oval/irregular）、辺縁（circumscribed/irregular/indistinct/speculated.）、内部の増強効果（homogeneous/heterogeneous/non-enhancing dark internal septations/rim enhancement）について記載し、kinetic curveを評価する。kinetic curveは早期相（rapid/medium/slow）と遅延相（persistent/plateau/washout）の2点の組み合わせで記載する。非腫瘤の場合は分布（focal/linear or linear branching/segmental/regional/multiple regions/diffuse）と内部の増強効果（homogeneous/heterogeneous/clumped/clustered ring）について記載する。

最後にカテゴリー判定を行い、病変の悪性の可能性および今後の方針について評価する。BI-RADSカテゴリーは0から6まであり、以下の通りである。カテゴリー0：追加の画像検査が必要、カテゴリー1：陰性、カテゴリー2：良性、カテゴリー3：おそらく良性（短期間での経過観察）、カテゴリー4：異常疑い（生検を考慮）、カテゴリー5：悪性を強く疑う（手術を考慮）、カテゴリー6：悪性の証明がある。BI-RADSカテゴリーは0や6が存在することなど、日本のマンモグラフィガイドラインと若干異なるため、BI-RADSカテゴリーを用いてレポートをする場合には各病院の乳腺外科医と事前にすり合わせを行っておくことが望ましい。

EL4-2　　乳房MRIによる乳癌薬物療法に対する効果判定について

○印牧　義英

聖マリアンナ医科大学附属研究所ブレスト＆イメージング先端医療センター附属クリニック　放射線科

近年、我が国でも病変部位の小さい乳癌に対して乳房温存療法は、標準治療となっている。また、腫瘍径の比較的大きな乳癌に対しても術前化学療法を行い、良好な腫瘍縮小効果が得られたものに対しても乳房温存療法を行うようになってきた。化学療法による効果判定を評価する上で画像診断は必要不可欠でありその中でも造影MRIは客観的な評価をする上でも重要な検査である。今回は、化学療法前、中間、後の造影MRI画像を提示し、その縮小パターンや癌の遺残などについて造影超音波など他のモダリティとの対比を交えて解説を行う。

EL5　　膵の臨床MRI：知っておくと便利なminimum knowledge

○福倉　良彦

鹿児島大学大学院医歯学総合研究科　放射線診断治療学

膵臓は解剖学的に対象が小さいために高い空間分解能が要求され、また空気を含む消化管が隣接し呼吸変動も大きく、かつてはMRIにより得られる情報量は限られていた。しかしながら、画像診断の進歩は目覚ましく、従来CTに劣っていた空間分解能や時間分解能の点においても、近年の3D-MRCPや脂肪抑制を用いた3D-GRE系の造影検査などのシーケンスの進歩や多チャンネルコイルの開発、3T装置の臨床導入などにより十分な画質が得られるようになっている。MRIの高いコントラスト分解能は嚢胞性病変や膵管の異常を来す疾患の多い膵臓においては、詳細な解剖・組織学的情報を提供しうる。また、脂肪や出血、分子拡散の評価を同時にこなせる点で唯一無二の検査であるMRIは、膵臓の評価においても超音波やCTで得られない診断に有用な情報を提供しうる。近年の画像機器の進歩の恩恵により、多くの形態情報のみならず代謝などの病態情報量も画像検査で得られるようになっている。従って、我々画像診断に携わる人間は、以前にも増して画像の知識のみならず、より多くの臨床・病理組織学的知識を持つことが必要となってくる。また、これらの臨床・病理組織学的知識から必要な撮像を選択し、得られた多くの画像情報の中から必要な情報のみを抽出し、臨床に反映させることが重要である。今回、「膵の臨床MRI：知っておくと便利なminimum knowledge」と称し、MRIにより取得可能な水や脂肪、出血、分子拡散などの情報が診断に有用な膵疾患を中心に臨床・病理組織および画像所見について述べる。

EL6-1　　軟部腫瘍総論 －悪性腫瘍の鑑別診断を中心に－

○青木　隆敏

産業医科大学医学部　放射線科

病理形態学的な多様性や類似性のために軟部腫瘍の画像診断は決して容易とは言えない。様々な非腫瘍性疾患が軟部組織に腫瘤状の病変を形成することも画像による質的診断を難しくする。しかし、画像所見から得られる情報は多く、画像で捉えられる病変の内部性状と病理学的特徴を結びつけることで質的診断に迫ることができる。軟部腫瘍の病理組織像を捉えるうえで中心的役割を担うのはコントラスト分解能の良いMRIであり、他の画像検査法を凌駕している。また、MRI読影の際には単純X線写真やCTから得られる情報を合わせて評価することでMRIの弱点を補うことができる。本講演では、軟部腫瘍のMRI診断における標準的撮像法やアプローチ法の基本を述べ、MRIによる悪性腫瘍の鑑別診断について概説する。

EL6-2　　軟部腫瘍（2）腫瘍と紛らわしい良性類似疾患

○林田　佳子

産業医科大学　放射線科

軟部の腫瘍性病変と間違われる腫瘤には非常に数多くの病態が存在する。すべての病態をもれなく紹介することは非常に困難であるが1）感染性・炎症性疾患　2）出血・外傷性疾患　3）代謝性・自己免疫性疾患　4）結晶沈着症　5）血管性病変　6）異所性その他の順に、今回代表的疾患や特徴的な疾患をクイズ、case review形式で紹介したい。

1）感染性疾患、炎症性疾患に分類される病態の中で、腫瘍に類似する病変には、筋炎・筋膜炎、猫ひっかき病･結核･包虫症などがあげられるであろう。基質化血腫や化骨性筋炎　Morel-Lavallée lesionは2）出血、外傷性疾患に分類したい。3）代謝性・免疫性疾患の代表は、アミロイド―シス、リウマチ　痛風結節は4）結晶沈着症の代表である。動脈瘤や外膜嚢腫は血管性病変、その他の病変として異所性正常組織や全身疾患の部分症、 ホッファ病など多岐にわたる軟部病変を紹介する。

EL7-1　　高齢者の白質病変（leukoaraiosis）：最近の知見を中心に

○三木　幸雄

大阪市立大学大学院医学研究科　放射線医学教室

高齢者の脳MRIのT_2強調画像やFLAIR像において、高頻度に大脳白質に高信号領域が観察される。脳のMRIにおいて、最も頻繁に目にする病変である。以前は、何を見ているかよくわかっていなかったことから、UBO（unidentified bright object）と呼ばれたこともあるが、多くの、画像と病理との対比研究により、「何を見ているか」がわかってきた。最近では、高齢者の白質病変は、「脳小血管病」（cerebral small vessel disease）としても注目され、多くの大規模研究により、脳卒中・認知症（血管性認知症のみならずアルツハイマー病も含む）・認知機能障害・歩行障害・転倒・排尿障害など、高齢者のQOLを左右する様々な障害のリスクファクターであることが明らかになってきている。さらに、白質病変の進行を遅らせる方策も検討されている。

本講演では、高齢者の白質病変の、1）用語、2）頻度、3）分布、4）病理、5）成因、6）評価方法、7）白質病変を引き起こすリスクファクター、8）白質病変がリスクファクターとなる障害、9）経時変化、10）アルツハイマー病における白質病変　などについて、最近の知見を中心に述べる。

参考文献

1）Cerebrovasc Dis. 2011；32（6）：577-588.

2）Brain Nerve. 2013；65（7）：789-799.

EL7-2　　大脳半球髄質静脈の解剖と病態

○福住　明夫

市立奈良病院　放射線科

3T MR装置による解像度の向上や高分解能磁化率強調像の普及により大脳半球の微細静脈構築の詳細な観察が可能となったが、大脳半球白質の静脈構造や分布に関しての詳細な報告は意外に少なく、名称すら統一されていない。本講演では髄質静脈の解剖学的解析の報告の歴史的変遷、奥寺、Huangらの造影剤注入大脳薄切切片によって検索解析された髄質静脈の構築を紹介する。大脳半球（主に前頭葉、頭頂葉）の脳実質内静脈は、皮質内静脈（intracortical v.）、皮質下静脈（subcortical v.）、髄質静脈（medullary v.）に分類される。白質内を走行する髄質静脈は表在大脳静脈（軟膜静脈）に還流する表在還流群（浅部髄質静脈superficial medullary vein）と側脳室壁の上衣下静脈に還流する深部還流群（深部髄質静脈deep medullary vein）の二群に分けられる。表在還流髄質静脈群は脳回の皮質下白質、半卵円中心のどこからも起こり、白質の投射線維に沿って白質内を脳表へ向かって走行し、大脳皮質を貫いて表在性大脳静脈に注ぐ。深部還流静脈群（深部髄質静脈）は大脳半球白質を深部に向かって（側脳室壁に向かって）走行し、上衣下静脈subependymal veinに至るまでの髄質静脈群から成る。深部髄質静脈群においては、これらの静脈群が側脳室上衣下静脈に還流するまでに、隣接する静脈群が側脳室上外側縁へ向かって数本のさらに太い静脈へと集束していく以下の4つの集束域が脳表から一定の距離に帯状に観察される。すなわち脳表側から深部に向かって、第1または外側集束域、第2または枝付き燭台状集束域、第3または手のひら状集束域、第4または上衣下集束域と命名されている。なお上記集束域を全く経由しないで、全白質を貫いて側脳室上外側へ向かって走行し、脳表静脈と脳室上衣下静脈を直接連絡する髄質静脈（transcerebral vein）や浅部還流群と深部還流群とを連絡する髄質静脈も存在する（髄質静脈吻合枝anastomotic medullary vein）。深部髄質静脈のこれら集束域の分布と大脳白質内走行神経線維の構築との関連を拡散テンソル画像によって描出された画像を用いて解説する。さらに髄質静脈の関与する疾患の臨床例を提示して本静脈群への理解を深めたい。

EL8-1　　MRIのハードウェア：デジタルトランシーバーの仕組みと実際

○巨瀬　勝美

筑波大学大学院　数理物質系　物理工学域

デジタル技術の発展と共に，MR信号の送受信系を構成する中心的な素子も，アナログからデジタルへと変化してきた．そして，最近の臨床用MRIでは，いわゆるデジタルトランシーバーが主流となっている．そこで，本講演では，まず，アナログトランシーバーの仕組みを復習し，デジタルトランシーバーでは，どのような点が変更（改良）されたかについて紹介する．

さて，アナログトランシーバーでは，通常，Larmor周波数の参照周波数を，RFパルスの直交波形により直角位相振幅変調し，励起RFパルスとしている．受信の際には，同じ参照周波数を用いて，NMR信号を直交位相敏感検波し，Low pass filteringした後に，AD変換器でサンプリングし，画像再構成のためのデータとしている．

一方，デジタルトランシーバー（下図）では，励起RFパルスを直接デジタル的に合成し，それをDA変換することにより送信RFパルスとし，NMR信号は，高周波信号のままAD変換し，デジタル直交位相敏感検波とDigital filteringにより画像再構成のためのデータとしている．ただし，この操作は，しばしば中間周波数で行われる．このように，デジタルトランシーバーでは，それまで，アナログ的に行っていた処理をデジタル化することにより，信号処理の精度や再現性を向上させている．

講演では，二種類のトランシーバを用いた実験結果などについても紹介する．

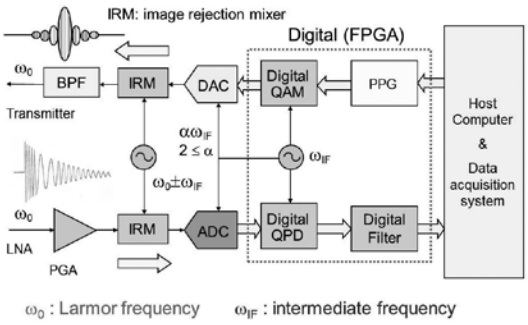

EL8-2　　RFコイルの電磁界解析，マルチコイルに関して

○越智　久晃

株式会社日立製作所　中央研究所

MRIでは人体を強い磁石とRFコイルの内部に置き，RF磁界の照射により人体中の原子核を励起，原子核が定常状態に戻る時に放出する微弱な電磁波を再びRFコイルで受信し，それに像再構成演算処理を施すことにより人体内部の原子核分布を画像化する。信号を最初に処理するRFコイルは画質を左右する重要な因子であり，要求される性能は撮像領域において出来るだけ均一で，かつ高い感度を有することである。その特性は，RFコイル自身の構造の他に，RFコイルを取り囲むRFシールドおよびRFコイル内部に置かれる損失性誘電体（人体）の影響を強く受ける。このため，RFコイルを設計するに当たっては，RFコイル自身の構造のほかに，RFシールドと人体の影響を含めた電磁界解析が必要になる。

RFコイルの数値シミュレーションの代表的方法には，FDTD（Finite Difference Time Domain）法と，モーメント法がある。FDTD法は人体モデルの取扱が容易であることからSAR（Specific Absorption Rate）計算に用いられることが多い。一方，モーメント法は曲線状コイルやコイル形状の微小変化にも容易に対応可能であることから，RFコイルのパラメータ設計/最適化に用いられることが多い。これはRFコイルが，人体の形状に合わせて曲線/曲面を有する場合が多く，多チャンネルのRFコイルでは，互いの電磁気的干渉を低減するためサブミリメートルの寸法でアンテナ形状の調整が必要である等の理由による。

本講演では，RFコイルのトレンドの変遷と，数値シミュレーションによるRFコイルの電磁界解析例を紹介しながら，RFコイルの設計要件について理解していただけるように努力する。

EL9-1　　心臓MRIを用いた様々な心疾患の鑑別

○真鍋　徳子

北海道大学病院　放射線診断科

心臓MRIの利点には検査の低侵襲性や高いコントラスト分解能、空間分解能が挙げられる。再現性が高く、検査による被ばくがないため、繰り返し検査を行うことが可能である。機器や撮像法の進歩が目覚ましく、one stop shopと称されるほど、1回の検査で多くの情報を得ることができ、心疾患の評価にMRIの有用性は高まってきている。遅延造影MRIは心筋のviability評価のゴールドスタンダードとして地位を確立しているが、局所の線維化を反映して正常部分と比べて障害心筋が明瞭な高信号として描出される。病変と正常心筋が高コントラストであるため、定性評価で梗塞のありなしを簡単に評価できる点が臨床での高い有用性につながっている。梗塞以外にも微小循環虚血や炎症等でも遅延造影の異常増強像を呈することが報告されており、この造影パターンを用いることで様々な心疾患の鑑別に役立てることができる。また心筋梗塞をの程度を定量評価として、心筋全体に占める梗塞の割合を算出することも可能である。冠動脈の形態的狭窄と心筋への血流減少を引き起こす機能的狭窄は必ずしも一致せず、虚血の評価には負荷Perfusion検査が有用である。心臓MRI検査のプロトコールは各シークエンス毎に得られる情報が異なるため、シネ画像と薬剤負荷による虚血評価のためのPerfusion、遅延造影を疾患に応じて組み合わせている。本講演では心臓MRIの実際の撮像法から読影法、様々な心疾患の鑑別のポイントについて紹介する。

EL9-2　　Vessel wall imagingの臨床応用

○大田　英揮

東北大学病院　放射線診断科

動脈の形態と虚血性イベントは強く相関しており、治療介入の判断基準には血管撮影に基づいた内腔の狭窄率が用いられてきた。しかし、虚血性イベントは、有意狭窄に伴う末梢側臓器の血流低下によってのみ引き起こされるわけではない。近年、動脈硬化に起因する壁自体の変化に対する種々の研究から、壁に生じる不安定なプラーク（vulnerable plaque）の破綻によって形成される血栓が、虚血性イベントの原因となり得ることが明らかになった。さらに、不安定プラークの形成は有意狭窄に至る前段階でも起こりうることから、動脈壁の性状を画像で評価すること（vessel wall imaging）が重要と考えられるようになってきた。

Vessel wall imagingにはMRI、CT、超音波など用いられるが、その中でも高い組織コントラストを有するMRIは、動脈壁の性状診断に有用である。これまで、頸動脈、大動脈や大腿動脈などの様々な領域において、MRIを用いた壁の評価に関する研究が報告されている。特に頸部頸動脈の領域においては、高分解能MRI（面分解能＜1mm）を用いて、詳細に動脈硬化プラークの構成要素を同定することが可能である。プラーク構成要素（脂質コア、線維性被膜、石灰化、プラーク内出血）をMRIで評価した場合、その感度および特異度は組織学的診断との対比で80-90%と高い。また、MRIは低侵襲的であり、反復可能な手法であることから、プラーク性状と脳虚血イベントとの関連、プラークの進行機序について追跡した様々な臨床研究が行われている。また、スタチン製剤の介入試験において、MRIを用いて頸動脈プラークの変化を捉えられたという報告もある。今後MRIを用いた頸部頸動脈のvessel wall imagingは、動脈硬化治療のsurrogate markerとなりうる。また、本法は頚動脈病変の診断、治療方針決定に重要な手法になることが期待される。

EL10　　肝の臨床MRI：専門外でも知っておきたいminimum knowledge + α

○本杉宇太郎[1,2]

[1]山梨大学医学部　放射線科、[2]ウィスコンシン大学　放射線科

「肝のMRI」というと，少し前までは“どこかの研究施設で行う先鋭的な画像診断”だった．しかし時代は変わり，今やMRIは肝の臨床現場になくてはならない存在となっている．その理由は2つある．MR装置が進化し画質が飛躍的に向上したことと，肝特異性造影剤が使えるようになったことである．今日では，肝疾患の診療を行うなら肝MRIを標準レベルで撮像できることは病院の必須項目である．言い換えれば，どの施設でも一定水準以上の画像を提供し読影を行うことは，我々放射線科医，放射線技師に課せられた責務であるといえよう．本日の講演では，前半を技術的な側面からの解説に重きを置き，臨床医が要求する水準以上の画像情報を提供するため臨床現場の放射線技師や放射線科医が知っておかなければならない知識を整理する．後半は臨床的な肝MR診断の解説に充てる．肝疾患患者をマネジメントするうえで“なぜMRIが必要とされるのか”，“何がMRIに求められているのか”を，根拠を持って理解し，臨床医に対して適切なレスポンスを返すための基礎知識を整理する．「このシークエンスは何を見るために必要なの？」「CTですでに診断がついているのに，MRIを撮像する必要はあるの？」「肝癌のスクリーニングにMRIを使う？」放射線技師にとって，撮像現場でふと湧いてくるこれらの素朴な疑問は検査の質を向上させるための原動力となる．「ガドキセト酸造影MRIで低信号を示すときはいつでも悪性？」「ガドキセト酸を取り込む結節はどう考えるべきか？」「この診断はエビデンスに基づいているのか？」放射線科医にとって多様性に富む画像所見を理論的に解釈し根拠をもって診断することは必ずしも容易ではない．本日の講演では，肝画像診断の専門家たちの共通認識となっているminimal knowledgeを整理して素朴な疑問に答えていく．さらに，その知識を土台として我々が“次に解決すべき問題”を共有し未来の研究につながっていくことを望んでいる．

EL11-1　IEC第３版への変更（SARを中心に）

○岡本　和也[1,2]

[1]東芝メディカルシステムズ株式会社、

[2]社団法人日本画像医療システム工業会　標準化委員会　MR分科会主査

IEC60601-2-33は1995年に制定された国際的なMRIに関する安全規格であり，2002年に第2版，2010年に第3版が発行されている．日本のJISはIEC規格の完全翻訳版として発行されている．今回の第3版では，第2版に比べ主に以下のような追加および変更がなされている．・静磁場強度の操作モードにおいて，通常操作モードの上限が2Tから3Tになった．・能動インプラントに対する対応が新たに付け加えられた．・SARについて，局所SARの上限値／組織温度上昇値／短期SARの上限値がそれぞれ見直された，等．今回の講演では，特にSARに関連した安全規格に関して概説する．＜高周波の生理的効果と安全規格＞RF送信コイルからのラジオ波帯域の高周波の照射によって，高周波エネルギーが人体で熱に変わり，患者やMR作業従事者の体温が上昇する．IEC60601-2-33の基本の考え方は，高周波による患者の深部体温の上昇および局所部分の体温上昇を制限することである．ただ実際にはMR検査中に深部体温を測るのは難しいので，高周波の出力からSARを予測して，SARの上限値を使って高周波による被ばくを制限している．表に体温およびSARの各操作モードにおける上限値を示す．＜高周波による火傷＞高周波による火傷が後を絶たない．火傷を防ぐために危険因子を事前に排除することを取扱説明書に記載するようにIEC規格では求めている．記載に従ってMRI装置が日々安全に運用されることを望んでいる．

表　各操作モードと体温／各SARの上限値

	(a)体温上昇の上限値			(b)SAR上限値(ボリューム送信)			(C)SAR上限値(局所送信)		
	体内深部温度上昇	体内深部温度	局所組織温度	全身	身体部分	頭部	頭部	体幹部	四肢
通常操作モード	0.5℃	39℃	39℃	2	2〜10	3.2	10	10	20
第一次水準管理操作モード	1℃	40℃	40℃	4	4〜10	3.2	20	20	40
第二次水準管理操作モード	＞1℃	＞40℃	＞40℃	＞4	＞(4〜10)	＞3.2	＞20	＞20	＞40

※6分間平均　単位:(W/kg)　※6分間平均単位:(W/kg)

EL11-2　MR検査における強磁性体吸引事故の原因と防止策について

○山﨑　勝

大阪市立大学医学部附属病院　中央放射線部

我が国にmagnetic resonance（MR）装置が画像診断に登場してから30年以上が経過し，国内には5000台を超える装置が稼働している．これまでにMR装置の性能は飛躍的に進歩し，それに伴い画質，撮像時間の短縮，代謝情報などが向上している．一方でMR装置は強力な磁場を発生し，変動磁場，radio frequencyパルスを使用するため，強磁性体の吸引事故，発熱による熱傷，末梢神経刺激，医療機器の故障など，多種多様な事故が発生している．MR検査スタッフ（MR検査にかかわる医師，放射線技師，看護師）は立入者，患者の安全管理に努めなければならないが，安全にMR検査を施行する上で最も注意を払わなければならないのは，強磁性体の吸引事故を防ぐ事である．強磁性体には金属ボンベ，移動型ベッド，清掃機器などの大型なものから，ペン，ハサミ，カッターなどの小型なものまで存在し，多種多様である．大型の強磁性体がマグネットに吸引されると装置の損壊だけでなく，立入者や患者に当たれば極めて重大な事故につながる．強磁性体が小型であっても先が尖ったものが吸引され，立入者や患者の身体に刺されば大けがにもなる．また，患者や立入者の体内に金属が存在する場合がある．具体的に，脳動脈瘤クリップ，人工内耳，マグネット式義眼などの医療器具やその他の金属である．これらは事前に適切な処置が施される，あるいは安全性の確認が行われなければ身体に重大な影響を与える可能性がある．MR検査スタッフであれば，強磁性体の持込みをさせないように日常から細心の注意を払っていると考えられる．また，最近では3T-MR装置が普及してきていることもあり，関連学会，研究会などが主催する安全講習会も以前に増して開催されている．しかし，MR装置が臨床に登場して以来，強磁性体の持込みに関する注意，警告が繰り返されているにもかかわらず，強磁性体の吸引事故の報告は後を絶たない．本講演では，強磁性体の大きさ，種類にかかわらず関連学会等に報告された吸引事例と当院での事例を紹介して発生の原因と防止策について述べる．

EL12-1　全身性疾患の中枢神経病変

○一色　彩子

日本医科大学武蔵小杉病院　放射線科

複雑な回路が一点に凝縮し配置されている中枢神経は、いうまでも無くMRIによる解析がもっとも威力を発揮する臓器である。年齢によって刻々と変化する容積・性状の把握や、しわだらけの物体を断面だけで再構築するという空間認識力、大変多彩な信号変化に圧倒されず冷静にその意味するところを拾い上げられるだけのMR信号に対する知識、と要求される能力は高いが、非常にロジカルに診断にたどり着ける分野でもある（と、傑出した読影医はよく述べておられる）。ところで脳に表れる病変が時にはある大きな流れの一環であるとすると、その他の全身所見とどのように関連しているのか興味が湧いてくる。ここでは全身性疾患という視点から中枢神経病変を見直してみる。中枢神経合併症が有名な全身疾患は多々あるが、低酸素性脳症や肝性脳症のように血液成分の異常が如実に表れる病態、サルコイドーシスやヒスチオサイトーシスなどあらゆるところに特徴的病変が現れうる病態、抗リン脂質抗体症候群やプロテインC・S欠損症のように血栓形成を特徴とする病態、膠原病や血管炎のように大小の血管障害が背景となる病態などその主だった性格で分けてそれぞれの疾患につき様々な角度から解釈してみる。例えば非特異的な微小梗塞が多発するANCA関連血管炎症例で肺に目をやったらどのような所見が見られうるだろうか。若くして脳血管に蛇行や動脈瘤が目立つ症例で眼球に異常が無いだろうか。あるいは一見多彩な病変が、目を凝らしたら同じような粒のかたまりで構成されていないだろうか。全身疾患においてあらゆる病変が一元的な病態で説明しうるとは限らないが、中枢神経MRI画像以外の全身の所見を知ることで病態認識がよりクリアになることがある。ある素晴らしい神経放射線科の先生が、頭部MRIの読影に際し、なんとはなしに胸部単純写真も眺めることにしていると述べていらしたのは印象深い。病態を想像しながら画像を読むことが全身性疾患を読影する醍醐味であると思う。この講義を通してその魅力を少々でも表現できれば幸いである。様々なモダリティによる所見を提示するが、このような目的のためご容赦いただきたい。

EL12-2　“いざ”という時、役に立つ中毒性疾患の中枢神経系画像診断

○鹿戸　将史

山形大学医学部　放射線診断科

中毒性疾患と一言に括っても、治療に用いられる通常の薬剤、麻薬や覚醒剤などの違法薬物、果ては食品などその原因は非常に多岐に渡ります。社会的背景も重要であり、発生する地域によっても様々です。例えば都市部や工業地域であれば化学薬品による中毒、農村部などの地方都市であれば農薬などによる中毒が考えられます。また近年では都市部を中心として麻薬や覚醒剤などの違法薬物中毒も増加傾向です。とてもまれなものとは言え、医療従事者であれば住む地域の差異に関係なく何らかの中毒性疾患に遭遇する可能性はゼロではありません。患者はある日突然来院するため、平時にその知識を身につけることはとても大事です。中毒性疾患は急性なものがほとんどなため、迅速な原因の特定および適切な治療が求められます。もちろん患者やその周囲の人からの情報がとでも重要ですが、違法な薬物摂取の場合、患者本人およびその周囲の人々がその事実を隠すことが考えられます。CTやMRIを中心とした画像診断が原因特定につながることもあり、とても重要です。画像所見からある程度のものは原因物質の類推が可能で、原因物質の中には特徴的な画像パターンを呈するものが知られています。もちろん画像所見から全ての原因物質を特定できるわけではありませんが、特徴的な画像所見を呈するものに関して理解しておくことは初期診断において非常に意義があります。本講演では中枢神経系の中毒性疾患にしぼり、画像パターンを詳説します。第一部では練炭自殺やストーブの換気不全など増加傾向にある一酸化炭素中毒など、化学工業などで用いられるメタノール、エチレングリコールなど、違法な薬物であるコカインやトルエンなどの各種化学物質による画像所見を詳説します。第二部では治療に用いられる5-FU、メトトレキサート、メトロニダゾールなどの薬品による特徴的な画像所見を説明します。第三部ではスギヒラタケ、スターフルーツなどの食品による中毒性疾患の画像所見を説明します。

EL13-1　Perfusion Weighted Imaging（PWI）の基礎的側面

○木村　徳典

東芝メディカルシステムズ株式会社　MRI事業部MRI開発部

Perfusion（灌流）とは「毛細血管床での血液の流れ」のことであるが，古くはRIに始まり，現在ではCT，超音波，MRIとほとんどの医用画像モダリティで測定可能なパラメータとなっている．測定においては，目的やモダリティに応じたtracer（造影剤）を用い，tracer投与後のボクセル毎の経時的な変化Time Intensity Curve（TIC）を直接または間接的に収集し，モデルに基づいて解析されマッピングされる．ここではまず，PWIにおける一般的な理論を整理して述べ，MRIでの各PWI（MRP）法とその位置づけと，特に最近流行してきたArterial Spin Labeling（ASL）法を中心に，その基礎から最近のトピックスにまで触れたい．MRPでは血管内tracerとしてGd-DTPA製剤を磁化率またはT1強調として用いる方法と非造影のASLがある．ASLは血管内の水をRF波のラベリングによりtracerとするが，水は完全な拡散性ではなく，RIなどと比べ緩和（T1）が速くまたT1が時間的に変化するという性質がある．またASLでは，実質信号に比べ血流信号のSNRが小さい（実質信号の0.1%以下）ことや，ラベルされた血液のtransit delayが大きな問題となり，それらの問題に対処すべく各種技術が開発されてきた．ASLのパルスシーケンスはpreparation部とread-out部からなり，preparation部ではsaturationやinversionなどの各種のプリパルスが多用され，血液ラベリング，背景抑制，または血管抑制などに適用される．ラベル性能向上として従来のパルス法（PASL）に変わり，擬似的な連続波（CASL）法の特長を有するpCASLや速度選択（VS）-ASLが提案され，SNR向上のためにread-out手法も2D-EPIから3Dが多用されるようになっている．一方，非造影で血管流のhemodynamicsを把握可能な方法として，ASL-MRAも注目されている．ASL-MRPは他の手法もあるなかで，まだまだ一般臨床に定着したとはいいがたいが，研究レベルでは血管を選択的にラベルして血管支配領域をみる方法や，血管の透過性（漏れ）を定量化する手法も提案され，腫瘍などへの適用が試みられており，今後に期待される．

EL13-2　Arterial Spin Labelingによる灌流画像法：臨床応用を中心に

○木村　浩彦

福井大学医学部　放射線医学

ASLは、頚部の血管にRFを照射し、血流内の水のスピン状態を反転させ、これを内因性のトレーサとして用いる。ラベルされた血流をうけた脳実質をMRIにて撮像すると、血流の多い少ないに応じたMR信号の低化を生じる。コントロールの画像との差分により、この信号差の画像を灌流強調画像として用いる。極めて単純な原理であるが、信号変化は通常ではせいぜい1%程度でS/Nが低く、これが臨床応用を遅らせてきた大きな原因であった。近年のASL画像の改良は、ラベル効率の上昇（pCASL法）と背景信号の抑制技術、3Dspiral SE信号収集法などとの組み合わせにより、臨床てにも十分利用可能な画質の灌流強調画像が得られるようになってきた。それでもトレーサの有効な時間は1秒から2秒程度であり、頚部のラベル面から脳組織への到達時間（ATT）も同程度である。ラベル終了後、撮像までの時間が短いとスピンが十分脳組織に分布する時間がなくなり、待ち時間を長くするとT1緩和のため、S/Nが低化する。ATTは脳領域によって、正常と病的状態の違いで異なってくる。このことはASL灌流画像の臨床応用の際に常に考えなくてはならない重要なポイントである。講演では、ASL灌流画像の臨床応用について、急性期脳梗塞、慢性の脳血管障害、炎症、脳腫瘍、血管奇形などの疾患への応用を紹介し、現在のASL灌流画像の利点と限界を明らかとする。

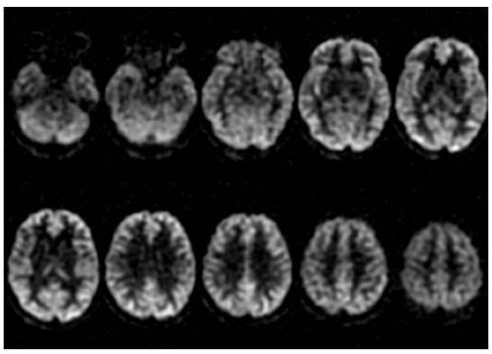

図 pCASL法によるASL灌流強調画像.
32チャンネルヘッドコイルを用いて約3分の収集時間

EL14-1　前立腺癌の病期分類　最低限知っておきたいポイント

○上野　嘉子、高橋　哲

神戸大学大学院医学研究科　内科系講座放射線医学分野

前立腺癌は2008年の報告では全世界において年間約90万人が罹患し、すべての男性癌の13.7%を占める疾患である。その罹患率には地域差があり、欧米などの先進諸国は発展途上国に比べ罹患率は高いと報告されている。近年、我が国でも食生活の欧米化や高齢化に伴って、前立腺癌の患者数は増加傾向にあるとされる。前立腺癌の診断は経直腸的超音波検査（TRUS）下での生検による腺癌の証明によってなされるが、適切な治療のためには正しい病期診断とリスク評価が必須である。我が国では直腸診（DRE）、PSA、グリソンスコアに加え、骨シンチグラフィーやCT、MRIを含む画像診断が病期診断とリスク評価に用いられる。積極的治療を行う場合、局所進行病期、特にT2とT3を見極めることはその後の治療方針の選択において重要であり、MRIは被膜外浸潤や精嚢浸潤などの局所進行病期の同定に有用であると報告されている。一方、超低リスク群や低リスク群の一部の患者は過剰治療に対する不利益を最小限にするという観点からActive surveillance（PSA監視療法）の対象になりうるが、このリスク評価を行うにおいてT1、T2の鑑別は必要で、ここにもMRIの有用性が発揮されると言える。このように前立腺癌の病期診断、リスク評価においてMRI診断を正しく行うことは望ましいが、施設によっては撮影、読影される機会が少なく、苦手意識を持たれる臓器かもしれない。本講座では前立腺癌病期分類に際して、最小限知っておくべきMRI読影のポイント、必要なシークエンスなどを中心に解説する。

EL14-2　子宮がんの病期診断

○北井　里実

東京慈恵会医科大学　放射線医学講座

子宮がんにおいて、画像診断は治療方針の決定に有用であり、子宮頸癌においては、進行期分類にも関わっている。子宮体癌や頸癌の局所評価は主にMRIによってなされるが、撮影の際は、子宮体部あるいは頸部に直行する断面を比較的薄いスライスで撮影するなど、正確な画像診断を行うためには、検査の工夫も必要である。実際には診断に迷うことがあるが、ポイントをおさえ、子宮がんにおいて適正な治療が行えるように、正確な撮影と読影ができるようにしたい。子宮体癌と子宮頸癌の病期診断について子宮体癌取り扱い規約（第3版）と子宮頸癌取り扱い規約（第3版）にそって解説する。

子宮体癌：子宮体がんの初回治療は手術療法が主体であり、進行期分類は術後になされる。術前の画像診断は術式の選択や治療方針の決定に有用である。画像診断の目的は腫瘍径の評価ならびに局所進展、遠隔転移を評価することである。局所深達度や骨盤内リンパ節転移の評価にはMRIが有用であるが、局所は筋層浸潤、頸部浸潤の評価が主となり、特に造影MRIが有用である。CTはMRIが施行できない症例における局所深達度の評価、遠隔転移やリンパ節転移の評価に有用である。PET, PET/CTによる診断は十分確立していないが、リンパ節転移や遠隔転移の評価の参考となる。

子宮頸癌：子宮頸癌の治療は手術療法と放射線治療の二本柱からなり、進行期分類は治療開始前に決定される。従来の進行期分類では“CTやMRI等による検査結果は治療計画決定に使用するのは構わないが、進行期決定に際しては、これらの結果に影響されてはならない”とされていたが、FIGO 2008において、CTやMRIによる腫瘍径の評価が推奨され、これに準じて子宮頸癌取扱規約（第3版）では、“CTやMRI等による画像診断を腫瘍の進展度合いや腫瘍サイズの評価に用いてもかまわない”と記載されている。MRIは腫瘍径の測定、局所深達度、周囲臓器浸潤、骨盤内リンパ節転移の診断に有用である。CTはMRIが施行できない症例や転移の診断に用いられる。PET, PET/CTはリンパ節転移、遠隔転移の評価に有用である。

イブニングセミナー

ES-1-1　Compressed Sensing －Principles and Clinical Results－

○Michael (Miki) Lustig

Assistant professor, Department of Electrical
Engineering and Computer Science, UC Berkeley

MRI is en excellent imaging modality. However it suffers from slow data acquisition rates. Since it invention more than 30 years ago improvements in hardware and imaging techniques have enabled faster data collection. However, we are currently at the point where fundamental physical and physiological effects limit our ability to simply encode data more quickly.

This fundamental limit has led many researchers to look for methods to reduce the amount of acquired data without degrading the image quality. These reduced sampling methods are based on the fact that MRI data is redundant, so the underlying information may be extracted from less data than traditionally considered necessary. A source of redundancy that has been gaining significant attention is the sparsity and compressibility of various MR signals. This effort has been motivated by the recent introduction of the theory of compressed sensing (CS).

CS is a new sampling theory for compressible signals that allows sampling at rates much lower than the Nyquist-rate. CS implicitly compresses data within the signal acquisition process by obtaining fewer so-called "incoherent measurements". The practical result of CS in the context of MRI is that MR images require much less data for reconstruction, and hence can be scanned much faster.

The purpose of the talk is cover the basics of compressed sensing theory in the context of MRI and to survey current status and trends in using compressed sensing for clinical applications.

CURRICULUM VITAE

Michael (Miki) Lustig is an Assistant Professor in EECS. He joined the faculty of the EECS Department at UC Berkeley in Spring 2010. He received his B.Sc. in Electrical Engineering from the Technion, Israel Institute of Technology in 2002. He received his Msc and Ph.D. in Electrical Engineering from Stanford University in 2004 and 2008, respectively. His research focuses on medical imaging, particularly Magnetic Resonance Imaging (MRI), and very specifically, the application of compressed sensing to rapid and high-resolution MRI, MRI pulse sequence design, medical image reconstruction, inverse problems in medical imaging and sparse signal representation.

ES-1-2　Fast imaging up to date

○増井　孝之

聖隷浜松病院　放射線科

MR撮像法は、様々な技術の組み合わせにより、発展的に高速化が実現されている。本セミナーでは、1）近年の話題の一つであるCompressed sensingの臨床応用と躯幹部領域でT1WIとして汎用性が高いLAVA, LAVA Flex法の改良、2）近々一般臨床機で使用可能となる騒音のないMR撮像技術：Silent MRやいくつかの新しい撮像シーケンスについて紹介する。

1）Compressed sensingはk spaceのundersamplingとその復元法に特徴があり、多くの研究施設で質の高い高速撮像画像が得られている。一方、画像再構成・復元に要する膨大な計算のため、一般臨床への応用には当分時間がかかるであろうと予測されていた。しかし、最近の技術の進歩により、非造影MRA等では、臨床装置でも、日常の検査時間内で画像取得が可能な段階となっている。

T1WIとして汎用的に使用されているLAVA, LAVA Flex法はk spaceのdata samplingに改良を加えることで、従来の画質を維持しながら、更なる撮像時間短縮が可能である（3T MR750W LAVA Flex法で撮像時間は約26秒から20秒程度へ短縮）。同時に水・脂肪分離法に新しい推定法（3D region growing）を併用することで、分離精度も上がり、頑強性の高いLAVA Flex法が使用可能である。

2）Silent Scanはgradientのon & off switchingを抑えることにより実現した騒音のない撮像法である。この撮像では、非常に短いTEで、3D isotropicデータを得るため、高質の画像が取得できる。現状では、Silent Scanが可能な撮像シーケンスの数は制限されているが、今後、より患者様に優しいトータルなMR検査の実現も期待される。

その他、高空間分解能DWIが可能となるFOCUSやいくつかの臨床応用可能な撮像技術を含めて、それぞれ撮像法や画像の特徴、臨床応用例を提示する。

ES-2-1　乳腺領域における造影超音波－MRIとの比較を含めて

○平井都始子

奈良県立医科大学　中央内視鏡・超音波部

ソナゾイド造影超音波は乳腺腫瘍の良・悪性の鑑別診断に有用であることが第3相臨床試験で示され、肝腫瘤性病変に続いて2012年8月乳腺腫瘍に対しても保険適応となった。我々は2009年より臨床研究として乳腺腫瘍に対するソナゾイド造影超音波を開始し、第2、3相臨床試験にも参加して、これまで約130症例に本法を実施してきた。ソナゾイドの本体はペルフルブタンで、卵黄由来の膜で被われた微小気泡である。腎機能に影響がなく、血管外に漏出せず、少量（0.5ml程度）の投与で空間分解能と時間分解能に優れ純粋に腫瘍血管の多寡を反映した造影効果が得られると考えられる。原則禁忌となるのは卵や卵製品にアレルギーのある患者のみで、これまでに重篤な副作用は報告されていない。高周波プローブによる造影超音波が可能な装置さえあれば、手術室でも手術体位で実施できる利便性の高い安全な検査法である。1回の造影剤投与では1断面の評価しかできず視野も狭いが、造影効果が3分程度は持続するため多方向からの観察が可能で、造影効果が減弱した後、追加投与することで複数病変に対応できる。検査時間は10分程度で、被検者への身体的負担が少なく、検査料も安価である。本法をガイドとした生検やマーキングも可能である。現在、造影MRIは科学的根拠に基づく乳癌診療ガイドラインにおいて、広がり診断、対側乳腺を含めた多発乳癌の検索のための検査法として推奨グレードBに位置付けられている。また、他の検査で診断が不確定な場合の鑑別診断や、術前化学療法の治療効果判定、温存療法後の局所再発の検索、ハイリスク症例のスクリーニングなど様々な目的で広く施行されている。しかし、ペースメーカー留置例や腎機能低下症例など施行できない場合があり、腹臥位での撮影が一般的なため、得られた情報を手術体位で正確に反映させることは難しい。乳腺造影超音波で造影MRIと同等の診断能が得られれば、乳癌診療の臨床に与えるインパクトは大きい。乳腺造影超音波の乳癌診療における位置付けについては、今後症例の蓄積が必要であるが、本講演では実際の症例を提示しながら造影MRIと比較した造影超音波の特徴と臨床的有用性について述べる。

ES-2-2　乳がん外科診療における造影超音波の有用性

○位藤　俊一

地方独立行政法人りんくう総合医療センター　外科

乳がん診療における各種診断モダリティの進歩は目覚ましい。とくに超音波診断技術の最近の進歩には目を見張るものがある。超音波用造影剤ソナゾイドは昨年8月に乳腺腫瘤性病変に対する診断目的に保険適応となり、乳がん外科診療においても様々な局面で応用され使用されるようになってきた。保険収載前の治験段階では、乳腺腫瘤の質的診断における造影MRIとの比較が行われ、造影超音波の優位性が証明された。質的診断における造影超音波の造影イメージングでは、良性パターンとして比較的均一な造影（染影）またはまったく造影されないことが特徴であり、悪性パターンとしては不均一な造影（染影）または腫瘤内の部分的染影欠損が特徴としてあげられる。診療においても質的診断が重要であるが、診断確定後には手術や術前薬物治療における造影超音波による微細血流評価が治療効果判定、治療方針決定や術式決定に有用である。術式決定においては乳がんの広がり診断が重要であり、乳管内進展を含む広がりを造影超音波で予測できることが期待されている。さらに転移診断においてもソナゾイド造影は有用であり、リンパ節転移が証明できればセンチネルリンパ節生検は回避可能である。また、造影後期相における肝転移診断は乳腺腫瘤に対して保険適応となる以前から有用性は確立されている。本セミナーでは現時点で実際にわれわれが行っている乳腺外科診療における造影超音波の臨床的有用性に関して具体的症例を供覧し述べる。

一般演題（口演）

O-1-001　3D ASL法によるアセタゾラミドに対する脳血管反応性の評価

○鈴木　文夫[1]、井上　優介[1]、原　　敏将[1]、田中　禎人[2]、秦　　博文[2]

[1]北里大学　画像診断科、[2]北里大学病院　放射線部

【目的】アセタゾラミド（ACZ）に対する脳血管反応性は脳血流予備能の指標として用いられ、通常SPECTで評価される。本研究で、ACZ投与前後に3D arterial spin labeling（3D ASL）法を用いた脳血流測定を行い、3D ASL法による脳血流予備能評価法について検討した。【方法】対象は健常成人8名であった。GE社製1.5T Signa HDxtを使用して3D ASL法による脳血流測定を行った。ACZ 1000mgを静注し、静注前から静注32分後まで繰り返し撮像して、脳血流量定量画像を作成した。撮像条件はpost labeling delay（PLD）1525ms、アーム数4、加算回数2、収集時間1分42秒とした。作成した定量画像に3D SRTソフトウェアを用いて自動的に関心領域を設定し、局所脳血流量の経時変化を評価した。さらに、定量値に対するPLDの影響を検討するため、ACZ静注前および静注8分後からPLD 1525ms（アーム数4、加算回数6、収集時間4分10秒）および2525ms（収集時間4分48秒）で撮像し、脳血流量および脳血流増加率を求めた。ACZ静注前後の脳血流量定量画像から脳血流増加率画像を作成した。【結果】ACZ静注後にどの領域でも脳血流は速やかに増加しはじめ、10分程度でピークになり、その後は緩徐に減少した。ACZ投与前の脳血流量はPLDに影響されなかったが、ACZ投与後の脳血流量および脳血流増加率はPLD 2525msでPLD 1525msの場合よりも低値であった。ACZ静注前後の脳血流量定量画像から、視覚評価可能な脳血流増加率画像を作成できた。【結論】1.5T装置と3D ASL法を用いたACZ投与前後の繰り返しの脳血流量定量測定で、ACZに対する脳血管反応の詳細な経時的検討が可能であった。経時変化と増加率の双方について既報と合致する脳血管反応を観察できることが示されたが、3D ASL法で求めた脳血流増加率にはPLD依存性があることに留意が必要と考えられた。

O-1-002　1.5T装置による3D ASL MRIと^{123}I-IMP脳血流シンチグラフィのCBF値の比較

○水上　慎也[1]、秦　　博文[1]、田中　禎人[1]、井上　優介[2]、浅野　雄二[2]

[1]北里大学病院　放射線部、[2]北里大学医学部　放射線画像診断科

【背景・目的】3D arterial spin labeling（3D ASL）法を用いて脳血流（CBF）を定量的に評価できる。本研究で、1.5T装置による3D ASL MRI（3D ASL法）と123I-IMP脳血流シンチグラフィ（IMP法）のCBF値を比較した。【方法】2011年9月から2012年12月までに3D ASL法およびIMP法によるCBF測定を1週間以内に施行した20症例を対象とした。3D ASL MRIには1.5T MRI装置（GE：Signa HDxt）を用い、撮像条件はpost labeling delay=1525ms, arm=4, NEX=2, scan time=1：42とした。血流画像と同時に撮像されたPDWI画像上の信号値における下限閾値をdefault設定（信号値300）と、脳表高信号を除去する目的の設定（半卵円レベルの断面における白質信号の60%）の2種類として、CBF mapを作成した。IMP法によるCBF定量にはARG法を用いた。自動関心領域解析ソフトウェアNeuro Flexer（日本メジフィジックス）を使用し、基底核レベルの断面において、左右の半球および左右それぞれ6領域（ACA領域、前部MCA領域、後部MCA領域、PCA領域、基底核、視床）のCBF値を算出した。3D ASL法とIMP法で、CBF絶対値、半球値で正規化したCBF値、左右差を比較した。【結果】CBF絶対値はIMP法より3D ASL法の方が高値だった。3D ASL法とIMP法の正規化CBF値では視床において有意な相関関係が見られず、左右差ではACA領域、基底核、視床において有意な相関関係が見られなかった。そのほかの領域において3D ASL法とIMP法のCBF絶対値、正規化CBF値、左右差は有意に相関したが、ばらつきは大きかった。また、基底核、視床で他の領域よりも相関が低かった。CBF map作成時の下限閾値によってCBF値は変化したが、一定の傾向はみられなかった。下限閾値は、IMP法との相関に大きな影響を与えなかった。【結論】1.5T装置による3D ASL法で得られるCBF値はIMP法よりも高値であった。相関は高いとは言えず、特に深部領域で不良だった。また、脳表の高信号を除去してもIMP法との相関は改善しなかった。

O-1-003　Time-SLIP法を用いた頭部深部静脈の動態描出の基礎的検討

○山下　裕市[1]、山田　明里[1]、高松　　慎[1]、宮崎　寛之[2]、宮本　良仁[2]、内ノ村　聡[3]、加藤　　勤[2]
[1]東芝メディカルシステムズ株式会社　MRI営業部、[2]医療法人住友別子病院　放射線部、
[3]医療法人住友別子病院　放射線診断科

【目的】近年、頭蓋内でのASL-MRAの有用性については頸動脈狭窄などに応用されつつある。しかしASL-MRAでのラベリングが有効な時間は3Tにて3秒以内のため、従来の手法では静脈相までは観察できていない。一方、非造影にて頭蓋内の静脈血行動態が把握できれば、静脈血栓症などで病態解析に有用と言える。今回ASLの手法において、撮像面の選択やスピンラベリングのタグの工夫をすることで、頭蓋内の深部静脈での動態を観察できないか否かを検討した。【方法】同意が得られたボランティアにて、視床線条体静脈から直静脈洞までの描出が可能か検討を行った。撮像はTime-SLIP TrueSSFP法を用い、TE 2.4、1.3x1.3x1.5mm resolution、1seg sampling、Move Outを用いたサブトラクション法を基本条件として、ラベリング位置を変化させた。またBBTIを150ms～2000msまで変化させることで動態観察が可能かの検討も行った。装置は東芝製Titan 3Tを用いた。【結果】ほぼ全例にて視床線条体静脈から直静脈洞までの描出が可能であった。ラベリング位置を静脈血流が中心の静脈洞に集まるように流れることを想定し、前頭部及び側頭部にかかるように設定することで、片側のみではあるが視床線条体静脈、内大脳静脈、Galen大静脈、下矢状静脈洞、直静脈洞それぞれが独立した血流の動態があることが把握可能であった。【考察】深部静脈は様々な方向から血液が流入しており、視床線条体静脈から直静脈洞までの流れだけでなく、側脳室から視床線条体静脈、内大脳静脈、Galen大静脈、下矢状静脈洞、直静脈洞それぞれに血流が流れており、側頭部からの流入の影響が強いことが視覚的に把握できた。目的によっては、ラベリングの位置を変えることで、より詳細な情報を得ることが可能であると考えられる。【結語】Time-SLIP法にて頭部深部静脈動態の観察が可能であった。今後症例での動態観察が可能かの検討が必要と考えられる。

O-1-004　Transit Time mappingを用いた3D ASL法の開発

○松田　　豪[1]、藤原　康博[2]、木村　浩彦[3]、椛沢　宏之[1]
[1]GEヘルスケア・ジャパン株式会社　研究開発室、[2]福井大学医学部附属病院　放射線部、
[3]福井大学医学部　放射線科

【目的】現在GEHCの商用シーケンスであるContinuous Arterial Spin Labeling（CASL）法では、一点のPost labeling delay time（PLD）の画像から脳のperfusion weighted image（PWI）を得ている。この手法では撮影時間が短いという利点はあるが、ASL信号の低化を見たとき、真にCBFが低下しているのか到達時間の延長だけなのかを正確に区別できないことが問題点である。今回は、この点を解決するため到達時間の補正が考慮された研究用シーケンスeASL：enhanced arterial spin labelingを開発および評価を行った。

【方法】健常ボランティアを対象に、5点のPLDの画像を約2分30秒で収集し、自動的に作成されたtransit time（TT）mappingから補正されたPWIと補正されていないPWIを比較した。またラベル時間の違いがPWIに与える影響を確認した。

【結果】開発されたシーケンスは現行のCASL法のシーケンスの機能を拡張し

1. 印加可能なラベル時間が可変できるようになり、最大4secまで使用可能。ラベル時間を延ばすことでSDの改善が確認できた。
2. 5点のPLDを約2分30秒で収集し、transit time（TT）mappingを自動作成
3. TT mapからtransit timeを補正したPWIを作成が可能となった。TT mapでは前方灌流や後方灌流領域は遅い領域と計算され、これらの還流の違いを示していると考えられた。従ってこの画像から補正されたPWIはより精度の高い画像になっていると考えられる。

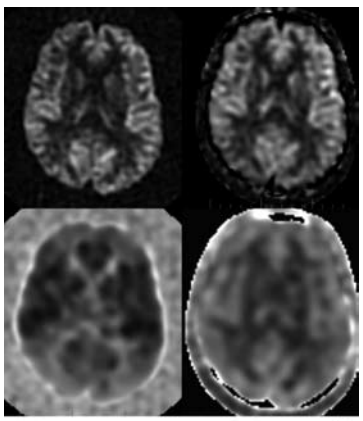

左上: CBF map PLD 1250msec, 右上: TT mapで補正したCBF map, 左下: TT map, 右下: 5点のPLDから作成したCBF map.

O-1-005　pCASL法によるSingle time pointの脳灌流画像の脳卒中診断への利用とそのPitfall

○内橋　義人[1]、西谷　竜也[2]、狩口　秀春[2]、黒田　竜一[1]、潤井誠司郎[1]、栗原　英治[1]、村山　直弘[2]、前田　禎久[2]、井口　昌好[2]、宮根　　良[2]、川口　哲郎[1]、桑村　圭一[1]

[1]特定医療法人社団順心会順心病院　脳神経外科、[2]特定医療法人社団順心会順心病院　放射線課

【背景】ASLによる灌流画像は無侵襲・簡便であり普及してきた．現在GE機に搭載されているpulsed-continuous ASL（pCASL）法は，任意のラベル後経過時間（Post label delay PLD）の到達血流を灌流画像としているため，これを用いた脳卒中診断には注意が必要である．【目的】pCASLを用いたSingle time pointの灌流画像における，急性期脳卒中診断上のPitfallの検討．【対象】2012年10月～5か月間に脳卒中が疑われASL灌流画像を撮像した547例（平均71歳）．【方法】GE社製3T及び1.5T MRIを使用．まずPLD=1525msec（早期像）を用い撮像し，コンソール上で灌流に左右差/低灌流が疑われる症例はPLD=2525msec（後期像）に変更して追加撮像した．Retrospectiveに，撮像の正否，灌流の左右差，低下及び遅延，灌流増加症例について検討した．また，FLAIRにて灌流異常域におけるIntra arterial signal（IAS）を評価した．【結果】1. 532例（97%）で早期像における灌流画像が評価可能であった．15例（3%）では灌流画像の臨床評価が困難で，その理由は血流未到達（53%），アーチファクト（33%），顎挙上（33%），水頭症（27%）であった．臨床評価の可否には静磁場強度による差はなかった．2. 主幹動脈閉塞/高度狭窄140例中67例（48%）が早期像で患側灌流低下を認め，急性期心原性脳塞栓症26例全例に患側灌流低下を認めた．3. 早期像で灌流低下があり追加撮像した59例のうち後期像で34例（58%）に灌流低下を認めたが，25例（42%）では灌流に左右差を認めなかった．前者は真の灌流低下が，後者は灌流遅延が考えられた．灌流異常領域内のIASの出現頻度には差がなかった．4. てんかんや過灌流症候群による経時的に変化する局所高灌流を22症例（4%）に認めた．5. 早期像では血流未到達による両側分水嶺の低灌流を75例（14%）に認めた．年齢に伴いその割合は増加し，80歳以上の24%に見られた．そのうち94%の症例は後期像では灌流低下を認めなかった．【結論】pCASLによるSingle time pointにおける灌流画像は急性期脳卒中患者に使用可能であった．複数のPLDで撮像することで病態の評価が可能となる．特に高齢者においてPLD=1525msecでの撮像では両側分水嶺領域の灌流異常が見られやすく，より長いPLDを用いた撮像を追加すべきである．

O-1-006　急性期脳卒中患者に対するSingle time pointのpCASL脳灌流画像のPLDは何msecに設定すべきか

○西谷　竜也[1]、内橋　義人[2]、狩口　秀春[1]、潤井誠司郎[2]、栗原　英治[2]、黒田　竜一[2]、村山　直弘[1]、前田　禎久[1]、宮根　　良[1]、井口　昌好[1]、川口　哲郎[2]、桑村　圭一[2]

[1]医療法人社団順心会順心病院　放射線課、[2]医療法人社団順心会順心病院　脳神経外科

【目的】ASL（Arterial Spin Labeling）脳灌流画像は無侵襲であり普及してきた．現在使用可能なpulsed-continuous ASL（pCASL）法は，ラベル後任意の撮像時（Post labeling delay；PLD）における脳組織への到達血流による信号変化を灌流としPLDごとの経時的画像が得られる．急性期脳卒中患者に対し灌流異常検出のための最適なPLDを検討した．【方法】対象は2012年10月から5か月間に急性期脳卒中が疑われASL脳灌流画像を撮像した547例．GE社製3T（Signa HDxt）・1.5T（Signa HDxt）臨床機を使用．pCASLを用い，各PLDにおけるSingle time pointの灌流画像を得た．まずPLD=1525msecの早期像をConsole上で評価し，左右差のある症例・低灌流を疑う症例はPLDを変更して2525msecでの後期像を撮像した．【結果】主幹動脈閉塞/高度狭窄140例中67例（48%）が早期像で患側灌流低下を認め，急性期心原性脳塞栓症26例全例に患側灌流低下あり．早期像で灌流低下があり追加撮像した59例のうち後期像で34例（58%）に灌流低下あり．一方25例（42%）では灌流低下なし．血管造影をあわせ検討し前者は真の灌流低下が，後者は灌流遅延が考えられた．逆に後期像で灌流異常を認めた34例中33例（97%）では早期像でも灌流異常が確認された．【結論】急性期脳卒中患者の灌流異常の検出にはPLD=1525msecから撮像することが望ましい．PLD=1525msecにて灌流異常が検出されれば長いPLDを用いた撮像を追加し，これにより灌流遅延と灌流低下を区別できる．

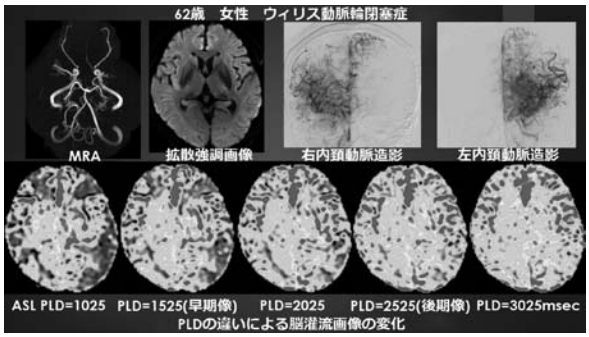

O-1-007　頭部3D ASLにおいてNEX、PLDが灌流画像及びrCBFに与える影響

○藤田　真広、大久保裕矢、杉浦　広晃、森部　龍祐、今泉　康弘、伊藤　暢浩、玉木　　繁、佐野　幹夫

医療法人豊田会刈谷豊田総合病院　放射線技術科

【目的】3D ASL法で得られるrCBFは、補正係数exp（PLD/血液のT1値）、灌流画像の信号値（PWSI）に比例することが知られている。今回、NEX、PLDの変更がPWSI、rCBFに与える影響について基礎的検討を行った。【使用機器】・GE社製1.5TMRI装置（Signa HDxt Optima Edition）・HNS Coil・装置付属球形ファントム（P/N：46-25826G6、直径約18cm）【方法】1.5TMRI装置にてNEXを1、2、3、4、PLDを1525、2525msと変更させて、頭部3D ASLの撮像をファントムと本研究に同意の得られた健常ボランティア10名に対して行った。ファントムの中心部及びボランティアの左右の被殻、大脳半球でPWSIとrCBFを測定した。その他撮像条件：TR/TE=4716/15.1ms、Point=1024、Arms=4、FOV=240mm、スライス厚=4mm、BW=±62.5kHz。【結果および考察】ファントムにて、NEXの減少に伴いPWSI、rCBFが増加した。この要因として、灌流画像のノイズの増加が考えられた。PLDの延長に伴いPWSIはほぼ変動せずrCBFが増加した。この要因として、PLDの延長によるノイズの変動はほぼ無く、補正係数の増加による影響を受けたことが考えられた。ボランティアにて、NEXの減少に伴いファントム同様、PWSI、rCBFが増加した。PLDの延長によりPWSIが減少し、rCBFが増加した。PWSIが減少した要因として、今回の対象が健常者であるためにラベリングされた血液の脳実質への分布量がデータ収集時に減少したこととラベリングされた血液のスピンの縦緩和の影響が考えられた。rCBFが増加した要因として、PLDの延長による補正係数の増加が考えられた。以上より、NEXが減少するとPWSI、rCBFはノイズの影響を受けやすく、PLDが長いとPWSIはノイズの影響を受けないが、補正係数が大きくなることにより結果的にrCBFへのノイズの影響がより強くなることが確認できた。適切なNEXとPLDの設定により、ノイズの影響を低減させたPWSI、rCBFを得ることができる。

O-1-008　Arterial Spin-Labeled Perfusion Imaging to Predict Mismatch in Acute Ischemic Stroke

○新甫　武也[1]、大田　　元[2]、宮田　史朗[2]、生嶋　一朗[3]、米永　和真[3]、米山　　匠[1]、武石　　剛[1]、竹島　秀雄[4]

[1]県立宮崎病院　脳神経外科、[2]都城市郡医師会病院　脳神経外科、[3]都城市郡医師会病院　放射線科、[4]宮崎大学　臨床神経科学講座　脳神経外科学

Background and Purpose：We assigned a threshold to arterial spin-labeling（ASL）perfusion-weighted images（PWI）from patients with acute ischemic stroke（AIS）and compared them with dynamic susceptibility contrast（DSC）perfusion images to examine whether mismatch can be determined. Methods：Pseudo-continuous ASL was combined with DSC-PWI in 23 AIS patients. Scans were obtained within 24 hours of symptom onset. PWI volumes were defined by ASL cerebral blood flow-（<15, <20, and <25 mL/100 g/min）and DSC-mean transit time（MTT）thresholds（>10 seconds）that show a strong association with CBF <20 mL/100 g/min in Xenon CT studies. Agreement between the ASL-DWI and MTT-DWI mismatch and the correlation between penumbra salvage and infarct growth, defined as the difference between the baseline PWI- and the baseline DWI lesion, respectively, and the final infarct volume were assessed. Results：The lesion volumes defined by MTT >10 seconds and ASL <20 mL/100 g/min showed an excellent correlation. There were 100% agreement on the mismatch status between MTT >10 seconds and ASL <20 mL/100 g/min. The correlation between infarct growth and penumbra salvage volume was significantly better for PWI lesions defined by ASL <20 mL/100 g/min and MTT >10 seconds. Conclusion：In AIS, PWI lesions based on ASL threshold of <20 mL/100 g/min yield a reliable estimate of the volume of hypoperfused tissue and correspond at an MTT threshold of >10 seconds.

O-1-009　tASLによる頭蓋内血行動態評価のための新たなパラメータ：Percent Perfusion-Territory Areaの臨床的検討

○長畑　守雄[1]、小原　　真[2]、皆川　靖子[3]、佐藤　　成[3]、長畑　仁子[1]、近藤　　礼[4]、毛利　　渉[4]、佐藤　慎治[4]、齊籐伸二郎[4]

[1]山形市立病院済生館　脳卒中センター　脳・血管放射線科、
[2]株式会社フィリップスエレクトロニクスジャパン、[3]山形市立病院済生館　放射線室、
[4]山形市立病院済生館　脳卒中センター　脳神経外科

【目的】我々はterritorial ASL（tASL）法で頭蓋内血行動態を評価するための指標として，頭蓋内の各血管灌流域を面積比として表すPercent Perfusion-Territory Area（%PT-A）という新たなパラメータを提唱する．今回，LookLocker-tASL（LL-tASL）のデータから%PT-Aを自動的に算出してグラフ表示するソフトウェアを考案したので，この新たなパラメータの臨床的有用性を検討する．【方法】使用装置はPhilips社製Achieva 3T．11名の閉塞性脳血管障害の患者を対象に，血行再建術（STA-MCAバイパス術：4，頚動脈内膜剥離術:5，頚動脈ステント留置術:1，頭蓋内バルーン血管形成術:1）の施行前後でLL-tASL法を行い，得られたデータから主要血管（左右頚動脈系と椎骨脳底動脈系）それぞれの支配領域の割合（%PT-A）を算出して円グラフ表示し，術前後の変化を検討した．【結果】血行再建術後にDSAで患側血管灌流域の拡大が視覚的に認められた9例では，%PT-Aが相応に変化し，円グラフの比較では術前後の各血管%PT-Aの変化が一目瞭然であった．血行再建術前後のDSAで頭蓋内血行動態に視覚的変化が認められなかった2例では，%PT-Aにも明らかな変化が見られなかった．【結論】%PT-Aの算出によって，従来DSAによる視覚的評価法が主であった各動脈の灌流域面積（体積）を，客観的に数値化して比較することが可能となった．tASL法は頭蓋内の血管別灌流域を非侵襲的に可視化できる唯一の手法であり，%PT-Aは閉塞性脳血管障害における頭蓋内血行動態を評価する独自のパラメータとして期待される．

O-1-010　Multiple inversion times ASLにおけるt検定を用いた客観的評価法の検討

○小原　　真[1]、長畑　守雄[2]、奥秋　知幸[3]、中村　理宣[4]、ヴァンカウテレン　マルク[3]

[1]株式会社フィリップスエレクトロニクスジャパン、[2]山形市立病院済生館　脳卒中センター、
[3]フィリップスヘルスケアアジアパシフィック、[4]八重洲クリニック

【目的】頭蓋内主要血管の灌流支配領域を描出するterritorial ASL（tASL）は、側副路の血行動態に関するDSAと同種の情報が非侵襲的に得られるとして、臨床的有用性が報告されている。頭蓋内血管病変の評価を目的としたDSAの補足や代替検査、あるいは各種血行再建術の効果判定やフォローアップにおける、臨床使用の可能性が示唆されている。しかし、過去のレポートではDSAとの比較を視覚的評価で行っており、臨床での普及のためには定量的、客観的な評価方法が望まれる。今回我々は、multiple inversion times tASL（mTI-tASL）で得られたデータにt検定処理を行うことで、灌流領域や血行動態に関する情報を客観的に評価可能かどうかの検討を行った。【方法】使用装置はPhilips社製Achieva3.0Tで、健常ボランティア5名に対してmTI-tASLを行った。mTIの全時相から全ピクセルに対してLabelとControl間のt検定を行い、有意なピクセルを求めた。その結果から主要血管（左右内頚動脈と椎骨脳底動脈）それぞれの管灌流域を面積比として表すPercent Perfusion-Territory Area（%PT-A）、信号変化が有意となった時相（Signal Appearance Time：SAT）、SATからの持続時間（Appearance Duration：AD）を求めて、従来の視覚的評価法と今回算出したパラメータを比較した。【結果】%PT-Aは、MRAから推測される灌流支配領域を反映していた。SATおよびADは、従来tASLマップの時系列変化から行っていた視覚的評価を反映していた。【総括】t検定を用いた新しい評価方法の、視覚的評価を補助する客観的評価法としての有用性が示唆された。

O-1-011　TI可変複数測定したpulsed-ASLを用いたASLスロープマップの有用性

○豊嶋　英仁、中村　和浩、梅津　篤司、茨木　正信、木下　俊文

秋田県立脳血管研究センター　放射線科診療部

【目的】arterial spin labeling（ASL）は非侵襲的な脳血流（CBF）測定法として臨床利用が期待されている。pulsed-ASLを用いた場合、片側性脳血管障害の虚血域ではラベリングした動脈血の到達遅延を反映してASL-CBFが描出されるため、CBF低下領域を的確に評価することが困難である。そのため、ラベリングして撮像するまでの時間（TI）を可変して複数回測定したASL-CBFを経時的に評価することでCBF低下領域をより的確に推測できるが熟練が必要である。今回、複数回測定したASL-CBFからCBF異常領域を客観的に描出することを目的としたASLスロープマップを考案し、その有用性を検討した。

【方法】pulsed-ASLはQ2TIPSを用い、TI=1.5, 2.2, 2.4秒として3回測定した。1回の測定時間は2分40秒。スライス厚8mm、スライス間隔10mm、ACPC面を基準として5スライスを撮像した。MRIはSiemens MAGNETOM Verio 3T、32チャンネルヘッドコイルを使用。スロープマップは、画素毎に各TIに対するASL-CBF値を直線近似し、その傾きをスロープ値としてマップ化した。画像処理はMathWorks MATLABを使用。対象は同時期にポジトロンCT（PET）で脳循環測定を施行した片側性脳血管障害例。PET-CBFをもとにASLスロープマップを比較し有用性を検討した。

【結果】中程度な虚血を有する片側性脳血管障害例では、TIの延長とともに健側の灰白質は急減する負の傾斜値を示し、白質は軽微に増加する正の傾斜値を示した。一方、虚血域ではマイルドに増加する正の傾斜値を示し、健側に比べて特異な傾斜値であった。ASLスロープマップではPET-CBF低下領域よりやや広域な領域がスロープ異常領域として描出された。

【考察】片側性脳血管障害例において、ASLスロープマップにおけるスロープ異常領域は、CBF低下領域に加えてラベルスピンの到達遅延領域を含む灌流異常領域に相当すると考える。複数回測定したASL-CBFを経時的に表示してCBF低下領域を評価する場合に、ASLスロープマップは客観的な灌流異常領域の判断ツールとして有用と思われる。

【結語】ASLスロープマップは灌流異常領域を描出し、客観的な判断ツールとして有用である。

O-1-012　脳梗塞ASLにおける血管内高信号の検討

○和田　昭彦[1]、大曽根文雄[2]、原　　啓[2]、北原　洋貴[2]、久保　貴俊[1]、萩野りょう子[1]、大久保敏之[1]

[1]帝京大学ちば総合医療センター　放射線科、[2]帝京大学ちば総合医療センター　放射線部

【目的】脳梗塞症例のArterial Spin Labeling（ASL）画像で見られる動脈内高信号（Intravascular high signal）の意義と、より長いPLDのASL追加撮像の有用性を検討した。【対象】片側の内頸動脈あるいは中大脳動脈灌流域梗塞11症例（63-81歳、平均70才：男性7名、女性4名）【方法】3T MRI装置：GE社製Discovery MR750、3D-ASL（pulsed continuous type）を使用。ラベル後待ち時間：Post Labeling Delay（PLD）1.5秒のASL画像にて梗塞側の内頸動脈～中大脳動脈に高信号を認めるものをIntravascular high signal（IVH）陽性と定義し、IVH（+）群とIVH（-）群におけるCBF画像での血流低下範囲と、PLDを2.5秒に延長して撮像したASL-CBF画像との差違を検討した。血流低下域の比較対照としては同時に撮像した拡散強調像高信号域またはfollow up CT/MRIでの最終梗塞域を用いた。またPLD延長による変化は3D-SSP解析画像（脳表投射画像）の視覚的評価で行った。【結果】11症例中4症例がIVH（＋）と判定された（内頸動脈3症例、中大脳動脈1症例）。IVH（+）症例ではASL-CBF画像での血流低下域は拡散強調像高信号あるいは最終梗塞域と比較して広い分布が見られた。PLD 2.5秒ASLでは血流低下域の縮小が見られ、側副血行を反映した画像変化と考えられた。IVH（－）症例でもASL血流低下域は最終梗塞域と比較して広い傾向があったが、PLD延長による血流低下域の変化には乏しかった。【結語】ASLにてIVH（+）を認める脳梗塞症例では血流低下域が過大評価されている可能性がある。PLDを延長したASLの追加撮像が有用であると思われる。

O-1-013　balanced SSFP（bSSFP）シーケンスによるArterial Spin Labeling（ASL）法の臨床評価

○高橋　清彦[1]、木村　徳典[3]、飯塚　裕也[1]、荏戸　　剛[1]、内藤　　功[2]、宮本　直子[2]、坂下　尚孝[3]、宮田　知子[4]

[1]公益財団法人老年病研究所附属病院　画像診断部、
[2]公益財団法人老年病研究所附属病院　脳神経外科、
[3]東芝メディカルシステムズ株式会社　MRI開発部、
[4]東芝メディカルシステムズ株式会社　アプリケーション部

【はじめに】当院では、脳血流評価にDSC法及びASL法によるMRI-perfusionを利用している。以前、正常例でPASL法の一手法であるASTAR法[1]で得られた信号値がXe-CTのCBF値と良好な相関があることを報告した[2]。今回我々は、装置を一新し、かつSNRの高いbSSFPシーケンスを用いた3D-ASTAR法を使用する機会を得た。本研究の目的は、3D-ASTAR法から算出したCBF値にて、正常例のデータベースを作成し、臨床例において定量的比較が可能であるか検討する事である。【方法】対象は、ノーマルボランティアを含む脳血管及び脳実質に異常を認めないコントロール群127名（4月20日現在）。PD画像からBuxton model[3]をベースとしてCBFを算出した。測定部位は、基底核レベルでの左右の前頭葉、側頭葉、後頭葉、基底核そして半球。さらに側脳室レベルでの左右の半球としてCBF値を測定した。【結果】CBF値平均は、前頭葉40.9 ± 10.6、側頭葉47.4 ± 12.1、後頭葉39.8 ± 12.7、基底核35.5 ± 8.3、基底核レベル半球40.2 ± 9.5、側脳室レベル半球36.3 ± 9.6となり、3D-PET（佐々木らの報告）[4]とほぼ同程度となった。CBF-mapは、WL/WW = 50/100で表示可能であった。年齢別に見ると高齢者ほど平均値は低下したがばらつきに有意差を認めなかった。【考察】ASLによる定量評価は、十分なコントロール群によるデータベースの構築により可能と考えられた。また個人間のばらつきであるSDは許容範囲と考えられた。【参考文献】[1]木村他 JMRM 22（2002），[2]木村他 JMRM 20（2000），[3]Buxton JMRI 22（2005），[4]佐々木敏秋他 脳循環代謝におけるノーマルデータベースの利用法の検討 NMCC共同利用研究成果報文集15（2008）

O-1-014　3D ASL撮像時のpositioningが脳血流測定結果に与える影響

○原　　啓[1]、和田　昭彦[2]、大曽根文雄[1]、宮崎　真範[1]、滝口　孝行[1]、新尾　泰男[1]、萩野りょう子[2]、久保　貴俊[2]、大久保敏之[2]

[1]帝京大学ちば総合医療センター　放射線部、[2]帝京大学ちば総合医療センター　放射線科

【目的】ASL（Arterial Spin Labeling）は脳血流シンチや造影CT/MR灌流画像と比較して、より低侵襲な脳血流量評価方法であり、急性期脳血管障害での血流評価にも対応可能である。ASL信号は頸部血管内でラベルされた動脈血スピンの到達を画像化しているので、ラベリングはASL画像に影響を与える因子の一つである。理想的なラベリングはラベル面と血管が垂直になることであるが、緊急検査では多少の頭部の傾きや回旋に妥協して撮像することもあり得る。この場合ラベリング効率低下が懸念される。今回我々は撮像時の姿勢がASLの局所脳血流測定結果に与える影響を検討した。【対象】健常者5名（男4女1、平均40.7歳）。【方法】MR装置：GE社製Discovery MR750 3.0T、使用コイル：Head Neck Spine Array Coil、ASLシーケンス：3D ASL；pulsed continuous sequence、データ収集：Spiral sequence、Arms：8、Point：512、TR/TE：4600ms/10.6、NEX：3、FOV：24cm、Resolution：3.64x3.64x4mm、labeling duration：1450ms、post labeling delay：1525msec、撮像時間：4分27秒。撮像姿位は、(1) 傾きなし、(2) 正面から右に約30度回旋（rotation）、(3) 水平面から約10度傾ける（oblique）にて行い、NEUROSTAT（VOIClassic）にて算出した18箇所ROIの局所脳血流量を評価対象とした。統計解析にはスピアマンの順位相関係数を適用した。【結果】頭位変化により局所脳血流量は通常撮像と比較して低く算出される傾向があり、各姿勢での相関係数はrotation：0.78（0.67-0.87）、oblique：0.61（0.53-0.79）であった。【結語】3D ASLでは撮像時の頭位の傾きが血流評価に影響を与える。特に水平面からの傾きがある場合の影響が大きい。

O-1-015　人用7.0T systemを用いた3D ASLの初期検討

○松田　豪[1]、栗本　貴子[1]、目時　毅[3]、工藤　與亮[2]、椛沢　宏之[1]、佐々木真理[3]
[1]GEヘルスケア・ジャパン株式会社　研究開発室、[2]北海道大学病院　放射線診断科、
[3]岩手医科大学　医歯薬総合研究所

［目的］Continuous Arterial Spin Labeling（CASL）法が臨床MRIにて実用的に使用可能となってきている。ASLの限界は磁気的にラベルされた動脈血の、ラベル効果の持続時間である。ラベル効果が長時間にわたり持続すれば、より到達時間の長い組織でも灌流情報を得ることができるようになる。この動脈血へのラベル効果の持続時間は動脈血の縦緩和時間に依存する。そのために高磁場装置による本手法の臨床利用には期待される点が大きい。一方で高磁場化によるSARの上昇は、比較的高いSARを必要とするCASLにとっては大きな技術的な課題である。そこで我々は臨床用7.0T装置にて3D FSE with spiral readout pCASL（3D pCASL）のシーケンスを用いて脳の灌流画像を得る事ができるかの初期検討をおこなったので報告をする。
［方法］装置はGEHC Discovery MR950 7.0T research systemを使用し、GE MRSファントムと施設のIRBに従ったvolunteer scanを実施した。使用したコイルは2ch送信、32ch受信のhead coilである。3D pCASLのパルスシーケンスの主要な構成要素である、label部とデーター収集部、それ以外のback ground suppression部の、SARへの影響を評価した。またラベル面へのB1不均一の影響をpadにより改善可能かどうかを検討した。
［結果、考察］ファントムでシーケンスの各部でSARをどの程度必要としているかを確認したところ、label部で約39%、データー収集部で約33%、その他で約28%であることが確認できた。Volunteerでは10秒から15秒程度のTRを使用する事で、許容SAR以下で撮影できることが確認された。7.0Tを使用してvolunteerによる3DpCASL画像が可能であることが確認された。Padの使用は、ラベル面でのB1不均一を低減し、ラベル効率を約30%向上させることができた。

O-1-016　Pulsed Arterial Spin Labelingにおける脈波同期、非同期がCBF値に与える影響の検討

○伏見　育崇、岡田　知久、山本　憲、金柿　光憲、藤本　晃司、富樫かおり
京都大学医学研究科　放射線医学講座（画像診断学・核医学）

【目的】脈波同期によるArterial Spin Labeling（ASL）を行い、定量結果に与える影響を検討した。【方法】14例の健常被験者を対象とした。3テスラMRI装置（Siemens社Magnetom Verio）にて、Pulsed ASL法にて非同期ASL、脈波同期ASL（Delay 0, 2nd point, Foot, Peak, Tail）を用いて撮影した。Time pointはPhase contrast MRIにて決定した。ACA、MCAant、MCApost、PCAのROIでCBFを評価した。脈波同期の各time pointの特徴を評価するため、非同期ASLで除した画像を作成し、同様に各ROIにて評価した。【結果】ACA、MCAant、MCApostの各ROIで、Foot、2nd pointの順にCBFが低値となった。PCAではPeakでCBFが高値となった。脈波同期/非同期ASL画像においても同様の傾向となった。【結論】脈波同期ASLは、特にACA、MCA領域でCBF値に大きな影響を与えた。非同期ASLは各time pointのCBF値の間の値をとる傾向が見られた。

O-1-017　ASL-MR潅流画像によるAlzheimer's disease（AD）の診断においてBorderzone signが与える影響

○高橋　洋人、石井　一成、柏木　伸夫、宮越　敬三、足利竜一郎、松木　　充、村上　卓道

Department of Radiology Kinki University Faculty of Medicine

目的：ASL-MR潅流画像の評価の際、分水嶺域の潅流低下像いわゆるBorderzone signがAlzheimer's disease（AD）の主な年齢層である高齢者で多く観察されることが知られる。我々の目的はASL-MRIでのAD診断へBorderzone signが与える影響を調べること。方法：対象は68人のAD疑い患者。全例でASLとSPECTがほぼ同時期に撮影された。3D ASLを1.5T-MRIにてpseudo-continuous ASLを用いて施行。ParameterはTR：4546 TE：10.47 FOV：24cm Points：512 Arms：8 Bandwidth：62.5 30 slices acquired Slice thickness：4mm Post-labeling delay（PLD）：1525ms。SPECTは全例でHMPAOを使用。これらの画像を2人の神経放射線医の合議により5点評価を行った（1：non-ADを最も考える～5：ADを最も考える）。3点以上でADと判定。其々AD、non-ADと臨床診断された対象群においてBorderzone signが見られた割合、またASLとSPECTの診断乖離が見られた対象群においてBorderzone signが見られた割合を算出した。結果：AD診断群36例でASLの正診例は17例（Borderzone signは6例：35%）、誤診例は19例（Borderzone signは6例：32%）。Non-AD診断群32例でASL正診例は22例（Borderzone signは5例：23%）、誤診例は10例（Borderzone signは7例：70%）。全68症例のうちASLとSPECTの診断乖離が28例でみられた。うちAD症例は19例、non-ADは9例。AD症例のうちASL（正診）＞SPECT（誤診）は5例（Borderzone signは2例：40%）、SPECT（正診）＞ASL（誤診）は14例（Borderzone signは4例：29%）。Non-AD症例のうちASL（正診）＞SPECT（誤診）は4例（Borderzone signは0例：0%）、SPECT（正診）＞ASL（誤診）は5例（Borderzone signは4例：80%）であった。結論：Borderzone signはAD診断で評価する後頭頭頂葉潅流域と重複し、偽陽性を増やす可能性がある。今回の結果ではnon-ADをADと誤診した症例群内で70%と高率に観察され、またASL-SPECT乖離症例でnon-AD症例群内のSPECT（正診）＞ASL（誤診）でも80%に見られる結果となった。Borderzone signへの対処として適切な撮像条件設定、特にPLDが重要と考えるが、現時点でのASL-MRIでのAD診断に際してこのsignに十分留意する必要がある。

O-1-018　3TMRI装置によるBalancedシーケンスを用いた非造影冠動脈撮像の検討

○福澤　　圭[1]、高橋　順士[1]、大本　由樹[2]、武村　　濃[3]、三浦　則仁[1]、吉田　　孝[1]、平本　壮一[1]、田野　政勝[1]

[1]虎の門病院　放射線部、[2]虎の門病院　健康管理センター、

[3]フィリップス エレクトロニクス ジャパン

【目的】3TMRI装置を用いた非造影冠動脈撮像はSARの制限や磁化率の影響などを考慮し、通常1.5TMRIで使用するBalancedシーケンスの代わりにTFEシーケンスを使用している。今回3TMRIで臨床的に使用可能なbalancedシーケンスの撮像条件の検討と、TFEシーケンスとの画質の比較を行った。【方法】使用装置はPHLIPS社製のingenia3T。対象は本研究に同意の得られた健常の研究協力者10名。血管拡張のために撮像の1時間前にフランドルテープを使用し、左右の冠動脈の撮像を行った。なお、本研究は当院倫理委員会の承認を得ている。撮像方法は、ベルトテクニックで研究協力者の腹部を圧迫してセッティングし、高時間分解能のcine画像で冠動脈静止時相を決定した。両シーケンスで、30～50msecのaquisition time，0.8 × 0.8 × 0.8mm，matrix 256 × 384，SENSE面内2、Navigatorの位置、T2prepの設定は統一とした。TFEでは、TR 4.3～4.5，TE 2.0～2.1，FA 15とし、balanced TFE（bTFE）では、TR 4.1～4.6，TE 2.0～2.3，FA60とした。撮像断面は任意の3点を指定することで目的の冠動脈の走行に沿った断面設定が可能となる3point plan scan（3PPS）により、左右の冠動脈を別々に撮像した。各シーケンスの撮像順番は順不同。得られた画像を循環器内科医1名、放射線技師2名で視覚評価し、さらに、work stationを使って、冠動脈起始部から2cmの位置の冠動脈と心筋のコントラスト比、血管の半値幅vessel sharpnessを測定した。統計解析にはマンホイットニーのU Testを使用した。【結果】冠動脈と心筋のコントラスト比はRCA：TFE, bTFEそれぞれ0.8 ± 0.11，0.72 ± 0.07、LAD：TFE, bTFEそれぞれ0.71 ± 0.12，0.72 ± 0.065と統計的有意差を認めなかった（P＞0.1）、血管の半値幅についてもRCA：TFE, bTFEそれぞれ2.99 ± 0.67, 3.32 ± 0.84、LAD：TFE, bTFEそれぞれ3.44 ± 0.61，3.23 ± 0.59と統計的有意差を認めなかった（P＞0.05）。以上より、3TMRIでもTFEと同等画質のbalancedシーケンスによる非造影冠動脈撮像は可能であると考えられる。一方でbTFEでは、RCA acute margin付近で磁化率の影響と思われるアーチファクトが発生し、血管が途切れて描出されてしまうことがあった。

O-1-019　3T MRIのBalancedシーケンスにおける非造影冠動脈撮像のアーチファクト改善について

○高橋　順士[1]、大本　由樹[2]、福澤　　圭[1]、三浦　則仁[1]、吉田　　孝[1]、平本　壮一[1]、武村　　濃[3]
[1]国家公務員共済組合連合会虎の門病院　放射線部、[2]健康管理センター、
[3]フィリップスエレクトロニクスジャパン

［目的］3T MRI装置で非造影冠動脈撮像を行う場合、我々の検討では、balancedTFE（bTFE）シーケンスとTFEシーケンスとほぼ同等の画質を得ることが可能であった。しかし、症例の一部に右冠動脈鋭角枝部にアーチファクトが出現し描出不良例となる事を経験し、その改善策を検討した。［方法］使用装置はPHLIPS社製のingenia 3T。対象は本研究に同意の得られた健常の研究協力者で、前演題と同様の方法で撮像した。撮像条件は、aquisition time：40～50msec、SENSE面内2、Navigatorの位置、T2prepの設定は統一とした。その他のパラメータは、TR 3.6～4.2ms、TE 1.8～2.1ms、FA 40～60°、matrix：208×214～256×256とSARの制限内で変更し、4つのbTFEシーケンスについて画像の比較を行なった。右冠動脈鋭角枝部の血管の連像性についてwork stationでCPR画像を作成して検討した。また、冠動脈と心筋のコントラスト比、2Dの元画像から血管径を求め、血管に直交する断面のプロファイルを測定してvessel sharpnessを求めた。［結果･考察］TR 4.2ms、TE 2.1ms、FA 60°で撮像すると右冠動脈鋭角枝部が不連続になる症例（図a）があったが、TR 3.6ms、TE 1.8msと短縮することで血管の連像性が保たれた（図b）。TR/TEを短縮する事で磁化率の影響や動きによるアーチファクトが減少したためと考えられる。しかし、トレードオフとしてFAを低く設定したり、空間分解能を低下させたりする必要があり、今後の課題と考える。

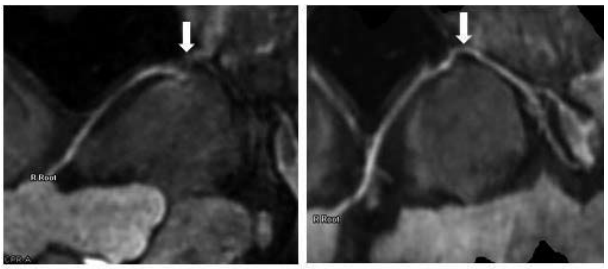

O-1-020　右冠動脈描出不良時における選択的水励起撮影の検討

○大西　宏之[1]、岡田　昌義[2]、福家　啓起[3]、山本　裕子[1]、鄒　美千代[3]
[1]王子会神戸循環器クリニック　放射線技術科、[2]王子会神戸循環器クリニック　心臓血管外科、
[3]王子会神戸循環器クリニック　循環器内科

【背景・目的】冠動脈MRAは無被ばくで造影剤を使用せずに冠動脈を描出できる有用な撮影法であるが、BTFE法と脂肪抑制パルスにSPIRを用いているため磁化率の差が顕著な部位にアーチファクトが発生しやすく、特に右冠動脈の本幹に信号欠損や信号低下を認める事が多く診断不可能な事があった。そこで当院では、Whole heart coronary MRA法（CMRA）を撮影し右冠動脈に信号欠損や低下の所見を認めた症例において、選択的水励起法（WATS）を用いたtarget slab MRA法（TSMRA）を追加撮影している。TSMRAによる右冠動脈信号値の改善と描出能を検討した。【方法】2012年1月から同年12月までにCMRAを撮影した症例のうち、右冠動脈に信号欠損、低下を認めた8症例を対象に、同部位とその近位側、遠位側の信号値から低下率を算出しTSMRAと比較した。【結果】低下率は（CMRA：TSMRA=0.64 ± 0.2：-0.02 ± 0.2、$p < 0.05$）であり有意に低下率が改善した。またTSMRAを用いることで8例中7例で描出能向上が認められた。【考察・結語】右冠動脈の信号低下は局所磁場の不均一に伴う脂肪抑制パルスの水抑制が原因と考えWATSを用いた。この右冠動脈の信号低下はBMIが低い女性に発生しやすい傾向がありTSMRAを追加撮影することで有意に改善できた。

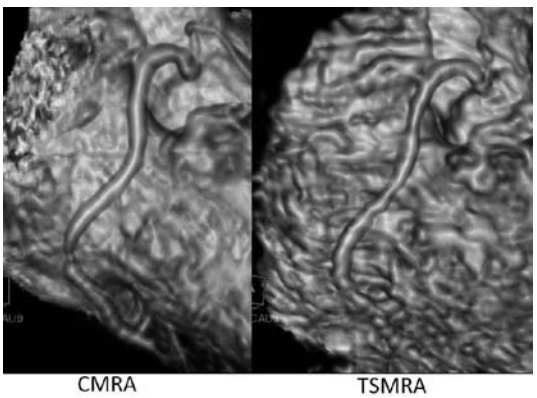

O-1-021　超解像画像処理（Super Resolution）は冠動脈MRAの診断能を改善するか

○宇野　美緒、中山　良平、石田　正樹、伊藤　達郎、後藤　義崇、永田　幹紀、北川　覚也、佐久間　肇

三重大学　放射線診断科

【目的】近年、MR画像を高解像度化する超解像技術が脳MRI領域で注目されている。我々は、超解像技術を用いることにより冠動脈MRAによる有意狭窄診断能が改善するかどうかを検討した。【方法】冠動脈MRAとX線冠動脈造影検査の両方が1カ月以内に行われた患者35名を対象とした。冠動脈MRAは16名が1.5テスラ、19名が3テスラのMRI装置で撮像された。得られた冠動脈MRA画像は、超解像技術と従来法（bicubic法）を使用して高解像度化した。それぞれの方法で高解像度化された冠動脈MRA画像を無作為順に表示し、3名の読影者が独立して読影した。冠動脈狭窄（＞50%狭窄）の有無に対する確信度を0（無）～1（有）の連続スケールで記録した。読影は、3日の間隔をあけて2回実施した。【結果】冠動脈MRAの診断能は超解像技術により全ての読影者で向上した。ROC解析では超解像技術による高解像度画像での診断能（平均AUC 0.861）は従来法（平均AUC 0.797）と比較し有意に優れていた（P=.024）。さらに、超解像技術の使用で観察者間変動は0.170から0.164、級内相関係数は0.812から0.855へ改善した。【結論】超解像技術は冠動脈MRAによる有意狭窄診断能と再現性の向上に有効である。

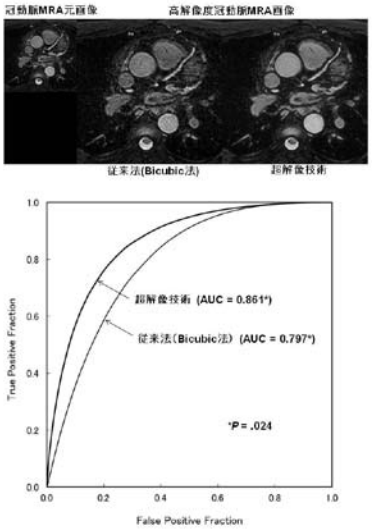

超解像技術と従来法(bicubic法)による冠動脈狭窄診断能の比較

O-1-022　Whole-Heart Coronary MRAを対象とした超解像技術による高解像度化

○中山　良平、石田　正樹、宇野　美緒、伊藤　達郎、永田　幹紀、北川　覚也、佐久間　肇

三重大学医学部附属病院　中央放射線部

近年，空間解像度向上のため，脳領域を中心に超解像技術のMR画像への応用が活発に研究されている．本研究では，通常医用画像の拡大に用いられる双三次内挿法と超解像技術を比較することにより，Whole-Heart Coronary MRA（WHCMRA）の高解像度化（画像拡大）における超解像技術の有用性を評価した．まず，患者35名のWHCMRAを対象に，MR装置で再構成された512x512画像をダウンサンプリングにより縮小し，256x256サイズの低解像度画像を生成した．次に，この低解像度画像を学習型超解像技術と双三次内挿法を用いて512x512サイズの画像に復元した．そして，元画像と各復元画像のRoot Mean Squared Error（RMSE），Peak Signal-to-Noise Ratio（PSNR），Structural Similarity Index（SSIM）により，その忠実性を比較した．超解像技術のRMSE，PSNR，SSIMの平均は2.52，22.2dB，0.989，双三次内挿法は3.08，20.2dB，0.984であり，各指標において超解像技術が双三次内挿法より復元の忠実性が有意に向上した（$p < 0.001$）．これらの結果より，WHCMRAの高解像度化における超解像技術の有用性が示された．

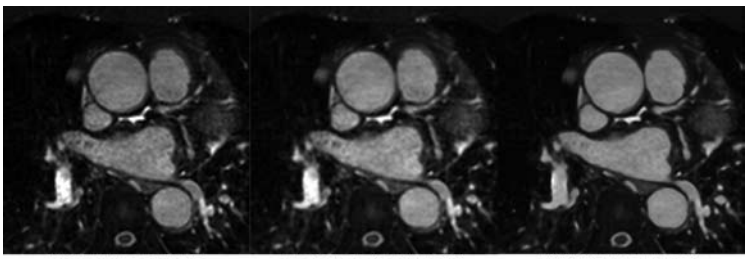

MR装置で再構成された512×512画像とその縮小画像（256×256）から双三次内挿法と超解像技術で復元された画像の例

O-1-023　kat-ARC 3D cine MRI：撮像条件の検討

○古崎　昌宏[1]、布川　嘉信[1]、岡部　幸司[1]、渡部　敏男[1]、奥田　茂男[2]、山田　祥岳[2]、栗林　幸夫[2]、野崎　　敦[3]

[1]慶應義塾大学病院　中央放射線技術室、[2]慶應義塾大学医学部　放射線診断科、
[3]GEヘルスケア・ジャパン

【背景】kat ARC（k- & adaptive-t Autocalibrating Reconstruction for Cartesian ampling）はデータ収集を間引き、撮像時間を短縮する撮像法である。一度の呼吸停止で心臓全体のcine撮像が可能となるが、至適撮像条件は未だ検討されていない。
【目的】kat ARC 3D cineのフリップ角（FA）を変化させて画質について検討し、最適なFAを決定すること。
【方法】使用MRI装置はDiscovery MR750 3.0T、受信コイルは32ch Torso Array upper coil（GE Healthcare社製）を使用した。本研究内容に同意した健常ボランティア（10名、BMI：22.1 ± 2.37）を対象として、TR/TE=2.5-3.2/0.9-1.3msec、matrix=180 × 210、スライス厚=8mm、acceleration factor 7.5に固定し、FAを20, 30, 40, 50°と変化させて撮像した。あわせて、従来の2D FIESTA cineも撮像した。1）左室中間位での左室心筋/左室内腔のコントラスト比を測定し、2D法および各角度間での有意差を検討した（paired t-test）。2）静止画および動画で、左室心筋/左室内腔のコントラスト、アーチファクト、心臓の辺縁および輪郭、総合画質を、5名が5段階のスコアを付けた。各角度における平均得点を求め、wilcoxonの符号付順位和検定で解析した。多重比較についてはBonferroni法を用いた。
【結果】FAが深いほどコントラスト比は増強し、各角度間では有意差があった（P＜0.005）。2D法とFA=50°間に有意差は無かった。また、視覚評価のうちコントラスト評価ではFA=50°で最高点が得られ、2D法にも近いものであったが、FA=40°との間に有意差は無かった。一方、FA=50°におけるアーチファクトは有意に強かった。辺縁および輪郭、総合画質はFA=40°で最高点が得られた。
【結語】FA=50°の画像のコントラストは最も優れていたが、TRの延長により撮影時間が長くなり、アーチファクトも多くなる。画質のバランスからは、FA=40°が適すると考えられた。

O-1-024　kat-ARC 3D cineの臨床利用の可能性について

○奥田　茂男[1]、谷本　伸弘[1]、山田　祥岳[1]、栗林　幸夫[1]、古崎　昌宏[2]、岡部　幸司[2]、布川　嘉信[2]、渡部　敏男[2]、野崎　　敦[3]

[1]慶應義塾大学医学部　放射線診断科、[2]慶應義塾大学病院　中央放射線技術室、
[3]GEヘルスケア・ジャパン

【目的】kat-ARC 3D cine（3D法）は、一回の呼吸停止で心臓左室全体をカバーすることが可能であり、心臓MRI検査時間の短縮に寄与することが期待されている。今回の研究の目的は、2D FIESTA cine MRI（2D法）と3D法から心機能を計測し、その一致性から、2D法を3D法に置きかえることができるか検討することである。【方法】Discovery 750 3T（GE Healthcare）および受信コイルとして32ch Torso Array upper coil（GEHC）を利用し、同意を得た健常男性ボランティア10名（BMI：22.1 ± 2.37）を対象に、2D法および3D法によるcine MRIを撮像した。撮像パラメータは、2D法TR/TE 3.4/1.5msec、マトリックス224x224、フリップ角45°；3D法TR/TE 2.8/1.1msec、マトリックス140x170、フリップ角40°、3D法では7.5倍速で撮像を行った。いずれも、スライス厚8mm、FOV 38cm。2D法および3D法により撮像したcine MRIを独立したワークステーション（AdvantageWindows）に転送し、MassAnalysisを用いて、1名の放射線科医が収縮末期、拡張末期の心内腔と外縁を用手的に囲み、拡張末期容量（EDV）、収縮末期容量（ESV）、1回拍出量（SV）、駆出率（EF）、心筋重量（Mass）を算出した。2D法と3D法から得られた値から、Bland-Altman analysis（BA法）を用いて、biasと95% Limit of agreement（LA：bias ± 1.96SDs）を算出した。【成績】全例で撮像に成功した。EDV，ESV，SV，EF，Massのbias［95% LA］は、それぞれ、-3.8［-15.4；7.8］，0.6［-6.1；7.3］，-4.48［-13.4；4.5］，-1.6［-6.8；3.6］，3.4［-8.5；15.2］であった。【結論】2D法と3D法から得た計測値には十分な互換性があり、3D法が2D法を置換できる可能性が示唆された。

O-1-025　トレーニングスキャンレスk-t法とそれを用いた心臓リアルタイムシネ撮像

○竹島　秀則[1]、新田　修平[1]、塩寺太一郎[1]、武口　智行[1]、油井　正生[2]、伴苗　修平[2]、久原　重英[2]、石村理英子[3]、横山　健一[3]、苅安　俊哉[3]、似鳥　俊明[3]

[1]株式会社東芝　研究開発センター、[2]東芝メディカルシステムズ株式会社　MRI事業部、
[3]杏林大学医学部　放射線医学教室

【目的】k-t SENSEやk-t PCAを用いると心臓リアルタイムシネ撮像を高速に行えるが、本撮像のほかに時系列データのキャリブレーション撮像を必要とする。本稿では、本撮像データのみから時空間感度を推定することで、より高速に撮像できる手法を提案する。
【方法】SSFPを利用して、2次元の時系列データをk-t SENSEの本撮像と同様に間引き収集する。収集データに対して次の3ステップで時空間感度を推定し、得られた感度を利用して再構成する。(a) 本撮像データから2値の時空間感度を生成し、その間引き撮像による折り返し信号を除去する。(b) 本撮像データから複素時空間感度を生成し、時間方向で中心周波数付近の感度を利用して信頼性の低い感度を推定する。(c) 2つの感度を統合して複素時空間感度を生成する。マルチスライス撮像では、本手法をスライスごとに適用する。
【結果】フルサンプリングデータからの間引き再構成を行い、提案手法はk-t SENSEと同程度の画質が得られることを確認した（図）。また、R=4、RO=256、PE=96/Rで96フレームの心臓リアルタイムシネデータを収集し、本撮像データのみで再構成できることを確認した。1スライスの再構成時間は11.6秒であった。
【結論】本撮像データのみから時空間感度を推定する新しい感度推定手法により、心臓リアルタイムシネ撮像を従来と比べ高速に実現できる可能性を示せた。

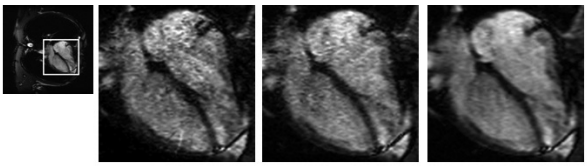

SENSE　　k-t SENSE　　提案手法

Scanner: 1.5T MRI (EXCELART Vantage™ Powered by Atlas)
Parameters: PE=96, RO=256, TR = 4.2, TE=2.1, 16 coils, FA=71

O-1-026　トレーニングスキャンレスk-t法による心臓リアルタイムシネ撮像の有用性評価

○吉岡　達也[1]、宮崎　　功[1]、石村理英子[2]、横山　健一[2]、苅安　俊哉[2]、似鳥　俊明[2]、小林　邦典[3]、竹島　秀則[5]、久原　重英[4]

[1]杏林大学医学部付属病院　放射線部、[2]杏林大学医学部　放射線医学教室、
[3]杏林大学保健学部　診療放射線技術学科、[4]東芝メディカルシステムズ（株）　MRI事業部、
[5]（株）東芝　研究開発センター　マルチメディアラボラトリー

（目的）2次元の時系列データをk-t SENSEと同様に間引き収集し、トレーニングデータを使わずに高速撮像を行う手法を開発した。今回この技術を用いた心臓リアルタイムシネ撮像について至適撮像条件や従来法との比較などの基礎的な検討を行った。（方法）対象は健常ボランティア5名。使用装置は東芝社製Excelart VantageTM Powered by Atlas 1.5T。トレーニングスキャンレスk-t法シネの撮像条件は、心電同期併用なしによるSSFP法（TR 3.4ms，TE 1.7ms，FA60°，マトリックス96×256，スライス厚10mm，FOV 35×35cm）である。各々でreduction factorを4, 6, 8と設定し、時間分解能の異なる3種類の画像を得た（81.6ms，54.4ms，40.8ms）。また心電図模擬データを用い、擬似的な不整脈状態の撮像も行った。得られた画像から、1. 本法と従来法（retrospective gatingによる心電同期を併用したSSFP法）での画質比較。2.擬似的な不整脈状態の撮像時の画質比較。3.左心機能（拡張末期・収縮末期面積および面積変容率）の信頼性（従来法との比較による）の検討を行った。（結果）従来法との比較では、reduction factor4および6では同等の画質が得られた。8の場合、時間分解能が高いが、S/N比が低く診断困難な例がみられた。擬似的不整脈状態では正確なcardiac cycleの描出ができないため拡張末期や収縮末期画像が得られず、正確な心機能解析が困難であったが、本法では明瞭な画像が得られ評価が可能であった。本法での左心機能の解析結果は従来法との近似値が得られ、同等の評価が可能であった。（結論）本法は、心電同期を用いず高時間分解能、高空間分解能のシネ画像を得ることができる。特に不整脈例において従来法と比較しより正確な評価が可能と考えられ、臨床的有用性が示唆された。

O-1-027　トレーニングスキャンレスk-t法による心臓リアルタイムシネ撮像の臨床例における検討

○石村理英子[1]、横山　健一[1]、苅安　俊哉[1]、似鳥　俊明[1]、吉岡　達也[2]、宮崎　　功[2]、小林　邦典[3]、竹島　秀則[4]、久原　重英[5]

[1]杏林大学医学部　放射線医学教室、[2]杏林大学医学部付属病院　放射線部、
[3]杏林大学保健学部　診療放射線技術学科、
[4](株)東芝　研究開発センター　マルチメディアラボラトリー、
[5]東芝メディカルシステムズ(株)　MRI事業部

【目的】2次元の時系列データをk-t SENSEと同様に間引き収集し、トレーニングデータを使わずに高速撮像を行う手法を開発した。この手法を適用した心臓リアルタイムシネ撮像について臨床的有用性の検討を行った。【方法】使用装置は東芝社製Excelart Vantage^{TM} Powered by Atlas 1.5T。トレーニングスキャンレスk-t法シネの撮像条件は、自由呼吸下かつ心電同期併用なしによるSSFP法(TR/TE=3.4/1.7msec, FA60°, matrix 96x256, スライス厚10mm, FOV 35x35cm)である。各々でreduction factorを4, 6, 8と設定し、時間分解能の異なる3種類の画像を得た(81.6msec, 54.4msec, 40.8msec)。対象は2013年4月に心臓MRI検査を行った臨床例。従来法であるretrospective ECG gatingのシネ撮像(息止め下、心電図同期。TR/TE=4.2/2.1msec, FA約80°, matrix 192x256, スライス厚10mm, FOV 35x35cm)の画像と比較し、画質、左心機能評価(拡張末期・収縮末期面積および面積変容率)の信頼性について検討を行った。【結果】Reduction factorが上がるにつれ従来法と比較するとS/N比は低くなるものの、壁運動は従来法よりスムーズに描出された。特に従来法では壁運動評価が困難であった不整脈症例においても、本法では明瞭な壁運動評価が可能であった。左心機能評価についても従来法の解析結果と近似値を得ることができた。【結論】本法は自由呼吸下でかつ心電同期不要であることから、従来は撮像困難であった呼吸困難症例や不整脈症例に対して心臓シネ撮像が可能となり、臨床的有用性が示された。至適reduction factorについては、今後追加検討を要する。

O-1-028　CMRにおける右室機能評価の再現性向上に関する検討

○松芳　圭吾[1]、寺田　理希[1]、山田　英司[1]、大杉　正典[1]、吉原　　修[2]、大坪　健一[1]、安澤　千奈[1]

[1]磐田市立総合病院　第1放射線診断技術科、[2]磐田市立総合病院　放射線診断科

【背景】右室機能の評価として右心カテーテル検査により肺動脈圧・肺血流量の測定を行うことが一般的であるが、カテーテル検査は侵襲性が高いため、より非侵襲的に右室機能を捉える方法として、任意に断面を設定できるMRIの有用性は高い。しかし、CMR(Cardiovascular Magnetic Resonance)において、右室容積の計測は問題点が多い。【目的】ルーチン検査では、3つの撮像断面(左室短軸像・左室長軸・四腔断層像)でCine MRIを撮影する。左室短軸像にて容積を計測し、右室機能評価を行う。右室長軸像(三尖弁および肺動脈弁に対して垂直に近い平面に平行な断面)を追加撮影することで、右室機能評価の再現性の変化について検証を行った。【方法】対象は正常ボランティア5名(全て男性)。1.5T MRI装置(SIGNA HDxt 1.5T Version16)を用いてCine MRIを上記4つの断面で撮像(Fiesta；TR 3.8ms/TE 1.7msec/FA 60°；FOV 36×36cm；Matrix 224×224；BW ± 125kHz/FOV；Slice thickness 10mm；ZIP512；ASSET[－])。得られた画像よりAdvantage Windows Workstationを用いて5名(放射線診断科医1名・放射線技師4名)で解析を行う。1. ルーチン検査での3つの撮像断面より解析。2. ルーチン検査に右室長軸像を追加撮影し解析。解析結果の比較検討を行う。解析時トレースする断面はともに左室短軸像を用いる。【結果・考察】ルーチン検査における3つの撮像断面での解析よりも、右室長軸像を追加して解析することで、解析者間における解析結果のバラつきが小さくなった。左室短軸像での右室容積計測における問題に肺動脈弁や三尖弁の同定が困難であることが挙げられる。3断面からでは、心基部のトレースにおいて、解析者間で大きく差が出た。右室長軸像を撮影することにより、それぞれの弁をはっきり同定することができたため解析結果のバラつきが小さくなったと考えられる。【結語】CMRによる右室機能評価において、右室長軸像を追加撮影することで右室容積をより再現性良く捉えることができる。

O-1-029　Modified Look-Locker Inversion Recovery（MOLLI）T1 Mappingにおける造影前後に対応可能な撮像条件の検討

○鈴木　儀典[1]、寺岡　邦彦[2]、小森　芳秋[3]、Greiser Andreas[4]、鈴木　昭光[1]、藤村　耕平[1]

[1]東京医科大学八王子医療センター　放射線部、[2]東京医科大学八王子医療センター　循環器内科、[3]シーメンス・ジャパン（株）、[4]シーメンスヘルスケア

【背景】MOLLI法は心拍数にあわせIR間隔を7200ms以上に休止心拍（RT）を設定することで測定値の変動を低減でき、ファントム実験では対象のT1値210～1500msであれば誤差20%以内で測定可能であることを第69回日本放射線技術学会総会学術大会にて報告した。【目的】ファントム実験で得られたMOLLI法の撮像条件を臨床で使用し1.5Tで造影前後に対応できる条件について検討を行う。【方法】当施設心臓MRI検査の遅延造影で造影効果を認めなかった13例（R-R 642～1100ms）を対象とした。使用装置MAGNETOM Avanto1.5T 撮像条件single shot bSSFP，MOLLI cycle（IR pulseの印加回数）2set（LL1=8image/LL2=2image），RT=0 ～ 8，TE=1.13ms，FA=35 °，FOV=360mm，matrix=224 × 55 %，segments=46，Duration time=86ms，bandwidth=1015Hz/Px，とした。撮像タイミングは造影前・造影後2分後・5分後・15分後それぞれ左室心筋（前壁・中隔・下壁・側壁の4箇所）と内腔にROIをとりT1値を測定した。【結果】造影前心筋T1値943.1 ± 48.5ms内腔T1値1556.8 ± 95.8ms、造影2分後心筋T1値378.3 ± 51.6ms内腔T1値236.9 ± 46.3ms、5分後心筋T1値439.6 ± 46.8ms内腔T1値294.2 ± 37.8ms、15分後心筋T1値533.1 ± 46.3ms，内腔T1値403.4 ± 56.9msであった。【考察】本撮像条件において造影前後で心筋の最長T1値1025.2ms，最短285.2msであった。また今回測定はしていないが、病巣のT1値は2分後内腔T1値より長いことが推測される。よって心筋が対象であれば心拍の影響を低減し造影前後で対応可能な撮像条件と考えられた。内腔については造影前と2分後で最長T1値1702.8ms，最短168.8msの測定値もみられ誤差が大きい状況も予測された。

O-1-030　Myocardial Iron Deficiency in Non-ischemic Heart Failure : Quantification by T2-star MRI

○長尾　充展[1]、松尾　芳雄[2]、神谷　武志[2]、米澤　政人[2]、山崎　誘三[2]、川波　　哲[1]、藪内　英剛[3]、向井　　靖[4]、肥後　太基[4]、武村　　濃[5]、吉浦　　敬[2]、本田　　浩[2]

[1]九州大学医学研究院　分子イメージング・診断学講座、[2]九州大学医学研究院　臨床放射線科、[3]九州大学医学研究院　保健学科、[4]九州大学　循環器内科、[5]フィリップスヘルスケア

PURPOSE：The aim of this study purpose was to quantify myocardial iron content in HF patients utilizing T2＊ CMR, and investigate the relationship between myocardial iron deficiency and adverse function in non-ischemic HF. METHODS：Data of 3Teslar CMR for 167 patients with non-ischemic HF, 31 patients with ischemic HF and 50 controls with normal cardiac function were analyzed. Short-axis T2＊ imaging was accomplished using a breath-hold multi-echo gradient-echo sequence on ECG-gated. One large region of interest（ROI）placed in the mid left ventricular septum for T2＊ evaluation. T2＊ value was calculated by fitting the signal intensity data for the ROI to a decay curve. Non-ischemic HF patients were divided into patients with left ventricular ejection fraction（LVEF）<35% and >35%. Risk of non-ischemic HF with LVEF <35% was analyzed by multiple logistic regression analysis using T2＊ value, brain natriuretic peptide（BNP）, gender, age, blood pressure, hemoglobin, and estimate glomerular filtration rate. RESULTS：T2＊ value was significantly greater for non-ischemic HF patients（LVEF<35%：29 ± 7ms, LVEF>35%：26 ± 5ms）than controls（22 ± 3ms, p<0.0001）and ischemic HF（22 ± 4ms, p<0.001, Tukey's test）. In the possibility of non-ischemic HF with LVEF<35%, T2＊ >30ms predicted in 50% of the patients. The $\chi 2$ and the odds ratio were 30.87 and 1.21［95% confidence interval（CI）, 1.12-1.31, p<0.0001］for T2＊ value and 17.67 and 1.0015（95% CI, 1.0008-1.0025, p<0.0001）for BNP. No significant relevance was observed in other factors. CONCLUSIONS：The relation between myocardial iron deficiency and non-ischemic HF was found by CMR T2＊ measurements. Increase of myocardial T2＊ value can predict adverse LV function in non-ischemic HF as well as BNP of the biomarker.

O-1-031　MOLLI（Modified Look Locker Imagin）法におけるIR pulse 1回法、2回法、3回法での、T1値測定精度

○木村　智圭[1]、大田　英揮[2]、永坂　竜男[1]、山中　一臣[1]、佐々木博信[1]、根本　整[1]、佐川　肇[1]、小森　芳秋[3]、高瀬　圭[2]、齋藤　春夫[4]、高橋　昭喜[2]

[1]東北大学病院　診療技術部放射線部門、[2]東北大学病院　放射線診断科、[3]SIEMENS Japan株式会社、[4]東北大学大学院医学系研究科　画像解析学分野

【目的】心筋のT1値を測定する方法としてMOLLI（Modified Look Locker Imaging）法がある。元々のMOLLI法は、17心拍中に3回のIR pulseを含むsequenceで構成されている。近年、11心拍で2回のIR pulseを用いたMOLLI法が報告されている。IR pulse数を少なくすると、取得できるデータのポイント数が減少するが、撮像時間を短縮することが可能である。本研究ではIR pulse 1回法（6心拍）、2回法（11心拍）、3回法（17心拍）にて、様々なRR間隔下でMOLLIを撮像し、T1値の精度と測定誤差を各法で検証した。【方法】装置はSIEMENS社製MAGNETOM Trio a Tim system 3.0Tを用いた。SE-IR法を用いて測定したT1値が138、262、497、848、1111、1232、1434msecのGd-DTPA希釈溶液ファントムを作成した。次に、MOLLI法のIR pulseの数を3回、2回、1回と変更したとき、RR間隔を500-1200msec（100msec毎、心拍数120-50回に相当）の条件下で、T1値を測定した。縦緩和の回復を考慮し、IR pulse間隔を最大とした。SE-IR法と各MOLLI法で測定したT1値を比較した。【結果】IR pulseが3回のとき、RR間隔を変化させたときのT1値（IR法より求めたT1値と比較）の差と標準偏差は、138msecで12.8%±0.6、262msecで8.8%±0.9、497msecで1.2%±1.2、848msecで1.6%±3.0、1111msecで3.2%±4.1、1232msecで4.0%±6.8、1434msecで5.0%±16.5であった。IR pulseが2回のとき、138msecで14.4%±1.1、262msecで8.5%±2.6、497msecで1.5%±3.2、848msecで1.7%±5.4、1111msecで3.1%±8.4、1232msecで3.6%±9.0、1434msecで4.9%±16.9であった。IR pulseが1回のとき、138msecで12.8%±2.1、262msecで8.1%±3.7、497msecで1.2%±4.3、848msecで0.7%±7.0、1111msecで1.8%±8.4、1232msecで2.4%±9.1、1434msecで3.9%±10.8であった。【結語】IR pulse数を変更した全ての条件下で、RR間隔を可変としたときの測定値の変化は小さく安定した結果が得られた。報告されている正常心筋のT1値は、3Tにおいて1100-1200msec程度である。長時間の息止めが困難な被験者に対しては、取得するデータのポイント数は減少するが、IR pulse数を減らしたMOLLI法を用いることも有用と考えられた。

O-1-032　Usefulness of Cardiovascular Magnetic Resonance in Pediatric Congenital Heart Disease

○稲毛　章郎[1]、水野　直和[2]

[1]榊原記念病院　小児循環器科、[2]榊原記念病院　放射線科

Purpose：Inquire per usefulness of the cardiac MRI in congenital heart disease. Method：The subject included patients with congenital heart diseases, undergoing cardiac MRI from January to December of 2012. The true fisp MRI was used for quantitative evaluation of the right and the left ventricular capacity and functions. Also, the phase contrast MRI was used fore quantitative evaluation of the systemic and pulmonary blood flow volumes. The MRI imaging was obtained using the Siemens MAGNETOM Sonata 1.5T system. The analyses were performed using a workstation（Medis QMass advanced edition & QFlow）. Results：There was a total of 76 cases with the mean age of 23.7+/-12.5 years old. In 42 cases, a cardiac catheterization was performed prior to and after the MRI study, with less than six months apart from each study. In these patients, the right and left ventricular end-diastolic volume index on MRI showed significant correlations with those measured by ventriculographies（r=0.83 & r=0.85）. The systemic-to-pulmonary blood flow ratio on MRI also showed significant correlation with the same data obtained by catheterization（r=0.78）. The blood flow distribution ratio of the right and left pulmonary arteries, although measured in a small number of cases, also showed borderline-significant correlation with the same data obtained by the lung blood flow scintigram. Moreover, the regurgitant fraction of the aortic and pulmonary valves showed significant correlation with the left and right ventricle end-diastolic volume index on MRI（r=0.68 & 0.64）. Conclusion：The cardiac MRI was useful in quantitatively evaluating the capacity and the function of the ventricles and the blood flow volumes in the great vessels in patients having congenital heart diseases.

O-1-033　3.0T腹部3D multislice T1map撮像におけるDual FA法とSaturation Recovery法のT1値定量性比較評価

○岩永　　崇[1]、福倉　良彦[2]、齊藤　朋典[1]、奥秋　知幸[3]、佐々木雅史[1]、藤崎　拓郎[1]、西郷　康正[1]

[1]鹿児島大学病院　臨床技術部放射線部門、
[2]鹿児島大学大学院医歯学総合研究科　放射線診断治療学教室、
[3]フィリップスエレクトロニクス ジャパン

【目的】肝臓領域のT1値測定は，肝腫瘍の質的評価や肝機能評価などに有用である．今回，我々はT1 map撮像法であるDual FA法とSaturation Recovery（SR）法を用いてファントムおよびボランティアにおける算出T1値の定量性を比較検討した．また，各撮像法のT1 map定量性にRF multi transmt system（MT）の与える影響についても検討した．【方法】使用機器はPHILIPS社製Ingenia 3.0T，対象は健常人ボランティア15名とした．Dual FA法の撮像条件は，TFE，TR/TE=9.0/1.4ms，FA=4o and 22o（estimate T1=700ms）とし，TSE-Dual FAで得られたB1mapを用いて行った．SR法の撮像条件は，TFE，TR/TE=3.5/1.61ms，M（0）：Shot Interval=3000ms，M（t）：saturate pulse delay=100～1000msの5ポイントとした．両撮像手法を用いて，Gd希釈ファントムにおけるT1値算出精度およびスライス方向均一性，ボランティアの肝臓におけるT1値算出精度および区域別（6 segments）均一性の比較評価を行った．また，ボランティアについてはMTを最適化（adaptive）したものと固定値（fixed）を用いたものの両方を撮像して比較した．いずれの検討も基準値にはLook-Locker法（LL法）で得られたT1値を用いた．【結果・考察】Dual FA法とSR法の両手法ともGd希釈ファントムによるT1値の算出精度は良好であった．スライス方向の均一性について，Dual FA法ではスライスの両端でT1値を過小評価する結果となったが，SR法は全スライスにおいて一定の値を示した．ボランティア肝ではDual FA（MT adaptive）のみLL法と同等のT1値を示した（それぞれT1=755.97 ± 75.79，781.71 ± 42.71ms，p=0.18）．また，LL法と比較したとき，Dual FA法には比例誤差，SR法には加算誤差の存在が認められた．区域別ではDual FA法でS2とS3においてT1値が低く算出される傾向にあり，心臓の拍動やB1不均一の影響でT1値を過小評価した可能性が考えられた．SR法においては区域に関係なく一定であった．MTがT1値に与える影響についてはDual FA法で認められ，SR法では認められなかった．【結論】3.0T-MRI腹部T1 mapの撮像法の選択はそれぞれの手法の特徴を理解した選択が望まれる．

O-1-034　T1 ρマップを用いた肝機能障害、肝線維化の評価

○高山　幸久[1]、西江　昭弘[2]、浅山　良樹[2]、牛島　泰宏[2]、藤田　展宏[2]、島本　　大[2]、吉浦　　敬[2]、奥秋　知幸[3]、小原　　真[3]、本田　　浩[3]

[1]九州大学医学研究院　分子イメージング・診断学講座、[2]九州大学医学研究院　臨床放射線科学、
[3]フィリップスエレクトロニクスジャパン

【目的】T1 ρマップにより肝機能障害や肝線維化を評価できるか検証すること。【方法】肝腫瘍を有するもしくは疑われた患者で、肝臓T1 ρマップを撮像し、かつ撮像前後1週間以内に血液検査が行われた計100名（男/女=59/41、平均年齢=62.6才）を対象とした。T1 ρマップはフィリップス社製3T MRI装置と32ch Torso Cardiac Coilを用いて撮像した。スピンロックパルスはブロック波を用い、time of spin lock pulse（TSL）は1, 10, 20, 40, 60msを使用して、それぞれのT1 ρ強調像を撮像した。各画像の信号強度より自作ソフトを用いてT1 ρマップを計算した。マップ上に、脈管組織や病変を含まないように関心領域を3箇所設定した後に、患者毎の肝実質の平均T1 ρ値を算出した。全患者の平均T1 ρ値と血液検査の肝機能と関連する各項目（TP, Alb, TB, Plt等）、及び血液検査より算出される肝線維化マーカー（APRI、AAR、FIB-4 index）の関係に関して、Pearsonの相関係数（r）を用いて検定した。【成績】血液検査項目の内、T1 ρ値と有意な相関関係を示したのは、Alb（r=-0.384, p＜0.01）、TB（r=0.349, p＜0.01）、AST（r=0.234, p＜0.05）、ALP（r=0.283, p＜0.01）、PT-INR（r=-0.265, p＜0.05）、PT-INR（r=-0.305, p＜0.05）であった。肝線維化マーカーの内、T1 ρ値と有意な相関関係を示したのは、AAR（r=0.248, p＜0.05）、FIB-4 index（r=0.227, p＜0.01）であった。【結論】T1 ρマップは肝機能障害や肝線維化の評価に利用できる可能性がある。

O-1-035　Adiabaticパルスを用いたSpin lockパルスによるT1rho肝機能評価

○奥秋　知幸[1]、高山　幸久[2]、西江　昭弘[3]、本田　　浩[3]、小原　　真[4]、荻野　徹男[4]、
ヴァン　カウテレン　マルク[1]

[1]Philips Healthcare AsiaPacific、[2]九州大学医学研究院　分子イメージング・診断学、
[3]九州大学医学研究院　臨床放射線科学、[4]フィリップス エレクトロニクス ジャパン

【目的】近年、T1rho値による肝機能や肝線維化の評価が臨床でも用いられている。通常、T1rhoで用いられるSpin lock（SL）パルスには、Blockパルスが用いられることが多い。しかし、肝臓領域への応用を考えた場合、BlockパルスはRFの不均一を生じやすいため、adiabaticパルスをSLパルスとして用いることでSLパルスの改善についてボランティアでの検討を昨年報告した。今回我々は、臨床に応用することで、adiabaticパルスの有用性について検討したので報告する。【方法】Philips社製3T臨床装置を用い、blockパルスおよびadiabaticパルスでSLパルスを作成した。BlockパルスでのSLパルスは11.7μT，500Hz、Time of spin lock pulse（TSL）は、TSL=0, 20, 40, 60msとした。また、AdiabaticパルスではそれぞれT13.5μT、575Hz、TSL=0, 27, 54msとした。対象患者はChild-Pugh A：16名（age range：43-83，Mean67.1）、Child-Pugh BorC：8名（age range：48-71，Mean55.7）とし、normal liverとしてボランティア11名（age range：25-48，Mean34.3）とした。SLの不均一については視覚評価での評価を行い、T1rho値については、各SLパルスと対象肝機能についてKruskal-Wallis methodを用いて比較を行った。【結果】AdiabaticパルスとBlockパルスによる視覚評価では優位にadiabaticパルスにおいてRF不均一の改善がみられた。また、adiabaticパルスによるT1rho値ではChilid-Pugh BCグループとNormalの間に優位差が見られた。【結論】AdiabaticパルスをSLパルスとしてT1rho値の測定に用いた。RF不均一による影響が減少するとともに、肝機能・肝線維化の評価における有用性が確認された。

O-1-036　Stretched version adiabatic pulseを用いたT1rho mapping

○奥秋　知幸[1]、高山　幸久[2]、西江　昭弘[3]、本田　　浩[3]、森田　康祐[4]、荻野　徹男[5]、
ヴァン　カウテレン　マルク[1]

[1]Philips Healthcare AsiaPacific、[2]九州大学医学研究院　分子イメージング診断学、
[3]九州大学医学研究院　臨床放射線科学、[4]熊本大学医学部附属病院　放射線部、
[5]フィリップス エレクトロニクス ジャパン

（目的）Spin lock（SL）パルスにadiabaticパルスを用いたT1rho mappingは、blockパルスよりも均一なSLを行えることから、肝臓をはじめとする体幹部への応用が期待できる。しかし、adiabatic conditionを保つ条件下で良好なSLを行うことが可能であるadiabaticパルスでは、pulse duration timeやpeak b1の設定に制限がある。stretched version adiabaticパルスを作成し、T1rho mappingに応用することで、その特性や臨床応用への可能性を検討したので報告する。（方法）Philips社製3T臨床装置を用いた。Adiabaticパルスにおける実効周波数変化は式（1）のように示すことができる。ここで、$\omega 1(t)$および$(\omega 0 - \omega RF(t))$はそれぞれ、式（2）および式（3）のようにあらわすことができる。式（2），（3）内のn=1の場合には通常のadiabaticパルスであるが、n＞1の場合にはstretched version adiabaticパルスとなる（Fig.1）。ボランティアにて、nの異なるstretched version adiabaticパルスおよび実行周波数を変化させ肝臓および膝軟骨の撮影を行い、T1rho値を比較した。（結果）stretched versionを用いることで、Spin lock time（TSL）の設定の制限が緩和された。また、実効周波数の違いにより、T1rho値も変化した。

$$\omega_{eff}(t) = \sqrt{\omega_1^2(t) + (\omega_0 - \omega_{RF}(t))^2} \quad \text{式(1)}$$

$$\omega_1(\tau) = \omega_1^{max} \sec h(\beta \tau^n) \quad \text{式(2)}$$

$$(\omega_0 - \omega_{RF}(t)) = \int \mathrm{sech}^2(\beta t^n)\, dt \quad \text{式(3)}$$



Fig.1 Stretched version adiabatic pulse シーケンスチャート

O-1-037　肝臓T2＊mappingの初期検討

○服部　尚史[1]、五味　達哉[2]、中野　晃枝[1]、横瀬　正知[3]、鎌田　康弘[3]、稲田　峰輝[1]、原田　理映[1]、氷熊　玲子[1]、長谷川　誠[2]、村田　　望[2]、角尾　美果[2]、長基　雅司[2]

[1]東邦大学医療センター大橋病院　放射線部、[2]東邦大学医療センター大橋病院　放射線科、
[3]株式会社日立メディコ　MRIシステム本部

【背景】鉄沈着を伴う肝疾患において、磁化率の影響を強く受けるT2＊値は肝の変性を鋭敏に検出できる。各ピクセルのT2＊値をカラーで表示するT2＊mapは視覚的に肝の鉄沈着を評価することができる。T2＊mappingは複数のTEの画像を収集することで作成することができ、組織への鉄沈着の濃度を定量化できる。【目的】マルチエコー型GREシーケンスであるADditive Arrangement Gradient Echo（ADAGE）を用い、1回の呼吸停止下で撮像する肝臓のT2＊mappingにおいて、撮像条件がT2＊値に与える影響を検討することを目的とした。【使用機器】日立メディコ社製 1.5T ECHELON-Vega【方法】SPIOを希釈したファントムを作成し、測定したT2＊値を基準として、T2＊mapping法の撮像条件がT2＊値に与える影響を比較した。基本撮像条件として、TR：300ms，TE4.6，収集するTEの数であるマルチエコー10として、TR、マルチエコー数を変化させた。【結果】T2＊mappingにおいてTRを変化させてもT2＊値に変化はなかった。マルチエコー数を少なくすると、短いT2＊値のSPIO溶液ではT2＊測定の誤差は小さくなった。しかし、長いT2＊値のSPIO溶液での誤差は大きくなった。【結語】肝臓T2＊mappingを1回の呼吸停止下で撮像するための撮像条件を検討した。目的とするT2＊値によってマルチエコー数を設定する必要がある。

O-1-038　肝内鉄沈着把握のためのT2* Mapの検討

○斎藤　　聡[1]、辻　　良憲[2]、福澤　　圭[2]、濱田　祐介[2]、高橋　順士[2]

[1]虎の門病院　肝臓センター、[2]虎の門病院　放射線部

【目的】肝臓への鉄沈着に関して、各種慢性肝疾患において、侵襲性の多い、繰り返し検査も困難な肝生検に替わりうる検査法の確立を目指し、MRIにおいて、定量・半定量化を試みた。T2*マップを作成し、その有用性と限界に関して、組織学的な鉄沈着と比較検討した。【対象と方法】対象はMRI検査と組織学的検索を同時期になしえた各種慢性肝疾患102症例。内訳は年齢26-81歳（中央値61歳）、男女比53：49、HBV 37例（36%）、HCV 34例（33%）、NASH 23例（23%）、Hemosiderosis 6例（6%）。線維化はF0：8例、F1：25例、F2：28例、F3：13例、F4：22例。撮像パラメーターは2D-FLASH法でTR120ms、TE2.4/9.5/14.3/19.6/23.8/28.6msの6エコー、FA40°、matrix 285x380、スライス厚7mm。鉄沈着の程度はベルリンブルー染色でFe0：なし、Fe1：軽度、F2：中等度、Fe3：高度（ヘモクロマトーシス相当）に分類した。血清フェリチン値とも比較した。【成績】1. 鉄沈着別のT2*値は平均とSDがそれぞれ、Fe0：24.8 ± 5.5（ms）、Fe1：20.4 ± 7.2（ms）、Fe2：13.1 ± 4.3（ms）、Fe3：6.9 ± 3.4（ms）。この結果を基にT2*Mapは1）23ms以上、2）17-22ms、3）11-16ms、4）10ms以下で作成した。Fe0とFe3ではともに均一なMapであったが、Fe1、Fe2では肝辺縁部と肝門部ではMap画像に差がみられ、肝表面部はT2*値が低い一定の傾向がみられた。2. 血中フェリチン値との関連ではR2*（1/T2*）値との相関は全体ではr=0.57、C型r=0.87、B型r=0.26、NASH r=0.18と疾患により異なった。500μg/L以上の高フェリチン血症において、R2*値と乖離がみられたのはNASHとB型肝硬変および慢性肝炎症例であった。また、組織脂肪化の影響も検討した。【結語】肝組織への鉄沈着の程度をT2*値が反映する。T2*mapにより視覚的にT2*値が評価可能となる。C型慢性肝疾患やhemosiderosisではT2*（R2*）値と血清フェリチン値は良好な相関関係がみられたが、B型慢性肝疾患とNASHではT2*（R2*）値と血清フェリチン値に乖離する症例がみられ、血清フェリチン値の上昇が必ずしも、肝内鉄沈着を反映するとはいえないと思われた。

O-1-039　上腹部領域における3D variable Refocus Flip angle Turbo Spin Echo (SPACE) black blood imagingの最適化

○北川　久[1]、鈴木　宏明[2]、福田　国彦[3]

[1]東京慈恵会医科大学附属第三病院　放射線部、[2]東京慈恵会医科大学附属病院　放射線部、
[3]東京慈恵会医科大学附属病院　放射線医学講座

【目的】low b value拡散強調画像(LB DWI)を用いたblack blood imaging(BBI)は肝臓内小腫瘤検出の向上やグリソン鞘における悪性腫瘍の進展や肝炎・総胆管炎の広がりの評価に有用である。そこで今回BBIの向上および2D-turbo spin echo(TSE)法(肝臓/脾臓、肝臓/腎臓、肝臓/筋肉)と同等のコントラストをもつ上腹部T2WI-SPACEシーケンスパラメータの最適化を行ったので報告する。【方法】使用装置はMAGNETOM Symphony 1.5T Tim up grade(SIEMENS社製)。使用コイルはbody matrix coil。撮像シーケンスは呼吸同期併用SPACE法を使用。当院倫理委員会の承認を得た健常ボランティアの上腹部を対象に当院ルーチンのTSE-T2WIと同等のコントラスト(CR)に近づけ、さらにBB効果を向上すべく以下のパラメータについて検討を行った。検討項目は1) TR：1000～6000ms)、TE(apparent echo time：AET & phase partial fourier：PPF)、Slice turbo factor(STF)：2, 3, 4、echo trains per slice(ETPS)：2, 3によるCR(肝臓/腎臓、肝臓/脾臓、肝臓/筋肉で評価)およびBB効果(腹部大動脈におけるSD値で評価)に与える影響、2) 呼吸同期法(PACE法)のTrigger pulse(1, 2)数が及ぼす画質への影響を検討。3) 最適撮像条件を用いて臨床応用を試みる。【結果】最適化されたパラメータを以下に記す。FOV 330mm、TR 1500ms、AET 85ms、ETPS 3、STF 4、TF 45、Slice thickness=2.5mm、Voxel size：1.3 × 1.3 × 2.5mm。また臨床応用(肝腫瘤病変)においても2D-TSE法と同等のコントラストで描出可能であった。また肝内血流信号を抑制によりLBDWIより小腫瘤病変検出が優れていた。また3D撮像の特性を生かして多方向から病変観察が可能であるため臨床応用が期待される。

O-1-040　Gd-EOB-DTPA造影MRIにおけるT1mapの最適化

○岡本　淳一[1]、荒木　洋一[1]、勝山　宏章[1]、佐々木一良[1]、齋藤　和博[2]、赤田　壮市[2]、徳植　公一[2]、吉村　宣高[2]

[1]東京医科大学病院　放射線部、[2]東京医科大学病院　放射線医学教室

【目的】組織や臓器に対する造影効果を評価する際にT1値を測定することが必要となるが、Inversion Recovery法(以下IR法)によるT1値の通常の計測方法では、データ収集時間がかかり実際の検査においては困難である．一方3D高速GREであるVIBE(Volumetric Imaging Breath-hold-Examination)は、複数のフリップ角より得られた信号および設定された予測T1値からT1計測(以下T1map)が可能である．そこでGd-EOB-DTPA造影MRI検査における最適な予測T1値を算出することで、効率的な使用方法を検討した．【方法】使用装置は、AVANTO(シーメンス)1.5T希釈濃度の違う自作ファントム(0.2・0.3・0.4・0.5・0.6・0.7・0.8・0.9・1.0mmol/L)を作成し、IR法およびT1map(TR=4.3ms)にてT1値を計測した。両測定方法で計測したT1値をプロットし、最小二乗法にて近似曲線を引き、傾きを読み取ることで各予測T1値における両測定方法のT1値の一致を算出した。さらにTRを5.0ms、6.0msと変化させて同様の作業を行った。【結果】各予測T1値におけるIR法およびT1mapによるT1値は、TR 4.3msで予測T1値500msのとき、近似曲線の傾きが最も1に近付き、どの希釈濃度においても最も両者が近い値となった。【考察】T1mapを用いたT1値測定は、予測T1値を大幅にはずしてしまうと信頼性に欠けると思われる、Gd-EOB-DTPA造影MRI検査においては、予測T1値を500ms程度にすることにより最も誤差が少なくT1値を測定することが可能であると考えられる．

O-1-041　脈波同期・動き補正MPG併用DWIによる肝臓ADC測定値再現性の改善

○荻野　徹男[1,2]、宮地　利明[3]、堀江　朋彦[4]、今井　　裕[5]、Van Cauteren Marc[6]
[1]金沢大学医薬保健学総合研究科、[2]株式会社フィリップスエレクトロニクスジャパン、
[3]金沢大学医薬保健研究域　保健学系、[4]東海大学医学部付属八王子病院、[5]東海大学医学部、
[6]Philips Healthcare, LTD

【背景】肝DWIでは心拍動等の影響による信号低下の結果、ADC値が見かけ上高値となる現象が知られている。運動の影響を補正する複数の手段を組合わせ、ADC値の均一性、再現性を改善する手法を考案しその効果を検証した。【方法】心拍動の補正法として脈波同期法とbipolarパルスによる位相補正法を併用し、呼吸運動に対しては、分割息止め（DWI-SBAP）法と横隔膜ナビゲータ法を併用した。撮像時間短縮のため1回加算、一心拍辺り2枚撮像した。撮像パラメータはSE-EPI，スライス厚/間隔/枚数=5/3mm/20，FOV 350mm，112x88matrix，SENSE 2.0，TE=57.6ms，TR=10心拍．trigger delay=400ms，b=0, 500s/mm^2。使用装置Achieva TX 3T。比較のため呼吸同期（RT）法でも撮像した（TE=47.6ms，TD=600ms）。健常ボランティア7名で、両方法各5回のDWI撮像を行い、ADCマップを作製した。右葉、左葉のそれぞれに5個の小ROIを置き各ROIのMean値を計測し、以下の解析を行った。1）両方法の右葉/左葉のADC比較（one-way ANOVA）。2）各被験者内のADC値再現性（F-TESTによる分散の比較）。3）被験者間のADC値再現性（F-TEST）。【結果】1）提案法では全被験者間のADC（$\times 10^3$mm^2/s）平均値は、左葉（1.28 ± 0.12）右葉（1.31 ± 0.17）でほぼ等しくRT法では左葉（2.72 ± 0.53）右葉（1.58 ± 0.22）間で70%の違いを認めた。2）各被験者のADCのSD値は、左葉では提案法（最少0.13、最大0.23）においてRT法（最少0.92、最大1.61）が全被験者に対して有意に小さく（$p < 10^{-9}$）、その比（SD_RT/SD_提案法）は最大で0.22だった。右葉では、7名中5名で提案法のSD値が有意に小さく（$p < 0.01$）2名で同等であった。3）各被験者の平均ADCの被験者間での比較では、左葉では提案法がRT法に対し優位に分散が小さく（F値0.21、p=0.01）、右葉でも提案法が有意ではないが小さくなった（F値0.52.p=0.058）。【考察】DWI画像では、全被験者のRT法画像で目視にて確認可能な信号低下を左葉と右葉両方で認めた。このため左葉、右葉両方において提案法によるADC値が低下した考えられる。提案法では目視で著明な信号低下は見られなかった。【結語】提案法により肝ADC測定の均一性と再現性の改善が期待できる。

O-1-042　躯幹部膿瘍におけるADCヒストグラムと炎症反応（CRP）との関係

○川田　秀一[1]、高原　太郎[2]、長田　　剛[3]、會澤　　崇[4]、山下　智裕[1]、山室　　博[1]、今井　　裕[1]
[1]東海大学医学部　専門診療学系　画像診断学、[2]東海大学工学部　医用生体工学科、
[3]ザイオソフト株式会社、[4]株式会社フィリップスエレクトロニクスジャパン

目的：最近ADC histogram解析が悪性腫瘍の治療効果判定などに用いられ始めている。我々は2005年に当学会で報告した躯幹部膿瘍症例に対し新たにADC histogram解析を行い、その有用性について検討した。対象と方法：臨床経過、血液生化学的所見、画像所見等で膿瘍と診断された17症例（男12、女5、43-79歳、平均60.9歳）、18病変（1例は経過中2度撮影）。使用装置はフィリップス社製Gyroscan Intera 1.5Tで、DWIはb=1000s/mm2のSTIR-EPI法を用いた。b=1000で高信号を示す範囲とb=0で高信号を示す範囲を各々segmentし、両者をvolume fusion（Zio station）して解析VOIとした。軽度炎症群（CRP値10未満，n=9）と高度炎症群（CRP値10以上，n=9）に分類し、1）ヒストグラム歪度、2）ヒストグラム尖度、3）全体分布に対するADC値が1以上の割合（%ADC≧1）について、両群間の差異の有無をMann-Whitney U-testで調べ相関係数も算出した。結果：1）と2）に有意差はなかったが、3）については高度炎症群において有意に高かった（図）。またCRP vs %ADC≧1の相関係数は0.80と強い相関を示した。考察：躯幹部膿瘍に於いて、DWIから3次元的に算出した%ADC≧1はCRPと強い相関を示し、炎症が強いほど%ADC≧1値が高かった。理由として炎症が強い病変では浸出液が多い事が考えられ、ADC値が高い部分が多く存在していたためと考えられる。DWIでも全体VOIのADC histogram解析を用いることで、炎症の程度を想定できる可能性が示唆される。

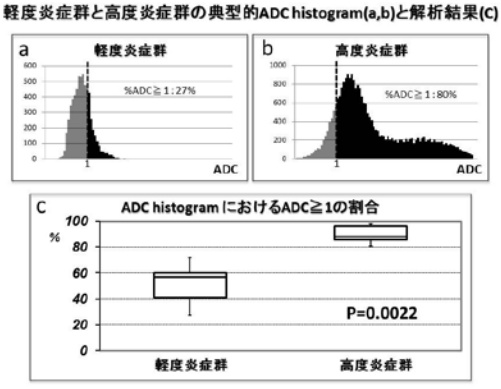

O-1-043　大腸癌肝転移に対するベバシズマブ療法の治療効果早期予測におけるECR画像の初期経験

○佐藤　健司[1]、西尾福英之[1]、松島　　秀[2]、田中　利洋[1]、稲葉　吉隆[2]、山浦　秀和[2]、佐藤　洋造[2]、加藤　弥菜[2]、室　　圭[3]、宇良　　敬[3]、田岡　俊昭[1]、吉川　公彦[1]

[1]奈良県立医科大学　放射線科、[2]愛知県がんセンター中央病院　放射線診断・IVR部、[3]愛知県がんセンター中央病院　薬物療法部

【背景】血管新生阻害薬であるベバシズマブ（BV）は、病理学的に腫瘍細胞の壊死率の上昇を引き起こすことが報告されている。我々は、これまでにMRIを用いたEquivalent cross-relaxation rate imaging（ECR画像）が腫瘍細胞密度と壊死の評価に優れていることを報告してきた。今回、大腸癌肝転移に対するBVを用いた化学療法の治療効果早期予測におけるECR画像の有用性についてパイロット研究を施行したのでその初期経験を報告する。【対象と方法】対象は、2012年4月から12月に大腸癌肝転移に対して初回治療として化学療法を施行した10例（男5、女5；平均年齢61.8歳；BV使用群7、非使用対照群3）、測定した肝転移巣は18結節（平均径5.1cm；BV使用群13、BV非使用群5）。方法は、ECR画像において磁化移動効果を誘起するために用いられるオフレゾナンス飽和パルスのオフセット周波数を3.5ppmと設定した。ECR画像を治療開始前、開始2週間後に撮像し、腫瘍の効果判定を8週間後のCTでRECIST criteriaを用いて行った。結節毎に2週間後のECR値の変化率と抗腫瘍効果との関係についてBV使用群と非使用群で比較した。【結果】BV使用群における2週間後のECR値の変化率は、30%以上の腫瘍縮小を得た結節（n=8）では平均-38.6%± 18.8%であり、30%未満の縮小を得た結節（n=5）では平均-11.2%± 11.3%であった（p=0.03）。一方、BV非使用群のECR値の変化率は平均2.5%± 8.8%であり、腫瘍縮小効果との関係は認めなかった。【結語】ECR値の変化率はBVを用いた化学療法における腫瘍細胞の変化に鋭敏に反応し、ECR画像が大腸癌肝転移に対するBV療法における治療効果早期予測の画像マーカーとして有用である可能性が示された。

O-1-044　Intravoxel Incoherent Motion（IVIM）-DWIによる肝線維化診断

○市川新太郎[1]、本杉宇太郎[1]、若山　哲也[2]、佐野　勝廣[1]、森阪　裕之[1]、池長　　聰[3]、熊谷　博司[3]、市川　智章[1]

[1]山梨大学医学部　放射線科、[2]GEヘルスケアジャパン、[3]山梨大学医学部付属病院　放射線部

【背景・目的】肝線維化の程度とIVIM-DWI定量値の関係を検討すること．

【対象・方法】対象は2012年5月～2013年3月にIVIM-DWIを撮影した症例のうち，正常肝症例および2か月以内に肝生検あるいは肝切除を施行して肝線維化スコア（F score）が確定した慢性肝疾患症例100例（正常肝症例41例，慢性肝疾患症例59例（F1；n=5，F2；n=7，F3；n=8 and F4；n=39））．MRI装置はGE Healthcare社製3T MRI（Discovery 750）を使用．b値（s/mm2）は0, 10, 20, 30, 40, 50, 80, 100, 200, 500, 1000の11種類を用いて撮影した．得られた画像を2種類の拡散係数（D（真の拡散係数）とD*（灌流を拡散とみなした拡散係数））および灌流の比率（f）を想定したIVIMモデルにあてはめて計算画像を作製した．肝右葉に5箇所ROIを置いてD，D*，fを算出し，検討を行った．それぞれのパラメーターについて正常肝症例（A群），慢性肝障害症例（B群；F1-F3），肝硬変症例（C群）の3群間で比較を行い，ROC解析によって診断能を算出．MR elastography（MRE）による診断能との比較も行った．

【結果】3群間で有意差を認めたのはD*のみだった（A群：76.0［74.4-77.6］（mean［95% CI］），B群；64.2［61.2-67.2］，C群；57.9［56.5-59.3］，p ＜ 0.0001）．D（A群：0.92［0.86-0.97］，B群；0.88［0.80-0.96］，C群；0.90［0.85-0.94］，p=0.7052），f（A群：24.3［22.3-26.3］，B群；26.4［21.4-31.5］，C群；21.3［19.7-22.9］，p=0.0521），ADC（A群：1.20［1.15-1.24］，B群；1.20［1.10-1.30］，C群；1.14［1.10-1.17］，p=0.1145）は有意差を認めなかった．ROC曲線下面積（平均）はB群以上がD*；0.96 vs MRE；0.98（p=0.3741），C群がD*；0.92 vs MRE；0.99（p=0.1765）であり，いずれも有意差を認めなかった．

【結論】肝線維化の進行に伴ってD*が低下することが確認された．D*による肝線維化の診断能はMREによる診断能と有意差を認めなかった．

O-1-045　圧縮センシングのMRマルチスライス撮像への応用

○伊藤　聡志[1]、原田　弘章[1]、山田　芳文[2]

[1]宇都宮大学大学院工学研究科　情報システム科学専攻、[2]元宇都宮大学

【目的】MRIの二次元マルチスライス撮像に対する圧縮センシングの応用効果を評価すること，ならびに三次元撮像と二次元撮像に応用した場合との比較，検討を行うことを目的とする．

【方法】マルチスライス撮像の画像再構成は，スライス毎に見れば二次元逆フーリエ変換であり信号のエンコーディングは二次元撮像と同じであるが，再構成像全体を三次元像として考え三次元のスパース性導入関数を使用して三次元のスパースな空間に変換し，この空間でL1ノルムを最小化する手法を取ることができる．これを実現するためには，観測行列とスパース性導入関数がインコヒーレントである必要があり、具体的にはスライス方向に見たときに信号の収集軌道がランダムになる必要がある．この条件を満足するとき，マルチスライス像を三次元空間においてL1ノルム最小化を行うと，二次元のスライス像データを個々に再構成を行うよりも高画質な再生像を期待できる．再構成におけるスパース性導入関数にはFREBAS変換を利用し，L1ノルム最小化は反復的な閾値法を利用した．

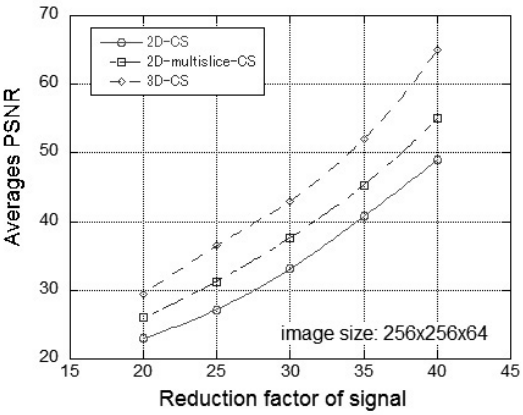

【結果】マルチスライス撮像では単純な二次元撮像に圧縮センシングを適用した場合に比べ再生誤差が軽減されることが示された．また，スライス数が増えるにつれて再生誤差が減少した．信号の収集比率を同量に設定した場合に二次元撮像，マルチスライス撮像，三次元撮像の順で再生誤差が軽減されることが示された．

O-1-046　圧縮センシングMR画像の画質特性に影響する要因の検討

○齋藤　俊輝、一関　雄輝、町田　好男

東北大学大学院医学系研究科　画像情報学分野

【背景・目的】圧縮センシング（CS）とは少数のサンプル点からスパース性を生かして画像を再生する手法であり、近年MRIへの応用が進んでいる。我々はCSのMRIへの導入にあたって、その画質特性を明らかにすることが重要と考えている。そこで本検討では、CS画像の画質特性について大まかな傾向をつかむため種々の条件でCS再構成を行い、その中で画像の劣化に関与すると思われた要因について解析を試みた。

【方法】Philips社製Achieva 3Tを用いて撮像されたT2強調像に対して、フーリエ変換を施すことで模擬的なk空間データを作成し、計算機上でCS再構成を行った。プログラムはLustigらにより公開されているものに必要な修正を加えて利用した。処理条件としてデータ圧縮率を6.7%，25%，50%と変化させた場合、スパース空間を実空間およびwavelet空間とした場合について、画像を作成し比較した。また、画質の劣化が大きい条件について、元画像の構造の影響を受けて再構成画像の画質特性が変化することが考えられたため、いくつかの数値ファントムを作成しモデルシュミレーションを行った。具体的には、低コントラストの微細構造描出能の低下の要因として周辺の高コントラスト構造の存在を想定してシミュレーションを行った。

【結果】データ圧縮率が上がるにつれ画質は大きく落ちることが確認できた。また、スパース空間を変えた場合に異なる画質特性がみられた。モデルシュミレーションでは、周辺構造のコントラストの差が大きいほど低コントラストの微細構造の描出能が低下する傾向がみられ、描出能低下の大きさはスパース空間によっても変化した。

【考察・結語】再構成の条件を変えた場合、CSにおける画質特性は複雑に変化することがわかった。今回のモデルシュミレーションの結果からは、CSの画質特性は元画像への構造依存性があると考えられた。引き続き、他の要因についても検討していく予定である。

O-1-047　Cross Samplingを用いた静磁場不均一下における圧縮センシングアルゴリズムの開発

○玉田　大輝、巨瀬　勝美

筑波大学大学院　数理物質科学研究科　電子・物理工学専攻

＜背景＞圧縮センシング（CS）においては，radialやspiralトラジェクトリ（trj）に代表されるincoherentなtrjを用いることが重要である．しかしながら，静磁場が不均一である場合，これらの複雑なtrjを用いることは難しい．本研究では，互いに直交したCartesian Samplingを用いてtrjの歪み補正を行う手法を提案する．本手法を用いることで，不均一な静磁場中でも，incoherentなSamplingを行うことができる．

＜手法＞互いに直交したリード勾配とランダムな位相エンコードを用いて，ファントムの撮像実験を行った．シーケンスには2DSE法（TR/TE=800/20ms，スライス厚1.5cm，スライス位置3.4cm）を用いた．Samplingされたk-spaceデータは，一次のregistrationを用いたtrjの歪み補正を行った後，Fast Composite Splittingアルゴリズムを用いて再構成した．

＜結果・考察＞図（a）は，ファントムをfull samplingしたものである．図（b）は，k-space中心の25％を用いて再構成した画像である．高周波成分が不足しているため，画像がぼけている．図（c）は，従来のCartesian Samplingである．エイリアジングアーティファクトが画像全体に確認できる．また，Cross Samplingを用いて撮像した画像（図（d））には静磁場不均一性による輪郭のぼけが生じている．これに対して，trj補正を行った画像（図（e））には，アーティファクトがほとんどないことが確認できる．以上の実験より，本手法の有用性が示された．



O-1-048　K-Space変調を加えたCompressed Sensingによる非造影MRA Inflow IR法の高速撮像

○竹井　直行、椛沢　宏之

GEヘルスケア・ジャパン　研究開発部　MR研究室

【目的】Compressed Sensing（CS）を使ったMR Angiographyの撮像時間の高速化が盛んにおこなわれている．撮像時間を短縮するためにデータサンプル数を過度に減らすと，画像ボケの発生や末梢血流の信号が消えることがある．今回，更なる高速化を目指してCS処理の直前にk-spaceに信号変調をかけることで，画質が改善するか検討した．

【方法】データ収集にFSEを使用し，FSEはT2減衰を示すのであらかじめ計測した血流のT2値からK-Space上で逆補正を行う．ハイパスフィルタには指数関数またはウィナーフィルタ関数を用いた．その後，はじめにCSの処理を行い，続いてパラレルイメージングのARCで画像を再構成した．CSのview orderingはGaussian randomサンプリングを用いた．CSの画像再構成はTotal variation sparsity transformで画像のL1 normを最小化した．

使用装置はSigna HDxt 1.5TおよびMR750 3.0T（GE製）を使用した．シーケンスは選択的IRパルスを用いたIFIR法で，非造影にて大動脈弓部から頸動脈を描出する．

【結論】CS処理前にハイパスフィルタを掛けると，画像のシャープさが増した．また血流と背景信号のコントラストが向上した．本手法はCSをMRAに適用し高速化を行うときに有効な手法と考えられる．

O-1-049　Compressed sensingを併用した大動脈弓分枝血管の非造影MRAの評価

○増井　孝之[1]、片山　元之[1]、佐藤　公彦[1]、米山　浩司[1]、竹井　直行[2]、杉村　正義[1]、寺内　一真[1]、塚本　　慶[1]、水木　健一[1]、椛沢　宏之[2]、阪原　晴海[3]

[1]聖隷浜松病院　放射線科、[2]GE Healthcare Japan、[3]浜松医科大学　放射線医学講座

【目的】大動脈弓分枝血管の描出は研究用Inflow Inversion Recovery（IFIR）FSE法を用いて非造影にて安定した良好な画像が得られる。ARC（GEHC）に加え、Compressed sensing（CS）を併用することで、画質を保ちながら撮像時間短縮が期待できる。本研究では、CS併用IFIR-FSE法による大動脈分枝血管の描出について、実行可能性を検討した。【方法】頭部内頸動脈の狭窄性病変が疑われた20人が対象である（16男，4女，平均年齢70.7 歳：35-81歳）。検査は3T（Discovery MR750，GEHC）装置にてHead&Neck coilを用いて、CS併用あり、なしで指尖脈波同期IFIR-FSE法冠状断にて大動脈弓分枝血管を撮像した。また、3D TOF横断像を内頸動脈分岐レベルで撮像した。それぞれの撮像時間、画質、アーチファクト、血管描出能（Cについて5段階評価した。【成績】撮像時間はCS併用で著明に短縮された（3.7min vs. 2min CS）．撮像時間は被験者の心拍数、不整脈の有無に依存する。3D TOFの撮像時間は2.2分であった。画質、アーチファクト、描出能については、CS併用した画像はCS併用なしIFIR法、3D TOF MRAとほぼ同等である（図）。【結論】Compressed sensing併用IFIR-FSE法MRAにより短時間に大動脈弓分枝血管の描出が可能であり、スクリーニングあるいはfollow upの手段として有用性が期待される。

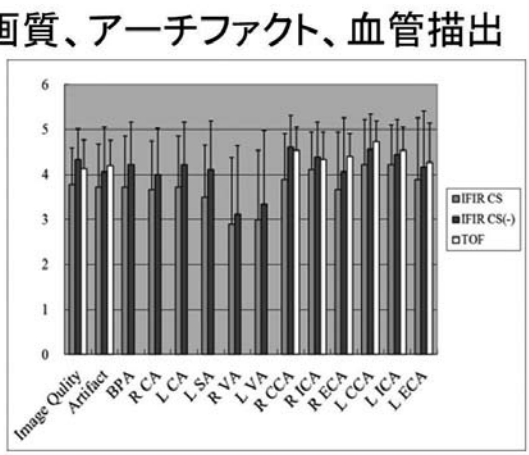

O-1-050　CEST効果におけるSaturationパルスの影響

○金澤　裕樹[1]、伏見　育崇[1]、藤本　晃司[1]、木戸　　晶[1]、岡田　知久[1]、高倉　京子[1]、坂下　尚孝[2]、富樫かおり[1]

[1]京都大学大学院医学研究科　放射線医学講座（画像診断学･核医学）、[2]東芝メディカルシステムズ（株）

【目的】高分子物質のChemical exchange saturation transfer（CEST）効果を評価するために，我々はSaturationパルスを変化させて検討した．【方法】3T MR装置（東芝メディカルシステムズ）を用いて，ファントム実験を行った．ファントムの構成は，卵白，精製水で希釈した卵白，精製水で希釈した卵黄，精製水の4種類を各々スクリュー管に密閉し，プラケースに配列し，精製水で満たしたものとした．撮像条件は，Fast advanced spin-echo（FASE）法にて，TE：60ms，TR：9000ms，スライス厚：5mm，加算回数：1，FOV：23x23cm，撮像マトリクス：256x256，Flip Angle：90/160，Number of shots：1，MTC pulse数：25ショット，周波数：-10ppm-+10ppm（0.5ppm刻み）とし，Saturationパルスを100度から1000度，まで100度毎に変化させて撮像した．撮像した画像より，関心領域（region of interest：ROI）を設定し，z-spectrum，magnetization transfer ratio asymmetry（MTR_{asym}），CEST mapを作成し評価した．【結果】Saturationパルスを変化させたとき，z-spectrumのオフセット周波数0ppmの信号値はどのファントム画像も変化しなかった．一方，Saturationパルスが200度以下になると，MTR_{asym}の値およびCEST mapは，卵白と希釈卵白の信号に差がみられなくなった．またその時，精製水と希釈卵黄に信号に変化は生じなかった．【結論】高分子物質のCEST効果は，Saturationパルスを300度以上に設定することで，MTR_{asym}を測定することが可能であった．

O-1-051　CEST imagingにおけるプリサチュレーションパルス強度の検討

○若山　季樹[1]、井田　正博[1]、村田　勝俊[2]、植田　貴司[1]、斉藤　健二[1]、坂井　圭吾[1]、堀内　　彰[1]、千葉　　茂[1]

[1]公益財団法人東京都保健医療公社荏原病院　放射線科、
[2]シーメンス・ジャパン株式会社　イメージング＆セラピー事業本部リサーチ＆コラボレーション部

【目的】CEST（Chemical Exchange Saturation Transfer）イメージングは、生体内に存在する化合物マッピングや、pHなどの生体内の情報を取得できる手法である。対象に含まれるプロトンの縦磁化を周波数選択的にプレサチュレーションパルスにより飽和し、このプロトンがバルク水のプロトンと交換されることでバルク水の信号は間接的に減少する。CESTイメージングは、この間接的な信号変化を介して対象とする化合物を観察する手法であり、脳腫瘍の悪性度の鑑別や急性期脳梗塞の診断に有用である可能性が示唆されている。本研究の目的は、ファントム撮像によって生体内アミドを対象としたCESTイメージング、APT（Amide Proton Transfer）画像についての基礎的検討を行うことである。
【方法】MAGNETOM Trio A Tim system（3T，シーメンス）、Head matrix coil（32ch）を用いてクレアチンおよび卵白を溶解し濃度を調製したファントムのAPT画像の撮像を行った。撮像はCEST用2D GRE系シーケンス（work in progress）を使用し、プレサチュレーションパルス印加回数を5、印加時間を100［ms］、測定範囲を±4.5［ppm］、クレアチンおよび卵白溶液の測定用周波数オフセットはそれぞれ1.9［ppm］、3.5［ppm］とした。本検討ではプリサチュレーションパルス強度を変化させて画像の変化を観察した。
【結果】撮像結果より、プリサチュレーションパルスを強くするほどMTR_{asym}は高値を示したが、ある点で飽和しそれ以上では低下した。また溶質によってそのピークは異なる値を示した。
【考察】プリサチュレーションパルスを強くすることでCEST効果が強くなりMTR_{asym}は高値を示すが、一定以上の強度ではRF spillover effectによる影響が強くなりMTR_{asym}は低下する。また、対象とする物質により至適プリサチュレーション強度は異なることが示唆された。

O-1-052　CEST imagingにおけるz-spectrum解析手法の検討

○若山　季樹[1]、井田　正博[1]、村田　勝俊[2]、植田　貴司[1]、斉藤　健二[1]、坂井　圭吾[1]、堀内　　彰[1]、千葉　　茂[1]

[1]公益財団法人東京都保健医療公社荏原病院　放射線科、
[2]シーメンス・ジャパン株式会社　イメージング＆セラピー事業本部リサーチ＆コラボレーション部

【目的】CEST（Chemical Exchange Saturation Transfer）imagingは、生体内の化合物および環境に関する情報を取得できる画像法である。CEST画像の作成にはpresaturation pulseの周波数および信号強度をプロットしたz-spectrumを作成し、CEST効果の指標であるMTR_{asym}を算出する。本研究の目的は我々が用いている、各pixelにおいて離散的に得られたpresaturation pulse周波数毎の信号強度を補間してz-spectrumを作成し、MTR_{asym}を算出する解析手法の信頼性を検証することである。
【方法】MAGNETOM Trio A Tim system（3T，シーメンス）、Head matrix coil（32ch）を用いてクレアチンを溶解したファントムのAPT画像の撮像を行った。撮像はCEST用2D GRE系シーケンス（work in progress）を使用し、プレサチュレーションパルス印加回数を5、印加時間を100［ms］、測定範囲を±4.5［ppm］、測定用周波数オフセットは1.9［ppm］とした。本検討では、設定した測定範囲において200点を測定したものと、我々が用いている解析手法により測定点を減少させた場合に得られたz-spectrumおよびMTR_{asym}を算出し、その差異を検討した。
【結果】我々が用いている解析法により測定点を減少させた場合と、多数点を測定する方法との間には大きな差は認められず、一定の信頼性があると考えられた。
【考察】我々が用いている解析手法によって測定点を減少させることには一定の信頼性があり、本手法を用いることで撮像時間を短縮することが可能である。

O-1-053　脳腫瘍のAmide Proton Transferイメージング：Scan-rescanの再現性についての検討

○栂尾　　理[1]、吉浦　　敬[1]、樋渡　昭雄[1]、山下　孝二[1]、菊地　一史[1]、鈴木由里子[2]、
Keupp Jochen[3]、本田　　浩[1]

[1]九州大学大学院医学研究院　臨床放射線科学分野、[2]Philips Electronics Japan、
[3]Philips Research Europe

【背景および目的】Amide proton transfer（APT）イメージングは内因性CESTイメージングの一法であり、可動性タンパク/ペプチドに含まれるアミドプロトン（-NH）を検出する。しかし、観察される腫瘍と正常組織とのコントラストは数%と小さく、B0やB1の不均一性、体動などにより大きくされうる。本研究では、脳腫瘍のAPTイメージングのscan-rescanでの再現性について検討した。【対象と方法】脳腫瘍5症例（高悪性度神経膠腫2例、低悪性度神経膠腫2例，髄膜腫1例）を対象とした。同一患者にて2回の撮像（scan-rescan）を別の日（平均間隔3日）に行い、それぞれ同一スライスおよびパラメータによるAPTイメージングを行った。また2日目は同一スキャン内でもシミング固定（同一のB0マップ）による2回の撮像を行った。MRIは3Tマルチトランスミット装置（Philips）と頭部8チャンネルコイルを用いて撮像した。飽和パルスはパラレルトランスミッションを用いた手法であり、持続時間2.0s（40 × 50ms sinc-gauss pulse）、B1, rms 2.0μTに設定した。画像化は2D TSE DRIVE法によって行った。その他のパラメータはTR/TR=5s/6ms, FOV=230 × 230mm，resolution=1.8 × 1.8 × 5mm，1スライス，周波数オフセット（ω =-6.6ppm，step 0.5ppm、計25点および± 3.5ppm step 0.5ppm、計7点）であった．APTイメージングとは別個に撮像したB0マップを用いて、Δ B0の補正を行った。MTRasym=（S［-3.5ppm］-S［+3.5ppm］）/S0のマップを作成し、腫瘍の全体に関心領域を置き各ピクセルの平均のAPT信号強度を測定した。【結果】腫瘍全体の関心領域の平均のAPT信号について，scan-rescanの2回の撮像間で、相関係数r=0.9961，p=0.0003、Intraclass correlation coefficient（ICC）0.994と非常に高い一致を認めた。また同一スキャン内での2回の撮像間でも相関係数r=0.993，p=0.008、ICC=0.990と非常に高い一致率を認めた。【結論】APTイメージングは非常に高い再現性を有しており、脳腫瘍の定量的画像として信頼性が高いと考えられた。

O-1-054　Phase Cycle RF pulseを用いたAmido Proton Transfer imaging

○三好　光晴、松田　　豪、椛沢　宏之

GEヘルスケア・ジャパン（株）　研究開発部

【目的】Amido Proton Transfer（APT）法はアミノ基のChemical Exchange Saturation Transfer（CEST）を画像化する方法である。アミノ基の水素は自由水に対して+3.5ppmの化学shiftを持つ。この周波数に合わせた高周波（RF）をプレパレーションパルスとして印加するとアミノ基が抑制され、自由水からアミノ基への磁化移動（MT）により自由水の信号強度が低下する。従来法では周波数選択性の高いRFパルスを用いるが、本研究では位相サイクルによりAPTを実現する方法を提案し、従来法と比較する。【方法】本研究では、パルス幅232μsecの矩形波RFパルスを用い、送信周波数は自由水に固定し、RF位相をサイクルさせた（phase cycle RF pulse）。アミノ基と自由水に90°の位相を持たせるため、パルス間隔560μsecで送信した。RF位相の増分をΔ ϕ（°）、従来法での送信周波数の自由水からの差をΔ f_shift（ppm）とすると、Δ ϕ = ± 90°がΔ f_shift= ± 3.5ppmに各々相当する。Δ ϕ を± 180°の間で等間隔に32分割して変化させ、Z-spectrumを作成した。Flip angle（FA）は3°間隔で15°まで変化させた。RFの総印可時間は3.5sec、勾配磁場は印加しなかった。データ収集はSingle Shot EPI（TR 4sec、TE 26msec）を用いた。撮像時間は2：20であった。比較対象として、従来法でΔ f_shift= ± 7.0ppmの間で変化させ、Z-spectrumを測定した。従来法ではBlackman filter状のRFパルスを用い、パルス幅40msec、パルス間隔66.8msec、RF位相はSpoilingし、RF印加毎にCrusher勾配磁場を印加した。FAは360°間隔で1800°まで変化させた。本研究のFA=15および従来法のFA=1800に対し、SARは各々0.98および1.00W/kg、RF印可中の平均のFAは26.8および26.9°/secとなり、ほぼ同程度に設定した。遊離タンパクを多く含む卵白をファントムとして用いた。ボランティア一名から文書によるインフォームド・コンセントを取得し、頭部を撮像した。撮像にはMR750w 3.0Tを用いた。【結果と考察】ファントムおよびボランティアスキャンの結果、本研究と従来法とではほぼ同等のZ-spectrumを得ることができた。今後、矩形波RFで応用されているB1補正などをAPTに臨床応用できると考えらえる。

O-1-055　gagCESTの基礎的検討 第一報

○橋本利恵子[1]、市川　隆史[1]、紀陸　剛志[1]、栗田　京助[1]、マシュー　ニールセン[3]、新津　　守[2]
[1]埼玉医科大学病院　中央放射線部、[2]埼玉医科大学病院　放射線医学科、
[3]シーメンス・ジャパン株式会社

【背景】NMRの分野ではすでに知られているCEST（Chemical Exchange Saturation Transfer）効果は、MRI装置の静磁場の高磁場化や測定技術の向上により臨床での応用が可能となり始めてきた。当院でも3T装置へのCESTイメージングが導入され、特に関節軟骨の構成物質であるグリコサミノグリカン（gag）におけるCEST効果を画像化するgagCESTに着目し、基礎的検討が開始された。【目的】CEST効果は、高分子プロトンと周囲のバルク水のプロトンが化学的に飽和移動する現象で、特定の周波数のRFパルスを連続的に変化させながら照射してその信号変化の差分を計算することにより、濃度や交換速度、pHなどを反映した分子イメージングが得られる。今回、膝関節等の軟骨領域の分子イメージングを想定し、グリコサミノグリカンを含む試料を作成し、マッピング像の観察と溶液濃度の違いによる信号強度の変化を検討したので報告する。【方法】グリコサミノグリカンの一種であるコンドロイチン硫酸を使用し、濃度の異なる水溶液を5つ作成。gagCESTイメージングを、照射する飽和パルスの数（測定ポイント数）を10～26ポイントに変化させて撮像。得られたマッピング像より信号強度を測定した。【結果】マッピング像では濃度上昇を識別することができた。また、信号強度は溶液濃度に比例した値が得られた。測定ポイント数を変化させた結果、14ポイント以上で濃度上昇の直線性が保たれた。【考察】磁場の不均一が大きな影響を及ぼすため、関心領域を絞ったシミングが撮像で重要であった。測定ポイント数を減らすことで撮像時間の短縮に繋がるが、正確な値が得られかつ臨床への応用を考慮すると14ポイント程度が適切であった。CEST効果はグリコサミノグリカンの濃度を反映しており、関節軟骨の質的評価が可能であると考えられる。しかし今回の実験では溶液濃度のみの変化を反映しており、pHの変化等、分子レベルでの描出能を検討する必要がある。今回はメーカー推奨の撮像条件、周波数処理等の条件を使用したが、臨床応用に向けて各要素の最適化が今後の課題である。

O-1-056　gagCESTの基礎的検討 第二報

○栗田　京助[1]、市川　隆史[1]、橋本利恵子[1]、紀陸　剛志[1]、マシュー　ニールセン[3]、新津　　守[2]
[1]埼玉医科大学病院　中央放射線部、[2]埼玉医科大学病院　放射線医学科、
[3]シーメンス・ジャパン株式会社

【背景】NMRの分野ではすでに知られているCEST（Chemical Exchange Saturation Transfer）効果は、MRI装置の静磁場の高磁場化や測定技術の向上により臨床での応用が可能となり始めてきた。当院でも3T装置へのCESTイメージングが導入され、特に関節軟骨構成物質であるグリコサミノグリカン（gag）におけるCEST効果を画像化するgagCESTに着目し、基礎的検討が開始された。【目的】CEST効果は、高分子プロトンと周囲のバルク水のプロトンが化学的に飽和移動する現象で、特定の周波数のRFパルスを連続的に変化させながら照射してその信号変化の差分を計算することにより濃度や交換速度、pHなどを反映した分子イメージングが得られる。今回、膝関節等の軟骨領域の分子イメージングを想定し、グリコサミノグリカンを含む試料を作成し、マッピング像の観察と撮像処理パラメーターの違いによる信号強度の変化を検討したので報告する。【方法】グリコサミノグリカンの一種であるコンドロイチン硫酸を使用し、ファントムを作成。gagCESTイメージングの、撮像処理パラメーターであるfreq Shiftを0.2ppmずつ変化させて信号変化を信号強度マップより観察する。なお、正確な値が得られるように測定ポイント数を通常より増加し34ポイントとして検討を行った。【結果】freq Shiftが1.2ppm前後で、CEST効果が強調される結果となった。【考察】gagCESTイメージングではgagに含まれるヒドロキシ基のプロトンを対象としている。このヒドロキシ基プロトンの周波数はバルク水から＋0.5～1.5ppm付近に位置し、このfreq Shiftの結果とも一致すると思われる。また、gagCEST効果を観察するうえで磁場の不均一が大きな影響を及ぼす結果となったため、関心領域でのシミングが重要であった。

O-1-057　温度感受性リポソームを用いた化学交換飽和移動（CEST）MRI用プローブの開発

○上田　淳平、木村　敦臣、鈴木　裕也、齋藤　茂芳、村瀬　研也
大阪大学大学院医学系研究科　保健学専攻

【目的】化学交換飽和移動（Chemical Exchange Saturation Transfer：CEST）を利用した核磁気共鳴撮像法（CEST MRI）は、アミド基（-NH）等のプロトン供与体のプロトンとバルク水のプロトンの間での化学交換を利用した新たな分子イメージング手法として期待されている。CEST MRIでは、従来のMRIでは不可能であった生体内環境の情報の取得が可能である。また、CEST試薬をリポソーム内に包含することにより、CEST MRIの高感度化や薬剤送達システムにおける担体として利用できる可能性がある。更に、温度感受性リポソームを利用することで、温熱療法との融合による新たな癌治療法としての応用も期待できる。本研究ではCEST試薬を温度感受性リポソームに封入したCEST MRI用プローブの開発を試みた。【方法】ジスプロシウム（Dy）とキレート剤のDOTAを用いてCEST試薬を合成した。DPPCとBrij78を90：10及び85：15のモル比で作製した温度感受性リポソームに40mMのCEST試薬を封入し、温度を変化させながらNMRでスペクトルを取得した。更にExchange Spectroscopy（EXSY）によって試料とバルク水の間の化学交換を観察した。またDPPCとBrij78を90：10、85：15、80：20のモル比で作製した温度感受性リポソームに15mMのカルセイン溶液を封入した。その後、試料の温度を変化させてカルセインの放出率を求め、温度との関係をシグモイド関数で近似した。更に作製したリポソームの粒子径を測定した。【結果】リポソームの粒子径は、モル比が90：10、85：15、80：20の時それぞれ61.45 ± 22.79nm、83.56 ± 28.75nm、87.90 ± 26.84nmであった。モル比が90：10及び85：15の時、NMR測定でバルク水のピークとは別に約0.6ppm離れた位置にピークが確認された。更に、EXSYで確認された交差ピークにより、バルク水と試料間の化学交換が確認された。また、カルセインの放出率は温度上昇とともに増加した。一方、Brij78のモル比が増えるにつれて、放出率は増加しにくくなる傾向が確認された。【結論】温度感受性リポソームを用いたCEST MRI用プローブを開発し、NMR測定、EXSY及びカルセインによる実験によってその有効性が確認できた。

O-1-058　直腸癌におけるchemical exchange saturation transfer imagingを用いた腫瘍悪性度の評価

○西江　昭弘[1]、浅山　良樹[1]、牛島　泰宏[1]、高山　幸久[2]、藤田　展宏[1]、島本　大[1]、鶴丸　大介[1]、梅尾　理[1]、吉浦　敬[1]、久保雄一郎[3]、小原　真[4]、Keupp Jochen[5]、本田　浩[1]
[1]九州大学　臨床放射線科学、[2]九州大学　分子イメージング・診断学、[3]九州大学　形態機能病理学、[4]フィリップス　エレクトロニクス　ジャパン、[5]Philips Research Europe

[目的]Chemical exchange saturation transfer（CEST）imagingにより直腸癌の腫瘍悪性度を類推できるか明らかにすること[症例・方法]対象は直腸癌でCEST imagingを含むMRIが施行された14例である。CEST imagingは、3T scanner、32-channel SENSE Torso/Cardiac coil、2-channel parallel transmissionを用い、single-shot 2D TSE-DRIVEで撮像された。主な撮像パラメータは、Tsat=0.5s，TR/TE=5000/6ms，FOV=230mm2，spatial resolution=1.8 × 1.8 × 5mm3，25 saturation frequency offsets S[ω]，ω=-6.0 to +6.0ppm（step 0.5ppm），S0（ω=-160ppm）である。MTR asymmetry（MTRasym）= {Ssat（− offset）− Ssat（+offset）} /S0（Ssat：あるoffset周波数の信号強度、S0：-160ppmでの信号強度）と定義した。3.5ppmのoffset周波数におけるMTRasym mapを作成し、腫瘍全体に関心領域を置くことで、APT signal（%）を求めた。それぞれの腫瘍は、病理学的に（1）高分化、（2）高～中分化、（3）中分化もしくは低分化腺癌に分類され、平均のAPT signalをFisher's least significant differenceを用いて比較した。[結果]高分化（n=5）の平均APT signalは0.84+/-0.96%であり、高～中分化（n=3）の2.57+/-0.38%、中分化もしくは低分化（n=6）の2.28+/-1.00%と比較して有意に低かった。高～中分化と中分化もしくは低分化の平均APT signalに差はなかった。[結論]CEST imagingは直腸癌の腫瘍悪性度を非侵襲的に類推でき、新たなbiomarkerになり得る可能性がある。

O-1-059　A Mouse Model of the Creatine Transporter Deficiency Syndrome

○黒澤　裕子[1]、大黒多希子[4]、Pyne-Geithman Gail[3]、DeGrauw Ton[2]、Chambers James[5]、
Benoit Stephen[5]、Clark Joseph[2,6]

[1]立命館大学　スポーツ健康科学部、[2]シンシナティ小児病院　脳神経科、
[3]シンシナティ大学医学部　脳外科、[4]シンシナティ小児病院　生殖科学、
[5]シンシナティ大学医学部　精神・行動神経科学、[6]シンシナティ大学医学部　脳神経科

Creatine transporter (CRT) deficiency is an untreatable X-linked mental retardation syndrome characterized by an absence of creatine in the brain, speech and language disorder with severe cognitive impairment, but normal motor function. It is poorly understood why creatine is needed for these brain functions or how the CRT is regulated. In order to develop and screen drugs to treat these patients, an animal model that closely parallels the disorder is needed. In this study, we present data concerning a brain specific knockout of the CRT designed to model the human condition. A brain specific CRT (slc6a8) knockout mouse was made using Cre-lox technology and the phenotype assessed. Brain creatine, phosphocreatine and inorganic phosphate were all significantly decreased compared to control littermates. There was a significant impairment in cognitive abilities of object recognition, spatial learning and memory, as well as spatial working and reference memory of the knockout mice compared to controls, but locomotor measures were not changed. Knocking out the brain creatine transporter in mice produces a phenotype similar to humans with the creatine transporter deficiency. This animal model is an ideal system for screening therapies that might be eventually tested in patients with the disease.

O-1-060　マンガン標識末梢血単核球の脳虚血モデルラットへの脳移植と動態追跡

○小高　謙一[1]、伊藤　康一[2]、森谷　純治[3]、岡田　真希[1]、岡田　　将[3]、舘野　　馨[3]、由井　譲二[1]、
謝　　琳[1]、岡村　敏充[1]、菊池　達矢[1]、小畠　隆行[1]、小林　欣夫[3]、小室　一成[4]、小瀧　　勝[5]、
佐賀　恒夫[1]、張　　明栄[1]

[1]放射線医学総合研究所、[2]徳島文理大学　香川薬学部　薬物治療学、[3]千葉大学　循環器内科、
[4]東京大学　循環器内科、[5]千葉療護センター　脳神経外科

移植細胞を経時的に体外から評価することは、移植後の細胞を評価するだけでなく、移植による効果を評価するためにも重要である。良好なMRI造影剤であり細胞内に取り込まれて一定期間保持されるというMn^{2+}の性質に注目し、末梢血単核球をマンガン造影剤で標識し、MRIを用い体外画像評価した。
Wistarラット3匹より血液10mlを採血し、遠心により末梢血単核球を分離した。単核球は、塩化マンガンを添加した培養液にてincubationにより標識した。中大脳動脈を塞栓子で虚血・再灌流した脳虚血モデルラットに、定位脳手術装置を用い、穿頭孔を作製し26G穿刺針から標識単核球2μLを線条体部に注射した。小動物用1.5-T MRIとsolenoid MRIコイルを用い、持続吸入麻酔下に撮像を行った。2D Spin echo (SE) 法によるT1強調画像 (T1W；TR/TE=500/9ms, FA 90°, matrix=128 × 256, voxel size=0.234 × 0.234 × 1.0mm, NEX 8, 16枚) にて冠状断面と水平断面を得た。移植直後、12時間後、22時間後に撮像した。また、移植直前に2D multi slice (MS) 法によるT2強調画像 (T2W；TR/TE=2500/69ms, FA 90°, matrix=128 × 256, voxel size=0.234 × 0.234 × 1.0mm, NEX 4, 16枚) にて冠状断面を得た。移植直後は投与部に集簇している標識細胞を経時的に観察すると、対照群では同心円状に広がるが、脳虚血群では脳虚血部方向への広がりが早かった。移植後の生理機能を評価すると、脳虚血群では、平均血圧が移植後2週間に比べ3週間で有意に上昇し、対照群レベルとなった。
末梢血単核球をマンガン標識し経時的にMRIで撮像することにより、脳病変においても移植細胞の動態評価が可能であった。使用したマンガンの投与量では、有害事象はみられなかった。微量で行えるマンガン標識は、動物実験のみならず、安全性を確立した後には臨床にも有用と期待される。

O-1-061　演題取り下げ

O-1-062　Resting state fMRIを利用した脳虚血モデルラットの解析

○中村　和浩、河村　純子、近藤　　靖、豊嶋　英仁、木下　俊文、宮田　　元
秋田県立脳血管研究センター

【目的】近年、fMRIで用いられてきたT2＊信号の時間変動成分に注目し、安静時のMRIに基づいた自発性信号変動の解析が広くおこなわれてきている。既に報告されている論文では、ほとんどが健常ボランティアからのデータであり相関解析に基づく脳の神経ネットワークの同期現象を解析するものが多いが、ここ数年、脳疾患を対象にした報告が散見されるようになっている。この自発性信号変動の解析手法を脳血管障害に応用することで脳機能障害をより詳細に記述できる新しい指標を開発できるのではないかと考え、脳虚血モデルラットを用いて解析をおこなった。【方法】過渡的脳虚血（tMCAO）モデルラットは塞栓糸を挿入し左中大脳動脈を60分閉塞するモデルを用いた。モデルラットは脳虚血再灌流1日後にMRI装置（Varian Inova 4.7T）に配置され、スピンエコー法によるT2，拡散強調画像とグラジエントエコー法によるT2＊強調画像（TR/TE=30/20ms，FA 10°，128×128画素）を撮像した。T2＊強調画像は2.4秒間隔で連続して512枚の撮像をおこなった。解析にあたっては、21例のT2＊強調画像において主成分分析（PCA）を適用し、測定変動成分とみなされる成分を除去したうえで、拡散強調画像に基づくrADC（患側ADC/健側ADC）によりregionN（rADC比＞0.9）、regionM（0.9≧rADC＞0.7）、rigionC（0.7≧rADC）の3領域に分類し、領域内の自己相関関数を算出し、比較した。【結果・考察】PCAを利用することで、測定装置に起因する変動成分を除いて解析することが可能であり、自己相関関数を比較することができた。しかしながら、測定例においてregionN，regionM，regionCの系統だった違いは認められなかった。臨床用装置に比べて、動物用測定装置ではS/Nが悪く、統計解析による結果が明確にでなかった可能性があるが、過渡的脳虚血モデルラットの24時間後のデータでは脳血液循環がある程度保たれており、脳機能障害が反映されにくいということかもしれない。

O-1-063　MRI装置内で脳スライスの電気活動を測定するシステムの開発とSN比の評価

○キム　ドンミン[1,2]、陳　　揚[1]、染谷　隆夫[1,2]、関野　正樹[1,2]

[1]東京大学　工学系研究科、[2]JST ERATO染谷生体調和エレクトロニクスプロジェクト

神経活動に由来する磁場をMRIの信号から直接的に検出できれば，数十ミリ秒の高い時間分解能を持つ機能的MRIが実現する．その測定原理を検証するうえでの課題は，神経磁場に由来する信号変化と，BOLD効果との弁別である．本研究では，MRI装置内でラットの脳スライスの神経活動を維持し，ヘモグロビンを除去した環境で電気活動の記録およびMRI測定を行うシステムを開発した．ラットのスライスを，64チャンネルの多点電極をパターニングしたディッシュの上で保持する構造として，ここから非磁性のケーブルとコネクタを通じて神経電位用アンプに接続した．麻酔下で速やかに摘出されたラットの脳を，冷却しながら400μmの厚さでスライスし，O_2(95%)とCO_2(5%)の混合ガスを供給しながら人工脳脊髄液をかん流することによって，ヘモグロビンを除去した状態でスライス中の神経細胞の活動を維持した．このような条件下で，海馬のCA1領域を電気刺激しながら，64チャンネルの多点電極を用いて興奮性シナプス後電位の分布を測定した．電位分布をもとに，電流分布および磁場分布を計算によって求めた結果，最大の磁束密度は1.4×10^{-11} Tになると見積もられた．多点電極ディッシュに合わせて，MRIコンパチブルなかん流装置を独自に開発し，7-T MRI装置(BioSpec 70/20 USR, Bruker Co.)の中でecho-planar imaging(EPI)法でMRIを取得して，微弱な磁場に対する検出感度を求めた．その結果，取得されたMRIのSN比は566になり，そのときのMRIの磁場感度は3.3×10^{-10} Tであった．これは560回以上積算を行うことでラットの脳スライスにおける神経活動は直接的に検出できる範囲であることを示している．本システムを開発したことによって，ヘモグロビンを除去した脳組織をMRIで測定することが可能になり，神経活動磁場を検出するうえで十分なSN比が達成された．今後，この実験条件をもとにシナプスを介した脳の神経活動を直接検出することによって，機能的イメージングを行う予定である．

O-1-064　Potential of IVIM MRI in a rat brain glioma model

○飯間　麻美[1]、Reynaud Olivier[2]、釣木澤朋和[2]、Ciobanu Luisa[2]、Li Jing-Rebecca[2]、Geffroy Francoise[2]、Djemai Boucif[2]、梅花　優貴[3]、Le Bihan Denis[2]

[1]京都大学大学院医学研究科　放射線医学講座(画像診断学・核医学)、[2]フランス原子力庁　ニューロスピン、[3]京都大学医学部　医学科

Purpose：To investigate the potential of IVIM MRI to evaluate perfusion and diffusion in a 9L glioma rat brain tumor model using a 17.2T MRI scanner. Materials and Methods：14 Ficher rats were studied. IVIM MRI images were acquired with 72 b values up to 3025 s/mm^2. The signal attenuation curve was first fitted using a non monoexponential (Kurtosis or biexponential) diffusion model to fit the diffusion part of the signal (for b>300s/mm^2) and estimate related diffusion parameters. Then, the diffusion component was removed from the signal and the remaining signal was fitted using the IVIM model to get estimates of perfusion parameters (b<300 s/mm^2). Fitting was performed on a ROI basis and on a pixel-by-pixel basis to generate diffusion and perfusion maps. All rats were sacrificed and histology (CD31) was obtained for comparison with IVIM parameters. Results：IVIM maps clearly highlighted areas with high and low fraction perfusion within tumors which were generally heterogeneous, as confirmed by histology, while diffusion parameters gave clues on the cell proliferation within tumor parts. Conclusion：This study confirms that IVIM MRI can delineate high perfusion areas in tumors and provide information on tissue structure.

O-1-065　MRI法による海洋生物の循環機能測定

○瀬尾　芳輝[1]、瀬尾絵理子[2]、大橋　好偉[1]、早川　実佳[1]、村上　政隆[3]、大石　和恵[4]、丸山　　正[4]
[1]獨協医科大学医学部、[2]東京大学　大気海洋研究所、[3]生理学研究所、[4]海洋開発研究機構

深海生物は、特殊な環境に生息しており、その生理機能制御系を明らかにすることにより、陸生動物の生理機能制御系の理解を深化するモデル系となることが期待できる。我々は「硫化水素はEDRF（内皮細胞性血管弛緩因子）か？」という作業仮説を検証すべく、深海化学合成生態系に出現するシンカイヒバリガイ類のモデル動物としての可能性を探っている（JPS科研費挑戦的萌芽）。今回、準備段階として、二枚貝について基本的な測定条件を検討したので報告する。測定には、7 T AVANCE IIIマイクロイメージング装置（Bruker Biospin）を用いた。

【心拍数および心拍動の測定】周期的な動きがMRI画像の位相方向に生じるmotion ghostの間隔（Δ）が、運動周波数と測定パルスの繰り返し時間（TR）に比例することを利用した。*Mytilus galloprovincialis*（ムラサキイガイ）を用いて、24時間以上安定した測定が可能であることを確認した。心拍動の測定には、心電図に同期させた測定を行うのが一般的であるが、二枚貝類では非侵襲的に心電図を測定することは困難である。そこで、心周期に非同期で測定したデータから心周期を再構成するIntraGateという手法を用いた。*M. galloprovincialis*を用いて、周期的に拍動する心室と心房（心耳）の動きを可視化することに成功した。

【血流速度と血流方向の測定】血管内の血流速度と血流方向の測定には、ヒトにも用いられているflow-encoding gradient法を低速領域に最適化した。*M. galloprovincialis*では、前方に流れる前行動脈と後方向に流れる外套動脈や入鰓血管の血流を確認し、その血流速度が1cm/sec程度である事を確認した。また、心室や心耳内の血流も画像化できた。現在、組織標本を作成して組織学的血管構築との比較対照を行っている。

【まとめ】以上のように、循環機能の評価に必要な心拍数、心拍動、血流速度とその方向について、二枚貝類での測定方法を確立できた。

O-1-066　肝がんラジオ波焼灼マージンにおけるferucarbotran造影MRI低信号の成因を解明するための動物モデル作製

○永井美智子[1,2]、山口　雅之[1]、中神龍太朗[1]、森　　健作[3]、南　　学[3]、藤井　博史[1]
[1]国立がん研究センター東病院　臨床開発センター　診断開発兼バイオバンクグループ機能診断開発分野、[2]筑波大学大学院人間総合科学研究科　疾患制御医学専攻、[3]筑波大学臨床医学域　放射線診断

【目的】肝がんに対するラジオ波焼灼療法（radiofrequency ablation：以下RFA）では、局所再発のリスクを下げるため充分な焼灼マージンを確保する必要がある。近年Moriの臨床研究（Radiology. 2009；2：557-65）によりferucarbotran造影T2* WIにて、焼灼マージンが低信号化する可能性が示された。この低信号域が焼灼マージンと一致することを証明し、かつ焼灼マージンが低信号化するメカニズムを解明するため、RFA後早期に、ferucarbotran造影MRI上、焼灼部肝実質（焼灼マージン）が非焼灼部肝実質と比較して低信号を示し、かつ組織標本が得られる動物モデルの作製を目的とした。

【方法】国立がん研究センター東病院動物実験倫理委員会の承認を得て実験を行った。SD種ラット（8週齢，体重200g，n=4）にferucarbotran（20 micromol Fe/kg）投与し、投与前後に3.0 Tesla研究用MRI装置と16chマルチアレイコイルを用い、肝のT2*WIを撮影した。3-4時間後に全身麻酔し、小開腹下に、RFA電極は約20mm^{2}の類円形の焼灼範囲が得られる17 G cool tip型を用いて、肝RFAを施行した（出力5-9W、焼灼時間平均6.5分）。RFA施行後、4日及び7日後にT2*WIを再度撮影した。焼灼域（RFA）と非焼灼域肝実質（Liver）の信号値を、背筋（Muscle）の信号値で標準化した。Ferucarbotran投与前の値を100%とし、ferucarbotran投与直後の肝実質、RFA後の焼灼域、非焼灼肝実質の信号の比を経時的に観察した。実験終了時に肝を摘出し、病理組織学的に観察した。

【結果】Ferucarbotoran投与直後、肝の信号（平均±標準偏差）は4.5 ± 0.03%に低下した。RFA後7日後で、非焼灼肝実質の信号は86 ± 0.21%まで回復したが、RFA領域では32 ± 0.12%までの回復しか得られなかった（P＜0.01）。またRFA施行後7日の肝に最大割面32.6 ± 10.9mm^{2}のT2*WI低信号域を認め、同日摘出した肝に焼灼野に一致して33.1 ± 10.6mm^{2}の類円形、褐色の焼灼領域を確認した。

【結論】RFA7日後にferucarbotoran造影MRI上焼灼マージンが低信号を示す動物モデルを作製した。このモデルは、焼灼マージン低信号の成因を解明するために有用と考えられる。

O-1-067　高速EPRイメージング法を用いた酸化ストレスを可視化する分子イメージング手法の開発

○江本　美穂[1]、赤羽　英夫[2]、平田　　拓[3]、藤井　博匡[1]

[1]札幌医科大学　医療人育成センター、[2]大阪大学大学院　基礎工学研究科、
[3]北海道大学大学院　情報科学研究科

【はじめに】生体は酸化ストレスを強く受けると、活性酸素種（ROS）の過剰な生成と、生体防御能である抗酸化特性の著しい低下により、ROSが蓄積し様々な疾病が引き起こされることが示されている。我々は酸化ストレスの影響を非侵襲的に評価するため、電子常磁性共鳴（EPR）法を用い、ナイトロオキシド化合物を造影剤とする酸化ストレスのイメージング研究を行っている。本研究では、従来のEPRイメージング法を高速撮像ができるように改良し、血液脳関門（BBB）透過性の異なる複数のナイトロオキシド化合物を用い、脳内の酸化ストレスを可視化し、脳疾患を誘導する酸化ストレスを定量評価しうる新規分子イメージング法を提案する。【方法】高速磁場掃引が可能となったEPRイメージング装置（750MHz，27mT）を使用した。脳内における酸化ストレス評価用造影剤としてBBB透過性がある4種のナイトロオキシド化合物を用いた。EPRイメージング画像は128 × 128 × 128点の3次元画像として15秒で撮像した。【結果・考察】4種類のBBB透過性を持つナイトロオキシド化合物をマウス尾静脈より投与し、マウス頭部のEPR画像を撮像した。3次元画像を15秒で撮像できる高速EPRイメージングシステムにより、それぞれのナイトロオキシド化合物の挙動の違いを画像から判断することができた。また、経時的EPR画像から各ピクセルでのナイトロオキシド化合物の還元速度常数を求め、酸化ストレス状態を示すレドックスマップを得た。このレドックスマップより、それぞれのナイトロオキシド化合物の脳内における還元速度の違いも明らかにする事ができた。以上のことから、高速EPRイメージング装置を使用することで、様々な特性を持つナイトロオキシド化合物を、脳内の酸化ストレス状態のマーカーとして利用することが可能となった。

O-1-068　MR elastography用空気圧式加振装置の凹面型振動子の開発

○島崎　晋平[1]、菅　　幹生[2]、阿部　貴之[3]、岸本　理和[3]、伊藤　　浩[4]、小畠　隆行[3]

[1]千葉大学工学部、[2]千葉大学大学院工学研究科、[3]放射線医学総合研究所　重粒子医科学センター、
[4]放射線医学総合研究所　分子イメージング研究センター

【背景】MR elastography（MRE）は外部加振により生体に伝搬する弾性波を画像化し，逆問題を解くことで弾性率分布画像（Elastogram）を求める．高い加振周波数を用いることでElastogramの分解能は向上する一方，周波数が高いほど弾性波は減衰しやすいため，加振振幅を大きくする必要があるが，体表面での振幅の増加は被検者への負担を増やすことになる．本研究では，体表面での振幅を抑えながら深部領域での振幅向上を可能とする凹面型振動子を開発することを目的とした．

【方法】凹面型振動子の表面形状は，平均的な成人男性の胸囲データと肝臓を対象とした複数のMRI画像より抽出した．振動膜の大きさは9x25cm^{2}とした．凹面型振動子の性能評価のために，直径9cmの振動子が1つの場合と，同振動子3つを一列に並べた場合における撮像断面内の弾性波の振幅を比較した．弾性波画像は，3T MRI（MAGNETOM Verio, Siemens）により，GRE-EPIに振動増感傾斜磁場（MSG）を追加したパルスシーケンスを利用して撮像した．撮像対象は，厚さ1.5cmのゲルシートを2枚上に配置した直径18cmのゲルファントムとした．振動子はゲルシートの上に配置して，ゴムベルトにより固定した．撮像条件はTR/TE=2000/70ms，Matrix size=128x128，FOV=256mmx256mm，MSGおよび外部加振周波数は62.5Hz，MSG印加方向=3方向（X, Y, Z）とした．各振動子中心の直下から40mm以上の深さにおける振幅は，弾性波画像に18mmx18mmのROIを深部方向に18mmごとに4か所設定し，平均値を求めることで求めた．

【結果】振動子直下から4領域における弾性波画像の振幅は，直径9cmの振動子が1個の場合を基準として，3個の場合では，それぞれ，1.1倍，1.5倍，1.5倍，1.9倍，凹面型振動子では，0.7倍，1.5倍，2.4倍，2.2倍となった．

【まとめ】凹面型振動子は，体表面での振幅を抑えながら深部で大きな振幅の弾性波を発生させることができた．また，直径9cmの振動子を3つ使用する場合と比較して振動子の設置が容易であり，撮像準備の時間を短縮することができた．

O-1-069　高空間分解能MRエラストグラフィ法の基礎的検討

○荒井　　謙、三好　邦博、池田　　仁
GEヘルスケア・ジャパン株式会社　MR技術部

【目的】MREの高分解能化を実現するためには、通例の空間分解能の向上に加えて、弾性率推定のための弾性波波長を短くする必要がある。その基礎的検討として、本発表ではファントムを対象とした高空間分解能MREの評価結果を報告する。【方法】従来法（SE-EPI w/MEG）での弾性率推定結果と、従来法をベースに2D Echo Planner Pulseを適用したシーケンスでの結果を比較した。弾性率推定手法には2D LFE法を使用し、下図（a）に示したような構造を持つゲルを撮像対象とした。装置はGE社製Discovery MR750w 3.0T、MR Touch、GEM PA+AA coilを使用した。【結論】従来法により得られた弾性率マップは下図（b）である。（b）内の点線部に対し、本提案法による結果が（c）弾性波画像、（d）弾性率マップである。従来法の空間分解能が3.3mm（FOV 32cm）であるのに対して、提案法では0.6mm（FOV 8cm）での撮像が可能となった。同領域で弾性率推定結果を比較すると、提案法による弾性率推定値の標準偏差は従来法よりも増したが、平均値はよく一致した。本結果から提案法によるMREの高空間分解能化は実現できた、と考えられる。【結語】2D Echo Planner Pulseの適用によりMREの高空間分解能化を実現した。今後は、本法をヒト対象で実証し、加えて弾性率推定のための弾性波波長を短くする手法を検討していく予定である。



O-1-070　潜在的なMR Elastography利用者を増加させるための技術開発

○沼野　智一[1]、水原　和行[2]、川畑　義彦[3]、鷲尾　利克[4]、本間　一弘[4]
[1]首都大学東京大学院人間健康科学研究科　放射線科学域、[2]東京電機大学工学部、
[3]高島製作所株式会社、[4]産業技術総合研究所　ヒューマンライフテクノロジー研究部門

【目的】本研究の目的は，既に臨床で稼働中のMRI装置も含め，全てのMRI装置でのMR Elastography（MRE）実施を可能にするための技術開発にある．MREの実施には専用パルスシーケンスとMRIに同期した強制加振動装置の技術が必要であり，一般的には，それらに対応したシステムをメーカーから新規導入する必要がある．このような背景のもと，我々は簡易的なMREパルスシーケンスとしてgradient echo-type multi echoシーケンスが代用できる事を実証し，専用パルスシーケンスを必要としないMREの実施が可能である事を証明した（JSMRM2012, ISMRM2013）．我々の強制加振動装置は高い精度での同期を実現するために，MRI機械室のRFアンプから同期信号（TTL）を取り出している．しかし，この同期方法ではハードウエアに精通した者でなければ実施する事が出来ず，また装置に余分なケーブル等を配線（あるいは改造）する必要がある．そこで，この同期用配線が不要のMRE強制加振動システムを構築し，MRIから完全独立したシステムを作成したので報告する．
【方法】マグネットルームにアンテナ（撮像コイルではない）を設置し，そのアンテナを^{1}Hの共鳴周波数にtuningしたマルチバンドレシーバ（ALINCO DJ-X7）に接続した．これにより，マルチバンドレシーバは^{1}Hを励起するRFを受信する．受信した信号は増幅と波形加工を行い，強制加振動システムのtriggerとして使用した．これにより，MRIシステムからの物理的な接続を必要としない，MRI装置から完全独立したMRE強制加振動システムを構築できた．実証実験には3.0T臨床機（Achieva，PHILIPS）を使用し，撮像対象はagaroseファントム及びvolunteer（倫理委員会承認済み）とした．
【結果・考察】マルチバンドレシーバが受信した信号は強制加振動システムのtriggerとして利用可能であった．本手法によるMREは一般的なgradient echo-type multi echoをMREシーケンスとして使用し，強制加振動システムがMRI装置から完全独立している．よって，本手法は高額な設備投資を必要とせずにMREの実施を可能にする．本研究はすべてのMRI装置において，ユーザーが比較的容易にMREの実施が可能ある事を実証し，潜在的なMRE利用者数を増加させる事に寄与する．

O-1-071　Echo-planar imagingを用いた3D MR elastography；gradient-echo法2D MREとの臨床例での比較

○森阪　裕之[1]、本杉宇太郎[1]、市川新太郎[1]、佐野　勝廣[1]、市川　智章[1]、掛川　貴史[2]、池長　　聰[2]、熊谷　博司[2]

[1]山梨大学医学部　放射線科、[2]山梨大学医学部付属病院　放射線部

【目的】EPI sequenceを用いることにより､短時間での多スライス撮像が可能となりMR elatography（MRE）において3D解析（3軸の弾性波の伝播を考慮）が容易となる。また、spin-echo baseのEPIにより、慢性肝疾患患者でみられる高度鉄沈着症例においてgradient-echo法（GRE）に比べて画質の劣化を防ぐことができると期待される。今回、慢性肝疾患患者において新しい3D spin-echo EPIとこれまで用いてきた2D（1軸の弾性波の伝播のみ）GREによるMREを比較した。【方法】対象は232名の慢性肝疾患患者。3T MRI装置で、EPIとGREによるMREを撮像し、EPIは3D direct inversion algorism, GREは2D direct inversion algorismにて解析しelastogramを作成した。Multi-echo T2*mapにより肝実質の鉄沈着を定量した。弾性波が描出できない症例をMRE failureと定義した。47名で組織学的な肝線維化診断を得られた。2つの方法で、肝弾性率の違い、MRE failureの頻度、肝線維化の診断能を比較した。【成績】肝弾性率は3D EPI MREのほうが有意に低かった（-0.30 ± 0.05 kPa（95% CI：-0.41, -0.20, p＜.001））。MRE failureはGRE MREの方が有意に多かった（GRE（11/232）than EPI（4/232）（p＜.001））。肝線維化診断能には差を認めなかった。【結論】3D MREは2D MREに比べて有意に低い肝弾性率を示し、診断能には差はない。EPIシーケンスはGREより鉄沈着に対して有用であった。

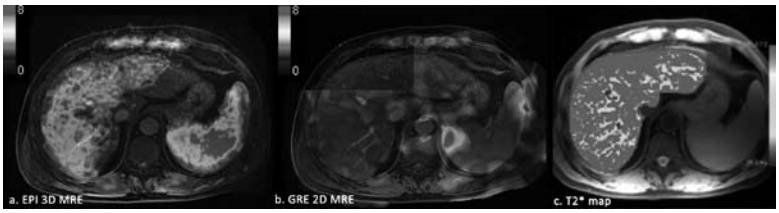

O-1-072　肝炎の活動性はMR elastographyの肝弾性率に影響するか？

○市川新太郎[1]、本杉宇太郎[1]、若山　哲也[2]、佐野　勝廣[1]、森阪　裕之[1]、池長　　聰[3]、熊谷　博司[3]、市川　智章[1]

[1]山梨大学医学部　放射線科、[2]GEヘルスケアジャパン、[3]山梨大学医学部付属病院　放射線部

【背景・目的】MR elastographyは肝線維化診断に有用なツールとして報告されている．今回，肝炎の活動性がMR elastographyで計測した肝弾性率に影響するか検討を行った．

【対象・方法】対象は2010年1月～2013年1月にMR elastographyを施行した症例のうち，2か月以内に肝生検あるいは肝切除を施行して肝線維化スコア（F score）と肝炎の活動性指標（A grade）が確定した123例（生検43例，肝切除80例）．F scoreとA gradeの内訳は以下の通り．F1，n=19（A1=12，A2=7，and A3=0）；F2, n=40（A1=19, A2=20, and A3=1）；F3, n=32（A1=9, A2=16, and A3=7）；and F4, n=32（A1=6, A2=17，and A3=9）．MRI装置はGE Healthcare社製1.5Tまたは3T MRIを使用．ステップワイズ重回帰分析モデルを使用して，年齢，性別，BMI，PT-INR，血小板数，METAVIR F scoreが肝弾性率に与える影響を検討した．これらの項目のみを含むmodel 1，model 1にALT/ULN（ALTmeas/31IU/L）を加えたmodel 2, model 1にMETAVIR A gradesを加えたmodel 3を設定し，自由度調整済みの決定係数（adjusted R2）が最大となるモデルをステップワイズ重回帰分析モデルを使用して算出した．

【結果】ALT/ULNあるいはMETAVIR A gradesを加えたモデルでは血小板数とMETAVIR F scoreが肝弾性率に有意に影響していた．model 3のadjusted R2は0.7390であり，model 1（0.6821）およびmodel 2（0.6852）より高値だった．

【結論】MR elastographyを用いて肝線維化診断を行う際には，肝炎の活動性が弾性率に影響する（同じF scoreでも活動性（A grade）が高いと弾性率が高くなる）可能性があることを考慮すべきである．

O-1-073　簡易的MR Elastographyによる大腰筋硬度計測の試み

○沼野　智一[1]、高本　孝一[2]、川崎　一朗[3]、甲斐　範光[4]、水原　和行[5]、西条　寿夫[2]、鷲尾　利克[6]、本間　一弘[6]

[1]首都大学東京大学院人間健康科学研究科　放射線科学域、[2]富山大学医学薬学研究部、
[3]帝京平成大学ヒューマンケア学部、[4]帝京短期大学　身体機能ケア専攻、[5]東京電機大学工学部、
[6]産業技術総合研究所　ヒューマンライフテクノロジー研究部門

【目的】腰痛の人は全国に推定で2800万人いることが，厚労省研究班の調査で明らかになっている．腰痛は画像診断でその原因が判明する特異的腰痛と，厳密な原因が判明しない非特異的腰痛に分けられる．腰痛の約85%は非特異的腰痛であり，腰痛の原因は特定しきれない場合が多い．非特異的腰痛の原因として考えられているものの一つに，大腰筋の持続性収縮（こり）がある．大腰筋には上体を前に曲げる働きがあり，大腰筋が持続的に縮むと，上体を後ろに反らせにくくなる．これにより，姿勢のバランスが崩れ，結果的に腰痛が発生すると考えられている．つまり，大腰筋硬度計測による大腰筋の持続性収縮の評価を行うことで，非特異的腰痛の原因究明，もしくは腰痛の症状を客観的に評価する指標となる可能性がある．よって本研究では，簡易的MR Elastography（MRE）による大腰筋硬度計測を可能にするための技術開発と健常volunteer（倫理委員会承認済み）を対象にした大腰筋弾性率計測を試みたので報告する．【方法】簡易的MREとしてgradient echo-type multi echoシーケンスと音圧式加振動装置（振動周波数50Hz）を使用した．加振方法は腹臥位の腰背部に2つの振動パッドを正中線に対して左右対称に設置し，背面から加振した．大腰筋弾性率は，形態画像において大腰筋領域のROIをとり，得られたElastogramにそのROIを反映させる事で計測した．撮像は成人男性10名（年齢21.6 ± 1.6［歳］，身長171.7 ± 7.9［cm］，体重64.7 ± 7.5［kg］）を対象とした．【結果・考察】簡易的MREによって大腰筋弾性率計測が可能であった．得られたWave Imageを観察すると，大腰筋に到達する加振波は振動パッドからの直接的な伝播よりも，腰椎の振動が大腰筋に伝播していると考えられる．左右の大腰筋平均弾性率を比較すると（右3.04 ± 0.95［kPa］, 左2.58 ± 0.72［kPa］）右大腰筋の平均弾性率が左に比べ高く，右側の大腰筋弾性率が高い者が多かった（8人/10人）．現在，筋硬度計による筋硬度の定量測定が広く行われているが，筋硬度計で深層筋を非侵襲的に測定するのは不可能である．そういった状況の中，非侵襲的に深層筋の筋硬度を定量評価できる可能性を持つMREは，大腰筋硬度の計測手法として有効的と考えられる．

O-1-074　アクリルアミドを用いたMRE用弾性ゲルファントムの開発 －経時的変化の測定－

○小山　敦久[1]、菅　　幹生[1,2]、岸本　理和[2]、若山　哲也[3]、伊藤　　浩[2]、小畠　隆行[2]、辻　比呂志[2]

[1]千葉大学大学院　工学研究科、[2]放射線医学総合研究所、[3]GEヘルスケア・ジャパン株式会社

【目的】MR elastography（MRE）は，非侵襲的な組織弾性測定法として利用されている．システムのキャリブレーションや新技術の評価には，弾性率が既知で経時的変化の少ない弾性ゲルファントムを利用することが望まれる．本研究では，MRE用に開発した弾性ゲルファントムの弾性率を物理測定装置とMREで測定すると共に，経時的安定性を評価することを目的とした．

【方法】作成の容易さと作成の再現性の観点から，アクリルアミドを主成分としたポリアクリルアミドゲルによる均一ファントムを作成した．アクリルアミドの重量パーセントは5.6, 8.3, 12.6, 16.5, 23.3%の5種類とし，大きさは13x13x9cm^{3}の直方体とした．ファントムに対して，レオメータ（ARES-LS1, TA Instruments）による物理測定を実施した．レオメータ測定における加振周波数は10Hz，サンプルの直径は25mm，厚みは1mmとした．レオメータ測定の結果，各ファントムの貯蔵弾性率は2.1, 5.2, 9.7, 13.6, 25.0kPaとなった．ファントムは作成後ラップフィルムで包み，室温で暗所に保管した．

MRE測定における加振周波数は125Hzとし，ファントム作成から1ヶ月後と10ヶ月後に測定した．測定値の比較には有意確率5%のt検定を用いた．

【結果】ゲル作成から1ヶ月後と10ヶ月後のMREで測定した貯蔵弾性率の間に有意な差は見られなかった（p=0.20）．レオメータ測定の結果と比較するとMREの測定値はすべてのファントムで過大評価となり，2.1kPaファントムは31%，5.2kPaファントムは7%，9.7kPaファントムは13%，13.6kPaファントムは11%，25.0kPaファントムは5%の差となった．

【考察】レオメータ測定と比較してMRE測定では貯蔵弾性率は大きくなった．これらの誤差は，測定に利用しているサンプルのサイズと測定に利用している周波数の違いが影響していると考えられる．

【結論】アクリルアミドを主成分としたMRE用弾性ゲルファントムを開発した．作成後10ヶ月を経過してもMREによる弾性率は平均で2.6%，最大で5.7%の変化であったことから，開発した弾性ゲルファントムはMREシステムのキャリブレーション，システム間の比較等に利用できると考えられる．

O-1-075　肝MR elastographyの撮像法に関する検討

○高村　朋宏[1]、森阪　裕之[1]、本杉宇太郎[1]、市川　智章[1]、佐野　勝廣[1]、市川新太郎[1]、池長　　聰[2]、熊谷　博司[2]、掛川　貴史[2]

[1]山梨大学医学部　放射線科、[2]山梨大学医学部附属病院　放射線部

【目的】これまでMR elastography（MRE）は1.5T装置を使用したgradient echo法（以下GRE）が主体であった。最近では3T装置の使用や、spin-echo echo-planar-imaging（EPI）の新しい方法が使用できるようになった。これまで蓄積された1.5T GRE法でのエビデンスを、これらの新しい方法に転用できるかどうかを検討するため、今回GRE vs EPI法、1.5T vs 3Tについて比較を行った。
【方法】肝疾患既往のない6名の被験者を対象として、1.5Tおよび3T MR装置にてそれぞれGREとEPI法でMREを撮像した。それぞれ2D invention algorithmにてelastogramを作成し、肝弾性率を計測した。1.5T，3Tそれぞれで GRE vs EPIの比較、および1.5Tと3Tの比較を行った。
【成績】各MR装置および撮像シーケンス間における弾性率の平均値は、1.5T MR装置ではGRE/EPI；1.86/1.95（kPa），3T MR装置ではGRE/EPI；1.84/1.90（kPa）であった。1.5T，3Tそれぞれで GREとEPI法に差を認めず、1.5Tと3Tの比較でも差を認めなかった。
【結語】健常ボランティアを対象として今回の検討で、GRE vs EPI法、1.5T vs 3Tについて差を認めなかった。

O-1-076　蘇生後低体温療法時のMRSによる脳温測定

○佐々木智章[1]、峯田　昌之[2]、長沢　研一[2]、石戸谷俊太[2]、高橋　康二[1]

[1]旭川医科大学　放射線医学講座、[2]旭川赤十字病院　放射線科

【目的】心肺停止蘇生後の低体温療法は脳保護に有用であると報告されているが、議論の多い治療法である。今回、実際に低体温療法時の脳温が目標設定温度に下降しているかどうかをMRspectroscopy（MRS）で評価した。【方法】後ろ向き研究であり、対象は2012年4月から2013年5月までに発症した心肺蘇生後に低体温療法が施行された5例（平均47.6 ± 16.3歳、男3人、女2人）。内訳は急性喉頭蓋炎による呼吸停止が1人、自動車事故による心室細動1人、玄関前で倒れていたところを発見された1人（拡張型心筋症の既往あり）、慢性腎不全および壊死性筋膜炎で他科入院加療中の1人、高所作業中転落後の1人であった。推定される心肺停止から蘇生までの時間が20-60分程度であった。心肺停止から低体温療法開始までが2-7時間であった。低体温療法における目標体温は33-34℃（直腸温）であり、4例が48時間、1例が72時間治療がなされた。MRSにおける脳温測定は低体温療法開始から20-43時間（29.9 ± 10.0時間）経過した時点で行われた。MRIはMAGNETOM Skyra 3T（Siemens, Germany）を用いた。脳温はsingle voxel ROIを大脳半球に置いて、NAAと水のchemical shift差から計算した。式は以下を用いた。脳温（℃）=286.9-94 ×（Δ H2O-NAA）。【結果】5例とも直腸温は33-34℃に保たれていた。MRSにおける脳温測定では2例が34 ± 0.5℃（予後：2例とも意識障害残存）、2例が36℃台（予後：1例は死亡、1例は障害が残るも会話可能）、1例が39.8℃（予後：死亡）であった。【結論】低体温療法時のMRSにおける脳温測定では脳温がほぼ目標温度に下降する場合と下降しない場合がある。ただし、神経学的予後との関連は明らかではない。

O-1-077　DWI-thermometryの基礎的検討：粘度の影響

○酒井　晃二[1]、中井　隆介[2]、山田　　惠[3]、赤澤健太郎[3]、田添　　潤[3]、杉本　直三[1]

[1]京都大学大学院医学研究科、[2]京都大学　再生医科学研究所、[3]京都府立医科大学大学院医学研究科

【目的】DWIを用いた温度測定（DWIT）は、MRIを用いた温度計測法の中では簡便で、利用しやすい方法ではある。しかしながら、DWITは蒸留水の拡散係数と温度の関係を元に温度を算出しているため、脳温の測定対象となるCSFの組成は考慮されていない。さらに、頭部外傷などによりCSF内のタンパク質濃度が上昇した場合の定量的影響評価の報告例はない。そこで、タンパク質の濃度（粘度）を変化させてDWITにおける影響を定量的に検討した。【方法】37ml ARTCEREB®（大塚製薬）に0-40.7mgのウシ由来albumin（和光純薬）を加えて人工CSF（ACSF）とした。1.5-T whole body imager（Sonata, Siemens, head coil）を用いてspin-echo echo planar imaging（TR：3500ms，TE：79ms，NEX：3，b value：800s/mm^2，MPG：6）によりDWIを得た。T（℃）=2256.74/ln（4.39221/D）－273.15により拡散係数Dから温度Tを算出した。実温度は光ファイバー温度計（FL-2400，アンリツ）により直接観察した。ACSFの粘度はウベローデ粘度計（#0，柴田科学，JIS K2283-2000）により計測した。【結果】濃度対粘度；ACSFは蒸留水よりも有意に高粘度であった（2.46%高，p=0.003）。Albumin濃度の上昇に伴い、ACSFの濃度は上昇した（R^2=0.85）が、有意差は確認されなかった。濃度対D；ACSFは蒸留水よりも有意に低いDを示した（$p < 0.001$）。Albumin濃度の上昇に伴いACSFのDは低下した（R^2=0.25）が、直線性は確認されなかった。濃度対T；ACSFは蒸留水よりも有意に低いTを示した（$p < 0.001$，差異 -0.71℃）。最大差は0.4℃であった。【結論】Albumin濃度の上昇に伴いACSFの濃度は上昇し、Dは低下した。そのため、温度はalbumin濃度0.10から1.11mg/mlの範囲で0.10℃から0.42℃過少評価された。

O-1-078　コイル感度差を利用した水・代謝物同時計測法によるCSI温度測定

○白猪　　亨[1]、平田　智嗣[1]、谷口　　陽[1]、五月女悦久[2]、越智　久晃[1]、尾藤　良孝[1]

[1]株式会社日立製作所　中央研究所、[2]株式会社日立メディコ　MRIシステム本部

【目的】脳内の温度分布を非侵襲で測定する方法としてCSI（Chemical Shift Imaging）が期待されている[1]。しかし，CSIを用いて脳内温度を測定するためには，水と代謝物を計測する必要があり，これらを個別に計測すると，トータルの計測時間が延長するという課題がある。この課題を解決するために，我々は，コイル感度差を利用した水・代謝物同時計測法を提案している[2]。本研究では，水・代謝物同時計測法を用いてファントム内部の温度分布を測定したので報告する。【方法】使用装置は1.5T日立メディコ製ECHELON Vega，ファントムには，コリン，クレアチン，NAAなどを封入した直径18cmの丸底フラスコを使用した。水・代謝物同時計測CSIの計測条件は，TR/TE=1500/35ms，FOV：180mm，計測マトリクス：12x12，ボクセルサイズ：15x15x15mm^3，計測時間は3分36秒である。ファントムは冷蔵庫で24時間以上冷却した後，断熱具で包んで計測を開始した。約50分後にファントム上部の断熱具を外し，その後180分間計測を続けた。CSIと同時にファントム内の温度を測定するために，蛍光式光ファイバー温度計（（株）安立計器製FL-2000）を使用した。CSI時系列データから，温度センサに一致したボクセルにおける水と各代謝物との周波数差から温度換算式を導出した。【結果と考察】各代謝物から導出した温度換算式より，温度係数は-0.0108～-0.0115ppm/℃となり，先行研究[3]の値（-0.01ppm/℃）とほぼ一致した。また温度換算式から，ファントムの温度分布を算出し，断熱具を外す前後でファントム上部の温度が急激に変化する様子を観測できた。以上のことから，提案法は，計測時間の延長なく温度測定に適用できる可能性が示唆された。【参考文献】[1] C. Childs et al., MRM 2007；57：59. [2] T. Shirai et al., ISMRM 2011；19：1430. [3] J. Hindman, J. Chem. Phys. 1966；44：4582.

O-1-079　MRSを用いた脳内温度測定における精度の検討

○白猪　亨[1]、功刀　吉之[2]、堀尾　秀之[2]、平田　智嗣[1]、谷口　陽[1]、五月女悦久[2]、板垣　博幸[2]、越智　久晃[1]、高橋　哲彦[2]、尾藤　良孝[1]、佐々木真理[3]

[1]株式会社日立製作所　中央研究所、[2]株式会社日立メディコ　MRIシステム本部、
[3]岩手医科大学医歯薬総合研究所　超高磁場MRI診断・病理研究部門

【目的】脳虚血疾患の診断に脳内温度を非侵襲に測定できるMagnetic Resonance Spectroscopy（MRS）が期待されている[1, 2]。慢性期脳虚血疾患における健常側と疾患側の温度差は0.5℃と非常に小さいため[2]，水とNAAのピークを高精度に計測・解析する必要がある。本研究では，水とNAAのピーク半値幅と信号対雑音比（SNR）が温度精度に与える影響を検証した。さらに，健常ボランティアにて脳内温度の左右差を測定したので報告する。【方法】信号ピークの半値幅とSNRの違いによる測定温度のばらつきを，誤差伝播法を用いて検討した。磁場強度を1.5T，信号モデルにはLorentz関数を用い，半値幅とSNRを変化させたときのピーク周波数の標準偏差（SD）を，計算機シミュレーションにて算出した。温度換算式は先行研究[3]の式を用いた。次に，健常例における脳内の左右温度差を実機にて確認した。のべ10名の健常ボランティア（男性，28-41歳）を対象に1.5T MRI装置（ECHELON Vega，日立メディコ製）を用いてDual Voxel MRSを計測した。計測条件はTR/TE=1500/68ms，ボクセルサイズを8ccとし，各ボクセルを半卵円中心近傍の左右脳にそれぞれ設定した。静磁場均一度を高めるために，頭部全体を高次ボリュームシム調整した後に左右ボクセルの低次シム調整をそれぞれ実施した。周波数選択パルスを3回照射して水信号強度を数%に抑制し，信号積算32回の計測を左右交互に連続6セット実施した。計測した残留水信号を用いてNAA信号を渦電流補正した後，Lorentz関数近似により残留水とNAAピークの周波数差を算出した。算出した周波数差から上述の換算式より脳内温度を算出した。【結果と考察】誤差伝播法により算出した温度SDは，ピーク半値幅に比例して増加し，SNRに反比例して減少することがわかった。また，実機による検証では，のべ10名の温度左右差の平均値は0.01℃，SDは0.17℃となった。以上より，MRS温度測定は，1.5T機においても慢性期脳虚血疾患の診断に適用できる可能性が示唆された。【参考文献】[1] D. Ishigaki, et al., Stroke 2009；40；3012. [2] T. Murakami, et al., Radiology 2010；256；924. [3] R. Katz-Brull, MRM 2006；56；348.

O-1-080　拡散係数を用いた異なる生体内液体の温度計測：脳室と膀胱への試み

○赤澤健太郎[1]、酒井　晃二[2]、田添　潤[1]、山田　惠[1]

[1]京都府立医科大学大学院医学研究科　放射線診断治療学、
[2]京都大学大学院医学研究科　人間健康科学系

【目的】拡散強調画像（DWI）から算出される拡散係数を用いて生体内液体の温度を計測する手法が考案され、脳脊髄液の平均温度を計測した検討は過去にすでにいくつか報告されている。検討対象とする生体内液体が異なる場合、この手法を用いて算出される温度に影響があるかどうかを明らかにするため、今回側脳室および膀胱の撮像を行い検討した。

【方法】対象は5名（男4名 女1名、年齢24～28歳、平均26.2歳）の健常者。撮像機種はGyroscan Intera 1.5 tesla（Philips社製）。DWIはsingle-shot echo-planar imagingで、スライス厚3mm（gap：0mm）、b値は1000sec/mm^{2}にて、膀胱を含む骨盤領域および頭部を連続して撮像した。頭部および骨盤部のぞれぞれの撮像前に耳式体温計にて左右の鼓膜温を計測し、その平均値を鼓膜温とした。水分子の拡散係数（D）と温度（T）とは次式のような関係をもつ：T（℃）=2256.74/ln（4.39221/D）-273.15。側脳室および膀胱はDWIのうち、b=0画像から手抽出されたものを用いた。側脳室内および膀胱内の温度分布を曲線近似し、第一微分係数が0となる点から上側と下側の閾値を決定した。側脳室および膀胱の平均温度は、決定された閾値間の平均値とした。算出された脳室温および膀胱温と、鼓膜温から推定される脳室温および膀胱温のそれぞれの理論値との比較検討を行った。

【結果】5名の脳室温、膀胱温の実測値の平均値は、37.4℃、33.8℃と算出され、鼓膜温から推定される脳室温および膀胱温の理論値よりもそれぞれ0.7℃、2.7℃低い値が算出された。

【結論】拡散係数を用いた生体内液体の温度計測の手法は、対象とする生体内液体の組成の違いによって、計測値と理論値との乖離の程度に影響があると考えられる。

O-1-081　頭部Proton MRSにおける脳温測定の基礎的検討

○池田　良弘、吉丸　大輔

東京女子医科大学八千代医療センター　画像検査室

【目的】頭部Proton MRSにおいてH^2Oと対象となる代謝物質のケミカルシフト量から脳温の測定を行うことができる．当院の検討によりPhilips社製装置における水抑制あり，なしの同時収集による脳温測定が最も安定して測定できることが分かった．そこで今回は，脳温測定の撮像時間の短縮を踏まえた撮像条件の検討を試みた．【使用機器】Philips社製Achieva 3.0T、SENSE+HEAD Coil（8ch）【方法】室温25℃の検査室に1時間以上置いた水ファントムと，NAAファントム及び健常ボランティアを対象に脳温測定の撮像条件の検討を行った．当院で用いられている脳温測定用の撮像条件をベースとした．撮像条件はSingle voxel PRESS法，TE 288ms，TR 2000，BW 2000Hz，Voxel Size=20mm × 20mm × 20mm，加算回数112回，シミングを除いたScan Timeは4:50である．水抑制ありとなしにおけるフィッティング精度の確認を行い，その際に水抑制なしに関してはリファレンス測定用の加算回数を用いた．水抑制なしの加算回数，TEを変化させた場合においてもフィッティング精度の確認を行った．また，水抑制法の違いによるスペクトルへの影響も検討した．【結果と考察】各検討項目の結果，リファレンス測定用の加算回数を1回まで変化させてもフィッティングへのバラつきは見られなかった．同様に水抑制ありの加算回数を112回から減らしていき16回まではTEの変化に関わらずフィッティングに大きなバラつきは見られなかった．水抑制法に関してはexcitation, inversion, MOIST, CHESSでinversion以外の方法ではフィッティングに大きな差は見られなかった．リファレンス測定用の加算回数を1回，水抑制ありの加算回数を16回に減らすことで撮像時間がシミングを除いて38秒まで短縮することができた．水抑制ありの加算回数を16回より減らすことでSNが悪くなりノイズが多くなりフィッティング精度が落ちてしまうが，ノイズを低減させるためのフィルタなどの検討も今後行なっていきたい．

O-1-082　1H-MRSを用いた脳温測定法の検討

○吉丸　大輔、池田　良弘

東京女子医科大学八千代医療センター　画像検査室

【目的】1H-MRSを用いた脳温測定を行う場合，主にH2OとNAAまたはChoピークのChemical Shiftの差から測定する．既出の論文においてもH2Oのピークをどのように出し，フィッティングしているのか明確にされていない．本研究ではH2Oのピークの測定法により測定結果にどのような影響があるか，また最適な測定法を検討した．【方法】健常ボランティアを対象にH20ピーク測定法の違いによるスペクトルの検討をおこなった．一つはPhilips社製装置における，水抑制を用いた撮像と同時にリファレンス測定として水抑制なしのデータを収集し，この水抑制なしのデータへのピークフィッティングをおこなう（以下，同時測定法とする）．さらには水抑制しきれず残存するH2Oのピークを用いてH2Oへのピークのフィッティングを行った．この際水抑制法としてexcitation，inversion，MOISTの比較を行った．後処理法として，低い周波数水信号の選択的な除去をおこない，フィッティング関しては周波数固定を外しておこなった．データ収集方法はSingle Voxel PRESS法を用い，TR 2000ms，TE 59ms，Voxel 20mm × 20mm × 20mm，Nex 16とした．使用装置はPhilips Achieva 3T，SENSE Head Coil（8ch）【結論】同時収集法はデータのばらつきも小さく安定して測定できた．水抑制法における残存水へのフィッティングに関しては，MOISTが一番フィッティング精度は良かったが，水抑制なしに比べピークの位置が大きく異なった．inversionに関してはピーク位置としては大きな差はなかったが，H2OピークのFWHMが大きくなりその分フィッティング精度が落ち標準偏差のばらつきが大きくなった．excitationに関してはばらつきも一番小さく，抑制なしのデータに一番近く再現性のあるデータとなった．【考察】今回の検討では，同時収集法が一番安定して測定が行えることがわかった．しかし装置依存と解析を水以外と水とで2回行うことによる煩雑さと測定による誤差が示唆された．残存水によるフィッティングに関してはH2Oピークの反転が起きるため，絶対値表示に対してフィッティングすることでフィッティング精度が上がり，安定したデータをとることができた．

O-1-083　脂肪プロトン成分信号のT_1による温度分布画像化における信号処理法の検討

○森田　修平[1]、Lam Mie Kee[2]、Bartels Wilbert[2]、今井　　裕[3]、黒田　　輝[1]

[1]東海大学大学院工学研究科　情報理工学専攻、

[2]Department of Radiology, University Medical Center Utrecht、[3]東海大学医学部　放射線科

【目的】MRガイド下乳がん集束超音波治療では治療部位周辺の温度分布を画像化したいが，脂肪のみを有するボクセルでは水分子のプロトン磁気共鳴周波数の温度変化が利用できない．これに対し我々は脂肪の直鎖メチレン基または終端メチル基T_1の，多点ディクソン法と多フリップアングル法による測定に基づく温度分布画像化法を提案した．しかしこの方法では，考慮すべき脂肪成分の数やそれらに対するエコー時間の配置など最適化すべきパラメータが複数あり，それらの設定が温度推定値に著しく影響するという問題があった．そこで今回，本手法の信号処理を簡潔にするための先験情報を組織実験により検討した．【方法】11T分光器によりウシ脂肪組織の温度を変えながらプロトンスペクトルを観測し，成分毎の信号強度及びT_1を測定した．温度は室温から60℃まで上昇させた後，室温まで下降させた．得られた温度依存性の回帰データから，室温における直鎖メチレン基を基準にした信号強度及び緩和時間の成分比を求めた．【結果】信号強度比は温度に対しほぼ一定に保たれた．T_1は図1に示すように温度に対して単調に増加する結果となった．【考察】各温度における各成分信号強度ならびにT_1の比を明らかにできた．信号処理においてはSN比に優れたメチレン基の信号強度と緩和時間を推定し，その結果に対して比をかけることにより，他のプロトン成分の信号強度ならびにT_1が求められることが示唆された．

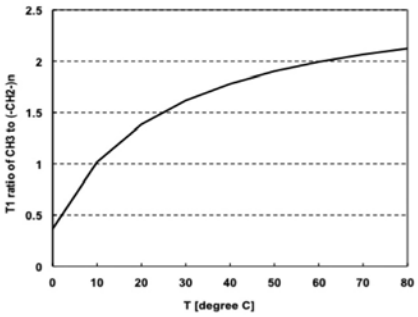

図 1　T_1 と組織温度の回帰データから求めた直鎖メチル基（$(-CH_2-)_n$）と終端メチレン基（CH_3）プロトンの T_1 の比の温度に対する振る舞い

O-1-084　演題取り下げ

O-1-085　MRI静磁場下の低磁化率デバイスが誘起する磁場不均一の低分解能分布を用いた外挿による高精度化

○桃澤　　礼、櫻井　淳希、山本　悦治

千葉大学大学院工学研究科

【背景・目的】生体組織の磁化率の違いや周囲の磁性体により生じる磁場不均一は、MRI画像に歪みや濃度変化を引き起こす。例えば、MRI手術支援のように、撮像視野内にTi針などの低磁化率のデバイスが存在する状況では、誘起された磁場不均一により画像情報が大きく欠落する。これまでデバイスの構造を反映できる分解能で、撮像対象全体を計算することは困難であった。我々は局所的に高分解能化することにより、複雑で微細な構造を有するデバイスでも高い精度で計算できることを示した[1]。今回、メモリによる制限（12GB）下での更なる高分解能化について検討したので報告する。

【方法】磁場不均一の計算には、高速かつ3次元計算に適したMarquesらが提案した方法を用いる[2]。我々がこれまで提案した方法では、広い計算視野の必要な生体の計算には2mmの分解能を、狭い視野でも良いデバイス（直径0.5mmのTi針）の計算には0.1mmの分解能を用い、個別に計算する。両者を重ね合わせることで局所的な高分解能化を達成できる。この方法ではデバイスに起因する磁場不均一は、境界近傍では無視し得る程度にまで減衰している必要がある。しかし、Marquesらの方法では原理的に有限な周波数空間を定義することから生じる、境界近傍での誤差が問題となる。解決策としては視野の拡張が考えられるが、高い分解能を維持したまま拡張することは、メモリの制約により困難である。一方で、デバイスが誘起する不均一磁場は、遠方では距離の3乗に反比例して緩やかに減衰し、この領域では0.1mmまでの分解能は要求されない。そこで遠方の磁場不均一は分解能0.2mmの計算により求まる解で外挿した。これにより計算視野を縮小することが可能となり、メモリを分解能向上に振り向けることができる。

【結果】計算視野外の値を外挿により求めることで、従来8.2GBのメモリを要した計算を1.1GB程度に縮小できた。その結果、頭部サイズの数値モデルに対し、デバイスの分解能は0.1mmが限界であったが、提案した方法により0.05mmにまで高めることができた。

[1] 桃澤礼，他，2013信学総大，D-16-10. [2] Marques JP, et al, Concepts Magn Reson B 2005；25B：65-78.

O-1-086　MRI画像強度空間不均一補正法の改良と評価

○上野　賢一、程　　康

独立行政法人理化学研究所　研究基盤センター

我々の提案するMRI空間信号強度補正手法は、予め想定した感度分布モデルを用いないので多種の不均一データへの対応が可能であること、補正のための追加データ取得を要しないことなどの利点がある。本発表ではアルゴリズムの部分的改良、他に提案されている手法との比較を行ったのでこれを報告する。基本的な処理として、部分空間特徴信号抽出し、これを空間平滑化して感度分布マップとして用いるが、この空間平滑化部に変更を加えた。FFTフィルタ法から制約付きカーネル畳み込み法に変更することにより画像内の先鋭なエッジ部分で起こりうる補正によるアーチファクトの発生を抑制した。アジレント社製4テスラMRI装置および16チャネル受信アレイコイルを用いて得られたヒト頭部のT1強調3D画像（解像度1mm^3）を評価対象のデータとした。特にアレイコイルの感度分布不均一による信号むらが顕著である。N3アルゴリズム、SPM8の補正アルゴリズム、続けて撮像されたT2＊強調画像を感度マップとして用いる手法（Div）を比較対象とした。その結果、提案する手法を用いることで白質部分の平坦度についてはDiv法と同等の結果が得られた。Div法には空間高周波ノイズの混入がやや目立った。提案手法による補正結果は、精細な構造情報を損なわず、灰白質／白質のコントラストも良好に維持されていることが分かった。

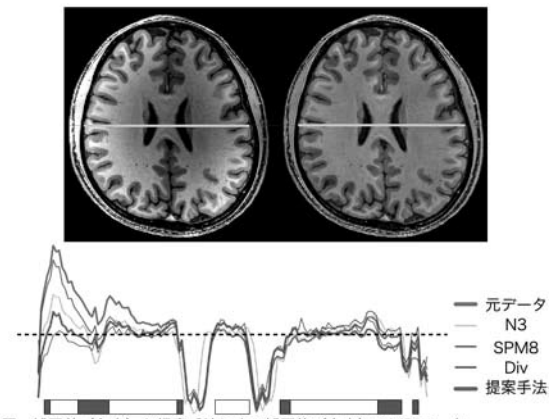

図　補正前（左上）と提案手法による補正後（右上）のMRIデータ
下は画像内の緑線に沿った信号強度変化である。白色帯は白質、灰色帯は灰白質部を示す。

O-1-087　共役勾配法を用いた頭部EPI画像における画像ベースのフィールドマップ推定

○熊澤　誠志[1]、吉浦　　敬[2]、本田　　浩[2]、豊福不可依[1]

[1]九州大学大学院医学研究院　保健学部門、[2]九州大学大学院医学研究院　臨床放射線科学

【目的】拡散強調画像やfMRIではEPIシーケンスを用いて撮像されるが、これらの画像では磁場不均一に起因した幾何学的な歪みが生じる。EPI画像から計算されるADCマップなどの画像をT1強調画像などの形態画像とレジストレーションする際に、この歪みが問題となる。EPI画像における幾何学的な歪みを補正するために、多くの手法ではフィールドマップが用いられているが、これらの手法ではEPI画像とは別に、フィールドマップを算出するための撮像が必要となる。本研究では、追加撮像を必要せずに、頭部EPI画像とT1強調画像からフィールドマップを推定する手法を提案することを目的とする。
【方法】提案手法は脳領域抽出されたT1強調画像に基づいて、シングルショットEPIのk空間信号充填をシミュレートすることで画像を生成し、この画像生成過程を通して、フィールドマップを推定する。値が0のフィールドマップ、すなわち磁場不均一の無い状態を初期値としたフィールドマップを用いて、領域抽出されたT1強調画像の各ボクセルでMR信号をシミュレートし、EPI信号充填軌跡に従ってk空間に信号充填し、画像を生成する。この画像と実測EPI画像の平均二乗誤差を最小とするように、共役勾配法を用いて反復的に推定フィールドマップを更新し、実測EPI画像での歪みと同じ歪みが生じるフィールドマップを推定する。本研究では、提案手法の推定精度を検証するために、Susceptibility voxel convolution法を用いて、実際のT1強調画像からフィールドマップを算出し、これをゴールドスタンダードとした。このフィールドマップに基づいて生成したシミュレーションEPI画像に対し、提案手法を適用した。
【結果】提案手法によって推定した歪み画像は、入力として用いたシミュレーションEPI画像とよく一致した。また提案手法によって推定されたフィールドマップは、ゴールドスタンダードとの正規化二乗平均平方根誤差が0.17Hz以下となり、良く一致した。
【結論】頭部EPI画像とT1強調画像からフィールドマップを推定する手法を提案した。本実験結果から、提案手法によって頭部EPI画像でのフィールドマップを推定し、幾何学的歪みを低減できることが示唆された。

O-1-088　多チャンネルRF照射コイルにおける高速B1 map計測方法の開発

○伊藤　公輔、瀧澤　将宏、高橋　哲彦

(株)日立メディコ　MRIシステム本部

【目的】高磁場MRIでは、照射RFパルスの空間的な不均一を低減するために、2チャンネル以上の多チャンネルRF照射コイルを用いたRFシミングを行う。RFシミングではRF照射コイルのチャンネル毎のB1 mapが必要であるが、チャンネル数回繰り返してB1 mapを計測する手法では、チャンネル数が多くなる程撮像時間が長くなる課題がある。また、チャンネル数が多くなると、チャンネル毎のB1 mapはB1が低い領域が多くなるため、B1 map計測が難しい課題がある。本報告では、照射チャンネル間の位相差を用いた、高速且つ高精度な新たなチャンネル毎のB1 map計測方法を提案する。【方法】幾何学的な考察により、チャンネル間の位相差を使うと、全チャンネルで照射したB1 mapをチャンネル毎のB1 mapに分解できることが示されたため、提案法では、全チャンネルで照射したB1 mapと、チャンネル間の位相差を計測する。実験には3T装置と4チャンネルRF照射コイルを用いた。全チャンネルで照射したB1 mapはプリパルス印加後の複数の時点で画像を取得するmulti Td法を用いて計測した。チャンネル間の位相差は、4チャンネルの内異なる3チャンネルで照射した画像の位相差を用いて計算した。【結果】提案法により4チャンネル照射コイルでも、撮像時間が3秒と高速にチャンネル毎のB1 mapを計測できた。また、提案法では全チャンネルで照射したB1 mapから各チャンネルのB1 mapを計算できるため、チャンネル毎にB1 mapを計測する場合と比べ、B1の低い領域でのB1 mapの計測精度に対する要求を緩和できB1が低い領域についても高精度なB1 mapが得られた。【結論】提案法では、チャンネルを変えて繰り返しB1 mapを取得する必要が無いため、短時間でB1 mapを計測できた。また、チャンネル毎にB1の低い領域を計測する必要が無いことから高精度なB1 mapが得られた。本手法は全チャンネルのB1 mapの計測方法によらないため、適用範囲が広い。

O-1-089　超短TEイメージングにおけるhybrid VERSE法のRF電力低減

○松島　利明、山本　悦治

千葉大学大学院工学研究科

【目的】横緩和時間T2の短い組織の撮像には、TEを組織のT2程度にまで短くする必要がある。RFパルスにおけるTE短縮法として、half-excitationパルスにVERSE法を組み合わせる方法と、同じく傾斜磁場のrephaseを組み合わせる方法がある。我々は傾斜磁場のslew rateの緩和を目的に、両者の中間的な性質を有するhybrid VERSE法を提案した[1]。この方法はRF電力がVERSE法と比較して大きくなる欠点があるため、高磁場ではSARが問題となる。今回、RF電力を低減したhybrid VERSE法について検討したので報告する。

【方法】スライス形状はBlochの式を基礎方程式とし、離散化磁化に対する傾斜磁場や緩和、RFの影響を考慮した回転行列により算出した。磁化は10cmの範囲に10μm間隔で10,000個配置し、時間刻みは0.1μsとした。hybrid法では、幅640μsのπ型half-sincに対し、スライス傾斜磁場のramp-downの途中からVERSE法を適用し、それにrephase傾斜磁場を接続する。T2がサブmsの領域では、RFパルスの照射中に生じる緩和が無視できず、スライス形状は大きく劣化する。今回、RFパルスのメインローブとサイドローブの比率を見直すことで、スライス形状をほぼ維持したまま電力を低減することを目指した。スライス形状の変化は、スライスの最大値の90%幅と40%幅の比率によって評価した。40%幅を選んだ理由は、裾野のリンギングの影響を避けるためである。傾斜磁場の強度は9.4mT/mに、slew rateは40T/m/sに設定した。hybrid法ではramp-downの半分でVERSE法を打ち切った。

【結果】通常のhalf-sincに対してサイドローブの比率を約1/5にした場合、RF電力はrephase法を用いた場合と比較して約53%に低減した。hybridを用いないVERSE法では、低減率は76%であった。スライス形状については、T2緩和の影響が大きいため、電力を低減した形状でも従来パルスとほぼ同等の結果が得られることを確認した。

[1] 松島，他，第40回日本磁気共鳴医学会大会，O-1-92（2012）

O-1-090　3TMRI装置を用いた下肢FBI検査におけるB1不均一による画質劣化対策の検討

○的場　博輝[1]、山本　晃義[1]、新谷　優二[1]、内山　大治[1]、吉田　成吾[1]、中村　克己[1]、宮崎美津恵[2]、麻生　朝香[3]

[1]社会医療法人共愛会戸畑共立病院　画像診断センター、

[2]東芝メディカルシステムリサーチ・アメリカ社、[3]東芝メディカルシステムズ株式会社

【背景】第40回本学会において、3TMRI装置を用いたFBI法による下肢血管描出能について1.5T装置との比較検討について報告を行った。その結果、血管描出能やCNRにおいて3Tの方が明らかに優れているという結論であったが、大腿部領域の撮像においてB1不均一が原因と考えられる左鼠径部近傍血管の信号低下をしばしば経験し、問題点の一つとして取り上げていた。【目的】左鼠径部近傍血管の信号低下に対し、B1不均一への対策としての至適撮像条件を検討することによって、画質改善を試みる。特にFlop angleとIRパルスに着目して、撮像条件を検討する。【方法】使用した装置は、東芝社製3.0T MRI装置Vantage Titan 3Tである。撮像シーケンスは3D FBI法、主な撮像パラメータはTR=4R-R、TE=60、スライス厚=3mm、FOV=40cm × 30cm、MTX=256 × 208、SPEEDER Factor=2であり、今回検討するパラメータは、それぞれFlip/Flop=90° /130° ～180° 、TI=0～250msとした。対象は、実験の同意を得て撮像を行った健常人ボランティア5名である。画質は、視覚的および物理的評価（CNR：血管／筋肉）について検討を行った。【結果・考察】血液信号が低下した領域の視覚的評価における血管描出能は、IRパルスを用いず、最大Flop angleで撮像する方法が最も優れており、CNRも平均2～4倍上昇していた。但し、全例において、主幹動脈の描出が明らかに優れていた症例はなく、またIRパルスによる背景信号抑制を行わずに差分を行うため、背景信号ノイズが目立つようになり、本検討による最良の撮像条件は得られなかった。【結語】3TMRI装置を用いたFBI法による下肢血管描出において、B1不均一に起因すると考えられる左鼠径部近傍の血管信号が低下する現象は、背景信号抑制用IRパルスを用いず、Flop angleを最大（180° ）に設定することによって、ある程度改善することが可能である。しかし、根本的な改善策には至っておらず、更なる検討が必要である。

O-1-091　Non-Local Means Filterを用いた脳神経外科画像誘導手術における術中MR画像のノイズ除去

○水口　貴詞[1]、藤井　正純[2]、津坂　昌利[1]、林　雄一郎[2]、若林　俊彦[2]

[1]名古屋大学大学院医学系研究科、[2]名古屋大学医学部附属病院　脳神経外科

【目的】脳神経外科手術において，術中MRIを併用した画像誘導手術は術中におけるナビゲーション精度の維持や手術到達度の確認，重大な合併症の有無の確認などに非常に有用である．本邦では，導入・運用コスト，安全性や手技の利便性から低磁場のオープン型のMR装置を導入している施設が多い．しかしながら，低磁場ゆえに高磁場に比してSNRは高くなく，異常なノイズの混入に悩まされることもあるという欠点もある．そこで近年考案されノイズ除去フィルタの中でもエッジ情報の保存性に優れていると言われているnon-local means 3D filterを用いて，低磁場術中MR画像の画質向上を試みた．

【方法】低磁場術中MR装置（APERTO Inspire, 日立メディコ社製）を用いて撮像された臨床画像10症例（T1強調画像：10，T2強調画像：10，T1強調造影画像：5症例）を対象に，NLM処理効果の視覚評価及び脳実質のSNR測定を行った．視覚評価では，3名の脳神経外科医と5名の診療放射線技師によって，白質－灰白質のコントラストや腫瘍・浮腫や脳溝の見えやすさ等，13項目にわたって，NLM処理前後の画像を見比べ，5段階評価（2：superior，1：better，0：equivalent，－1：worse，－2：inferior）を行った．

【結果・考察】全症例においてNLM処理により脳実質のSNRはおよそ2倍に向上した．視覚評価では，全症例，全項目でNLM処理前と比較した処理後の診断能は同等以上という結果が得られた．特にノイズが多い症例で，T1強調画像での白質・灰白質のコントラスト，T2強調画像での腫瘍・浮腫及び脳溝の見えやすさについて，70%以上の割合で2点のスコアが得られた．NLMによるノイズ除去により，シーケンスによらず画質は向上し，特にT2での病変部と脳実質などの低コントラストの視認性が向上したものと考えられる．また，NLM処理ではエッジ成分の保存性に優れているため鮮鋭度を保ったままノイズ成分を選択的に除去することができ，診断能の向上へと繋がったものと考えられる．

【結論】MR撮像後のNLM処理では撮像時間の延長を要せず，かつ他のシーケンス撮像中に処理を加えられるため，低磁場術中MR画像の画質向上において非常に有用であり，診断能向上が確認された．

O-1-092　3TMRIにおける感度補正（PURE）を用いた画像の比較検討

○米山　浩司[1]、杉村　正義[1]、増井　孝之[2]、岩館　雄治[3]、桃沢　宏之[3]

[1]聖隷浜松病院　放射線部、[2]聖隷浜松病院　放射線科、[3]GEヘルスケア・ジャパン

【目的】3.0T装置ではB1不均一により画像の均一性や感度の不均一が与える影響が大きく問題となる．そこでこの改善のため，画像に感度補正処理（phased array uniformity enhancement）（研究版PURE）を用いることで均一性の高い画像を得ることが可能であるかファントムを用いてT1，T2画像の画像均一性およびCNRについて検討した．【使用機器】GE Healthcare社製DISCOVERY 750. 32ch body array coil．円形ファントム．ImageJ．【方法】T1，T2それぞれの画像を撮像し，感度補正処理あり，なしの画像の比較を行った．画像均一性は均一ファントムを撮像しImageJを用いてプロファイルカーブを求め均一性を調べた．CNRの測定は均一ファントム内の濃度の異なるGd水溶液を封入した円筒と含水率の異なるPVAゲルを封入した円筒のSNRを測定しCNRを求めた．

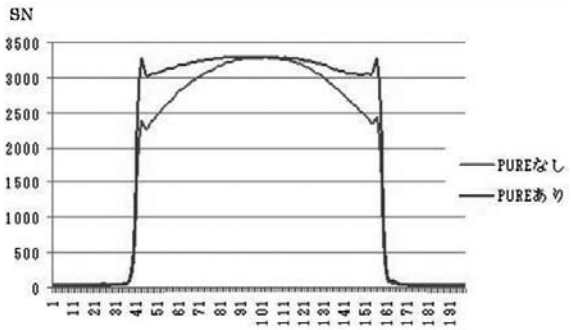

【結果】画像均一性は，PUREを用いることにより，T1，T2のそれぞれで向上した。SNRの3カ所の測定結果は（T1PUREなし：T1PUREあり：T2PUREなし：T2PUREあり）（2420.8，3958.5，2708.6：3413.5，3564.0，3406：2440.1，3506.0，2502.6：3441.0，3156.53147）CNRはPUREを用いてもT1，T2の画像でコントラストの差は生じなかった．【まとめ】得られた感度マップに基づいて感度補正を行うことにより，画像の信号レベルを均一化することが可能であった．

O-1-093　SEED（Spectral Editing by Extra Dimension）法によるピーク分離

○高橋　征三[1]、今井　　潤[1]、竹内　和久[1,2]、佐藤　　博[1]、藤原　正子[1]

[1]東北大学薬学研究科　医薬開発構想寄附講座、[2]医療法人宏人会中央クリニック

複雑に重なり合うスペクトルを分離するために、今日では多次元測定が一般的であるが、例えばMRSのように、現実的には多次元測定が困難な場合がある。その場合には、経験的または理論的曲線を仮定してピーク解析が行われている。しかしピークの重なりが大きい場合は、強度評価の信頼性が低下するという困難がある。そこでピークの重なりを低減する普遍的な方法として、1次元スペクトルを計算的に多次元化するSEED法を考案した。この方法は多次元スペクトルにおけるピークの重なりを解消する方法としても有効であると思われる。[結果]SEED法は時間領域で人為的に任意の次元を加えて計算を行う。多次元化による情報量の変化はないが、混合物の場合はピーク分離が向上するという点で計算量の増大を超えてSEEDの利点を見出した。他方、吸収モードを直接得ることが難しくなった。そこで対角方向のスペクトルを得て、ピーク位置で直交する方向にスライスをとり近似的に吸収強度を得るという方法を考案した。[考察]SEED法は計算量がデータ点のN乗に比例するため、一般的な使用法としては、選択したスペクトル領域について、ヒルベルト変換でFIDにもどし、計算するという工夫が必要であろう。ピークの重複度にもよるが、1次元スペクトルの2次元化により重なりの寄与はほぼ1/10に低減できた。また得られるスペクトルは重なり位置も含めて対称形をしているので、フィッティングパラメータの任意性が比較的少ないという利点が挙げられる。SEED法と従来のピーク解析を組み合わせることで、従来以上の精度で強度解析が可能になると思われる。

O-1-094　MRIの領域分割と固定した放射線源によるPET/MRIのガンマ線減弱補正法

○川口　拓之[1]、平野　祥之[1]、吉田　英治[1]、菅　　幹生[1,2]、白石　貴博[1,3]、谷本　克之[1,3]、
小畠　隆行[1,3]、伊藤　　浩[1]、山谷　泰賀[1]

[1]放射線医学総合研究所　分子イメージング研究センター、[2]千葉大学大学院工学研究科、
[3]放射線医学総合研究所　重粒子医科学センター病院

PET/MRI統合スキャナにおいてMRI画像に基づく放射線減弱補正法が複数提案されているが、MRIは組織のガンマ線吸収を反映していないため形態情報としてのみ用いられ、吸収係数（μ値）は文献値を与えることが多い。しかし、PETの定量性を向上させるには被験者毎の吸収係数を求めることが不可欠である。そこで、MRI画像による形態情報と固定した外部放射線源による透過データを利用して被験者毎のμ値を求める減弱補正法の開発と評価をした。

提案法では、形態MRIをμ値の異なる組織に領域分割する。また、スキャナに外部線源による被験者の透過スキャンから各検出器で組織吸収に伴う強度変化を求める。このとき、従来のPETスキャナで行われるような外部線源の回転はせずに、線源は固定点から動かさない。一方、全く同様な測定系を仮想空間に再現し、シミュレーションによって微小空間の交差線分長を求める。これと領域分割画像から各組織の交差線分長が求まる。各検出器の強度変化は各組織のμ値と光路長の積和で表現できるため、この線形方程式の逆問題を解くことで被験者毎のμ値を求めることができる。

健常男性被験者6名を対照として提案法を評価した。MRI（Intera 1.5T，Philips）とPET（HR+，Siemens）でそれぞれT1強調画像とμ値画像（対照画像）を取得し、SPM8で位置合わせした。T1強調画像はSPM8で吸収係数の異なる領域（空気、骨、脳、軟組織（脳以外））に分割した。また、光路長はGeant4.9.6でのシミュレーションで推定した。

推定したものと対照画像のμ値と誤差率はでは脳2.3 ± 0.9%で同等、骨では18.6 ± 8.0%の過大評価、軟組織では-11.1 ± 5.5%の過小評価であった。これらはPETで測ったμ値画像のぼけが起因していると考えられる。また、頭部において骨や脳以外の軟組織の体積は小さいため、これらのμ値の誤差の影響は脳に比べて大きくない。このことから、提案法はPET/MRIの吸収補正法としての実用性を示すことができた。

O-1-095　拡散強調像およびheavy T2強調像を用いた上部尿路上皮腫瘍の検出能

○陣崎　雅弘[1]、秋田　大宇[1]、菊地　栄次[2]、三上　修治[3]、奥田　茂男[1]、谷本　伸弘[1]、栗林　幸夫[1]、
布川　嘉信[4]、古崎　昌宏[4]、岡部　幸司[4]、渡部　敏男[4]

[1]慶応義塾大学医学部　放射線診断科、[2]慶応義塾大学医学部　泌尿器科、
[3]慶応義塾大学医学部　病理診断科、[4]慶応義塾大学病院　中央放射線技術室

【目的】尿路腫瘍は異時性再発が見られるため、従来は排泄性尿路造影と膀胱鏡で定期的に尿路のチェックが行われてきた。近年、排泄性尿路造影はCT urographyに置換されたが、被ばく線量が多いことと、頻回の造影剤使用が尿路腫瘍患者の経過観察においては問題となる。今回我々は、拡散強調像とheavy T2強調像で、造影剤を用いない撮影での上部尿路腫瘍の診断能を検討した。

【方法】対象は2006年6月から2011年8月まで上部尿路腫瘍のスクリーニング目的でMRが施行された91例（69.9. ± 9.6歳、男性69例、女性22例）。病理学的に上部尿路に尿路上皮癌が指摘された50例が陽性群で、病理学的に良性病変が指摘された4例（慢性炎症3例、アミロイドーシス1例）とMRで所見がなく1年以上後の造影CTにても病変がみられなかった37例（平均観察期間：1147 ± 558日）を合わせた41例が陰性群である。使用機種は1.5T装置（Signa HD，Signa HDxt：GE Healthcare）で、拡散強調像（TR 5000～7000msec，TE 66～75msec、b=0，b=1000）とsingle-shot T2強調像（TR=1100msec，TE=89～92msec）は共に7mm厚、2mm gapで尿路全長が含まれるように撮影した。2人の放射線科医が独立に読影後コンセンサス読影を行い、拡散強調像で異常信号を呈し、heavy T2強調像で腫瘤像もしくは壁肥厚像を呈している場合に尿路上皮癌と診断した。少なくとも1つの尿路上皮癌を検出できた場合に患者ベースでの正解とした。

【成績】尿路上皮癌検出能は、感度92%（46/50）、特異度83%（34/41）、正診率88%であった。偽陰性の4例はいずれも数mm大までの小病変であった。偽陽性の7例中、3例は慢性炎症で、1例はアーチファクトと思われ、残り3例は1cm以下の腎乳頭がheavy T2強調像で腫瘤様に見え、拡散強調像でも異常信号を呈していた。

【結論】造影剤を用いず尿路上皮癌を高い正診度で診断できた。偽陰性はいずれも小病変であった。

O-1-096　前立腺癌全摘術後の再発診断：経直腸コイルを用いたMultiparametric MRI vs 11C-コリンPET/CT

○北島　一宏[1]、Murphy Robert[2]、Nathan Mark[2]、Froemming Adam[2]、高橋　直幹[2]、川嶋　　明[2]

[1]神戸大学、[2]Mayo Clinic

【目的】前立腺癌全摘術後の骨盤内再発（局所再発、リンパ節再発、骨転移）の診断能を11C-コリンPET/CTとMRIで比較検討し、術後再発診断に最適な診断法を確立する事。【対象と方法】対象は、前立腺癌全摘術後にPSA failureから再発・転移が疑われ、2009年6月から2012年4月までにMayo Clinicで2週間以内に11C-コリンPET/CTと直腸コイルを用いたMultiparametric MRI（T1WI、T2WI、ダイナミック造影、DWI）が施行された115人。2名ずつ（計4名）の専門医が局所再発、骨盤内のリンパ節転移、骨転移の有無を5段階で評価し、評価可能な患者で患者毎の統計解析を行った。手術や生検による病理結果、治療への反応、経過観察などをgold standardとした。【結果】1、局所再発は、AUC/感度/特異度/正診率が、MRIは0.91/89%/85%/87%、コリンPET/CTは0.76/54%/92%/66%と、MRIが勝り両者の間にはAUCと感度と正診率で有意差を認めた。2、リンパ節転移はコリンPET/CTが0.95/90%/100%/93%、MRIが0.81/66%/85%/71%と、コリンPET/CTが勝り両者の間にはAUCと感度と特異度と正診率全てにおいて有意差を認めた。3、骨転移は、MRIが0.93/88%/96%/95%、コリンPET/CTが0.90/81%/99%/96%とほぼ同等の診断成績を示した。【結論】前立腺癌全摘術後の精査には、局所再発診断に優れるMRIと全身の転移診断に優れる11C-コリンPET/CTの組み合わせが望ましい。

O-1-097　ガンマ分布を用いたstatistical modelによる前立腺拡散MRI

○新本　　弘[1]、田村　千春[1]、曽我　茂義[1]、岡村　哲平[1]、加地　辰美[1]、押尾　晃一[2]
[1]防衛医科大学校　放射線医学講座　、[2]慶應義塾大学医学部　放射線診断科

【目的】前立腺拡散MRIにおいてbiexponential modelやdiffusion kurtosisによる検討がされているが、パラメータ推定精度、組織学的な情報との関係性の解釈の難しさが問題となる。今回ADCがガンマ分布をするという仮説のもと、前立腺拡散MRIのデータ解釈を試みた。【方法】対象は2012年8月から2013年2月に前立腺癌疑いでMRIが施行され、前立腺癌が証明された26症例。平均年齢71.9 ± 6.1歳、平均PSA値34.5 ± 112.4ng/ml。Philips社製Achieva 3T、Ingenia 1.5T、それぞれ16ch、32ch coilを用い、当院の前立腺プロトコールに加えて、拡散MRIをb=0, 500, 1000, 1500, 2000s/mm^{2}で撮像し、癌、非癌部辺縁域の信号強度を測定した。ガンマ分布は以下の式で定義される。$\rho(D)=AD^{\alpha-1}\exp(-\beta D)$。$A$：標準化定数。ADCがこの分布に従うときにMR信号は$S(b)/S_0=\beta^{\alpha}/(\beta+b)^{\alpha}$。$\alpha$：shape parameter、$\beta$：rate parameter、$\alpha/\beta$：平均。さらにデータの組織学的な解釈がしやすいように累積分布関数を用いてD＜1.0mm^2/s、D＞3.0mm^2/sの割合を計算した。【結論】ガンマ分布を用いたモデルでのデータフィッティングは良好であった。α、α/βいずれも癌で有意に低値を示した。全症例の累積分布関数を図に示すが、癌においてD＜1.0mm^2/sの割合は有意に高く、D＞3.0mm^2/sの割合は有意に低かった。ガンマ分布を用いたアプローチにより、前立腺拡散MRIを組織学的な情報と関連付けることが可能と考える。

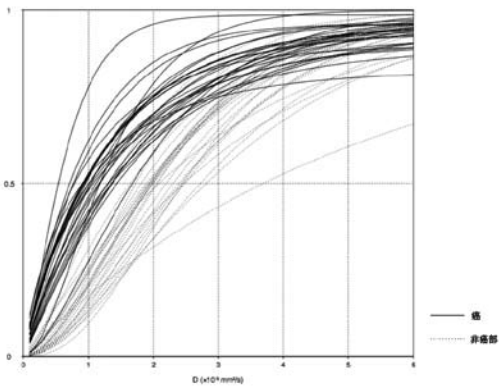

O-1-098　3T MRIにおける前立腺癌のADC計測 －b値による違いの検討－

○高橋　　護[1]、竹原　康雄[2]、遠山　典宏[1]、一条　勝利[1]、天野　智康[3]、長屋　重幸[3]、奥秋　知幸[4]、福間由紀子[4]、阪原　晴海[5]
[1]聖隷三方原病院　放射線科、[2]浜松医科大学附属病院　放射線部、[3]聖隷三方原病院　画像診断部、[4]Philips Electronics Japan, Ltd、[5]浜松医科大学附属病院　放射線医学

（はじめに）ADCを用いた前立腺癌診断の有用性は高く、臨床現場でも多く利用されている。比較的高いb値を用いたmonoexponential modelから算出されたADCを用いることが多いが、最近biexponential modelでの報告も散見される。biexponential modelでは多数のb値で撮影し、curve fittingさせることでADCを算出するが、撮像時間が長くあまり実用的ではない。（目的）前立腺癌の診断でbiexponential modelのslow compornentに近似すると考えられるb=300（s/mm2）、800（s/mm2）の2点間で算出したADCと従来のmonoexponential modelから算出したADCを比較検討した。（方法）撮像装置はPhilips社のIngenia 3.0T。対象は前立腺癌が疑われて骨盤部MRIを撮影した患者24名。Multi b value（0, 300, 800（s/mm2））でdiffusionを撮影し、0 − 300間（：ADClow）, 0 − 800間（：ADChigh）, 300 − 800間（：ADCslow）でのADCmapを各々算出した。癌病巣と非癌部（正常、炎症、hyperplasia）のADCを比較検討した。Gold standardには10点での生検結果を用いた。（結果）いずれの組織でもADCは、ADClow, ADChigh, ADCslowの順で低下した。いずれのADCでも、PZ領域では癌部のADCは、非癌部と比較して有意にADCが低かった（p＜0.01）。TZ領域では、ADCslow, ADChigh, ADClowのいずれでも、炎症と癌で有意に後者のADCが低下していた（p＜0.05）。ADChighとADCslowでは、正常組織と癌でも有意に後者のADCが低下していた（p＜0.05）。癌部と非癌部でROC解析を行うと、AZ値は、PZ領域ではADClow, ADChigh, ADCslowでそれぞれ0.95, 0.94, 0.93、TZ領域では、0.79, 0.91, 0.78で有意差はなかった。（結語）前立腺癌の診断において、biexponential modelのslow compornentに近似すると考えられるb=300（s/mm2）と800（s/mm2）の2点から算出したADCは、従来のmonoexponential modelから算出したADCに対して優位性は認められなかった。

O-1-099　前立腺癌MRI診断における偽陰性・偽陽性症例の検討

○片平　和博[1]、板谷　　遼[1]、高岡　宏子[1]、吉村　　明[1]、厚地修太朗[1]、森下　昭治[1]、木谷　公亮[2]、濱田　泰之[2]、山下　康行[3]

[1]熊本中央病院　放射線科、[2]熊本中央病院　泌尿器科、[3]熊本大学　放射線科

【目的】前立腺癌診療においてMRIは重要な位置を占めるようになってきた。ところが、偽陰性症例は低侵襲性治療の適応を逃してしまうリスクがあり、偽陽性症例は不要な生検を増やすことになり、いずれも臨床的問題点となる。そこで今回、これら偽陰性・偽陽性の症例を評価しその原因について検討した。【対象と方法】2005年1月から2007年8月までに前立腺生検が行われ、かつ当院にて前立腺MRIが生検前に行われた622例（MRI陰性265例、陽性357例）が対象である。前立腺癌陽性はMRI施行後生検で陽性の症例、前立腺癌陰性は5年以上の経過観察にて前立腺癌が検出されない症例とした。MRI診断は、T2強調画像・拡散強調画像・dynamic studyを用いた総合判定を行った。【結果】前立腺MRI陰性適中率は84.1%（223/265）であった。偽陰性症例42例のうち20例はclinical insignificant cancerであった。臨床的に意義のある前立腺癌検出における陰性適中率は91.7%（243/265）となる。さらに他の11症例においてもinsignificant cancerの範囲ではないが、Gleason score3+3=6以下、小さな前立腺癌などであった。前立腺MRI陽性適中率は77.9%（278/357）であった。生検陰性症例の中でも前立腺MRIで強く前立腺癌が疑われた症例における再生検にて28例が生検にて前立腺癌が検出された。この症例を真陽性と判断すると前立腺MRIの陽性適中率は85.7%（306/357）となった。再生検（1回目の生検偽陰性症例）症例28例のうち25例（82.1%）は前立腺腹側癌であった。【考察】前立腺MRIの偽陰性率は高くはないが、その内訳においてもclinical insignificant cancerの割合は大きかった。前立腺MRI偽陰性の中に進行癌が含まれる可能性は低く、前立腺MRIにて陰性の場合に生検をせずに経過観察という選択肢も十分に考慮されるべきと考えられた。前立腺MRIの疑陽性率は低かった。特に前立腺腹側癌においては生検偽陰性になるリスクがあり、再生検の適応検討のためにも前立腺MRIが果たす役割は大きいと考えられた。生検により前立腺MRIが疑陽性と判断される場合でも、MRIを詳細に評価することにより再生検の適応を正しく判断する必要がある。MRIガイド下の生検の普及が望まれる。

O-1-100　拡散強調画像を用いた前立腺癌リスク評価の検討

○片平　和博[1]、板谷　　遼[1]、高岡　宏子[1]、吉村　　明[1]、厚地修太朗[1]、森下　昭治[1]、木谷　公亮[2]、濱田　泰之[2]、山下　康行[3]

[1]熊本中央病院　放射線科、[2]熊本中央病院　泌尿器科、[3]熊本大学　放射線科

【目的】前立腺癌診療において病変の広がりやグリソンスコア（以下GS）等を元にしたリスク分類は重要である。Active surveillance（無治療積極的経過観察）や低侵襲性治療の適応決定に、前立腺癌の広がりとともに特に低リスクGS（3+3＝6以下）の推定は有用と考えられる。そこで今回、拡散強調画像を用いて低リスクGSの推定が可能か否かを検討した。【対象と方法】対象は前立腺全摘術により前立腺癌が確定した240例である。生検前MRI検査群が147症例、生検後MRI群が93症例である。生検前後のそれぞれの群においてPSAとb=0，1000間で計測されたADC値について、low riskの条件であるGS6以下と診断可能な正診率を比較検討した。生検前群においては、前立腺癌ターゲット部位に最大関心領域で囲み、その中の平均値（ADCmean）および最小値（ADCmin）を計測した。さらに生検前群においては生検時GSとADC値について、全摘標本GSをgold standardとしたGS6以下の合致率を比較検討した。【結果】GS6以下と診断する場合の最適カットオフをROC解析にて算出すると、ADCmean値が1.07，（ADCmin値では0.83），PSAが10.92であった。ADCmeanはADCminよりも正診率が高かったが、有意差はなかった。GS6以下と診断可能なADC値の感度、特異度、正診率はそれぞれ89.7%，85.6%，86.4%であり、PSAのそれはそれぞれ86.2%，57.6%，63.3%であり、Wilcoxon testにて有意差ありであった。同様に生検時のGSよりもADC値の方が有意に診断能が高かった。ところが、生検後群では、ADC値とPSAはGS6以下と診断可能な正診率に有意差を認めなかった。【考察】生検前にADC値によるGSの推定が最も診断能が高かったことにより、多くの臨床的なメリットが考えられる。強く前立腺癌が疑われる場合の再生検時期の決定（高GS予想）、多発前立腺癌疑い時の生検ターゲット化（高GS狙い）、生検に同意しない患者の説得材料（高GS予想）、高齢者やリスクの高い患者に対する経過観察の根拠として（低GS予想）等の様々な利点が想定される。さらにこのようにGSをある程度予想可能であることから、前立腺MRI検査を生検前に行った方がよい（生検後群ではADC値とPSA間に有意差なし）と考えられた。

O-1-101　Ultra-High b-Value Computed Diffusion Weighted Images：前立腺癌検出における元画像の最適b値の検討

○上野　嘉子[1]、高橋　　哲[1]、北島　一宏[1]、末永　裕子[1]、上田　　優[2]、木村　徳典[3]、青木　郁男[3]、大野　良治[1,4]、杉村　和朗[1]

[1]神戸大学大学院医学研究科　内科系講座放射線医学分野、[2]神戸大学医学部附属病院　放射線部、[3]東芝メディカルシステムズ株式会社、[4]神戸大学大学院医学研究科　先端生体医用画像研究センター

【目的】前立腺癌検出のためにb=2000s/mm^{2}相応のComputed DWI（cDWI）を作成するにあたり、最適なb値の組み合わせについて検討した。【方法】対象は生検により前立腺癌と診断された31人の患者（平均65歳）。前立腺全摘術前に3T MRIでb=0, 500, 1000, 2000s/mm^{2}のDWIを撮像した。次いで、1）b=0, 500s/mm^2, 2）b=0, 1000s/mm^2, 3）b=500, 1000s/mm^{2}の各組み合わせからb=2000s/mm^{2}相応のDWI（cDWI$_{0\text{-}500}$, cDWIcDWI$_{0\text{-}1000}$, cDWI$_{500\text{-}1000}$）を作成し、各cDWIと実際に撮影されたb=2000s/mm^{2}DWI（aDWI$_{2000}$）において、癌部と非癌部のコントラスト比（CR）を計算しTukey's HSD検定で比較した。また各画像で前立腺の領域毎に癌の有無を視覚的5段階評価し、ROC解析を行い、感度、特異度、正診率はMcNemar検定で比較した。【結果】CRの検討においては全cDWI（cDWI$_{0\text{-}500}$：0.53 ± 0.2；cDWI$_{0\text{-}1000}$：0.46 ± 0.2；cDWI$_{500\text{-}1000}$：0.50 ± 0.1）はaDWI2000より有意に高かった（aDWI$_{2000}$：0.31 ± 0.1, $p < 0.05$）。cDWI$_{0\text{-}500}$のAz値（0.68）は他よりも有意に低く（cDWI$_{0\text{-}1000}$：Az=0.74, cDWI$_{500\text{-}1000}$：Az=0.78, aDWI$_{2000}$：Az=0.74, $p < 0.05$）、正診率はcDWI$_{500\text{-}1000}$（73.8［183/248］%）がcDWI$_{0\text{-}500}$（64.9［161/248］%）およびaDWI$_{2000}$（66.5［165/248］%）に比べ有意に高かった（$p < 0.05$）。【結論】cDWIにおけるb=2000s/mm^{2}相応のDWIはaDWI$_{2000}$より高いCRを有するとともに、b=500, 1000s/mm^{2}の組み合わせで作成したcDWIは最も高い正診率を示した。

O-1-102　前立腺Endorectal coilにおけるReadout segmented EPIの有用性

○大木　孝一[1]、菅原　徳道[1]、長妻　里奈[1]、山田　貴絵[1]、池田　洋祐[1]、植松　正裕[1]、浜　　幸寛[1]、鍛冶　　翼[2]

[1]江戸川病院　放射線科、[2]SIEMENS Japan　アプリケーション部

［目的］拡散強調画像は一般的にsingle shot EPI（以下SS-EPI）が用いられるが、磁化率効果の影響により画像の歪みが問題となる。Readout segmented EPI（以下RESOLVE）は、k-spaceをreadout方向に分割することで画像歪みの低減が可能となり拡散強調画像において高分解能化が期待されている。そこで今回、前立腺Endorectal coilを用いたRESOLVEの画像歪みについて撮像条件を変化させSS-EPIと比較し有用性を評価した。［使用機器］SIEMENS社製MAGNETOM Skyra、Loop coil 11、MEDRAD社製Endorectal coil。［方法］ϕ 5mmの穴をあけた5mm厚のアクリル板をプラスチック容器に配置し中性洗剤を封入しものをファントムとし、RESOLVEにおけるSegment数を変化させ撮像を行った。撮像条件はFOV=80mm、TR=6000ms、TE=72（最短）、Base resolution=64、Slice thickness=2mm、segment=7、9、11、13とした。また、Segment数を7に固定しiPAT、Phase resolutionを変化させ、検討項目はprofile curveから歪み率を測定した。さらに本研究に同意を得られたボランティアを撮像し視覚的評価を行った。［結果］ファントム撮像ではSS-EPIと比較してRESOLVEで画像の歪みが改善した。Segment 7より同様な歪み低減の傾向が認められ、Segment 13で歪み率が最も小さくなった。またiPAT、Phase resolutionを変化させた場合では歪み率の大きな変化は認められなかった。ボランティア撮像でもSS-EPIと比べ歪み低減が図られ画像の高分解能化が認められた。［考察］RESOLVE撮像を使用することによりreadout方向のSegment化でEcho spaceを短くでき画像の歪み低減が図られたと考えられる。前立腺Endorectal coilでのsmall FOV撮像でBase resolutionの変更が難しい状況でも、Segment変更の歪み低減により画像の高分解能化が可能である。撮像条件の最適化により臨床においても有用性があると示唆された。

O-1-103　卵巣腫瘍茎捻転の拡散強調像を含めたMRI所見と病理所見の対比

○森畠　裕策[1]、木戸　　晶[1]、樋本　祐紀[1]、木口　佳代[1]、舌野　富貴[1]、藤本　晃司[1]、山岡　利成[2]、
三上　芳喜[3]、小西　郁夫[4]、富樫かおり[1]

[1]京都大学医学部附属病院　放射線診断科、[2]京都桂病院　放射線科、
[3]京都大学医学部附属病院　病理診断部、[4]京都大学医学部附属病院　産婦人科

【目的】卵巣腫瘤の茎捻転は婦人科救急疾患の中では比較的頻度が高く、迅速な診断を求められる病態である。画像所見と病理学的背景を知ることにより、正確な診断、妊孕能の温存が可能となる。これまでCT、MRIともに画像所見は複数報告されている。今回は、拡散強調像を含めたMRI所見と病理所見の対比を中心に検討した。【方法】当院で拡散強調像の撮影を開始した2005年から2012年末までの間に、手術で捻転が確認され、病理検討された11例を対象とした。撮影機器はSiemens社製の3T装置を使用。2名の放射線科医が以下の項目について、独立に評価し、意見の相違した場合は合議の上で再度評価した。評価項目は、腹水・子宮の偏位・腫瘤壁造影効果の有無、捻転茎の同定の可否。T2強調像での壁肥厚の有無を3段階で評価。T1強調像での腫瘤壁の信号、および拡散強調像での捻転茎・腫瘤壁の信号を、T1強調像では腸腰筋の信号を、拡散強調像では神経根の信号を基準として比較評価した。これらのMRI所見と病理所見を対比した。【結果】腹水は10例、子宮の偏位は7例、捻転茎は9例に認められた。造影効果が消失したのは1例のみであった。T1強調像で腫瘤壁が腸腰筋より高信号を示したのは4例であった。T2強調像で5例に壁肥厚が見られ、うち2例は壁が整、3例は不整であった。拡散強調像では、捻転茎は8例で同定され、うち3例は神経根より高信号を示した。また腫瘤壁は拡散強調像上7例で同定され、うち4例は神経根より高信号を示した。病理で壁に出血･壊死が認められたのは5例（嚢胞性腫瘤4例、充実性腫瘤1例）。うち4例（嚢胞性腫瘤3例、充実性腫瘤1例）は、壁がT1強調像で腸腰筋より高信号、かつ拡散強調像で神経根より高信号を呈した。さらに、嚢胞性腫瘤4例のうち3例はT2強調像で不整な壁肥厚を認めた。【考察】過去の報告の通り、腹水、捻転茎は捻転の所見として高率に認められた。T1強調像・拡散強調像での壁の高信号、T2強調像での壁の不整な肥厚は、出血・壊死を反映した所見と考えられる。

O-1-104　子宮筋腫に対するMRガイド下集束超音波治療～当院における初期経験

○佐野　勝廣[1]、市川　智章[1]、市川新太郎[1]、本杉宇太郎[1]、森阪　裕之[1]、池長　　聰[2]、掛川　貴史[2]、
熊谷　博司[2]、大森真紀子[3]、平田　修司[3]

[1]山梨大学医学部　放射線科、[2]山梨大学医学部附属病院　放射線部、[3]山梨大学医学部　産婦人科

【背景・目的】当院では2012年より子宮筋腫に対するMRガイド下集束超音波治療（MR-guided focused ultrasound surgery：MRgFUS）を行っている。集束超音波治療とは、アレイ配置の208個のトランスデューサーエレメントからの超音波ビームを一点に集束させ、焦点において発生した熱エネルギーによって組織温度を一定時間上昇させることによって、この熱的効果により組織を凝固・壊死させる治療法である。今回我々は、このMRgFUSの当院における治療成績を報告する。

【方法】対象は、当院において子宮筋腫に対するMRgFUSの治療を行った9症例（年齢45 ± 3.5歳、40～51）。使用装置は、以下の通り。治療装置：ExAblate 2000（InSightec社製）、モニタリング用MR装置：Signa EXCITE ver12（GE社製）。治療した筋腫は全11結節で、治療前の筋腫の体積は平均185.6 ± 119.5cc。全症例において、治療前・治療直後・3か月後・6か月後に造影MRIを撮像し、子宮筋腫の自覚症状についての問診票（Symptoms Severity Score；SSS）に沿って治療前・3か月後・6か月後に問診し、自覚症状をスコア化した。治療効果の判定は以下の通り。治療直後の造影MRIにおける焼灼率（＝非造影域の体積／筋腫体積×100）、合併症の有無、3か月後と6か月後における筋腫の縮小率（＝（治療前体積－治療後体積）／治療前体積×100）、3か月後と6か月後のSSS（8項目の質問を5段階でスコア化し、合計の得点を100点満点に換算）を算出した。

【成績】治療直後における焼灼率は平均57.0 ± 16.7%。明らかな合併症なし。3か月後と6か月後における筋腫の縮小率はそれぞれ、23.7 ± 18.2%と22.9 ± 18.3%。6か月後では3か月後よりさらに縮小している筋腫が多かったが、1例のみ再増大が見られた。SSSの経過は以下の通り。治療前：55.0 ± 15.6、3か月後：33.5 ± 13.2、6か月後：24.0 ± 14.5。3か月後のSSSではいずれにおいてもスコアの減少を認めた。

【結語】当院におけるMRgFUSの治療では、明らかな合併症はみられず、多くの症例において筋腫体積減少と自覚症状の改善が見られ、比較的良好な治療効果を得られたと考えられる。

O-1-105　原発性卵管癌：MRI所見の検討

○北井　里実、尾上　　薫、関谷　　透、福田　国彦
東京慈恵会医科大学　放射線医学講座

原発性卵管癌は稀で、比較的早期から症状を来すが、術前診断が難しい。婦人科悪性腫瘍の評価に有用とされる拡散強調画像とdynamic studyを中心に原発性卵管癌のMRI所見について報告する。対象：2007年から2012年に組織学的に原発性卵管癌と診断された6例。年齢は60-68歳。方法：放射線科医2名の合議によりMRI所見を後方視的に評価した。検討項目は、腫瘤の存在、片側性／両側性、大きさ、形状、信号強度、造影パターン、患側卵巣、子宮内腔液体貯留、腹水および腹膜播種である。結果：腫瘤が全例で描出され、何れの症例も片側性であった。大きさ30～76mmの比較的小さな充実性腫瘤で、しばしばソーセージ状の形態を示した。全例で、T2WI軽度高信号、拡散低下を示した。dynamic studyでは、全例に早期造影効果がみられ、3例は漸増性造影効果、他3例は軽度のwashoutを示した。辺縁にrim状の造影効果が全例で見られた。子宮内腔液体貯留は3例でみられた。患側卵巣は2例で確認された。4例で腹水がみられ、2例で腹膜播種を認めた。結論：拡散強調画像は原発性卵管癌の検出に有用であった。Dynamic studyは悪性を示唆する造影パターンで、rim状造影効果は血流が増加した卵管壁を反映していると考える。原発性卵管癌の術前診断には、拡散強調画像とdynamic studyを含むMRIが有用である。

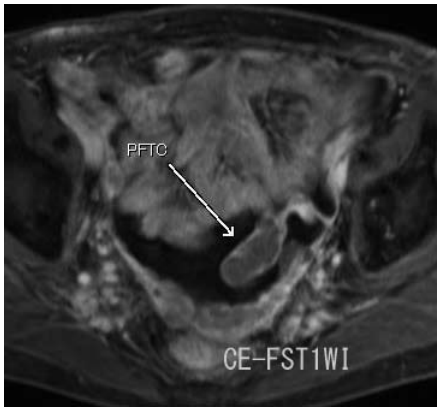

O-1-106　MRIによる子宮癌肉腫および子宮体部腺癌の評価検討

○小澤　栄人[1]、高橋　正洋[1]、水越　和歌[1]、加藤　智美[2]、安田　政実[2]、長谷川幸清[3]、藤原　恵一[3]、木村　文子[1]
[1]埼玉医科大学国際医療センター　画像診断科、[2]埼玉医科大学国際医療センター　病理診断科、[3]埼玉医科大学国際医療センター　婦人科腫瘍科

【目的】子宮癌肉腫および子宮体部腺癌は、日常臨床でよく遭遇する疾患であるが、MRIの画像診断のまとまった報告はほとんど行われてない。今回我々は、MRIにおいてその画像診断の特徴となる所見についての評価検討を行った。【対象および方法】2011年4月から2013年3月にかけて、埼玉医科大学国際医療センターで手術が行われた82患者（子宮癌肉腫13例および子宮体部腺癌72例）がretrospectiveに対象となった。使用した装置は、3テスラのMR画像装置を使用した。年齢は、32歳から78歳で（平均56歳）であった。使用した撮像方法は、T1強調画像、T2強調画像、Dynamic MR画像、および拡散強調画像は全員に撮像された。拡散強調画像のb値は、b-value（b=0, 500および1000sec/mm^2）で撮像した。MRの画像評価は、大きさ、腫瘍の形状、内部の構造、信号強度、造影効果、拡散強調画像のADC mapでの信号の腫瘍内の相違を評価検討した。【結果】すべての腫瘍は、有茎性腫瘤，外向性発育腫瘤そして棒状腫瘤、子宮体部筋層の3つの腫瘍の形状に分類された。有茎性腫瘤，外向性発育腫瘤は、子宮癌肉腫で多くみられた。腫瘍の不均一な信号強度は、子宮癌肉腫で目立っていたが、腫瘍の大きなものでは子宮体部腺癌でも認められていた。拡散強調画像ADC mapの信号強度の相違は、子宮癌肉腫および子宮体部腺癌ともに認められていた。【結論】外向性発育腫瘤で不均一な信号強度を呈する腫瘤は子宮癌肉腫多く認められていた。

O-1-107　骨盤内嚢胞性病変に対する“Star Map”の初期検討

○小林　道子、林田　佳子、大木　穂高、小笠原　篤、藤井　正美、掛田　伸吾、青木　隆敏、
興梠　征典

産業医科大学　放射線科

【目的】“Star Map”は鉄沈着分布の評価を目的とし，マルチエコー収集の2D Segmented Fast GRE法を用いて，T2＊減衰の差をカラーマップ（R2＊マップ）化するアプリケーションである。このアプリケーションでは，本体コンソール上での視覚的評価と，ワークステーションによる鉄の定量測定が可能である。我々は、骨盤内嚢胞性病変の鑑別、特に鉄成分含有の評価にStar Mapを用いることを試みた。初期臨床経験の結果を報告する。【対象および方法】対象は、骨盤内嚢胞性病変の精査目的にて骨盤部MRI施行した患者18例である。年齢は16才～72才（44.4 ± 16.5才）病変の内訳は内膜症性嚢胞9例、成熟嚢胞性奇形腫2例、漿液性及び粘液性嚢胞腺腫7例である。使用機種は、3T MRI GE Healthcare社製Discovery 750w. Star Mapの撮像条件は以下の通りである（FOV 40 × 36 TR/FA=175/12 TE=1.8/3.7/5.7/7.6/9.6/11.5/13.4/15.4ms 撮像時間39秒 matrix 256 × 224 厚さ7mm ETL=8 flip angle 25° bandwidth 83.3hHz Gap 2 NEX 1）ルーチンの骨盤部MRIに加え、Star mapを撮像し、コンソール上で嚢胞上にROIをおきmean R2＊値と、mean T2＊値を計測した。又、R2＊値の減衰の傾きの形状を、対数減衰型、直線減衰型、不規則減衰型に分類した。【結果】内膜症性嚢胞におけるmeanT2＊値は81.7 ± 71.2ms mean R2＊値は28.6 ± 24.9Hz傾きの形状は対数減衰型、成熟嚢胞性奇形腫のmeanT2＊値は20.5 ± 4.6ms mean R2＊値は50.1 ± 11.2Hz不規則減衰型　漿液性及び粘液性嚢胞腺腫meanT2＊値は170.7 ± 49.5ms mean R2＊値は6.4 ± 2.4Hz直線減衰型の傾向にあった。【結語】骨盤内嚢胞性病変に対しStar Mapが有用である可能性が示唆された。

O-1-108　子宮内膜症・腺筋症の診断における3T MRI 3D T2強調像の有用性の検討：2D T2強調像との比較

○武輪　　恵[1]、高濱　潤子[2]、ハンセン　ニエンケ[3]、丸上　亜希[2]、丸上　永晃[4]、伊藤　高広[2]、
吉川　公彦[2]

[1]平成記念病院　放射線科、[2]奈良県立医科大学　放射線科、[3]アーヘン大学　放射線科、
[4]奈良県立医科大学　中央内視鏡・超音波部

【目的】3T MRIの3D T2強調像の骨盤子宮内膜症・腺筋症の診断における有用性を、2D T2強調像と比較検討することにより、明らかにする。【対象と方法】対象は2010年3月から2012年10月に骨盤部MRIを施行され、手術により子宮内膜症/腺筋症と診断された連続30症例（29-59歳：平均43歳）。装置はMagnetom Verio（Siemens）。撮像プロトコールは、3D-T2WI（SPACE：TR/TE=2700/287、PAT=2、厚さ1mm）、2D-T2WI（FSE：13例で横断像と矢状断像、17例で矢状断のみ。TR/TE=4000/93、厚さ3mm）。3D-T2WIは横断像で撮像し、厚さ3mmの矢状断再構成画像を作成。画像評価はviewer上で行った。評価項目は、1）骨格筋、尿、子宮筋層、Junctional zone（JZ）、子宮内膜の信号強度を計測し、各々の組織間および骨格筋と病変部との画像コントラストを計測。2）2名の放射線診断専門医による、画質とartifact（mortion artifact, blurring）の5段階評価。3）矢状断像と横断像で、それぞれ2D画像と3D画像の画質を直接比較し、優劣を評価。4）子宮（腺筋症）、直腸S状結腸、卵巣での内膜症病変の有無を診断し、手術所見と対比。【結果】1）正常組織間の画像コントラストは、骨格筋/尿、子宮筋層/JZで3D画像が2D画像に勝っていた以外には、有意差はなかった。病変と骨格筋の画像コントラストは、直腸S状結腸病変では、3D画像が2D画像より有意に勝っていたが、子宮（腺筋症）と卵巣病変では、3D画像と2D画像に有意差はなかった。2）画質に3D画像と2D画像で有意差なく、Blurringは3D画像のほうが2D画像よりも有意に目立ったが、読影の妨げになるほどの画質劣化はなかった。3）矢状断の画質は、3D画像と2D画像で同等であったが、横断像の画質は3D画像が有意に優れていた。4）各部位での内膜症/腺筋症病変の感度、特異度に3D画像と2D画像で有意差はなかった（p=0.12-1.0）。読影者間の一致率は、3D画像が2D画像に勝っていた（κ値2D：0.33-0.49 vs. 3D：0.67-0.71）。【結論】3D T2強調像は、従来の2D T2強調像に比べて、画質および子宮内膜症・腺筋症の正診率はほぼ同等である。特に、直腸S状結腸病変については、画像コントラストおよび読影者間一致率は3D画像が勝っていた。

O-1-109　3.0T装置での新生児・乳児頭部撮像を想定した32ch頭部コイルの性能評価

○藤井　昭太、松本　浩史、安藤　浩樹、小島　正歳、下川　賢二、桝田　喜正
千葉大学医学部附属病院　放射線部

【目的】新生児・乳児を想定した大きさの均一ファントムを用い、32ch Brain Phased Arrayコイル（以下32ch）と8ch Brain Phased Arrayコイル（以下8ch）内での設置位置を変化させ、位置依存性とコイル性能の比較検討を行う。
【方法】GE社製3.0TMRI装置Discovery MR750を使用し、直径11cm円形ファントムを使用した。撮像の際はファントムを3段階の高さに配置し、感度補正処理（SCIC）のありとなしの画像を取得した。撮像条件はNEMA法に準拠した。得られた画像から1. 均一性　2. 5階調で表示した感度分布　3. 差分法によるSNRの3項目を検討した。SNRでは直径18cm円形ファントムも使用し、ファントムの大きさとFOVの変化による検討も行った。
【結果】32chより8chのほうが均一性が良く、どちらのコイルも感度補正を用いることで均一性・感度分布・SNRは向上した。対象物を中心に設置したときが他の位置よりも中心値の階調で表示される領域が増加し。他の位置では32chにおいて8chよりも表面付近の高信号で表示される領域が増加した。感度補正を用いた場合のSNRは、対象物が大きいほうが画像上での信号値に差が生じやすいが、コイル間に有意差はなかった。
【考察】今回の検討ではSNRではコイル間に有意差は見られなかったが、感度補正の有効性はあった。今回はFOVと大きさのみの検討であるため、他のパラメータでの評価が必要だと考える。
【結論】装置が高性能化しても，可能な限り新生児・乳児をコイル中心にポジショニングすることが，適切な画像を提供するためには必要であることを再確認できた。

O-1-110　小児骨年齢計測用0.3TポータブルMRIの開発

○寺田　康彦、石澤　一憲、稲村　真也、石　圭一郎、巨瀬　勝美
筑波大学　数理物質系　電子・物理工学専攻

【背景】小児の成長指標である骨年齢は、左手および左手首の骨のMR画像を用いて判定できる。遠隔地で検査可能なポータブルMRIを使えば、多くの小児に対して骨年齢検査の機会を提供できる。ところが、骨年齢計測に必要な広い撮像領域と高い分解能をもつポータブルMRIはない。本研究では、小型軽量の0.3T永久磁石を用いた小児骨年齢計測用ポータブルMRIの開発を行った。【実験】システムは、0.3TのC型永久磁石（Neomax Engineering、Nd-B-Fe、ギャップ幅8cm、27cm × 39.2cm × 31cm、135kg、8cm × 8cm × 4cm DEV内での均一度8.5ppm）（図（a））、勾配磁場コイル、ソレノイド型RFコイル（10ターン、9cm長さ）、MRIコンソールからなる。RFコイルを0.3mm厚の真鍮製の箱でシールドし、箱に取り付けたアルミ板に腕を接地させて外来雑音を低減した。温度変化によるB0の変動を抑制するため、ポールピースとヨーク中に設けた水路内に恒温水（27.00℃）を循環させた。小児の左手を、3D勾配エコー法を使った2point DIXON法で計測した（10cm × 10cm × 5cm、512 × 128 × 32、TR=40ms、TE=11.44/22.88ms、FA=60°、撮像時間=2分44秒）。【結果】磁気回路は4人で移動可能であり、5ガウスラインは50cm程度、シールドルームが不要であるため、システムはどこでも設置可能である。B0均一度は高く、B0ドリフトも小さく抑えることができ、高い画質のMR画像が得られた（図（b）-（d））。

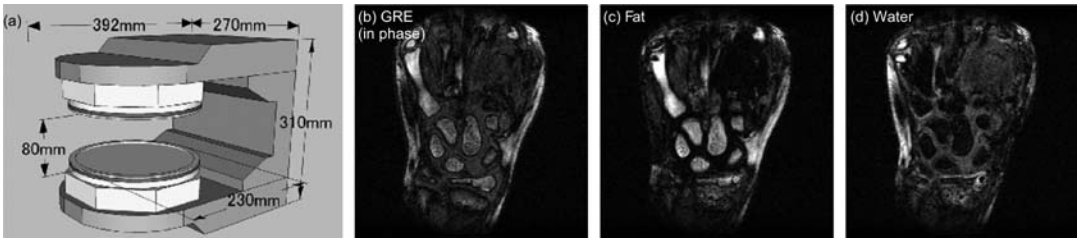

O-1-111　小児骨年齢計測用RFプローブの開発(II)

○稲村　真也、寺田　康彦、巨瀬　勝美

筑波大学大学院　数理物質科学研究科　電子・物理工学専攻

【はじめに】当研究グループでは，MRIによる小児の骨年齢を計測する研究を行っている．昨年は，静磁場強度0.3T，ギャップ12cmの永久磁石MRI用RFプローブ(i)の性能の向上を目指した研究について本大会で報告した．今年は，新たに静磁場強度0.3T，ギャップ8cmの永久磁石を導入したので，これに合わせて新規RFプローブ(ii)を製作し，コイルの性能を(i)と比較した．

【方法】RFコイルとRFシールドボックスとでRFプローブを構成した(表1に仕様を示す)．RFコイルの感度は次のように測定した．50Ωにマッチングした RFプローブの出力コネクタにおいて，校正されたシンセサイザの出力とつなぎ替えて比較することにより，FIDの信号強度を測定し，電力値に換算して体積で除したものをRFコイルの感度とした．なお，信号源には内径6.4cm，高さ3.4cmの円柱状のオイルファントムを用いた．また，3D勾配エコー法により7.8歳男子の左手の骨の撮像を行った．撮像視野が手の大きさに比べて小さいため，近位部と遠位部を分割撮像した．

表1

	長さ	ターン数	RFシールドボックスのサイズ
(ⅰ)	12cm	12	18cm×22 cm×10cm
(ⅱ)	9cm	10	18cm×22 cm×6.8cm

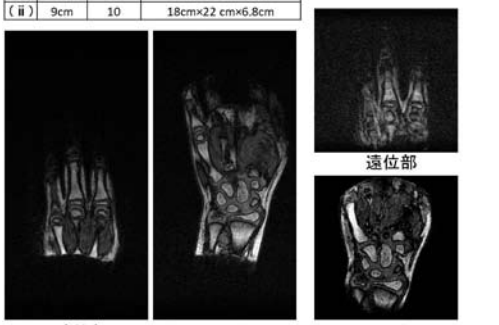

【結果】(ii)の感度は-87.6dBm/ccであり，(i)の-83.8dBm/ccに比べて低かった．MR画像を図に示す．近位部画像においては，感度の低い(ii)の場合でも骨の描出能は十分だったが，遠位部画像では，(ii)の場合では骨を描出することができなかった．今後は，遠位部の撮像用に特化したRFプローブの開発を行うなどにより，改良を進める予定である．

O-1-112　小児骨年齢計測用MRIのためのコンピュータ支援診断システムの開発

○内海　知美[1]、玉田　大輝[1]、寺田　康彦[1]、巨瀬　勝美[1]、宮城　　亮[2]、山部　英行[2]、藤永　康成[3]、吉岡　　大[2]

[1]筑波大学　数理物質科学研究科　電子・物理工学専攻、

[2]カリフォルニア大学アーバイン校　放射線科、[3]信州大学医学部付属病院　放射線科

【はじめに】小児骨年齢の評価には，手部の単純X線画像が用いられてきた．これに対し当研究グループでは，放射線被曝や三次元的評価の点での優位性から，MR画像を用いた評価法を提案し，有用性を確認した[1]．これらの手法で使用される骨年齢の読影法としては，Greulich-Pyle法とTanner-Whitehouse(TW2)法が代表的である．しかしこれらの方法は，読影者の主観や，習熟度に依存し評価に時間がかかることなどの問題点がある．そこで本研究では，読影者に依存しない，小児骨年齢計測用MRIのためのコンピュータ支援診断システムの開発を目指した．

【開発方法】Kitware, GEおよびInsightfulの3社とUNC Chapel Hill, University of Utah, University of Pennsylvaniaの3大学により開発されたInsight Tool Kit(ITK)のオープンソースを使用し，システム開発を行った[2]．画像のフィルタリングにはGradient Anisotropic Diffusionアルゴリズムを使用し，また各骨のセグメンテーションにはConnected Thresholdを用いたRegion Growingアルゴリズムを使用した．

【結果】上記のオープンソースを使用し，手部の骨のセグメンテーションが可能なシステムの開発に成功した．今後は，本システムと，従来の評価法との比較などにより，改良などを進める予定である．

[1] Y. Terada et al., Skeletal age assessment in children using an open compact MRI system, Magn. Reson. Med. June, 2013.

[2] Ibanez, Luis, et al. "The ITK software guide." (2003).

O-1-113　近接・一体型頭部用PET-MRIディテクタの開発

○小畠　隆行[1]、菅　　幹生[2]、錦戸　文彦[3]、橘　　篤志[2]、清水　浩大[2]、川口　拓之[3]、山谷　泰賀[3]
[1]放射線医学総合研究所　重粒子医科学センター、[2]千葉大学大学院　工学研究科、
[3]放射線医学総合研究所　分子イメージング研究センター

最近市販化されたPET-MRI装置は、PET検出器がMRIのガントリサイズと同等であり，リング径が大きく空間分解能が劣る。本施設で開発された、深さ方向の放射線相互作用位置（depth-of-interaction；DOI）が弁別可能なDOI-PET検出器を用いることで、この問題は解決可能である。本研究では、このDOI-PET検出器を用いてPETとMRIの同時撮像を可能にする、近接・一体型PET-MRIシステムの実現に向けた初期的検討（実装テスト、シールドボックス渦電流評価、相互干渉テスト）を行った。

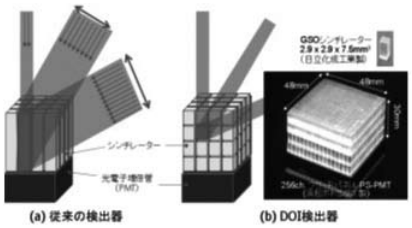

このシステムは、PETディテクタの近接限界評価可能であること、PETディテクタ・MRIコイルの相互干渉（漏洩電磁波、磁場不均一、Eddy currents）の低減をはかれることを主目的に設計を行い、既存のMRI装置への実装に成功した。これを用いて、シールドボックスに生じる減衰の遅い渦電流の影響を測定し、画質に影響を与えないレベルであることを示した。また、PET検出器とMRIの相互干渉に関する検討では、一つのPETディテクタユニットを装着し、PET・MRI相互干渉テストを行ったが、それぞれの信号への影響はごくわずかであった。

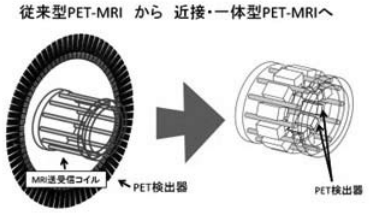

以上のように、評価用MRI送受信コイルを作成し、MRI・シールドボックス・PET検出器間の干渉の初期的検討を行い、良好な結果を得た。今後は、一体型一列リングのDOI検出器を搭載したPET-MRIディテクタを作成し、実機レベルでの実用評価を行っていく。

O-1-114　1.5T、3.0T用手部コイルの開発

○加藤　和之[1]、新井　浩一[1]、土畑　正良[1]、山本　光秋[1]、Steven Koenig[2]、谷口　　健[1,2]
[1]株式会社日立メディコ　MRIシステム本部、[2]Hitachi Medical Systems America, Inc

【目的】現在、手関節の撮像に対して各社、専用コイルを発売している。臨床側から、リウマチなどの撮像を目的とした、感度範囲が広く、高空間分解能で短時間撮像が可能である受信コイルが要望されている。このことから
・感度範囲が指先から手関節まで
・パラレルイメージングが可能である
・受信感度が高い
を考慮した受信コイルの開発を行ったので報告する。

【方法】MRI装置は株式会社日立メディコ社製1.5T MRI装置、3.0T MRI装置を使用し、ファントムを用いた基本的な性能評価を行なった。また、研究の目的･意義を説明し、文書による同意を得た健常ボランティアにより指部・手関節部・手全体の撮像についての評価を行なった。受信感度、感度領域を検討し、1.5T装置では7エレメント、3T装置では10エレメントで構成される受信コイルを開発した。

【結果と考察】本コイルは頭尾方向220mm、前後方向50mm、左右方向150mm程度の感度領域を有している。また､1.5T､3.0Tにおけるエレメント数が7、10で構成されているためRAPID（Rapid Acquisition Parallel Imaging Design）が3軸どの方向に対しても使用可能である。今回開発したコイルにより、手全体の広範囲撮像や指部、手関節部の局所領域を一つのコイルで撮像可能になると思われる。

O-1-115　3.0T用腹部コイルの開発

○加藤　和之、中谷　圭吾、新井　浩一、土畑　正良、山本　光秋
株式会社日立メディコ　MRIシステム本部

【目的】近年、MRI装置における被検者の背側の受信コイルは据え置きコイルが主流となっている。一方、腹側の受信コイルについては検討要素が残っている。そこで我々は、
・被検者の負担が少ないこと
・寝台移動撮像を考慮した広範囲撮像が可能であること
・背側と腹側のコイルで受信感度に大きな差が無いこと
を目的とした3.0T用受信コイルの開発を行ったので報告する。
【方法】被検者の負担と撮像部位ごとのFOVを考慮し、腹側のコイルは縦2行×横4列、縦3行×横4列のエレメント構成の二つの受信コイルを開発することとした。また、受信感度のばらつきを考慮し、腹側コイルのエレメントの頭尾方向のサイズは、背側コイルのエレメントサイズと同じとした。装置は株式会社日立メディコ社製3.0T MRI装置を使用し、ファントムを用いた基本性能評価を行なった。また、研究の目的・意義を説明し，文書による同意を得た健常ボランティア画像の評価も行なった。

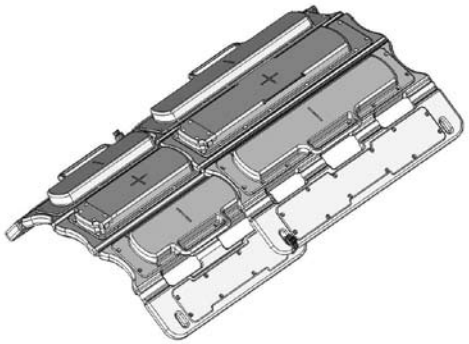

【結果と考察】二つのコイルを使用することにより、感度領域は頭尾方向700mm、左右方向480mmを有す。また、背側コイルと組み合わせることにより、RAPID（Rapid Acquisition Parallel Imaging Design）は3軸どの方向に対しても使用可能である。本コイルにより、被検者負担が少なく、広範囲から局所まで多様な撮像に対応可能になると思われる。

O-1-116　MRI用平板型勾配磁場コイルの最適化手法の研究

○石澤　一憲、巨瀬　勝美、寺田　康彦
筑波大学大学院　数理物質科学研究科

【はじめに】MRIの重要なユニットである勾配磁場コイルは、限られたスペースで厳しい設計条件を要求される。特に永久磁石MRIシステムにおいては発熱が静磁場の乱れを引き起こし、画像の歪みや計測再現性に影響を与えるため、電力最適化を行うことが望ましい。電力最適化を解決するためにはコイルの導体幅を太くして抵抗を下げれば良いが、単純に導体幅を増加させると勾配磁場強度や均一性など他の性能条件を満たすことが困難になる。そこで本研究では勾配磁場コイルの導体幅を部位ごとにパラメータ化することにより、必要な性能条件を満たしつつ、電力最適化を行うことを検討した。
【設計手法】原理検証のために、導体幅を固定、可変にした平行平板型Gzコイルをそれぞれ設計した。対称性から同心円状コイルを仮定し、導体幅固定のものは各ターンの半径を、導体幅可変のものはそれに加え各ターンの線幅を最適化した。最適化には汎用最適化アルゴリズムであるABCを用い、最大電流面半径とコイル間ギャップ、駆動用電源の最大出力電圧・電流などを指定し、ROI内の不均一性と出力できる最大の磁場勾配を条件として、電流-勾配磁場効率ηの2乗と抵抗Rの比η^2/Rを最大化した。今回用いた条件は当研究室で開発した小児骨年齢計測用0.3T永久磁石MRIシステムを対象とした。



【結果】設計結果は図のようになり、導体幅を可変にした勾配磁場コイルは固定したものに比べ効率η^2/Rが24%向上した。

O-1-117　3テスラ4チャネル梯子型ボリューム送信コイルの検討

○五月女悦久[1,2]、土畑　正良[2]、越智　久晃[2]、尾藤　良孝[2]

[1]（株）日立メディコ　MRIシステム本部、[2]（株）日立製作所　中央研究所

【目的】近年、トンネル型MRI装置においてトンネル内の空間（ボア）の拡大が図られている。トンネル内部には、円筒形のボリューム送信コイルとRFシールドが同心円状に配置され、その間に20～30mmの空間（ギャップ）が確保されている。このギャップを狭めることでボアの拡大が可能となるが、ギャップの縮小に伴いコイルの送信効率が低下するため、更なるギャップの縮小が困難な状況にある。そこで本研究では、ボリューム送信コイルの水平および垂直方向の一定領域のコイル導体を取り除きその部分のギャップをなくすことでボアが拡大可能な4チャネル（ch）梯子型ボリューム送信コイルを検討し、電磁界シミュレーションによりその性能を評価した。【方法】4ch梯子型ボリューム送信コイルは、同一の形状を有する4つの梯子型RFコイルで構成されている。梯子型RFコイルは、5本の直線導体と2本の円弧導体が梯子の形となるように接続され、円筒形のRFシールドの内側に20mmのギャップを保って配置される。キャパシタは、直線導体と円弧導体に配置されるとともに、梯子型RFコイルとRFシールドの間に配置される。ch間のデカップリングは、隣接するコイルをキャパシタで接続して行った。各コイルはRFシールドに沿って150mmの間隔をあけて配置し、コイルが存在しない領域においてボアをRFシールドまで拡大することで最大40mmのボア径の拡大を可能とする。電磁界シミュレーションにはモーメント法を用いた独自のシミュレータを用いた。シミュレーションにより照射磁場強度と磁場分布の均一度を評価し、同様の寸法を有するバードケージコイルと性能を比較した。【結果】4ch梯子型ボリューム送信コイルの照射磁場強度は、円柱ファントム（直径30cm）の中心のAxial断面の平均値が0.16（μT/√W）となり、バードケージコイルと同じ値を示した。また、無負荷における磁場分布の均一度は、コイル中心のAxial断面における直径30cmの領域においてNEMA値3.5%を示し、バードケージコイル（2.5%）とほぼ同等の均一度を示した。以上から、4ch梯子型ボリューム送信コイルは、ボアを拡大すると同時にバードケージコイルと同等の照射磁場強度と均一度を有することが示された。

O-1-118　RF送信技術の違いによる画質への影響

○杉村　正義[1]、米山　浩司[1]、増井　孝之[2]

[1]総合病院聖隷浜松病院　放射線部、[2]総合病院聖隷浜松病院　放射線科

【背景】3Tの腹部撮像では、1.5Tに比べRF磁場の不均一性が大きく、プロトンを所定のフリップ角（FA）に励起するのが困難なため、画像に感度ムラを生じやすくなる。RFの送信ポートを増やす事や、送信出力を変えることでこのムラを低減することが試みられている。【目的】3T、4point driveで1アンプと2アンプを採用する各装置にてファントム撮像を行い、画像の均一性とFAの分布を評価し、1.5T装置と比較した。【方法】1アンプ採用のDISCOVERY 750 3T、2アンプのDISCOVERY 750W3T（RF送信モードはquadrature、preset、optimizedの3方法）とSIGNA HDxt 1.5T、（全装置GEHC）を使用した。FAの分布はdouble flip angle法（FA45°、90°）でgradient echo法：TR 2000ms、TE 4.6ms、RBW 32kHz、FOV 45cm、10mm厚、128＊128にて撮像した。ファントムは約15.5×15.5×38cmの直方体NiClファントムを2つ重ねて使用した。画像均一度はFA分布同様のシーケンス（FA45）にて横断、矢状断、冠状断の撮像を行った。ファントムは26cmのNiCl球形を使用した。評価は均一度＝（1-（Smax-Smin）/（Smax+Smin））×100にて求めた（S：信号強度）。測定は測定用ソフトimage-Jを使用した。【結果】RFの分布は750と750wの各RFモードでほぼ同様で中心部分で所定のFAになる傾向にあった。750wのRFモードの違いではoptimizedモードが比較的RFが均一になる傾向にあった。FAの広がりでは両3Tとも1.5Tの約3倍となった。画像均一度は両装置とも30%程度となり、ほぼ同等の均一度となった。若干横断像で均一度が良い傾向にあった。【まとめ】RFの分布に関しては3T装置間の違いで大きな差は見られなかった。画像均一性においてはほぼ同等の値になった。これは被写体の形状が影響したものと考えられる。

O-1-119　MRI装置における傾斜磁場系の省電力技術の検討

○今村　直樹、横井　基尚、堀　　雅志、坂倉　良知、高橋　史一、森　　秋夫、金澤　　仁
東芝メディカルシステムズ株式会社　MRI開発部

[目的]：環境問題への関心の高まり、電力料金の高騰等により、MRI装置の消費電力低減の要求が高まっている。装置構成、性能により異なるが、傾斜磁場電源、傾斜磁場コイルから構成される傾斜磁場系では、撮像中にMRIシステム全体の概ね25～65%の電力を消費しており、特に高い比率を占めている。この傾斜磁場系に関して、待機時と撮像時それぞれの場面で消費電力低減方法を検討、評価したので報告する。[方法]：以下の2つの方法を検討、評価した。A）PWM制御の傾斜磁場電源について、待機時にIGBT動作クロックを停止させる（エコモード動作）。B）傾斜磁場電源、傾斜磁場コイルの最適設計（必要とする電圧/電流の電力素子から見た最適化）により傾斜磁場性能を維持しながら、電源出力部の省電力化を行う。使用装置：A）Vantage Titan 1.5T，B）1.5T試作機（Vantage Atlas 1.5Tに試作した傾斜磁場電源/コイルを組込）。撮像条件：一般的な検査状態を模擬するため、欧州COCIR（放射線・医療電子機器産業連合会）の自主規制イニシアティブ（SRI）で紹介されている測定方法を参考に撮像条件を決めた。（http：//www.cocir.org/site/fileadmin/6_Initiatives_SRI/SRI_Status_Report/cocir_sri_-_mri_measurement_of_energy_consumption_2012.pdf参照）[結果]：A）PWMクロックの停止により、待機時の傾斜磁場電源の消費電力が77%減少した。これにより、システム全体の待機時消費電力が14%減少した。B）IGBTの使用電流/電圧のSOA領域（安全動作領域）を最大限活用することで、IGBT素子数を60%削減することを可能にした。傾斜磁場コイルの省電力設計も含め、撮影時の消費電力（傾斜磁場コイルの消費電力および傾斜磁場電源のIGBTなど電力素子の消費電力合計）を従来同等装置の47%減にすることができた。[結論]待機時/撮像時それぞれの場面で、消費電力を低減できる2つの方法について検討/評価を行い、それぞれ非常に有用であることが分かった。さらに、これらによる消費電力低減で、発熱量の減少による冷却系の簡素化や制御筐体全体のコンパクト化が期待できる。

O-1-120　Eddy Current Analysis of 0.3 T Permanent Magnet MRI Systems with Planar Gradient Coil

○エムディ　シャハダト　ホサイン　アクラム、寺田　康彦、石　圭一郎、巨瀬　勝美
筑波大学　数理物質系　電子・物理工学専攻

This work describes eddy currents transient and spatial characteristics for a 0.3 T permanent magnet MRI system with planar gradient coils. Simulation was performed in Mathematica using coupled-circuit approach [6]. The time and space dependence of eddy currents are measured from FID signals using NMR probe and compared with simulation results.

The multiexponential [1] decay of eddy current can be modeled as in Refs. 1-3. Values of α_n and τ_n are needed to be determined. To find these values we simulate our system using coupled circuit approach which has much less calculation burden [4].Our system has planar type gradient coil as shown in Fig. (a). Following scalar potential form of Biot-Savart's law [5], we calculated inductive coupling. Solid angle formula for Gx and Gz coils are calculated analytically for three dimensions following [7]. The results are explained in Fig.

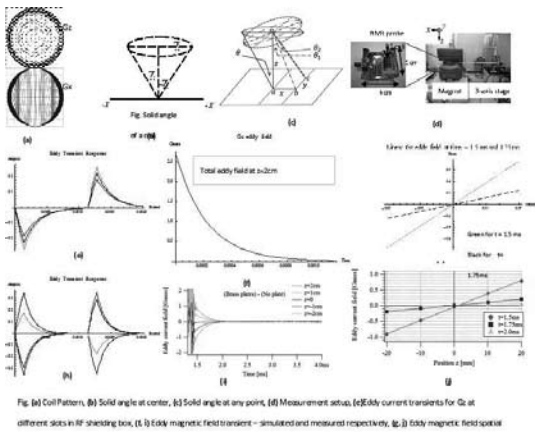

Fig. (a) Coil Pattern, (b) Solid angle at center, (c) Solid angle at any point, (d) Measurement setup, (e)Eddy current transients for Gz at different slots in RF shielding box, (f, h) Eddy magnetic field transient – simulated and measured respectively, (g, i) Eddy magnetic field spatial

[1] P Jehenson, Mg., 1990, [2] J J Van Vaals et al, Mg. Res., 1990, [3] MA Bernstein et al, Handbook., 2004, [4] M J Sablik et al, 1984, [5] J D Jackson, Classical Electro., 1998, [6] F Paxton, Rv. Sc. Ins., 1959, [7] O Mazonka, Cornell University Library, 2012

O-1-121　磁性イオン液体を用いた局所シム調整の試み

○梅田　雅宏[1]、渡邉　康晴[1]、河合　裕子[1]、村瀬　智一[2]、田中　忠蔵[2]、樋口　敏宏[2]
[1]明治国際医療大学　医療情報学、[2]明治国際医療大学　脳神経外科

【背景】近年高磁場MRIの導入に伴い前頭洞や上顎洞の体内空気による局所的な磁場の歪みの補正が問題となっている。局所的な磁場の歪みを補正するために、体表付近に設置する小型シムコイルの開発が報告されている。今回、300Kで40.6×10^{-6}emu/gの磁化率を持つ磁性イオン液体（塩化鉄（III）酸1-ブチル-3-メチルイミダゾリウムbmim［FeCl4］；東京化成）を用いて局所磁場の磁場調整を試みたので報告する。【方法】直径30mmのNUNC遠心チューブに水を満たし、空気を封じたガラス球（約直径5mm，自作）を内壁に接するように固定した。この外側に磁性イオン液体を満たした延長チューブ（内径1.1mm）を同心円状（直径8, 15mm）に2重に巻きし、3mmのスペーサーを入れて球の外に磁場と垂直に配置した。MRI計測は、3T MRI（Trio A Tim, Seimens）および7cmのloopコイルを用い、FLASHシーケンスでスライス厚2mm，TR/TE=200/3-12ms，330Hz/pixelで計測した。【結果と考察】信号の欠如した部分に信号変化が確認され、位相画像からも磁場均一度の変化が確認できた。磁性イオン液体は希釈により磁化率の調整が容易なこと、ポンプなどにより任意の場所に配置可能なことから、今後局所磁場調整に利用できると考えられた。

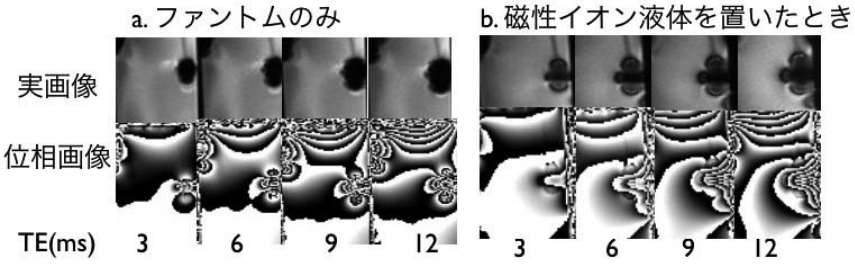

O-1-122　部分領域内RFシミングにおけるRF送信チャンネル数効果の基礎的検討

○金子　幸生[1]、五月女悦久[1,2]、羽原　秀太[1,2]、高橋　哲彦[2]、越智　久晃[1]、尾藤　良孝[1]
[1]（株）日立製作所　中央研究所、[2]（株）日立メディコ　MRIシステム本部

【背景と目的】MRIの静磁場強度が高くなるにつれ，生体内での送信RF不均一が大きくなる。近年，RFシミングにより，送信RFによって生成される回転磁界（B_1）の空間分布の不均一低減がなされている。腹部領域全体（以下，全領域）に対してRFシミングを行う際，送信チャンネル（以下，ch）を2chよりも増やしても，B_1不均一低減効果は大きくならないという報告がある［1］。今回は，3テスラ撮像時に，腹部領域内の一部の領域（以下，部分領域）に対する，RFシミングの送信チャンネル数の効果を明らかにすることを目的とし，数値シミュレーションによる検討を行った。【原理と方法】FDTD（Finite Difference Time Domain）法を用いた電磁界シミュレーショタ（xFDTD®）により，電磁場解析を行った。RF送信には8chループコイルを用い，（a）QD（Quadrature）照射，（b）2ch RFシミング，（c）4ch RFシミング，（d）8ch RFシミングについて，B_1均一度（標準偏差／平均値×100［%］）を比較した。胴体ファントムおよび女性人体モデルを使用し，Axial断面（x-y平面）において，ファントムおよび人体モデル全体を包含する領域を全領域，一部の領域（200×100mm）を部分領域と設定して，RFシミングを行った。【結果と考察】ファントムにおける全領域の場合のB_1均一度は，（a）22.3，（b）15.5，（c）15.4，（d）15.4となり，ch数を4以上に増やしても，B_1不均一低減効果が小さいことが確かめられた。ファントムにおける部分領域の場合のB_1均一度は，（a）20.5，（b）16.2，（c）12.3，（d）6.3となり，ch数を4，8と増やすにつれて，B_1不均一低減効果が大きくなった。また，女性モデルの場合についても，ファントムの場合と同様の傾向を示した。以上より，部分領域内のB_1不均一に対して，4chおよび8chのRFシミングが，B_1不均一低減効果に寄与することが示された。【参考文献】［1］Harvey PR. et al. ISMRM 2010；18：1486.

O-1-123　高速spin echo法によるDixon法の脂肪抑制効果についての検討

○森　　清孝、菅　　博人、原田　尚久、西脇　祐太、荒井　信行、國友　博史、笠井　治昌、
川野　　誠

名古屋市立大学病院　中央放射線部

【背景・目的】脂肪抑制の方法は様々な種類が存在するが、どれもSNRの低下、撮影時間の延長、抑制不良などの問題がある。そして磁場の不均一な部位や造影後の検査ではSpin echo法（SE法）の撮像を用いることが多い。昨年当院では、SE法による2point-Dixon法が撮像可能な装置を導入した。このDixon法の脂肪抑制画像はin-phase画像とopposed-phase画像の計算により作成しているが、Gradient系のopposed画像は造影検査においてparadoxical suppression効果により脂肪成分有意な部分では使えないとされている。そこで今回、T1強調像において高速SE法による2point-Dixon法の脂肪抑制効果について検討した。
【方法・検討項目】Siemens社製3.0T装置Skyraを用い、油脂成分を含むファントムを作製し、以下の項目について高速SE法による周波数選択的脂肪抑制法（CHESS法）と比較した。
1）通常の高速SE法とDixon法in-phase像および両者の脂肪抑制画像の信号強度とSNRの比較　2）ファントムをFOVの中心および周囲に置いた場合のCHESS法との脂肪抑制率及び均一性の比較　3）人工金属物を付着した場合の脂肪抑制効果の視覚的評価　4）希釈したガドリニウム溶液と油脂部分の境界面を斜めにスライスした脂肪含有率の異なる1断面を作製し、脂肪含有率の違いによる脂肪抑制効果の比較
【結果】1）Dixon法のほうが若干の信号低下があったがほぼ同等でありSNRは高値を示した。2）脂肪抑制率はCHESS法のほうが優れていたがDixon法でも平均85%の高い値であった。均一性はDixon法のほうが優れていた。ファントムの位置依存性は確認できなかった。3）人工金属物を付着した場合Dixon法のほうが有意に優れていた。4）Dixon法はCHESS法と同様な形状のプロファイル曲線を描いた。
【考察・結語】高速SE法による2point-Dixon法で得られる脂肪抑制画像はCHESS法と同等な脂肪抑制効果があり、磁場の不均一な状況下ではCHESS法より有用な脂肪抑制画像が得られる。また、造影後の撮像にも使用可能であると確認できた。

O-1-124　傾斜板ファントムを用いたスライスプロファイル法によるVISTA T1強調画像の解像特性の検討

○吉田　　礼[1]、一関　雄輝[2]、町田　好男[2]、引地　健生[1]

[1]栗原市立栗原中央病院、[2]東北大学大学院医学系研究科　保健学専攻

【目的】3D高速SE法の改良手法であるVISTA法は、低再収束パルスのフリップ角（RFAs）を変化させることでT2減衰を抑制し、さらに非選択再収束パルスの併用によりエコー間隔を短縮することで大きなエコー数（ETL）の設定を可能とする。原理的には従来型3D高速SE法よりも位相エンコード（PE）方向の解像特性に優れるが、その評価に関する報告は少ない。我々は、これまでに傾斜薄板を用いたスライスプロファイル法による3D撮像の解像特性評価の基礎的検討を行い、計測条件や処理方法を工夫することにより各断面の点広がり関数を計測できることを確認した。今回、この方法を用いてVISTA T1強調画像のPE方向の解像特性の評価が可能か検討した。
【方法】使用装置はPhilips社製Achieva 1.5T。VISTA T1強調画像のRFAsとETLを変化させ、PE方向のプロファイルの形状と半値幅（FWHM）・1/10幅（FWTM）の変化を、従来型3D高速SE T1強調画像と比較した。
【結果】VISTAのRFAsを変化させてもスライスプロファイルの形状は大きく変化しなかった。ETLを増加させた場合には、サイドローブの形状が崩れFWHM・FWTMが大きくなるなどプロファイルの劣化が認められ、ETLが16以上でその傾向は顕著だった。同一ETLで従来型3D高速SEと比較した場合、VISTAの方がスライスプロファイルの劣化は小さくなった。一方、同じ最終エコーのTEで比較すると、VISTAのスライスプロファイルの劣化は従来型3D高速SEと同程度であった。
【考察】PE方向のスライスプロファイルはETLの増加により変化するが、VISTAにおける劣化は従来型3D高速SE法と比較して軽微であり、VISTAは空間分解能を低下させずに撮影時間を短縮させることが可能であることが確認できた。VISTAのT2減衰抑制による解像特性改善効果の確認については、今後さらに検討を行いたい。
【結語】傾斜板を用いたスライスプロファイル法によりVISTA T1強調画像の解像特性の評価が可能であった。スライスプロファイル法は画質評価の有用なツールになり得ることが示唆された。

O-1-125　永久磁石を利用したオーバーハウザー効果MRI装置の実用化

○長沼　辰弥、中尾　素直
日本レドックス株式会社

オーバーハウザー効果MRI（OMRI）とは電子スピン共鳴の遷移により核磁気共鳴の強度変化を画像化するMRI装置である。ラジカルの電子スピンの分極が周辺の水分子のプロトン核スピンに移動してMRIシグナルが大きくなることからDNP-MRIとも言える。OMRI装置の製品化にあたってはESR装置のような磁場強度の可変は不要なため取り扱いが易しく、静磁場が安定している永久磁石磁気回路をベースにした装置のほうが望ましい。

静磁場には、温度センサ及びヒーターを組み込んだフェライト磁石を利用し、磁場強度は生物の測定に最適な16mT（NMR共鳴周波数683KHz），電子スピン励起周波数は455MHzとした。オーバーハウザー効果のための電子スピン共鳴用コイルは固体NMRなどによく使われるAlderman-Grants型共振器を使用した。撮像シークエンスとしてGradient Echo法とSpin Echo法をベースにしたものを選択可能であり、各撮像パルスシーケンスのエコー観測前にオーバーハウザー効果誘起用の高周波照射が行われる。

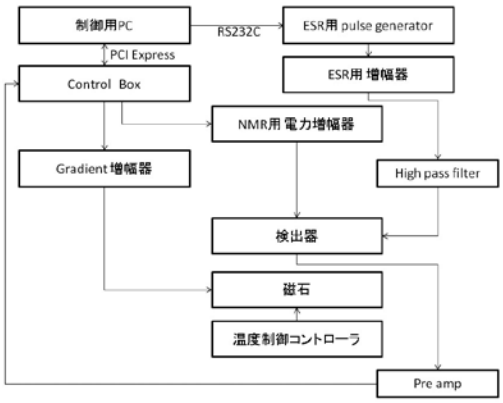

製作した装置の性能を確認するため、ニトロキシプローブ剤であるCarboxy-PLOXYL 1.6mM水溶液を封入した疑似試料を用いOMRI画像を取得したところ十分な画質の画像が得られた。低濃度のCarboxy-PLOXYLを測定した結果は15Wの高周波照射で0.2mMの水溶液にてシグナルが1.5倍、0.3mMの水溶液で2.5倍程度のエンハンスであった。（Gradient Echo法、TR1000ms TE 25ms TESR（高周波照射時間）500ms）

O-1-126　通常MR装置と穿刺支援ロボットを組み合わせたシームレス画像ナビゲーション

○森川　茂廣[1,2]、Haque Hasnine[3]、Vinh Nguyen[4]、山田　篤史[4]、仲　　成幸[4]、谷　　徹[1,4]、
犬伏　俊郎[1]

[1]滋賀医科大学　MR医学総合研究センター、[2]滋賀医科大学　基礎看護学講座（形態・生理）、
[3]GEヘルスケア、[4]滋賀医科大学　外科学講座

【目的】通常MR装置を用いて穿刺支援ロボットによるシームレスなナビゲーションを可能とするシステムを開発する。【方法】MR装置は動物実験用として導入した1.5T SIGNA Exciteを使用、以前オープンMR装置で使用していた標的を自動追尾するMR対応穿刺支援ロボットに光学式位置センサー（Polaris）を搭載して磁石外に固定した。精度評価のためには、プラスチックバブルを埋め込んだ寒天ファントムを準備した。ナビゲーションシステムには、マグネットとPolarisの座標系を統合し、3D画像撮像後に対象を磁石外に引出し、ロボットのハンドピースの方向を変えると、穿刺針の予定進路に沿う2面の再構成画像を表示するとともに、穿刺後には穿刺針の方向と位置を記憶し、MR装置に撮像面を指定できる機能を持たせた。【結果及び考察】術者がハンドピースを操作すると、穿刺方向に沿う断面の画像が直ちに表示され、迅速に安全で最適な経路を選択することができた。穿刺の平均誤差は2mm程度で十分な精度が達成された。穿刺自体はブラインドで行うため、確認のための撮像は必須であるが、針を刺したままのファントムを磁石内に導入し、直ちに穿刺針を含む面の撮像が可能であった。【結論】本システムにより、一般の閉鎖型のMR装置と穿刺支援ロボットを組み合わせ、マグネットの内外に対象を出し入れしても有効に機能する画像ナビゲーションが可能となった。

O-1-127　MR内視鏡システムにおける腔内RFコイルのリモートチューニング･マッチング

○松岡雄一郎[1,2]、高橋　明大[3]、熊本　悦子[4]、竹中　　完[2]、森田　圭紀[5]、久津見　弘[2]、東　　健[2]、
黒田　　輝[6,7]

[1]情報通信研究機構脳情報通信融合研究センター　脳機能計測研究室、[2]神戸大学大学院医学研究科、
[3]神戸大学大学院システム情報学研究科、[4]神戸大学　情報基盤センター、
[5]神戸大学医学部　消化器内科、[6]東海大学情報理工学部、[7]神戸国際医療交流財団

【目的】消化管の高空間分解能MR像と内視鏡映像を同時提示し、安全で確実な内視鏡検査・手術を支援するMR内視鏡システムを開発している。消化管MR撮像で必要な腔内RFコイルの共振特性がコイル周囲組織の影響を受けるためにMR像の画質にも影響し、RFコイルを体内挿入後に共振特性を最適に調整すること課題となっている。今回は、消化管内のRFコイル共振特性を体外から遠隔調整する遠隔同調・整合回路を作成し、RFコイルの共振特性の最適化とMR像の画質改善を試みた。【方法】MR撮像にはGE製1.5T-MRI装置を使用し、受信専用の腔内RFコイルを2巻サーフェス型で作成し、健常ブタ摘出胃を小彎切開して幽門近くの胃粘膜上にRFコイルを設置した。RFコイルの共振特性は、予め最適値（63.865MHz，50Ω）からずらして調整した。遠隔同調・整合回路は、非磁性で可変のコンデンサとインダクタで形成し、半波長同軸ケーブル（約1.5m）でRFコイルと、また1波長同軸ケーブル（約3m）でMR装置と接続した。遠隔同調･整合調整時は、回路を1波長同軸ケーブル（約3m）でMRシールド室外のネットワークアナライザに接続し、共振特性を計測しながら手動調整を行った。遠隔調整前後でFSEによるT1およびT2強調画像を撮像し､SNRを比較した。また、RFコイルの位置・姿勢確認には、MR内視鏡システムで開発したナビゲーション機能を用いた。【結果】実験中のRFコイルの形状変化は軽微であった。よって、摘出ブタ胃組織の電気特性がRFコイルの共振特性変化の主な要因と考える。遠隔同調･整合回路により共振特性を最適に調整でき､Q値は約50､リターン･ロスは約33dBであった。また、空間分解能0.234 × 0.234 × 3mmのT1およびT2強調画像で胃壁の6層構造を描出でき、撮像した胃組織の切片標本の層構造と一致した。SNRは胃壁の各層で計算し、共振特性最適化によりSNRが最大34%向上した。【結論】手動調整ではあるが、摘出ブタ胃組織を負荷としたときのRFコイルの共振特性最適化が可能であり、それによるMR像の画質向上が示せた。しかし、手動調整のため時間を要することから、迅速な調整のための自動化が必要であり、今後の開発を進める予定である。

O-1-128　MR画像誘導下内視鏡手術システムの開発

○仲　　成幸[1]、村上耕一郎[1]、谷　総一郎[1]、東口　貴之[1]、村山　浩之[1]、森川　茂廣[2]、
ハック　ハスナイン[3]、谷　　徹[1]

[1]滋賀医科大学　外科学講座、[2]滋賀医科大学　MR医学総合研究センター、[3]GEヘルスケアジャパン

【はじめに】高度化する外科手術手技において画像誘導技術は不可欠なものとなっている。この際に用いられるモダリティには､リアルタイム性､低侵襲性および高画質なものが求められる。我々はこれまでに､オープンタイプのMRI装置を用いた画像誘導手術システムの開発・臨床応用に取り組んできた。MR画像は被曝が無く軟部組織の描出能に優れ、深部に至る術野の状態をリアルタイムに連続して外科医に提供することが可能である。また､MR装置の技術革新も目覚ましく､画像はさらに鮮明に高速に撮像されるようになっている。しかし､広く普及し開発が進められているMRI装置は主に画像診断用として用いられているクローズドボアタイプであり、手術用スペースを持つオープンタイプのMRIの開発は進んでいない。我々はMR対応軟性内視鏡によるクローズドボアタイプのMR装置における新しい画像誘導下手術システムの開発に取り組んでいる。我々の開発したMR画像誘導下内視鏡手術システムについて紹介したい。【方法】クローズドボアMRI（Signa Excite 1.5T）を用い、画像誘導下用ソフトウエア、MR対応内視鏡、治療用エネルギーデバイスは独自に開発した。MR対応軟性内視鏡による肝腫瘍焼灼手術および切除術を想定し、30kg程度のブタを用い、あらかじめ撮像しておいた肝臓の詳細MR画像を3次元再構成し、その中に腫瘍を模した領域を表示した。さらに､内視鏡画像とともに臓器のreal time MR断層画像をモニター上に表示した。【結果】MR装置内において、MR画像誘導下に、内視鏡先端位置をトラッキングし、内視鏡に手腹腔内および肝臓を観察しながら、仮想の肝腫瘍を穿刺・焼灼・部分切除が可能であった。【まとめ】MR画は生体組織の描出能に優れ、被曝も無くリアルタイムに連続して使用することが可能であった。MR像誘導下内視鏡手術システムは今後多くの外科手術に応用して行くことが可能と考えられる。

O-1-129　MR内視鏡ナビゲーションにおけるワイヤレスコントローラの利用可能性の検討

○高橋　明大[1]、熊本　悦子[2]、松岡雄一郎[3]、森田　圭紀[4]、久津見　弘[4]、東　　健[4]、黒田　　輝[5,6]

[1]神戸大学大学院システム情報学研究科、[2]神戸大学情報基盤センター、
[3]情報通信研究機構脳情報通信融合研究センター　脳機能計測研究室、[4]神戸大学大学院医学研究科、
[5]東海大学情報理工学部、[6]神戸国際医療交流財団

【目的】消化管の高空間分解能MR像及び内視鏡像の呈示により検査・手術を支援するMR内視鏡[1][2]では内視鏡先端の位置・姿勢などのナビゲーション情報の術者への迅速な提示が重要である．このためMR室内で利用可能で操作性に優れたユーザインタフェースが必要である．そこで加速度センサおよびBluetoothを搭載したリモートコントローラ（WiiRemote）の利用を提案し，実用性について検証を行ったので報告する．【方法】Bluetooth通信によるMR像の画質への影響を調べるため，球形ファントムを，コントローラなし（C1），MR室内の棚の上に静止（C2），MR装置付近で振る（C3）という状態で，1.5T-MRIを用いてマルチスライス撮像した．シーケンスはSPGR，FSE，SEとした．各画像のSNRで計算し[3]，C2，C3における平均値をC1と比較した．次にトラッキングセンサ（EndoScout）をファントム上に固定し，位置・姿勢データを状態C1～C3について63msec間隔で200回取得し，それらの平均値を求め，C1における値との差を計算した．さらにコントローラによるMR室内でのナビゲーションソフトウェアの操作性についてブタ摘出胃を用いて検証した．【結果】SNRの平均値に関してt検定（C1とC2，C1とC3，$p < 0.05$）を行った結果，有意差は認められなかった．実験を行った3箇所の空間部位において測定した位置・姿勢のC1との誤差は，それぞれC2が0.14，0.18，0.89mm，C3が0.09，0.15，0.90mmであった．【結論】MR室内でコントローラを利用しても画質は低下しないことがわかった．位置・姿勢データにはわずかに誤差が生じたが，トラッキングシステムへの有意な影響は認められなかった．このコントローラによって，キーボードやマウスと比べて明らかに直感的で円滑に操作することができた．以上から，リモートコントローラがMR内視鏡システムのユーザインタフェースとして有用であることが示唆された．【謝辞】本成果は科学研究費補助金基盤研究（C）2450547による．【参考文献】[1] Proc. of 8th Int. MRI Symposium, 288-290, 2010. [2] Proc. of 20th ISMRM 1590, 2012. [3] NEMA Standard Publications：MS 1-2008, 2008.

O-1-130　PET/MRI－体型検出器の開発：シールドボックスが誘発する画像アーチファクト・ノイズの評価

○清水　浩大[1]、菅　　幹生[1]、橘　　篤志[2]、錦戸　文彦[2]、栗林　秀人[3]、中島　　巌[4]、川畑　義彦[4]、
山谷　泰賀[2]、小畠　隆行[2]

[1]千葉大学大学院工学研究科　人工システム科学専攻メディカルシステムコース菅研究室、
[2]放射線医学総合研究所、[3]シーメンス・ジャパン株式会社、[4]高島製作所株式会社

【目的】現在放射線医学総合研究所では，MRIのバードケージコイルにPET検出器を付けた「PET/MRI－体型検出器」を開発している．当検出器では，互いの装置から発生する電磁波を遮蔽するためにPET検出器をシールドボックスで覆い，PET検出器とMRI室外のPETデータ収集系を結ぶ信号線にのるノイズを低減するために，シールドボックスをペネトレーションパネルに接地する必要がある．しかし，MRI撮像時に傾斜磁場を印加利用することにより，シールドボックスに渦電流が発生すると，MRIの静磁場が歪んでMR画像に偽像が発生する．また，接地線にノイズが誘起されることでMRI画像の信号対ノイズ比（SNR）低下につながる可能性がある．本研究では，シールドボックスによる静磁場歪みと，アース線接続による画像のSNR変化を定量的に評価することを目的とした．【方法】バードケージコイルの周囲にアース線を接続していない銅製のシールドボックス（縦131×横96×厚さ38mm3）を設置し，渦電流評価シーケンスを用いて静磁場歪みを測定した．シールドボックスを付けない場合と付けた場合との差分から，シールドボックスによる静磁場歪みを評価した．また，アース線を接続したシールドボックスをMRI撮像室のペネトレーションパネルへ接地する場合と接地しない場合で，スピンエコー法による絶対値画像のSNRを比較した．【結果・考察】静磁場歪みの分布はシールドボックスの数に依存せず，傾斜磁場の印加方向に大きく依存することがわかった．静磁場歪みの大きさは，計測系全体では最大で0.06ppm，シールドボックス単体では最大で0.009ppm程度であった．シールドボックスの歪みへの影響が全体の15%ほどであるが，シールドボックス以外に，MRIの冷却シールドやコイルなどが渦電流を誘発していると考えられる．また，接地線の接地条件の違いによらず画像のSNRに大きな差は見られなかった．【結論】渦電流による静磁場歪みを定量的に評価し，シールドボックスにより発生する静磁場歪みは他の要因によるものより小さいことが示唆された．また，シールドボックスを接地することによる画像のSNR低下は生じないことが確認できた．

O-2-131　T2＊強調画像による脳動脈瘤破裂時期予測

○井上　　敬[1]、高田志保美[2]、清水　宏明[3]、藤原　　悟[3]、上之原広司[1]、冨永　悌二[2]

[1]仙台医療センター　脳神経外科、[2]東北大学医学部　脳神経外科、[3]広南病院　脳神経外科

［はじめに］くも膜下出血は時に破裂慢性期に来院することがあり、その場合通常のCT, MRIで破裂時期を推定することは困難である。意識障害を伴っていることも多く、患者情報からも推定は困難な事がある。今回T2＊強調画像から破裂時期を推定する手法を考案したので報告する。［対象・方法］対象は2006年から2007年までに来院した破裂脳動脈症例50例とした。50例に対し合計74回のMRIを撮像した。撮像時期は破裂当日から6110日目であった。GE製3T MRIを用い、EPIおよびGRE法によるT2＊強調画像を撮像した。それぞれの低信号域の描出程度から、独自のgrading systemを考案した。すなわち、G0：EPI, GRE両者で低信号域を認めないもの、G1：EPIでのみ低信号域を認めるもの、G2：GREでspottyな低信号域を認めるもの、G3：GREで5mm未満の低信号域を認めるもの、G4：GREで5mm以上の低信号域を認めるもの、とした。発症日とT2＊強調像を重回帰分析し、Day=aG0 +bG1 +cG2 +dG3 +eG4 +fの各係数を求めた。［結果］50例全例でT2＊強調画像で低信号域を認めた。低信号域は発症90日目までは徐々に軽減したが、1年後以降はほとんど変化を見なかった。重回帰分析でDay=-0.47G0 -1.79G1 -2.64G2 -1.15G3 -4.26G4 +63.5を求めた。この回帰式から破裂日を推定した場合の誤差は±10日であった。［結語］くも膜下出血症例の3TMRIT2＊強調画像では、最長6110日目でも異常信号が描出された。EPI, GRE両者の信号強度を比較することにより、破裂慢性期に破裂時期を推定することが可能であった。今後は前向き研究を行うとともに、回帰式の精度を高める必要がある。

O-2-132　Reversed-T2WIが形態評価に有用であったLhermitte-Duclos病の一例

○熊坂　創真、中野　祥子、島田　健裕、岡内　研三、対馬　義人

群馬大学医学部附属病院　核医学科

Lhermitte-Duclos病はdysplastic cerebellar gangliocytomaとも呼ばれ、小脳回が腫大した腫瘤を形成する稀な疾患である。成人の場合はCowden症候群の一徴候として見られることが多い。症例は30代男性で、頭痛と項部痛を主訴に近医を受診し、MRIで右小脳半球の腫瘤性病変を指摘され当院を受診した。MRIのT2WIでは右小脳半球に5cm大の縞状の腫瘤状高信号を認め、T1WIでは縞状の低信号を呈していた。造影T1WIでは病変内に明らかな異常造影効果を認めなかった。DWIでは軽度高信号を呈し、ADC値は正常小脳半球より若干の上昇が認められた。腫瘍は軽度のmass effectを伴い、第四脳室の軽度圧排と側脳室の拡大を認めた。FDG-PETでは病変部は軽度の集積亢進を認めた。手術による腫瘍摘出術が施行され、病理診断はLhermitte-Duclos病であった。この疾患は、T2WIにおける縞状高進号が特徴的であり' tiger striped sign'と呼ばれる。これは小脳回肥大を反映しているとされる。本症例においてT2WI画像を反転したReversed-T2WIにて表示したところ、肥大した小脳回の構造とこれが正常小脳実質と連続する様子が明瞭に描出され、病変の構造を詳細に評価するのに有用であった。本症例は既往歴として小児期に大腸ポリープや左腋窩脂肪腫の切除歴があった。また、病理学的な診断は不明であるものの、CTにて甲状腺の結節性病変を指摘されていた。これらの既往から、本症例はCowden症候群の可能性が高いと推察された。典型的な画像所見を呈するLhermitte-Duclos病を経験したが、Reversed-T2WIがこの疾患の特徴である肥大した小脳回構造をより明瞭に描出した。

O-2-133　3D FLAIRにおける髄膜腫のrim-like patternについて

○榎園美香子[1]、森川　　実[1]、井手口怜子[1]、上谷　雅孝[1]、松尾　孝之[2]、堀江　信貴[2]、永田　　泉[2]、林　徳真吉[3]、本田　純久[4]

[1]長崎大学　放射線科、[2]長崎大学　脳神経外科、[3]長崎大学　病理部、[4]長崎大学医学部　保健学科

【目的】3D FLAIRにおける髄膜腫の画像所見に関する詳細な報告は少ない。今回我々は髄膜腫の辺縁の画像所見を主体として、単純および造影3D FLAIRでのrim-like patternを手術所見および病理所見と比較し、3D FLAIRの髄膜腫における有用性に関して検討した。【方法】2011年3月から2012年8月まで、術前に3T MRIにてGd造影3D FLAIR（T2 FLAIR-Cube）が施行され、手術にて髄膜腫と診断された20例（造影のみ1例を含む）を対象とした。rim-like patternは腫瘍実質と比較して、単純で腫瘍実質よりも低信号（rim-NE）、造影で高信号（rim-CE）を示すものと定義し、長さを4段階（-，+，++，+++）に分けて評価した。これを腫瘍の大きさ、脳浮腫、手術所見、組織型と比較検討した。また術前にDSAが施行された11例ではpial supplyの有無も評価した。【結果】rim-NEは（-）：2（10.5%），（+）：3（15.8%），（++）：3（15.8%），（+++）：11（57.9%）、rim-CEは（-）：1（5%），（+）：4（20%），（++）：3（15%），（+++）：12（60%）であった。rim-NEのgradeが高いほど脳浮腫は少なく（p=0.025）、手術での癒着も見られなかった（p=0.001）。rim-CEはDSAでpial supplyを認めるものでよりgradeが高かった（p=0.013）。しかしrim-CEのgradeと腫瘍の大きさ、脳浮腫、手術での癒着の有無や組織学的悪性度とは有意差を認めなかった。【まとめ】髄膜腫におけるrim-NEは手術難度の予測に有用と思われた。rim-CEはDSAでのpial supplyの有無と関連し，pial supplyが存在する腫瘍辺縁に生じた造影剤のわずかな濃度差に起因すると思われた。

O-2-134　通常量Gd静注での内リンパ面積の半定量：2種の処理画像の比較

○長縄　慎二[1]、鈴木耕次郎[1]、中道　　玲[1]、卜蔵　公紀[1]、吉田　忠雄[2]、曾根三千彦[2]、中島　　務[2]、池田　　充[3]、Homann Georg[4]

[1]名古屋大学医学部　放射線科、[2]名古屋大学医学部　耳鼻科、[3]名古屋大学　放射線技術、[4]ミュンスター大学　放射線科

【目的】メニエール病をはじめ多くの内耳障害が内リンパ水腫と関連があるとされている。内リンパ水腫がMR画像で評価できるようになってきたが、客観的評価法の開発が望まれている。本研究の目的は、新たに開発した2種類の内リンパ描出画像処理法を用いた内リンパ面積の半定量的測定法の評価をすることである。【対象と方法】内リンパ水腫が臨床的に疑われた連続24症例で通常量Gd静注4時間後に3Tで以下の3種類の画像の撮像をされた。

(1) heavily T2-weighted (hT2w) MR cisternography (MRC),

(2) hT2w-3D-FLAIR with inversion time of 2250 msec (positive perilymph image, PPI),

(3) hT2w-3D-IR with inversion time of 2050 msec (positive endolymph image, PEI)。

すべて1ミリスライスで同一位置、同一FOVである。処理画像上で内リンパが負の信号となるように画像処理は、以下のように行った。なお、MRCを掛け合わせるのはバックグラウンドを抑制し、液体部分の信号絶対値を持ち上げて、全体のコントラストノイズ比を上昇させるためである。

(PPI-PEI) =HYDROPS, HYDROPS x MRC=Image#1

(PPI-0.05xMRC) =HYDROPS2, HYDROPS2 x MRC=Image#2

3名の観察者が蝸牛と前庭を用手的にROIで囲み、負のピクセルを内リンパとして、内リンパのリンパ腔全体に対する面積比を求めた。

【結果】3名の観察者すべてで、蝸牛、前庭の両者についてImage#1と#2における測定値に強い相関が見られた。（蝸牛ではr=0.783, 0.734, 0.800；前庭ではr=0.924, 0.930, 0.933）Repeated-measures ANOVAでは観察者間に有意差は見られなかった。

【結論】通常量静注Gd4時間後撮影のデータから作成されたImage #1, #2での内リンパ面積半定量値間には、強い相関がみられ、また観察者間の差は少なく、有望な方法と思われる。

O-2-135　3D T2-Fast Field Echo法を用いた耳下腺内顔面神経描出におけるsurface coilとhead coilの比較

○小島　　宰[1]、藪内　英剛[2]、小林　幸次[3]、松尾　芳雄[4]、大賀　正浩[3]、武村　　濃[5]、神谷　武志[4]、川波　　哲[4]、長尾　充展[4]、佐々木雅之[2]、本田　　浩[4]

[1]九州大学大学院医学系学府　保健学専攻、[2]九州大学大学院医学研究院　保健学部門、
[3]九州大学病院　放射線部、[4]九州大学大学院医学研究院　臨床放射線科学分野、
[5]フィリップスエレクトロニクスジャパン

【目的】耳下腺内顔面神経はその走行する面により、耳下腺を浅葉と深葉に分割する。耳下腺腫瘍の手術において顔面神経麻痺の合併症を回避するために、術前に腫瘍と顔面神経の位置関係を把握することは大変重要である。従来のMR検査では耳下腺内顔面神経の描出能に限界があったが、近年、耳下腺内顔面神経描出にhead coilを用いた3D T2-Fast Field Echo法（3D T2-FFE）が有用であることが報告されている。しかし、3T MRIによる耳下腺内顔面神経描出に関して、surface coilとhead coil間の比較検討の報告は今までにない。3T MRIを用いた3D T2-FFEによる耳下腺内顔面神経描出能を、2-channel phased-array surface coilと32-channel phased-array head coilで比較検討することを目的とした。【方法】3T MRI（Achieva 3.0T TX, Philips Healthcare, Best, Netherlands）を用いて撮像を行った。16名（男性11、女性5；年齢22-24歳、平均23.0歳）の健常ボランティアに2-channel phased-array surface coil（SENSE Flex S）と32-channel phased-array head coil（SENSE Head coil 32 elements）を用いてそれぞれ1回ずつ3D T2-FFEで撮像した。得られたデータを顔面神経の経路に沿って1mm厚のslab MIPで再構成した。放射線科医2名が耳下腺内顔面神経の描出能を4段階（0：本幹の同定困難、1：本幹の同定可能だが不明瞭、2：本幹は明瞭だが側頭顔面枝・頸顔面枝分岐部以降は不明瞭、3：分岐部以降も明瞭）で評価した。また、観察可能な耳下腺内顔面神経の最大長も測定した。統計学的解析にはウィルコクソンの符号付順位和検定を用い、$p < 0.05$を統計学的有意差ありとした。【結果】2-channel phased-array surface coilを用いた3D T2-FFEは32-channel phased-array head coilを用いた場合よりも耳下腺内顔面神経の描出能と最大長ともに有意に優れていた（$p < 0.01$）。【結論】3T MRIにおいて2-channel phased-array surface coilを用いた3D T2-FFEは32-channel phased-array head coilを用いた場合よりも耳下腺内顔面神経の描出能が優れていた。

O-2-136　DCE MRI, ADC mapを用いた耳下腺の急性期放射線障害の評価

○筑井　　徹[1]、北本江梨奈[1]、大賀　正浩[2]、小林　幸次[2]、吉浦　　敬[3]、小原　　真[4]

[1]九州大学大学院歯学研究院　口腔画像情報科学分野、[2]九州大学病院　医療技術部　放射線部門、
[3]九州大学大学院医学研究院　臨床放射線学分野、
[4]フィリップスエレクトロニクスジャパン　ヘルスケア事業部

【目的】放射線照射による急性期耳下腺障害をDCE-MRIの薬物動態解析，ADC mapおよび体積変化により評価する事。

【方法】対象は術前照射前後にMRI検査を行った36名の口腔腫瘍患者。耳下腺線量は、dose volume histogramより計算し、mean dose、v_{15}、v_{26}を算出した。DCE-MRIは、3D-T_1FFE（TR/TE=6.1/4.6ms）にて、3.5秒間隔、80フェーズ収集した。TK modelを用い、K^{trans}（血漿から血管細胞外腔EESへの移行の速度係数）、ve（EESの占める容積の割合）、vp（血漿の占める割合）を算出した。ADCの算出は、b factor 0, 500, 1000, 1500s/mm^{2}を使用した。体積算出には、T_2強調横断像を用いた。線量と、各パラメーターの変化量および体積比との相関を検討した。又、体積比とve、ADCの変化量との相関を検討した。

【結果】

1. 耳下腺のmean doseは、中央値16.7Gy（1.6-34.9Gy）であった。mean doseが増えるとK^{trans}、ve、ADCは増加し、その変化は、比較的低線量でも確認された。各変化量は、mean doseと正の相関を認めた〔ΔK^{trans}（P=0.0036；ρ =0.34）、Δ ve（$P < 0.0001$；ρ =0.53），Δ ADC（P=0.0002；ρ =0.44）〕。v_{15}、v_{26}に関しても同様の傾向であった。K^{trans}の増加は照射による血流増大、血管透過性の亢進を反映し、veの増加は腺細胞の消失によるEESの増大を反映していると考えられた。

2. mean doseと体積比は、負の相関を示した（P=0.0003；ρ =-0.42）。Δ ve、Δ ADCは、体積比と負の相関を示した（$P < 0.0001$；ρ =-0.51、$P < 0.0059$；ρ =-0.333）。体積の縮小は、細胞の消失によると考えられ、その事が、ADCの増大に繋がると考えられた。

【結論】K^{trans}, ve, ADCは、低線量でも変化し、DCE-MRIの薬物動態解析は、急性期耳下腺損傷を反映すると考えられた。

O-2-137　3テスラMRIにおける酸素吸入下での脳脊髄液の経時的な信号変化

○Mehemed Taha[1]、伏見　育崇[1]、岡田　知久[1]、山本　　憲[1]、金柿　光憲、[1]、森本　笑子[1]、
坂本　　亮[1]、中島　　諭[1]、山田　浩史[1]、柿木　崇秀[1]、坂田　昭彦[1]、百々　俊樹[1]、奥知　左智[1]、
高倉　京子[1]、金澤　裕樹[1]、木戸　　晶[1]、藤本　晃司[1]、坂下　尚孝[2]、富樫かおり[1]

[1]京都大学大学院医学研究科　放射線医学講座（画像診断学・核医学）、[2]東芝メディカルシステムズ

【目的】酸素吸入下での脳脊髄液の経時的な信号変化をIR-FASE及びFASEにて比較検討した。【方法】15例の健常被験者を対象とした。3テスラMRI装置（東芝メディカルシステムズ社）にて、IR-FASE（TR 28.8sec，38回），FASE（TR 13.5sec，80回）の2つの撮影方法で酸素吸入下のDynamic撮影を行った。酸素吸入プロトコールは以下の通り。(1)5分間のroom air吸入（Pre-O2 phase），(2)5分間の100% O2吸入（O2 phase），(3)8分間のroom air吸入（Post-O2 phase）。Fijiを用い、脳脊髄液腔のみのマスク画像を作成し、さらに脳表（surface）の脳脊髄液腔（CSFs）、及び脳室（ventricle）部分の脳脊髄液腔（CSFv）に分けた。Dynamicデータを正規化し、カーブフィッティング処理を行い、信号値の最高値（maxSI），信号変化の傾き（SIslope）を算出した。【結果】Pre-O2，Post-O2 phaseではLinear curve fitting，O2 phaseではpolynomial curve fittingにて高い相関が見られた。IR-FASEではFASEに比し有意に高いSImaxとSIslopeを示した（SImax CSFs：1073.1 ± 52.8，1015.9 ± 8.3，p=0.001，CSFv：1028.09 ± 34.3，1008.1 ± 6.5，p=0.039）（SIslope CSFs：1.277 ± 0.639，0.197 ± 0.078，P＜0.0001，CSFv：0.463 ± 0.287，0.061 ± 0.06，P=0.0001）。【結論】酸素吸入による脳脊髄液のT1短縮効果はIR-FASE，FASEともに確認できた。酸素吸入による脳脊髄液のT1短縮効果は脳表と脳室内とで異なった。

O-2-138　位相分散を用いた脳脊髄液動態観察法の基礎的検討

○堀江　朋彦[1]、渋川　周平[2]、中村　智哉[2]、小原　　真[3]、荻野　徹男[3]、黒田　　輝[4]、高原　太郎[5]、
室　伊三男[2]

[1]東海大学医学部付属八王子病院　診療技術部　放射線技術科、
[2]東海大学医学部付属病院　診療技術部　放射線技術科、[3]フィリップスエレクトロニクスジャパン、
[4]東海大学大学院工学研究科　情報理工学専攻、[5]東海大学大学院工学研究科　医用生体工学専攻

【目的】従来、Improved Motion Sensitized Driven Equilibrium（以下iMSDE）は血管壁描出や造影後のフローアーチファクト抑制などに用いられてきた。本検討は、これまでの応用例とは異なりiMSDEとsteady-state free precession（SSFP）を併用した連続撮像を行い、位相分散による信号損失を利用し流れを検出する試みである。今回は、脳脊髄液を対象にSSFPの至適条件とiMSDEの性能を調べることを目的に基礎的検討を行った。【方法】使用機器はPhilips Achieva 1.5T。静止及び流体ファントム（流速0.55, 2.0, 4.0cm/s）を用いてSSFPの至適条件（k-space ordering, shot duration/interval, T2prep TE, voxel size）とiMSDEのflow venc/directionについて調べた。さらに十分な説明を行い自由意思に基づき同意を得たボランティアを対象に、生体での検討を行った。【結果及び考察】SSFPの至適条件は以下のとおりであった；k-space ordering, linear；shot duration, 300 ～ 350ms；shot interval, 800 ～ 1000ms；T2prep TE. 20 ～ 30ms。voxel sizeにより位相分散は異なるため対象に合わせた空間分解能の設定が必要であった。flow directionについては、MPGを流れに平行に印加すると信号低下が生じており印加軸の選択性が確認された。また設定した流速に応じて同心円状のアーチファクトが発生しvelocity aliasingと考えられた。生体では、側脳室～第3脳室～中脳水道など脳脊髄液の動態が良好に観察でき、flow venc/directionの選択性も反映されていた。本手法の特徴は、任意断面設定が容易であり、撮像面内全ての流れを観察できる点である。またSSFPシーケンスを用いているため1秒程度の高速撮像であり、生理的運動による流れの変化を捉える検討にも応用可能である。さらにMPGの印加方向を直交させることにより流れ成分のベクトル表示ができる可能性もある。【結論】iMSDEを併用したSSFPは、1cm/s以下の遅い流れやその方向性を検出し1秒程度の時間分解能で動態観察ができる。今後さらなる臨床応用の可能性が示唆される。

O-2-139　膜を介した脳脊髄液拍動流の４次元位相コントラスト法に基づく可視化

○八ツ代　諭[1]、平山　晃大[2]、松前　光紀[2]、厚見　秀樹[2]、梶原　　直[3]、黒田　　輝[1]、
Abdulla Afnizanfaizal[4]

[1]東海大学大学院工学研究科　情報理工学専攻、[2]東海大学医学部　脳神経外科、
[3]東海大学医学部付属病院　放射線技術科、
[4]Faculty of Computer Science and Information Systems, Universiti Teknologi Malaysia, Malaysia

【目的】脳脊髄液（CSF）腔内に存在する膜様構造物を介して伝搬するCSF拍動流の可視化と特徴抽出のため4次元位相コントラスト法による速度マッピング法を応用した解析を行った．【方法】本手法の妥当性を検証するためにファントム実験を行い，その後患者ボランティアに適用した．ファントム実験では冠状面を撮像しVENCを10［cm/s］とした．ファントムには膜を介したCSF拍動流の伝搬を検証するために薄膜を装着した．しかし，張力が一様で無い事が考えられたので薄膜前後の平均流速，圧力勾配を定量し相関係数を評価した．ファントム実験の結果から，妥当性を検証できた．ボランティア実験では，健常者6名（22～42歳）と水頭症患者（26歳），クモ膜嚢胞患者（22歳）を矢状面で撮像しVENCを5［cm/s］とし，AP（背腹），RL（左右），FH（頭尾）の各方向を速度エンコードした．得られた位相画像から速度を算出し，面内の速度をベクトルで，面外の速度をカラースケールで描画した．その際，Pulsatility-Based Segmentationを用い，血流と思われる流体部分の除去を行った．得られた速度場の圧力勾配を描画した．【結果】クモ膜嚢胞患者の速度分布をFig.1に，圧力勾配分布をFig.2に示す．【考察】本手法により膜を介したCSF拍動流の伝搬を可視化できた．Time-SLIP法でCSFの移動を捉えて，移動が無い時には本手法による速度，圧力勾配を可視化することで有用な臨床情報が得られると考えられる．

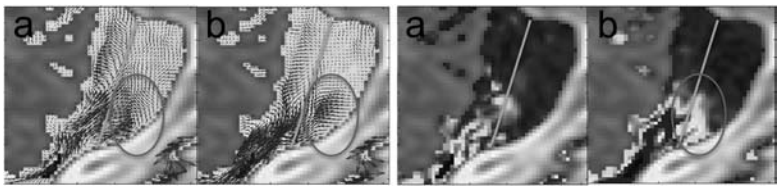

O-2-140　MRクェッケンシュテット試験：正常圧水頭症の非侵襲的診断法となりうるか

○清水　辰哉[1]、市川新太郎[1]、本杉宇太郎[1]、奥村　彰浩[2]、森阪　裕之[1]、佐野　勝廣[1]、熊谷　博司[3]、
池長　　聰[3]、市川　智章[1]

[1]山梨大学医学部　放射線科、[2]静岡県立病院　放射線科、[3]山梨大学医学部付属病院　放射線部

【目的】我が国において認知症患者は年々増加し、社会問題となっている。過去の研究によると、認知症と診断された患者の約5%は「特発性正常圧水頭症（以下iNPH）」であると推測されている。iNPHは認知機能低下を呈し、著明な脳室拡大を認めるにも関わらず、頭蓋内圧亢進は認めない。しかし微小な髄液循環障害は存在すると考えられており、髄液短絡術（シャント手術）を行うことで上記の症状は著明に改善する。このようにiNPHは治療可能な認知症であるが、老人性認知症においても脳萎縮に伴い脳室は拡大し、同様の所見と症状を呈する。よって両者を正確に鑑別する必要があり、現在は診断のために腰椎穿刺による侵襲的検査が行われている。

今回、MRIを用いて脳脊髄液循環の様子を非侵襲的に評価する方法を試みた。

【方法】クェッケンシュテット試験とは、腰椎穿刺によりくも膜下腔の閉塞機転の有無を調べる検査である。健常者の場合、両側頸静脈を用手的に圧迫することで頭蓋内の静脈が怒張し、脳脊髄液圧が上昇する。頭蓋内もしくは脊柱管内のくも膜下腔に閉塞機転がある場合、頸静脈圧迫によっても脳脊髄液圧上昇は認められない。

脳脊髄液圧上昇時、髄液の循環動態も変化をきたしていることが予測される。今回、iNPHを持たない健常者6名に対して、中脳水道を流れる脳脊髄液の平均速度・最高速度・流量を、頸静脈圧迫時と圧迫解除時に分けて計測した。計測にはGE healthcare社の1.5T MRIによりPhase Contrast法を使用した。

【成績】頸静脈圧迫時に比して圧迫解除時のほうが、平均速度・最高速度・流量いずれも増加することが予測されたが、予測通りの結果となったのは最高速度のみ（圧迫時：1.254～1.255cm/s、圧迫解除時：1.885～1.911cm/s）であった。

【結論】中脳水道における脳脊髄液の最高速度は、髄液の循環動態を反映する可能性がある。iNPHにおける髄液の僅かな循環障害をMRIで検出することできるようになれば、将来的にはiNPHの診断に寄与する情報を非侵襲的に得られるかもしれない。

O-2-141　4D Flow MRIを用いたEC-IC bypass術後患者評価：3次元血流動態の可視化及び血流定量

○関根　鉄朗[1]、高木　　亮[1]、天野　康雄[1]、松村　善雄[1]、村井　保夫[2]、鈴木由里子[3]、汲田伸一郎[1]

[1]日本医科大学　放射線科、[2]日本医科大学　脳神経外科、[3]Philips

目的：Extracranial-Intracranial（EC-IC）bypassは巨大内頚動脈瘤の加療の際に内頚動脈結紮を行う症例や内頚動脈閉塞症例に対して施行される。これらの症例の術後の評価法としてのDSA, CTA, TOF-MRA, SPECT等は広範囲の動的な血流を非侵襲的に評価する事が困難である。今回、我々はEC-IC bypass後症例の頭蓋内血流動態を、time-resolved 3D phase-contrast MRI（4D Flow MRI）を用いて評価した。方法：対象はEC-IC bypass術後25例（男性16例、平均年齢66.3歳、内頚動脈結紮13例、内頚動脈閉塞12例）。装置は3T-MRI（Philips）。撮像条件はTR/TE=8.4/5.4、FOV=210X210mm、VENC=70cm/sec、voxel size=0.82X0.82X1.4mm、heart phase=15。GTFlow software（GyroTools）を用いて、解析を行った。検討項目はbypass血管のpatency、患側のM1、A1、PCoAの血流方向。血流方向はanterograde、retrograde、unclear（slow or no flow）の3者に分類した。また、4D Flow MRIと同時期にCTAを撮影された16例で、bypass血管の血管径と血流量の相関を検討した。結果：全例でbypass血管のpatencyは良好だった。逆行性血流が観察された割合は、M1（n=15：60.0%）、A1（n=7：28.0%）、PCoA（n=15：60.0%）だった。M1の逆行性血流は内頚動脈結紮例群において多く見られ、内頚動脈閉塞例群と比較して有意な差を認めた（n=12/13 pts vs n=3/12 pts、$p < 0.01$）。bypass血管の血管径と血流量は正の相関を認めた（$r=0.532$, $p < 0.05$）。結論：4D Flow MRIにより、EC-IC bypass後症例において、血流動態の可視化・定量的な評価が可能であった。

O-2-142　頭蓋内脳動脈瘤における4D-PC-MRAとCFD解析による速度データの比較

○渡邉　嘉之[1]、國富　裕樹[1]、田中　　壽[1]、西澤　光生[1]、塚部　明大[1]、有澤亜津子[1]、藤中　俊之[2]、網谷　隼人[3]、大谷　智仁[3]、和田　成生[3]、富山　憲幸[1]

[1]大阪大学医学部　放射線科、[2]大阪大学医学部　脳神経外科、[3]大阪大学大学院　基礎工学部

【目的】近年形態画像を用いたComputational fluid dynamics（CFD）解析が行われているが実際の計測データとの比較は少ない。本研究の目的は脳動脈瘤症例において4D-Phase Contrast（PC）-MRAによる血流計測値と、3D-DSAから計算したCFDによる血流値の比較を行いその差異を検討した。【方法】対象は脳動脈瘤精査目的で、3D-DSAおよび4D-PC-MRAを施行したMCA動脈瘤症例を対象とした。3T-MRI装置（Philips社製Achieva TX）にて4D-PC-MRA（3D-Qflow：TR/TE=8.1/3.8msec FA=15、FOV=180mm、Matrix=192X192→256X256、1.0mm/0.5mm, 55 slice、撮像時間15-20分程度）を撮像した。3D-DSAは（Philips Allura XperFD20/20）を用い、対象の内頸動脈から造影剤を注入し3D画像を得た。CFD解析は汎用熱流体解析ソフトSTAR-CCM+8.02（IDAJ）を用い，入口境界条件はPC-MRAから計測した流速データを用いた。PC-MRIとCFD解析から得られたボクセルの速度を比較した．以下のdp，dmの指標を用いて全体の速度の差を数値化した．$dm = \Sigma (N, i) (ViMRI\text{-}ViCFD) / N$, $dp = 1/N \ \Sigma (N, i) ((ViMRI\text{-}ViCFD) / ViMRI)$ N：ボクセルの数ViMRI：PC-MRIにおけるボクセルの速度ViCFD：CFDにおける平均化したボクセルの速度【結果】4D-PC-MRAとCFDでは各部位において流速差を認め、壁近くの差が大きな傾向を示した。dm値（cm/s）はX=14.7，Y=12.9，Z=12.4であった。【結論】4D-PC-MRAで得られた流速値とCFDから計算された流速値には差異が見られた。今後は個々の流速データを用いたCFD解析法の確立が望まれる。

O-2-143　3T装置における自動でDelay timeを設定するPaceMakerを用いたFBI撮像と従来法との比較

○佐々木博信[1]、大田　英揮[2]、根本　　整[1]、木村　智圭[1]、山中　一臣[1]、永坂　竜男[1]、二科　孝志[3]、後藤　克人[3]、市之瀬伸保[3]、山下　裕市[3]、梁川　　功[1]

[1]東北大学病院　診療技術部放射線部門、[2]東北大学病院　放射線診断科、
[3]東芝メディカルシステムズ株式会社

【目的】FBI（Fresh Blood Imaging）は、心電図を読み込んで自動的に最適delay timeを決定するPaceMakerを使用することで、操作が簡便で安定した画像を取得でき、検査時間の短縮が期待できる。今回我々は、ECG-prepを用いて撮像する方法（従来法）とPaceMakerを用いたFBI法で下肢動脈の描出能を視覚評価とコントラストによる検討を行った。また、検査時間の短縮に関して、検査フローと撮像時間から検討を行った。【方法】使用装置は東芝社製Vantage Titan 3Tを用いた。対象は同意の得られた健常ボランティア8名とし、PaceMakerを用いた場合、delay timeの設定に心電図（ECG）同期を用いた場合、脈波（PPG）同期を用いた場合の計3法で、FBIを撮像し、下肢動脈の描出について視覚評価とコントラストの比較を行った。視覚評価は放射線科医1名、診療放射線技師3名により4段階のスコア（4：excellent，3：good，2：fair，1：poor）で評価を行った。膝窩動脈、前脛骨動脈、腓骨動脈、後脛骨動脈の信号値と筋肉の信号値からコントラスト［$(S_A-S_B)/(S_A+S_B)$］を求めた。また、それぞれの撮像法における、入室から検査終了までの総検査時間を比較した。【結果・考察】下肢動脈の視覚評価は、平均スコアでPaceMaker：3.34、ECG：3.47、PPG：3.28と描出能に大きな優劣はなかった。またコントラストは、膝窩動脈（PaceMaker：0.91、ECG：0.93、PPG：0.90）、前脛骨動脈（PaceMaker：0.82、ECG：0.85、PPG：0.79）、腓骨動脈（PaceMaker：0.73、ECG：0.81、PPG：0.75）、後脛骨動脈（PaceMaker：0.76、ECG：0.79、PPG：0.72）であった。腓骨動脈において、ECGと比較してPaceMakerでのコントラストが低くなる傾向（p=0.057）、後脛骨動脈において、PPGと比較して、PaceMakerでのコントラストが高くなる傾向（p=0.054）が見られたが、その他では有意なコントラストの差を認めなかった。総検査時間は、PaceMaker：約10分、従来法：約16分であり、全例でPaceMakerの検査時間が短かった。【結語】自動的に最適delay timeを決定するPaceMakerを用いたFBI撮像法は、操作が簡便で安定した画像を取得可能であり、総検査時間の短縮により患者負担の軽減につながる。

O-2-144　頸部領域における3次元シネ位相コントラスト磁気共鳴法を用いた血流動態解析の精度検証

○登澤　一輝[1]、礒田　治夫[1]、福山　篤司[1]、丸山　克也[2]、小森　芳秋[2]、小杉　隆司[3]、竹原　康雄[4]、長縄　慎二[5]

[1]名古屋大学大学院医学系研究科　医療技術学専攻医用量子科学講座、[2]シーメンス・ジャパン（株）、
[3]アールテック（株）、[4]浜松医科大学医学部附属病院　放射線部、
[5]名古屋大学大学院医学系研究科　総合医学専攻高次医用科学講座量子医学分野

【目的】頸動脈病変の発生予測・早期診断・予後推定をするためには血流動態を正確に評価することが重要である。近年、3次元シネ位相コントラスト磁気共鳴法（3D cine PC MRI）で血流動態を評価する試みが行われており、この手法による流速測定の精度向上が期待される。そこで、頸動脈における3D cine PC MRIの最適な空間分解能を検討すると共に、その精度を検証した。【方法】3T MR装置を用いて、内径6mmのアクリル管で総頸動脈を模擬したファントムを2D及び3D cine PC MRIで模擬心電図同期して撮影した。模擬血液として40%重量グリセリン水溶液を定常流で循環させ、流量をコリオリ式デジタル流量計で測定した。解析には（株）アールテック社製の血流解析ソフトFlovaを用い、時間平均断面平均流速と時間平均最大流速を算出した。流量計から求めた基準値と比較し、空間分解能による影響を検討した。また、12名の健常ボランティアの左右総頸動脈を心電図同期し、ファントム実験で得られた最適撮像条件を用いて撮影した。解析にはFlovaを用い、2D及び3D cine PC MRIから得られた流速の経時的な変化を比較した。加えて、2D及び3D cine PC MRIから得られた時間平均断面平均流速と収縮期最大流速についてBland-Altman分析を行った。【成績】ファントム実験では、時間平均断面平均流速は空間分解能の影響をあまり受けなかった。時間平均最大流速は空間分解能が内径の約1割の時に実測値に近づいた。健常ボランティアの実験では、2D及び3D cine PC MRIから得られた流速の経時的な変化は概ね一致した。Bland-Altman分析では時間平均断面平均流速で、比例誤差は認められなかったが固定誤差が認められ、Limit of Agreement（LOA）は-6.5cm/s～2.4cm/sであった。また、収縮期最大流速では比例誤差、固定誤差は共に認められず、LOAは-11.5cm/s～8.8cm/sであった。【結論】ファントム実験では、最適な空間分解能は内径の1割程度を要した。健常ボランティアの実験では、2D及び3D cine PC MRIは概ね一致した。以上より、3D cine PC MRIは2D cine PC MRIに比べて、体軸方向の撮影範囲を広くすることができるため、血流動態の評価に有利であると考えらえた。

O-2-145　脈波同期併用MRAによる脳動脈末梢血管描出の検討

○古川　研治[1]、二階堂　剛[2]、山本　綱記[1]

[1]社会医療法人孝仁会釧路孝仁会記念病院　診療放射線科、[2]社会医療法人孝仁会釧路脳神経外科

【目的】脳動脈血管の血流動体把握は血管奇形や腫瘍、術前イメージング等において重要である。我々は、脈波同期併用MRAで頭蓋内脳表付近の末梢動脈血管を描出し、心拍による血流動体や、1回の撮像による流速に応じた血管イメージングが可能か、撮像条件の検討を行った。また、脳表近傍の頭蓋内疾患や、バイパス等における術前イメージングの有用性を表示法も含め検討した。【使用機器・撮像条件】使用機器はINTERA Achieva 3.0T Quasar dual、SENSE Head 8ch coilを使用し、解析装置はAze Virtual Place Fujin。撮像条件は3D TFE、slab thick；40mm、Rec Voxel MPS：0.31/0.31/0.6mm、TFE factor：8、TR：21msec、TE：3.45msec、Chunk：1、SENSE：P reduction1.8、S reduction 1.2、cardiac：trigger、device：PPU defind phase：4、scan time：6min14sec。【方法】研究の趣旨を説明し、承諾を得たボランティア4名（平均年齢26.7歳）において、中大脳動脈末梢血管の描出を行うため、M1を流入部とした脳表に水平となる矢状断を撮像位置とし、FAとTONEのstart angleを変え撮像した。得られた画像から各血管の信号値と周囲脳組織とのCRを求め、末梢血管の流速や、拍動に応じた信号変化のイメージングが行える撮像条件を求めた。また、3D画像構築やシネ等の表示方法を検討し、頭部脳表疾患や術前シミュレーションでの有用性も検証した。【結果】末梢血管の信号値は小さいFAで高くなり、大きいFAでは拍動による信号値の差が大きくなった。脳とのCRはFAが24～28°で良好であった。小さいstart angleで末梢血管の描出は向上するが、FAとstart angleを大きくすることで、脳表部末梢血管の心拍内における信号の変化が大きくなった。また、MIPやVRでのシネ表示にすることにより、心拍による血流速度の変化を簡便にみることが可能であり、血流動体の把握や、術前シミュレーションで有用な症例もみられた。【まとめ】流入血管のin flow効果が最大となるようスラブの位置を設定し、年齢や症例、目的血管に応じたFAを設定することにより、比較的短かい撮像時間で、心拍による血流動体や、流速を強調した血管イメージングが可能であった。

O-2-146　BeamSat TOFの臨床有用性評価

○西村　祥循[1]、高橋　　徹[1]、黒瀬　厚成[1]、小原　陽子[2]、蔦牟田　治[1]

[1]日本医科大学武蔵小杉病院　放射線科、[2]（株）日立メディコ

【背景・目的】3D TOF法は頭部血管の描出法として広く用いられているが、血行動態の描出までは困難である。今回、抑制領域が円筒状のシリンダ型パルス（以下、BeamSatパルス）をTOF撮像に併用したBeamSat TOFが使用可能となった。本方法では、ウィルス輪を介した前後左右の流れ込みや、バイパス手術後のSTA-MCAの流れ込みを確認できる可能性がある。今回は、頭部血行動態の描出を試みた。
【方法】使用装置は（株）日立メディコ社製1.5T MRI MRI装置“ECHELON OVAL”。使用コイルは頭部撮像用こいるとした。3D TOFの撮像条件は、TR/TE=37.9［ms］/6.9［ms］、撮像マトリックス=320/196、撮像範囲は内頸動脈（ICA）岩様部から中大脳動脈（MCA）M3の70［mm］程度とした。なお、BeamSatパルスの直径は30［mm］とし、抑制位置は両側それぞれのICA岩様部とした。血行動態は、BeamSatパルス=ON/OFFのMIP画像を比較し、抑制されている血管から視覚的に評価した。
【結果・考察】
以下、左ICA狭窄患者に対して適用した代表1例の結果を示す。
・左ICAを抑制：左MCAのみが抑制された。
・右ICAを抑制：右MCAのみが抑制された。
左ICAの養生血管は、下記3種類が考えられる。
(1) 左ICA
(2) 右ICA（全交通動脈（Acom）を介して）
(3) 後大脳動脈（PCA）（後交通動脈（Pcom）を介して）
本症例では(1)左ICAの血流が低下しているにも関わらず(2)右ICAと(3)PCAからの血行が期待できないリスクの高い症例と予想される。本方法により頭部血行動態の描出は可能であり、術前のリスク分析や術後の経過観察に有用な可能性がある。今後、単純なDSA及びマスタ法やアルコック法との比較をおこなった場合、臨床有用性をより明確にできると考えられる。

O-2-147　Pencil beam型repetitive arterial or vein labeling法の検討

○渋川　周平[1,2]、西尾　広明[1]、中村　智哉[1]、宮地　利明[2]、今井　　裕[3]、荻野　徹男[4]、堀江　朋彦[5]、室　伊三男[1]

[1]東海大学医学部附属病院　診療技術部放射線技術科、
[2]金沢大学大学院医薬保健学総合研究科　保健学専攻、[3]東海大学　画像診断学、
[4]フィリップスエレクトロニクスジャパン、
[5]東海大学医学部附属八王子病院　診療技術部放射線技術科

【目的】repetitive arterial or vein labeling（RAVEL）法は，非選択的な反転回復（IR）パルスと選択的IRパルスによってラベルした血液や脳脊髄液（CSF）を，選択的に描出することが可能である．このRAVEL法において対象領域の選択性を向上させるために，RAVEL法の選択的パルスにslabパルスではなくpencil beamパルスを使用した．本手法のおよび人体における検証結果を報告する。
【方法】pencil beamパルス型RAVELはslabパルス型RAVELに比較して照射時間が長くなることがあるため，この影響をT_1値とT_2値が異なるファントムを使用して検討した．また，ラベル対象物の速度による影響を流動ファントムによって検討した．さらに，健常ボランティアにおいてCSFおよび動静脈の描出能を検討した．
【結果】脂肪のようにT_1値とT_2値が短い対象物の場合にはpencil beamパルス型RAVELではパルス幅の減少よって信号強度も有意に減少した．血液やCSFを想定したT_1値とT_2値が比較的長いファントムでは，pencil beamパルス型RAVELおよびslabパルス型RAVELに信号強度の有意差は認められなかった。pencil beamパルスは照射時間延長によるT_2減衰の影響があることが判明した．流動ファントムにおいて，遅い流速の場合にはpencil beamパルスとslabパルスの信号強度に有意差はなかったが，約50cm/sec以上では両者に相違が見られた．ボランティアにおいてpencil beamパルス型RAVELは，slabパルス法と同等かつ選択的にCSFや静脈を描出できた．
【結論】pencil beamパルス型RAVELは，CSFや静脈など遅い流速の場合において選択的に描出可能である．しかし，ラベル対象物の流速が動脈血のように速い場合には描出能に影響を及ぼす．またpencil beamパルス型RAVELは照射時間延長が問題になる場合がある．

O-2-148　Curved MPRを用いた3Dプラークイメージングの評価・検討

○上中　　治[1]、中川原哲広[1]、杉本　貴志[1]、小森　芳樹[1]、西原　圭祐[1]、目崎　一成[1]、森　　浩希[1]、上田　　猛[2]、門田　秀二[2]

[1]JA尾道総合病院　放射線科、[2]JA尾道総合病院　脳神経外科

【背景･目的】頚動脈プラークは脳梗塞の重大なリスク要因であり早期診断が重要となる。現在様々なプラークイメージング法が報告され、最近ではvariable refocus flip angle 3D-FSE法を用いた3D Black Blood法も多く行われている。今回我々は脳梗塞が疑われた患者に対してCUBE法を用いた3D Black Blood法の画像処理法を含めた撮像条件について検討を行ったので報告する。
【使用機器】GE社製Discovery MR750 3.0T、Advantage Workstation ver4.5
【対象及び方法】対象は同意の得られた健常ボランティア10名と患者20名。CUBE法によるT1強調画像とT2強調画像それぞれ総頚動脈起始部と内外頚動脈分岐部そしてサイフォン部にROIを設定しRBW（受信バンド幅）を±31.25kHz～±120kHz、ETL（Echo Train Length）はT1強調画像で12～36、T2強調画像は60～180と変化させ胸鎖乳突筋とのContrastを算出し総頚動脈起始部～中大脳動脈まで最も血管信号が抑制される撮像条件を検討した。撮像時間はそれぞれ3分以内とした。さらに患者20名に対し頚動脈エコーの所見を基準に描出能について、従来法のSagittal Reformat画像とCurved MPR画像を放射線科医師と脳神経外科医師そしてMRI検査を担当する診療放射線技師により視覚的評価を行った。
【結果】T1 Black Blood法ではRBWを±62.25kHz，ETLは28、T2 Black Blood法ではRBWを±83.33kHz，ETLは120で最も頚動脈全域において血管信号の抑制に優れ、Curved MPRを用いる事によりプラークの描出能が向上した。
【結語】CUBE法を用いた3Dプラークイメージングは撮像条件の最適化と、Curved MPR処理を行う事により総頚動脈起始部～中大脳動脈までの広い範囲のプラーク診断が容易となった。また、頚部MRAでは判定が困難な小さい所見に対しても発見が容易となり、脳梗塞ルーチン検査の一つとして有用性が高いと考える。

O-2-149　頭蓋内主幹動脈のプラークイメージングの撮像条件の検討

○高橋沙奈江[1]、宮崎　　功[1]、小林　邦典[4]、五明　美穂[2]、大戸眞喜男[1]、土屋　一洋[2,3]、似鳥　俊明[2]、河野奈々恵[5]

[1]杏林大学医学部付属病院　放射線部、[2]杏林大学医学部　放射線科医学教室、
[3]東京逓信病院　放射線科、[4]杏林大学保健学部　診療放射線技術学科、[5]東芝メディカルシステムズ

【目的】急性期のラクナ梗塞には、明らかな再発や脳浮腫を伴わないにも関わらず神経症状が悪化する進行性脳卒中という病態が存在する。その一つの原因病態としてBAD(branch atheromatous disease)が知られ、穿通枝分岐部に存在するアテロームプラークが原因と考えられている。BADと他の脳梗塞を区別することは治療戦略的にも重要で、近年3TMRIの普及とともに脳血管のアテロームプラークの描出が試みられている。今回我々は頭蓋内主幹動脈のアテロームプラークの描出を目的とした撮像条件の基礎的検討を行ったので報告する。【方法】使用装置はVantage Titan 3T、受信コイルはAtlas Head SPEEDERを使用した。撮像にはdual echoのFSE法を用いてスライス厚2mm、FOV 100mmに固定し、TR、マトリクスサイズ、加算回数を変化させ、正常ボランティアの中大脳動脈(M1)の長軸に直交する断面の撮像を行った。得られた画像の視覚評価とS/N測定を行い、撮像時間を加味して至適撮像条件を求めた。【結果】S/Nとコントラスト及び血管壁の描出能を検討した結果、dual echoでのT2強調画像においてはTR 3000以上が至適であった。面内分解能は高いほうが望ましいが、実用的な撮像時間内でのS/Nを考慮すると0.4mmとなった。以上の検討により撮像パラメータはTR 3000ms、TE 18/90ms、ピクセルサイズ0.4mm×0.4mm、平均加算1としたところ、撮像時間は4分36秒であり、同撮像条件でのボランティア撮像で明瞭な血管壁描出を得ることができた。【考察】この至適撮像条件によるdual echo FSEは、日常臨床において頭蓋内主幹動脈のプラークの描出に活用できる可能性があると考えられる。

O-2-150　中大脳動脈M1狭窄における頭蓋内プラークイメージングの初期臨床応用

○五明　美穂[1]、土屋　一洋[1,4]、大原　有紗[1]、立石　秀勝[1]、高橋沙奈江[2]、宮崎　　功[2]、小林　邦典[3]、似鳥　俊明[1]

[1]杏林大学医学部　放射線医学教室、[2]杏林大学医学部付属病院　放射線部、
[3]杏林大学保健学部　診療放射線技術学科、[4]東京逓信病院　放射線科

【目的】頭蓋内主幹動脈狭窄の原因は血管壁肥厚やプラーク形成、塞栓など様々であるが、これら原因を特定することは治療方針決定のために重要な意味を持つ。頸動脈ではプラークイメージングにより血管壁および血管内腔の評価が可能であるが、近年3T装置の普及とともに頭蓋内主幹動脈においても頸動脈同様にアテロームプラークの描出が試みられている。今回我々は頭蓋内主幹動脈におけるプラークイメージングに至適な撮像条件であるdual echo FSE法を導きだしたので、これを用いた初期臨床経験について報告する。【対象】2013年4月から5月まで、中大脳動脈M1狭窄の経過観察のため当院でMRI検査を施行した4例(75～78歳、男性3例、女性1例)を対象とした。このうち1例は塞栓性閉塞再開通後の症例であった。【方法】使用装置はVantage Titan 3T、受信コイルはAtlas Head SPEEDERを使用した。撮像にはdual echoのFSE法を用い、TR 3000ms、TE 18/90m、ピクセルサイズ0.4mm×0.4mm、平均加算1、スライス厚2mm、FOV 100mmとし、M1の長軸に対する直交断面にて撮像を行った。【結果】塞栓性閉塞再開通後の症例ではPDWとT1WIで内腔に結節状の信号が確認でき、塞栓の残存による内腔狭窄であると考えられた。このほか3例の中大脳動脈狭窄症例では全症例でPDW、T2WI、T1WIいずれにおいても内腔のflow voidを取り囲む信号上昇がみられ、血管壁肥厚が内腔狭窄の原因であると考えられた。これら3症例とも抗血小板薬のシロスタゾールが投与されていたが、血管壁の信号が特に目立った1症例は経過観察中に狭窄部位に改善傾向がみられた。【考察】dual echo FSEを用いた頭蓋内主幹動脈狭窄におけるプラークイメージングは狭窄原因を特定でき、また狭窄原因が血管壁肥厚である場合、治療に対する反応性についても予測できる可能性がある。

O-2-151　ファントム信号を使用した頸動脈プラークの性状鑑別

○小倉　明夫[1]、早川　克己[1]、前田富美恵[1]、梶原万里子[1]、山村憲一郎[2]、高津　安男[3]
[1]京都市立病院、[2]大阪医科大学附属病院、[3]大阪赤十字病院

【背景】MRIによる頸動脈プラークの性状鑑別は、対比するための信号値が必要であるため、しばしば周りの筋肉や唾液腺の信号が使用される。しかし、これらの信号値は個人差があることが推察される。加えて2D-blackblood法（2D-BB）では心電同期のRR間隔の差により、TRが異なりコントラストも変化する。そのため、我々は3種類のファントム信号をreferenceとして、2D-BB，3D-VISTAでの有用性を評価した。

【方法】本研究は、倫理委員会の承認を得ている。指標として3つのファントムを作成した。ファントムの直径は20mm、長さは50mmの円柱形の容器で、生理食塩水とGd-DTPA 5μmolと2.5μmolの3種類の液体を封入した。ファントムの位置は、可能な限り両側の総頸動脈の近くに設置した。MRAや超音波検査で頸動脈の狭窄が指摘された52名の患者に対して、測定を行った。それぞれの信号強度から変動を比較した。またSII（Signal IntensityIndex）を算出し、pathological gradeとの比較を行った。

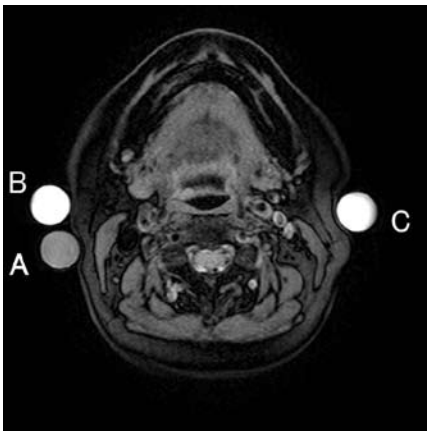

【結果および考察】ファントム信号をreferenceとした場合は、組織をreferenceとした場合に比べ、明らかに変動誤差が少なくなった。また、SIIとpathological gradeの相関も改善した。加えて、これらは3D-VISTAでも使用可能であった。

O-2-152　3.0Tにおけるradial scan法による非心電図同期頸動脈血管壁イメージング ～流速による信号強度の評価～

○中村麻名美[1,3]、真壁　武司[1]、畠山　遼兵[1]、市川　昌樹[1]、杉森　博行[2]、坂田　元道[3]
[1]市立函館病院　中央放射線部、[2]北海道大学病院　診療支援部放射線部、
[3]北海道大学大学院保健科学研究院

【目的】従来，MRIによる頸動脈血管壁イメージングでは，血管壁と血管内腔のコントラストを高く保つため心電図同期による血流信号抑制を行っていた．しかし，この方法では心拍の変動によりTRが変化し固定組織のコントラストに影響する．近年，体動補正のために開発されたradial scan法による頸動脈血管壁イメージングでは，固定TRを使用できるが血流信号抑制パルスを使用しない．血流によるflow void効果により血管内腔信号強度を低下させているが，遅い血流ではflow voidとならない可能性がある．また，3.0T装置においては，1.5Tに比べSNRが高いことから血管内腔信号強度が上昇する可能性もあるが，これらはいまだ実証されていない．本研究では，自作流体ファントムにて流速とチューブ内腔信号強度の関係を明らかにし，3.0Tにおける血管壁イメージングの有用性を検討した．【方法】自作流体ファントムの流速は，頸動脈血流速を考慮した4～30cm/sをslow，middle，fastの3段階に設定した．T1，T2強調像（T1，T2WI）を撮像し，チューブ内腔の信号強度を測定した．また，流速0cm/sのチューブ内腔信号強度を基準とし，各流速における信号比（signal intensity ratio：SI ratio）を求め，各流速における信号低下率を1.5Tと3.0Tにて比較した．【結果】1.5T radial scan法では，流速middle以上で十分なflow voidとなり，頸動脈における流速領域ではチューブ内腔の信号強度に差はなかった．3.0Tにおいても同様の結果が得られた．また，SI ratioにおいては，T1，T2WIともにslowの流速にて静磁場の違いによる有意差がみられた．【結論】3.0Tによるradial scan法は頸動脈領域の血流速において十分なflow void効果が得られ，プラーク等の固定組織と血管内腔のコントラストが高くなり，プラーク評価に有用となる可能性がある．

O-2-153　Gated Reduced FOV Echo Planar Imagingを用いた頸動脈血管壁拡散強調画像での心拍の影響の低減

○三好　光晴、椛沢　宏之

GEヘルスケア・ジャパン（株）　研究開発部

【目的】頸動脈血管壁イメージングにおいて、脂質コアはT1w，T2wで他の組織との信号のoverlapがある。脂質コアは拡散係数が他の組織より低く[1]、T2値も長いため、Diffusion Weighed Echo Planar Imaging（DW-EPI）で高信号に描出できる可能性がある。しかし、血管壁は拍動しているためDW-EPIの信号強度は拍動の影響を受ける。本研究では、Gated DW-EPIによる心拍の影響の低減をボランティアにて検討する。【方法】血管壁の拍動がDW-EPIに与える影響を見るため、Peripheral Gatingのon/offを比較した。Gate onの場合、心拡張期にデータ収集し、TR=4RR、scan時間4：04とした。Gate offの場合はTR=4000、scan時間4：20とした。頸部では人体のsusceptibilityの影響でDW-EPIに歪みが生じやすいため、2D選択励起Reduced Field of View（rFOV, FOCUS）[2]を使用し、FOV 16x8cmとした。Axial面、分解能1.3mm、Slice 3.6mm、b-value 500[s/mm^2]、Tetrahedral、加算回数12とした。書面にてインフォームドコンセントを得たボランティアの総頸動脈をMR750w 3.0Tで撮像した。【結果と考察】DW-EPIの血管壁の信号はgating onの方が高く、拍動が影響していると考えられる。rFOVにより歪みの少ないDW-EPI画像が得られた。頸動脈血管壁イメージングにgated rFOV DW-EPIは有効であることが示唆された。【参考文献】1. Kim SE, et al., JMRI 34：1167-75（2011）．2. Saritas EU, et al., MRM 60：468-473（2008）.

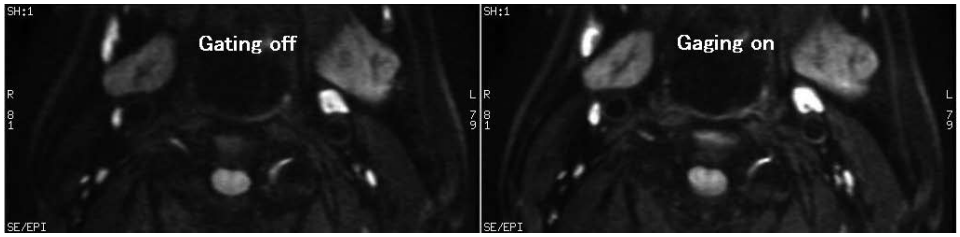

O-2-154　脂肪抑制3D FSE T1WI（CUBE T1）を用いたblack blood法による頚部内頚動脈狭窄病変の検出 －3D TOF法との比較－

○塚本　慶[1]、増井　孝之[1]、片山　元之[1]、佐藤　公彦[1]、寺内　一真[1]、水木　健一[1]、杉村　正義[2]、米山　浩司[2]、阪原　晴海[3]、三好　光晴[4]、椛沢　宏之[4]

[1]聖隷浜松病院　放射線科、[2]聖隷浜松病院　放射線部、[3]浜松医科大学医学部　放射線医学教室、[4]GEヘルスケアジャパン　研究開発部

【背景・目的】頚部内頚動脈狭窄症は脳梗塞のrisk factorとして重要であり、time-of-flight（TOF）法によるMR Angiography（MRA）がスクリーニングの手法として広く施行されている。一般にplaque imagingとして施行されているblack blood imaging（BB）では血管壁そのものが描出されるため、狭窄そのものの検出にも有用であると考えられる。今回我々は、研究用脂肪抑制3D FSE T1WI（CUBE T1, GEHC）を用いたBB法による頚部内頚動脈狭窄病変の検出能を、3D TOF法と比較検討した。【方法】対象2012年11月-2013年4月で頚部内頚動脈領域のBB及び3D TOF-MRAの両者を施行した37症例、74血管（男性30例、平均69歳（33-94））。MRI GE社製Discovery MR750（3.0T）及びSigna HDxt（1.5T）を使用。CUBE T1；大動脈弓上縁から頚部内頚動脈領域を範囲にして冠状断で撮像（TR/TE=500/17msec，FA=90°，ST=1mm，3.5min）。3D-TOF法；TR/TE=18/3.4msec，FA=18°，ST=2mm，2.5min）にて頚動脈分岐部前後を撮像。それぞれ元画像及びMIP，MPR処理画像を用いて評価を行った。【評価】TOFでNASCET criteria、BBではNASCET及びECST criteriaに基づいて狭窄評価（BB-N/BB-E）を行った。【結果】全症例で良好なBB画像が得られた。TOFでは17血管が50%以上の狭窄を示し、それらはBB-N，BB-Eいずれにおいても50%以上の狭窄を呈した。BB-N，BB-Eともに偽陰性となる症例は存在しなかった。TOFで50%未満の狭窄を呈した57血管では、BB-Nではいずれも50%未満の狭窄であったが、BB-Eでは13血管（23%）が50%以上の狭窄と判定された。【考察】粥状硬化病変初期では内腔狭窄よりもpositive remodelingが先行することが知られている。主に内腔のみを評価するbright blood imagingでは初期病変の検出に限界があると思われ、血管壁の情報を加味したECST法で評価したBB法との検出率の差に反映されている。今回使用したBB法は短時間で、広範囲の撮像が可能で、スクリーニングの方法として使用できる可能性がある。【結論】BB法を付加することで、頚部内頚動脈狭窄、粥状硬化性病変を3D TOF法よりも早期に検出できる可能性がある。

O-2-155　頸動脈プラーク撮像法のコントラストの比較（SEと可変フリップ角FSEの比較）

○服部　尚史[1]、五味　達哉[2]、中野　晃枝[1]、横瀬　正知[4]、稲田　峰輝[1]、原田　理映[1]、氷熊　玲子[1]、長谷川　誠[2]、村田　　望[2]、角尾　美果[2]、長基　雅司[2]、飯塚　有応[2]、佐藤健一郎[3]、林　　盛人[3]、岩渕　　聡[3]

[1]東邦大学医療センター大橋病院　放射線部、[2]東邦大学医療センター大橋病院　放射線科、
[3]東邦大学医療センター大橋病院　脳神経外科、[4]株式会社日立メディコ　MRIシステム本部

【背景】頚部プラーク撮像において、SE-T1WIはプラークの性状をよく反映している。しかし、2D撮像であるためスライス方向の分解能が低い欠点がある。近年、3Dの可変フリップ角FSE（VRFA-FSE）がプラーク撮像に用いられているが、両者のコントラストを比較した報告はない。【目的】SE-radial scanであるRADAR-SEとVRFA-FSEであるiso-FSEのコントラストを比較する。また、リファレンス部位との信号強度比をカラーで表示するsignal intensity ratio（SIR）mapに与える影響を検証することを目的とした。【使用機器】日立メディコ社製1.5T ECHELON-Vega。【方法】RADAR-SEとiso-FSE比較のため、Gd-DTPAを希釈したファントムを撮像し、コントラストを算出し比較した。SIRへの影響を検証するために、筋肉のT1値に近づけたGd-DTPA希釈ファントムを基準としたSIRを算出し、比較を行った。【結果】低濃度のGd-DTPAファントムでは、コントラストはほぼ同等であったが、高濃度のGd-DTPAではiso-FSEのコントラストが高い結果となった。また、SIRにおいても低濃度のGd-DTPAでは同等の値となったが、高濃度のGd-DTPAではiso-FSEの方が高い値となった。しかし、この高濃度Gd-DTPAの領域のSIRは1.5以上でありSIRmapに与える影響は小さいと考えられる。【結語】低濃度Gd-DTAP領域では、iso-FSEとRADAR-SEは同等のコントラストおよびSIRであった。しかし、高濃度Gd-DTPA領域において、RADAR-SEと比較してiso-FSEは高いコントラストおよび高いSIRの値をもつ。そのため、短いT1値をもつプラークではiso-FSEでは高信号を呈しやすい点に注意を要する。

O-2-156　頸動脈プラークイメージングにおける短時間長軸方向T1強調black-blood撮像の検討

○梅崎　好永[1]、小澤由莉子[1]、小野　英雄[1]、田渕　　隆[1]、中村　理宣[1]、米山　正己[1]、武村　　濃[3]、小原　　真[3]、市川　勝弘[2]

[1]八重洲クリニック、[2]金沢大学、[3]フィリップスエレクトロニクスジャパン

【目的】頸動脈プラークイメージングでは、横断像のみならずoblique Sagittal（oblSAG）など長軸方向の観察が診断に有用な場合がある。従来用いられてきたblack blood（BB）法として、double inversion recovery（DIR-BB）法やvariable refocusing flip angle（VRFA）を併用した3D高速SE法（3D-TSE）がある。DIR-BBでは、長軸方向のダイレクト撮像は難しく、一方3D-TSEではvolume撮像のため任意の長軸方向でのBB画像が容易に得られるが、スクリーニングとしては撮像時間が長いという問題点があった。そこで今回、長軸方向のBBを安定して早く撮像する方法として、Zoom imaging with Evolved Signal Transition（ZEST）法を考案した。本検討では、ZESTを用いてT1強調BB画像を得るための最適条件の検討と従来法との比較検討を行った。

【方法】ZEST法は、2D single-shot TSEにZoom imagingを併用したシーケンスををベースに、良好なコントラストと血液抑制効果を同時に得るために3D-TSE法で用いられるVRFA技術を組み合わせた方法である。本検討では、良好なT1コントラストを得るためVRFA角を最適化し、さらにanti driven equilibriumパルスを追加したT1-ZEST法を用いた。

Philips社製Ingenia 1.5T/Achieva TX 3.0Tを用いて、当院倫理委員会の承認を得たボランティアの頸動脈を対象にZEST法・DIR-BB法・3D-TSE法のコントラスト、および血液抑制効果について比較検討を行った。

【結果】長軸撮像において、T1-ZEST法は3D-TSE法と同等の血液抑制効果が得られ、DIR-BB法／3D-TSEと比較し遜色のないT1コントラストが得られた。今後、短時間での長軸方向BB撮像法として、ZEST法の臨床応用が期待される。

O-2-157　頸動脈プラークイメージングにおける短時間長軸方向T2強調black-blood撮像の検討

○小澤由莉子[1]、梅崎　好永[1]、小野　英雄[1]、中村　理宣[1]、米山　正己[1]、武村　　濃[3]、小原　　真[3]、井上　裕二[2]、田渕　　隆[1,2]

[1]八重洲クリニック、[2]次世代分子イメージングつくば画像検査センター、
[3]フィリップスエレクトロニクスジャパン

【目的】頸動脈プラークイメージングでは、横断像のみならずoblique Sagittal（oblSAG）など長軸方向の観察が診断に有用な場合がある。従来用いられてきたblack blood（BB）法として、double inversion recovery（DIR-BB）法やvariable refocusing flip angle（VRFA）を併用した3D高速SE法（3D-TSE）がある。DIR-BBでは、長軸方向のダイレクト撮像は難しく、一方3D-TSEではvolume撮像のため任意の長軸方向でのBB画像が容易に得られるが、スクリーニングとしては撮像時間が長いという問題点があった。そこで今回、長軸方向のBBを安定して早く撮像する方法として、Zoom imaging with Evolved Signal Transition（ZEST）法を考案した。本検討では、ZESTを用いてT2強調BB画像を得るための最適条件の検討と従来法との比較検討を行った。
【方法】ZEST法は、2D single-shot TSEにZoom imagingを併用したシーケンスををベースに、良好なコントラストと血液抑制効果を同時に得るために3D-TSE法で用いられるVRFA技術を組み合わせた方法である。本検討では、良好なT2コントラストを得るためにVRFA角を最適化したT2-ZEST法を用いた。
Philips社製Ingenia 1.5T/Achieva TX 3.0Tを用いて、当院倫理委員会の承認を得たボランティアの頸動脈を対象にZEST法・DIR-BB法・3D-TSE法のコントラスト、および血液抑制効果について比較検討を行った。
【結果】長軸撮像において、T2-ZEST法は3D-TSE法と同等の血液抑制効果が得られ、DIR-BB法／3D-TSEと比較し遜色のないT2コントラストが得られた。今後、短時間での長軸方向BB撮像法として、ZEST法の臨床応用が期待される。

O-2-158　MP2RAGEを使用した頸部プラークT1値測定の基礎検討

笠原　　順[1]、○洞田貫啓一[2]、植木　茂樹[3]

[1]メディカルスキャニング東京、[2]メディカルスキャニング渋谷、[3]メディカルスキャニング銀座

［目的］最近のトピックスとしてMRIのバイオマーカーとしての利用について研究が進んでおり今後は頸部プラークの性状評価と治療効果判定のためにT1値を計測する事が必要になると思われる。新しい技術であるMP2RAGEによりT1値を3Dにて測定する事が可能となったので従来法と比較検討した。［使用機器］SIEMENS社製MAGNETOM Skyra 3.0T20-channel Head-Neck coil［方法］最も精度が高いとされるInversion Recovery法（以下IR法）によるT1値を基準とし可変TR法、可変フリップアングル法、MR2RAGE法を比較生理食塩水、オリーブオイル、希釈造影剤（500, 1000, 2000, 4000倍）のT1値を測定した。［結果］MP2RAGE法のT1値は可変TR法とほぼ同等でIR法に近い値を示した。可変FA法は測定対象のT1値によってフリップアングルを変化させる必要があった。［考察］MP2RAGE法はTR法と同等の精度で3D撮像を行う事が出来た。可変FA法は3D撮像が可能であるが測定するT1値によってフリップアングルを変化させる必要があった。またB1不均一の影響を強く受けるため頸部を撮像した場合は顎や肩、肺などによるB1の不均一が想定される事から、高精度にB1の不均一を補正できるMP2RAGEが有用であると思われる。安定プラークのT1値は1000以上、不安定プラークでは300から600程度を想定し、またそれらが混在した場合も想定すると測定ダイナミックレンジが広く3D撮像が可能なMP2RAGE法が有用であると考えられる。

O-2-159　3TMRI装置によるTrue SSFPを用いた短時間頸動脈MRAの至適撮像条件の検討

○山本　晃義[1]、的場　博輝[1]、新谷　優二[1]、内山　大治[1]、吉田　成吾[1]、中村　克己[1]、宮崎美津恵[2]、麻生　朝香[3]

[1]社会医療法人共愛会戸畑共立病院　画像診断センター、
[2]東芝メディカルシステムリサーチ・アメリカ社、[3]東芝メディカルシステムズ株式会社

【背景・目的】現在、臨床で汎用的に用いられている頚動脈MRAの撮像手法は、グラディエントエコー法を用いたTOF法である。しかし、高齢者や不穏のある患者において、体動や嚥下運動、更にインフロー効果の低下により、画質の劣化をしばしば経験する。我々は、第39回の本学会において1.5TMRI装置によるTrue SSFPを用いた頚動脈MRAの短時間撮像について検討を行い、実臨床においても良好な画質が得られることについて報告を行った。本学会では、3TMRI装置を用いて同様な撮像手法を利用し、TOF法よりも短時間かつ高画質なMRAを得るための撮像パラメータの検討を行った。【方法と対象】使用した装置は、東芝社製3.0T MRI装置 Vantage Titan 3Tである。使用シーケンスはTrue SSFP、撮像条件はTR=4.8ms、TE=2.4ms、スライス厚=2mm、FOV=20cm × 20cm、MTX=160 × 160、SPEEDER=2.0、Flip angle=maxと設定し、セグメント数=1～8、K-spaceの充填方法をinterleave, centric, swirl, sequencialの4タイプについて、最も強いインフロー効果を示す撮像パラメータについて検討を行った。対象は、今回の研究内容を十分説明し、同意を得た健常人ボランティア5名である。【検討項目】セグメント数と、k-space充填方法をそれぞれ変えて撮像を行い、得られたデータから、血管分岐部の描出能についてTOF法をゴールドスタンダードとして視覚的に評価した。また、総頸動脈、内頸動脈、外頸動脈、筋肉のCNRを算出した。【結果】セグメント数を増やすことにより、撮像時間が延びてCNRは低下する傾向が見られた。k-space充填方法は、swirl法が最もCNRが高く、視覚的にもTOF法と同等であった。【結論】セグメント数は2、k-space充填方法はswirl法を使用して撮像することにより、撮像時間がTOF法の半分以下の時間で同じ範囲の撮像を行い、高画質での撮像が可能であり、不穏のある患者や高齢者に対して有用な手法である。

O-2-160　CAS前での頸部頸動脈プラーク容積評価：マニュアル計測と自動計測ソフトの比較

○井上　勝博[1]、中山　良平[1]、高瀬　伸一[1]、種村　　浩[2]、前田　正幸[3]

[1]三重大学医学部附属病院　中央放射線部、[2]国立病院機構三重中央医療センター　脳神経外科、
[3]三重大学医学部附属病院　画像診断科

【背景】最近、MRIによる頸動脈プラーク容積とスタチン治療効果やCASでの遠位塞栓との関連についての報告があるが、これらの報告でのプラーク容積の計測はマニュアル計測であり煩雑な作業である。そこで我々はプラーク容積を簡便に自動計測するためのソフトを作成し、これによる容積計測の妥当性と有用性を検討した。【対象、方法】Achieva Quasar Dual 3T MRI（Philips）、16ch NV Array coilを使用した。2008年1月から2009年12月に当院でCASを行った連続44例47病変において、術前にT1-high resolution isotropic volume excitation（THRIVE）法にて撮影したMRIで、ROI ratio（頚動脈プラークと胸鎖乳突筋の信号比）とCAS後72時間以内に撮影したDWIにおける高信号遠位塞栓病変（High signal-intensity spot；HSS）出現数を計測した。自動計測ソフトによる頸動脈プラーク容積の計測値とマニュアルでの計測値との相関を求めた。また、自動計測値とHSSについても同様に求めた。【結果】自動計測ソフトにおいて47病変中、5病変が計測不能であった。計測可能な42病変でのROI ratioは2.11 ± 0.09で、計測不能な5病変では0.99 ± 0.25であった。また、HSSはそれぞれ4.60 ± 6.88、0.20 ± 0.45であった。遠位塞栓の頻度は59.5%（25/42）、20.0%（1/5）であった。自動計測ソフトによる頸動脈プラーク容積の計測値とマニュアル計測値との相関をSpearmanの順位相関係数にて検討したところ$r = 0.834,\ p < 0.01$で強い相関を認めた。また、計測値とHSSの個数との検討では$r = 0.411,\ p = 0.007$で正の相関を認めた（マニュアル計測値：$r = 0.363,\ p = 0.012$）。【考察】自動計測ソフトで計測不能であった5病変は、すべてプラークのROI ratioが1.3以下であった。計測不能の原因として、若干の体動によりプラークと周囲の筋組織との境界が不明瞭になり自動計測ソフトが境界を認識できなかったこと、等信号や低信号プラークでは周囲の境界を認識できないことが考えられた。【結論】自動計測ソフトはCAS術前の頸動脈プラーク容積を計測するツールとして簡便であり有用である。

O-2-161　1.5T-MRIでの食道癌深達度診断能の検討

○小野寺祐也[1]、伊藤　和夫[2]、武内　利直[3]、岡原　　聡[4]、高橋　宏明[4]、吉川　智広[5]、木ノ下義宏[5]、細川　正夫[5]

[1]社会医療法人恵佑会札幌病院　放射線診断科、[2]社会医療法人恵佑会放射線画像センター、
[3]社会医療法人恵佑会札幌病院　病理診断科、[4]社会医療法人恵佑会第2病院　消化器内科、
[5]社会医療法人恵佑会札幌病院　消化器外科

【背景】従来の食道癌の深達度のMRI診断能は十分でなく、cine MRIなどを補助的に評価するのみであった。近年、撮像技術の進歩により、MRIは広範囲の高速撮像が可能となり、motion artifact抑制技術が大きく向上した。これら技術の進歩がMRIのもつ組織間コントラストの良さを心臓周囲臓器の評価に活かし、結果、食道癌の深達度診断に寄与する可能性がある。【目的】1.5T-MRIによる食道癌の術前画像診断精度を術後病理結果と比較検討すること。【対象】2011年1月から2012年12月までに手術を施行し、かつ術前MRI施行した206症例。【方法】撮像機種；Achieva 1.5T（フィリップスヘルスケア）、使用コイル；32 channel torso aray，撮像シークエンスは水平断でT2強調像（胸部全体を5mm厚，食道癌局所を3mm厚）、cine MRI（食道癌局所を任意に複数枚選択、3mm厚）を行った。病理深達度結果を知らない2名の放射線診断医が合議により画像を評価した。所見は病変の有無、病変があった場合にはT2強調像における食道最外層の厚みと断裂の有無、食道周囲脂肪組織への食道癌浸潤の有無、食道癌と思われる病変と周囲粗組織との間の脂肪組織の有無、胸部大動脈との接触角度と頭尾側方向の接触距離を検討し、総合的にMRI画像における深達度を決定した。MRI深達度診断を術後病理組織の深達度と比較した。【結果】T3以下とT4の2群に分けた場合、MRI深達度診断は全体でsensitivity 52%，specificity 90%，positive predict value 42%, negative predict value 93%, accuracy 43%であった。所見を検討する上で、T2強調像の最外層の所見、食道周囲脂肪織への病変の浸潤の評価が重要と考えられた。【結論】高速撮像、motion artifact抑制機能を備えたMRIは食道癌の深達度診断に寄与し得る。

O-2-162　3T装置における呼吸同期を用いた肝臓T2強調の体動補正の有用性

○大下　剛史[1]、鎌田　宏二[2]、上田　一生[2]

[1]製鉄記念八幡病院　放射線部、[2]製鉄記念八幡病院　放射線科

【背景・目的】3TMRIにおいて，肝臓T2強調で呼吸同期不良となった場合，肝内に腹壁からのアーチファクトが出現することがたびたびあった．これを体動補正法であるMultivane法を用いることにより，通常の収集法であるCartesian法と比較し，画質が改善できるか検討した．【使用装置】Philips社製：Ingenia3T，dS Torso coil【方法】対象は肝臓精査目的でMRIが施行された20症例．T2強調をCartesian法とMultivane法で撮像し，肝実質の画像均一性を計測し評価した．また，症例中の1cm以上の病変（HCC 5，転移性肝腫瘍 3，血管腫 1，のう胞 6）について肝実質とのコントラストを求め比較した．また，2名の放射線科医によりアーチファクト，全体の画質を視覚的に評価した．【結果】画像均一性はMultivane法が高かった（p=0.002）．コントラストは差がなかった（p=0.694）．アーチファクトはMultivane法が少なかった（p=0.007）．全体の画質はMultivane法が優れていた（p=0.01）．【考察】呼吸同期を用いた肝臓T2強調では，呼吸同期不良となった場合に腹壁部分の信号が肝内にアーチファクトとして出現する．特に3Tでは信号が強くなるためアーチファクトも顕著となる．このアーチファクトをMultivane法は改善できるので肝実質の画像均一性や視覚評価ではMultivane法が優れていたと考える．病変と肝実質のコントラストについて，Multivane法ではk空間の収集法や再配置などのCartesian法とは異なる処理があるので，コントラストの低下を危惧したが，有意な差はなかった．【結論】3T装置における呼吸同期を用いた肝臓T2強調では，体動補正法であるMultivane法は有用であった．

O-2-163　PROPELLER脂肪抑制T2強調画像による膵臓周囲リンパ網描出の検討

○加藤　広士、阿比留健太郎、大谷　紀夫、上田　真也

国家公務員共済組合連合会新別府病院　放射線科

【背景・目的】膵癌の病期診断において膵臓周囲リンパ網の認識は非常に重要であるが1.5TMRI装置の描出能はいまだ検討されていない。リンパ網を描出するためには、膵管・胆管・腸管内容液と区別するとともに背景信号を抑制することが望ましく、特にリンパ網とslow flowの静脈を識別するために静脈の描出を抑制する必要がある。本研究の目的は膵臓周囲リンパ網描出のためのPROPELLER（Periodically Rotated Overlapping ParallEL lines with Enhanced Reconstruction）T2強調画像の至的撮像条件を検討することである。【方法】使用装置はGE社製1.5T装置Optima MR450wを使用した。本研究に同意を得られた健常ボランティアを対象にPROPELLER T2強調画像を撮像しTE, refocus flip angleを変化させ、膵臓周囲リンパ網描出におけるそれらの影響を検討した。【結果】TEを延長することによりheavyT2となり背景信号が低下し静脈の描出は抑制された。refocus flip angleを浅くすることにより静脈の描出は抑制された。これらを組み合わせることにより膵臓周囲リンパ網の認識が容易となった。僅かな例で体動によるアーティファクトによりリンパ網描出能が低下した。【考察】Long TE, low flip angleを用いることによりリンパ網の描出および静脈描出抑制は改善されたが、slow flowの静脈描出抑制は完全ではなくさらなるシーケンスの改善が必要である。また臨床症例では健常ボランティア以上に呼吸などの体動の影響が大きいと考えられるためさらなる検討が必要である。

O-2-164　3T装置を用いた上腹部computed DWIの初期的検討

○吉川　　武[1]、青山　信和[2]、大野　良治[1]、京谷　勉輔[2]、木村　徳典[3]、葛西　由守[3]、金田　直樹[4]、祖父江慶太郎[4]、神山　久信[4]、西尾　瑞穂[1]、杉村　和朗[4]

[1]神戸大学大学院医学研究科　先端生体医用画像研究センター、[2]神戸大学医学部附属病院　放射線部、[3]東芝メディカルシステムズ、[4]神戸大学大学院医学研究科　内科系講座放射線医学分野

【目的】拡散強調像は様々な上腹部疾患において有用性が示されルーチン検査においても不可欠となっているが、低いb値による潅流の影響や高いb値における信号雑音比の低下などの問題が残り、液体の信号が抑制不良な例や画質不良例も経験される。これらに対して様々なb値に相当するvirtualなDWIを後処理にて作製可能なcomputed DWI（cDWI）が考案され、有用性を示唆する報告が散見される。我々は3T装置にてcDWIを上腹部領域に応用したので、初期成績を報告する。【方法】対象は肝胆膵疾患疑いにて腹部MRIが施行された16例（男7、女9、平均71.0才）である。東芝社製Titan 3TとSE-DWI法（TR/TE/FA=6500-11100/70/90, b値：0, 1000、matrix：128×128, thk：4-7mm, 26-40slice, NEX：4, scan time：4-6min, PASTA+SPAIR, PI：2.2（y）, MPG：y, z）を用いた。得られたb=0およびb=1000のDWIより、プロトタイプソフトウエアにてb=500およびb=2000に相当するcDWIを作製した。b=1000のDWIと比較した、cDWI（b=500, 2000）による画像改善点、追加される診断情報を評価した。【結果】cDWI（b=500）にてアーチファクトの改善が2例にみられた。cDWI（b=2000）にてb=1000にて抑制不良であった胆嚢内腔（5例）、肝嚢胞（1例）、肝血管腫（1例）、腎嚢胞（2例）の信号を抑制でき、胆嚢内腔の信号低下より胆嚢癌1例、随伴性膵炎の信号低下により膵癌2例、実質の浮腫・線維化の信号低下により肝転移1例で腫瘍が明瞭化した。肝転移1例で内部壊死が明瞭化した。HCC2例でそれぞれ肝膿瘍、bilomaの信号が抑制され、診断に有用であった。【結論】cDWIにより低いb値による画質改善と高いb値による付加情報が後処理で得られる可能性が示唆され、検査精度の向上に有用と考えられた。

O-2-165　肝血管腫と転移性肝腫瘍鑑別における造影拡散強調像の有効性

○齋藤　和博、吉村　宜高、代田　夏彦、佐口　　徹、荒木　洋一、赤田　壮市、徳植　公一
東京医科大学　放射線医学講座

【目的】肝血管腫，転移性肝腫瘍の鑑別に造影拡散強調像が有効か検討する．【対象および方法】対象は連続する23患者，27血管腫そして26患者，46転移性肝腫瘍である．本研究は倫理委員会で承認され，書面にてインフォームドコンセントを得た．転移性腫瘍の内訳は大腸，直腸33，膵臓4，外陰2，乳房2，食道2，胃1，カルチノイド2である．平均腫瘍径は肝血管腫で14.5 ± 12.6mm，転移性肝腫瘍で21.3 ± 16.6mmであった．使用機種は1.5T シーメンス社製Avantoである．造影剤投与前および投与20分後に呼吸停止下で拡散強調像を撮像した．拡散強調像の撮像シークエンスはTR 1200msec，TE 63msec，Flip angle 90°，Matrix 110 × 110，スライス厚5mm，gap1mmで撮像し，b値は0, 50, 100, 150, 200, 400, 800s/mm2で撮像した．定量的評価は腹部放射線を専門とする専門医が病変および周囲肝実質にROIを設定し，腫瘍と周囲肝実質の信号値の差（DSI））を算出し評価に用いた．定性的評価は22, 12, 3年目（観察者A, B, C）の放射線科医が造影前後の各b値の画像を評価し，以下のごとく4段階評価した．周囲肝実質と比較して，1 高信号，2 わずかに高信号，3 等信号，4 低信号．定量的評価は肝血管腫と転移性肝腫瘍で造影前後の各b値で有意差があるかANOVAにて検定を行った．定性的評価に関しては，各観察者において造影前後の各b値で有意差があるかFreidman検定にて検討した．【結果】造影後，肝血管腫，転移性肝腫瘍ともにすべてのb値で優位にDSIが上昇した．肝血管腫の方がDSI値の変化の差が大きかった．定性的評価では観察者Aは肝血管腫でb=400, 800，観察者Bは肝血管腫でb=200, 400, 800，観察者Cは転移性肝腫瘍でb=50, 150, 200, 400, 800，血管腫でb=200, 400, 800で有意差が認められた．【結語】中から高b値の拡散強調像で造影前後の撮像をすることで血管腫は明瞭度が増し，転移性肝腫瘍と鑑別が可能となる可能性が示唆される．

O-2-166　3D gradient echo法におけるパラレルイメージングアルゴリズムの比較

○鈴木　大介[1]、戸上　　泉[2]、宮田　一郎[1]
[1]岡山済生会総合病院　画像診断科、[2]岡山済生会総合病院　画像診断センター

【背景】腹部Dynamic撮像で使用される脂肪抑制併用3D gradient echo法（VIBE法）では、高空間分解能と撮像時間短縮を両立する必要がある。特に高齢者では長く息を止めることが難しく、モーションアーチファクトによって結果的に病変が観察し難いことも多かった。この対策として、より短時間撮像とするためにパラレルイメージング（GRAPPA）のPAT factorを上げることも検討したが、撮像ボリュームの中心部でノイズ上昇が見られていた。今回GRAPPAの新しい計算アルゴリズムであるCAIPIRINHAが導入され、位相エンコード方向のみならず、スライスエンコード方向の短縮を組み合わせても、ノイズ低減されることが期待された。【目的】GRAPPAとCAIPIRINHAでPAT factorを変更し、計算エラーによるSNRの低下やアーチファクトについて比較し、さらなる撮像時間短縮が可能であるかどうかを検討する。【方法】使用装置はSIEMENS社製MAGNETOM Skyra。腹部撮像を想定してBody18 coilとSpine32 coilで球形の液体ファントムを挟み込むように配置して、VIBE法にて撮像した。GRAPPA及びCAIPIRINHAでそれぞれPAT factorを2から4まで変化させ、それ以外の撮像条件は同じとした。撮像された画像から差分マップ法にてSNR mapを作成し、撮像ボリュームの中心及び上下、左右、前後に計7点の関心領域を設定し、それぞれSNRを測定した。【結果】GRAPPAでは倍速を上げていくと中心部のSNRの低下が見られた。これと比較してCAIPIRINHAではSNR低下が少なく、各領域においてもSNRが高かった。【まとめ】PAT factorを上げた際の計算エラーによるSNR低下がCAIPIRINHAにより改善され、さらなる撮像時間短縮が可能となった。当院では現在、最短6秒の撮像条件を使用しており、その結果として息止め不良症例が減少した。また、短時間にする必要がなく、肝実質で高信号が得られるEOB検査の肝細胞相では、より高空間分解能の追加撮像にするなどパラメータ設定の柔軟性も大きく向上した。

O-2-167　膵臓MRIを用いた糖尿病発症の予測因子

○野田　佳史、五島　　聡、近藤　浩史、渡邊　春夫、川田　紘資、河合　信行、棚橋　裕吉、兼松　雅之

岐阜大学医学部附属病院　放射線科

【目的】膵臓MRIの各シーケンスを用いて糖尿病発症の予測因子を後方視的に検討する．
【方法】対象は2012年に膵臓MRIが撮像され，検査1ヶ月以内に空腹時血糖，HbA1cを測定されている53例（男性36例，女性17例，平均64.9歳）とした．脂肪抑制3D-T1強調FFE像，T1強調GRE像（In-phase，Out-of-phase），T2強調TSE，拡散強調画像，ADCmapにおける膵頭部，体部，尾部，脊柱起立筋の信号値をそれぞれ計測した．膵頭部，体部，尾部の信号値を平均し，脊柱起立筋の信号値で除することでその比（signal intensity ratio，SIR）を算出した．HbA1c（≧6.5%）に基づく糖尿病患者群と非糖尿病患者群において各シーケンスによるSIRを用いて比較，SIRによるOdds ratioを算出した．
【結果】In-phase，Opposed-phaseではともに糖尿病患者群で有意に信号値の低下を認め（$P = .0001$-$.0005$），拡散強調画像では糖尿病患者群で有意な信号値の上昇を認めた（$P = .0041$）．その他のシーケンスではSIRに差は認めなかった（$P = .096$-$.76$）．ロジスティック解析ではIn-phaseを用いたSIRが糖尿病に対する有意なパラメータであり、Odd ratioは17.8倍であった．
【結論】膵臓MRIにおいて，In-phaseでの信号値低下が，糖尿病発症の危険因子となり得る可能性が示唆される．

O-2-168　横隔膜同期（navigator echo）併用LAVA法のnavigator echoの条件に関する検討

○中嶋　　藍[1]、秦　　博文[1]、塚野　　優[1]、井上　優介[2]、松永　敬二[3]、小笠原　豪[2]、岩舘　雄治[4]

[1]北里大学病院　放射線部、[2]北里大学病院　放射線画像診断科、[3]北里大学東病院　放射線画像診断科、[4]GEヘルスケア・ジャパン株式会社

【目的】肝臓Gd-EOB-DTPA検査ではLAVA法などの3D fast SPGR法が用いられる。しかし、呼吸停止が困難な場合、呼吸によるmotion artifactが画像に影響を与える。navigator echo法を用いた横隔膜同期法併用LAVA法は、自然呼吸下にて高空間分解能の画像を取得できる事が報告されている。また、enhanced navigator echo（eNAV）法は従来のnavigator echo（cNAV）法より信号が高く、ナビゲーターエコーの検出精度が高い事が期待されている。そこで本研究ではnavigator echo併用LAVA法のnavigator echo条件の最適化を目的とした。【方法】使用装置はGE社製1.5T MRI装置Signa HDxtである。本研究の目的・意義を説明し同意を得られた健常ボランティア10名（男性5名、女性5名、平均年齢30.6歳）に対し、LAVA法の画像を6種類の条件で撮像した。撮像条件は（1）cNAV，slice trackingなし，acceptance window（AW）2mm、（2）eNAV，slice trackingなし，AW 2mm、（3）eNAV，slice trackingなし，AW 6mm、（4）eNAV，slice trackingあり，AW 6mm、（5）呼吸停止10s+eNAV，slice trackingなし，AW 6mm、（6）呼吸停止撮像とした。画質の視覚評価は、放射線診断専門医が雑音、呼吸のmotion artifact、肝内血管の鮮明さ、総合的な画質に関して4段階で行った。またSNRの定量評価は、撮像条件（1），（2），（6）の背景雑音に対する肝臓の信号強度の比として算出した。【結果】撮像時間に関してはeNAVがcNAVより若干長く、AWを広げると有意に撮像時間は短縮された。視覚評価では、雑音に関して条件（1）が他の条件より低かった。呼吸のmotion artifactに関しては、条件（1），（2），（6）が他の条件より高く、条件（1），（2），（6）内で差はみられなかった。肝内血管の鮮明さは、条件（2）が（3），（4），（5）に対して高かった。総合的な画質は、条件（2）が（1），（3），（4），（5）に対して高かった。SNRの定量評価においては条件（1）が（2），（6）より低かった。【結論】eNAV，AW 2mmを用いて自然呼吸下で高画質の肝MR画像が得られた。cNAVでは呼吸のmotion artifactは問題にならなかったが、雑音が強かった。撮像時間短縮のためにAWを広げると画質は低下し、Slice trackingを併用しても改善しなかった。

O-2-169　3.0T-MRIのDual FA法を用いた腹部3D T1 map撮像におけるB1補正とRF Multi Transmit Systemの有用性

○齊藤　朋典[1]、福倉　良彦[2]、岩永　　崇[1]、奥秋　知幸[3]、佐々木雅史[1]、藤崎　拓郎[1]、西郷　康正[1]

[1]鹿児島大学病院　臨床技術部放射線部門、
[2]鹿児島大学大学院医歯学総合研究科　放射線診断治療学教室、
[3]フィリップスエレクトロニクス ジャパン

【目的】肝臓領域のT1値測定は，肝腫瘍の質的評価や肝機能評価などに有用である．しかし，3.0T-MRIではB1不均一の影響が大きいためにDual FA法で算出されるT1値はばらつきが大きくなるという問題がある．今回我々は，Dual FA法におけるB1補正の有無やRF multi transmit system（MT）の送信方法の違いがT1値算出精度に与える影響について検討した．【方法】使用機器はPHILIPS社製Ingenia 3.0T，対象は健常人ボランティア15名とした．Dual FA法の撮像条件は，TFE，TR/TE=9.0/1.4ms，FA=4o and 22o（estimate T1=700ms）とし，B1補正はDual FA法によって得られたB1 mapを用いて行った．MTは個体ごとに最適化したRF送信を行うadaptiveと固定値で行うfixedを用いた．これらの条件を組み合わせた［adaptive+B1補正］，［adaptiveのみ］，［fixed+B1補正］および［fixedのみ］の4組で以下の比較検討を行った．1）Gd希釈ファントムにおけるT1値算出精度，2）Large phantom（直径40cm）におけるX-Y平面およびbottle phantomにおけるスライス方向均一性，3）ボランティア肝臓におけるT1値算出精度，4）肝臓区域別の均一性．いずれの検討も基準値にはLook-Locker法（LL法）で得られたT1値を用いた．【結果・考察】Gd希釈ファントムによるT1値の算出精度はいずれの組み合わせでもLL法との相関は良好であったが，B1補正有りの場合でよりLLの値に近い傾向がみられた．X-Y平面均一性については，［adaptive+B1補正］において変動係数が最も小さくなった．スライス方向均一性はいずれの組み合わせでもスライスの両端でT1値を過小評価する結果となった．ボランティア肝ではそれぞれT1=755.97 ± 75.79，567.58 ± 84.11，693.44 ± 72.97および400.12 ± 97.79msとなり，［adaptive+B1補正］のみがLL法（T1=781.71 ± 42.71ms）に近い値となった（p=0.18）．区域別ではいずれの組み合わせでもS2とS3において算出T1値が低い傾向にあり，心臓の拍動やB1不均一の影響でT1値を過小評価した可能性が考えられた．【結論】3.0T-MRIにおけるDual FA法を用いた腹部T1 map撮像において，B1補正の使用とMTの最適化によってT1値の算出精度が向上した．

O-2-170　肝臓における^{1}H MR SpectroscopyとDIXON法を用いた脂肪定量の比較

○高橋　順士[1]、斎藤　　聡[2]、辻　　良憲[1]、林　　達也[1]、多賀谷菜穂美[1]、平本真理子[1]、川村　友香[1]、佐藤　裕太[1]

[1]国家公務員共済組合連合会虎の門病院　放射線部、
[2]国家公務員共済組合連合会虎の門病院　肝臓センター

【目的】^{1}H-MR Spectroscopy（MRS）において、1.5Tは3Tよりも精度が低いとされ、2ポイントDIXON法による脂肪定量は3～6ポイントDIXON法に比して、鉄の影響が除外できず脂肪定量方法としては劣るとされている。しかしながら、ハイエンドの装置でなければ脂肪定量ができないのかどうかに関して、1.5T MRIによる肝臓の脂肪定量に関して2種類の方法で比較検討を行った。【方法】使用装置は、Siemens社製Magnetom Avanto1.5Tを使用した。対象は各種慢性肝疾患45症例であり、一部の症例では組織学的な検討も行なった。1H-MRSはPRESS法を用い、撮像パラメータは、TR 4000ms、TE 30/40ms、Single voxel：20 × 20 × 20mm^{3}、average 2、撮像時間8秒とした。DIXON法は2point VIBE-DIXON法を用いTR 7ms、TE 2.4/4.8ms、FA 15°、average 1、撮像時間20秒とした。DIXON法で得られた水画像（w）と脂肪画像（f）からHFF（hepatic fat fraction）=f/（w+f）x100として求めた。両者のROIは肝右葉の同一部位より求めた。PRESS法とDIXON法より求めたHFFの相関係数を求めて、両者の比較を行なった。また、SWI（TR 24ms、TE 20ms、FA 15°）とT2＊値（TR 120ms、TE 4.76/9.53/14.29/19.60/23.82/28.58ms、FA 40°から算出）を同時に撮像し、鉄沈着も評価した。一部の症例では肝生検による脂肪定量評価とCT値および鉄沈着とも比較した。【成績】1. MRSのTE比較：TE30（a）/40（b）では、両者の誤差a × 2/（a+b）では平均1.03と少なかった。2. MRS（TE30）とDIXON法の比較：相関係数はr=0.96と良好であった。乖離例は組織学的に鉄沈着が中等度以上の症例であり、SWIとT2＊値からも鉄沈着が確認可能であった。3. 鉄沈着が鉄染色で中等度以上の症例ではMRSとHFFは乖離したが、それ以下の鉄沈着例では組織学的な脂肪沈着とMRSおよびHFFは良好な相関関係であったが、組織脂肪量に比してMRによる計測はいずれも低値であった。4. MRS（TE30）とCT値の比較：相関係数はr=0.80と負の相関が得られた。【結論】MRSとDIXON法を用いた脂肪定量は、非侵襲的に肝臓の脂肪定量が行えるので、肝臓のルーチン検査に組み込むことが可能であり、いずれもほぼ同等の結果が得られ、有用な方法と考えた。

O-2-171　2ポイントDIXON法から作成したFat Mapによる肝脂肪定量評価に関する有用性と問題点

○斎藤　聡[1]、辻　良憲[2]、福澤　圭[2]、高橋　順士[2]、濱田　祐介[2]

[1]虎の門病院　肝臓センター、[2]虎の門病院　放射線部

【目的】近年、NASHなどの疾患が注目され、その病態把握が求められている。しかしながら、NASHの診断は、現在では肝生検のみである。非侵襲的な病態評価法が求められている。そこで、2ポイントDIXON法からFat Mapを作成し、肝脂肪に関して組織学的な検索を施行し得た、123症例に関してその有用性と問題点に関して検討した。【対象と方法】対象は各種慢性肝疾患で組織学的な検索をしえた123症例である。脂肪化に関してはNASスコアによる脂肪化分類から脂肪沈着をS0：5%未満、S1：5-33%、S2：33-66%、S3：67%に分類した。併せてベルリンブルー染色から鉄沈着をFe0：なし、Fe1：軽度、Fe2：中等度、Fe3：高度（ヘモクロマトーシス相当）の4段階に分類した。脂肪定量方法には装置はMagnetom AVANTO 1.5Tを使用し、VIBE-DIXON法にて撮像（TR 7ms、TE 2.4/4.8ms、FA 15°、厚5mm）より得られた水画像（w）と脂肪画像（f）からHFF（hepatic fat fraction）=f/（w+f）x100として求め、全肝をマップ化した。【成績】1. HFF値と組織脂肪化の関係：それぞれの中央値はS0 4.1%、S1 9.7%、S2 33.7%、S3 52.5%と肝生検から得られた、肝細胞の脂肪化とよく相関するもののいずれも低値であった。また、脂肪化のない症例に関しての鉄沈着の影響はFe0 3.4%、Fe1 4.5%、Fe2 6.4%、F3 8.9%と鉄沈着が中等度以上ではHFF値が上昇した。2. HFFと肝細胞の脂肪化の値より、Mapの閾値を1）5%、2）5-20%、3）20-33%、4）33-55%、5）55%以上としたところ、S0では1＞2、S1では2≒3、S2では3＞4＞2、S3では5＞＞＞4で部位によりMapムラが目立つ傾向がみられた。【結語】Fat Mapを作成することで、中等度以上の鉄沈着症例を除外すると肝内の脂肪分布の把握可能となったが、肝内の脂肪分布は不均一性が大きく、単純には肝生検との比較はサンプリングエラーがあり、乖離することが考えられた。

O-2-172　^{1}H MR Spectroscopyによる肝脂肪定量の撮像条件の検討 ～脂肪定量ファントムおよび臨床応用～

○高坂　祐輝[1]、福澤　圭[1]、辻　良憲[1]、三浦　則仁[1]、平本　壮一[1]、濱田　祐介[1]、高橋　順士[1]、田野　政勝[1]、斎藤　聡[2]

[1]虎の門病院　放射線部、[2]虎の門病院　肝臓センター

【目的】肝脂肪量定量方法において^{1}H MR Spectoroscopy（MRS）には、PRESS法とSTEAM法マルチエコー（ME）によりT2減衰を補正する方法がある。各手法の測定精度の検討し、最適な測定条件を求め、臨床応用を行った。【方法】使用装置はIngenia 3T（PHILIPS社）。脂肪含有量が既知でT1値T2値測定を行った各種食料品（ラード, マヨネーズ等）をファントムとして使用。まずラードと寒天（2.5mmolGd）による2層ファントムで、測定VOI内の脂肪含有量を10～90%まで変化。ラードと寒天のT2値はそれぞれ43.3msec, 48.3msec。撮像条件はTR 5000msec、VOI 30×30×30mm、BW 2000Hz、撮像時間20sec、TEはPRESS法 35/45/55/65msec、STEAM法 10/20/30/40msec。併せて、シングルエコー（SE）のMRS（PRESS法：TE40msec）測定も撮像。各種撮像条件と脂肪含有量を比較した。さらに正常肝および脂肪肝20症例で臨床応用を行った。【結果および考察】1. 2層ファントムによる測定では、測定値と脂肪含有量の相関係数はME-PRESS法、ME-STEAM法、SE-PRESS法の順にそれぞれ、r=0.99、0.99、0.97といずれも良好な相関関係であった。脂肪含有量（MRS）-脂肪含有量（実際量）の平均誤差はそれぞれ-3.38、1.26、-12.5であり、ME法は定量性が高く、SE法では過少評価であり、ME法によるT2減衰補正の影響と考えた。2. 脂肪肝の目安である、脂肪含有量が30%前後の各種食品の測定結果は、成分値、ME-PRESS、ME-STEAMの順にそれぞれ、カロリーハーフマヨネーズ：34%、34%、33%、ピーナツバター：36%、32%、20%、チーズ：27%、4%、17%となり、測定物質や、その状態による影響がみられた。脂肪含有量が高いと、水から3.5ppmずれた位置以外に減衰の早い小さな脂肪ピークが現われ、TEの短いSTEAM法はそれらの測定に優れていた。一方、SNRが良いとされるPRESS法は脂肪含有量10%以下では測定結果が良好であった。臨床応用では脂肪含有量は正常肝ではME-PRESS法がよく、全例5%以下、脂肪肝では20-40%であり、3者はほぼ同等であった。【結語】肝脂肪定量にはME-PRESS法が最もよいが、高度脂肪沈着や鉄沈着の影響などの種々の条件下の測定にはさらなる臨床的な検討が必要と考えられた。

O-2-173　^{1}H MR Spectroscopyにおけるマルチエコー法を用いた肝脂肪定量の検討：PRESS法とSTEAM法の比較

○福澤　圭[1]、高坂　祐輝[1]、濱田　祐介[1]、三浦　則仁[1]、林　達也[1]、辻　良憲[1]、高橋　順士[1]、田野　政勝[1]、斎藤　聡[2]

[1]虎の門病院　放射線部、[2]虎の門病院　肝臓センター

【目的】肝脂肪の定量評価には、鉄沈着によるT2減衰補正が望ましいとされる。ファントム実験では^{1}H MR Spectroscopy（MRS）による脂肪定量にはマルチエコー（ME）法でT2減衰を補正すると精度が向上し、PRESS法では脂肪含有量10%以下で定量性が高く、STEAM法では脂肪のマルチピークが見られる高度脂肪肝症例で定量性が高いことが確認された。ME法を用いたPRESS法とSTEAM法を用いた脂肪定量の精度を比較検討した。【方法】使用装置はIngenia 3.0T（PHILIPS社製）、対象症例は各種肝疾患150症例。撮像シーケンスはMRS：TR 5000msec、VOI size 30 × 30 × 30mm、BW 2000Hz、撮像時間20sec、PRESS法はTE 35/45/55/65msec、STEAM法はTE 10/20/30/40msec。mDIXON（2point Dixon：TR 3.4msec、TE 1.14/2.2msec、FA 10、matrix 176 × 208、撮像時間15sec）およびシングルエコー（SE）法のPRESS法：TE 40msec、MEのT2*測定シーケンスも撮像し、各測定結果を比較した。24症例では同時に肝生検を施行し、脂肪化分類はNAS Scoreにて行った。組織学的な鉄沈着に関しても検討した。【結果・考察】鉄沈着なし～軽度の症例ではmDIXONとMRSの肝脂肪含有量測定値の相関係数はSE-PRESS/ME-PRESS/ME-STEAMの順にそれぞれ、r=0.86/0.87/0.74。ME-PRESS、SE-PRESSに比し、ME-STEAMは軽度低値傾向であった。一方で、MEのT2*測定シーケンスにて肝臓のT2*値が10以下であり、組織学的に鉄沈着が中等度以上の症例では，ME-STEAMのほうがME-PRESSより高い脂肪含有率となった。ME-STEAMのほうが脂肪ピークの認識がしやすくフィッティングが良好であった。【結論】^{1}H MRSによる肝脂肪含有量の定量は、マルチエコー法の方が良く、PRESS法はSNRが高いため、特に脂肪含有量の少ない症例で精度が高い。一方でSTEAM法はSNRが低く低値に出るが、TEが短く、鉄沈着のある症例や、高度脂肪沈着で脂肪のマルチピークのある症例で測定精度が高かった。組織脂肪化と比較検討も行う予定である。

O-2-174　3T装置を用いたTime-SLIP法肝動脈MRA

○吉川　武[1]、青山　信和[2]、大野　良治[1]、京谷　勉輔[2]、佐藤さおり[3]、金田　直樹[4]、祖父江慶太郎[4]、神山　久信[4]、西尾　瑞穂[1]、杉村　和朗[4]

[1]神戸大学大学院医学研究科　先端生体医用画像研究センター、
[2]神戸大学医学部附属病院　放射線部、[3]東芝メディカルシステムズ、
[4]神戸大学大学院医学研究科　内科系講座放射線医学分野放射線医学部門

【目的】様々な腹部疾患において肝動脈解剖の評価は、有効で安全な治療に不可欠である。造影CTAが一般的に使用されているが、造影剤使用や被曝などの問題があり、描出不良例も経験される。近年、非造影MRAが開発・臨床応用が目覚ましい。Time-spacial labeling inversion pulse（Time-SLIP）法は目的臓器の動脈を選択的描出可能で、高磁場化によるlabeling性能の向上と合わせて肝動脈においても有用性が期待される。我々は3T装置にてTime-SLIP法MRAの肝動脈描出能と描出不良となる要因を検討し、造影CTAと比較したので報告する。【方法】対象は肝胆膵疾患疑いにて腹部MRIが施行された101例（男59、女42、平均65.6才）である。東芝社製Titan 3TとselectiveIR pulse併用3D-true SSFP法（TR/TE/FA=4.8/2.4/90-110，matrix：256 × 256（ZIP），thk：2.0mm，34slice，NEX：1，resp. trigger，scan time：5-7min，BBTI：1500，STIR，TI：230）を用いた。視覚的に肝動脈の描出範囲を4段階（4：左右肝動脈分枝まで描出、1：総肝動脈）で評価し、3以上を臨床で使用可能とした。また、左右肝動脈、A4の描出能を4段階（4：明瞭に描出、1：描出なし）で評価した。不規則呼吸、胆道系描出、動脈硬化性変化などの描出能への影響を検討した。41例でCTAと比較した。分岐様式をMichels classificationで分類した。胆管癌、膵癌例では動脈encasementを記録した。【結果】平均描出範囲、右・左肝動脈、A4の描出能はそれぞれ3.4、3.0、3.2、2.0であった。91例（90%）で臨床使用可能であった。分岐様式は1型76例、3型7例、2型4例、7型2例、4, 5, 8型が各1例で、9例で描出不良で分類不能であった。描出不良に関連する有意な因子は高齢、不規則呼吸、肝動脈狭小化/狭窄、動脈硬化性変化、心拡大、アーチファクトであった。15例でCTAより描出能が低かったが、上記条件を複数個伴う症例であった。胆管癌7例中1例、膵癌5例中5例でencasementを認めた。EncasementはCTAと比べMRAで強調された。【結論】3T装置での非造影MRAにより大多数の臨床症例で各種治療前に必要な肝動脈解剖を把握できると考えられた。

O-2-175　スピンラベリング法を用いた非造影MR Venographyによる肝静脈の検討

○辻　　良憲[1]、高橋　順士[1]、濱田　祐介[3]、林　　達也[1]、多賀谷菜穂美[1]、平本真理子[1]、川村　友香[1]、
佐藤　裕太[1]、田野　政勝[3]、斎藤　　聡[2]

[1]国家公務員共済組合連合会虎の門病院分院　放射線部、
[2]国家公務員共済組合連合会虎の門病院　肝臓センター、
[3]国家公務員共済組合連合会虎の門病院　放射線部

【目的】これまで肝静脈の検査は、造影CTや血管造影が用いられてきたが、造影剤を用いる点、X線での被曝、侵襲性の大きい事などのデメリットが存在し、あまり検討されていない。非造影MRAの手法の一つであるNATIVE-True FISP法は、最大4つのInversion pulseとCoherent型gradient echo（GRE）法を用いているのが特徴である。これを用いる事によって、任意の血管等を描出する事が可能である。今回、このNATIVE-True FISP法を使用し、肝静脈描出のための最適な撮像条件を検討し、その臨床的な有用性を検討した。【方法】使用装置は、Siemens社製Magnetom Avanto1.5Tを用いた。撮像シークエンスはNativeTrue Fisp（TR/TE 3.2/1.6）を使用した。呼吸同期で撮像を行い撮像時間は約5分とし、これを基本条件とした。同意の得られたボランティアを対象に、1）IRパルスの数と位置、2）TIを300msから1900msまでの検討を行い、最適条件を求めた。次に最適条件を用いて、各種慢性肝疾患70症例ついて検討を行なった。また、一部の症例は造影CTとの比較を行った。【成績】IRパルスは3つで一つは横隔膜上で心臓および大動脈の信号を抑え、残り2つは肝臓より尾側に並べて、門脈および下大静脈の信号を抑えるのがよく、TIは肝静脈の描出能に大きな差がないが、門脈、下大静脈、腹部大動脈の抑制にはTI900から1500msが適していた。臨床的な検討では正常肝から慢性肝炎までは肝静脈には形態上も描出能も変化がみられなかったが、肝硬変でChild A、B、Cと肝機能の低下に伴い肝静脈が狭小化し、3次分岐より末梢の静脈の描出能が低下した。また造影CTとの比較では肝硬変の中等度以上の肝機能低下例ではCTを凌駕する描出能であった。【結論】NATIVE-True FISP法を使用した肝静脈描出が可能であり、肝機能の把握には有用であると思われた。

O-2-176　スピンラベリング法を用いた非造影MR VenographyとMR Portgraphyによる各種慢性疾患の病態把握

○辻　　良憲[1]、高橋　順士[1]、濱田　祐介[3]、林　　達也[1]、多賀谷菜穂美[1]、平本真理子[1]、川村　友香[1]、
佐藤　裕太[1]、田野　政勝[3]、斎藤　　聡[2]

[1]国家公務員共済組合連合会虎の門病院分院　放射線部、
[2]国家公務員共済組合連合会虎の門病院　肝臓センター、
[3]国家公務員共済組合連合会虎の門病院　放射線部

【目的】慢性肝疾患の病態把握を目的として、スピンラベリング法を用いた非造影MRAによる肝静脈及び門脈像の関係について検討した。【方法】使用装置は、Siemens社製Magnetom Avanto 1.5Tを用いた。撮像シークエンスはNativeTrue Fisp（TR/TE 3.2/1.6）を使用した。IRパルスは1500msで固定とし、呼吸同期で撮像を行った。撮像時間は約5分である。IRパルスの印加位置を任意で変更する事により、選択的に肝静脈及び門脈の撮像を行った。対象は各種慢性肝疾患70症例である。門脈側副血行路の有無と肝静脈の形態変化及び描出能を比較した。肝静脈のコントラスト比を算出し検討した。造影CT検査がなされている症例ではあわせて比較検討した。【成績】正常肝機能及び慢性肝炎では肝静脈は肝表面付近まで描出可能であり、門脈側副血行路は認めなかった。肝硬変では門脈側副血行路が描出されない症例では肝静脈は4次分岐まで描出可能であった。一方、門脈側副血行路が描出される症例では肝静脈壁の凹凸と描出能が低下し、門脈側副血行路が3系統以上みられる症例では肝静脈の描出は2次分岐までにとどまり、静脈の狭小化が目立っていた。慢性肝炎群は、肝静脈はコントラストが高く、また肝硬変はコントラストが低下する傾向にあり、門脈の側副血行路の出現の程度と関連がみられた。【結論】各種慢性肝疾患、特に肝硬変では肝静脈の変化と門脈側副血行路の出現には関連例があり、非造影MRVは病態把握に有用性がみられた。

O-2-177　シリンダ型パルスを用いた門脈の選択的描出

○横瀬　正知[1]、西原　　崇[2]、岡　　邦治[1]、板垣　博幸[1]、原田　邦明[1]

[1]株式会社日立メディコ　MRIシステム本部　、[2]株式会社日立メディコ　CT・MR営業本部

【目的】内頸動脈の血行動態の評価に応用されている抑制領域が円筒状のシリンダ型パルス（以下、Beam Satパルス）の適用領域を拡げ、腹部にも応用できるよう開発を進めた。本検討では、門脈本幹に選択的にBeam Satパルスを設定し、門脈血の血行動態を把握できるのか検討したので報告する。

【方法】使用装置は（株）日立メディコ社製1.5T MRI装置。撮像シーケンスは非造影腹部MRAで用いるVASC-ASL（呼吸同期法併用）を用いた。まず、VASC-ASLにて門脈描出後、同一シーケンスにて門脈本幹にBeam Satパルスを併用し撮像した。Beamの直径は3cmとした。データ収集後に両画像を差分処理することで、門脈本幹を通過した血流を描出させた。また、Beam Satパルスを上腸間膜静脈や脾静脈にも選択的に設定した撮像も試みた。

【結果】Beam Satパルスを併用したVASC-ASLにて、門脈本幹から肝内門脈を抑制することに成功し、Beam Satパルス有無の差分像でBeam Satパルスによって抑制された門脈血のみを描出できた。Beam Satパルスを上腸間膜静脈や脾静脈に設定した場合もそれぞれの血流が肝内に流れていく様子を独立して描出できた。しかし、呼吸同期法を併用したため、Beam Satパルスがかかる領域の位置ずれに課題が残った。本法は、体幹部領域にも適応可能なことが示唆され、特に肝臓領域では、肝硬変等の門脈圧亢進症患者の門脈血行動態の評価に応用できる可能性あると考えられる。

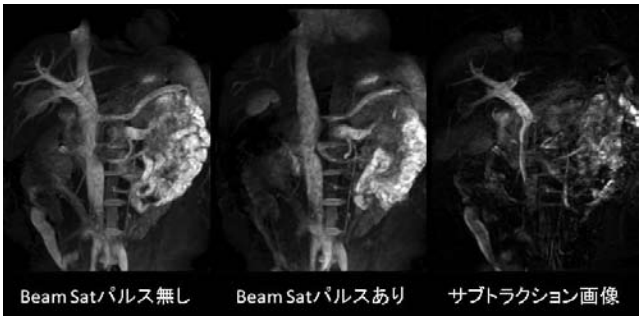

O-2-178　Gd-EOB-DTPAを取り込む多血性肝細胞癌の脈管侵襲について

○大宮　慶恵[1]、佐野　勝廣[1]、本杉宇太郎[1]、森阪　裕之[1]、市川新太郎[1]、市川　智章[1]、松田　政徳[2]、藤井　秀樹[2]、池長　　聰[3]、熊谷　博司[3]

[1]山梨大学医学部　放射線科、[2]山梨大学　第一外科、[3]山梨大学附属病院　放射線部

【目的】Gd-EOBDTPA造影MRI（EOB-MRI）の肝細胞相において、肝細胞癌は低信号を呈することが多いが、Gd-EOB-DTPA（EOB）を取り込み等～高信号を呈する結節も少なからず存在する。EOBを取り込む肝細胞癌は生物学的な悪性度が低いとさせているが、それを証明するデータは未だ少ない。そこで今回我々は、EOBを取り込む肝細胞癌と取り込まない肝細胞癌の脈管侵襲の頻度の差について検討した。

【方法】対象は2008年1月から2013年4月までの間に、当院において肝細胞癌の診断にて肝切除術を受けた症例のうち、術前にEOB-MRIを施行した168例206結節（年齢；70, 0 ± 9.6, 45-89、結節サイズ；26.8 ± 18.5, 5-115）。術前の画像診断にて多血性肝細胞癌と診断された症例を対象とした。使用装置はGE社製の1.5Tもしくは3T装置。肝細胞癌の組織分化度は以下の通り；高分化型 26、高～中分化型 39、中分化型 92、中～低分化型 28、低分化型 19、高～低分化型 2。EOB-MRIの肝細胞相にて低信号を呈する結節と等～高信号を呈する結節に分類し、病理所見における脈管侵襲（門脈侵襲 Vp、静脈侵襲 Vv、動脈侵襲 Va、胆管侵襲 B）の頻度について比較検討した。検定はカイ2乗検定、Fisherの正確確率検定、Wilcoxon検定を使用した。

【結果】結節全体においては、EOBを取り込まない肝細胞癌の脈管侵襲はVp：Vv：Va：B=32/171（18.7%）：22/171（12.8%）：1/171（0.5%）：4/171（2.3%）、一方EOBを取り込む肝細胞癌はVp：Vv：Va：B=1/35（2.9%）：1/35（2.8%）：0/35（0%）：0/35（0%）おいて有意差が認められた。また、中分化型HCCに限ると、EOBを取り込まない肝細胞癌の脈管侵襲はVp：Vv：Va：B=27/133（20.3%）：18/133（13.5%）：1/133（0.5%）：3/133（2.25%）、一方EOBを取り込まない肝細胞癌はVp：Vv：Va：B=27/133（20.3%）：18/133（13.5%）：1/133（0.8%）：3/133（2.3%）であり、こちらもVpにおいて有意差が認められた。

【結語】EOBを取り込む肝細胞癌は取り込まない肝細胞癌と比較して、門脈侵襲の頻度が有意に低く、生物学的悪性度が低いことを示唆するデータが得られた。

O-2-179　Gd-EOB-DTPA造影MRIを用いた定量的肝細胞取込み能評価：薬物動態解析と静的信号強度解析の比較

○山田　哲[1]、藤永　康成[1]、上田　和彦[1]、上田　仁[2]、木藤　善浩[2]、丸山　克也[3]、宮川　眞一[4]、角谷　眞澄[1]

[1]信州大学医学部　画像医学講座、[2]信州大学医学部附属病院　放射線部、[3]シーメンス・ジャパン、[4]信州大学医学部　外科学講座（外科学第一）

【目的】Gd-EOB-DTPA（EOB）造影MRIを用いた定量的肝細胞取込み能評価の精度を，薬物動態解析と静的信号強度解析で比較する．

【方法】肝病変に対する術前検査としてEOB造影MRIとインドシアニングリーン（ICG）負荷試験を同時期に施行した連続23患者を後ろ向きに検討した．3T MR装置およびk-space weighted image contrast再構成法（Radial VIBE）を用いて，肝から脾を含む脂肪抑制併用T1強調像を造影剤投与前および投与後 25, 28, 31, 34, 37, 40, 43, 47 秒，1, 2, 3, 20分に撮像した．薬物動態解析による定量的肝細胞取込み能評価として，腹部大動脈, 門脈本幹, 肝実質の時間-信号強度曲線をdual-inlet two compartment uptake model[Sourbbron S, et al. Radiology 2012；263：874-883]に当てはめ，intracellular uptake rate（Ki）を求めた．静的信号強度解析による定量的肝細胞取込み能評価として，肝細胞造影相（造影後20分）の画像からhepatocellular uptake index（HUI）[Yamada A, et al. Radiology 2011；260：727-733]および肝体積（V）を求めた．これらの肝細胞取込み能の指標（Ki, Ki＊V, HUI）とICG血漿消失率との累乗回帰における相関係数を評価した．

【成績】ICG血漿消失率と各肝細胞取込み能の指標との相関係数の95%信頼区間は，Kiで0.60～0.64，Ki＊Vで0.63～0.67，HUIで0.76～0.78であり，HUIが有意に優れていた．

【結論】EOB造影MRI肝細胞造影相の静的信号強度解析によって求められるHUIを用いて肝細胞取込み能を定量的かつ効率的に評価することができる．

O-2-180　Gd-EOB-DTPA造影MRI検査所見よりみた肝細胞癌の５分類の有用性に関しての検討

○斎藤　聡[1]、濱田　祐介[2]、辻　良憲[2]、福澤　圭[2]、高坂　祐輝[2]、高橋　順士[2]

[1]虎の門病院　肝臓センター、[2]虎の門病院　放射線部

【目的】Gd-EOB-DTPA（EOB）造影MRIにおいて多くの肝細胞癌はEOBを低信号結節として描出され、一部では高信号病変としてみられる。肝細胞癌はheterogeniousな構造を呈することが多く、EOB-MRI所見より5分類に分類することで、肝細胞癌の肉眼所見や組織分化度がどの程度把握可能かについて検討した。

【対象と方法】対象は肝切除を施行し、肝細胞癌と病理学的に確定診断をし得た244症例282結節。高分化型（w・32結節）、中分化型（m・219結節）、低分化型（p・25結節）、混合型（c・6結節）。肉眼分類は肝癌取り扱い規約に従い、境界不明瞭型、単結節型、単結節周囲増殖型、多結節癒合型に分類。MRIはT1WI、T2WI、DWI、ダイナミックMRIおよび20分以降の肝細胞相を撮像。肝細胞相の所見より肝細胞癌を5型に分類した。1型：均一低信号型、2型：不均一低信号型、3型：低信号優位、一部高信号型、4型：高信号優位、一部低信号型、5型均一高信号型。【成績】EOB-MRIによる5分類：1型は76結節（27%）、肉眼分類では境界不明瞭型の92%、単結節型の33%、各々のそれぞれw/m/p/c 30%、26%、16%、83%、wはT2WI、DWI、pはDWIとダイナミックMRI動脈相で不均一濃染、cはDWIにて鑑別可能。2型は111結節（39%）で肉眼分類では単結節型の45%、単結節周囲増殖型の82%、多結節癒合型88%、各々のそれぞれw/m/p/c 61%、30%、70%、17%、各々は他のMRI所見で鑑別可能。3型は39結節（14%）で肉眼分類では境界不明瞭型の8%、単結節型の11%、単結節周囲増殖型の10%、多結節癒合型12%、各々のそれぞれw/m/p 9%、30%、4%、DWIとダイナミックMRI所見で各々は鑑別可能。4型は21結節（7%）で肉眼分類では単結節型の9%、単結節周囲増殖型の10%、多結節癒合型4%、各々のそれぞれw/m/p 9%、7%、4%、5型は4結節（1%）で肉眼分類では単結節型のみで2%、mのみ3%で、EOB-MRI以外の所見は典型的な多血性肝細胞癌の所見。【結語】EOB-MRI肝細胞相を中心としたMRI所見で肝細胞癌の肉眼分類・組織分化度が鑑別可能である。MRIで分類した肝細胞癌の臨床的な特徴と特殊染色による特徴を検討中である。

O-2-181　肝細胞癌の超早期診断に関するMRIによる検討

○濱田　祐介[1]、斎藤　　聡[2]、高橋　順士[1]、辻　　良憲[1]、福澤　　圭[1]、多賀谷菜穂美[1]、平本真理子[1]、田野　政勝[1]

[1]国家公務員共済組合連合会虎の門病院　放射線部、
[2]国家公務員共済組合連合会虎の門病院　肝臓センター

【目的】肝細胞癌の発癌には多段階発癌説とDenovo発癌があるとされている。Gd-EOB-DTPA（EOB）が2008年より使用可能となり、早期肝細胞癌が診断可能となった。一方、経過観察にて多血性肝細胞癌へと進展するEOB-MRIの肝細胞相でのみ低信号として描出される結節もみられる。そこで、今回、病理組織学的に肝細胞癌と診断し得た症例のうち、EOB-MRIで経過観察しえた症例に関して検討し、肝細胞癌は多段階発癌ないしはDenovo発癌が多いのかに関して検討した。【対象と方法】対象はEOB-MRIで6ヶ月以上経過観察し、切除検体にて病理学的に肝細胞癌と診断した82症例、93結節。多血性肝細胞癌86%、早期肝細胞癌14%。腫瘍径は8～28mm。MRIは1.5T診断装置を使用し、EOB-MRIの肝細胞相はEOB注入後20分以後に脂肪抑制併用3D-グラジエントエコー法（VIBE、Quick 3Ds）で撮像。横断面は1.5mm、2mm、2.5mm、5mmで撮像し、合わせて冠状断面も撮像した。【成績】1. 経過観察期間は6～44ヶ月（中央値21ヶ月）、初回腫瘍径は2～17mm（中央値4mm）、初回多血性はなし。2. 初回MRIで指摘可能結節はスラブ厚1.5mm、2mm、2.5mm、5mmでそれぞれ、97%、96%、93%、82%であった。5mmで検出不能結節はすべて直径4mm以下であり、存在部位は脈管と重なる位置に存在することが多かった。3. 肝切除時のMRIで指摘可能結節は厚1.5mm、2mm、2.5mm、5mmでそれぞれ、99%、99%、99%、99%であった。【結語】MRIでフォローアップ中に多血性肝細胞癌が出現したときには、2mm以下のスラブ厚で撮像するとほとんどの肝細胞癌は指摘可能であり、多段階発癌が多いことが明らかとなった。肝細胞癌のスクリーニング検査には2mm以下のスラブ厚で撮像することが望ましく、今後、3T-MRIにてさらに薄いスラブ厚で撮像することによりさらに小型かつ早期の肝癌が検出できる可能性も示唆された。

O-2-182　Gd-EOB-DTPAを用いたdynamic MRI動脈優位相におけるRadial VIBE法とCartesian VIBE法の比較

○藤永　康成[1]、大彌　　歩[2]、所　　博和[2]、塩原　　綾[1]、田丸　尚道[1]、愛多地康雄[1]、木藤　善浩[1]、上田　　仁[1]、丸山　克也[3]、角谷　眞澄[2]

[1]信州大学附属病院　放射線部、[2]信州大学医学部附属病院　放射線科、[3]シーメンス・ジャパン

【目的】Radial VIBE法は，k空間のデータを放射状に充填する3Dグラディエントエコー法で，体動のアーチファクトや折り返しアーチファクトが生じにくいという特徴を持つ．さらにk-space weighted image contrast（KWIC）reconstructionを併用することで時間分解能を向上することができる．本研究の目的は，Gd-EOB-DTPAを用いたdynamic MRI（EOB-MRI）動脈優位相において，KWIC reconstructionを併用したradial VIBE法（r-VIBE）において従来の（Cartesian）VIBE法（c-VIBE）よりも良好な画像が得られるかどうかを明らかにすることである．【方法】対象は，r-VIBE（8つのsubframe画像）およびc-VIBEを用いて肝EOB-MRIを施行した，それぞれ52例（平均年齢67.2歳；男/女＝29/23）と53例（平均年齢66.2歳；男/女＝28/25）．造影剤は0.025mmol/kgを2ml/secで静注し，生食40mlを造影剤と同じ注入速度で後押しした．動脈優位相はr-VIBEでは固定法（注入後25secから撮像開始）を用い，c-VIBEではbolus timing techniqueを用いて撮像した．画像の比較項目は，1）腹部大動脈におけるcontrast-enhancement raio（CER）[CER=（動脈優位相の信号強度－造影前の信号強度）/造影前の信号強度]，2）アーチファクト[5-point scale（5，no artifact；4，faint；3，moderate；2，intermediate；1，strong）で評価]，3）撮像タイミング[5-point scale（5，late；4，slightly late；3，optimal；2，slightly early；1，early）で評価]，4）動脈および5）門脈の確認可能分岐数で，1）は2名の放射線科医の測定値の平均を用い（r-VIBEでは大動脈の信号が最も高いsubframe画像から算出），2）～5）は2名の放射線科医の合議で判定した（r-VIBEでは至適タイミングのsubframe画像を評価）．【結果】r-VIBEおよびc-VIBEにおける各評価項目の平均値は1）5.9，3.2；2）3.7，3.3；3）3.2，3.4；4）3.0, 2.0；5）5.5, 4.7であった．撮像タイミング以外の項目では，両者に統計学的有意差を認めた（P＜0.001）．r-VIBEの77%およびc-VIBEの53%で至適撮像タイミングの画像が得られた．【結論】EOB-MRI動脈優位相において，r-VIBE法ではc-VIBE法よりも良質な画像を得ることができる．

O-2-183　Floating point valueを用いた造影前後の定量評価に関する基礎的検討

○小野田　農、伊藤　　洵、西山　大輔、福島　弘之、小西　達郎、山下　順也、中塚　隆之、
西松　和彦、宇都　辰郎

近畿大学医学部附属病院　中央放射線部

【背景】信号強度（SI）を用いて造影前後でその違いを評価する際は、造影前後の撮像環境を統一することが前提である。Gd-EOB-DTPA検査では、肝細胞相を撮像するまでに、他のシーケンスを撮像することが多く、スケーリングを一定に保つことが困難であり、造影前後の表示スケールが異なることがある。DICOMデータからscale slopeおよびrescale slopeの情報を読み取ることで、スケーリングの影響を受けない値（floating point value；FV）を取得することが可能であり、今回、その値の有用性について、ファントム実験を含めて検討した。【方法】4種類のファントムの横にGd-EOB-DTPA400倍希釈のファントム、または生理食塩水を配置し（順にパターン1、パターン2）、パターン1と2は同じ条件で撮像し、それぞれ6回ずつ撮像を行った。それぞれのファントムにROIを囲みSIを測定し、パターン1、2のSIを比較した。また、得られたSIおよびDICOMデータからFVを算出し、同様にパターン1, 2のFVを比較した。なお、FVは以下の式より求めた。FV=SI/（scale slope × rescale slope）両者間の比較は単回帰解析とBland-Altman plotsを用いた。【結果】SIは正の相関（r^2=0.77，p＜0.01）を示したが、一致度は低かった。FVは強い正の相関（r^2=0.99，p＜0.01）を示し、一致度も高かった（図）。【考察】FVは造影前後の評価に用いることが可能であり、特にretrospectiveな研究に有用である。

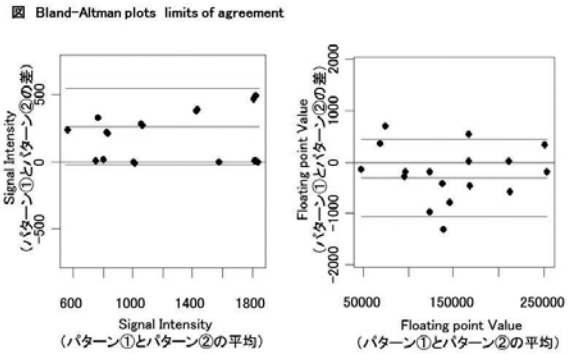

O-2-184　3TMRI装置を用いたGd-EOB-DTPA肝臓MRIにおける多血性病変の検出に関する検討

○福澤　　圭[1]、三浦　則仁[1]、黒詰　美歩[1]、高坂　祐輝[1]、平本　壮一[1]、田野　政勝[1]、斎藤　　聡[2]

[1]虎の門病院　放射線部、[2]虎の門病院　肝臓センター

【背景】Gd-EOB-DTPAを用いた肝臓MRI（EOB-MRI）において、経過観察中の結節の多血化など、多血性病変をダイナミックMRIで正確に描出することは診断上重要である。3T装置は1.5T装置に比べ、息止め時間を短縮させ、より薄いスライス厚での撮像が可能であり、サイズの小さな結節の描出などが期待される。一方でMulti transmit（MT）や感度補正処理によって感度不均一を補正することも必要となる。【目的】3T-MRI装置によるEOB-MRIで、より正確に多血化を検出するための撮像条件について検討した。また、Angio CT、ダイナミックCTとの比較も行った。【方法】使用装置はIngenia3.0T（PHILIPS社製）、対象症例は各種肝疾患200症例（平均年齢66歳、男女比2：1、慢性肝炎110例／肝硬変80例／正常肝10例）。ダイナミックMRIの撮像条件はeTHRIVE：TR3.1msec/TE1.54msec/FA12/FOV300 × 360/Matrix192 × 320/スライス厚4mm（ZIP後2mm）/SENSE2.1/脂肪抑制SPAIR/撮像時間15秒である。造影剤は体重あたり0.1ml/kgを1.0ml/secで注入、同速度の生理食塩水20mlで後押し、撮像タイミングの決定はBolus Tracking法を用いた。ダイナミックMRIおよび同条件で撮像した肝細胞造影相画像から、ダイナミック撮像の成功率（呼吸停止・撮像タイミング・感度ムラの有無）、描出された多血性病変の腫瘍径を視覚評価した。【結果・考察】ダイナミック撮像の成功率は、呼吸停止は96%、撮像タイミングは95%で良好であった。撮像開始時間の中央値は32.4秒（21秒～42秒）、感度ムラは86%で無しと判定された。感度ムラありの場合もほとんどが後処理の感度補正で対応可能であった。多血化性病変の腫瘍径はHCCでは中央値12.8mm（6mm～23mm）であった。以上の結果から、ダイナミックMRIの撮像条件はBolus trackingを使用し、撮像時間は15秒以下、スライス厚は5mm以下とするのが望ましいと考えた。多血性の感度はAngio CTとほぼ同等であり、ダイナミックCTよりも22%良好であった。【結語】3T-MRI装置ではMTや感度補正の併用は必須であるが、Angio CTとほぼ同等の多血性結節検出能力であった。

O-2-185　大腸癌肝転移における拡散強調画像およびGd-EOB-DTPA造影肝細胞相でのTarget signの検討

○坂根　　誠、金　　東石、堀　　雅敏、大西　裕満、中本　　篤、巽　　光朗、富山　憲之

大阪大学大学院医学系研究科　放射線統合医学講座

【目的】肝転移症例では中心部の壊死変性を反映して拡散強調画像（DWI）やGd-EOB-DTPA造影MRI肝細胞相（HBI）でTarget singが見られると報告されている。今回我々は大腸癌肝転移症例でDWIとHBIでのTarget signの出現頻度を検討・比較した。【方法】当院で2009年から2012年に外科的切除により組織学的に大腸癌肝転移と証明された35症例（男性24名、女性11名）の69病変を後方視的に検討した。MRIは1.5または3.0Tシステムを使用してDWIのb値0および800s/mm^{2}で施行、HBIはGd-EOB-DTPA静注後20分で撮影した。すべての平均腫瘍径は2.5mm（0.4-90mm）で、腫瘍径により2.0cm以下の群（37例）とそれより大きい群（32例）の2群に分類した。2名の放射線科医がDWIとHBIの画像所見に対し総意で画像パターンを診断し、その出現頻度を統計学的に検討した。【成績】肝転移巣はDWIで68例、HBIでは69例全例で指摘可能であった。Target signはDWIで41例（49.4%）、HBIで16例（23.1%）で認められ、DWIで有意に高頻度であった（p＜0.001）。2cm以下の腫瘍群ではDWIで14例（38.9%）にTarget signが認められたのに対し、HBIでは6例（16.7%）に認められた。一方で2cmより大きい腫瘍群ではDWIで27例（84.4%）に認められたのに対し、HBIでは10例（31.3%）で認められた。DWIでは大きい腫瘍に有意に多く見られたが（P＜0.001）、HBIでは両群間に差は見られなかった（P=0.15）。【結論】大腸癌肝転移においてTarget signはDWIに多い所見であり、径が2cm以上のサイズが大きい腫瘍では出現頻度が高い傾向にあると考えられた。

O-2-186　2-point DIXON法を用いた3D fast SPGRのGd-EOB-DTPA造影肝細胞相における肝予備能の検討

○増山　　研、秋本　　俊、青木　裕幸、秋吉　和也、猪子　祐佳、安達　　元、坂野　大樹、工藤　希美

医療法人渓仁会手稲渓仁会病院　診療技術部

［目的］肝特異性MRI造影剤Gd-EOB-DTPA造影MRI（EOB-MRI）の肝細胞相における肝予備能の評価方法について、信号比を用いて評価する方法が検討されている。また、当院では昨年10月に装置のバージョンアップにより、2-poin DIXON法を用いた3D fast SPGR（LAVA FLEX）が撮影できるようになった。今回、EOB-MRI肝細胞相における肝予備能評価について、LAVAとLAVA FLEXを比較検討する。［方法］EOB-MRIの肝細胞相をLAVAとLAVA FLEXで撮影し、それぞれの肝細胞相での肝臓と脾臓の信号比（肝脾信号比）を求め、ICG15分値（ICG）値との直線回帰分析を行った。さらに、LAVA FLEXで撮影した肝細胞相の肝脾信号比を造影前の肝脾信号比で除した値（肝脾信号変化率）とICG15分値との直線回帰分析も行った。［対象］2012年10月から2013年5月に当院でEOB-MRI、ICG検査を1ヶ月以内に施行した8症例。［結果］LAVAの肝脾信号比とICG値との相関係数は、r=-0.596（p=0.118）、LAVA FLEXの肝脾信号比とICG値との相関係数は、r=-0.775（p=0.023）、LAVA FLEXの肝脾信号変化率とICG値との相関係数は、r=-0.763（p=0.027）となり、LAVAよりもLAVA FLEXの方がICG値とより高い相関を示した。［結語］Gd-EOB-DTPA造影MRIの肝予備能評価において、LAVA FLEXが有用であることが示唆された。

O-2-187　細胞外マトリクスの造影効果を考慮したGd-EOB-DTPAの肝細胞相造影率と肝細胞密度の相関性

○松島　秀[1]、佐藤　洋造[1]、山浦　秀和[1]、紀ノ定保臣[2]、恵良　聖一[3]、米澤　祐司[1]、高橋　和也[1]、稲葉　吉隆[1]

[1]愛知県がんセンター中央病院　放射線診断・IVR部、
[2]岐阜大学大学院医学系研究科　医療情報学分野、[3]岐阜大学大学院医学系研究科　分子生理学分野

【目的】これまでに，Gd-EOB-DTPAにおける肝細胞相画像の造影率（contrast enhanced ratio in hepatobiliary phase imaging：CERH）および細胞外マトリクスの造影効果を考慮したCERH（Uptake CERH）は肝機能画像として有用であることを報告した。本研究の目的は，背景肝におけるCERH値，Uptake CERH値と肝細胞密度の相関性を検討することである。【方法】対象は肝切除を施行した肝細胞癌23例である。装置は3T MRIを使用し，撮像シーケンスはLAVA-Flex（liver acquisition with volume acceleration-Flex）を用いた。CERHは肝細胞相画像（造影20分後）と造影前の画像を用い，（1）式のように定義した。本研究では細胞外マトリクスの造影効果（CEREM）を肝細胞相画像における脾臓の造影率と仮定し，（2）式により算出した。Uptake CERHはCERH（%）からCEREM（%）を差分し，（3）式のように定義し，Uptake CERHを算出・画像化（Uptake CERH imaging）した。CERH（%）$=100\times(M_H/M_P-1)$ ……（1）　CEREM（%）$=100\times(M_{H\,(spleen)}/M_{P\,(spleen)}-1)$ ……（2）　Uptake CERH（%）=CERH（%）－CEREM（%）……（3）（但し，M_Pは造影前，M_Hは肝細胞相画像における同一部位の信号強度，$M_{P\,(spleen)}$は造影前，$M_{H\,(spleen)}$は肝細胞相画像の脾臓の信号強度である）。肝細胞密度は単位面積あたりの細胞数と定義し，肝切除組織のHE染色標本を用いて背景肝の細胞密度を計測した。【結果】CERH値，Uptake CERH値は背景肝における肝細胞密度と線形相関し，相関係数はそれぞれr=0.75（$p<0.0001$），r=0.79（$p<0.0001$）と高い相関を示した。【結語】CERH値，Uptake CERH値は肝細胞密度を示すパラメータであると考えられ，細胞外マトリクスの造影効果を考慮することにより相関性が向上した。

O-2-188　細胞外液性造影剤（Gd-DTPA）とガドキセト酸ナトリウム（EOB）における経静脈投与後の酸素飽和度変化の比較

○橋本亜樹生、遠藤　和之、藤川　博司、堀江　朋彦

東海大学医学部附属八王子病院

【背景】肝造影MRI検査の使用造影剤は、細胞外液性造影剤Gd-DTPAからガドキセト酸ナトリウム造影剤Gd-EOB-DTPA（以下EOB）にシフトしている。当院もその傾向にあるが、EOB使用時、造影後1相目となる肝動脈優位相の息止め成功率がGd-DTPAよりも低くなることを多々経験した。EOBはGd-DTPAと異なり、血中でタンパク質に結びつくことが知られているが、酸素飽和度（SpO_2）への影響については報告されていない。【目的】Gd-DTPAとEOBを経静脈的に投与後、SpO_2がどのように変化するかについてモニタリングし、息止めの成功率との関係について比較検討を行ったので報告する。【使用機器、薬品】GEHC社製Signa HDx 1.5T、スタープロダクト社製パルスオキシメータ、Gd-DTPA（マグネビスト：バイエル薬品）、EOB（プリモビスト：バイエル薬品）【方法】2012年12月～2013年4月に肝臓造影MRIが施行された患者98例（Gd-DTPA 29例、EOB 69例）に対し、検査時にパルスオキシメータを装着し、安静時と造影剤投与～門脈相撮像後（80秒）までの心拍数（HR）とSpO_2をモニタリングした。ダイナミックスタディの撮像条件は以下の通りである。シーケンス：LAVA-XV TR：3.4ms TE：1.6ms FA：12° matrix：320×160 scan time：16sec、注入レートはGd-DTPA15mlに対して1.5ml/sec、EOB10mlに対して1.0ml/secで行い注入時間を一定とした。【結果、考察】息止めの成功率はGd-DTPAで100%、EOBで73.9%であった。また、息止めを失敗した時相は18例中すべて肝動脈優位相であり、造影剤投与直後から何らかの影響を受けていることが示唆された。さらに、SpO_2の変化もGd-DTPAでは有意な変化が無かったのに対し、EOBでは投与直後からの低下例が69例中21例（30.4%）と有意に低下した（$P<0.05$）。HR変化についても、Gd-DTPAではどの相においても5bpm以内の変化であるのに対し、EOBでは69例中25例（36.2%）の患者に5～10bpm程度の上昇が見られ、O_2欠乏による交感神経刺激が働いていると考えられる。【結語】Gd-DTPAとEOBには、投与時のSpO_2変化に明らかな有意差があることがわかった。EOBを用いてダイナミック撮像を行う場合には、息止め困難例が現れる可能性を念頭に置く必要がある。

O-2-189　Diffusion Prep併用3D FSEにおけるSelf-Navigator体動補正法

○岩舘　雄治、三好　光晴、椛沢　宏之

GEヘルスケア・ジャパン株式会社　研究開発部

【目的】マルチショット拡散強調撮像では高分解能画像の取得が可能となるが、体動による位相エラーに対する補正技術が必要となる。diffusion prep（DP）法を用いた場合MR信号の位相エラーは強度のばらつきに変換されるため、通常の手法と比較して体動の影響を受けにくい。しかし、MR信号強度のばらつきもゴーストの原因となるため、DPを用いた撮像でも体動補正は必要となる。本研究では、DPを用いた3D variable flip FSE（DP-Cube）においてself-navigatorを用いた体動補正法を開発することを目的とする。

【方法】[パルスシーケンス]DP-Cubeシーケンスは、Cubeシーケンスの直前にスライス非選択のdiffusion prepパルス（90_x-180_y-90_x、MPG）を加えることで作成した。Cubeシーケンスの第一エコーでは位相エンコーディングを行わず、MR信号のピーク値をself-navigatorとして用いた。K空間のデータを充填後、データ受け入れ・拒否の閾値を決定し、self-navigator信号値が閾値以下にあるエコートレインのデータを再度取得し、付随するself-navigator信号が閾値を超えるまで再取得を行った。[撮像装置および条件]用いた装置は1.5T HDxt（GE Healthcare）で、受信RFコイルは8ch neurovascularコイルを用いた。健常ボランティアによる頭部撮像評価を行い、ボランティアからは文書によるインフォームド・コンセントを取得した。

【結果】健常ボランティアスキャンにおいて、self-navigator信号をリアルタイムに取得・処理することを確認した。Self-navigatorを用いないDP-Cubeと比較し、本手法では脳の拍動由来と思われるゴーストが軽減した。

【結論】3D DP-Cube撮像においてself-navigatorによって体動アーチファクトの軽減が達成された。この手法は3D高分解能拡散強調撮像に有用と考えられる。

O-2-190　拡散強調画像の各種脂肪抑制法の特性の比較

○鈴木　　真[1]、岡庭　栄治[1]、大沼　徳芳[1]、竹内　昌美[1]、篠原麻衣子[2]

[1]東京女子医科大学病院　中央放射線部、[2]東芝メディカルシステムズ（株）

【目的】拡散強調画像において脂肪抑制は必須である。しかし、脂肪抑制法には多くの種類があり、周波数選択的であったりT1値選択的であったりと、それぞれ特性が異なっている。今回我々は、東芝社製MRIにおいてEnhanced Fat Freeという主にFFEによるdynamic撮像用として開発された脂肪抑制法が拡散強調像において選択可能となった。その特性を把握するために今まで使用できていた脂肪抑制法との比較検討を行った。

【方法】以前より使用可能であった、周波数選択的脂肪抑制法（以下CHESS）、T1値選択的脂肪抑制法（以下STIR）、Polarity Altered Spectral and Spatial Selective Acquisition（以下PASTA）、と新たに使用可能になったEnhanced Fat Free（以下EFF）の4種類について以下の項目を検討した。1. b value=500, 1000, 2000においてファントムによるSNRの比較、2. ファントムによる模擬腫瘍と模擬正常組織のCNRの比較、3. 健常ボランティアによる頭部、腹部、骨盤部における拡散強調像の視覚評価。

【結果・考察】EFF法は周波数選択的脂肪抑制法の一種であり、2回に渡って脂肪抑制パルスを照射し、局所的な磁場の不均一や緩和時間の微妙な違いの影響を少なくし、より均一な脂肪抑制が可能となっている。よって、ファントムにおいては従来のCHESS法と同じような傾向を示したが、実際の健常ボランティアにおいては、脂肪の豊富な骨盤部、肺や腸管ガスの多い腹部にてCHESSよりも視覚評価で統計学的有意差が表れた。

PASTAは脂肪抑制効果がEFFよりも優れていたが、若干SNRにおいては劣っており、b=2000のようなSNRが低いと思われる撮像の際には、EFFが有用であると考える。

O-2-191　BLADE-DWIにおけるapparent diffusion coefficient（ADC）計測

○櫻井　康雄[1]、長縄　慎二[2]、川井　　恒[2]、石橋　一都[1]、河村美奈子[1]、榊原　勝浩[1]、中野　　智[1]、
松岡　祐樹[1]、安藤　康生[1]、卜蔵　公紀[1]、小西伊佐実[1]、丸山　克也[3]、Stemmer Alto[4]、
米田　和夫[1]

[1]名古屋大学医学部附属病院　医療技術部　放射線部門、[2]名古屋大学医学部附属病院　放射線科、
[3]シーメンス・ジャパン株式会社、[4]Siemens AG

【目的】拡散強調像（DWI）の取得にはsingle-shot EPIが主に利用されている．歪みとぼけを低減するためParallel imagingが併用される．BLADEはmulti-shotでデータを収集する高速spine echo法においてk空間の中心を軸に回転するようにデータを充填し，k空間中心を加重積算する手法であり，BLADE-DWIはEPI-DWIより磁化率の影響は少ないが，高磁場装置ではSARの制限を受けやすい．SAR低減のためTR，refocusing flip angle（FA），ETLの調整が必要となる．今回の目的は，BLADE-DWIにおけるTR，FA，ETLがADCに与える影響について検討することである．【方法】Siemens社製3T：MAGNETOM Trio（Syngo VB15），12ch-head coilを使用．精製水，中性洗剤，ゼラチン，オリゴ糖溶解ゼラチン，液体糊を計測対象とした．撮像条件はFOV：230mm；matrix，192；slice厚，10mm；slice数，1or15；MPG，3軸or1軸（slice）；b値，0, 200, 500, 630, 1000sec/mm^2．TEに関してはBLADE-DWIではパラメーターに依存する．EPI-DWIはBLADE-DWIにあわせて設定した．ADC計測は以下の2点について行った．（1）BLADE-DWIにおける経時的変化（温度変化の影響）．（2）TR，FA，ETL，b値，shot数，matrixによる変化．【結果】（1）BLADE-DWIにおいて連続single-slice撮像で求めたADCは経時的変化が小さかった．連続multi-slice撮像ではADC（b：0-1000）は経時的に増大傾向にあった．単位時間当たりのRFパルス数の増加に伴なう温度上昇によりADCは増大傾向を示したと考えられる．以下は（2）についてのsingle-slice撮像における結果を示す．shot数はADC（b:0-1000）に影響しなかった．TR，FA，ETLの変化によるADC（b:0-1000）の変動は小さかった．【結論】BLADE-DWIにおいて，SARの制限により，TRやFAを変更してもADCへの影響は小さいことが確認できた．

O-2-192　RESOLVEを用いたDTIにおける撮像条件の検討

○土門　伸也[1]、山田　和弘[1]、志賀　智己[1]、眞田　秀典[1]、尾野　英俊[2]、中村　博彦[3]

[1]中村記念病院　放射線部、[2]中村記念病院　放射線科、[3]中村記念病院　脳神経外科

【目的】3.0T MRI装置においての拡散強調画像はSNRが向上するといったメリットの一方で、磁化率のアーチファクトや磁場不均一による画質の低下が見られる。従来のSingle-Shot EPI（以下SS-EPI）に比べ、磁化率の歪みを低減しつつ高分解能化も両立する撮像法として期待されているReadout Segmentation of Variable Echo-train（以下RESOLVE）の拡散テンソルイメージング（以下DTI）について撮像条件の変化がテンソル解析、Tractgraphyに与える影響を検討した。
【方法】Siemens社製MAGNETOM SKYRA 3.0T、32ch-Head coilを用いて、植物の茎を封入した自作の拡散異方性ファントムを撮像した。RESOLVEの撮像条件はFOV=230mm，matrix=148，slice thickness=2.5mm，b-factor=0, 800sec/mm^2，segment=7，echo space=0.32msを基本条件とし、SS-EPIとRESOLVEでMPG印加軸を6, 10, 12, 20, 30と変化させ撮像した。またMPG印加軸を固定しmatrix sizeを段階的に変化させ撮像した。各々においてDTIにおけるFractional anisotopy（FA）、Tractgraphyを作成し比較検討した。
【結果】RESOLVEのDTIは歪みや磁化率アーチファクトがSS-EPIに比べ減少した。MPG印加軸の増加に伴いFAマップの視認性、Tractgraphyの描出が向上した。matrix sizeを変化させ分解能を向上させた場合、SS-EPIでは歪みが増大したがRESOLVEでは歪みの大きな変化なしに分解能の向上が可能であった。
【結論】RESOLVEを用いたDTIは歪みが少なく高分解能化が可能であるが、それに伴うFA値の変動の影響については今後の検討が必要である。

O-2-193　新しい撮像シーケンスRESOLVEによる拡散強調画像をもちいた頭蓋内視覚路描出

○吉田　正樹[1]、井田　正博[2]

[1]東京急行電鉄株式会社東急病院　眼科、[2]東京都医療保険公社荏原病院　放射線科

【目的】拡散強調像（DWI）をもちいた拡散テンソル画像は、神経眼科領域において中枢性視野障害に対して頭蓋内視覚路の構造評価する手技として使用されてきた。近年普及した3T装置では信号ノイズ比が向上する反面、磁化率アーチファクトの増加により副鼻腔近傍の描出性が劣る問題がある。DWIのあたらしい撮像法RESOLVE（Readout Segmentation of Long Variable Echo-trains）はローデータの採取でエコートレインをリードアウト方向にセグメントすることで歪みを減少させることができる[1)]。われわれはこのRESOLVE法と従来法をもちいて特に視交叉近傍の視路描出能を比較検討した。【方法】対象は健常被験者5名である。DWIには臨床用3T装置（SIEMENS社製MAGNETOM A Trio Tim、32チャンネル頭部コイル）をもちいた。空間分解能は1.5mm等方、拡散検出傾斜磁場は64方向に設定し、従来法では連続水平65スライスの撮像を、RESOLVE法では20スライスで撮像し比較検討した。【結果】従来法では、蝶形洞の磁化率アーチファクトにより1例を除いて視交叉部は描出不能であった。RESOLVE法では、全例において視交叉部の可視化が可能であった。一方､視索に関しては従来法､RESOLVE法ともに描出が可能であった。【結論】3T装置でのRESOLVEによるDWIは、従来では評価が困難であった視交叉近傍の構造評価に有用であることが示唆された。1）Porter DA and Heidemann RM：MRM, 62, 468～475, 2009.

O-2-194　Local transmit coilにおけるDWIのコントラスト改善の検討

○松田　　豪[1]、目時　　毅[2]、桃沢　宏之[1]、佐々木真理[2]

[1]GEヘルスケア・ジャパン株式会社　研究開発室、[2]岩手医科大学医歯薬総合研究所

【目的】臨床研究用7.0T装置では低い送信出力が期待できるlocal transmit coilが一般的に用いられる。しかしlocal transmit coilは位置によりflip angleが異なり画質が均一化しない。そこで臨床研究用7.0T装置でlocal transmit coilを使用したDWIで、均質な画像を得ることを目的として検討をおこなった。

【方法】Local transmit coil使用時に、コイルの軸方向でスライス面内の平均のB1+の分布を調べた。それを元にしてスライスごとにflip angleが同一となるように補正をしてDWIを撮像し、補正をしない場合と比較をおこなった。装置はGEHC Discovery MR950 7.0T research systemを使用し、GE MRSファントムおよび、施設のIRBに従ったvolunteerのscanを実施した。

【結論】横断像で足側の送受信感度の低い部分（図の左側）では、送信powerは中心スライスで設定した送信powerの約1.3倍で中心部と同じflip angleとなった。逆に頭頂部（図の右側）では約0.8倍の送信powerで中心部と同じflip angleとなった。コイル位置によるflip angleの均一化はコントラストを決定するflip angleの設定をより正確とし、操作者のパラメター設定の検討も容易になると考えられた。送信powerを各スライスで補正をした画像の方が補正をおこなわない場合に比べて、スライス全体で観察しやすい画像となった。

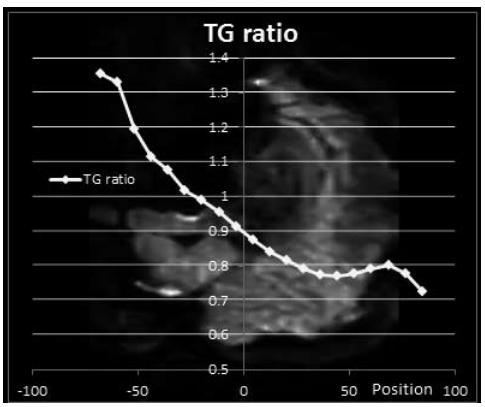

O-2-195　Readout-segmented EPI（RESOLVE）における側頭部領域の撮像条件の検討

○東　　敏也[1]、圓崎　将大[1]、中村　真人[1]、小玉　隆男[2]、矢野　貴徳[2]、村田　勝俊[3]

[1]宮崎大学医学部附属病院　放射線部、[2]宮崎大学医学部附属病院　放射線科、
[3]シーメンス．ジャパン株式会社　リサーチ＆コラボレーション部

【目的】Multi shot EPIであるReadout-segmented EPI（以下RESOLVE）は、拡散強調像として広く用いられているSingle Shot EPI（以下SS-EPI）と比べて、磁化率の影響による画像歪みの低減が期待できる。本研究は、空気を多く含む側頭部領域においてRESOLVEと従来のSS-EPIを比較し、RESOLVEの最適撮像条件及び臨床的有用性を検討した。【方法】SIEMENS社製 MAGNETOM Verio 3T、32ch head coil、およびMRIファントム内に口径を4.0-19.0mmまで変化させた自作ファントム（空気・蒸留水・酢酸）を用いた。RESOLVEの撮像条件はslice厚=1.5mm、Echo Space=0.32msecに設定し、Segment数、Resolution、PAT、TR=5500-6500msec、b=0, 800-1000sec/mm2を変化させ、画像の歪み、SNRを評価した。さらに、同意を得た健常者ボランティア、および患者ボランティアに対して同様の撮像を行い、画像を視覚的に評価した。【結果，結論】SS-EPIと比較して、RESOLVEを使用することで画像の歪みが低減された。本研究から側頭部領域の撮像条件をSNRおよび撮像時間を考慮して、TR=6500msec、TE=70msec、b=0、800sec/mm2、Segment=11、Resolution=226、PAT=2に設定した。実際の臨床においても、この条件下でSS-EPIと比較してもRESOLVEの描出は向上した。

O-2-196　Thin-slice 3D MRIを用いた膝関節外側半月板の後方支持組織の評価

○小田島正幸[1]、稲岡　　努[1]、北村　範子[1]、粕谷　秀輔[1]、笠井ルミ子[1]、中塚　智也[1]、工藤　秀康[1]、戸澤　光行[2]、中澤　博行[2]、寺田　一志[1]

[1]東邦大学佐倉病院　放射線科、[2]東邦大学佐倉病院　放射線部

【目的】Thin-slice 3D MRIを用いて外側半月板後方部の支持組織と考えられるpopliteomeniscal fascicles、meniscofemoral ligamentsのパターンについて評価する。【対象・方法】膝外側部に症状のない72膝関節72例（男40例、女32例、平均年齢47歳）を対象。撮影機種はSiemens Magnetom Skyra 3T、TxRx 15チャンネル膝専用コイルを使用。ルーチン2D MRI撮影後、3D SPACE FSEを用いて脂肪抑制PDWI冠状断像（0.6mm）を撮影。画像評価はToshiba Rapideye読影ビューワーを使用。3D SPACE FSE脂肪抑制PDWI冠状断像より再構成画像（1mm）を作成、3次元的にpopliteomeniscal fascicles（posterosuperior、posteroinferior、anteroinferior）、meniscofemoral ligaments（Humphrey's ligament、Wrisberg's ligament）の有無について視覚的評価。必要に応じてルーチン2D MRIを参照。【結果】Posterosuperior fascicle、posteroinferior fascicle、anteroinferior fascicle、Humphrey's ligament、Wrisberg's ligamentは80％、63％、100％、37％、88％で確認された。Posterosuperior fascicle、anteroinferior fascicleとWrisberg's ligamentの組み合わせが多かった（71%）。【結語】Anteroinferior fascicleは全例で確認された。Posterosuperior fascicle、anteroinferior fascicleとWrisberg's ligamentが外側半月板の後方支持組織として基本的な構造パターンと考えられた。

O-2-197　前十字靭帯におけるMagic Angleの検討

○辻　　英雄、釘宮愼次郎、香月　伸介、川崎　久充、金子　景子、清田　　綾、高濱　友寛
福岡整形外科病院　放射線科

【目的】当院では膝関節を平均約180名/月(2012年)撮像している。前十字靱帯(以下、ACL)の評価にはPDWI、軟骨の評価には3DのFSPGRを使用しているが、被検者によりPDWIで低信号だったACLがFSPGRで高信号に描出されることを多々経験した。今回、出現する割合を算出し原因を検証したので報告する。
【方法】方法1　過去に軽度屈曲位(検査肢位)で撮像したACL損傷のない被検者で、FSPGRで高信号に描出された割合を算出した。また、膝関節における他の腱･靭帯でもFSPGRで高信号となる割合を算出した。方法2 ボランティアの膝関節を軽度屈曲位及び伸展位でACLの信号の変化を比較した。
【使用機器】MRI装置 GE社製 1.5T Signa HDx 、使用コイル 8ch HD T/R knee array coil
【結果】結果1　50名中49名(98%)のACLが高信号に描出されていた。また、他の腱・靭帯の一部に高信号となる割合は、後十字靭帯100%、膝窩筋腱100%、後大腿半月靭帯66%、膝蓋腱40%、外側側副靭帯18%、内側側副靭帯10%となった。結果2　軽度屈曲位のFSPGRで高信号だったACLが伸展することで低信号に変化した。またT2WIで軽度屈曲位・伸展位ともに低信号となり、PDWIでは軽度屈曲位で信号が上昇し、伸展位で低信号であった。
【考察】軽度屈曲位のFSPGRで高信号となったACLの繊維が体位を変えることで低信号になったこと、またPDWIで信号が上昇しT2WIで影響がなかったことはACLが軽度屈曲位で静磁場に対して約55°となりMagic Angle効果の影響をうけたと考えられる。よってT2緩和が長くなりTEの短い撮像において高信号に認識されたと考えられる。また、98%と高頻度に影響を受けていたのはACLがねじれた繊維配列をもち付着部も広く静磁場に対して繊維内のいずれかの部分が約55°となりやすいためだと考えられる。ACLとは他に高頻度に影響を受けた腱・靭帯は、走行が軽度屈曲位で静磁場に対して湾曲して走行しているためだと考えられる。
【結語】ACLや走行が湾曲する靭帯・腱は解剖学的に高頻度にMagic Angle効果の影響をうける。靭帯評価でTEの短いPDWI等を使用する場合は、TEの長いシーケンスでMagic angle効果の影響を除外する必要がある。

O-2-198　肩関節不安定症の関節窩骨欠損評価における3D-MRIの有用性について

○佐藤　嘉尚[1]、野崎　太希[1]、田崎　　篤[2]、山川　　晃[2]、大出　幸子[3]、黒田　栄史[2]、齋田　幸久[1]
[1]聖路加国際病院　放射線科、[2]聖路加国際病院　整形外科、
[3]聖路加国際病院　ライフサイエンス研究所

【背景・目的】肩関節不安定症の画像評価において、関節窩骨欠損の有無およびその程度を評価する事は治療方針決定において重要となる。現在、術前の関節窩骨欠損の評価はmultislice CT(MSCT)によるmultiplanar reconstruction像、3D再構成画像が標準となっている。本研究の目的は、MSCTによる診断をgold standardとして、3D-MRIによる関節窩骨欠損の正診率を検討することである。
【方法】肩関節不安定症の診断でMSCTおよび3D撮影を含むMRIが撮像された25名の患者を対象とした。骨関節領域を専門とする放射線科専門医1名と放射線科後期研修医1名が独立に読影し、MSCTを用いた放射線科専門医による診断をgold standardとした。関節窩骨欠損の有無と遊離骨片の有無を評価項目として、感度、特異度と観察者間信頼度を求めた。
【結果】MSCTによる診断では、関節窩骨欠損は13名(52%)、遊離骨片は10名(40%)に認められた。3D-MRIによる関節窩骨欠損診断の感度、特異度はそれぞれ84.3-92.3%、91.7%-100%(κ値=0.84)、遊離骨片診断の感度、特異度はそれぞれ90.0-100%、100%(κ値=0.92)であった。

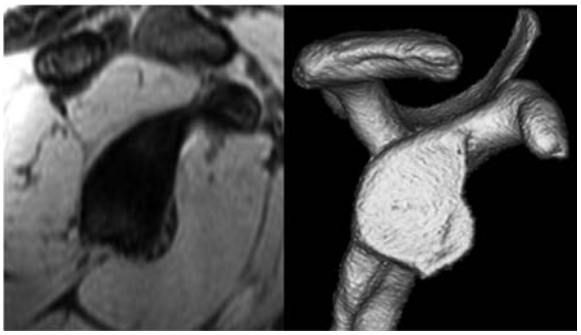

【結論】肩関節不安定症の評価目的のMRIに3D撮影を追加することで、関節窩骨欠損および遊離骨片の高い正診率が得られ、観察者間信頼性も高い事が示された。3D-MRIは関節窩骨欠損の画像評価としてMSCTに匹敵する高い感度・特異度があり、術前検査としてのCT撮影を省略できる可能性があり有用と考えられる。

O-2-199　MRIによる足関節屈曲肢位と外側靭帯の関係

○赤塚　吉紘、高島　弘幸、宍戸　博紀、今村　　塁
札幌医科大学附属病院　放射線部

【背景･目的】足関節外側靭帯は、前距腓靭帯（anterior talofibular ligament：ATFL）、後距腓靭帯（posterior talofibular ligament：PTFL）、踵腓靭帯（calcaneofibular ligament：CFL）で構成される。足関節屈曲肢位と靭帯長に関する報告はあるものの、MRIにおける撮像肢位とこれらの靭帯の描出について検討したものはなく、検査目的にあった撮像肢位を選択することは重要である。本研究の目的は、足関節外側靭帯描出における最適な足関節角度を検討することである。
【対象・方法】対象は同意を得られた健常ボランティア10名で、使用装置は、GE社製のSigna HDx 1.5Tと5inch dual coilおよび足関節角度調整具を用いた。足部を固定し、底屈30°、底屈15°、中間位、背屈15°にて3D-FIESTA-C（TR=6.5ms，TE=3.2ms，FA=30°，FOV=16cm，matrix size=288 × 288，slice thickness=1.0mm）をaxial断面で撮像した。各肢位で得られた画像の靭帯の付着部と連続性に着目し、放射線科専門医2名と診療放射線技師1名がそれぞれ視覚評価にてスコアリングを行った。
【結果・まとめ】ATFLおよびCFLは底屈位に、PTFLは背屈位に伴い点数が高くなり、それぞれの靭帯の描出が向上した。さらに、ATFL，CFL，PTFLの合計点が最も高かったのは、底屈位15°であった。本研究から、足関節の底背屈の程度により足関節外側靭帯の描出が異なることが明らかとなり、検査目的にあった肢位の選択が重要であると考えられた。

O-2-200　手根管症候群ステロイド注射効果無効例の高分解能MRI所見と病理所見の対比

○青木　隆敏[1]、大木　穂高[1]、木下　俊輔[1]、高橋　広行[1]、林田　佳子[1]、佐藤　　徹[1,2]、松山　篤二[3]、久岡　正典[3]、大茂　壽久[4]、酒井　昭典[4]、日比野　茂[5]、野崎　　敦[5]、興梠　征典[1]
[1]産業医科大学医学部　放射線科、[2]産業医科大学病院　放射線部、[3]産業医科大学医学部　第一病理、[4]産業医科大学医学部　整形外科、[5]GEヘルスケアジャパン

【目的】手根管症候群ステロイド注射効果無効例の高分解能MRI所見と病理組織学的所見との関係を評価する。
【方法】特発性手根管症候群と診断されてステロイド剤を手根管内に局注した92例163手を対象とした。ステロイド剤局注前に3TMRIで手関節の高分解能T2強調横断像を撮像し、有鈎骨鈎レベルで、正中神経の扁平率および正中神経と筋肉とのCNRを評価し、3群に分類した（Group1：長径/短径比2未満かつCNR1以上、Group2：長径/短径比2以上かつCNR1以上、Group3：長径/短径比2以上かつCNRが1未満）。手根管開放術施行後、骨軟部専門病理医が神経上膜における線維化とアミロイド沈着の程度を3段階（なし、軽度、高度）で評価した。
【結果】Group1の60手中3手（5%）、Group2の73手中15手（14%）、Group3の30手中12手（40%）に手根管開放術が施行され、正中神経が扁平化し、CNRが低いとステロイド剤局注の有効性が低下した（$p < .05$）。MRI分類と線維化およびMRI分類とアミロイド沈着の程度には有意な相関が認められ、CNRが低いと線維化やアミロイド沈着が高度であった（$p < .05$）。
【結論】特発性手根管症候群のステロイド注射効果無効例は、線維化やアミロイド沈着によってT2強調像における正中神経信号が低下した症例が多い。

O-2-201　成長期の膝関節MRIで認められる大腿骨顆部軟骨下骨病変の検討

○渡辺　淳也[1,2]、大久保敏之[3]、和田　昭彦[3]、松木　圭介[1]、小畠　隆行[4]、豊根　知明[1]、
男澤　朝行[1]、北原　聡太[1]、大曽根文雄[5]、原　　啓[5]、和田　佑一[1]

[1]帝京大学ちば総合医療センター　整形外科、[2]帝京ちば　先進画像診断センター、
[3]帝京ちば　放射線科、[4]放射線医学総合研究所、[5]帝京ちば　放射線部

【目的】成長期の膝関節MRIでは、しばしば大腿骨顆部に軟骨下骨の不整像や周囲骨髄の変化が認められる。この変化は成長に伴う二次骨化中心を反映しているとされるが、離断性骨軟骨炎（OCD）の初期変化と類似し、鑑別が困難となることがある。本研究の目的は、成長期の膝関節MRIで認められる軟骨下骨病変の頻度と好発部位を検討することである。【方法】急性期の外傷を除く膝関節内疾患を疑われ、当院でMRIを施行した15歳以下の症例174例189膝（男性71例、女性103例、平均年齢12.7歳）を対象とした。MRIは1.5Tの装置を使用し、矢状断プロトン密度強調像を撮像した。骨軟部領域を専門とする放射線科医、及び膝関節を専門とする整形外科医の合意を持って、疾患の診断、軟骨下骨病変の有無と部位、及び骨端線の閉鎖の有無を評価した。【結果】MRIによる診断は、所見無し123膝、外側円板状半月21膝、内側半月板損傷8膝、外側半月板損傷6膝、OCD15膝、膝蓋骨脱臼を含む膝蓋骨不安定症17膝、その他5膝であった。3膝にOCDと外側円板状半月の合併が、2膝にOCDと内側半月板損傷の合併があった。大腿骨内側顆に病変を認めたのは30/189膝（16%）で、疾患別では所見無し16/123膝（15%）、内側半月板損傷1/8膝（13%）、OCD12/15膝（80%）であった。大腿骨外側顆に病変を認めたのは10/189膝（5%）で、疾患別では所見無し3/123膝（2%）、外側円板状半月4/21膝（19%）、OCD3/15膝（20%）であった。また骨端線の閉鎖した膝は、閉鎖前の膝と比較し、有意に軟骨下骨下病変の発生率は低かった（$p < 0.05$）。【考察】OCDは、成長期に血行障害や過大な力学的負荷などを原因として発生し、大腿骨内側顆に好発する。また外側円板状半月を有する症例では、大腿骨外側顆のOCDを高率に合併することが知られる。本研究の結果、小児の膝関節に認められる軟骨下骨病変は、OCDの好発部位に一致する傾向にあり、同変化はOCDの初期病変を捉えている可能性が示唆された。

O-2-202　股関節関節唇のMRIによる評価

○玉川　光春、河合有里子、山　　直也、庄内　孝春、佐藤　大志、荒谷　和紀、小野寺麻希、
浅井真友美、畠中　正光

札幌医科大学医学部　放射線診断学

【はじめに】股関節唇損傷を評価する際，1.5T MRIを用いて寛骨臼を中心として放射状に撮像を加えた放射状MRIを撮像して評価を行なってきた。これにより関節唇損傷の有無の精度は85-95%と良好であったが、内視鏡の関節唇損傷の重症度に一致した画像変化を描出することができなかった。これは2D GR法の解像度の不良と連続性の欠如が一因となっていると考えられた。今回2D GRによる放射状MRI、3D SWAN法、3D FIESTA法を撮像し比較検討した。【対象】股関節に訴えを持つ患者7例7股関節（男性1，女性6，平均43歳）。【方法】2DGR放射状MRIは2DGRで臼蓋縁に垂直に10度ごと撮像し，18スライスを撮像した．SWANと3DFIESTAは臼蓋縁に面した斜冠状断像で撮像し，臼蓋縁に垂直に2度ごとに再構成した。関節唇は前方，前上方，上方，後上方の4ヶ所に分けて評価した。【結果】正常な関節唇は低信号で、triangleまたはtear drop型を示し、関節包との間に空隙が認められた。軽度の損傷（fibrillation、vertical tear）では関節唇の信号が中等度から高信号となり、irregular typeの形状となり、空隙は認めない。重度の損傷であるdegenerative longitudinal tearでは関節唇の形状がirregularでdetachmentがみられ、空隙は認めない。bucket handle tearではdegenerative longitudinal tearの所見に加えて、関節包との間に空隙を認めた。2DGR法ではradial tearの判断ができず、3D SWAN法、3D FIESTA法はdegenerative longitudinal tearとbucket handle tearで一部判断できないものが認められた。【結論】2DGR法では全体に良好な結果が得られたが、軽症の変化には3D SWAN法、3D FIESTA法を加えることで診断が可能となると思われた。

O-2-203　リンパ血管奇形における脂肪抑制FIESTAの評価

○塚部　明大、田中　　壽、渡邉　嘉之、西澤　光生、國富　裕樹、有澤亜津子、大須賀慶悟、
富山　憲幸

大阪大学大学院医学系研究科　放射線統合医学講座放射線医学

【はじめに】血管奇形の評価、経過観察目的のMRIでは、通常STIRや脂肪抑制T2強調画像（FST2WI）を3方向撮像するが、当院ではlocalizerを兼ねて脂肪抑制FIESTA（FSFIESTA）を撮像している。この研究の目的はFSFIESTAとFST2WI/STIRを比較評価することである。【方法】対象は2011年1月～2012年12月にリンパ血管奇形の評価にSIGNA EXITEを用いてFSFIESTAが3方向、FST2WIあるいはSTIRが1方向以上撮像された患者。評価項目は下記のものを放射線科医1名で行った。1：FSFIESTAおよびFST2WIあるいはSTIR像にてそれぞれの撮像方向での腫瘤範囲を計測。2：FSFIESTAおよびFST2WIあるいはSTIRにてそれぞれの撮像方向での画像の質を3段階（0点＝不良1点＝普通2点＝良好）で評価。3: FSFIESTAとFST2WIあるいはSTIRを比較しどちらの画像が良いかを評価。4：FSFIESTA3方向に加えてFST2WIあるいはSTIRを参照することによって増えた情報を記載。【結果】対象患者は28人31セッション。31セッションのうちFST2WIあるいはSTIRが3方向撮像されたのは23セッション、2方向は4セッション、1方向は4セッション。24セッション69方向において病変範囲の計測と比較が可能であり、良く一致した。31セッション中81方向の画質評価では、FSFIESTAは平均1.33点、FST2WIあるいはSTIRは平均2点とFSFIESTAの画質が劣った。直接の比較では8方向でFSFIESTA，51方向でFST2WIあるいはSTIRが良好であり、22方向で同等であった。またFSFIESTAではflow voidとして同定出来ない病変が5セッション、口蓋部で病変の進展範囲が不明瞭な例が1セッション存在した。この他に両者を確認することで脂肪抑制の不均一性が確診できた症例が3セッション存在したが22セッションで大きな違いは認めなかった。【結論】FSFIESTAはFST2WIあるいはSTIRに比較しての完全な代用にはならないが時に良好な像を呈する。その撮像時間の短さから広範に病変が及ぶ患者や、体動や呼吸によるアーチファクトが問題となる症例での有用性は高く、リンパ血管奇形におけるルーチン撮像に加えることが考慮される。

O-2-204　3D T2マッピング再構成評価による早期軟骨障害診断の有用性の検討

○田村　　理[1]、西井　　孝[1]、濱田　英敏[2]、中田　　研[2]、田中　　壽[3]、菅野　伸彦[1]

[1]大阪大学大学院医学系研究科　運動器医工学治療学、
[2]大阪大学大学院医学系研究科　器官制御外科学、
[3]大阪大学大学院医学系研究科　放射線統合医学講座

［目的］早期関節軟骨障害では一般的に軟骨T2値は上昇するが、正常膝でも個体間や領域間のT2値のばらつきがあり、軟骨障害に対するT2閾値設定は困難である。今回、三次元（3D）T2マッピング再構成像での局在性T2値上昇領域の描出が早期軟骨障害評価に有用か関節鏡所見と比較し検討した。［方法］関節症のない膝関節鏡手術症例34例（平均年齢31歳）を対象とした。術前に3T-MRIで3D FIESTA-C（TR/TE：12.7/6.3ms；slice厚：1.5mm；FOV：12cm）と2D sagittal T2 map（TR：1500ms；TE：8 echoes between 10-80ms；slice厚：3mm gapなし；FOV：12cm）を撮像し、3DT2マッピングを再構成した。大腿骨軟骨を半月板に被覆される内･外側荷重部（Zone WM･WL）、前方部（Zone A）、内･外側後方部（Zone PM・PL）の5領域に分割し（図1）、局所的T2値上昇部位を軟骨障害と判定し、関節鏡での軟骨障害診断を基準とした3DT2マッピングの感度、特異度を検討した（図2）。［結果］37領域に軟骨障害を認め、3DT2マッピングの感度/特異度は70/88%であった。各領域での感度/特異度は、Zone A：80/93%、Zone WL：69/67%、Zone WM：68/100%で、軟骨障害のなかったZone PL, PMの特異度はそれぞれ97%，82%であった。Fibrillationやsofteningの早期軟骨障害は13/20病変が検出可能であった。［結論］画像診断が困難である形態変化が生じる以前の早期軟骨障害も65%程度の術前診断が可能であり、3DT2マッピングの臨床的有用性が示唆された。



図1. 解析領域の設定

図2. 画像診断での軟骨障害（赤丸部分）

O-2-205　膝蓋骨不安定症における撮像基準とT2mapによる変性の程度の検討

○森　　祥子、松本　洋一、山村憲一郎、岡山　勝良、鳴海　善文

大阪医科大学附属病院　中央放射線部

【目的】膝蓋骨不安定症による膝蓋骨の脱臼や亜脱臼の際に、大腿骨と膝蓋骨の衝突を起因とする膝蓋軟骨の変性が考えられる。変性の程度を、定量的な評価が可能なT2mapを用いて評価できるが、過去に膝蓋骨における撮像位置の基準がない。今回、膝蓋骨の撮像基準を定め、ボランティア5名の平均と膝蓋骨不安定症患者3名のT2mapを比較し、膝蓋軟骨の変性の程度を検討した。【機器と対象】使用機器はGE社製SignaHDxt 3.0T。対象は、本研究の概要と意義を説明し、同意を得られた20代の女性の健常ボランティア5名と、本学倫理委員会を通過した膝蓋骨不安定症の患者3名とした。【方法】定めた撮像基準は、膝蓋骨の最大長軸と最大横径の前額断において、膝蓋骨底部が形成する軸に垂直に交わる横断像とした（fig.1）。この断面より得られたT2mapに3つの関心領域（fig.2）を設け、ボランティアと膝蓋骨不安定症患者の膝蓋軟骨の変性の程度を比較する。【結果】3つの関心領域のうち、衝突する側の軟骨におけるT2値が30%程度高値となった。【結論】どのような体位・ポジショニングでも、膝蓋骨に対する基準を設けることによって、一定した膝蓋軟骨の位置把握ができ、膝蓋軟骨のT2mapによる定量的な評価や比較が可能になった。

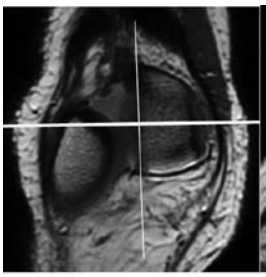

Fig.1

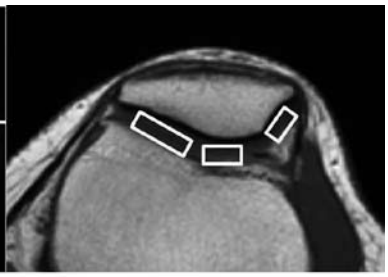

Fig.2

O-2-206　膝関節軟骨変性のT1 ρマッピングを用いた経時的変化の検討

○渡辺　淳也[1,2]、大久保敏之[3]、和田　昭彦[3]、小畠　隆行[4]、佐粧　孝久[5]、松木　圭介[1]、北原　聡太[1]、豊根　知明[1]、高橋　和久[5]、野崎　　敦[6]、大曽根文雄[7]、原　　啓[7]、和田　佑一[1]

[1]帝京大学ちば総合医療センター　整形外科、[2]帝京ちば　先進画像診断センター、
[3]帝京ちば　放射線科、[4]放射線医学総合研究所、[5]千葉大学　整形外科、[6]GEヘルスケア、
[7]帝京ちば　放射線部

【目的】T1 ρマッピングは軟骨中のプロテオグリカン濃度や水分含有量の変化を鋭敏に評価可能なMRI撮像法であり、早期軟骨変性の評価や軟骨変性度の定量的評価に有用とされる。本研究の目的は、膝関節軟骨変性の経時的変化をT1 ρマッピングを用いて評価検討することである。【方法】膝関節疾患として、変形性関節症（OA）、反復性膝蓋骨脱臼（RPD）、及び関節リウマチ（RA）を有する症例のうち、T1 ρマッピングを含むMRI撮像を行い、軟骨変性が示唆される部位を有した41症例41膝を対象とした（OA23膝、RPD 10膝、RA 8膝）。OAではヒアルロン酸製剤の関節内投与やNSAIDsの内服投与などによる保存加療を、RPFでは装具などによる保存加療を、RAではDMARDs等の薬剤投与による保存加療をそれぞれ継続した。MRIは3Tの臨床装置を使用し、OAとRAは矢状断面、RPDは横断面でのT1 ρマッピングを、初回と初回から6ヶ月、12ヶ月の計3回撮像した。変性部位及び健常部位と考えられる軟骨部位に関心領域を設定し、同一部位のT1 ρ値を経時的に評価した。【結果】初回から1年までの経過観察において、OAでは変性部位、健常部位ともにT1 ρ値の有意な変化を認めなかった。RPDでは、変性部位に有意なT1 ρ値の延長を認めたが（$p < 0.05$）、健常部位は有意差を認めなかった。RAでは、変性部位、健常部位ともにT1 ρ値は有意な延長を認めた（$p < 0.05$）。【考察】OAで軟骨変性の進行が認められなかった理由として、OAに伴う軟骨変性が一般に緩徐に進行するためと考えられた。またRPDでは膝蓋骨の亜脱臼や不安定性を伴い、変性部位では軟骨への過剰なストレスが繰り返し加わるためと考えられた。RAでは、臨床的寛解は得られているものの滑膜炎が残存する症例がおり、軟骨の破壊が変性部位、健常部位を問わず関節全体に進行したと考えられた。T1 ρマッピングは関節軟骨変性を来す疾患において、軟骨変性の経時的評価に有用と考えられた。

O-2-207　T1 ρ、T2マッピングの軟骨変性評価能の検討（Modified Outerbridge分類との比較）

○渡辺　淳也[1,2]、大久保敏之[3]、和田　昭彦[3]、小畠　隆行[4]、落合　俊輔[1]、豊根　知明[1]、松木　圭介[1]、男澤　朝行[1]、北原　聡太[1]、野崎　　敦[5]、大曽根文雄[6]、原　　啓[6]、和田　佑一[1]

[1]帝京大学ちば総合医療センター　整形外科、[2]帝京ちば　先進画像診断センター、
[3]帝京ちば　放射線科、[4]放射線医学総合研究所、[5]GE　ヘルスケア、[6]帝京ちば　放射線部

【目的】近年、関節軟骨中の分子構造変化を鋭敏にとらえることが可能な新しいMRI撮像法が臨床応用されつつある。T1 ρマッピングは軟骨中のglycosaminoglycan（GAG）濃度の変化などを評価可能なMRI撮像法であり、またT2マッピングはコラーゲン配列の不整化などを評価可能なMRI撮像法である。本研究の目的は、T1 ρマッピングとT2マッピングの軟骨変性評価能を比較検討することである。【方法】膝関節疾患の精査のためMRIを撮像した184例188膝を対象とした。荷重中心を通る大腿骨骨軸と平行な前額断面で、脂肪抑制T2強調像、T1 ρマッピング、及びT2マッピングによる評価を行った。個々の症例で、大腿骨内側顆、外側顆、脛骨内側顆、及び外側顆の関節軟骨をModified Outerbridge（M-O）分類を用いて変性度評価するとともに、それぞれの部位をさらに3つの領域に分けてT1 ρ及びT2を計測し、その相関を検討した。【結果】M-O分類では、grade 0は1137部位、grade 1は645部位grade 2は421部位grade 3は317部位であった。M-O分類による変性度上昇に伴い、T1 ρ及びT2はともに延長する傾向にあった。T1 ρマッピングは、全てのM-O分類のgrade間で有意差を認めたが、T2マッピングでは、grade0と1との間にのみ有意差を認めなかった。【考察】一般に変性軟骨では、GAG濃度の減少は、コラーゲン配列の不整化に先だって起こるが、GAG濃度を評価可能なT1 ρマッピングは、コラーゲン配列の変化を評価するT2マッピングと比較し、より早期の軟骨変性を評価できる可能性がある。またT1 ρはT2と比較し、軟骨変性に伴う変化量が大きいことが知られており、大きなダイナミックレンジを持つT1 ρマッピングは、より軟骨変性の定量的評価に優れている可能性がある。これらの利点から、T1 ρマッピングはT2マッピングと比較し、早期の軟骨変性の評価により適した方法であることが示唆された。

O-2-208　3TMRIを用いたT2マッピングによる大腿骨頭壊死症例の股関節軟骨の質的評価

○萩原　茂生[1]、渡辺　淳也[2]、大久保敏之[3]、中村　順一[1]、山本　晋士[5]、岸田　俊二[1]、高澤　　誠[1]、大前　隆則[1]、宮本　周一[1]、松本　浩史[4]、桝田　喜正[4]、高橋　和久[1]

[1]千葉大学医学部　整形外科、[2]帝京大学ちば総合医療センター　先進画像診断センター、
[3]帝京大学ちば総合医療センター　放射線科、[4]千葉大学医学部附属病院　放射線部、
[5]松戸整形外科病院

【目的】T2マッピングは軟骨内のコラーゲン配列や水分含有量を反映し、関節軟骨の質的評価が可能なMRI撮像方法である。我々は大腿骨頭壊死の非圧潰例においても、正常例と比較してT2の延長がみられることを報告してきた。本研究の目的は3TMRIを用いたT2マッピングにより大腿骨頭壊死非圧潰症例の股関節軟骨を評価し、関連する因子について検討することである。【方法】対象は股関節MRIにて大腿骨頭に壊死像のみを認め、圧潰や骨髄浮腫のない無症候性ステロイド性大腿骨頭壊死10例17股である。男性2例2股、女性8例15股、検査時年齢平均36.3歳（26～49）であった。原疾患はSLE6例、皮膚筋炎3例、シェーグレン症候群1例であった。GE社製3テスラMRI discovery 750を使用し、T2マッピングはMulti-spin-echo法で撮像した（TR 1500ms，TE 10.4-104ms，FOV 150×150mm，スライス厚 4mm，matrix 320×320）。撮像断面は大腿骨頭中心を通り大腿骨頚部に平行な斜冠状面とした。MATLAB（MathWorks，Natick，MA）を用いてT2計算画像およびカラーマップを作成し、region of interest（ROI）を骨頭の荷重部上方60度の範囲に設定した。T2は関節軟骨の関節軟骨の表層、および全層に分けて評価した。また、各症例について臼蓋形成不全の程度としてsharp angle、center-edge angle、acetabular head indexをX線画像より測定しT2との相関を検討した。【結果】大腿骨頭壊死において軟骨のT2は骨頭全層35.9msec、表層37.3msecであった。また骨頭全層のT2はsharp angleとcenter-edge angle相関を認めた（r=049775，p＜0.05，r=-0.3935，p＜0.05）。骨頭軟骨は全層と比較して有意に表層で上昇を認めた（p＜0.01）。【考察】大腿骨頭壊死症の軟骨変性の進行は臼蓋形成不全の程度と相関すること、軟骨表層から始まることが示唆された。臼蓋形成不全においては荷重により骨頭軟骨にかかる機械的ストレスが増大しており、壊死した骨頭軟骨の変性に関与している可能性がある。

O-2-209　Gd造影剤を用いたQSM（Quantitative Susceptibility Mapping）の有用性に関する検討

○成松　秀州[1]、Liu Tian[1]、片山　竜也[1]、川端　　潤[1]、川下　幸隆[1]、佐藤　　徹[1]、小川　正人[1]、
掛田　伸吾[3]、Wang Yi[2]、興梠　征典[3]

[1]産業医科大学病院　放射線部、[2]Department of Radiology, Weill Cornell Medical College、
[3]産業医科大学病院　放射線科

【目的】磁化率強調画像QSMは従来の磁化率強調画像より鋭敏に磁化率の変化を捉え描出することが可能であるとされている。今回QSMにおけるGd造影剤に対する描出能の検討と脳腫瘍症例に対する病巣描出について検討を行ったので報告する。【方法】対象1：0.5～0.0005mmol/lの生理食塩水希釈Gd造影剤ファントム対象2：脳腫瘍症例対象1.2に対しT1-SE、T1-SPGR、QSMを撮像し信号強度比を比較を行った。対象2に対し視覚評価を行った。【結果】QSMが最も信号強度比、濃度分解能共に優れる結果となった。視覚評価においては症例により異なる結果となった。【考察】ファントム、脳腫瘍症例共にQSMの方が信号強度比に優れる結果となった。また信号強度グラフより濃度分解能にも優れることが分かった。一方視覚評価では症例により異なる結果となった。これはQSMの画像処理の特徴である磁化率変化予測とマルチエコーの加算によりボケが生じる事、また脳脊髄液、血流が高信号として描出されてしまう事が主因と考えられる。今までGd造影T1強調像のみで判断されていた症例に対し信号強度、濃度分解能に優れるQSMを追加撮像することで有用な情報を提供できる可能性が示唆された。

O-2-210　鉄分布画像に見られる健常者脳の鉄蓄積パターン

○三森　文行、渡邉　英宏、高屋　展宏

国立環境研究所

【はじめに】我々はヒト脳の横緩和速度が脳局所の鉄濃度［Fe］、高分子量成分f_Mの線形結合で定量的に表されることを見出し［1］、これを用いて脳内の詳細な鉄分布画像を得る方法を開発した。本報告では、男女健常被験者30名における脳内鉄分布について考察する。【方法】13歳～64歳の男女健常者で、4.7TでMASE法により脳のT_2及びM_0マップを測定した。M_0マップをB_1補正し水分布マップf_wに変換しf_M=1-f_wを用い、R_2=0.47［Fe］+24.9f_M+9.54の関係式を用いて鉄分布画像を作成した。【結果と考察】図a～fに20、40、60歳代の男女被験者脳の鉄分布画像を示す（上段：男性、下段：女性）。男女とも脳のほぼ全域にわたって年齢とともに鉄蓄積の増大が見られる。鉄の増大は、淡蒼球、被殻等の基底核部位のみならず、視覚野の存在する後頭葉皮質、聴覚野とされるHeschl回（矢印）を中心とする側頭葉皮質［2］、前頭葉皮質でも顕著である。図の後頭葉、側頭葉皮質のリボン状に見える部位では、鉄濃度は局所的に淡蒼球に匹敵する20mg/100g fr. wt.に達している。鉄の蓄積には左右半球、前、後頭葉で非対称性が見られる。これらの個人ごとの鉄蓄積パターンの変異が何に由来するかは現在のところ明らかではない。［1］Mitsumori F et al, MRM, 68, 947（2012）. ［2］Yoshiura T et al, Radiology, 214, 217（2000）. 図a, b：20代、c, d：40代、e, f：60代健常被験者脳の鉄分布画像. 0～20mg Fe/100g fr. wt.

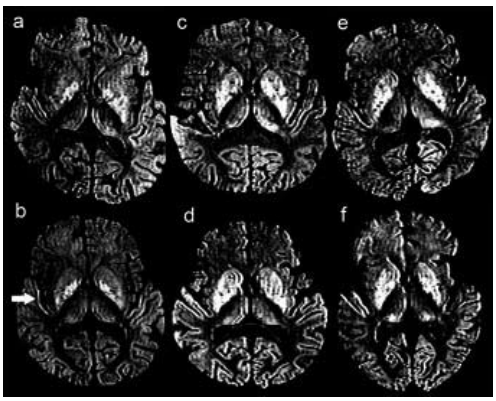

O-2-211　パーキンソン病患者の脳内鉄沈着評価におけるQSMの有用性の検討

東　美菜子[1]、平井　俊範[1]、北島　美香[1]、○井料　保彦[1]、山下　康行[1]、山田　和慶[2]、安東由喜雄[3]、Tian Liu[4]、Yi Wang[4]

[1]熊本大学医学部　画像診断・治療科、[2]熊本大学医学部　脳神経外科、[3]熊本大学医学部　神経内科、[4]コーネル大学　生体医用工学科

【目的】パーキンソン病患者の脳内鉄沈着の評価における quantitative susceptibility mapping（QSM）の有用性を検討する。【方法】MRI撮像はすべてシーメンス社の3T装置を使用した。対象はパーキンソン病患者8名（男性3名、女性5名：54-75歳、平均67歳）と、年齢をマッチさせた健常者8名で、QSMを用いて、黒質（SN）、赤核（RN）、尾状核（CN）、淡蒼球（GP）、被殻（PT）の平均磁化率（MSVs）を測定した。黒質の磁化率測定においては、視床下核の磁化率混在を防ぐために、Schaltenbrand and Wahren atlasを参考にして再構成した冠状断像を用いて行った。黒質は、前部・後部（aSN, pSN）を測定した。その他の部位については軸位断像を用いて測定し、最も対象とする面積の大きいレベルの測定値を採用した。パーキンソン病患者はそれぞれthe Unified Parkinson's Disease Rating Scale motor score（UPDRS-III）を用いて症状の優位側を評価した。【結果】健常者の両大脳の平均磁化率MSVはそれぞれGP 157 ± 34, aSN 152 ± 49, pSN 94 ± 31, RN 122 ± 38, PT 82 ± 24, and CN 74 ± 14ppbであった。黒質において、パーキンソン病患者では症状の優位側はaSN 148 ± 54、pSN 130 ± 60ppbであったのに対し、症状の劣位側は126 ± 58、185 ± 65ppbであった。健常者、パーキンソン病患者の症状劣位側については、いずれも有意にaSNの磁化率がpSNよりも高かった（$P < 0.01$）が、パーキンソン病患者の症状優位側では、pSNの磁化率が有意にaSNよりも高かった（$P < 0.05$）。その他の領域については左右の結果に有意差は見られなかった。【考察】QSMによる検討からはパーキンソン病患者では黒質の鉄沈着が健常者とは異なっていることが示唆される。

O-2-212　多発性硬化症患者の皮質病変検出における定量的磁化率マッピング（QSM）の有用性

○掛田　伸吾[1]、渡邉　啓太[1,2]、井手　　智[1]、森谷　淳二[1]、大成　宣広[1]、佐藤　　徹[1]、興梠　征典[1]、Liu Tian[2]、Wang Yi[2]

[1]産業医科大学　放射線科、[2]Cornell大学　Biomedical Engineering部門

【目的】多発性硬化症（MS）患者に見られる皮質病変は、重症度と強い相関を示し、病態の進行を反映すると報告されている。病理学的検討でMSプラークに鉄沈着を認めることが知られており、近年開発された定量的磁化率マッピング（QSM）はMSプラークについて高い感度を有するかもしれない。本研究の目的は、MS患者の皮質病変について、QSMの検出能を検討することである。【対象と方法】使用装置はGE社製 SIGNA EXCITE 3.0Tである。MS患者26例（F/M：19/7、平均年齢36.5歳）をMulti-echo spoiled gradient-echo法で撮像し、得られた画像データからQSMを再構成した。2名の神経放射線科医が、皮質内病変、皮質/白質混合病変、皮質近傍白質病変の描出ついて、QSMと通常のMR画像（T2WIとFLAIR）を評価した。【結果】皮質内病変の検出について、QSMは通常のMR画像より有意に優れていた（15病変 vs. 5病変、$p < 0.01$）。通常のMR画像で皮質近傍白質病変と診断された40病変中30病変が、QSMで皮質/白質混合病変と診断された（図）。【結論】QSMを用いることで、MS患者における皮質病変の検出能が向上する可能性が示唆された。【図説明】30代の女性。QSMで皮質/白質混合病変（矢印）を認める。この病変は、T2WIで皮質近傍白質病変と診断された。

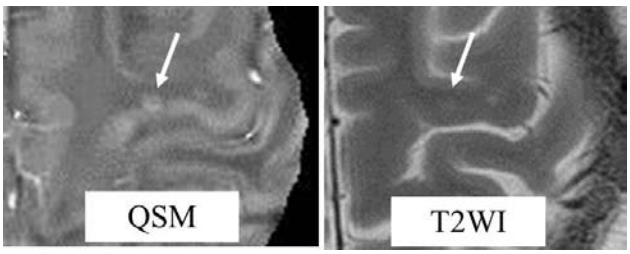

O-2-213　多発性硬化症(MS)患者における定量的磁化率マッピング(QSM)を用いたnormal appearing white matterの評価

○森谷　淳二[1]、掛田　伸吾[1]、渡邉　啓太[1]、井手　　智[1]、大成　宣広[1]、佐藤　　徹[1]、興梠　征典[1]、Tian Liu[2]、Yi Wang[2]

[1]産業医科大学　放射線科、[2]Cornell大学　Biomedical Engineering部門

【目的】多発性硬化症(MS)患者では、通常のMR画像で正常に見えるNormal-Appearing White Matter(NAWM)に慢性的な組織傷害が存在することが、過去に臨床的もしくは病理学的研究で示されている。近年開発された定量的磁化率マッピング(QSM)では、従来困難であった脳組織の軽微な磁化率変化を検出できる可能性がある。本研究の目的は、QSMを用いてMSプラーク、MSプラーク周囲正常白質(PWM)、NAWMの評価を行うことである。【対象および方法】MS患者26例(F/M：19/7、平均年齢36.2歳)と年齢・性別がマッチした対照群26例をMulti-echo spoiled gradient-echo法で撮像し、得られたデータからQSMを再構成した。径1cm以上のMSプラークを検討対象とし、MSプラーク、PWM、NAWM(MSプラークと対側の脳半球)、対照群正常白質、にそれぞれ関心領域を設定しQSM値を計測した(図)。【結果】MSプラーク44病変を評価した。平均QSM値は、MSプラークで148.3ppb、PWMで133.6ppb、NAWMで120.6ppb、対象群正常白質で123.6ppbであった。対照群正常白質に比べ、MSプラークとPWMの値は有意に高かった(P＜.01)。NAWMと対照群正常白質には有意差を認めなかった。【結論】PWMは、対照群正常白質に比べ、有意に高いQSM値であった。QSMは、従来のMR画像よりもMSプラークの病変範囲を正確に評価できる可能性がある。【図説明】MSプラーク(1)、PWM(2-5)、NAWM(6)に関心領域を設定した。

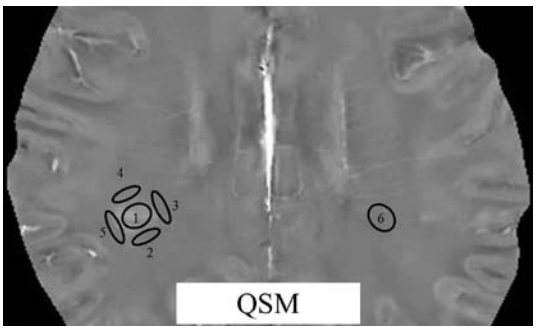

O-2-214　運動認知機能計測モデルを使ったインタラクティブ型fMRI課題の開発

○中井　敏晴[1]、田中あゆ子[1]、國見　充展[1]、木山　幸子[1]、白石　善明[2]

[1]国立長寿医療研究センター　神経情報画像研究室、[2]名古屋工業大学

【目的】高齢者の体力測定課題を模擬したfMRI課題を開発し、運動制御機能の加齢変化を評定する脳機能計測バッテリーを開発する。課題試行中の行動データを高時間分解で記録し、被験者が自発的に課題を試行する過程の脳活動をステップごとに分離し脳機能マップを作成する方法を考案する。【方法】高齢者の体力測定項目のひとつである「豆運び」をPC画面上で模擬する仮想豆運び課題(VBTT)プログラムを作成した。VBTTはMR装置の発生するTTL信号に同期して課題発生と行動データ記録を行い、画面上に表示される作業プロセス(左右の示指と中指によるボタン押しにより、豆を掴む、運ぶ、標的内に投下の操作を順に行う)に対する事象関連解析を可能とする。1回の試行を6点の事象(CP1～6)として記録した。健常被験者(20～75才)を対象として、fMRIによる脳機能計測を実施した(3T、EPI、TR：3000ms、TE：24ms、3mm厚、39横断面、画素数64x64、FOV 192mm)。データ解析はSPM8を用いた。【結果】高齢者11名(60才以上、女性6名)、若年者7名(54才以下、女性1名)のデータを収集した。試行全体の脳活動としては、背側視覚運動経路及び高次運動野の活動が著明であった(two-sample t-test，$p<0.05$)。事象ごとの解析では、高齢者群において左側BA5([-23 -38 59])と両側のBA6([-60 -2 47]，[60 2 38])の活動更新が認められた。この変化は高齢群における第一作業転換点(CP2)と豆掴み開始点(CP1)からの寄与が大きく、豆移動作業(CP3～CP4)からの寄与は少なかった。若年群ではCP3～CP4で背側視覚運動経路の活動が強く見られた。【考察】VBTTは元の豆運び課題と実際の運動出力が異なるため、実作業時の脳活動を直接推定するものではないが、fMRIを使って直接測定が困難な視覚運動変換に関わる認知機能の加齢変化を評価する方法となりうる。特に、高時間分解の事象関連解析により認知要素に分解し、ある領域の活動が複合的な作業の中でどの部分に関連するかを推定できる。本実験においては加齢による背側視覚運動経路の活動亢進が、高齢群においては難易度が高いと考えられる角運動速度の認知処理によるものであることが確認された。

O-2-215　fMRI研究における生理学的信号同時計測に基づくノイズ除去手法の検討

○鈴木　千里[1]、上野　賢一[1]、Waggoner R. Allen[2]、程　　康[1,2]

[1]独立行政法人理化学研究所　脳科学総合研究センター　機能的磁気共鳴画像測定支援ユニット、
[2]独立行政法人理化学研究所　脳科学総合研究センター　認知機能表現研究チーム

生理学的ノイズ補正効果は、直接脳機能信号の検出力の増大につながる。特に高磁場装置では、このノイズが強調されるため一層重要となる。本研究はk空間と実空間で二つのノイズモデルを用いた補正を行い、最適な適用方法を検討した。実験は健常な被験者4名に対してアジレント社製4テスラMRI、12チャネル受信アレイコイルを用いて4ショットEPI法による撮像を行った。撮像中はチェッカーボード視覚刺激をブロックデザインで提示し、心拍をパルスオキシメーターにより、呼吸を腹部に固定した圧力センサーにより計測した。各ショットデータを直前の心拍あるいは呼吸信号ピークタイミングを0とした実時間（モデル1）あるいはさらに直後のピークタイミングを1とした相対時間（モデル2）を基準にデータ並べ替えを行った。そこでハイパスフィルタを適用し生理学的な信号揺らぎを除去し、元のデータ順に並べ戻した。この処理をk空間データ、実空間データにそれぞれ適用し効果の比較を行った。また、呼吸と心拍の補正の適用順序についても検討した。全てのデータはTSENSE再構成後、統計手法を用い有意な脳活動を示したボクセル数を指標として補正効果を評価した。結果、モデル1がモデル2に比べ高い補正効果を示した他はデータに依存した補正効果が見られた。従ってデータ毎に補正方法を適切に組み合わせその適用順を最適化することで補正効果が高まることが示唆された。

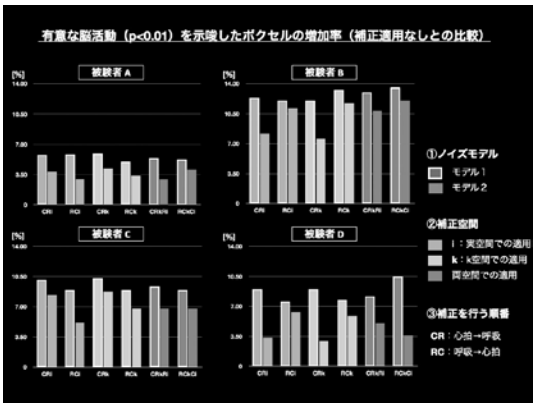

O-2-216　屈伸運動中fMRIにおいて頭部の動きを減少させる固定方法の検討

○五月女康作[1,2]、松下　　明[1,3]、門根　秀樹[1]、池田　貴公[4]、長谷川泰久[4]、山海　嘉之[1,4]、
松村　　明[3]

[1]筑波大学　サイバニクス研究コア、[2]筑波大学人間総合科学研究科　疾患制御医学専攻、
[3]筑波大学　医学医療系脳神経外科、[4]筑波大学　システム情報系

【背景・目的】足や脚部の運動をタスクとした過去のfMRIの研究の多くは単関節特に足関節の背屈を運動タスクとして選択しており、多関節による検討は非常に少ない。その大きな理由として下肢屈伸運動のような多関節の大きな動きを要するタスクでは頭部の動きが格段に大きくなることが知られている。今回我々は、この問題に対して固定方法を試作し、健常ボランティアを用いて頭部の移動速度とfMRI解析結果から固定の効果について検討したので報告する。

【方法】試作した固定方法として、仰向けの状態で上半身にハーネスを装着して頭部方向に牽引することで上半身を安定させ、間接的に頭部の動きを抑制する方法を行った。健常ボランティアに対し，スポンジなどを用いた従来の固定方法と試作した固定方法を施行し、屈伸運動したときの頭部の速度をモーションキャプチャにて測定した。またMR装置内でも同様な固定を施し，屈伸運動中のfMRIを撮像し画像解析を行った（Philips社製Achieva3.0T-TX）。

【結果】モーションキャプチャでの測定において，従来法に比べ本試作では頭部移動速度を大幅に軽減することができた。fMRIの解析結果では，頭部の動きの大きかった従来法で特徴的に出現していたアーチファクトを試作した固定方法で軽減または除去できている例を認めた（図a, b）。

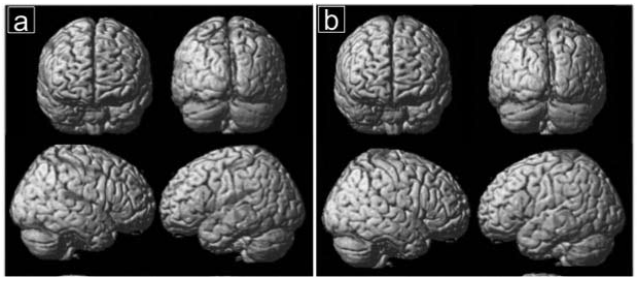

O-2-217　快の度合の異なる画像に対する脳の活性領域と度合の検討

山本　詩子[1]、○大村　　歩[2]、田中　美里[3]、廣安　知之[1]

[1]同志社大学生命医科学部、[2]同志社大学大学院生命医科学研究科、[3]同志社大学大学院工学研究科

近年の医療技術の発展に伴い，脳卒中や脳梗塞といった脳疾患患者の生存率は大きく向上している．しかし，これらの患者は言語障害や運動障害といった後遺症が残る可能性が非常に高く，障害が発現する以前よりも会話や感情の表現が困難になる．従って，このような感情を適切に表現できない患者をサポートするBMI（Brain Machine Interface）などの感情識別システムの開発が求められている．本研究では特に感情の上位概念である快と不快に着目した．これら快と不快の識別に関する先行研究は多く存在する．しかし，実際に感情識別システムを利用する場合を考えると，快と不快の2値の識別ではなく，度合の識別も重要になる．例えば，患者がケアを受ける時や，温度や照明環境といった部屋の環境等は，どれくらい快いかを段階的に評価，識別することで，より質の高い患者の支援が可能となる．よって本研究では快と不快の度合の識別に用いる指標の開発を目的とし，本稿では，その予備的な検討として，快の度合が異なる刺激に対して識別に十分な脳活動の違いが得られるかを確認する実験を行った．

快の度合を高，やや高，通常の3段階で定義した刺激画像を9人の被験者に提示し，MRI装置を用いてBOLD（Blood oxygen level-dependent）信号の計測を行った．集団解析結果では，単純効果解析において，より高い快を誘発する刺激画像を提示した時，視覚野における活性領域が拡大した．そして，被験者個人においても，被験者9名中8名においても集団解析結果と同じ傾向となった．一方，帯状回においても活性が見られ，その活性は高い快を誘発する画像ほど活性領域の広さが拡大した．また高い快を誘発する画像ほどZ値の値が高くなり，帯状回での活性度合が高くなった．また，高からやや高，やや高から通常を比較した場合，より高い快の活性から低い快の活性を差し引くと，帯状回の活性に有意差が見られることが確認された．以上の結果より，快の度合は視覚野の活性領域の広さと、帯状回の活性領域の広さおよび活性の度合に反映されることが示唆された．よって，fMRIを用いて脳の活性から快の度合の識別を行うことは十分に可能であると考えられる．

O-2-218　Deconvolution解析を用いた鍼刺激に伴う賦活領域毎の経時変化の検討

○村瀬　智一[1]、梅田　雅宏[2]、福永　雅喜[3]、河合　裕子[2]、渡邉　康晴[2]、田中　忠蔵[1]、樋口　敏宏[1]

[1]明治国際医療大学　脳神経外科学教室、[2]明治国際医療大学　医療情報学教室、

[3]大阪大学　免疫学フロンティア研究センター

【背景・目的】我々は、以前、独立成分分析法（independent component analysis：ICA）を用いて、鍼刺激に伴う賦活領域の活動が実際の刺激期間後も持続すると報告した（JSMRM 2010）。しかし、ICAでは、賦活領域毎の経時信号変化の抽出が出来ない。そこでdeconvolution解析を用いることで、各賦活領域の刺激応答関数（impulse response function：IRF）を検討した。【対象・方法】対象は実験に同意の得られた健常ボランティア26名（男16，25 ± 3.9歳）を鍼刺激群13名（男8，27.4 ± 4.1歳）と対照刺激群13名（男8，23.0 ± 2.2歳）の2群に分けて行った。鍼刺激群には右合谷部（LI4）に銀鍼（39mm × 0.20mm）を15mm刺入した状態で撚る刺激を1Hzの頻度で行った。対照刺激群には右合谷部表面にvon Freyフィラメント（5.88）による叩打刺激と手掌部に対するスポンジ擦過刺激を4Hzの頻度でそれぞれ行った。実験は30秒間の無刺激期間の後、15秒の刺激期間と45秒の無刺激期間を4回繰り返すブロックパラダイムを使用した。撮像は1.5T臨床用MRI装置、撮像シーケンスはGE-EPI法（TR=3s，TE=50ms，matrix size=64 × 64，FOV=22 × 22cm^2，Thickness=5mm，30 slices，90 Volumes）を用いた。データ解析は、SPM8を用いて前空間処理を行い、IRFの推定にはAFNI packageの3dDeconvolveを用いた。IRFを推定する区間は4回繰り返される刺激前6秒（-2TR）から刺激終了後39秒（18TR）までの20 TR間とし、11個のテント関数（^{1}T～^{11}T）を用いた。各刺檄に伴う賦活領域は、SPM8を用いて各時相のテント関数で得られるコントラストマップをグループ解析して求めた（p＜（全角）0.001 uncorrected）。【結果・考察】対照刺激に比べ、鍼刺激はより広い領域で脳活動が検出された。また、他の刺激に比べ鍼刺激に伴う信号変化は、信号の上昇が遅く、刺激終了後も持続する信号上昇が観察された。この特異的な信号変化には、鍼刺激に伴う末梢の侵害受容器の興奮や炎症反応、中枢神経系における高次機能の処理などが関与すると考えられた。

O-2-219　聴覚刺激fMRIにおけるヘッドフォンの伝達性能の定量化

○山村憲一郎[1,2]、宮地　利明[2]、高津　安男[3]、岡山　勝良[1]、鳴海　善文[4]
[1]大阪医科大学附属病院　中央放射線部、[2]金沢大学医薬保健研究域保健学系、
[3]大阪赤十字病院　放射線診断科、[4]大阪医科大学　放射線医学教室

【目的】fMRIにおける聴覚刺激のタスクとして，しりとり，数唱，動物の連想などがある．しかし，被験者に正確な言語の伝達ができていなければ，タスクとして成立しない．実際に言語や付近に発生した脳腫瘍の切除計画のためにfMRIを施行したが，賦活しなかった場合があった．MRI装置に付属するヘッドフォンの伝達性能について，言葉の最小単位である音節を記録，採点し，その正解率から定量化する手法を考案した．併せてこの手法から，課題に不適切な音節も求めた．【方法】3.0TのMRIを使用した．健常者ボランティア12名（男性10名，女性2名，平均年齢36.2歳，右利き左利き比4：1）を対象とした．fMRI検査と同じように被験者に臥位でヘッドフォンを装着した．検査中の騒音のない状態とある状態で，操作室からMRI用音響設備を通して放送した課題を，被験者は木製の板に張り付けた解答用紙に記録，採点し，正解率を求めた．課題は，清音，濁音，半濁音を含む67音節を1分間に30音節の速度で男性が読み上げた．被検者に課題を出す際の言葉の揺らぎ，声の大きさなどを排除するため，あらかじめ課題をパーソナルコンピュータに録音して雑音などを取り除いた．【結果】無騒音の状態では80%以上あった正解率は，騒音下の状態では50%になった．騒音下の状態で音節を子音と母音に分けると，母音は90%正解しているのに対して子音は50%の正解率であった．また，濁音，半濁音の正解率が低かった．【結論】本手法は聞いて理解しないと文字として書けないため，目的に合致した方法である．聴覚刺激fMRIで賦活しなかった原因として，ヘッドフォンからの課題が正確に伝達できていないことが明らかになった．伝達性能を定量化することで，課題に使用可能な音節の同定が可能になる．

O-2-220　ロボットスーツを用いたリハビリテーション前後のfMRIの比較

○松下　　明[1]、五月女康作[1]、中井　　啓[1,2]、鶴嶋　英夫[1,2]、江口　　清[1,3]、山海　嘉之[1,4]、松村　　明[1,2]
[1]筑波大学　サイバニクス研究コア、[2]筑波大学　医学医療系脳神経外科、
[3]筑波大学　医学医療系リハビリテーション部、[4]筑波大学　システム情報系

【目的】現在、当施設では運動器不安定症の患者に対し、ロボットスーツを用いた歩行リハビリテーションを行っている。このリハビリテーション前後で歩行テストによる評価を行うとともに、fMRIを行った。その結果、特徴的な所見が認められたため報告する。
【方法】対象は本リハビリテーション試験に参加し、MRI・歩行評価が可能であり、同意の得られた連続10名。歩行障害の原因疾患は、脳血管障害、脊髄損傷、神経筋疾患、関節症と、症状･重症度も多様であった。リハビリテーションは、ロボットスーツを装着した状態での歩行訓練を中心に行い、週2回、計16回のセッションを約2か月間で行った。今回、3.0T MRI（GrE-EPI，TR 2500ms，TE 35ms）を用いて、タスクは間欠的下肢運動でfMRIを行った。fMRIの解析はSPM8を用い、個人別の結果は$p < 0.05$（FWE）にて、集団解析の結果は$p < 0.001$（uncorrected）にて示した。
【結果】全例において下肢一次運動野の賦活を認めた。麻痺側の運動では、両側の一次運動野の賦活が見られ、その他、両側性に前頭前野、二次感覚野などに賦活を認めた。また、前頭前野、二次感覚野の賦活においては、左右どちらの運動においても右に賦活が強い傾向が見られた。リハビリテーション前後の比較をpaired t-testにて行った結果、右前頭前野に有意な差を認めた（図）。

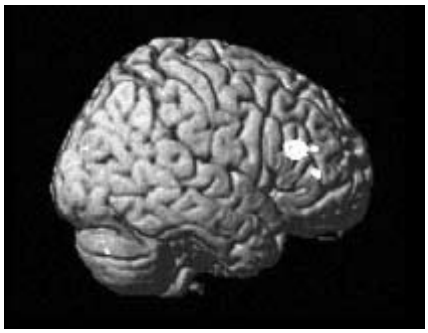

【結論】リハビリテーション前後で、下肢運動時のfMRIにおける右前頭前野の賦活が減少した。

O-2-221　IVIM-Perfusionを用いた骨格筋血流の間接測定の試み

○岡本　嘉一[1]、磯辺　智範[2]、平野　雄二[2]、鈴木　浩明[3]、正田　純一[4]、南　　学[1]

[1]筑波大学　臨床医学系放射線診断IVR、[2]筑波大学　臨床医学系放射線診断IVR、
[3]筑波大学　臨床医学系内分泌代謝糖尿病内科、[4]筑波大学　臨床医学系消化器内科

【目的】IVIMという概念は脳梗塞の拡散強調画像（DWI）の早期診断のため、歴史的にPerfusionの要素を低減することで発展してきた。今回我々はあえてこのDWIのPerfusion componentに注目し、multiple b-valueにてDWIを行い、得られたデータからPerfusion componentとdiffusion componentの比を計算することによって骨格筋の血流を間接的に計測する方法を着想した。今回の目的はこのIVIM-Perfusionを用いて異なるsubject groupの血流変化を定量する試みである。【方法】18才から24才までの女性20名をリクルートし、アスリート10名をグループA非アスリート10名をグループBとした。この20名に対しstatic phase（P0）をIVIM-Perfusionで撮影後、右下腿のみに強度の運動負荷を加え、その後のIVIM-Perfusionによる左右下腿の血流変化を計測した（P1-P4）。【成績】運動直後、非アスリートの右脚で急激な血流上昇ピークを生じ、徐々に低下した。アスリートも小さなピークを形成し徐々に低下した。アスリートの左脚は全く変化しなかったが、非アスリートの左脚はやはり小さなピークを形成した。これは運動負荷による全身の非アスリートの血流上昇を反映していると考えた。two factor fractional ANOVA with repeated measuresではGroup間でもP1で差異を生じた（$P < 0.05$）ほか各グループ内でも右側でP0とP1-3の間に種々の有意差を生じた。【結論】Golden-standardこそないが、理論上も今回の結果の生理学的見地からも本手法は骨格筋の血流変化を間接的に計測しうる新たな手法と考える。

O-2-222　拡散強調画像におけるモンテカルロ法を用いた水分子の自己拡散シミュレーション

○西懸　大介[1]、熊澤　誠志[2]、藪内　英剛[2]、豊福不可依[2]

[1]九州大学大学院医学系学府　保健学専攻、[2]九州大学大学院医学研究院　保健学部門

【目的】測定対象が生体組織の場合，拡散強調画像（DWI）の信号変化は，拡散係数の変化だけでなく，さまざまな要因が複合して生じる．そのため，個々のプロトンの拡散現象と組織構造の関係を調べるために，DWIシミュレータが用いられている．そこで本研究では，DWIシミュレータを作成し，b値の変化に伴うスピンの位相分散と信号減衰の関係を調べることを目的とする．【方法】本シミュレータでは，水分子の自己拡散による変位をガウス分布に従う乱数で与え，これを移動検出傾斜磁場印可の間，1.1×10^5回乱数発生を反復することで拡散による位置ずれをシミュレートした．またボクセル内のスピンの数を10^6個とし，スピンの位相分散からそのボクセルにおけるMR信号を求め，シングルショット型スピンエコーEPIのシーケンスに従ってk空間に充填し，画像再構成を行い，DWI画像を得た．本実験では，拡散係数1.0×10^{-3}[mm^2/s]を想定したデジタル球体水ファントムを対象とし，b値を0から1000まで100ずつ変化させてDWIをシミュレートした．【結果】図に示すようにシミュレータによるDWI信号と$S = S_0 \exp(-bD)$で与えられる理論値はよく一致し，誤差率は最大で3%程度であった．【結論】本研究で作成したシミュレータは，3%程度の誤差が認められるが，個々のプロトンの拡散現象と組織構造の関係を調べるのに有用であることが示唆された．

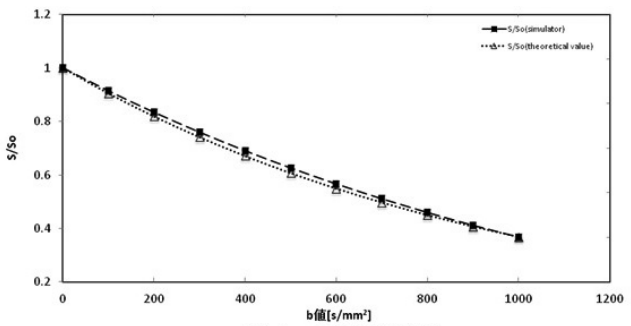

シミュレータと理論値の比較

O-2-223　数値人体モデルを用いた拡散テンソルMRI用高速画像シミュレータの評価

○藤居　昭吾、山本　悦治

千葉大学大学院工学研究科

【目的】MRI画像シミュレータは、装置仕様の決定や撮像手法の開発効率の向上に有用である。我々は拡散強調画像が生成可能な高速画像シミュレータを提案した[1]。さらに、新規な方法を提案することで拡散テンソル画像の生成を可能とした。今回、ヒト頭部の数値人体モデル（(独)情報通信研究機構提供）にこのシミュレータを適用し、拡散テンソルの精度評価を行ったので報告する。

【方法】拡散テンソル画像の生成がこれまで困難であった理由は、前記高速法が拡散テンソルの計算に必要な、複数傾斜磁場の同時印加により発生させるMPGに対応していなかったためである。そこで、以下に示す方法を提案し、拡散テンソル画像の高速な生成を可能とした。最初に、任意方向に発生させたMPGの方向と、拡散計算のための空間的偏微分の方向とが一致するように、数値モデルを回転させる。これによりMPGは単一傾斜磁場と等価になり、高速法を適用できる。次に、得られた画像を逆回転させる。これより拡散テンソルの計算に必要な画像が1枚得られたことになる。この過程をMPGの方向を変えて必要な数だけ繰り返し、最後に拡散テンソル画像を求める。この方法を用いてヒト頭部の数値人体モデルをシミュレーションする。使用したモデルの大きさは148mm × 156mm、分解能は一辺2mmの立方体、組織の種類は白質、灰白質、脳脊髄液の三種である。パルスシーケンスにはEPIを用いた。

【結果】MPGの印加方向を変化させて生成した3枚の拡散強調画像と、MPGを印加しない場合の画像から拡散係数画像を求めた。得られた拡散係数画像は、設定値と3%以内の誤差で一致した。同様に、拡散テンソル画像を求めたところ、設定値と3%以内の誤差で一致した。なお、異方性の指標には体積比（VR）を用い、例えば白質のVRは0.30とした。

【結語】数値モデルをMPGの印加方向に応じて回転させることで、人体数値モデルに対しても、拡散テンソルの高速シミュレーションが可能となり、計算精度も3%以内にすることができた。

[1] 藤居，山本，谷口，尾藤：日本磁気共鳴医学会雑誌，Vol.33, No.1, pp. 1-12, 2013.

O-2-224　圧縮センシングを用いた拡散強調MRI高速画像シミュレータの数値人体モデルへの適用

○朝比奈　諒、藤居　昭吾、山本　悦治

千葉大学大学院工学研究科

【目的】我々はヒト頭部サイズモデルを扱える、拡散強調MRI高速画像シミュレータを開発中である[1]。このシミュレータに拡散異方性や磁場不均一などの要素を組み込むと、計算時間が長くなることが予想される。そこで更なる高速法として圧縮センシング（Compressed Sensing）の応用を提案した[2]。今回、数値人体モデルにこの技術を適用し、得られた画質に関して検討したので報告する。

【方法】シミュレータは、撮像対象の数値モデルとパルスシーケンスを入力とし、Bloch-Torreyの基礎方程式を解いて信号を算出した後、画像再構成により画像を生成する。数値モデルには、一辺が2mmの立方体ボクセルからなる人体頭部モデル（(独)情報通信研究機構提供）を使用した。パルスシーケンスはMPGを印加したグラディエントエコー法とした。撮像パラメータはTE：57.5ms、画像サイズ：256 × 256、FOV：20 × 20cm^2、b値：1000s/mm^{2}とした。圧縮センシングはスパース性を利用することにより、少ないサンプル数から元の画像を復元する技術である。スパース性を導入する関数にはウェーブレット変換を、再構成アルゴリズムにはLustigらが提案した非線形共役勾配法を使用した[2]。評価関数にTotal Variation（TV）ノルムを加え、ウェーブレット係数のL1ノルムとともにパラメータを設定し、重み付けをした。最も一般的な直交座標系でのk空間走査の場合、計算時間は位相エンコード数に比例するため、位相エンコード方向にランダムに間引きを行った。その際、ガウス分布の確率密度で乱数を発生し、低波数域の間引き率を低くした。本研究では30%（256 × 77）のデータから画像再構成を行い、ゼロフィリングで求めた画像と比較した。

【結果】シミュレータに圧縮センシングを応用することで、計算時間をフルデータの場合の22.4時間から7.5時間にまで短縮することができた。再構成画像は画質評価に十分な精度を維持していると思われた。今後はデータの間引き方やパラメータの最適化を行うことで画質の向上を図りたい。

[1] 藤居，他，日磁医誌 2013, 33：1-12，[2] 朝比奈，他，2013信学総大，D-16-12，[3] Lustig M, et al., Magn Reson Med 2007 58：1182-1195

O-2-225　磁場不均一を考慮したMRI拡散画像シミュレータの高速化

○櫻井　淳希、桃澤　　礼、藤居　昭吾、山本　悦治

千葉大学大学院工学研究科

【背景・目的】EPIでは磁化率効果の影響が大きく、画像歪などの原因となっている。我々は以前にMRI拡散画像シミュレータを開発したが、磁場不均一は考慮していなかった[1]。シミュレータに磁場不均一を組み込むと計算時間は増加し、考慮しない場合の約10倍になる[2]。今回、磁化の配置間隔をピクセルごとに変調する高速法を提案し、数値実験により提案法が計算精度へ与える影響について検討した。開発したシミュレータを用いて、EPIの読み取り傾斜磁場が拡散画像に及ぼす影響についても検討を行った。
【方法】本研究では拡散現象を考慮可能なBloch-Torreyの式を基にシミュレーションを行う。数値モデルには(独)情報通信研究機構提供の人体モデルの頭部を、パルスシーケンスにはsingle-shot EPIを用い、MPGのb値は300s/mm^{2}に設定した。磁場不均一を考慮した拡散画像シミュレータでは、磁化の配置間隔が計算精度および計算速度上重要となる。この間隔はMPGのb値、組織の拡散係数、磁場不均一分布から決定される。脳内部では、前者から決まる配置間隔の方が磁場不均一分布から決まる間隔よりも狭いことが多い。そのため、配置間隔はMPG印加方向には5μmに、それと直交する方向には磁場不均一分布から決まる大きな値に設定する。従来法[2]ではMPGの直交方向には、磁場不均一分布における最大値から計算される最小の配置間隔である100μmに設定しており、配置密度は一定であった。提案法では、ピクセルごとに磁場不均一強度に応じて100μm～1000μmの間隔に設定する。これにより計算磁化数の削減が可能となる。また、EPIの読み取り傾斜磁場の影響について検討するため、パルスシーケンスからMPGを除き、拡散の計算の有無による画像の違いを確認した。
【結果】提案法は従来法と比べ約4倍高速になることを確認した。高速法の適用により、適用しない場合と比べ誤差が若干拡大したが、画像中心部では1%以下であった。また、EPIの読み取り傾斜磁場による信号減衰は、拡散係数の高いCSF領域でも0.9%程度に止まり、無視しうることが確認できた。
[1]藤居昭吾，他，日磁医誌 2013 33：1-12，[2]櫻井淳希，他，2013信学総大，D-16-11

O-2-226　PC TI prep toolを用いた人体各組織におけるT1 mappingの基礎的検討

○石川　寛延[1]、高済　英彰[1]、清野　真也[1]、遊佐　　烈[1]、久原　重英[2]

[1]公立大学法人福島県立医科大学附属病院　放射線部、[2]東芝メディカルシステムズ株式会社

【背景・目的】T1 mappingでは、短いT1値から長いT1値までの広範囲にわたる各臓器・組織のT1値を精度よく、また再現性よくマップ化できることが求められる。我々は、PC TI prep tool[1]をベースとしたT1 mapping法を開発し、その評価を行った。PC TI prep toolを用いた本測定法では、先行パルスに180°パルスを用いたT1FFEシーケンスと90°パルスを用いたT1FFEシーケンスが使用できる。そこで、この2種のシーケンスのどちらがT1 mappingにより適しているのか検討することを目的とした。【使用装置・撮影条件】Excelart Vantage^{TM}(東芝) TR 9.1ms，TE 3.6ms，MTX 120＊256，FA 15°，SPEEDER 2.0 180°パルス併用T1FFEシーケンス/90°パルス併用T1FFEシーケンス【方法】Gd造影剤を精製水で希釈したT1値の異なる試料(およそ300ms～2500ms)から成るファントムを用い、shot intervalを700ms，1000ms，1200ms，2000msと変えて撮影する。これを、180°パルス併用T1FFEシーケンスと90°パルス併用T1FFEシーケンスに対して10回ずつ測定を行い、平均値と標準偏差を求める。また、IR(Inversion Recovery)法より得たT1値をリファレンスとし、各シーケンスより得た本測定法による各試料のT1値とリファレンスとの誤差・相関を求める。【結果】180°パルス併用T1FFEシーケンスの方が、試料全体に対してリファレンスとの相関がよく、測定したT1値の標準偏差も小さかった。リファレンスとの誤差は、1000msより短い試料ではおよそ10%の範囲であった。【考察】180°パルス併用T1FFEシーケンスでは、90°パルス併用T1FFEシーケンスに比べ、T1値が1000msを超える試料のリファレンスとの誤差が小さいため、試料全体に対する相関が良かったと考えられる。【結語】PC TI prep toolを用いたT1 mappingは、180°パルス併用T1FFEシーケンスを用いることによって、T1値の短い組織から長い組織までのT1値のマップ化が、精度よく、また再現性よく行えると考えられた。[1]第40回日本磁気共鳴医学大会p276

O-2-227　T2prepを用いたT2値測定法についての検討

○小島　正歳、松本　浩史、梅澤　哲郎、池田　洋平、藤井　昭太、安藤　浩樹、桝田　喜正
千葉大学医学部附属病院　放射線部

【背景・目的】T2値は組織の横緩和時間の指標となる値であり、定量化が可能であるとされている。しかし、T2値の長短により信号強度は変動するため測定方法には注意が必要であるとされている。これまでT2値の測定にはTEごとに1点1点、SpinEcho法で信号強度を測定するSingleEcho法と、1回のTRで複数のEchoを測定するMultiEcho法が用いられてきた。T2値の差をTE以外で表現する方法にT2prepを付加する方法がある。今回はT2prepを付加した3D-FSE法でのT2値測定法について従来法との違いを検討した。【方法】装置はGE社製Discovery MR750 3.0T、受信コイルは8ch KneeCoilを使用した。ファントムにはアガロースで濃度を6段階に変えたものを使用し、まずはSingleEcho法とMultiEcho法でT2値の測定を行った。T2preptimeを2～32msまで変更し、T2preptimeの違いがT2値に与える影響について検討した。従来の測定法とT2prepを用いた方法でのT2値の違いについて比較検討した。【結果】MultiEcho法、T2prep法ともにSingleEcho法よりもT2値は低く計測された。MultiEcho法ではTRの影響による縦磁化の減少、T2prep法ではETLによる信号強度のばらつきの影響が原因であると考えられる。T2preptimeの延長はTEの延長と同じような意味を持つ。そのためT2preptimeの延長とともに信号強度は低下し、既知のT2値の6倍以上のTEで信号がプラトーとなりSDも上昇した。また、TEがT2値の4倍以下までの測定ではT2値にばらつきが出た。これは､Echo数が少なく正確な横緩和の計測ができないためである。【結論】T2prepを用いたT2値の測定ではT2値が正確に測定できない可能性がある。正確なT2値の測定には、測定する対象のT2値に対して測定条件を適正に合わせることが重要である。

O-2-228　造影タイミングの変化におけるパワースペクトル解析の試み

○高津　安男[1,2]、井上　泰吉[3]、宮地　利明[2]、中塚　隆之[4]
[1]大阪赤十字病院　放射線診断科部、[2]金沢大学大学院医薬保健学総合研究科　保健学専攻、
[3]フィリップスエレクトロニクスジャパン、[4]近畿大学医学部附属病院　放射線科

【目的】画像中の空間周波数成分を分析する方法として周波数解析がある．画像に対する周波数は単位距離あたりの空間周波数と定義される．画像を構成する寄与の程度はパワー値として示され，パワー値を強度分布表示したものをパワースペクトルと称されている．造影剤を用いて経時変化を観察する目的で行うダイナミックスタディでは，造影剤注入タイミングの違いにより，造影効果によるコントラストの強弱やアーチファクトが発生することが知られている．造影タイミングを変化させて得た画像について規格化積分パワースペクトルによる周波数解析及び評価を試みた．しかし，パワー値の数値のみを比較するだけではスペクトルの違いを認識することは困難であるため，原点周辺の同じ円周上にあるパワー値を積分することで空間周波数と積分パワー値のグラフを作成し，より直感的な比較を行った．【方法】擬似血管ファントムを用い，k空間充填配列をLinearとして造影剤が疑似血管内に存在する時間を0-4，4-8，8-12，12-16，16-20sと5つのタイミングにおいて3ml/sで注入しながら撮像し，そのフーリエ変換後の画像についてパワー値から規格化積分を行い、面積値を算出するとともにクラスター分析によってデンドログラムを作成した．【結果】造影剤が存在した周波数領域成分のパワー値がそれぞれの周波数領域で高くなり，低・高周波数成分としては0.091-0.114cycles/mm付近で交差した．変化率や面積値から，5つの時相はその特徴を反映して区別された．デンドログラムでは，0-4, 12-16および16-20sと4-8および8-12sの時相は別の集団と分類された．また，0-4と16-20s，ならびに4-8と8-12sは距離の近い集団と分類された．【考察】4-8sと12-16sが別の集団と分類されたことは，同じタイミングかつk空間上では対称ではあるがk空間の中心に対する充填方向が異なっていることが考えられる．造影剤注入タイミングに関してパワースペクトルを用いた解析ができ，造影剤注入タイミングやk空間充填配列の選択等，撮像方法の最適化を図れることが期待される．

O-2-229　時系列画像解析による細動脈収縮拡張機能の画像化

○唐　　明輝[1]、山本　　徹[2]

[1]北海道大学大学院保健科学院　保健科学専攻、[2]北海道大学大学院保健科学研究院　医用生体理工学

【背景】細動脈は$PaCO_2$に依存し収縮拡張し血流量が揺らいでおり、その揺らぎはMR信号に現れる。本研究では、$PaCO_2$の呼吸周期変動に着目し、MR信号揺らぎを解析することで、細動脈の収縮拡張機能（弾性）の画像化を目指した。【方法】1.5T MRIを用い健常成人2名のシングルスライスをSE-EPI法（TR=250ms）で4回撮像した。得られた時系列画像信号をフーリエ変換し、低周波（L：0.0-0.1Hz）、呼吸（R：0.2-0.5Hz）、拍動（C：0.8-1.2Hz）成分をマッピングした。信号強度は血流量（F）にともない変化するが、Fは血圧（P）と血管体積（V）に比例する。このモデルにしたがうと、L/CとR/C除算マップはそれぞれの周波数成分揺らぎ率（ΔV/V）に比例した値を反映する。そこで、L/CおよびR/Cマップを作製し、それらのマップの標準偏差（SD）を求めた。【結果と考察】R成分のΔV/Vは$PaCO_2$のR成分揺らぎに起因する細動脈の弾性を反映し、L成分のΔV/Vは$PaCO_2$のL成分揺らぎに加えデフォルトモード脳活動によるΔVの変化が重畳される。健常ボランティアでは、細動脈の弾性は均一であると考えられるが、デフォルトモード脳活動はある特定の分布パターンを持つ。そのため、L/Cマップ（Fig. 1）のSD（15%）はR/Cマップ（Fig. 2）（11%）よりも増加したものと解釈される。【結論】脳実質のMR信号揺らぎの解析を行うことで、大脳の細動脈の弾性を反映する新しい画像が得られる可能性が示唆された。

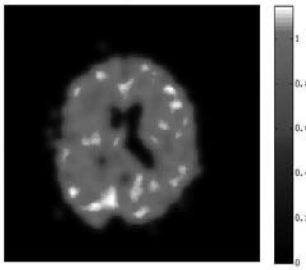

Fig. 1 L/C マップ

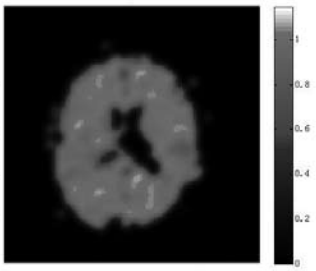

Fig. 2 R/C マップ

O-2-230　Intravoxel Incoherent Motion（IVIM）DWIによる腎の潅流評価：経口補水液摂取による腎血流の変化

○佐藤　祐一[1]、廣瀬　準司[1]、雨宮　良治[1]、市川新太郎[2]、本杉宇太郎[2]

[1]山梨県厚生連健康管理センター　放射線科、[2]山梨大学医学部　放射線科

【目的】生体において低いb値を用いた拡散強調像を撮像した場合，毛細血管内の血流（perfusion）によるintravoxel incoherent motion（IVIM）の影響が強くなりapparent diffusion coefficient（ADC）は高く算出される．そこで2種類の拡散係数を想定して，perfusionと真の拡散（diffusion）のIVIMをmulti-b value DWIからbi-exponential modelを利用して定量する方法がIVIM-DWIである．今回我々は脱水状態における水分（経口補水液）摂取の前後で腎IVIMがどのように変化するのか検討した．【方法】3名（A/B/C）の健常ボランティアに経口補水液を摂取してもらい，その前後で腎実質のIVIM－DWIを測定した．昼食から絶飲絶食とし，さらに脱水状態を高めるために30分の蒸し風呂で負荷をかけた．経口補水液の摂取前後から撮像までの時間は30分，摂取前後のそれぞれの画像にて腎皮質および髄質にROIを置き，測定したSignal intensityの平均からADC・D・D＊およびperfusionの比率（f）を求めた．b値は（0/10/20/30/40/50/70/100/200/400/800）の11種類を用いた．また，同時に2D-PC法にて腎動脈の血流速度と血流量も測定した．使用機器はPhilips acheva R 2.6 Cardiac Coil 32chを用いた．【結果】PC法で測定された腎動脈の血流速度と血流量は，A/B/C全てで増加した．また，D＊は腎皮質で増加し，髄質で減少した．以下に皮質，髄質それぞれの算出結果を示す．()内は摂取後の数値である．ボランティアAのADC[10-3mm2/s]，D[10-3mm2/s]，D＊[10-3mm2/s]，f[%]は皮質において2.18，1.78，17.33，0.29（2.19，1.87，38.43，0.21），Bは1.74，1.51，10.63，0.18（1.80，1.60，13.34，0.18），Cは1.67，1.44，4.38，0.25（1.80，1.37，8.40，0.30）．髄質においてAのADC[10-3mm2/s]，D[10-3mm2/s]，D＊[10-3mm2/s]，f[%]は1.82，1.75，66.49，0.13（1.96，1.76，41.29，0.13），Bは1.70，1.41，86.81，0.16（1.77，1.56，43.68，0.14），Cは1.76，1.51，36.81，0.16（1.85，1.54，13.05，0.21）．【結語】腎皮質においてD＊は3名とも増加した．これは経口補水液摂取による潅流成分の上昇を捉えたものと考える．

O-2-231　preMCIにおけるMRSの有用性の検討

○椎野　顯彦[1]、渡辺　俊之[2]、秋口　一郎[3]、犬伏　俊郎[1]

[1]滋賀医科大学　MR医学総合研究センター、[2]宇治武田病院　神経内科、
[3]京都光華女子大学　健康科学部

【目的】アルツハイマー病（AD）の発症前診断にMRSが有用かどうかを検討した。MRIによる解剖学的な形態変化との比較も行った。【方法】MRSならびにVoxel-based morphometry（VBM）のどちらも1.5T MR scannerを用いた。対象は認知症専門医の外来を受診し3年以上経過を観察できた82名で、aMCIが30名、preMCIが11名、健常者が41名。aMCIとpreMCIはそれぞれADNI-2のlate MCIならびにearly MCIの診断基準に従った。MRSの関心領域は、左右の海馬と楔前回の一部を含む後部帯状回（PCC）の3カ所。条件はTR/TE=2000/30、PRESS法。関心領域内の脳と髄液の割合はT2強調画像から算出し、LCModelで得られたN-acetylaspartate（NAA；NAA-glutamateも含む）濃度を補正した。VBMの解析には本学で開発したBAADプログラムを用い、海馬及び後部帯状回の萎縮の程度をz-scoreとして算出した。統計はJMPによりWicoxon検定を行った。【成績】aMCIは左右海馬において有意な萎縮を示したが、preMCIでは有意な萎縮は認められなかった。NAAの濃度は海馬、PCCともにaMCIは有意な低下を示した。preMCIは左右海馬において有意なNAAの低下を示したが、PCCにおいては有意なNAAの低下は認められなかった。【結論】preMCIの診断にはPCCよりも海馬のMRSが有用で、海馬の解剖学的な形態変化が顕著になる前にMRSでNAAの低下として捉えられる可能性が示唆された。

O-2-232　原発性神経上皮性腫瘍のgrade分類におけるプロトンMRスペクトロスコピーでの乳酸ピークの意義

○中村　尚生[1]、今村　惠子[1]、鈴木　卓也[1]、干川　晶弘[2]、内田　将司[3]、吉田　泰之[3]、田中雄一郎[3]、高木　正之[2]、中島　康雄[1]

[1]聖マリアンナ医科大学医学部　放射線医学、[2]聖マリアンナ医科大学医学部　病理学、
[3]聖マリアンナ医科大学医学部　脳神経外科学

【背景】プロトンMRスペクトロスコピー（MRS）にみられる乳酸ピークが認められる原因は、解糖系の亢進、壊死組織における乳酸の除去の低下、細胞増殖に比しての血流不足による低酸素状態等多岐にわたるため、gradeとの相関関係が低いと言われている。【目的】原発性神経上皮細胞のgrade分類において乳酸ピークの有用性を検討した。【対象】2007年から2013年3月まで当院脳神経外科で手術を施行され、神経上皮性腫瘍と病理診断があり、術前にMRSが施行できた67例を検討した。【方法】使用機器はPhilips Gyroscan Intera 1.5T，領域選択は、Point-resolved spectroscopy（PRES）法（シングルボクセル）により、測定体積（Volume of Interest，以下VOIとする）は1.5×1.5×1.5（cm3）、加算回数128回である。撮影条件は、relaxation time（TR）/echo time（TE）=2000/144msecである。VOIには石灰化、明らかな壊死成分を避け充実成分を選んだ。脂肪との鑑別は、1.3ppmで基線より下方のdoubletを乳酸ピークと定義した。Grade分類は、2007年のWHO gradingに従った。【結果】67例の内訳はgrade1が3例、grade2が14例、grade3が20例、grade4が29例で、そのうち乳酸の出現率はgrade1が100%、grade2が7.1%、grade3が60%、grade4が72%であった。【考察】乳酸が出現する機序は多様にわたっており、grade1で出現したのは、糖代謝の亢進を示唆しており、grade3あるいはgrade4で高率に出現したのは、糖代謝の亢進に加えて、壊死組織からの乳酸のclearanceの低下が示唆される。【結論】乳酸の出現とgradeに関しては、相関関係ではないが、乳酸が出現すればgrade2である可能性が低いことが示唆された。

O-2-233　MR Spectroscopyを用いたがん化学療法後の脳内代謝物濃度変化に関する実験的検討

○中神龍太朗[1,2,3]、山口　雅之[1]、古川　　顕[2]、藤井　博史[1]

[1]国立がん研究センター東病院　機能診断開発分野、[2]首都大学東京大学院　人間健康科学研究科、
[3]日本学術振興会特別研究員（DC1）

【目的】MRSを用いて、化学療法後の脳内代謝物濃度変動を捉えることが出来れば、治療後の白質脳症や軽度の認知機能障害発症の予測や診断、メカニズム解明に貢献できる。本研究では、9.4テスラ超高磁場MRI装置と動物モデルを用いて脳内代謝物を計測し、抗がん剤投与による脳内代謝物変動が生じるか検討した。

【方法】雄性Wistarラット（34匹，9週齢，186-237g）を投与群と対照群とに分け（各群17匹）、それぞれ25mg/kgの5-fluorouracil（5-FU）、または生理食塩水を4日間連続投与した。投与開始9日後、9.4T MRI装置（BioSpin，Bruker社製）を用いて、左海馬に設定した27mm^{3}のボクセル内の代謝物濃度をpoint-resolved spectroscopy（PRESS；TR/TE=2500/33ms）にて計測し、代謝物を、LCModelを用いて定量した。各群3匹についてはMRS計測後に灌流固定し、抜脳、脳スライスのneuron-specific nuclear protein（NeuN），glial fibrially acidic protein（GFAP），glutamine synthetase（GS）免疫染色により組織学的検索を行った。本研究は国立がん研究センター動物実験倫理委員会の承認を得て行った。

【結果】投与群では、左海馬のglutamine（Gln）濃度が4.15 ± 0.59μmol/g（平均 ± SD）と対照群の5.03 ± 0.66μmol/gと比べ、有意に低下した（$p < 0.01$）。また、投与群17匹中10匹でGln濃度は対照群の最低値を下回った。

NeuN，GFAP，GS陽性細胞数やその分布は両群間で大きな違いを認めず、5-FU投与による神経細胞・グリアの減少は認められなかった。

【結論】5-FU投与9日後の海馬においてGln濃度が低下することが明らかとなった。組織学的検索において、明らかな神経細胞やグリアの傷害を認めず、このGln濃度低下は代謝に関わる細胞や酵素の機能低下によるものと考えられた。

O-2-234　3.0T-MRI装置を使用した乳腺におけるproton MRS

○榎　　卓也[1]、琴浦　規子[1]、城本　　航[1]、萩原　芳明[1]、槌谷　達也[1]、中川　英雄[1]、坂本　　清[1]、
山野　理子[2]、利根　裕史[3]

[1]兵庫医科大学病院　放射線技術部、[2]兵庫医科大学病院　放射線医学教室、
[3]シーメンス・ジャパン株式会社

【目的】近年、乳腺領域で3.0Tを使用する機会が増えてきているが、MRSの報告は少ない。今回、3.0T-MRI装置を使用して、MRSの撮像VOIの体積（以下、VOI）と腫瘍の体積（以下、腫瘍サイズ）を比較検討したので報告する。【使用機器】MAGNETOM Skyra 3.0T（SIEMENS）、16ch-AI-Breast coil。【対象・方法】対象は2012年11月～2013年4月にMRSが撮像された乳癌87症例である。1. VOIと腫瘍サイズを計測し、VOIに対する腫瘍サイズの割合（%tumor）を計算した。VOI、腫瘍サイズ、%tumorをそれぞれ5段階に分けコリンが検出された割合を求めた。2. 対象をコリンが検出された群と検出されなかった群に分け、それぞれの群でVOI、腫瘍サイズ、%tumorを5段階に分け、比較検討した。撮像シークエンスはPRESS法を使用し、撮像条件はTR/TE：1500/100msec、Average：128、scan time：3：18である。VOIは腫瘍の大きさに合わせて設定し、0.52～4.86ccの範囲で設定した。【結果】1. VOIと腫瘍サイズによって、コリンの検出率に有意差はなかった。%tumorが75%以上でコリンの検出率が有意に増加した。2. コリンが検出された群では、VOIが1～4cc、腫瘍サイズが4cc以上、%tumorが100%以上の時に有意差が認められた。コリンが検出されなかった群では、VOIが1～3cc、腫瘍サイズが0～1cc、%tumorが0～25%、100%以上で有意差が認められた。【考察】乳腺のMRSでコリンを検出するためには、VOIに対する腫瘍の割合が大きな要因を占めると考える。しかし、VOIを小さくするとSNRが低下し、ノイズの多いスペクトルとなり、コリンピークの積分値の信頼性が低下する恐れがあるため、注意が必要である。

O-2-235　乳癌の^{1}H MR spectroscopy：3T装置を用いた経験

○山野　理子[1]、安藤久美子[1]、石藏　礼一[1]、廣田　省三[1]、榎　　卓也[2]、琴浦　規子[2]、城本　　航[2]、利根　裕史[3]

[1]兵庫医科大学　放射線科、[2]兵庫医科大学病院　放射線技術部、
[3]シーメンス・ジャパン株式会社　カスタマーサービス本部

【目的】乳癌のdynamic studyで得られたBI-RADS所見と3T MRIを用いた^{1}H MR spectroscopy（以下^{1}H MRS）のコリンピークの検出能との関連を明らかにする。【対象・方法】2012年11月～2013年4月に^{1}H MRSが施行された病理学的に確認された乳癌症例のうち、未治療の56症例（平均年齢56歳）。使用装置はSiemens社製MAGNETOM Skyra 3.0Tで、乳腺専用16ch-AI-Breast coilを用いて造影MRI撮像後^{1}H MRSを行った。^{1}H MRSシークエンスは、PRESS法（TR/TE 1500/100ms, average：128, scan time198秒）を用い、voxel sizeは造影された腫瘍を対象として設定した。外部標準物質（硫酸ニッケル6水和物）をコイル内に設置し、正規化されたコリンピーク積分値を求めた。コリンピークの有無は積分値0のものを「なし」（peak（-））、1以上を示したもの「あり」（peak（+））とした。0－1未満は判定困難とした。Dynamic MRIの所見はBI-RADSに基づいて評価した。【結果】腫瘤形成群（以下mass群）は36例、非腫瘤性病変群（以下NME群）は20例であった。Peak（+）はmass群で18例（50%）、NME群では6例（30%）であったが、それぞれ13例、11例ではpeak（-）であった。Mass群のうち5例、NME群で2例が判定困難であった。Mass群でのサイズ（平均値、最少値―最大値）はpeak（+）で22mm（8－46mm）であるのに対しpeak（-）では15mm（8－25mm）で、peak（+）がpeak（-）に比して有意にサイズが大きかった（$p < 0.01$）。26mm以上のmassでは全例にコリンピークが確認できた。Peak（+）のmassはlobulated shapeを示すものが（8/18例）、peak（-）ではspiculated marginを呈するもの（5/13例）が多かった。NME群では広範（multi-segmental）に病変が広がる症例にコリンピークが認められたが、3cm以下の範囲に広がる病変やbranching ductal patternを示すものではコリンピークを検出できなかった。【結論】3T MRIによる^{1}H-MRSではサイズの大きなmass群でコリンピークが検出できるが、NME群ではmass群に比して検出率が低い。

O-2-236　多量子コヒーレンスMR法を用いた、がんの乳酸解析

○中谷　　仁[1]、犬伏　俊郎[1]、加藤　智子[1]、藤本　　栄[2]、大西　民男[1,3]、堤　香代子[1,3]、椎野　顯彦[1]、森川　茂廣[1]

[1]滋賀医科大学　MR医学総合研究センター、[2]群馬県立がんセンター、[3]京都薬科大学

【目的】近年、がんの代謝があらためて注目されており、メタボローム解析が盛んに行われている。しかしそれらの方法は、解剖組織を用いており、動的変化を追跡するのが難しく、in vivoを反映していない。そこで本研究では、多量子コヒーレンスMR法（Heteronuclear Multiple Quantum Coherence：HMQC法）を用い、解糖系の乳酸を非侵襲、リアルタイムで測定する方法を開発する。そして、この方法の具体的応用として、抗がん作用が知られているスタチン系の薬剤の乳酸代謝への影響を調べる。【方法】乳酸を測定する為、C-13標識グルコースを担がんマウスに投与する。がん細胞は、グルコースをC-13標識乳酸に代謝する。C-13核に共有結合した、H-1のMR信号を利用する間接検出法（HMQC法）を採用した。この測定を、五分間隔で行い、がん組織に於ける乳酸動態をリアルタイムで調べる。【結果】(1) 抗がん作用が知られているスタチン系薬剤の一つ、フルバスタチン投与の乳酸代謝に対する影響を調べた。すると、がん組織では、フルバスタチン存在下で、高い乳酸蓄積が観察された。この事は、フルバスタチンの作用で、がん組織が酸性に傾く事が推察される。従来から知られているスタチンの持つ、抗がん作用の一端を担う可能性を示唆した。(2) 一般に、スタチン系薬剤は、メバロン酸経路を阻害する事が知られている。そこで、乳酸蓄積が、メバロン酸経路阻害によるものがどうかを調べる為、メバロン酸に加水分解するメバノロラクトンを共投与した。すると、メバノロラクトンは、フルバスタチンによる乳酸蓄積に影響を与えなかった。この事は、(1) の乳酸蓄積は、メバロン酸経路阻害とは異なるメカニズムによって制御されている事を示唆した。【結論】(1) HMQC法を用いてin vivoでリアルタイムの乳酸測定に成功した。(2) フルバスタチン存在下で、がん組織の乳酸濃度が上昇した。(3) フルバスタチンの乳酸濃度上昇は、メバロン酸経路阻害によるものでは無い。これらの結果は、HMQC法による乳酸測定は、がんの代謝を標的とする薬剤の効果を評価する上で有効であると考えられる。

O-2-237　MEGA-PRESS法による異なる視覚野間のGABA計測の検討

○村瀬　智一[1]、梅田　雅宏[2]、山城　博幸[3]、山本　洋紀[3]、河合　裕子[2]、田中　忠蔵[1]、樋口　敏宏[1]
[1]明治国際医療大学　脳神経外科学教室、[2]明治国際医療大学　医療情報学教室、
[3]京都大学総合人間学部　人間・環境学研究科

【背景・目的】近年、3.0T MRI装置の普及に伴って脳内神経伝達物質の1つであるγ-アミノ酪酸（GABA）濃度とBOLD効果に伴う信号変化量との関連が研究されている。そこで、今回我々は、低次視覚野（V1）と高次視覚野（MT野）といった異なる領域のGABA濃度を測定するために、異なる領域で安定したピークが得られるのかを検討した。

【対象・方法】対象は実験に同意の得られた健常ボランティア6名、測定装置はSIEMENS社製 Tiro 3T MRI装置と12chヘッドコイルを用いた。GABAの測定にはMEGA-PRESSを用いて1.9ppmに周波数選択パルスを印回し、測定パラメータはTR/TE/NEX=1,500ms/70ms/128を用いた。関心領域として、一次視覚野（V1）と左右MT野の計3箇所に12mlのVOIを設定した。データの後処理にはLCModelを使用した。

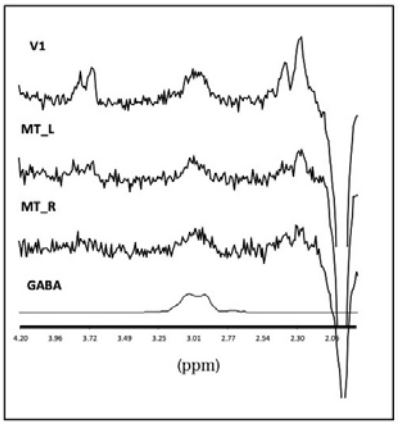

【結果・考察】以下に被験者1名の異なる領域の差分スペクトルを示す。他の被験者でも同様のスペクトルが得られた。定量評価については、水を指標とした内部リファレンス法を検討し、領域間での比較検討を行う予定である。

O-2-238　1H-MRSIを用いた骨格筋中アセチル-L-カルニチン濃度の運動による変化

○梅田　雅宏[1]、渡邉　康晴[1]、河合　裕子[1]、村瀬　智一[1]、田中　忠蔵[2]、樋口　敏宏[2]
[1]明治国際医療大学　医療情報学、[2]明治国際医療大学　脳神経外科

【背景】有酸素運動時の骨格筋中では脂肪が代謝されることが知られている。脂肪酸はCoAと結合し、その後カルニチンと結合してアシルカルニチンとなり、ミトコンドリア内のマトリックスに移行し、代謝に寄与することになる。一方、アシルカルニチンは再度分離し、アシル-CoAとカルニチンとなり、L-カルニチンはアセチルカルニチンとしてミトコンドリア外に放出される。このため、運動時にはカルニチンが減少し、アセチルカルニチンが増加する。また近年、アセチル-L-カルニチンが血液循環を通して脳に達し、血液脳関門を通過し脳内のアセチルコリン量を増加させる。運動後の骨格筋中のアセチル-L-カルニチンを^{1}H-MRSIで計測し、明らかな濃度の上昇を認めたのでこれを報告する。【方法】健常被験者5名（20-21y.o.）を対象に、傾斜6度、時速6Km/hでトレッドミルを歩行し、直後に3T MRI（Trio A Tim, Siemens）にて^{1}H-MRSIを計測した。コイルは4チャンネルフレックスコイルを下腿に巻き、外果から27cm上方の腓腹筋を撮像断面とした。スライス厚5mm, FOV 80mm, 12x12マトリックス, TR/TE=1700/30msとした。1.8ppm-2.5ppmの範囲および3.0ppmのピークフィッティングを行い、アセチル-L-カルニチンおよび、クレアチンのメチル基のピーク面積の比を調べた。検定はexcelで対応のあるt検定を用いた。【結果と考察】結果は運動前にはほとんどアセチル-L-カルニチンのメチル基の信号が観測されないが、運動負荷後には全ての被験者でメチル基のピークを認め、アセチル-L-カルニチンが上昇していることが確認でき、クレアチンのメチル基との面積比は運動前が4.8%（s.d. 2.0%）に対し、運動後は14.7%（s.d. 4.9%）と危険率1%で有意に上昇した。今後運動の負荷の程度や運動後の代謝物の経時変化について検討する必要があると考えられた。

O-2-239　^{1}H MR Spectroscopyによる静磁場と筋線維の相対角度と代謝物濃度の関係

○高島　弘幸[1]、宍戸　博紀[1]、今村　　塁[1]、赤塚　吉紘[1]、長濱　宏史[1]、中西　光広[1]、白勢　竜二[1]、
畠中　正光[2]

[1]札幌医科大学附属病院　放射線部、[2]札幌医科大学　放射線診断学

【背景・目的】筋における^{1}H MR Spectroscopy（MRS）は、非侵襲的に筋細胞内脂肪（IMCL）などを計測することが可能となり、スポーツ医学や肥満、糖尿病との関連などが報告されている。さらにこれらの報告は下腿筋を用いた報告が多い。我々は第40回大会にて、足関節角度の違いにより、下腿筋の羽状角が変化し、IMCLの定量値が変化することを報告した。これらは、静磁場と筋線維の相対角度が変化したことによるdipolar couplingなどの効果によるものといわれている。しかし､静磁場と筋線維の相対角度を計測し、^{1}H MRSで得られる代謝物質の定量値との関連について検討した報告は少ない。本研究の目的は、^{1}H MRSを用いて足関節角度を変化させ、静磁場と筋線維の相対角度の違いが代謝物質の定量値に与える影響について検討することである。
【対象・方法】対象は本研究の主旨について説明し、同意が得られた健常ボランティア10名である。使用したMRI装置は、GE Signa HDx 3.0TおよびKnee coilで、^{1}H MRSの代謝物質の定量解析にはLC modelを用いた。足関節背屈位、中間位、底屈位にてdiffusion tensor image（DTI）および前脛骨筋（TA）および腓腹筋内側頭（MG）ヒラメ筋（SOL）のH MRSを行った。DTIよりそれぞれの筋のtractgraphyを作成し、静磁場と筋線維の相対角度を求め、IMCLおよびクレアチン（Cr）との関連について検討した。
【結果・結論】足関節角度の変化による静磁場と筋線維の相対角度は個々によりさまざまであり、一定の傾向はみられなかった。TAはMGおよびSOLと比較すると、足関節角度による静磁場と筋線維の相対角度やIMCLおよびCrが変化する割合が小さい傾向であった。静磁場と筋線維の相対角度が^{1}H MRSの代謝物濃度に与える影響は、筋により異なることが示唆された。

O-2-240　^{13}C-MRSを用いたヒト骨格筋グリコーゲン濃度の日内変動測定

○高橋　英幸[1]、亀井　明子[1]、大澤　拓也[1]、塩瀬　圭佑[1]、川原　　貴[2]、瀧澤　　修[3]、丸山　克也[3]

[1]国立スポーツ科学センター　スポーツ科学研究部、
[2]国立スポーツ科学センター　メディカルセンター、[3]シーメンス・ジャパン株式会社

【目的】動物の骨格筋における筋グリコーゲン（Gly）濃度には大きな日内変動があることが示されているが、ヒトでも同様な変動が生じるかは不明である。我々は昨年の大会において、3Tの臨床用MR装置を用いた^{13}C-MRSによる筋Gly濃度定量の妥当性を報告した。本研究では、この方法を用いて、ヒト骨格筋におけるGly濃度の日内変動を明らかにすることを目的とした。【方法】健常な成人男性6名を対象とした24時間の通常生活において、経時的に6回、^{13}C-MRSによる筋Gly濃度測定を行った。測定には3Tの超電導MR装置（Magnetom Verio, Siemens）および直径10cmのサーフェイスコイルを用いた。^{13}C-MRS測定パラメータは、TR=200ms、積算回数=4,500、NOEとプロトンデカップリングを用い、データ収集時間は15分であった。^{13}C-MRS測定は、右脚外側広筋の同一部位を対象として繰り返し実施し、基準溶液と比較することにより筋Gly濃度を算出した。【結果】^{13}C-MRS測定の結果、定量に十分なS/Nのスペクトルを収集することができた（図1）。筋Gly濃度の個人内変動は11.6 ± 4.4%であったが、異なる測定時間における筋Gly濃度に有意差は認められなかった。【結論】^{13}C-MRSにより、ヒトの通常生活における筋Gly濃度の日内変動を捉えることが可能となり､その結果、その日内変動は小さいことが実証された。

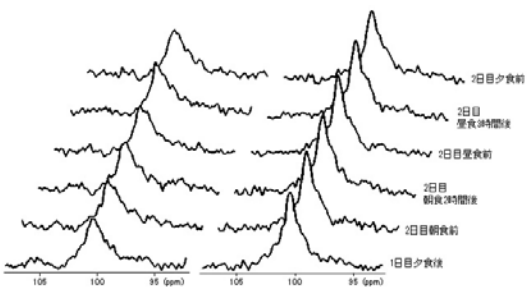

図1. ヒト骨格筋(左)と基準溶液(右)におけるグリコーゲンピーク(100.5ppm)の変化

O-2-241　脳 1H MRS における GRE-based shim の有用性

○利根　裕史、植田　隆史、山本佳奈恵

シーメンス・ジャパン株式会社　カスタマーサービス本部アプリケーション部 MR チーム

【背景】1H MRS において、3テスラ MRI 装置は低磁場装置と比較して、信号強度が高く、またケミカルシフトが大きいため、スペクトルが向上することが知られている。しかし、空気との境界付近の領域など磁化率効果の影響が大きい領域では、スペクトルが劣化してしまうことが経験される。

【目的】今回、従来の DESS シークエンスに加え、GRE シークエンスを使用したシミングが使用可能となった。シミングに GRE シークエンスを使用することにより、シミングの時間の短縮、ならびにスペクトルの向上が期待できる。そこで、シミングシークエンスを従来法の DESS シークエンスと GRE シーケンスを比較し、脳の各領域におけるスペクトルの影響を比較、検討した。

【対象・方法】使用機器はシーメンス社製3テスラ MRI 装置 MAGNETOM Skyra (Siemens, Erlangen, Germany)。撮像に使用したシークエンスは、PRESS、CSI を使用した。対象は健常ボランティアを撮影し、脳の各領域において、シミングで使用するシークエンスを GRE シークエンス、DESS シークエンスを使用し、シミングの方法は Auto shim を使用し、それぞれのシミング時間、FWHM およびスペクトルをそれぞれ比較、検討した。

【結果】各領域において SVS、CSI 共に GRE シークエンスを使用した方がシミング時間は短く、FWHM も小さくなり、良好なスペクトルを得られた。また、特に磁化率の影響を受けやすい領域で、スペクトルの改善が認められた。

【考察】GRE シークエンスを使用することにより、シミング時間の短縮、スペクトルの向上が確認された。本法は、脳領域以外でも使用可能であるため、乳腺や前立腺領域でもスペクトルの向上が期待できる。

O-2-242　^{1}H MRS の高精度定量化に関する検討 －化学シフト位置ずれの定量精度への影響－

○渡邉　英宏、高屋　展宏

国立環境研究所　環境計測研究センター　生体応答計測研究室

【はじめに】^{1}H MRS の絶対定量化には、RF コイル負荷換算のために内部水標準法が広く用いられている。2005 年の大会で我々は、この方法に関して 4.7T MR 装置上で位置依存の誤差が認められることを報告した。今回、この位置依存性誤差の原因について検討したので報告する。

【方法】実験には、ヒト全身用 4.7T MR 装置（Agilent 製）を用いた。人頭部負荷模擬のための NaCl 水溶液を封入したアクリル円筒内に、50mM NAA 水溶液を封入した3個の小円筒容器を縦方向（上方、中心、下方）に配置した。このファントムを QD TEM コイル内に設置後、小円筒内に $20 \times 20 \times 20 mm^3$ のボクセルを設定した。上方、中心、下方のボクセルそれぞれで、磁場均一性と RF パワーの調整後、水信号抑圧有、無の STEAM シーケンスにより NAA、水の両信号を取得した。^{1}H 化学シフト範囲の中央近傍にすべく、搬送周波数は、水 ^{1}H 共鳴周波数から 1.4ppm 低周波側（-1.4ppm）に設定した。この場合、NAA と水の両ピーク間では 3mm 程度の位置ずれが生ずる。そこで、両ピークを同一位置から取得するため、1.4ppm 高周波側（+1.4ppm）にシフトした搬送周波数での水信号も取得した。信号収集後、再構成により、NAA と水の両スペクトルを取得し、各々のピーク面積を求め、3個のボクセルで -1.4ppm、+1.4ppm での NAA 対水比を求めた。NAA ピーク面積には、2.01ppm のピークを用いた。この測定に加えて、搬送周波数を変化させた複数の水信号の測定と、受信 B_1 分布測定を行った。

【結果】上方、中心、下方の NAA 対水比算出後、中心での比で正規化した結果、NAA と水の両ピークに位置ずれが生ずる -1.4ppm 搬送周波数の場合、上方 0.878、下方 1.04 で、上方と下方とで 16% の差が生じた。両ピークが同一位置の +1.4ppm 搬送周波数の場合、上方 1.012、下方 1.002 で、1% 差に改善した。搬送周波数を変化させた複数の水信号の測定では、上方、中心、下方のいずれでも水ピーク面積が変化し、この傾向は受信 B_1 分布と同等であった。

【結語】内部水標準を用いた ^{1}H MRS 絶対定量化法では、化学シフト位置ずれと B_1 分布を原因とする誤差が生ずるため、サーフェスコイル受信や高磁場測定での注意が必要である。

O-2-243　PRESS法による前立腺マルチボクセルプロトンMRS：折り返しアーチファクトに関する検討

○茂木　俊一[1,6]、楫　　靖[2]、林　　則夫[3]、見田　　尊[1]、伊藤　玲子[1]、池田　弓恵[1]、武井　晃司[1]、
熊坂　文成[4]、加瀬　嘉明[4]、山中　英壽[4]、黒澤　　功[5]

[1]黒沢病院附属ヘルスパーククリニック　画像センター、[2]獨協医科大学　放射線医学講座、
[3]群馬県立県民健康科学大学、[4]黒沢病院　予防医学研究所、[5]黒沢病院　泌尿器科、
[6]群馬大学大学院医学系研究科　放射線診断核医学

【目的】前立腺マルチボクセルプロトンMRスペクトロスコピー（MRS）では、癌の存在しない前立腺底部腹側にコリンピークが出現する場合がある。前立腺底部の背側外側に存在する精嚢腺はコリンが豊富な精嚢液を含む。精嚢液由来のコリンピークが折り返しにより、腹側のボクセルに出現する可能性について検討した。【装置・測定法】Philips社製 Achieva 1.5T、受信コイル：32ch SENSE torso cardiac coil、測定シーケンス：3D-PRESS法（TR=1300-1800ms，TE=122ms）。【対象・検討方法】1. ファントムによる検討：1.0%クエン酸溶液を含む容器（110 × 70 × 50mm）とコリンを含有する牛乳（コリン溶液）を入れた容器（同サイズ）をZ軸方向に並べ、両者を含むように測定範囲を設定した。パラメータの設定とクエン酸、コリン信号の混入状態の関係を観察した。2. 生体における検討：2012年4月から2012年8月の間にMRS測定を行い、スペクトルが取得できた97例（メジアン62歳）を対象とした。全例前立腺底部腹側に癌は存在しなかった。底部腹側のボクセルにコリンピークが出現する頻度と傾向をみた。【結果】1. 設定した測定範囲の中にクエン酸溶液、コリン溶液の両者が存在すると、クエン酸溶液側にコリンと同じ周波数のピークが観測され、折り返しが生じることが示唆された。saturation pulse、chemical shift directionの設定を変化させたが、コリンピークの混入には変化がなかった。次に、測定領域をクエン酸溶液のみ、あるいはコリン溶液のみに絞ると、信号の混入はほとんど消失した。2. 生体では全97例中19例（19.6%）で腹側にコリンピークが見られた。19例の画像を3方向で検討すると、全例で測定領域内に精嚢腺が含まれていた。【結語】前立腺底部の腹側にコリンピークが同定できたときは、折り返しの可能性もあることを考慮して解釈する。

O-2-244　半自動解析によるMRを用いた新生児脳容積の計測：新生児脳容積への出生歴の影響

○安藤久美子[1]、石藏　礼一[1,2]、河中　佑介[2]、五十嵐陽子[2]、勝浦　尭之[2]、若田　ゆき[2]、
廣田　省三[2]、榎　　卓也[3]、琴浦　規子[3]、橋岡　亜弥[4]、小橋　昌司[4]

[1]兵庫医科大学　放射線医療センター、[2]兵庫医科大学　放射線科、[3]兵庫医科大学　放射線技術部、
[4]兵庫県立大学工学部大学院工学研究科

【背景】新生児の神経学的予後予測に、MRIによる脳の容積評価は一つの指標となる可能性がある。新生児脳は成熟、発達過程にあり、成人の自動計測法、成人の標準脳は用いられない。そこで我々は新生児脳に特化した半自動計測法を開発した＊。しかし臨床適応には、新生児脳の容積への出生時週数、体重、修正令、生後日数等の影響を知らねばならない。【目的】新生児脳の容積に対する上記因子の影響を明らかにする。【方法】対象は修正令で胎児令36-44週（生後3週から4ヶ月1週）に脳MRIが撮像され、T1WI，T2WI，DWIで異常信号を認めず、その後2年の経過観察で発達異常が認められなかった12例（男児9例、女児3例）。方法は、3TAchieva（Philips）を用いて、3D T2WI VISTA法（FOV 240mm，matrix 320 × 320，0.75mm × 220slices，TR/TE/TI：2000/100/400msec，refocusing angle：100°，half scan：0.625，SENSE：AP-3，RL=2，scan time：3min. 24sec.）を撮像し、得られたデータからHashioka等の開発した半自動脳容積計測法＊を用いて脳容積を計測、生後週数、修正週数、生下時週数、生下時体重との関連を検討した。【結果】脳容積は平均344246mm3（216083-603582mm3）であった。脳容積と、生後週数、修正週数、生下時週数、出生時体重との有意な相関はみられなかった（R^2＜0.085）。出生児週数（30週以下=2，30週以上＝6，36週以上=4）、出生児体重（＜1000g=1，＜1500=2，＜2500=5，≦2500=4）で比較した場合、各群間で脳容積に有意差はみられなかった（P=それぞれ0.71、0.29）。【結論】新生児脳は、出生時の週数、体重に関わらず、修正令で胎令40週付近では同じ容積となり、未熟児、成熟児とも同じ標準脳を適応できる可能性が示唆された。ただし、今回の検討は、対象数が少なく、極低出生体重児、超出生体重児の数も少ない。また、児の予後は2歳でのものであり、学童期の異常の有無は検討出来ていない。今後、これらを含めたデータの蓄積と解析が必要と考える。＊Hashioka A, Kobashi S, Kuramoto K et.al. A neonatal brain MRI image template of 1 week newborn. J Comput Assist Radiol Surg. 2012. 7*273-80

O-2-245　体積計測ソフトを用いた3D FLAIR画像の白質高信号病変ボリューム計測（予備的検討）

○山畑　経博[1]、中山　良平[1]、前田　正幸[2]

[1]三重大学医学部附属病院　中央放射線部、[2]三重大学医学部附属病院　放射線診断科

【背景】3T MRIが普及し、FLAIR画像を3D収集することで多断面での観察および微小な病変の描出が可能になってきた。白質高信号は浮腫、脳梗塞、多発性硬化症など様々な病態を示す信号である。中でも多発性硬化症による脱髄は特異的な分布により画像診断が可能であり、ステロイドパルス療法などの治療効果判定で繰り返しMRI検査が行われている。こうした繰り返しおこなわれる検査に対し、視覚的な診断だけではなく白質病変のボリュームを計測することで治療効果を評価できる可能性がある。今回我々は、白質病変ボリュームの自動計測ソフトを作成し、3D FLAIRの画像から、白質高信号病変のボリューム計測を試みたので報告する。【方法】3.0T MRI頭部検査で撮影した3D FLAIRの原画像（sagittal）を用いた．白質病変ボリューム自動計測ソフトでは，まず，大津の方法による閾値処理により，脳領域を抽出する。次に，脳皮質領域の信号値をモルフォロジカルフィルタの線状抑制処理により抑制する。そして，マルチレベル閾値により，白質病変領域を抽出する。また，自動計測ソフトは，1）自動抽出された領域の拡張・縮退機能として，白質病変の抽出の閾値を手動で変更可能な機能，2）False positive領域を手動で削除する機能を有する．【結果】オートでの描出では良好に白質病変を領域にとらえていたが、比較的淡い信号の病変は範囲外となることがあった。淡い信号の病変を閾値変更により領域に含むと、皮質などの領域を含んでしまうことがあり、不要領域除去機能により除去する必要があった。不要領域除去タグを打つ作業は時間を要した。【考察】従来のROIでのマニュアル計測に比べ簡便に白質高信号病変を抽出し、ボリュームを表示することができた。しかし現状ではフルオートでの抽出はできず、後処理が必要であった。今後は、できるだけ簡便に後処理ができる機能を付加していく必要がある。またボリュームの抽出精度についての検討も行っていく必要がある。

O-2-246　無症候性脳・脳血管病変MRI診断支援のためのクラウドプラットフォーム構築の試み

○山下　典生[1]、齊藤　紘一[1]、橋本　昌美[1]、佐々木真理[1]、興梠　征典[2]、有村　秀孝[3]、朴　　啓彰[4]、早川　晃弘[5]、角　　将高[5]、伊藤　　健[5]、山川　義徳[6]、福田　紘己[6]

[1]岩手医科大学　医歯薬総合研究所、[2]産業医科大学　放射線科学教室、
[3]九州大学大学院　医用量子線科学分野、[4]高知工科大学　地域交通医学研究室、
[5]NTTデータ技術開発本部、[6]NTTデータ経営研究所

近年コンピュータを用いた脳画像解析手法が発展し、MRIにおける無症候性脳・脳血管病変の定量化も可能となりつつある。我々は2012年より、独立行政法人新エネルギー・産業技術総合開発機構（NEDO）のプロジェクトとして、多施設脳画像研究向けオープンソースプラットフォームであるXNATを改良した無症候性脳・脳血管病変診断支援のためのクラウドプラットフォームの構築を行なっている。本システムでは、無症候性大脳白質病変定量化、未破裂脳動脈瘤検出支援などのプログラムを中央サーバ上に配置し、各施設で撮像された画像データをSSL等の技術でインターネット回線を通じてセキュアに収集、中央サーバで解析を行なってオンラインで結果報告を行う。仮想デスクトップ環境または実行ファイル形式の解析プログラムはHPC機能を搭載した中央サーバに配置されるため、プログラムのバージョンアップや新規プログラムの実装等があっても各施設のクライアントPCの設定を変更する必要はない。また、パイプライン機能による複数のプログラムの自動実行環境も備えている。現在、2D/3D-DICOMビューワや無症候性大脳白質病変定量化のプロトタイプ版、および信号むら自動補正パイプラインなどを実装し、フィージビリティスタディの段階であるが、将来的には本格的なサービスとして発展させ、無症候性脳・脳血管病変診断の質向上に寄与したい。

O-2-247　3次元的な歪み計測のための3Dファントムを用いた歪みの自動計測法の開発

○氏原晋太郎[1]、肥合　康弘[2]、沖川　隆志[1]、杤山　博幸[1]、太田　　雄[1]、川村　　傑[1]、増田　大介[1]、北島　美香[3]

[1]済生会熊本病院　中央放射線部、[2]熊本大学大学院生命科学研究部　医療技術科学講座、[3]熊本大学医学部　画像診断・治療科

【目的】近年、放射線治療計画用の画像としてCT画像に加えてMR画像も用いられるようになった。しかし、MR画像には静磁場の不均一や傾斜磁場の直線性不良などによる画像の歪みの影響がある。その歪みの評価として一般的には、等間隔にマーカーを封入したピンファントムを用いての計測法があるが、これは2次元（Dimension：D）平面上での評価となる。しかし、近年の撮像法の進歩により3D画像が多く利用される様になり、3Dでの歪みの評価が必要となってきた。そこで、今回我々は3D空間の画像の歪みを計測できる3Dファントムを作成し、自動的に歪みの計測を行うソフトウエアを開発することにより3次元的な画像の歪みの評価を行った。【方法】使用した装置は東芝製Vantage 1.5Tで、撮像シーケンスは3DGEを用いた。画像パラメータは、スライス厚が0.7mm、ピクセルサイズが0.7mm × 0.7mm、マトリクス256 × 256である。まず、作成した3Dファントム（日興ファインズ工業株式会社製）を撮像して得られたデータに対して、しきい値処理、ラベリング処理によって3Dファントムのマーカーの計測点を抽出した。次にアイソセンターと抽出されたすべての計測点に対して距離を求めて、画像の歪みを算出した。求めた歪みを視覚的に把握するために、歪みの分布をプロットした歪みマップを作成することで評価を行った。【考察・結果】今回作成した3Dファントムは、3方向にマーカー用のピンを配置したものであり、いくつかの改善すべき点はあるが、3Dでの歪みを評価する事ができた。また、その画像から歪みを計算する場合、3Dでの歪みの測定では2Dと比較すると測定点が非常に多くなり、これまでのような手動での測定では煩雑になり事実上不可能となる。そのため、ピンの位置を自動認識してその距離を自動で測定して歪みまで計算出来るソフトウエアも合わせて開発した。【結語】今回、歪み測定用3Dファントムおよびソフトウエアを開発したことにより、3次元的な画像歪みの自動計測が可能となった。本手法によって、3次元空間の歪みを求めることが可能になり、CT画像とMR画像の空間的な整合性を確認できることが示唆された。

O-2-248　Forced Recoveryパルスによる、3.0TにおけるFast Spin Echo T1コントラスト改善の試み

○友田　良寛、尾崎　正則

GEヘルスケア・ジャパン　MR技術部

【目的】3.0TにおけるFast Spin Echo（FSE）法T1WIは、MT効果や、高周波数成分にT2コントラストののったエコーを用いていることに加え、1.5Tよりも T1が長い為、同じ3.0TでのSEや、1.5TにおけるFSE T1WIと比べ、白質（WM）-灰白質（GM）のT1コントラストが悪くなることが知られている。本研究ではForced Recoveryパルスを用いてFSEにおけるT1コントラスト改善を試みた。【方法】Forced Recoveryパルスとは、Fast Recoveryパルスで使用されている-90° pulseを+90°に変更することで横磁化を静磁場の反対方向に倒し、WM、GMの縦磁化の違いを増強させることが可能になる技術である。装置は3.0T MR装置（Discovery 750w GE Healthcare）を用いた。SE、FSE、Forced Recovery FSE T1WIのWM-GMコントラストをシミュレーションおよびボランティアにて検証した。【結果・考察】シミュレーションではFSE法と比べForced Recovery FSEはWM-GMのT1コントラストが約6%向上した。ボランティアにおいてもシミュレーションの結果同様、FSE法、SE法と比べForced Recovery FSEのWM-GMのT1コントラストが向上した。3.0Tでは良好なT1コントラストを得るためにはT1FLAIRを用いることがあるが、造影後はFSEやSEで撮像するのが一般的である。Forced Recovery FSEはFSEやSEより良好なWM-GMコントラストを得ることができ，かつIRパルスを用いないので造影前後で使用可能になる。

O-2-249　3.0T 2D Spin Echo法における脳のT1強調画像の画質改善

○原田　邦明、野中　正幸、伊藤　公輔、立花　美紀、瀧澤　将宏

株式会社日立メディコ　MRIシステム本部

【目的】3.0Tにおける2D Spin Echo法（以下SE法）は、T1延長とRF照射の不均一により良好なコントラストが得られず、臨床ではGradient Echo法やIRパルスを付加した撮像シーケンスが一般的に用いられている。しかし、臨床では3.0Tであっても1.5T同様、脳全体に均一なT1コントラストが得られることは重要であり、そのニーズは高い。そこで今回我々は日立独自のRF送信システムを用いて、SE法による脳のT1強調画像を最適化することを目的とし、調整した結果、良好な結果を得たので報告する。

【方法】装置は日立メディコ製3.0T MRI装置で頭頸部用コイルを使用した。RF送信システムは楕円型Body coilで4ch 4Port送信とし、各channelのRFアンプは振幅、位相の調整を独立制御している。対象は研究の目的・意義を説明し文書による同意を得た健常ボランティアとした。T1強調画像の最適化における検討項目は、1. RFアンプの調整の有無による効果、2. 励起パルスのFAの調整、3. 収束パルスのFAの調整の3項目とした。画像評価は、眼窩レベル、大脳基底核レベル、側脳室直上の頭頂レベルの各Axial画像における前頭葉、側頭葉、頂頭葉、後頭葉の各左右の白質と灰白質、及び左右の視床と視床近傍の側頭葉白質にROIを設定しCNRを測定した。比較対象として1.5TのT1強調画像を同様に計測し検討した。

【結果】4ch独立制御によるRF調整によって、各ROIにおけるCNRの左右差を改善させることができた。3.0Tでは頭部であってもRF調整で画質が改善することが示唆された。また、励起パルスのFAと収束パルスのFAはそれぞれ低下させることで、良好なT1コントラストが得られ、同時に脳の中心部のコントラストも改善した。また、これらの調整によってSARの低減に大きく寄与し、3.0Tにおいても2D SE法によるT1強調画像が抵抗なく使用可能になると考えられる。全脳においてムラの少ない白質－灰白質コントラストが得られたことで、臨床の場で活躍することが期待され、3D-FSEの撮像への発展も大きく期待される。

O-2-250　Dual IR法を用いた脳脊髄液および白質・灰白質信号抑制画像の撮像条件最適化に関する検討

○茂木　俊一[1]、島田　健裕[2]、林　則夫[3]、長瀬　博之[4]、大森　重宏[5]、対馬　義人[2]

[1]黒沢病院附属ヘルスパーククリニック　画像センター、

[2]群馬大学大学院医学系研究科　放射線診断核医学分野、

[3]群馬県立県民健康科学大学　診療放射線学部、[4]前橋赤十字病院　放射線部、[5]黒沢病院　脳神経外科

【目的】Dual IR法を用い、脳脊髄液および白質・灰白質信号抑制画像を得る目的で、撮像条件の最適化に関する検討を行った。

【方法】Philips社製Achieva 1.5Tを用いた。受信コイルは8ch SENSE head coilおよび16ch SENSE neurovascular coilである。Dual IR法に3D-TSE法であるVISTAを併用しシーケンスを作成した。検討は、1) Inversion time（TI）2) Refocusing control angle、3) Flow compensation、4) k-space充填法、について行った。脳脊髄液および白質信号抑制画像をWhite-matter Attenuated IR（WAIR）、脳脊髄液および灰白質信号抑制画像をGray-matter Attenuated IR（GAIR）と名付けた。画像の評価は視覚評価による定性的、及び信号計測によって定量的に行った。

【結果および考察】1) real imageを用い、絶対値の信号強度とT1回復曲線から脳脊髄液および白質または灰白質の信号がnull pointとなるようなTIについて検討し、TR=5500msにて、WAIRでは1st TI/2nd TI=2500/400ms、GAIRでは3000/700msであった。2) Refocusing control angleを変化させたところ画質は60°が最適であった。3) Flow compensationは“sensitized”とすることによって明らかにアーチファクトが軽減された。6) k-space充填法はLinear/radial法が最適であった。

【結語】WAIR及びGAIRにおいて、最適なTIの決定が可能であった。SNRのさらなる向上が今後の課題である。

O-2-251　3T MRIにおけるT1FLAIRの造影効果 －脳腫瘍の信号変化について－

○加藤　丈司[1]、富田　尚樹[1]、池亀　　敏[1]、永井　淳史[1]、阿部　雅志[1]、河原崎　昇[1]、岡田　　進[2]、小林　士郎[3]

[1]日本医科大学千葉北総病院　放射線センター、[2]日本医科大学千葉北総病院　放射線科、
[3]日本医科大学千葉北総病院　脳神経外科

【目的】高磁場3TにおいてT1延長によるコントラスト低下を防ぐ目的としてT1強調型FLAIRが用いられる。しかし、造影効果に関する報告はなされていない。そこで我々は3TにおけるT1強調FLAIRにおける脳腫瘍の造影効果についてシミュレーションおよび臨床にて検討を行った。【方法】T1強調型FLAIRの白質、灰白質、脳脊髄液および脳腫瘍部位（異なる緩和時間の組織）の信号強度をシミュレーションにより求めた。さらに臨床にて画像を検討した。使用機種はDiscovery 750（GE，3T）である。【結果および考察】3TにおいてT1強調型FLAIRにおける脳脊髄液のbounce pointはTRとTIに依存し、2000msで脳脊髄液のbounce pointは約800-900msで実質とのコントラストは最大となる。腫瘍においてはT1 300msでbounce pointは約220msを示し、T1 300-100msではT1強調型FLAIRは脳脊髄液の信号を抑制し、腫瘍と正常組織とのコントラストを向上できた。しかし、腫瘍のT1値が極めて短縮した場合（T1=50ms）コントラストは反転し造影効果が低下すると考えられる。本法は造影検査に用いる際には注意が必要であり、腫瘍のT1値により描出能が変化し高磁場3T下において低下する可能性と考えられる。

O-2-252　頭部造影検査における2D SE blood suppressionの効果の検討

○鶴島　康晃、鎌田　夕香、野尻　龍二

健診会東京メディカルクリニック

【目的】頭部造影後の撮像において、3Dのみでの撮像がよくみられるが、造影前の画像との比較・時間をおいて造影されてくる病変などもあるために、当施設においては3Dの撮像の前に2DのSEでT1強調像の軸位断を必ず撮像している。2DのSEで撮像を行うと、小脳付近は血流アーチファクトの影響により観察が困難な場合がある。対策としてTSEでflow compensationを併用しての撮像やGRE法による撮像が考えられる。以前より3D SPACEではBlood suppressionの併用が可能であったが、今回バージョンアップにより2DのSEでBlood suppressionの併用が可能となった。そこで頭部造影時にBlood suppressionを併用した場合と併用しない場合で比較し、Brood suppressionの有用性を検証した。【使用機器】SIEMENS社製MAGNETOM Skyra VD13A 32ch head-coil。【方法】本施設で頭部に疾患がある患者、または頭部に疾患が疑われる患者に対して、TR・TE・matrix他、条件を一定とし、造影時にBlood suppressionを併用した場合と併用しない場合のT1強調像SEを2Dで撮像し、比較評価した。【結果】Blood suppressionを併用した場合、併用しない場合と比べ、小脳付近の血流アーチファクトの大幅な低減がみられ、特に大後頭窩ではその傾向が顕著であった。しかしスライスによっては血流アーチファクトが低減はしているが、消え残りが目立つ場合があった。Blood suppression併用により血管の信号は低下したが、造影効果の大きな低下は見られなかった。【結論】Blood suppressionを併用すると、TEが延長してしまい若干の画像コントラストの低下は避けられない。しかし血流アーチファクトは抑制され、血管の信号も抑制される。これにより、血流アーチファクトの影響を受けやすい小脳周辺や脳表付近での病変と血管の判別に有用だということが示唆された。

O-2-253　頭部造影MRIにおけるBlack Blood（BB）CUBE, BB CUBE-FLAIR法の有用性：1.5T・MR装置での検討

○任　誠雲[1]、足利竜一朗[1]、日高正二郎[1]、柳生　行伸[1]、若山　哲也[2]、三好　光晴[2]、石井　一成[1]、村上　卓道[1]

[1]近畿大学医学部　放射線診断学教室、[2]GEヘルスケア・ジャパン株式会社

【目的】脳腫瘍の描出における、1.5T・MR装置におけるblack blood（BB）法を付加した3D CUBE, 3D CUBE-FLAIR法の有用性を検討する。【対象と方法】対象は2012年6月から12月の間に頭蓋内病変を疑われ、頭部造影MRI精査が施行された44例（男性22名、女性22名、平均63.5歳）である。この内25症例で脳腫瘍を認めたが、悪性黒色腫脳転移の1例では全ての病変で出血を伴っており、増強効果の判定が困難であったので除外とし、残り24症例について評価を行った。撮像装置は1.5TのMRI（GE Helthcare社製, Signa HDx1.5T）。全例でガドリニウム造影剤を0.2mL/Kg静注後、2D T1WI-SE、3D BB CUBE、3D BB CUBE-FLAIRを撮像した。これらの画像について1）頭蓋内のflow-related artifactの有無、2）指摘可能であった脳腫瘍の数。3）全てのシークエンスで指摘可能であった腫瘍結節のcontrast rate：CR=（SI_{lesion} − $SI_{background}$）/$SI_{backgroud}$の差異について検討した。1）と2）については2名の放射線科専門医で評価を行った。【結果】1）全ての症例にて3D BB CUBE、3D BB CUBE-FLAIRでは造影後のflow-related artifactは認められなかった。特に後頭蓋窩の描出は、2D T1WI-SEに比して明瞭であった。2）2D T1WI-SEでは177個、3D BB CUBEでは185個、3D BB CUBE-FLAIRでは183個の病変を指摘することができた。3）全てのシークエンスで指摘可能であった腫瘍結節は18例37個であり、各シークエンスのCRに有意差は認められなかった。【結論】3D BB CUBE、3D BB CUBE-FLAIRは3D SPGR系と同様に薄いスライス厚の画像を得ることができ、血流由来のflow-related artifactを抑制しながらT1WI-SEと同等の良好なコントラストを供することが示された。3D BB CUBEは1.5Tにおける頭部造影MR検査で、造影剤増強腫瘍性病変の描出に有効な撮像法であることが示された。

O-2-254　Blood SuppressionをもちいたSPACE法によるSTN描出の試み

○西畑　朋貴[1]、竹林　成典[3]、中根　正人[2]、鈴木　智明[1]、箕浦　奨[1]、桑原　巧[1]、種井　隆文[3]、中原　紀元[3]、中村　元俊[2]

[1]名古屋セントラル病院　放射線室、[2]名古屋セントラル病院　放射線科、
[3]名古屋セントラル病院　脳神経外科

【目的】DBS（脳深部刺激療法）のターゲットとなるSTN（視床下核）の描出には2D PDWI-STIRなど数多くの文献により報告がされているが、描出能の問題やスライス厚や撮影範囲の制限などによりDBSの手術計画時に他の画像とのfusionが困難という問題があった。従って手術計画時には参考にはなるが、ターゲットを検証するには至っていない。今回SPACE法にMSGを印加したBlood suppression（以下BS）が使用可能となった。この撮影法を利用しSTNの描出を試みたので報告する。【使用機器】使用装置：MAGNETOM Skyra 3.0T（Siemens）versionVD13使用コイル：Head/Neck 20。【方法】健常ボランティア10名によりDBSの術前検査で撮像している2D PDWI-STIRに加えて今回評価の対象となる3D PDWI-STIRとBSを付加したSPACE法による3D PDWI-STIR, 3D T1WIを撮影し、STNと白質の組織間コントラスト比を測定する。また、放射線科医、脳神経外科医により視覚的評価をする。【結果】組織間コントラスト比の評価において2D PDWI-STIRと3D PDWI-STIRの比較は、ボランティアによるばらつきが大きかった。BSを付加した3D PDWI-STIR-BSとの比較は、どのボランティアにおいてもBSを付加した画像の組織間コントラスト比が高かった。また､BSを付加した3D PDWI-STIRと3D T1WIと比較は同等であったが、視覚的評価においては3D T1WIの評価が高かった。【考察】組織間コントラスト比の評価において撮像したすべてのコントラストでBSを付加した画像の組織間コントラスト比が付加していない画像よりも高かった。これは血流信号の抑制効果があるMSGパルスの印加がSTNの信号を低下させているのではないかと考えられた。また、視覚評価においてBSを付加した3D T1WIの評価が高かったことに関しては、近傍にある他の構造物のコントラストがあまりないため､STNを同定しやすかったことが考えられた。【結語】BSを付加したSPACE法によるSTNの描出を試みた。BSを付加した3D画像によるSTNの描出能が高かったことにより、リファレンス画像とのfusionが高い精度で可能となった。これによりDBSにおける術前計画や術直後の検証が可能となり、より安全な手術を支援できることが示唆された。

O-2-255　血管抑制/非抑制画像を同時撮像できるVISIBLEの脳転移検出における有用性

○菊地　一史[1]、吉浦　　敬[1]、樋渡　昭雄[1]、栂尾　　理[1]、山下　孝二[1]、本田　　浩[1]、米山　正己[2]、小原　　真[3]

[1]九州大学大学院医学研究院　臨床放射線科学分野、[2]八重洲クリニック、
[3]フィリップスエレクトロニクスジャパン

【目的】脳転移診断では通常、gradient-echo法による造影後3DT1強調画像が用いられるが、増強された血管が病変と紛らわしく、診断の妨げとなる。そこで血管を抑制し病変検出を容易にする目的でMSDEを用いた方法が提案されたが、不完全に抑制された血管が偽病変となるとの報告がある。そこで我々は、新たに血管抑制画像（Black像）と非抑制画像（Bright像）を同時取得できるVISIBLEを開発した。本研究では、読影実験によりその有用性を検証した。
【方法】従来のMPRAGEとVISIBLEの両者を撮影した34症例の画像を使って2名の神経放射線専門医による読影実験を行った。読影は3セッションに分けて行われ、第1回はVISIBLE（Black像およびBright像）、第2回はMPRAGE、第3回はBlack像のみを用いて評価した。JAFROC解析を用い、figure-of-merit（FOM）、感度、症例あたりの偽病変数FP/case読影時間を求め、3回の読影間で比較した。
【結果】FOMは、VISIBLE、MPRAGE、Blackでそれぞれ、0.953/0.944（読影者1/2）、0.826/0.868、0.920/0.919、感度（%）は、91.7/95.8、75.0/79.2、95.8/95.8、FP/caseは、0.12/0.12、0.44/0.38、0.97/0.71、読影時間（秒）は、138.41 ± 68.2/121.2 ± 39.3、200.0 ± 80.2/163.6 ± 37.8、162.4 ± 63.3/130.9 ± 36.5であった。
【結論】VISIBLEを用いることで、MPRAGEに比べ、より短い読影時間で、より高い精度の脳転移検出が可能である。Black像での偽病変をBright像で除外することで偽陽性を減少することが示唆された。

O-2-256　JET法を併用した低Flop angle IR-FSE法による造影MRI撮像条件の最適化

○新谷　優二[1]、山本　晃義[1]、的場　博輝[1]、内山　大治[1]、吉田　成吾[1]、中村　克己[1]、宮崎美津恵[2]、麻生　朝香[3]

[1]社会医療法人共愛会戸畑共立病院　画像診断センター、
[2]東芝メディカルシステムリサーチ・アメリカ社、[3]東芝メディカルシステムズ株式会社

【目的】我々は、頭部造影MRI検査において濃染された腫瘍と正常脳組織とのコントラストを保持し、体動やフローのアーチファクトを抑制する撮像手法として、それぞれJET法や低フロップ角を併用し、更に組織コントラスト改善にIR法を併用したFSE法を用いる手法を考案した。我々は本手法をJETAIR法と呼んでいる。今回我々は、JETAIR法における撮像条件の最適化を行った。【方法】使用したMRI装置は、東芝社製Vantage Titan 3Tである。正常脳組織および造影剤によって濃染した腫瘍を模擬したファントムには、蒸留水により希釈したMRI用造影剤（T1値はそれぞれ白質：904ms、灰白質：1239ms、腫瘍A, B, C：342, 408, 668ms）を用いた。それぞれの組織等価模擬ファントムを試験管に封入し、TR=2000～4000ms、TI=500～2300msと設定してCNRを算出し、最適なTR, TIを求めた。次にFlop angleを80～180°変化させて撮像を行い、CNRを算出して組織コントラスト模擬実験を行った。次に自作流体ファントムを用いて、静脈血流信号抑制を模擬した実験を行った。流速（0～10cm/s）の変化に対して、Flop angle（90～180°）を変化させて撮像した後、CNRを算出した。【結果】TRの実験では、実際の検査時における撮像時間とスライス枚数を考慮し、TR=2500msが適切であると考えた。TIが1100msより高くなると、CNRは腫瘍A, B, C全て減少した。Flop angleの変化に対してCNRは、腫瘍A, B, Cの間で大きな変化は見られなかった。流体ファントムの実験においてCNRはFlop angle 90°で最も低下した。【結論】今回実験によって、TR=2500ms、TI=1100ms、Flop angle 90°が最適であると判断した。JETAIR法を用いることにより、造影効果の低い腫瘍では、FSE法と同等の組織コントラストを保持したまま、体動やフローのアーチファクト抑制が期待できる。但し、造影効果の高い腫瘍に対しては、若干のCNRの低下が予測される。

O-2-257　Heavily T2-weighted 3D-FLAIRを用いた白質線維描出：静注Gd遅延造影は白質線維描出能に影響を与えるか？

○山崎　雅弘[1]、長縄　慎二[1]、川井　　恒[1]、池田　　充[2]、卜蔵　公紀[1]、礒田　治夫[2]、中島　　務[3]

[1]名古屋大学医学部　放射線科、[2]名古屋大学大学院医学系研究科　医療技術学専攻医用量子科学講座、[3]名古屋大学医学部　耳鼻咽喉科

【目的】Heavily T2-weighted 3D-FLAIR（hT2w-3D-FLAIR）を用いて皮質脊髄路（CST）、内側毛帯（ML）、上小脳脚（SCP）といった白質線維描出が可能であることが近年報告されている。この報告ではGd静注4時間後の遅延造影MR画像を用いて検討を行っており、遅延造影の影響を排除できていない。本研究の目的は白質線維描出に遅延造影が影響するか否かを検証することである。【方法】対象は2010年12月～2011年2月にかけて、内リンパ水腫評価のために単純および遅延造影hT2w-3D-FLAIR撮像を同日に施行した9名。撮像は3T装置と32ch head coilを用いて行われた。軸位断像にてCST, ML, SCP（各構造は1名につき左右1対あるため、n=18）と隣接する脳実質（視床：Th，橋実質：PP，小脳実質：CP）にROIを置き、各々の白質線維と隣接脳実質とのコントラストを評価するために信号比（白質線維信号／隣接実質信号）を算出した。それぞれの信号比をCTR：CST/Th ratio，MPR：ML/PP ratio，SCR：SCP/CP ratioと定義した。単純および遅延造影のhT2w-3D-FLAIRにおいてそれぞれの信号比を算出し、2群間に差があるかpaired t-testを用いて統計学的に解析した。【結果】CTRは単純で3.75 ± 0.67、遅延造影で3.62 ± 0.50（p=0.24，n=18）、MPRは単純で2.19 ± 0.59、遅延造影で2.08 ± 0.53（p=0.25，n=18）、SCRは単純で4.08 ± 0.91、遅延造影で4.04 ± 0.96（p=0.43，n=18）であった。したがって、CTR，MPR，SCRはいずれも単純と遅延造影の2群間で有意差はなかった。【結論】hT2w-3D-FLAIRを用いたCST，ML，SCP描出能は単純と遅延造影で差がない。したがって、hT2w-3D-FLAIRを用いてこれらの白質線維を描出する際にGdによる遅延造影は不要であり、単純で臨床応用可能である。

O-2-258　TRを短縮した頭部の脂肪抑制併用2D T2-FLAIR像の有用性について

○北　　美保[1]、河野　和浩[2]、米谷　克也[2]、前田　晋義[2]、尾田　英之[1]、坂本　秀登[1]、小嶋　章裕[1]、佐藤　守男[3]

[1]生長会府中病院　中央放射線部　画像診断部、[2]生長会府中病院　放射線室、[3]和歌山県立医科大学　放射線医学教室

【目的】頭部の2D T2-FLAIR像においては、TRを10000ms以上に設定して撮像することが推奨されている。しかし、撮像時間が長くかかるため、現実にはTRを短縮して撮像されることも多い。我々は、FLAIR像に脂肪抑制を併用し、TRを10000ms以下に短縮して撮像し、TRを短縮しても白質病変等の検出能を保つことができるかどうかについて検討した。

【対象と方法】使用したMRI装置は、Siemens社製1.5T装置（Symphony）とPhilips社製3T装置（Achieva-X）である。同意を得た20例において、脂肪抑制を併用した頭部2D T2-FLAIR像を、TR 5500～11000msに変化させて撮像した。脂肪抑制には周波数選択性脂肪抑制法を用い、1.5T装置ではCHESSパルス、3T装置ではSPAIRパルスをプリパルスとして印加した。CSFがnull pointとなる反転時間（TInull）は、数式 $TInull = T1【\ln 2 - \ln[1 + \exp\{-(TR - ES \cdot ETL)/T1\}]】$ による自動計算ソフトを用いて算出した値を使用した。

【結果】TInull算出により、TRを変化させても全例でCSFが良好に抑制された。TR 5500～11000msの範囲において、TRが短縮するにつれて、灰白質と白質のコントラストは低下した。しかし、深部白質病変と周囲白質とのコントラストの低下は軽度であり、脂肪抑制によるdynamic rangeの変化も加わって、TR短縮による白質病変の描出や検出数の有意な低下は認められなかった。また、脂肪抑制を併用することにより、微量の硬膜下血腫の描出が明瞭化した症例や、頭蓋内脂肪腫の診断が容易となった症例が見られた。さらに、3T装置においては、TRを短縮することにより、短い撮像時間内でpackage数を増加させることが可能となり、3Tの2D T2-FLAIR像で出現しやすいCSFのflow artifactを軽減することができた。

【結論】TRを短縮した脂肪抑制併用2D T2-FLAIR像は、短い撮像時間で、病変の検出能が保たれ、臨床検査や脳ドック検査に有用と思われた。

O-3-259　外れ値除去と近傍信号値追加サンプリングの組み合わせに基づく拡散尖度推定の頑健化

○増谷　佳孝[1]、青木　茂樹[2]

[1]東京大学医学部附属病院、[2]順天堂大学順天堂医院

【目的】拡散テンソルイメージングに次ぐ新しい情報を診断にもたらす拡散尖度イメージングでは、臨床画像の雑音量や使用するb値の種類によってはパラメタ推定が困難となる場合があり、パラメタ推定の失敗時には拡散尖度画像上の黒点状の雑音として現れる。我々は、これまでに頑健かつ高速なパラメタ推定を目的として、一般化閉形式解に基づく外れ値除去などの手法を提案してきた。本研究は、外れ値除去および近傍信号値追加サンプリングを組み合わせることでさらに頑健なパラメタ推定を目指すことを目的とする。【方法】拡散尖度を求める方法として、Stejskal-Tannerの信号モデルにb値と拡散係数の二乗と拡散尖度の積の項を加えたモデルにおける最小二乗解において、反復計算による数値解でなく解析的に最小二乗解を得る一般化閉形式解を得る方法を利用する。すなわち、近傍の信号値を含めたb値と計測信号値の複数のサンプルペアから近似誤差を小さくするよう少数のサンプルペアを取り除き、近似誤差を小さくする組み合わせを探索する方法をとる。除去するサンプルペアの数は最大個数を固定し、その中で最も近似誤差が小さくなった場合の推定パラメタを採用する。評価実験には我々の作成した数値ファントムおよび健常者ボランティアによる臨床画像を使用し、外れ値除去のみの場合、近傍信号値追加サンプリングのみの場合、両者を組み合わせた場合、および通常の閉形式解を使用した場合で比較した。【結果】数値ファントム、臨床画像ともb値が3種（b=0, 1000, 2000sec/mm^2）の場合、および6種（b=0, 500, 1000, 1500, 2000, 2500sec/mm^2）の場合で評価したところ、両者において外れ値除去と近傍信号値追加サンプリングを組み合わせた方法が最も精度よくパラメタ推定が行えた。また、近傍信号値追加サンプリングにより、本来は一意に解が決まってしまうことにより頑健性が損なわれていたb値が3種の場合でも近傍の信号値追加で頑健性が向上されることが確認できた。【結論】外れ値除去と近傍信号値追加サンプリングの組み合わせにより、拡散尖度の推定精度が向上することが確認された。

O-3-260　1.5T装置において撮像条件がDiffusion kurtosis imagingの計算精度に与える影響

○横沢　　俊[1]、尾藤　良孝[1]、越智　久晃[1]、伊藤　賢司[2]、山下　典生[2]、工藤　與亮[2]、佐々木真理[2]

[1]株式会社日立製作所中央研究所、

[2]岩手医科大学医歯薬総合研究所　超高磁場MRI診断・病理研究部門

【背景】Diffusion kurtosis imaging（DKI）は，非正規分布の拡散モデルを用いた拡散イメージング手法の一つであり，従来のDTIと比し，軽微な白質・灰白質病変などの検出能向上が期待されている[1]．しかし，DKIに関する報告は3T以上の装置を用いたものがほとんどで，1.5T装置に関する報告は少なく，最適な撮像条件も明らかになっていない．これまで，我々は1.5T装置においてMPGの印加軸数・b値の数・NEXが平均尖度（MK）に与える影響を報告している．本研究では，MKに加え，撮像条件が軸方向の尖度（$K_{\parallel}$）および周方向の尖度（$K_{\perp}$）の計算精度に与える影響について検討した．

【方法】5名の健常ボランティア（男性，26-45歳）を対象に，1.5T MRI装置（ECHELON Vega，日立メディコ）を用いて，MPG 30軸，b値500, 1000, 1500, 2000, 2500s/mm^2，2NEXのDTIを2回撮像した．フルデータセットで計算したMK，$K_{\parallel}$，$K_{\perp}$をリファレンスとして，b値の数の異なる14種類，撮像時間が等しくb値の組合せとNEXの異なる13種類，軸数の異なる16種類，それぞれのデータセットにてMK，$K_{\parallel}$，$K_{\perp}$を計算し，リファレンスとのICC（intraclass correlation coefficient）にて計算精度を評価した．

【結果】b値の数は計算精度に影響せず，高いb値（2500s/mm^2）のNEXを増やすことで計算精度が向上した．撮像時間が等しい場合においては，b値0, 1000, 2500s/mm^2，4NEXのデータセットにおいて計算精度が最大となった（ICC：MK，0.98；$K_{\parallel}$，0.62；and $K_{\perp}$，0.96）．軸数の減少に伴いMK，$K_{\parallel}$，$K_{\perp}$の計算精度が低下し，$K_{\parallel}$，$K_{\perp}$は20軸以下で精度が大きく低下した．撮像時間を約2/7に短縮した場合（軸数20，b値0, 1000，2500s/mm^2，4NEX，撮像時間9分1秒），MK，$K_{\perp}$は高い計算精度が得られた（ICC：MK，0.96；and $K_{\perp}$，0.92）．一方，$K_{\parallel}$は計算精度が低下した（ICC：$K_{\parallel}$，0.43）が，視覚的変化は見られなかった．

【結論】本研究により，1.5T装置においても比較的短時間で十分な精度のMK，$K_{\parallel}$，$K_{\perp}$が算出可能であることが明らかとなり，1.5TにおけるDKIの臨床応用実現の可能性が示された．

[1] Jensen JH. MRM. 2005；53：1432-40.

O-3-261　拡散尖度に含まれる誤差

○梅沢　栄三

藤田保健衛生大学医療科学部

【背景】最近，拡散尖度が測定できるようになった．拡散尖度は拡散係数とは異なるコントラストを与える可能性が指摘されている．この拡散尖度には誤差が含まれているはずである．しかし，体内での拡散尖度の真値が不明であるため，この誤差がどのようなものであるかは明らかでない．拡散尖度測定値の誤差を明らかにし，その発生機序を理解することは，拡散尖度の臨床応用の今後の発展にとって重要である．
【目的】拡散尖度の誤差を，理論的，及び数値実験的に推定する．
【方法】2重指数関数的拡散に指数関数的灌流が影響しているMRI信号模型を使う．尖度を求める方法として，キュムラント母関数法（いわゆるDiffusion kurtosis imaging：DKI）と特性関数法を調べる．灌流による誤差，尖度を求める方法に固有の系統誤差，ノイズによる統計誤差，を推定する．
【結果】拡散と灌流を合わせたIntravoxel incoherent motion（IVIM）の尖度は，拡散尖度とは大きく異なる値になる．方法に固有の系統誤差は，b値と拡散係数の積が大きい程（信号の減衰が大きい程）大きくなり，特性関数法で大きく，DKIで小さい．統計誤差はDKIで大きく，特性関数法で小さい傾向にある．灌流の影響を除外するには，b=0の信号測定値を使わず，最低b値をある程度大きく設定することが有効である（数百s/mm^{2}程度）．しかし，最低b値を大きくすることに伴い，方法に固有の系統誤差と統計誤差は大きくなるため，一般に，灌流の影響を完全に排除することは難しい．
【結語】現在，計測されている拡散尖度は，拡散係数以上に真値から離れた見かけの値であると考えられる．しかし，コントラストには，尖度の値そのものではなく，その変化が重要であるため，尖度が真値からずれていたとしても，統計誤差が小さければ臨床的に有用となりえる．また，拡散尖度を求めるより，全IVIM尖度の方が容易に求められる可能性がある．

O-3-262　Readout Segmented EPIを用いたQ-Space Imaging解析の試み

○岩瀬　大祐[1]、福山　篤司[2]、礒田　治夫[2]、丸山　克也[3]、小森　芳秋[3]、長縄　慎二[4]、櫻井　康雄[4]

[1]名古屋大学大学院医学系研究科　医療技術学専攻、
[2]名古屋大学大学院医学系研究科　医療技術学専攻医用量子科学講座、[3]シーメンス・ジャパン株式会社、
[4]名古屋大学大学院医学系研究科　分子総合医学専攻高次医用科学講座量子科学分野

【目的】Q-Space Imaging（QSI）解析に使用する拡散強調画像の撮像シーケンスは一般的にSingle Shot Echo Planar Imaging（SS-EPI）を用いているが，大きな問題点として画像歪みや低い空間分解能が挙げられる．近年，Readout方向にセグメント化をしたMulti Shot EPIの撮像シーケンスであるReadout Segmented EPI（RS-EPI）が開発された．本研究の目的はRS-EPIで得られた拡散強調画像がQSI解析において，画像歪みや空間分解能の改善に寄与するかを検討することである．
【方法】MR装置はSIEMENS社製MAGNETOM Verio 3T，受信コイルは32ch Head Matrix Coilを使用した．蒸留水を満たした容器に，アスパラガスを封入しファントムとした．撮像シーケンスはSS-EPI及びRS-EPIで，b値を0, 1000, 2000sec/mm^{2}に設定し，Phase, Readout, Sliceの3方向にMotion Probing Gradient（MPG）を印加した拡散強調画像を撮像した．得られた画像は自作プログラムでQSI解析を行い，0変位確率密度画像を取得した．
【結果】SS-EPIで得られた解析の結果に比べ，RS-EPIの結果は画像歪みが改善し，高空間分解能での撮像が可能であった．また，Phase, Readout方向の0変位確率密度画像ではアスパラガス内部は自由水と比較して高信号であり，Slice方向の0変位確率密度画像では低信号を呈した．
【考察】我々が開発したQSI解析プログラムはRS-EPIで撮像された拡散強調画像の解析も可能であった．0変位確率密度画像において高信号を呈した領域は拡散していない確率が高いことを示しており，本研究では茎軸方向のみ低信号であったため，アスパラガスの構造とも合致している．画像歪みや空間分解能の改善が認められたことにより，RS-EPIを用いることは，画像診断に有用であると示唆された．

O-3-263　低悪性度の神経膠腫におけるDiffusion Kurtosis Imaging（DKI）と11C-Methionine（MET）-PETとの比較

○川井　恒[1]、長縄　慎二[1]、二橋　尚志[1]、櫻井　康雄[2]、丸山　克也[3]

[1]名古屋大学医学部附属病院　放射線科、[2]名古屋大学医学部附属病院　放射線部、
[3]シーメンス・ジャパン株式会社

【目的】Diffusion kurtosis imaging（DKI）は従来の拡散を評価する手法と異なり、非ガウス分布による制限拡散の評価が可能であり、種々の疾患の評価が近年行われている。低悪性度の神経膠腫は浸潤性の増殖を示し、T2強調像では不均一な高信号域として認められ、しばしば腫瘍の進展範囲と周囲の浮腫との境界が不明瞭な場合がある。一方、腫瘍のアミノ酸代謝を評価する11C-Methionine（MET）-PETでは正常の脳組織への集積に比べて、腫瘍へ特異的に強く集積するとされている。今回我々は低悪性度の神経膠腫でMET-PETとDKIとの比較を行い、DKIで得られるパラメータとMETの集積との関連を検討した。【方法】撮像装置は3T Verio B17（Siemens社製）、32ch head coilを使用。対象は低悪性度（grade2）の神経膠腫4例。DKIはMPG（b=0、1000、2000sec/mm^2）を20軸に印加。TR/TE 3500/87、FOV 230×230cm、matrix 82×82、5.0mm-2.5mm gapで撮像。同時期に撮像したMET-PETをDKIに合わせてスライス位置を修正。対側の正常組織の集積との比が1.2以上の領域を選択し、同領域をDKIの各画像に重ね合わせ、各症例で腫瘍の含まれる2から3スライスでADC値、FA値、Kmean値をそれぞれ計測した。また、T2強調像で肉眼的に高信号を呈する領域、T2強調像で高信号を呈しているがMETの集積の低い領域もそれぞれ囲い各値を計測した。【結果】T2強調像の高信号域全体、METの高集積域、METの低集積域ではそれぞれ各症例での平均のADC（$\times 10^3$mm^2/sec）が1.155-1.564、1.168-1.557、1.158-1.652、FAが0.108-0.151、0.096-0.124、0.137-0.161、Kmeanが0.439-0.526、0.413-0.546、0.259-0.535であった。症例数が少なく症例間での検討はできていないがFAはMETの高集積域で低い傾向にあったが、ADC、Kmeanでは症例間でのばらつきがあり一定の傾向は見られなかった。pixel-baseでの検討ではFA、ADCがMETの高集積域で有意に低下していたが、Kmeanでは有意差は見られなかった。【結論】低悪性度の神経膠腫におけるMET-PETでの集積とdifusion kurtosisとの関連は本検討では明らかにはできなかったが、症例のさらなる蓄積が必要である。

O-3-264　高b値拡散強調像の制限拡散への応用：q空間画像、kurtosisイメージングの基礎的検討

○熊谷　博司[1]、本杉宇太郎[2]、池長　聰[1]、掛川　貴史[1]、Fatima Zareen[2]、若山　哲也[3]、
市川　智章[2]

[1]山梨大学医学部附属病院　放射線部、[2]山梨大学医学部　放射線科、[3]GEヘルスケア・ジャパン

はじめに：q空間画像（QSI）は、拡散が制限されている状態評価を従来の見かけの拡散係数（ADC値）よりも正確に行うことができる。QSIの検討は臨床機においては磁場強度や傾斜磁場などのハードウェアの制限により理想的な解析は未だ困難である。一方、q空間解析を行わずにkurtosisを算出するDiffusion Kurtosis Imaging（DKI）は最大b値3000s/mm^{2}程度のMPGで計算が可能である。しかし従来のQSIとDKIの比較を行った研究は十分でない。今回は、高b値QSI（最大b値（換算値）10000s/mm^2）とDKI（最大b値3000s/mm^2）の比較を正常ボランティアの脳を撮像し行った。対象と方法：撮像対象は健常ボランティア5名の頭部使用機器：MR750 3.0T GE healthcare，32ch head Coil，QSI撮像条件：max B-value：10000s/mm^2，steps：20，MPG axis：3，Diffusion time：55ms DKI撮像条件：max B-value：3000s/mm^2，steps：5，MPG axis：15，Diffusion time：55ms QSI撮像条件：max B-value：10000s/mm^2，steps：20，MPG axis：3，Diffusion time：55ms DKI撮像条件：max B-value：3000s/mm^2，steps：5，MPG axis：15，Diffusion time：55ms QSI撮像deta setからは平均変位マップ（MD）とkurtosisマップ（K^{QSI}）を作成。DKI撮像data setからはkurtosisマップ（K^{DKI}）を作成。ボランティア脳のi）内包後脚、ii）脳梁膨大部、iii）上前頭回、iv）脳室前角にROIを置き平均値を比較した。結果：脳実質では、K^{QSI}はK^{DKI}の約5倍の値を示した（K^{QSI}，K^{DKI}の平均値［標準偏差］；内包後脚5.6［0.4］，1.1［0.8］；脳梁膨大部5.7［0.4］，1.1［0.2］）；上前頭回5.0［0.2，1.0［0.6］）。脳室内では大きな差は見られなかった（K^{QSI}，K^{DKI}の平均値［標準偏差：-0.2［0.3］，0.3［0.07］］。考察と結論：QSIデータから計算したK^{QSI}は、K^{DKI}と大きく異なる数値を呈した。脳室内（自由水）のkurtosisはいずれも0に近く良好な測定結果であったといえる。

O-3-265　PNIPAAm系ゲルをQSI用ファントムとした材料設計とEPMA－SEM観察およびQSI－平均変位画像の相関評価

○八木　一夫[1,2,3]、上田　優史[1]、七尾　　円[1]、栗本　直幸[2]、原　多恵子[1]、清水　雄平[3]、
小野寺聡之[1]

[1]首都大学東京大学院人間健康科学研究科、[2]三重大学大学院　工学研究科、
[3]首都大学東京健康福祉学部　放射線学科

【目的】q-space imaging（QSI）における平均変位画像：mean displacement（MD）は重要な解析手法の一つである．PNIPAAm（Poly N- isoproprylacrylamid）系ゲルをQSI用ファントムとした材料設計とEPMA－SEM観察およびQSI－平均変位画像の相関評価を行う．QSIが対象とするサイズオーダーは10～20μm付近の大きさの孔を含んだ含水体といわれている．八木らは約10年以上前より先駆的にPNIPAAm系ゲルの合成とその材料特性を評価し、水分含有量と力学特性の相関を報告してきた。その結果、水分含有量、孔径、ゲルの強度には関連があることが判明している．PNIPAAm系ゲルは水分含有量を調整することでゲルの孔径を制御することが可能である．【方法】NIPAAmを縮重合しポリマー化したPNIPAAm系材料を仕込み時の水分量40～80重量パーセントに設定してゲル化した．そのPNIPAAm系ゲルは水分含有量によって孔径が変化するのでSEM観察し，QSIが対象とする孔径サイズを選択しQSI用ファントムとした．撮像は3TMRI装置で撮像データは, IDL6.4ベースに独自開発したQSI Analyzerを用い, QSI解析を行った．【結論】SEM観察による孔サイズは，ゲル中の水分量が少ない試料がより小さくなる傾向が示された．QSI解析でのMD値も水分量が少ない試料がより小さくなった．したがってSEM観察による計測とMD値には相関関係がありQSI解析において，PNIPAAm系ゲルをファントムとして用いることが有効で，QSIはその孔サイズを鋭敏に反映することが示された．

O-3-266　Diffusion Kurtosis Imaging of the Liver : Evaluation of Treatment Response of Hypervascular HCC

○五島　　聡、野田　佳史、川田　紘資、河合　信行、棚橋　裕吉、近藤　浩史、兼松　雅之
岐阜大学医学部附属病院

Purpose. To determine the value of diffusion kurtosis imaging (DKI) of the liver for improved evaluation of treatment response of HCC.

Materials and Methods. During a five-month period, we prospectively recruited 62 patients with treated or untreated hypervascular HCC (48 men and 14 women ; mean age, 73.4 years ; range, 49-86 years). DKI was performed with a respiratory-triggered single shot echo-planar sequence at multiple b values (0, 100, 500, 1000, 1500, and 2000 sec/mm^2). The duration of this imaging acquisition was five minutes. We computed the mean kurtosis (MK) and apparent diffusion coefficient (ADC) (10^{-3} mm^2/s) over regions of interest encompassing the entire tumor. The diagnostic performance of MK and ADC values for the evaluation of HCC viability were compared.

Results. Forty-nine HCCs were completely necrotic : 10 after transcatheter arterial chemoembolization (TACE) and 39 after radiofrequency ablation (RFA), whereas 22 HCC's revealed local recurrences : 18 after TACE and 4 after RFA. On the other hand, 41 HCC's remained untreated. MK was significantly higher in the untreated and local recurrent HCCs (0.81 ± 0.11) than the necrotic HCCs (0.57 ± 0.11) ($P < 0.001$). Mean ADC value was significantly lower in the untreated and local recurrent HCCs (1.44 ± 0.42) than the necrotic HCCs (1.94 ± 0.52) ($P < 0.001$). For the evaluation of HCC viability comparing between the MK and ADC, the sensitivity, specificity, and area under the ROC curve for the MK (85.7%, 98.0 %, and 0.95 ; cutoff value of 0.710) were greater than those of the ADC (79.6 %, 68.3 %, and 0.77 ; cutoff value of 1.535).

Conclusion. Our study findings suggest DKI is superior to conventional diffusion MRI analysis for the evaluation of posttherapeutic response of HCC.

O-3-267　Luminal-type乳癌におけるADCヒストグラム解析；Ki-67 labeling indexとの相関

○森　菜緒子、大田　英揮、高澤　千晶、麦倉　俊司、冨永　循哉、高瀬　　圭、高橋　昭喜
東北大学　放射線診断科

目的：Luminal-type乳癌（ホルモンレセプター陽性、HER2陰性）において、ADCヒストグラム解析によるパラメーターとKi-67 labeling index（LI）との相関を評価すること。対象と方法：当院で乳癌根治術を行い、浸潤癌（特殊型を除く）、免疫組織化学的にLuminal-typeとされた74例74病変。全例で術前に拡散強調画像（b値0, 1000sec/mm2）とdynamic MRIが撮像されていた。腫瘍の進展範囲をdynamic studyで評価した。次にADC map上で腫瘍の辺縁に沿ったROIを全てのスライスで囲い、合計して腫瘍全体のpixel-based dataを算出した。ヒストグラム解析を行い、パラメーター（25パーセンタイル、中央値、75パーセンタイル）、尖度、歪度とKi-67 LIとの相関を検討した。また、低細胞増殖群（Ki-67＜20, n=26）と高細胞増殖群（Ki-67≧20, n=48）に分け、パラメーターとの関係を検討した。結果：25パーセンタイル、中央値、75パーセンタイル値はKi-67 LIと逆相関した（r=-0.53, r=-0.54, r=-0.49, p＜0.0001）。高細胞増殖群の25パーセンタイル値（901 ± 123 × 10-6mm2/s）は有意に低細胞増殖群（1046 ± 161 × 10-6mm2/s）より低値であった（P=0.0002）。高細胞増殖群の中央値（（1016 ± 131 × 10-6mm2/s）は有意に低細胞増殖群1164 ± 164 × 10-6mm2/s）より低値であった（P=0.0003）。ROC解析では、高細胞増殖群を区別するために、25パーセンタイルのカットオフ値974 × 10-6mm2/sとすると感度77%、特異度68%であった。中央値では、カットオフ値1048 × 10-6mm2/sとすると感度65%、特異度77%であった。AUCはそれぞれ0.76、0.75であった。結論：25パーセンタイルと中央値はKi-67 LIと相関した。これらのパラメーターはLuminal-type乳癌における細胞増殖予測因子として有用と考える。

O-3-268　ホルモン受容体陽性乳癌におけるダイナミック造影MRIの定量的評価

○佐竹　弘子、石垣　聡子、川井　　恒、北野真利子、長縄　慎二
名古屋大学大学院医学系研究科　量子医学分野

【背景】ホルモン受容体陽性乳癌における薬物療法はホルモン療法が基本となるが、病理学的因子を用いて、増殖活性が低いと考えられるluminal Aと、増殖活性が高くホルモン治療のみでは再発リスクの軽減が難しいと考えられるluminal Bのサブタイプに分類して治療方針を考えることが一般的になっている。【目的】ホルモン受容体陽性乳癌におけるダイナミック造影MRIを定量的に解析し、算出されたパラメータ（K^{trans}、kep、Ve、iAUC）をサブタイプや病理学的因子と比較し、治療に対するバイオマーカーになり得るか検討を行った。【方法】2012年7月から2013年2月までに、MRIを施行し手術を行った乳癌症例のうち病理学的にホルモン受容体陽性の浸潤性乳管癌と診断された30例を対象とした。全例女性で、平均年齢は59歳（34-84歳）である。撮像装置は3T MRIで、Siemens社製のアプリケーションTissue 4Dを用いてダイナミック造影MRIの定量的解析を行った。腫瘍にROIを設置し、K^{trans}（血管から間質への移行係数）、kep（間質から血管への移行係数）、Ve（間質腔体積）、iAUC（time intensity curveの曲線下面積）を算出し、病理学的因子（核グレード、Ki67index、脈管浸潤、リンパ管浸潤）およびサブタイプと比較した。【結果】乳癌の核グレードが高いほど、K^{trans}およびkepは有意に高値であった（p=0.002、p=0.000）。増殖能のマーカーであるKi67indexが高い群で、低い群に比較し、K^{trans}、kep、iAUCが有意に高値であった（p=0.000、p=0.000、p=0.035）。脈管浸潤陽性群では、陰性群に比し、kepが有意に高値であった（p=0.02）。luminal B群では、luminal A群に比較し、K^{trans}、kep、iAUCが有意に高値であった（p=0.000、p=0.000、p=0.035）。luminal A・B群の判別におけるROC解析では、K^{trans}、kep、iAUCのカーブ下面積は0.873、0.905、0.627であり、kepが最も高かった。【結論】ホルモン受容体陽性乳癌におけるダイナミック造影MRIの定量的パラメータは、薬物治療を選択するうえで臨床的に適用されている病理学的因子やサブタイプと関連していると考えられた。特に、kepが最も関連が高く、バイオマーカーになり得ることが示唆された。

O-3-269　既往歴や手術、放射線療法歴の無い乳房原発の血管肉腫の２例

○岡内　研三[1]、中野　祥子[1]、高橋　綾子[1]、熊坂　創真[1]、対馬　義人[2]、六反田奈々[3]、堀口　　淳[3]
[1]群馬大学医学部附属病院　核医学科、[2]群馬大学医学部附属病院　画像診断核医学、
[3]群馬大学医学部附属病院　乳腺外科

背景：乳房発生の血管肉腫（Angiosarcoma）は、大部分が続発性であり、手術歴や放射線療法歴のない乳房原発の血管肉腫は稀である。今回我々は2例の乳房原発の原発性血管肉腫を経験したので報告する。症例はいずれも30代の女性である。乳房に腫瘤を自覚し、急速増大傾向があり、精査目的にて来院された。ともに既往歴、家族歴に特記すべき所見なし。超音波検査にて嚢胞状構造と充実性構造が混在する病変が疑われた。Core needle biopsyにて易出血性の腫瘤であった。MRIでは、乳房（症例1は右BD，症例2は左ABE領域中心に全体）に分葉状の不整形腫瘤を認めた。T1-WIsにて低信号、Fs T2-WIsにて強い高信号を呈しており、造影後に早期から辺縁から徐々に造影効果を呈し、遅延相でも造影効果が持続した。Diffusion-WIsでは強い高信号を呈しているが、ADC mapでは低～高信号を呈しており、拡散低下～亢進部位が混在していた。CTでも単純では軟部濃度を呈し、造影後に門脈優位相にて辺縁部を中心にpooling様あるいは火炎状の造影効果を認めた。いずれも乳房全摘と腋窩リンパ節郭清が行われ、病理組織にて血管肉腫と診断された。その後放射線療法と化学療法が追加されたが、胸壁の局所再発、肺や肝への遠隔転移などが確認され、現在も加療中である。急速増大傾向や易出血性腫瘍で、術前MRIにてT2-WIsでの強い高信号や早期相での血管腫様の辺縁pooling様構造、辺縁から徐々に斬増する造影効果などを認めた場合、手術歴や放射線療法歴がない場合でも血管肉腫の可能性を考慮する必要があると考えられた。

O-3-270　乳腺MRによる化学療法効果判定：超早期相と組織学的効果判定との比較

○結城　雅子[1]、山村憲一郎[2]、大森　直樹[2]、鳴海　善文[1]
[1]大阪医科大学　放射線科、[2]大阪医科大学　中央放射線部

【目的】乳癌術前化学療法の病理組織学的効果判定を、3T MR装置を用いた、超早期相撮像を組み入れたダイナミックMRマンモグラフィと比較検討する。【方法】対象は、乳癌術前化学療法を施行した患者26例（30-73歳）。使用機種はGE社製MRI 3T HDxt。造影ダイナミック撮像はVIBRANTによる高速3D撮像、水平断。超早期相は、TR/TE=4/2.1、matrix=320x256、NEX=0.7、TI=13、スライス厚/間隔＝2/-1mm、スライス数＝140、撮像時間＝30秒。通常のダイナミック撮像は、TR/TE=4.5/2.14、matrix=414x414、TI=14、スライス厚/間隔＝1.6/-0.8mm、スライス数＝232、撮像時間＝2分。造影剤の注入速度2ml/秒。注入開始10秒後から超早期相（1相目）撮像を開始し、60秒後から2相撮像。K-space centerは、それぞれ25秒（1相目）、2分（2相目）、7分（3相目）。検討方法は、治療前、化学療法中、化学療法終了後における、超早期相と、ダイナミックの最もよく濃染している時相の画像から、濃染の程度を視覚的に4段階にスコア化した。組織評価は摘出標本の組織学的効果判定基準に基づき分類した。効果判定のgrade別にスコアと比較した。【結果】組織学的効果判定は、Grade 1a；8例、1b；5例、2a；3例、2b；2例、3；8例。治療効果の乏しい群（Grade 1）では全例濃染が残存した。超早期相で濃染が消失した症例（n=3）は高齢者や小葉癌であった。Grade 3の症例は超早期相では治療中の時点で多くは濃染を呈さず（n=6/8）、最終的に全例に超早期相では濃染を認めなかった。ダイナミック後期では濃染は様々であったが、63%（n=5/8）で濃染が消失した。Grade 3の症例ではDCISが残存する症例も見られた。化学療法中と終了後の結果はほぼ相関する傾向であった。【結語】化学療法に反応が乏しい症例は血流が残存し、治療途中の段階で結果が予測された。超早期相で血流が残存するものは効果が乏しい症例が多く、消失する症例でも腫瘍が残存する可能性がある。

O-3-271　16 channel breast coil併用3T-MRにおけるReadout-Segmented EPI法による拡散強調画像の乳癌描出能について

○堀越　浩幸[1]、岡山　　絢[1]、小林　倫子[1]、川上　　武[1]、秋吉　　司[1]、大屋　成之[1]、丸山　克也[2]
[1]群馬県立がんセンター・放射線診断部、[2]シーメンス・ジャパン株式会社

【目的】3T-MRIと16 channel breast coilを併用することでdynamic contrast enhancement-MRI（DCE-MRI）は約1分の時間分解能で高精細画像が取得可能になっている．しかし，3T-MRIにおけるsingle shot EPI（SS-EPI）を用いた拡散強調画像（Diffusion weighted imaging：DWI）はsusceptibility artifactのため，画像が歪み，脂肪抑制が不均一などの問題を抱えている．今回，画像の歪みを抑えるreadout-segmented DWI（RESOLVE，WIP）とSS-EPI DWIの両画像と病理像との対比が可能であった浸潤性乳癌に対し，描出能，歪みの大きさの比較検討を行った．【対象と方法】対象は術前化学療法無施行で手術を施行し病理像との対比が可能であった浸潤性乳癌25例で，腫瘤性病変18例，非腫瘤性病変7例である．使用機種はMAGNETOM Trio A Tim（シーメンス社製）で16 channel breast coilを用いてSS-EPI，RESOLVE-EPIによるDWI，DCE-MRIを撮影した．マッピングされた病理画像とSS-EPI DWI（sDWI），RESOLVE-EPI DWI（rDWI）とDCE-MRIのfusion画像（fsDWI，frDWI）の4種類の画像を対比し2名の医師の合議制で描出能を5段階（5：最良）に評価した．また，腫瘤性病変の縦横比をsDWI，rDWI，DCE-MRIの後期相で測定し，統計解析を行った．【結果】sDWI，rDWI，fsDWI，frDWIの描出能の各平均値は3.8, 4.2, 4.1, 4.5でfrDWIの描出能が高く，sDWIとfrDWI，fDWIとfrDWI間に有意差を認めた（$p < 0.05$，U-test）．一方sDWIとrDWI間に有意差は認めなかった．また，sDWI，rDWI，DCE-MRIにおける腫瘤性病変の各縦横比は1.31, 1.03, 1.11で，sDWIとrDWI，sDWIとDCE-MRI間に有意差を認め（$p < 0.05$，t-test），SDWIの歪みが高度であった．【結論】RESOLVE法を用いたDWIでは，歪みの低い画像が得られるが，描出能の差はなかった．また，frDWIの描出能が高いことからRESOLVE法はfusion画像でも利用すべきと考えられた．

O-3-272　乳腺Dynamic MRIにおける可変flip angle法でのT1値計測の検討

○梶原万里子[1]、小倉　明夫[1]、前田富美恵[1]、新蔵　信彦[2]
[1]京都市立病院　放射線技術科、[2]京都ブレストセンター　沢井記念乳腺クリニック

【背景】乳腺Dynamic MRIは，腫瘍の検出や鑑別だけでなく化学療法の効果予測についても重要な役割を果たす．腫瘍のT1値を計測し定量化することによる血流，灌流の評価は，腫瘍の大きさの変化より早期に評価することが可能となり，術前の化学療法効果予測に寄与する情報を提供できると考えられる．
【目的】乳腺Dynamic MRI臨床条件にて可変flip angle（FA）法を用いてのT1値計測が可能であるかを検討した．
【方法】使用装置はSiemens社製MAGNETOM Avanto 1.5T．正常乳腺，模擬腫瘤のT1値を模擬したファントムを用いた．IR法で計測したT1値を基準値として，可変FA法で計測した測定T1値との精度を比較した．
【結果】脂肪抑制を用いない場合，基準値と測定値の相関は高かった．また，最適FAはエルンスト角（6.5度）から臨床で使用可能な15度付近までと選択度が高い．対して，脂肪抑制を併用した場合，T1値に対しての依存性が大きく基準値と大きく異なった．
【考察・結語】脂肪抑制を用いない場合，乳腺Dynamic MRI臨床条件にて可変FA法を用いてのT1値計測は十分に使用可能である．また，脂肪抑制を併用した場合でも，FA値と測定値には規則性があり，T1値推測が可能であることが期待でき引き続き検討が必要である．

O-3-273　浸潤性乳管癌のintravoxel incoherent motionとdynamic MRI信号変化率の関連性についての初期検討

○後藤眞理子[1]、結縁　幸子[2]、赤澤健太郎[1]、西田　香織[1]、山田　　惠[1]

[1]京都府立医科大学大学院医学研究科　放射線診断治療学、[2]神鋼病院　乳腺科

【目的】浸潤性乳管癌におけるintravoxel incoherent motion（IVIM）とdynamic MRI（dMRI）信号変化率の関連について検討する。【対象と方法】対象は2012年6月～2013年3月に乳腺病変評価目的で乳房MRIを撮影し、最大径15mm以上の造影腫瘤を認め、生検で浸潤性乳管癌と診断された26例26病変。MRI装置はPhilips Gyroscan 1.5T，4-ch phased array coilを使用。拡散強調像はSE-EPI，6つのb値（0, 25, 50, 200, 750, 1000sec/mm^2）で撮影。Philips社製PRIDE softwareのIVIM解析で算出した病変部perfusion-related diffusion（D＊），perfusion fraction（f），pure diffusion（D）とdMRI 4相（造影前・造影後30s，90s，360s）における信号変化率との関連性について検討した。【結果】dMRI造影前-造影後30sの信号変化率とDに相関が見られた（r=0.407，p=0.039）。また造影後90s-30s間の信号変化率とfの間に負の相関（r=-0.414, p=0.036）、造影後90s-360s間の信号変化率とD＊の間に弱い負の相関が見られた（r=-0.398, p=0.044）。【結論】浸潤性乳管癌においてIVIM各パラメータとdMRI信号変化率との間に関連がある可能性が示唆された。

O-3-274　乳房拡散強調画像に発生したアーチファクト －定期点検では解決し得ない事例－

○黒下　裕次[1,2]、森　　静香[3]、山本　　徹[4]

[1]北海道勤労者医療協会勤医協中央病院　放射線2科、[2]北海道大学大学院　保健科学院、
[3]北海道大学病院　診療支援部、[4]北海道大学大学院　保健科学研究院

【はじめに】定期点検を行っているにも関わらず乳房拡散強調画像にゴースト状アーチファクトが発生し続けた。そこで、われわれはその原因の解明を目指した。【方法】ブレストアレイコイルに乳房を模擬し2本のマヨネーズを配置した。さらに、胸部を模擬する体幹部ファントムをコイル上に乗せて拡散強調画像を撮像した。この際、左右のマヨネーズにVOIを設定しオートShim調整を行いそれぞれのVOIからの水と脂肪のスペクトルピークを観察した。次に、一次Shim用のxおよびy方向傾斜磁場のオフセット値（Gx, Gy）を調整し拡散強調画像を撮像した。【結果と考察】マヨネーズ部位のVOIに体幹部ファントムからの信号の混入が認められ、オートShim調整では乳房部位の調整が正確には行われていないことが判明した。体幹部ファントムには含まれない脂肪のピークに着目することで、Gxの微調整により左右のVOIの中心周波数を同一にすることが可能であったが、左側のVOI内の脂肪ピークに顕著な乱れが認められた。この乱れはGyを調整することで改善され、アーチファクトが解消された（Fig. 1）。また、Patient table下部のボア内左側下部にヘアピンが吸着しており（Fig. 2）、これが左側の磁場の乱れの原因であることが判明した。【結論】アーチファクトをもたらす磁場の乱れがあるにもかかわらず、定期点検では検知できない場合がある。

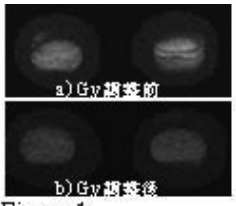

Figure 1
マヨネーズ拡散強調画像


Figure 2
吸着していたヘアピン（黒矢印）

O-3-275　脂肪抑制乳腺MR画像を対象とした乳腺領域抽出手法の開発

○竹下　利貴[1]、熊澤　誠志[2]、藪内　英剛[2]、豊福不可依[2]

[1]九州大学大学院医学系学府　保健学専攻、[2]九州大学大学院医学研究院　保健学部門

【目的】乳腺MR画像を対象とした乳腺領域抽出に関する先行手法としてこれまでいくつかの手法が提案されている。躯幹部と乳房領域を分離する際、先行研究では濃度勾配情報を用いているが、躯幹部の一部が誤抽出される場合がある。本研究では乳腺後脂肪領域の位置情報を利用した新たな乳腺領域抽出手法を提案することを目的とする。

【方法】提案手法では以下のように乳腺領域を抽出する。はじめに体幹部の輪郭線を抽出し、次に乳房を含まない最下段スライスにおいて、体幹輪郭線の前半分をシードポイントとした領域拡張法により、大胸筋と乳腺後脂肪の境界線および乳腺後脂肪領域を抽出する。最下段スライスにおいて得られた乳腺後脂肪領域の位置情報を利用して、その一つ上のスライスでの大胸筋と乳腺後脂肪の境界点の探索を行い、このスライスでの乳腺後脂肪領域を抽出する。抽出した大胸筋境界線より前側を乳房領域として抽出し、閾値処理により乳房領域から乳腺領域を抽出する。先行手法では乳房領域を分離する際に濃度勾配のみを用いているのに対し、提案手法では濃度勾配に加えて、境界線の位置情報を用いることで抽出精度の向上を図った。本学倫理委員会の承認を得た3例の乳腺STIR画像（PHILIPS社製Intera Achieva 3.0T TX装置にて撮像）に対して、提案手法および先行手法を適用した。また、評価指標はゴールドスタンダードと抽出領域の一致度を用いた。

【結果】躯幹部と乳房領域の分離において、手動によって抽出した領域をゴールドスタンダードとし、先行手法と提案手法の抽出結果において一致度を算出し、抽出精度の評価を行った。3症例での先行手法での一致度は、0.53、0.72、0.73であったのに対して、提案手法での一致度はそれぞれ、0.81、0.83、0.87であった。

【結論】脂肪抑制画像を対象とした新たな乳腺領域抽出手法を提案した。提案手法と先行手法の抽出精度を比較した結果、乳腺後脂肪領域の位置情報を利用した提案手法では抽出精度が向上した。

O-3-276　鎖骨下動脈領域におけるMulti phase 3D-EPISTAR、3D Time-of-flight、Multi phase 3D-PCAの描出能比較検討

○古河　勇樹[1]、吉田　学誉[1,4]、金中　直輔[3]、阿部　肇[3]、佐藤　博明[3]、赤井　宏之[2]、河内　伸夫[2]

[1]東京警察病院　放射線科、[2]東京警察病院　放射線部、[3]東京警察病院　脳神経外科　脳血管内治療、[4]東北大学大学院医学系研究科　画像解析学

【背景】当院では、特に3.0T MRIにて、鎖骨下動脈の非造影撮影でしばしば描出不良を経験することがあり対応に苦慮することがある。【目的】今回、Multi phase 3D-STAR（CINEMA-STAR）を改良した心電図-呼吸同期併用Multi phase 3D-EPISTAR（以下 3D-EPISTAR）を利用して、鎖骨下動脈の描出を他法と比較検討したので報告する。【方法】装置はPhilips社製3.0T Achieva X-Series R2.6を用いた。対象は本検討の趣旨を説明し、同意を得られた健常ボランティア。3D-EPISTAR、3D Time-of-flight（以下3D-TOF）、Multi phase 3D-PCA（以下3D- PCA）とそれぞれ視覚評価、コントラスト比にて比較検討を行った。【結果および考察】3D- EPISTARは視覚評価・コントラスト比ともに良好であった。3D-TOFはAortaや内頚動脈では描出は良好であったが、鎖骨下動脈は描出不良であった。3D-PCAは対象者により、ばらつきがみられた。要因として3D-TOFは鎖骨下動脈がスライス面に平行に走行するためと考えられ、3D-PCAは鎖骨下動脈が描出されているTime Delayが必ずしも他の血管が良好に描出されていない場合があることや、静脈が描出されることが要因であったと考えられる。しかし、鎖骨下動脈の先の腕頭動脈-上腕動脈では3D- PCAが他法に比べ描出良好であった。3D-EPISTARではラベリングされた血液の信号が飽和してしまうことが要因と考えられ今後の検討課題としていきたい。

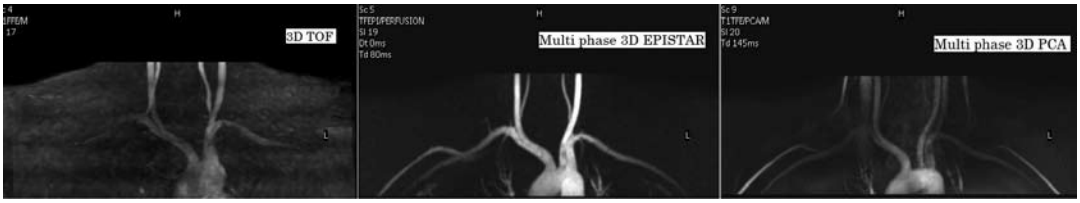

O-3-277　64列MDCT angiographyと3T MR angiographyを用いたAdamkiewicz動脈の術前同定

○高木　英誠[1]、大田　英揮[1]、高瀬　　圭[1]、齋木　佳克[2]、高橋　昭喜[1]

[1]東北大学病院　放射線診断科、[2]東北大学病院　心臓血管外科

【背景】Adamkiewicz動脈（AKA）は、前脊髄動脈に血液を供給する主要な血管であり、下位胸髄以下の脊髄の血液潅流に関与する。AKAの起始部は多様であり、約90%が第8肋間動脈から第1腰動脈間のいずれかにある。また、AKAは脊柱管内で特徴的なヘアピンカーブの形状を呈し、前脊髄動脈に連続する。胸腹部大動脈疾患に対する大動脈置換術やステントグラフト留置術では、肋間/腰動脈が閉塞する場合があり、脊髄虚血による対麻痺が重大な術後合併症の一つである。胸腹部大動脈の手術における術後対麻痺を回避するためには、AKAを術前に同定し、責任血管となる肋間/腰動脈を再建することが重要である。本研究では、64列MDCT angiography（CTA）と3T MR angiography（MRA）のAKA術前同定能を、後ろ向きに検討した。【方法】胸腹部大動脈疾患の連続97例に対して、術前AKA同定を目的としてCTA、MRAを施行した（CTAのみ：60例、CTAとMRA：33例、MRAのみ：4例）。MRAは、CTAでのAKA描出が不十分な症例を中心に追加検査として施行し、Siemens社3T MRIを用いてTWIST法で撮像した（TR/TE：2.4-2.9/1.2ms、FA：18°、FOV：400＊263-275mm^2、image matrix：240-252＊384、voxel size：1.0-1.1＊1.0-1.1＊1.0mm^3、時間分解能：5.7-7.1s、造影剤：ガドリニウム造影剤15－20mlを2-2.8ml/secで注入）。AKA同定の定義は、ヘアピンカーブの形状を示す血管が描出され、なおかつ肋間/腰動脈から前脊髄動脈までの連続性が認められた場合とした。【結果】AKAはCTAで65%（60/93）、MRAで81%（30/37）で同定可能であった。CTAで描出不能（33例）あるいはCTA未施行（4例）の合計37例中、19例で追加検査としてMRAが施行され、そのうち13例（68%）において、MRAでAKAが同定可能であった。CTA、MRAのいずれか、または両方を用いた、全症例における同定能は80%（78/97）であった。【考察】MRAには、高時間分解能、骨からのartifactsを認めないという利点があるため、CTAで同定不能例においても高い同定能が得られたと考えられた。CTAで同定不能な場合、MRAを追加することで、AKA同定能向上に繋がると考えられた。【結論】CTAによるAKA描出不良例に対して、追加のMRAは有効と考えられた。

O-3-278　TCPC術後症例のphase contrast MRIによる循環血流量評価

○濱田　星紀[1]、井手　春樹[2]、富山　憲幸[3]

[1]仁泉会MIクリニック　放射線科、[2]大阪大学大学院医学系研究科　心臓血管外科、

[3]大阪大学大学院医学系研究科　放射線科

目的：Total Caval pulmonary connection手術（TCPC）は、左右心室を、体循環、および肺循環に分担できない先天性心疾患の治療方法であるが、生理的肺循環とは異なり、右心室経由の拍動流がないため、肺循環の維持が予後に重要な因子となる。体静脈うっ血、静脈うっ血による凝固線溶系異常、肺動脈血栓塞栓、蛋白漏出性胃腸症などが、術後合併症として出現する。死角のない心臓MRIを用いて、TCPC循環の評価を試みる。対象と方法：TCPC術後15例（年齢：25 ± 3、単心室11例、肺動脈閉鎖：2例、三尖弁閉鎖：2例）に対して、上大静脈、下大静脈、および両側肺動脈の血流量を測定し、体循環系（心拍出量）との比較を試みた。使用機器は1.5T装置で、phase contrast Map imagingにて、それぞれの血管直交断面を設定し、呼吸停止にて血流測定を行った。心室機能は、短軸方向でのFIESTA cine MRIを撮影後、積み重ねの方法にて評価した。Controlとして、8人の正常ボランテア（age：25～30歳）に同様な測定を行った。結果：体循環の心室収縮機能は全例、低下はなかった（EF：51～67%）。正常例と比較して、下大静脈の血流量は、有意に低下していた（正常：29 ± 5.5ml/beat/m2、TCPC：18 ± 5.5ml/beat/m2）。大静脈系の血流量（y）は、上行大動脈血流から得た心拍出量（x）と良好な相関（y=0.957x+8.73，r=0.6）を見たが、肺動脈血流量（z）は大静脈血流量（y）とは少な目の傾向（z=0.368y+26.9，r=0.542）を認め、体循環系からの側副経路の存在が疑われた。結論：心機能が良好にも関らず、予後の悪いPC症例は、循環不全が大きな要因であり、その評価に心臓MRIが有用と思われる。

O-3-279　TFE pre pulse併用3D Whole Heart Coronary撮像の試み

○山田　達也、山本　浩治、納庄　　愛、沖本　一輝、大川　　渡
三菱神戸病院　画像技術科

【背景および目的】通常の3D Whole Heart Coronary撮像はbalancedシーケンスを用い、血液を白く描出するbright imageで撮像する。しかし、この手法において心時相の変化による位相分散の影響が冠動脈の信号低下を招き、あたかも狭窄を生じたような症例を経験した。そこで我々は、TFE pre pulseを併用した3D Whole Heart coronary black blood imageを撮像することで、冠動脈を黒く描出し血液信号を抑制した撮像条件を検討したので報告する。【使用機器】PHILIPS社製1.5T MRI装置Intera Nova 32ch Cardiac Coil【方法】撮像条件は3D b-TFEを用い、主なパラメータは、field of view=300mm，matrix=240 × 240，slice thickness=0.85mm TR/TE=4.2msec/2.1msec, flip angle=90°, number of slice=150である。まず血液、心筋、脂肪に模した自作ファントムを用い、TFE pre pulseを付加し、反転時間を血液信号がnullになるよう設定し撮像を行った。得られたファントム画像より各組織のSNR，CNRを測定した。また、その撮像条件を用い同意の得られたボランティアに対し同様に撮像を行い得られた画像を用い至適条件の検討を行った。【結果】TFE pre pulseを用いた3D Whole Heart Coronary Image撮像によって、bright imageよりも位相分散の影響を少なくした精度の高い冠動脈評価が可能である。

O-3-280　Phase contrast MRIによるCTEPHのBPA前後の評価

○森田　佳明[1]、立石　恵実[1]、三田　祥寛[1]、福田　哲也[1]、東　　将浩[1]、山田　直明[1]、内藤　博昭[1]、辻　　明弘[2]、福井　重文[2]、大郷　　剛[2]、中西　宣文[2]
[1]国立循環器病研究センター　放射線部、[2]国立循環器病研究センター　心臓血管内科

【目的】近年、慢性血栓塞栓性肺高血圧症（CTEPH）に対して肺動脈バルーン形成術（BPA）が施行されており、その有効性が期待されている。我々はphase contrast MRIを用いてBPA前後の肺血流評価を行い、治療効果判定や経過観察に関しての有用性について検討した。【方法】対象は2012年11月から2013年4月までBPA前後に心臓MRIを行った12例（男性3例・女性9例、年齢50-82歳）。撮影装置はSiemens MAGNETOM Sonata（1.5T）を用いて、弁直上レベルの主肺動脈において息止め下に心電図同期法にてphase contrast MRIを撮影した（TR/TE=26msec/3.1msec，FA 15degree，スライス厚5mm，FOV 320x240mm，matrix 125x256，VENC 150-200cm/sec，撮影時間15-25sec）。肺動脈の流速（Peak velocity，Average velocity）・血流量（Forward volume/beat）・Time velocity curveから算出したAT/ET（最高流速までの加速時間｛acceleration time：AT｝と駆出時間｛Ejection time：ET｝の比）に関して、それぞれ治療前後での変化を検討した。【結果】全例においてBPAは成功し、平均肺動脈圧（mPAP）の有意な低下を認めた（36.6→26.2mmHg，p＜0.0001）。BPA前後において、AT/ETおよびAverage velocityは有意な上昇が認められた（AT/ET：0.28→0.35 p=0.004，Average velocity：6.4→7.6cm/sec p=0.034）。一方で、Peak velocityやForward volumeに関しては前後で有意な変化はみられなかった（Peak velocity：72.8→80.5cm/sec p=0.101，Forward volume：45.8→44.3ml/beat p=0.79）。BPA前後の右心カテーテルでの平均肺動脈圧の変化（Δ mPAP）とAT/ETの変化（Δ AT/ET）との間には有意な相関が認められた（r=0.70，p=0.011）。Δ mPAPとAverage velocityの変化に関しては相関がみられなかった（r=0.201，p=0.43）。また、経過観察MRIが施行された6例に関しては、BPA直後と経過観察時（平均3.8か月後）のΔ mPAPとΔ AT/ETに有意な相関が認められた（r=0.81，p=0.019）。【結論】Phase contrast MRIによるAT/ETを用いた評価は、BPA後の治療効果や経過観察に関して有用な指標となる可能性が示唆された。AT/ETによる経過観察は非侵襲的かつ繰り返し施行できる方法として右心カテの代用にできる可能性がある。

O-3-281　3T MRI装置を用いた，非造影肺灌流撮像の試み

○青山　信和[1]、大野　良治[2]、京谷　勉輔[1]、佐藤さおり[3]、吉川　　武[2]、川光　秀昭[1]、高橋　　哲[1,4]
[1]神戸大学医学部附属病院　放射線部、[2]神戸大学大学院医学研究科　先端生体医用画像研究センター、
[3]東芝メディカルシステムズ株式会社、[4]神戸大学大学院医学研究科　内科系講座放射線医学分野

【目的】肺野において灌流画像を得る方法として，造影剤やartelial spin labeling法を用いる手技が一般的である．今回われわれは，肺野信号の心周期依存性を利用した手法を3Tシステムでも確認したので報告する．
【使用機器】装置は東芝社製Vantage Titan 3T，受信コイルはAtlas SPEEDERボディコイルおよびAtlas SPEEDERスパインコイルを用いた．
【方法】当院の規定により，同意の得られた被検者を対象に，予め肺血管が最も描出されている心時相と，描出されていない心時相をECGprep.撮像により求めた．本撮像には3D ECG-triggered half-Fourier single-shot fast spin echo techniqueであるFBI法撮像シーケンスを用い，2つの心時相を入力して撮像した．撮像に用いた基本パラメータは，TR = 2～4RR (3000ms以上)，TE = 80ms，ES = 5ms，SPEEDER factor = 2，Res. = 1.9 (P) × 1.4 (R) × 10 (S) mm，スライス数 = 28 (56rec.) 枚，3～4スライスずつの間欠息止めにて撮像を行った．また，肺野の描出を安定させるため、k空間フィルターの最適化を試みた．
【結果および考察】FBI法撮像シーケンスを用いることにより2つの心時相の画像が差分されて描出されるため，背景信号を除去して観察することが可能であった．また，k空間フィルターとしてローパスタイプを用いることにより、視覚評価の上で肺野の信号強度を安定させることができた．
【結論】本手法を用いることにより各心時相の撮像を行うことで，非造影肺灌流画像を観察することが可能であると示唆された．

O-3-282　3D cine phase-contrast MRにより得られる肺動脈流速測定に基づく肺高血圧症の評価

○寺田　理希[1,3]、竹原　康雄[2]、礒田　治夫[3]、小杉　隆司[4]、若山　哲也[5]、松芳　圭吾[1]、安澤　千奈[1]、
山田　英司[1]、右藤　智啓[6]
[1]磐田市立総合病院　第1放射線診断技術科、[2]浜松医科大学医学部付属病院　放射線部、
[3]名古屋大学大学院医学系研究科　医療技術学専攻、[4](株) アールテック、
[5]GEヘルスケア・ジャパン株式会社、[6]磐田市立総合病院　呼吸器内科

【目的】3D cine phase-contrast MR (4D Flow) は，2D cine PC MRで課題であった肺動脈の不適切断面設定による流速測定誤差を回避できる有用な方法である．また，ボリュームデータ取得やSNRの改善により肺疾患血流解析における指標の精度向上や新たな指標の確立が考えられる．今回，本手法により慢性閉塞性肺疾患や間質性肺炎で二次性肺高血圧症が疑われた症例を対象に、正常圧群と肺高血圧群において比較を行い評価した．【対象と方法】肺高血圧症が疑われ右心カテーテル検査において肺高血圧と診断された4症例 (年齢75-88歳：平均79歳，男性1名，女性3名)，正常圧と診断された10症例 (年齢57-83歳：平均74歳，男性9名，女性1名) を対象とした．撮像は，GEHCJのSigna HDxt 3.0Tを用い，呼吸補正併用3D cine phase-contrast法を使用した (TR (ms) /TE (ms) /FA (degree) =5.6/2.8/9，matrix=256x224，section thickness (mm) =2，cardiac phase=20，VENC (cm/s) =150，scan time (min) =8.2)．流体解析にはFlova2 (アールテック社製) を用いて行い，加速時間 (acceleration time，AT)，ピーク速度 (peak velocity，PV)，血管壁剪断応力 (wall shear stress，WSS) の平均値と最大値，剪断応力の時間的揺らぎの度合いを示すOschillatory shear index：OSIを肺動脈幹で算出して、2群間での比較を行った．統計学的処理はノンパラメトリックWilcoxon検定を用いて行った．【結果】AT，PV，WSSave，WSSmax，OSIはそれぞれ肺高血圧症群で0.192 ± 0.02cm/sec，49.8 ± 13.2cm/sec，0.452 ± 0.12Pa，0.513 ± 0.06Pa，0.212 ± 0.016，正常圧群で0.195 ± 0.02cm/sec，55.5 ± 14.7cm/sec，0.432 ± 0.07Pa，1.049 ± 0.29Pa，0.111 ± 0.04であった．AT，PV，WSSaveにおいて有意差を認めなかったが，WSSmax，OSIは肺高血圧症群において正常圧群と有意差を示した (P＜0.01)．【考察】肺高血圧症群では正常圧群に比べてWSSmaxが低値、OSIが高値を示した．この要因としては，肺高血圧症群において比較的流速が遅い事や流速パターンの違いなどが考えられ，今後さらなる検討が必要である．肺高血圧症の診断においてWSSmaxとOSIは新たな指標となりえる可能性が示唆された．

O-3-283　3D非造影Perfusion MRI：肺癌患者における術後肺機能予測能に関する検討

○大野　良治[1,2]、椿本　真穂[2]、関　紳一郎[2]、西尾　瑞穂[1,2]、神山　久信[2]、吉川　　武[1,2]、京谷　勉輔[3]、青山　信和[3]、川光　秀昭[3]、佐藤さおり[4]、杉村　和朗[2]

[1]神戸大学大学院医学研究科　先端生体医用画像研究センター、
[2]神戸大学大学院医学研究科　内科系講座放射線医学分野、[3]神戸大学医学部付属病院　放射線部、
[4]東芝メディカルシステムズ（株）

【目的】3D非造影Perfusion MRIにおける肺癌患者の術後肺機能予測能に関する造影Perfusion MRI及び血流シンチの比較検討。【方法】対象は術前に3T MR装置にて非造影perfusion MRIおよび造影perfusion MRIが施行されるとともに，血流シンチ，手術治療および治療前後に肺機能検査が施行された肺癌患者17名である。そして，各手法における術後肺機能予測を術前1秒率（FEV 1%）と術前の全肺及び切除肺の肺野信号強度，造影後最大信号強度変化率及び相対カウントより算出した。ついで，非造影Perfusion MRIにおける肺血流評価能を切除肺における非造影Perfusion MRIの肺野信号強度と造影Perfusion MRIの造影後最大信号強度変化率および血流シンチの相対カウントとの相関にて評価した。非造影Perfusion MRIと他法での予測術後肺機能比較は各手法による予測術後肺機能と実測された術後肺機能との相関で検討した。また，各手法における予測肺機能と実測術後肺機能との予測誤差の比較をBland-Altman検定にて行った。【成績】局所肺血流評価能においては非造影Perfusion MRIは造影Perfusion MRIおよび血流シンチと有意な相関を示した（$p < 0.0001$）。また，実測術後肺機能との相関においては非造影Perfusion MRI，造影Perfusion MRIおよび血流シンチにおける予測術後肺機能は有意な相関を示した（$p < 0.0001$）。各手法の術後予測肺機能と実測術後肺機能との予測誤差に関しては非造影Perfusion MRI（5.1 ± 9.2%）は血流シンチ（6.6 ± 11.0%）よりも小さく，造影Perfusion MRI（5.8 ± 8.6%）とほぼ同等であった。【結論】肺癌患者において3D非造影Perfusion MRIは造影Perfusion MRIと同等及び血流シンチよりも優れた局所肺血流評価能及び術後肺機能予測能を有していることが示唆された。

O-3-284　全身MRI vs. PET/CT vs. 全身MR/PET：非小細胞肺癌におけるTNM分類および病期診断能に関する検討

○大野　良治[1]、椿本　真穂[2]、関　紳一郎[2]、西尾　瑞穂[1,2]、神山　久信[2]、吉川　　武[1,2]、京谷　勉輔[3]、青山　信和[3]、川光　秀昭[3]、山形　　仁[4]、杉村　和朗[2]

[1]神戸大学大学院医学研究科　先端生体医用画像研究センター、
[2]神戸大学大学院医学研究科　内科系講座放射線医学分野、[3]神戸大学医学部附属病院　放射線部、
[4]東芝メディカルシステムズ（株）

【目的】全身MRIおよびPET/CTとの比較における全身MR/PETの非小細胞肺癌におけるTNM分類および病期診断能に関する検討。【方法】対象は病理学的に診断された70名の非小細胞肺癌患者（男性37名：女性33名，平均年齢73歳）である。全例において3T MR装置にて全身MRIを撮像するとともに，FDG-PET/CT，通常の画像検査を行った後，病理学的TNM分類を手術標本あるいは各種生検標本にて行った。最終TNM分類および病期はすべての検査結果をもとに決定した。そして，全身MRI，MRI/PETおよびPET/CTの各手法において視覚的評価においてより各患者におけるTNM分類および病期診断を行い，各手法間におけるTNM分類および病期診断の一致率をKappa検定にてで行うとともに，およびTNM分類における各因子及び病期診断における治療方針決定能の診断能（T因子：T2以下 vs. T3以上，N因子：N1以下 vs. N2以上，M因子：M0 vs. M1，病期分類：stage IIB以下 vs. stage IIIA以上）をMcNemar検定にて行った評価した。【成績】各手法間での診断の一致率はT因子：$0.90 \leqq \kappa \leqq 0.93$，N因子：$0.60 \leqq \kappa \leqq 0.88$，M因子：$0.78 \leqq \kappa \leqq 0.93$，病期診断：$0.55 \leqq \kappa \leqq 0.87$であった。治療方針決定能に関してはTNM分類において，N因子では全身MRIおよびPET/MRIの正診率（97.1［68/70］%）はPET/CT（88.6［62/70］%）に比して有意に高かった（$p < 0.05$）。また，病期診断においては全身MRIおよびPET/MRIの感度（100［51/51］%）および正診率（95.7［67/70］%）はPET/CT（感度：88.2［45/51］%，特異度：87.1［61/70］%）に比して有意に高かった（$p < 0.05$）。【結語】全身MRIおよびPET/MRIはPET/CTに比して，非小細胞肺癌におけるTNM分類および病期診断能が有意に高いことが示唆された。

O-3-285　磁気粒子イメージング用トレーサーを目指した酸化鉄ナノ粒子の赤血球への封入

○武内　友紀、鈴木　裕也、宋　　瑞瀟、齋藤　茂芳、木村　敦臣、村瀬　研也

大阪大学大学院医学系研究科　保健学専攻医用物理工学講座

【目的】現在、磁気粒子イメージング（magnetic particle imaging：MPI）が注目を集めている。MPIは磁性体ナノ粒子の外部磁場に対する非線形応答特性を利用した新たなイメージング法であり、MRIで造影剤として用いられる酸化鉄ナノ粒子を直接画像化できる利点がある。しかし、酸化鉄ナノ粒子は体内では細網内皮系に取り込まれて肝臓に集積する。もし酸化鉄ナノ粒子を赤血球に封入出来れば、血中半減期が長くなることで血管造影のトレーサーとしても利用可能となり、MPI用トレーサーとして有用であると考えられる。本研究では、MPI用トレーサーを目指して酸化鉄ナノ粒子の赤血球への封入を試みた。また、至適な封入条件について検討した。【方法】低張緩衝液中での透析を用いて酸化鉄ナノ粒子を赤血球内に封入した。低張緩衝液の浸透圧は80, 120及び160mOsmとなるようにそれぞれ調整した。酸化鉄ナノ粒子として、超常磁性体酸化鉄（Resovist®）を用いた。封入状態や形態観察には走査型電子顕微鏡（scanning electron microscope：SEM）及び透過型電子顕微鏡（transmission electron microscope：TEM）を用いた。また、飽和磁気モーメントの測定には試料振動型磁力計（vibrating sample magnetometer：VSM）を用いた。【結果】永久磁石への反応やTEM画像、飽和磁化モーメントの値から、酸化鉄ナノ粒子の赤血球内への封入を確認した。低張緩衝液の浸透圧が80mOsmの場合には赤血球内へ封入が見られず赤血球膜上に付着していた。また、縮小し形態は維持されなかった。浸透圧が160mOsmの場合には形態は維持されていたが、赤血球の飽和磁化モーメントは浸透圧が80及び120mOsmの場合と比べ明らかに低い値を示した。120mOsmの場合には形態は維持され、0.2mlのResovist®を加えた時、赤血球の飽和磁化モーメントは最も高い値を示した。【結論】本研究によって、低張緩衝液中での透析を用いた酸化鉄ナノ粒子の赤血球への封入は可能であり、MPI用トレーサーとして利用できる可能性が示唆された。また、低張緩衝液中での透析を用いた酸化鉄ナノ粒子の赤血球への封入において、低張緩衝液の浸透圧は120mOsmが適切であることが示唆された。

O-3-286　高磁場MRIとナノ粒子造影剤を用いたマイクロMR血管造影による腫瘍内血管構築の評価

○新田　展大、柴田さやか、関田　愛子、尾澤　芳和、佐賀　恒夫、青木伊知男

独立行政法人放射線医学総合研究所　分子イメージング研究プログラム

【目的】腫瘍組織における血管構築（微小循環）は、悪性度や治療抵抗性といった腫瘍の特性やドラッグデリバリーシステムにおける薬剤送達性などに関連する重要な因子であり、これを高い空間分解能で可視化する事は大きな意義を有する。今回、免疫不全マウスに、二種類のがん細胞株（マウス由来大腸がんColon26、ヒト由来悪性リンパ腫Raji）を皮下移植し、血中半減期の長いリポソーム型造影剤Gd-DOTA-デンドロン-リポソーム（Gadolisome™：DSファーマバイオメディカル）、前臨床用高磁場MRIと高い信号雑音比を達成できる冷却コイルを用いて、等方性の50μmの空間分解能で3D-MRAを撮像し、がん種による血管構築の違いを可視化出来るかどうかを検討した。【方法】装置は7.0T-MRI装置（Bruker Biospin社製）、コイルは冷却コイル（Cryoprobe™, Bruker Biospin社製）を用いた。免疫不全マウス（BALB/c nu/nuまたはNOG）の臀部にがん細胞株（Colon26またはRaji）を皮下移植し、腫瘍径が約5mmに達した時点で、リポソーム型造影剤を尾静脈より投与し、MRIを撮像した。撮像パルスシークエンスは3D GE法、条件設定はTR/TE=15/5.2ms、ボクセルサイズを$50 \times 50 \times 50 \mu m^3$とした。撮像終了後、マウスを安楽死させ腫瘍を摘出、固定して切片を作成、HE染色および血管（CD31）染色等を行いMR画像と比較した。画像解析にはParavision 5.1およびOsiriXを用いた。【結果および結論】7.0T-MRIと高感度の冷却コイル、長い半減期のリポソーム型造影剤を用いることで、腫瘍内血管の状態が細動脈および細静脈のレベルまで観察可能であり、血管の分布は切片の染色結果と一致した。Colon26腫瘍では、その表層部（辺縁）に血管が集中し中心部は血管に乏しかったが、Raji腫瘍ではその中心部にまで多くの血管が観察され、腫瘍種による血管構築の差異を明確に可視化することができた。腫瘍内の血管分布（主に細動脈、細静脈）を知ることは、高分子薬剤の送達性の予測、治療評価、あるいは造影剤と治療薬を併せ持つtheranosticsプローブの評価・活用に利用出来ると考えられる。

O-3-287　腎排泄される安全なタンパク質製剤キャリアの開発とMRI造影能の付与

○村山　周平[1,2]、城　潤一郎[1]、加藤　　大[2]、佐賀　恒夫[1]、青木伊知男[1]

[1]放射線医学総合研究所　分子病態イメージング研究プログラム、[2]東京大学大学院　薬学系研究科

【目的】タンパク質は高い反応効率と選択性を持つ生理活性物質であり、次世代の医薬品として注目されているが、標的部位以外で働くことで重篤な副作用を生む危険性もあり、安全に疾患部位に送達し作用させた上で、余剰なタンパク質は速やかに排出できるキャリアが望まれている。キャリアの可視化により、疾患部位への送達を確認後、外部信号を用いた局所的な機能発現が可能となり、さらなる治療効果の向上と副作用の低減が期待できる。

我々は過去に、細胞毒性の低い親水性光応答性ナノ粒子ゲルを開発し、機能性タンパク質を細胞内で数日間安定に保存し、外部刺激による時空間的な機能制御に成功している（参考文献）。これらの親水性ナノ粒子ゲルは、低い毒性や内包物の汎用性から医薬品キャリアとして有望であり、本研究では陽性のMRI造影剤であるMn^{2+}を親水性ナノ粒子ゲルに包含し、MRIを用いて*in vivo*での動態をマウスにて評価すると共に、蛍光および電子顕微鏡（TEM）によりナノ粒子ゲルの生体内での変化を調べた。

【方法】タンパク質、MRIマーカー分子と共に各種ゲル材料を重合し、タンパク質内包ナノ粒子を調製した。このナノ粒子をマウスの尾静脈から投与した後、MRI（7-T，Bruker BioSpin社）および生体蛍光イメージング（マエストロ, PerkinElmer社）で体内動態を観察した。腎排泄後のナノ粒子の構造を調べるために、フェリチン内包ナノ粒子をマウスに投与し、尿に排泄されたナノ粒子をTEMで観察した。

【結果・考察】MRIと蛍光の両方で、投与直後から膀胱・尿に強いシグナルが観察され、尿中で、投与前と同じフェリチンを含む粒子構造がTEMにより観察された。MRIと蛍光で造影可能なタンパク質製剤キャリアである本ナノ粒子ゲルは、速やかに腎排出され高い安全性を期待させる。本研究では、腫瘍への標的性を付与しておらず、標的性を付与することで、高い特異性で腫瘍等の患部に集積することが期待できる。

参考文献：Murayama, S. et al., *Chem. Comm.*, **48**, 11461-11463 (2012)

O-3-288　PNIPAAm-PHEMA系ゲルの重合合成と力学試験法およびNMR緩和法による材料特性評価

○八木　一夫[1,2]、七尾　　円[1]、上田　優史[1]、小野寺聡之[1]、栗本　直幸[2]

[1]首都大学東京大学院人間健康科学研究科、[2]三重大学大学院　工学研究科

【目的】PNIPAAm-PHEMA系ゲルを重合合成しゲルの材料特性について引張試験およびNMR緩和計測法を用いて評価した．【方法】本研究では，モノマー（NIPAAm）を縮重合法によりポリマー化し主材料（PNIPAAm）とし，さらに生体材料として優れた特性を持つと報告されている2-Hydroxyethyl Methacrylate：HEMAを縮重合させて含水機能を持たせ，温度感応ゲルであるPNIPAAm-PHEMA系ゲルを作製した．ゲルの材料設計においては，ゲル作製時の蒸留水重量を生体に近似した水分量を考慮して作製した．また，ゲル作製時の材料特性の違いによる機能性を評価するために，蒸留水，相転移温度の変化を誘起させるN, N-Dimethylacrylamide：N, N-DMAAm，重合開始剤であるAmmonium peroxodisulfate：APSの重量を変化させ，ゲルを作製した．作製したPNIPAAm-PHEMA系ゲルについて，相転移温度前後での重量変化計測，引張試験、NMR装置によるT1，T2値計測，EPMA観察実験を行い，その材料特性を評価した．【結論】ゲル作製時の水重量がPNIPAAm-PHEMA系ゲルの材料特性に大きく反映する．引張試験では仕込み時の水分含有量によって材料強度が大きく変化した。また、ゲル作製時の水重量によって温度上昇によるT1, T2値の減少傾向は異なる．仕込み時の水重量の多いゲルほど水分含有量は多くなるが，機能的特性である水分放出割合についてはD.W.-55～65wt%のゲルが相転移によって他の領域のゲルより増加傾向にあり，温度感応性ゲルであるPNIPAAm-PHEMA系ゲルの特性をより発現しているといえる．

O-3-289　PEG型ナノコロイド複合体の材料設計とその複合合成によるNMR解析

○八木　一夫[1,2]、矢頭　由裕[2]、羽立　雄一[2]、星野　弘樹[2]、杉本　聖一[2,3]、久保　雅敬[2]、
稲葉　忠司[2]

[1]首都大学東京大学院人間健康科学研究科、[2]三重大学大学院工学研究科、
[3]都立産業高等専門学校　ものつくり工学科

【目的】水酸基およびアミド結合によるPEG化コンドロイチン硫酸を分散剤に用いた糖被膜型磁性流体（MF）の複合合成とNMR解析．【方法】nサイズの薬剤キャリアであるリポソームは表面修飾することで生体適合性が増す．一方，nサイズの磁性微粒子に糖を被膜させ，水溶媒中に均一に分散させた糖被膜型磁性流体がある．そこで，PEGと糖および磁性微粒子の複合化を試みた．複合化1、PEG化糖被膜型MFを作製するためには糖をPEG化する必要がある．PEGと糖のエステル結合を用いた複合化およびアミド結合によるPEG化．メトキシPEG末端水酸基のアミノ化によるPEG化を行った．糖［コンドロイチン硫酸C（以下CS）］複合化2、OH-PEG化コンドロイチン硫酸CおよびアミドPEG化CSを分散剤に用いた糖被膜型MF（PEG/CS/MF）の作製．【結論】1、PEG化コンドロイチン硫酸の合成．コンドロイチン硫酸，PEGメチルエーテルおよび合成にて得られた試料解析を1H-NMRスペクトル法とIR法で行った．コンドロイチン硫酸，PEGメチルエーテルのNMRスペクトルと試料のNMRスペクトルとの比較を行い試料中に含まれる物質の同定を行った．合成後の試料にはコンドロイチン硫酸とPEGメチルエーテルの存在が示唆された．試料同定のためIR分析し、エステル結合にて化学的に結合しているのが確認できた．2、飽和磁化値測定．試料振動型磁力計（Vibrating Sample Magnetometer（VSM）：VSM-5，東英工業株製）を用いて，作製した試料の単位質量あたりの飽和磁化値を測定した．PEGの平均分子量の増加に伴い，飽和磁化値が減少傾向にあることが示唆された．3、コロイド径測定．動的光散乱測定装置（Dynamic Light Scattering（DLS）：DLS-700，大塚電子株製）を用いて試料の平均コロイド径を測定し，PEG修飾がコロイド径に与える影響を調べた．PEGの平均分子量の増加に伴い，コロイド径が増大傾向にあることが示唆された．4、組成分析．粉末X線回折装置（（XRD）：UltimaIV，リガク株製）を用いて試料の組成分析を行い，回折ピークをマグヘマイトと比較することにより，PEG修飾がコアの組成変化に与える影響を調べた．マグヘマイト（JCPDS：25-1402）の回折ピーク位置と一致した．

O-3-290　椎体腫瘤が疑われた大動脈炎症候群の一例A case of aortitis presenting as a vertebral mass lesion

○中野　祥子、岡内　研三、小林　　進、平澤　　聡、熊坂　創真、対馬　義人

群馬大学医学部附属病院　核医学科

炎症性腹部大動脈瘤は、通常の動脈硬化性による大動脈瘤に比し瘤周囲の線維性変化により、破裂頻度は低いとされている。しかし後壁は薄く、後壁側へのcontained ruptureを生じることがある。今回、椎体腫瘤として発見された大動脈炎症候群（炎症性腹部大動脈瘤）の一例を経験したので報告する。症例は60代男性で、腰痛と右下肢痛を主訴として受診した。MRIでは、腹部大動脈瘤があり、これに接するようにL4椎体部から両側椎弓を置換するような腫瘤を認めた。この腫瘤はMRIでは分葉状で、T1-WIs、T2-WIs共に大部分が低信号を呈し、一部高信号が混在していたことから出血を伴う病変が疑われた。造影T1-WIsでは、辺縁優位に不均一な造影効果を呈した。CTでは溶骨性の軟部濃度腫瘤として描出された。腫瘤は腹部大動脈瘤周囲にも進展していると考えられ、椎体腫瘍（巨細胞腫など）＋腹部大動脈瘤や、化膿性脊椎炎＋感染性大動脈瘤などを疑った。CTガイド下針生検、各種培養、血液学的検査などでも確定診断に至らなかった。術中所見では、大動脈瘤背側の壁構造は欠損しており、大動脈瘤のsealed ruptureを認めた。椎体腫瘤の術中迅速病理診断では壊死組織や菌は認めなかった。永久標本にて血腫と確定し、一部に炎症細胞浸潤やヘモジテリンを貪食する組織球が認められたが、腫瘍や感染症を示唆する所見は認められなかった。経過観察のCT、MRIにて胸部下行大動脈近位部に壁肥厚と周囲の軟部濃度形成が出現したが、更なる経過観察にて同病変は縮小した。画像所見、病理所見および臨床経過から、大動脈炎症候群による炎症性腹部大動脈瘤のcontained ruptureに伴う椎体骨破壊と診断した。大動脈瘤に接する出血性分を主体とする椎体腫瘤を見たときには、大動脈瘤のcontained ruptureによる骨破壊の可能性を考慮する必要があると考えられる。

O-3-291　3T-MRIにおける頚椎T2＊横断像撮像の工夫

○前田　晋義[1]、河野　和浩[1]、北　　美保[2]、米谷　克也[1]、竹中　賢一[1]
[1]社会医療法人生長会府中病院　診療技術部放射線室、
[2]社会医療法人生長会府中病院　医療診療部中央放射線科

【目的】3T-MRIにおいて、頚椎の撮像は磁場の不均一の影響で画質不良となることがある。特に頚胸椎移行部周辺ではneuro vascular（NV）コイルの感度限界領域に近く、gradient echo系の撮像条件で画像不良になる傾向がある。今回、multi-echo Fast Field Echo（m-FFE）を用いた頚椎T2＊横断像において、tuning領域の相違が信号強度に及ぼす影響について検討を行ったので報告する。
【使用機器】フィリップス社製3T Achieva-X、16ch SENSE neuro vascular coil
【方法】1. 硫酸銅ファントム（直径16cm、長さ40cm）を、人体での第1～7頚椎の位置関係と一致するようにNVコイルに配置して撮像を行った。T2＊m-FFE横断像（2slice × 7stackを等間隔）において、tuning領域を、A法：Auto（各stackごとにtuning）．B法：Volume tuning領域の中心位置をFOV中心に設定．C法：Volume tuning領域の中心位置をFOV中心より尾側に設定、の3通りに変化させて撮像した。得られた横断像の信号強度を計測し、比較検討を行った。
2. 同意の得られた10名のボランティアの頚椎横断像をT2＊m-FFE（2slice × 7stack）でtuning領域を変化させて撮像を行った。tuning領域は、A法：AUTO（各stackごとにtuning）。B法：Volume tuning領域の中心位置を第4･5頚椎椎間（FOV中心）に設定．C法：Volume tuning領域の中心位置を6･7頚椎椎間（FOV中心より尾側）に設定、の3通りとした。得られた横断像の信号強度を計測し、比較検討を行った。
【結果】1, ファントム撮像では、A法はS/Nが高かったが、tuning時間が最も長かった。B法ではS/Nは最も低く、C法ではB法よりも改善した。また、B法とC法のtuning時間は共に短く、同等であった。
2, ボランティア撮像では、ファントムと同等の結果が得られた。
【まとめ】3T-MRIにおける頚部T2＊横断像撮像では、各stackごとにtuningを行うAuto tuningでのS/Nは良好であったが、tuning時間が長かった。一方、Volume tuningを行う方法においては、tuning領域をやや尾側に設定して撮像することによりS/Nの改善がみられ、tuning時間が短縮でき、臨床撮像に有用な可能性が示唆された。

O-3-292　脊椎MRIにおける画像輝度分布の特徴解析処理を用いた矢状断面および椎間板断面の自動検出方法の開発

○古閑　元典、林　　真弘、横山　健一、似鳥　俊明
杏林大学医学部　放射線医学教室

【背景・目的】椎体や椎間板疾患に対しおこなわれるMR検査は、矢状断・横断像が基本撮像断面となる。横断像の断面は通常、高精細矢状断と位置決め用冠状断をもとに設定されるが、側弯が強いと椎間毎に2方向の角度調節が必要となり、断面の設定に苦慮する。今回、撮像断面を自動検出する機能を開発し、それにより検出した設定断面の評価をおこなった。
【方法】使用装置は、1.5T MRI装置（Excelart Vantage^{TM}，東芝メディカルシステムズ社）で、ATLAS spine coilを使用した。位置決め用の撮像は2D Field Echoの矢状断像（TR/TE=136/2.3、Matrix=128x256、スライス厚6mm、スライス数=20）と冠状断像（TR/TE=68/2.3、Matrix=128x256、スライス厚6mm，スライス数=10）を用いた。まず計59例（頸椎16，胸椎7，腰椎36）の臨床例におけるデータから、本法により検出した各断面の法線ベクトルと、目視により設定した各断面の法線ベクトルの角度誤差を測定し、断面検出の精度を評価した。次に計19例（頸椎3、腰椎16）の臨床例を対象として、実際の検査において、マニュアル設定による従来法および本法による自動検出機能を用いた横断面をそれぞれ撮像し（頸椎：FE法 TR/TE=450/15，Matrix=192x256，スライス厚5mm，腰椎：FSE法、TR/TE=4028/108，Matrix=192x288，スライス厚5mm）、左右の椎間孔の描出状態についての視覚評価をおこなった。
【結果】全例において自動検出が可能であった。59例に対する角度誤差は、頸椎2.65 ± 3.31度、胸椎2.47 ± 3.02度、腰椎2.93 ± 2.89度であった。視覚評価では、従来法による断面設定は2.96 ± 0.25、自動検出による断面設定は2.97 ± 0.28であり、ほぼ同等の結果となった。
【結語】本法は、初めに撮像される位置決め用矢状断像、冠状断像をもとに撮像断面を精度良く検出できるため、検査の水準を損なうことなく、検査の迅速化が図れると期待される。

O-3-293　胸椎IDEAL撮像で生じたアーチファクトの原因と対策

○齋藤　孝明[1]、小林　正人[2]、小林　昌樹[2]

[1]飯山赤十字病院　放射線科、[2]長野市民病院　診療放射線科

【目的】IDEAL法は3point DIXON法を応用し、フィールドマップを作成するため良好で均一な脂肪抑制効果が得られる。当院でも様々な部位で使用しているが胸椎T2WI-IDEAL sagittal撮像の際に信号欠損状のアーチファクトが出現した。今回このアーチファクトについて原因と対策を検討した。
【方法】基本撮像条件をTR：3100msec、TE：93msec、ETL：8、FOV：360mm、Slice thickness：3mmとし、装置付属のSpine用ファントムを使用して、以下の5項目において比較検討した。
1. 頭尾方向を位相とし、Enhanced fine line suppression選択にて、収集マトリクスを320（周波数）×224（位相）、256（周波数）×256（位相）、256（周波数）×192（位相）に変化させて撮像。2. 頭尾方向を位相とし、Enhanced fine line suppression選択にて、No phase wrap選択の有無で撮像。3. 頭尾方向を位相とし、Enhanced fine line suppression選択の有無で撮像。4. 前後方向を位相とし、Enhanced fine line suppression選択の有無で撮像。5. 頭尾方向を位相とし、Enhanced fine line suppression選択にて、受信バンド幅を325.8～1562.5Hz/pixelの間で変化させて撮像。
【結果】1. 収集マトリクスの変更に関わらずアーチファクトが出現した。2. No phase wrapの有無に関わらずアーチファクトが出現した。3. 頭尾方向を位相にした場合、Enhanced fine line suppressionを入れた時のみアーチファクトが出現した。4. 前後方向を位相にした場合、Enhanced fine line suppressionの有無に関わらずアーチファクトは出現しなかった。5. 受信バンド幅が325.8～1116.4Hz/pixelの間でアーチファクトが出現したが、1562.5Hz/pixelではアーチファクトは出現しなかった。
【まとめ】胸椎T2WI-IDEAL sagittal撮像では、位相方向を頭尾方向にしEnhanced fine line suppressionを入れる事により信号欠損状のアーチファクトが出現する。位相方向を頭尾方向に設定する場合はEnhanced fine line suppressionを入れず、また、Enhanced fine line suppressionを入れる場合は位相方向を前後方向に設定する事によりアーチファクトが回避できる。

O-3-294　3D-COSMICを用いた頚髄動態撮像の基礎的検討

○二階堂　剛[1]、古川　研治[2]、山本　綱記[2]

[1]社会医療法人釧路脳神経外科　診療放射線部、[2]釧路孝仁会記念病院　診療放射線部

【背景】近年、脊柱管狭窄症では、除圧範囲を限局した低侵襲手術が行われており、正確な除圧範囲の決定には、静的・動的狭窄因子が評価可能な動態撮像の有用性が高いと報告されている。【目的】通常、動態撮像は矢状断像の前屈位、正中位、後屈位と体位を変化させて撮像する。また横断像を追加する場合は、撮像時間の延長と共に患者への負担が大きくなる。3D-COSMICは、短時間で矢状断像および横断像の情報を一度に得る事ができる。また軟部組織の描出にも優れ、有用性の高いシーケンスである。今回、3D-COSMICを用いて頚髄動態撮像の基礎的検討を行ったので報告する。【方法】(1) 頚髄神経、脳脊髄液、脂肪を模擬した自作ファントムに対して、BW (50, 62.5, 83.3, 90.91, 100, 125kHz)、Frequency matrix (192, 256, 320, 384, 448, 512) と変化させ、各々のCNR・SNRを検討した。(2) 同意が得られたボランティア3名のCOSMIC, FIESTA, CUBE T2を撮像し、CNR（椎体/椎間板，椎体/脂肪，脳脊髄液/椎体，脳脊髄液/脊髄）および視覚的評価を行った。(3) 脊柱管狭窄症例5名について、COSMICで動態撮像を行い評価した。【結果】(1) SNR, CNRおよび撮像時間から、至適条件はBW 83.3kHz，Frequency matrix 224であった。(2) COSMICで求めたCNRは、FIESTA，CUBE T2と比べ良好な値を示した。特に、椎体/椎間板のCNRは、視覚的評価と共に良好であった。(3) 脊柱管狭窄症例では、体位によって特異的な画像が得られた。また、COSMICの利点である神経根領域の描出も良好であった。【結論】3D-COSMICでの頚髄動態撮像は、脊柱管狭窄症例において、臨床的に有用な撮像法であると考えられた。

O-3-295　慢性腰痛と腰椎椎間板T2値の関連

○高島　弘幸[1,2]、竹林　庸雄[2]、黄金　勲矢[2]、吉本　三徳[2]、宍戸　博紀[1]、今村　　塁[1]、井田　和功[2]、山下　敏彦[2]

[1]札幌医科大学附属病院　放射線部、[2]札幌医科大学　整形外科学講座

【背景・目的】椎間板変性は慢性腰痛の主因であり，MRIは椎間板変性の診断において重要なモダリティである．MRIによる椎間板変性の分類はPfirrmannにより提唱されたが，視覚評価であるため，定量性が課題である．近年，様々な方法を用いて椎間板変性を定量化する試みがなされている．我々はT2値によって椎間板変性度を定量化し，Pfirrmann分類との相関について報告した（Skeletal radiology 2012）．本研究の目的は，T2mappingを用いて椎間板変性をT2値として定量化し，慢性腰痛との関連について検討することである．

【対象・方法】3か月以上継続する腰痛を主訴とする30例（男性16例，女性14例，平均年齢58.6歳）に対してT2 mappingを施行した．全例L4/5レベル傍正中部で前方線維輪，髄核，後方線維輪のT2値を計測した．腰痛の評価はVisual analogue scale（VAS）および日本整形外科学会腰痛疾患質問票（JOABPEQ）で行い，T2値との関連について検討した．

【結果・結論】前方線維輪，髄核，後方線維輪のT2値と各スコアとの相関係数はVAS（r = 0.406，-0.071，-0.476），JOABPEQ：疼痛関連障害（r = 0.231，-0.450，-0.358，0.568），JOABPEQ：腰椎機能障害（r=-0.755，0.213，0.296）であった．後方線維輪のT2値とVAS，JOABPEQ：疼痛関連障害に相関があった（p＜0.05）．椎間板性腰痛は機械的・化学的刺激による侵害受容性疼痛と，変性や炎症反応が遷延化し感覚神経系が感作され生じる神経障害性疼痛が混在したものである．椎間板後方には後縦靭帯神経束が分布し活動電位は洞椎骨神経を経て後根神経節へ伝導される感覚経路がある．一般に椎間板性腰痛の発生部位は髄核や終板であると考えられているが，本研究の結果から後方線維輪の変性による侵害刺激が後縦靭帯神経束に活動電位を発生させ，腰痛を惹起している可能性が示唆された．

O-3-296　FIESTA法の折り返しアーチファクトの改善法

○徳山　武一、高野　礼央、佐藤　浩、中田　安浩、柳下　　章

東京都立神経病院　神経放射線科

【目的】低髄液症候群等、脳脊髄液の漏出部位の同定に対して、ルーチン撮像に加えthinsliceの3D-FIESTA軸位断を追加撮像している。しかし、関心領域が撮像中心付近にあることは少なく3D特有のスライス方向の折り返しによるアーチファクトがよく出現する。そのため目的箇所よりも多くスラブ厚を設定しなくてはいけない。そこで、折り返しアーチファクトを軽減する方法を検討したので報告する。【方法】撮像装置1.5TMRI Signa EXITE HD（GE Healthcare）、3D-FIESTA 軸位断像、使用コイルはCTLコイル TR/TE 4.3/1.7ms、FA65°、FOV16cm、matrix 224＊224、slab厚20～256mm、thickness：1.0mm、BW 62.5～250kHz、slab厚を可変し、通常モードでの撮像、shimvolumeを入れた場合、shimvolumeを入れて中心周波数をずらした場合で撮像位置も変化させ、ファントム及びボランティアによる撮像を行い、折り返しアーチファクト部分の長さを測定した。【結果】slab厚を厚くするほど折り返りが多かった。また、BWについては62.5kHzが折り返りのない有効な部分が広かった。【結論】広い範囲を撮像するときは、スラブ厚を60～80mm程度にして折り返りの部分にoverlapさせ複数回行ない、さらに中心周波数をずらし、shimvolumeを活用することで、折り返しアーチファクトが軽減できた。今回折り返しアーチファクトが軽減したことで検査時間の短縮も図ることができた。

O-3-297　3T-MRIにおけるプロトン密度強調SPACEを使用した腰椎ミエログラフィーの検討

○笠原　　順[1]、植木　茂樹[2]、洞田貫啓一[3]、川端　勇介[4]

[1]メディカルスキャニング東京、[2]メディカルスキャニング銀座、[3]メディカルスキャニング渋谷、[4]メディカルスキャニング横浜

［目的］当クリニックでは従来1.5テスラMRIでの腰椎ミエログラフィーに定常状態グラディエントエコーシーケンスであるtrueFISPを使用して来ましたが、3テスラでは磁場不均一の影響が強く、またSARによる制限があるため同シーケンスが使用できないという問題があった。グループ内に3テスラMRIが20台以上、半数を超え今後も増設または更新する事から代替えとなるシーケンスを改めて検討することとした。［使用機器］SIEMENS社製MAGNETOM Skyra 3.0T 32channel Spine-coil［方法］プロトン密度強調SPACE法、T2強調SPACE法、DESS法、trueFISP法を撮影し脊髄液・神経根・神経・筋肉の信号を放射線科医3名と診療放射線技師（経験10年以上）3名で比較評価を行いました。プロトン密度強調SPACE法についてTR，TE，ターボファクター、スライス厚、レストアパルスの有無，MSGの有無を変えて至適条件を検討しました。［結果］DESSシーケンスは非常に高い評価であったが撮影時間が非常に長い。T2-SPACEは脊髄液の信号が非常に強く、筋肉等の背景信号を押させる事が出来た。しかし神経根と脊髄液の信号強度の差が大きく読影しづらいとの評価であった。結果として神経根の描出はプロトン密度強調SPACEの方が良好という結果となった。またプロトン密度強調SPACEはレストアパルスを印加する事が出来るがT2 SPACE法は機種によってレストアパルスが印加できないため、T2強調画像を得るためにTRが延長してしまい撮影時間が大きく延長してしまった。［まとめ］今回の実験からレストアパルスを使用したプロトン密度強調SPACEシーケンスがもっとも要件を満たし比較的短時間で良好なミエログラフィーを得る事が出来た。

O-3-298　腕神経叢描出について、STIRとIDEALの比較

○戸村　則昭[1]、鷺野谷利幸[1]、國分　美加[1]、土屋真里夫[2]、山本　悌司[2]

[1]脳神経疾患研究所附属総合南東北病院　放射線科、
[2]脳神経疾患研究所附属総合南東北病院　神経内科

【目的】腕神経叢描出について，fast short TI inversion recovery（STIR）とIterative decomposition of water and fat with echo asymmetry and least-squares estimation（IDEAL）とを比較検討した。対象と方法：14例において，腕神経叢レベルのSTIRとIDEALによるMRIを行い，腕神経叢の描出について比較検討した。【方法】症例は，慢性炎症性脱髄性多発神経炎（CIDP）疑い，amyotrophic lateral sclerosis（ALS）疑い，腕神経叢麻痺，などである。MRI装置は，GE 3T Signa HDxt Optima Editionを用いた。冠状断収集で，STIRとIDEALの撮像parameterは以下のようである。STIRは，TR/TE = 4000/52.2，TI = 190，ETL = 13，FOV = 32，slice thickness/gap = 3/1，matrix = 384x192，NEX = 2，scan time = 4'16"，IDEALは，TR/TE = 4000/110，ETL = 21，FOV = 32，slice thickness/gap = 3/1，matrix = 320x256，NEX = 2、scan time = 5'36"。比較検討は，腕神経叢の最もよく描出されたスライスにおいて，signal-noise-ratio（SNR）とcontrast-noise-ratio（CNR）を測定し比較した。さらに，2名の放射線科医が各々独立して，artifact，神経束描出，画像全体の画質，についてgood（3），fair（2），poor（1）の3段階評価し比較した。さらに2名の一致度（κ）についても評価した。結果：SNR，CNRともに有意に（$p < 0.001$）IDEALが高値を示した。定性的比較では，2名ともに，IDEALがartifact，神経束描出，画像全体の画質いずれについても有意に（$p < 0.05$）優れていた。2名の一致度は，多くが1%あるいは5%有意のp値を示した。結論：腕神経叢描出については，STIRに比較してIDEALが優れている。

O-3-299　Double Inversion Recovery-SPACE法を用いた腕神経叢の描出の試み

○藤本　昂也、米沢　鉄平、山根　正聡、上田　康之、中村　敬子
山口大学医学部附属病院　放射線部

【背景、目的】腕神経叢の描出は、拡散強調像（DWI）やSTIRを併用した3D撮像法であるSTIR-SPACE（Sampling with Application optimized Contrasts using different flip angle Evolution）法などを用いた報告が散見される。今回新たにSPACE法にDouble Inversion Recovery法（DIR-SPACE）を併用することが可能となった。この方法を用いて脂肪信号の抑制と同時に脳脊髄液の信号の抑制することにより、神経根部の描出能の向上が期待できる。今回我々はDIR-SPACEを用いて腕神経叢の描出における基礎的検討を行った。また、STIR-SPACEとの比較を行ったので報告する。
【方法】装置は3テスラMRI MAGNETOM Skyra（Siemens, Erlangen, Germany）を使用した。撮像シーケンスはDIR-SPACEとSTIR-SPACEを用い、同意の得られたボランティアの腕神経叢を撮像した。DIR-SPACEの撮像条件はTR：6000ms, 実効TE：71msとした。脂肪と脳脊髄液の信号がnull pointとなるTI1値、TI2値を理論式より算出し、算出された理論値を元にTI2値を240msに固定してTI1の値を2200ms～3500msと変化させて撮像した。また、それぞれのTI1値における神経と脳脊髄液とのCNR、神経と脂肪とのCNRを算出した。また、STIR-SPACEにおいても同様にCNRを算出し、DIR-SPACEとの比較を行った。STIR-SPACEの撮像条件はTR：2000ms、TE：71ms、TI値は当院で使用している220msとした。
【結果、考察】今回の検討では、DIR-SPACEにおいて神経と脳脊髄液とのCNRはTI1=2500msで最大となり、TI1値を長くするとTI1=3000ms付近までは緩やかに低下し、さらに長いTI1値では顕著に低下した。これはTI1値が長くなることにより脳脊髄液の信号が回復したことが原因と考えられる。神経と脂肪とのCNRはTI1値を長くするほど高くなった。また、STIR-SPACEとDIR-SPACEを比較すると、神経と脳脊髄液とのCNRはDIR-SPACEの方が高く、神経と脂肪とのCNRはSTIR-SPACEの方がやや高いという結果となった。DIR-SPACEでは、腕神経叢周囲の血流などの信号が抑制されており、STIR-SPACEと比べて腕神経叢の中枢から末梢までの観察が容易であると思われた。以上より、本手法は腕神経叢の描出に有用であると考えられる。

O-3-300　Diffusion Tensor Imagingを用いた障害神経の定量化の試み：FA値と疼痛の相関についての検討

○及川　泰宏[1]、江口　　和[2]、渡辺　淳也[3]、折田　純久[1]、山内かづ代[1]、佐久間詳浩[1]、久保田　剛[1]、稲毛　一秀[1]、西能　　健[1]、佐藤　　淳[1]、小島　正歳[4]、松本　浩史[4]、桝田　喜正[4]、高橋　和久[1]、大鳥　精司[1]
[1]千葉大学大学院　整形外科学、[2]下志津病院　整形外科、
[3]帝京大学ちば総合医療センター　先進画像診断センター、[4]千葉大学医学部付属病院　放射線部

【目的】従来の画像診断は脊椎や神経の形態評価に優れているが、神経の障害の評価は困難であった。我々はDiffuison Tensor Imaging（DTI）の変形性脊椎症に対する画像診断法への応用について報告し、障害神経においてDTIのパラメーターの一つであるfractional anisotorophy（FA）値が低下することを報告した。本研究の目的はDTIを用いた障害神経の定量的評価についての検討することである。【対象と方法】対象は片側性の根症状を主訴とする腰椎椎間板ヘルニア10例である。3T-MRIを用いてDTIを施行し、患側・健側の神経根におけるFA値を計測した。FA値はヘルニアによる圧迫部位とその3mm近位と遠位で計測し、同一スライスにおける対側を健側として計測した。術前と術後3ヶ月のVAS値（疼痛）を用い、FA値と症状との相関について検討した。【結果】圧迫部位のFA値は平均で0.201と健側の0.252より有意に低下をしていた。また圧迫部位のFA値は術前のVAS値と相関し、疼痛が強い症例ではFA値が低下していた。術前の疼痛と遠位FA値と、また術後の疼痛は近位FA値と相関し、術前に疼痛が強い症例では遠位のFA値が低く、術後に疼痛が残存している症例では近位のFA値が低下していた。術前後のVAS値の変化量（ΔVAS）は近位と遠位のFA値の差、および健側とのFA値の差と相関し、術後疼痛の改善が小さい症例では近位のFA値が遠位より低く健側との差が大きい傾向にあった。【考察・結論】片側性の根症状を認める症例において、圧迫部位でFA値の低下を認め、障害部位の近位と遠位の差や、健側とのFA値の差が症状と相関した。局所のFA値のみでは障害神経の定量評価は困難であるが、障害部位の近位と遠位や健側とのFA値を比較することで神経障害を定量化し、術後症状の予測ができる可能性が示された。

O-3-301　Diffusion Tensor Tractographyを用いた椎体近傍における腰部脊髄神経解剖学的検討

○及川　泰宏[1]、江口　　和[2]、渡辺　淳也[3]、折田　純久[1]、山内かづ代[1]、佐久間詳浩[1]、久保田　剛[1]、稲毛　一秀[1]、西能　　健[1]、佐藤　　淳[1]、小島　正歳[1]、松本　浩史[4]、桝田　喜正[4]、高橋　和久[1]、大鳥　精司[1]

[1]千葉大学大学院　整形外科学、[2]下志津病院　整形外科、
[3]帝京大学ちば総合医療センター　先進画像診断センター、[4]千葉大学医学部付属病院　放射線部

【目的】脊椎前方固定における術式として径腸腰筋アプローチが報告された。一方で神経損傷に起因すると考えられる合併症が多く報告されている。術前検査として神経の走行を確認する画像検査の報告はない。今回3T-MRIを用いたdiffusion tensor tractography（DTT）によって椎体近傍の腰部脊髄神経の走行を3次元的に評価し、術前検査としてのDTTの有用性について検討を行った。【対象と方法】対象はDTTを施行した50例（疾患群）と健常ボランティア10例（健常群）の計60例である。健常群については仰臥位・股関節屈曲（以下標準位）、仰臥位・股関節伸展（以下伸展位）、および右側臥位・股関節屈曲（以下側臥位）の3つの体位でDTTの撮像を行った。椎間の前後径を4等分し椎体縁の前方、後方を加えた6つのzone（zoneA、1～4、P）に区分し、第3、4、5腰部脊髄神経の走行を各椎間について検討した。【結果】標準位における神経走行は、疾患群、健常群とも各椎間高位においてL3/4では全例zone4より後方に、L4/5では全例zone3より後方に位置していた。一方でL5/Sでは約1/3がzone1、2に位置していた。また体位の違いにおける神経走行の変化について、健常群の伸展位ではL3/4、L4/5で、側臥位ではL4/5で神経が偏位する傾向を認め、側臥位における偏位はいずれも後方への偏位のみであった。なお伸展位、側臥位とも偏位は椎体幅1/4以内であった。【考察・結論】L3/4、L4/5において腰神経は椎体中央より後方に位置しており、股関節の屈曲や側臥位になることで腰神経は椎間の後方に偏位する傾向があった。これは側臥位・股関節屈曲位が経腸腰筋的アプローチにおける神経損傷のリスクを回避するのに重要であることを示唆している。また偏位幅は椎体幅1/4以内であることから、仰臥位・股関節屈曲位である標準的な撮像肢位は側臥位の手術における神経走行の術前評価として妥当であると考えられた。

O-3-302　拡散強調MR neurographyによる、副咽頭間隙神経鞘腫の由来神経の描出について：手術例の検討

○北詰　良雄[1]、大橋　　勇[1]、片山　　貴[2]、角田　篤信[3]、岸本　誠司[4]、根木真理子[5]

[1]東京医科歯科大学医学部附属病院　放射線科、[2]大森赤十字病院　放射線科、
[3]東京医科歯科大学医学部附属病院　耳鼻咽喉科、[4]東京医科歯科大学医学部附属病院　頭頚部外科、
[5]東京医科歯科大学医学部附属病院　病理部

【背景と目的】副咽頭間隙の神経鞘腫は迷走神経と交感神経からの発症が多い。外科的切除による合併症の一つに神経障害があるが、切除される由来神経によってその症状は異なる。術前の由来神経の推定は、画像診断上重要であるが、これらの神経を直接描出したという報告は今までない。今回の研究の目的は、末梢神経を描出する方法一つである、拡散強調MR neurography（DW-MRN）による由来神経描出の可能性について、手術および病理組織所見と対比して調べること。【対象および方法】対象は、DW-MRNが施行され、手術により副咽頭間隙の神経鞘腫と診断された6例（男性2例、女性4例）。1.5T装置を使用した。撮像方法は、STIR-DWI、b値は900、MPG印加方向はAPとした。DW-MRNを用いて、交感神経および迷走神経と腫瘤との関係について、connected、dislocatedまたは、non-visualizedにそれぞれ分類した。さらに、摘出標本に付着する神経線維の方向とDW-MRN所見との対比を行った。【結果】手術により明らかとなった由来神経は、交感神経5例、迷走神経1例だった。DW-MRNでは、健側では、交感神経と、迷走神経はすべて描出された。交感神経由来5例中、交感神経/迷走神経と腫瘤との関係がconnected/dislocatedだったのは3例、connected/connectedが1例、non-visualized/dislocatedが1例だった。迷走神経由来の1例は、non-visualized/non-visualizedだった。これらの神経の描出は、いずれも頭蓋底からC2椎体下縁までの範囲だった。摘出された腫瘤の病理標本では、神経線維の付着があったのは交感神経由来の神経鞘腫2例だった。どちらも神経線維の方向は、腫瘤の被膜に沿っていた。MR上、2例中1例は交感神経の下端は腫瘤の頂点に付着していたが、DW-MRNでの神経の信号は付着部のみ低かった。この付着部の神経の方向はMPGの方向に対して水平である可能性が考えられた。もう1例は腫瘤の側面に付着しており、信号低下は見られなかった。【結論】DW-MRNにより副咽頭間隙の神経鞘腫の由来神経を推定できる可能性があると考えられた。

O-3-303　MRI検査における刺青用染料が画像と人体に与える影響

○米谷　克也[1]、河野　和浩[1]、北　　美保[2]

[1]社会医療法人生長会府中病院　診療技術部放射線室、
[2]社会医療法人生長会府中病院　医療診療部中央放射線科

【目的】最近ファッション感覚で扱われている刺青は、MRI検査においては十分な注意が必要である。その取り扱いには各施設、差があるのが現状である。その要因は、刺青に使われる染料についての情報が乏しいためではないかと考え、今回、刺青用の染料を利用してMRI検査に対する影響を実験したので報告する。
【使用機材】刺青用染料（輸入品）8色（黒、白、赤、緑、黄、青、紫、茶）、MRI装置フィリップス社製Achieva3.0T・Xシリーズ、シーメンス社製MagnetomSymphony1.5T
【方法】1, ファントム上に原液染料及び、10倍希釈した染料を置き、高速SE法、GRE法にて撮影し画像への影響を検討した。2, MRI適合性評価変位力測定を参考に染料を塗布した乾綿を糸で吊るし静磁場の吸引の影響を確認した。3, 染料を高速SE法にて30分撮像し、撮像前後の温度変化をアルコール温度計にて目視確認した。
【結果】1, 染料8色中茶色に大きなアーチファクトが見られた。その他は、磁化率変化と思われる微細な陰影が見られた。2, 吸引については、アーチファクト同様8色中茶色が吸引され、糸の偏角は45度を超えるものであった。3, 温度変化については、前24℃、後24℃と全色変化は見られなかった。
【考察】ほぼすべての染料においてアーチファクト及び、磁化率の変化が確認されたことから、何らかの金属成分が含まれているものと考える。特に茶色に関しては、大きなアーチファクト、静磁場による吸引の影響が確認されことから、酸化鉄などの強磁性体が含まれているのではないかと考える。MRI検査の際に注意が必要なアイメイク化粧品と比較すると、化粧品の場合、検査前に取り除く事は容易であるが、刺青は取り除く事が出来ない。また、刺青用染料成分は、一部のHP上には酸化鉄、亜鉛、チタン、コバルト、カドミウムなどの含有が記載されているが、輸入品であるため、化粧品のような成分表示は義務付けられておらず、今回使用した染料においても正確な成分は確認できなかった。この2点が、MRI検査に際して刺青の取り扱いを困難にさせている要因ではないかと推測され、検査を施行しなければならない場合は、十分な説明と注意が必要と考える。

O-3-304　パルスエネルギー法における入力体重と金属インプラントのRF発熱に関する検討

○小橋　泰之[1]、小野　　敦[2,3]、村瀬　研也[3]、高田　　悟[1]、吉崎　紀雄[1]、橋口　雄助[1]、加藤　大貴[1]、久保田雄斗[1]

[1]光生病院　診療支援部放射線課、[2]光生病院　診療支援部、
[3]大阪大学大学院医学系研究科　保健学専攻医用物理学講座

【背景・目的】MRI装置のSAR値は、主にパルスエネルギー法によって算出されているため、正確な体重入力によって適正なSAR値が表示される。したがって、臨床において、SARの制限により撮像が困難なケースで体重を真の体重よりも大きく入力した場合、SARは適正値より小さく表示されており、IECおよびJISの定める標準設定における全身SAR上限値2.0を超えたRFパルスが印加されている可能性がある。また、体内金属インプラントの発熱は、SARに比例して上昇するため、不適正な体重設定により、許容範囲のSAR値であっても温度上昇が顕著になると思われる。今回、入力体重と金属インプラントのRF発熱の関係について検討した。【方法】整形外科の観血的整復術に使用されるステンレス製インプラントと同じ材質（S316L）で作成した8mm φ 15cmの金属棒を人体等価ファントムに固定し、金属先端部の温度上昇を計測した。体重設定を30kg～200kgまで変化させ、各設定体重においてSAR2.0となる撮像シーケンスで15分間RF照射し、温度上昇を比較した。なお、金属棒の位置は人体等価ファントンム表面から金属棒中心が2cm、金属棒先端が静磁場方向（B_0）中心となるように設置した。【結果・考察】同じSAR2.0の表示にもかかわらず入力体重120kgまでは、体重増加に相関した温度上昇が認められた。同一SARとするためTRを短縮し、デューティーサイクルを密にした結果、平均電力が増大したことに起因すると推察された。一方、120kg以上では温度上昇率が低下し、150kg以上では一定化した。この原因は、TRの短縮が設計の上限に達し、デューティーサイクルをさらに大きくできなくなったためと考えられた。【結語】正確な体重設定は、大変重要である。金属インプラントのRF発熱はSAR値のみならず、体重入力値に伴う平均電力の変動も考慮した上で検討する必要性があると思われた。

O-3-305　MRI内で脳動脈瘤クリップに働くトルク測定

○高橋　紗綾[1]、唐　　明輝[1]、山本　　徹[2]

[1]北海道大学大学院保健科学院　保健科学専攻、
[2]北海道大学大学院保健科学研究院　医用生体理工学分野

【背景】MRI磁場中で医用金属製品に働くトルクの測定が推奨されているが、脳動脈瘤クリップに働くトルクの大きさは、その測定が困難なため数値化されていない。そこで、本研究では脳動脈瘤クリップのトルクの高精度測定を試みた。【方法】脳動脈瘤クリップ（Elgiloy製、Ti製各5種類）を対象とし、エアベアリング方式を用いた高感度トルク測定装置（試作品）を用いた。この装置は糸状のトーションスプリングの捻じれ角を測定することで、MRIの磁場に対する試料の配向角毎のトルクを求めることができる。試料を少量の粘土で装置に固定し、1.5T MRI内で、配向角を時計回りと反時計回りに変えてトルクを測定した。時計・反時計まわりでは発生する動摩擦力の方向が相反するがクリップに働くトルクの方向は同一であることを利用し、時計・反時計まわりで測定されるトルクの値を平均化することで動摩擦力の影響を棄却した。つぎに、試料に働くトルクの配向角依存性の理論式を用いて、最大トルクと残存静止摩擦トルクを最小2乗法で求めた。また、固定用粘土に棒状の空隙を設けた場合のトルクも測定した。【結果と考察】残存静止摩擦力によるトルクの大きさは、2.7 ± 0.2μNmとなり各測定で同程度であった。これは、エアベアリングを用いても残存する値である。また、固定用粘土中に空隙を作った場合、試料がないのにもかかわらず0.4μNmのトルクが測定され、粘土の磁化率の影響が無視できないことが示唆された。そのため、試料に働く最大トルクは、Elgiloy製クリップの場合0.8～1.3μNmで、Ti製クリップの場合で0.8～1.6μNmと、Elgiloyの磁化率はTiの10倍以上であることと矛盾する結果となった。しかし、この矛盾は粘土の磁化率を考慮すると解釈が可能で、脳動脈瘤クリップのトルクが、1～0.1μNmオーダーの大きさであることが判明した。【結論】エアベアリングを用いた高感度トルク測定装置を用い解析法を工夫することで、0.1μNmの測定精度が確保できた。また、脳動脈瘤クリップに働くトルクの大きさの程度が判明した。

O-3-306　反磁性体金属による誘導磁場アーチファクト（1）－FAへの影響についての実験的検討－

○高本　　巌[1,2]、藤原　広志[2]、水田　浩二[2]、大賀　尚子[2]、岡本　洋一[2]、松尾　悠子[2]、三島　綱太[2]、三谷　祐一[2]、加藤　博和[1]、竹田　芳弘[1]

[1]岡山大学大学院保健学研究科、[2]岡山協立病院　放射線科

【目的】反磁性体金属で磁化率アーチファクトとは異なったアーチファクトが生じる．これは，RF磁場により金属内に渦電流が発生し，RF磁場を弱める方向に磁場が発生することによる．この誘導磁場がフリップ角（FA）に与える影響について検討した．

【実験方法】1）直径19cm高さ6cmの円柱型筋肉等価ファントムを高さ1/2で切断し，5cm角の金箔を挟み，金箔面が静磁場と平行となるようにセッティング．2）GRE法で，設定FA=90°スライス厚=5mmでチューニングし撮像．同チューニングで設定FAを20°から160°まで10°ごとに撮像．3）写真に示す3点について，信号値と設定FAの関係をプロット．



【結果及び考察】1）実質部の信号は設定FA=100°で最大となったことから，この設定FAにおいて実際のFA（実効FA）が90°になっていると考えられた．2）中心部の信号値は，設定FAと共に増大し，設定FA=160°でも増加傾向を示した．これは誘導磁場で実効FAが抑制され，設定FA=160°においても実効FAは90°に達していないと考えられた．3）境界外側の信号値は設定FA=80°で最大となった．これは，誘導磁場が境界外側でRF磁場と同方向となり，実効FAを大きくしたことによると考えられた．

【結論】誘導磁場は，金属内側ではFAを抑制し外側では増大させる．

O-3-307　反磁性体金属による誘導磁場アーチファクト（2）－画像を改善させるパルスシーケンスの提案－

○高本　巌[1,2]、藤原　広志[2]、水田　浩二[2]、大賀　尚子[2]、岡本　洋一[2]、松尾　悠子[2]、三島　綱太[2]、三谷　祐一[2]、加藤　博和[1]、竹田　芳弘[1]

[1]岡山大学大学院保健学研究科、[2]岡山協立病院　放射線科

【目的】RFパルスにより反磁性体金属に生じた誘導磁場は，金属箔中心近傍ではフリップ角（FA）を減少させ、金属箔辺縁外側では増大させる．このため、設定したFA（設定FA）と実際に印加されるFA（実効FA）は異なるものになり、画像にアーチファクトを発生させる．SE法の場合、実効FA=90のスピンが最も強い信号を発生するが、誘導磁場の影響を受けるとスピンのz軸成分が残り、x'y'平面上の成分が小さくなり信号低下が生じる．今回、SE法を基本にこの現象を改善させるパルスシーケンスを考案したので報告する．【方法】1）CP法およびCPMG法に対して、誘導磁場の影響を受ける過程をシミュレーションし、アニメーション表示する．2）今回考案したパルスシーケンス（改善法）の設定条件とスピンの挙動について検討する．3）改善法で、誘導磁場の影響を改善する過程をシミュレーションし、アニメーション表示する．【結果】1）CP法の場合、90度パルスが誘導磁場によって影響を受けそれぞれのスピンのFAは分散した．更に180度パルスが印加されるとこの分散は増大し，横緩和による位相分散の再収束も低下した．2）CPMG法の場合、90度パルス後の横緩和によるスピンの位相分散は，誘導磁場の影響を受けた180度パルスによりスピンのx' y' 平面上の成分の大きさの分散として現れ，更に横緩和による位相分散の再収束も著しく低下した．3）改善法を用いた場合，180度パルス後のスピンのx'y'平面上のベクトル成分を大きくすることが可能であると考えられた．また横緩和による位相分散の影響を小さくすることが可能と考えられた．【考察】1）改善法はMR信号を受信する直前で実効FAを補正するので、位相分散の影響を最小限にすることが可能と考えられた．2）改善法は、FSE法への応用も期待できると考えられた．3）誘導磁場以外でも、何らかの原因で実効FAが90度にならなかったスピンも、改善法によって90度に近づけることが可能と考えられた．【結論】今回考案したパルスシーケンスは実効FAを90度に近づけるのに有効な手法と考えられた．

O-3-308　体内金属のデータベースおよび履歴管理機能を有した新しい問診システムの検討

○賀田　智美[1]、藤原　康博[1]、藤本　真一[1]、安達登志樹[1]、木村　浩彦[2]

[1]福井大学医学部附属病院　放射線部、[2]福井大学医学部　放射線科

【目的】従来当院では、MR検査を依頼する医師が患者さんへの問診を行い、電子カルテ上で体内金属の有無やMRの適応を記入していた。しかし、十分な説明や問診を行えている医師は少なく、安全性が担保されているとはいえなかった。また、確認の不備によって検査が大幅に遅れてしまうことや、検査を中止せざるを得ない場合もあった。そこで、安全で効率的な検査を行うために確認方法の見直しを行い、新しい問診システムを導入した。【方法】2013年4月から、外来患者のみを対象として、依頼医ではなく別の担当者が問診を行うシステムに変更した。検査までの流れとしては、予約を入力した日に体内金属の有無や閉所恐怖症などについて簡単な問診を行い、体内金属がある場合はMRの適応について確認することにした。当院で金属を挿入した場合は医療事務および医療材料物流管理システムのスタッフと連携して、製品名とMRの適応を調査した。院内の手術で挿入された体内金属のリストとそのMR適応についてデータベース化することで、製品名が判明すればMRの適応が判断できるシステムとした。また、他院の場合は地域医療連携部と連携してMRの適応を調査した。検査当日までに、すべての体内金属が適応し、安全に行えることを確認した上で検査を行い、これらの情報はPACS上で履歴を管理できるシステムとした。【結果】従来は、MRの適応に関して判断が曖昧であったが、製品名を把握することで確実なMR適応情報を得ることができるため、より安全に検査を行うことができるようになった。さらに、従来の確認方法と比較して、検査直前の確認漏れが著しく減少し、円滑な検査を行うことが可能になった。現状では、MR適応が不明な金属や、記録がなく詳細不明な金属が挿入されている場合もあるため、これらの対応を慎重に判断する必要がある。【結論】今回新しく構築した問診および履歴を管理するシステムは、MR検査を安全で効率的に行うことができる。今後さらに安全な検査を行っていくために継続的な体内金属のMR適応データベースの蓄積が必要である。

O-3-309　東日本大震災の地震動によるマグネット移動の要因解析 －アンカー固定の有無と震度について－

○引地　健生[1]、山口さち子[2]、中井　敏晴[3]、土橋　俊男[4]、前谷津文雄[5]、町田　好男[6]

[1]栗原市立栗原中央病院　放射線科、[2]労働安全衛生総合研究所　健康障害予防研究グループ、
[3]国立長寿医療研究センター　神経情報画像開発研究室、[4]日本医科大学付属病院　放射線科、
[5]宮城厚生協会泉病院　放射線室、[6]東北大学大学院医学系研究科　保健学専攻画像情報学分野

【目的】東日本大震災の強震動により、MRI装置は様々な損害を被った。その中でもマグネット本体の摺動や台座からの滑落移動は最も多い被害として報告され、クエンチダクトの損傷など2次的被害も誘発した。東海・東南海・南海の各地域に今後予想される巨大地震に対して有効な防災対策を策定するための基礎資料として、東日本大震災で経験したMR装置被害の発生要因を解析し報告する。

【方法】厚労科研費事業「大震災におけるMRI装置に起因する2次災害防止と被害最小化のための防災基準の策定」のアンケート調査結果から､MR装置への全般的な被害ならびにマグネット移動に関して､アンカー固定の有無による影響の違いと気象庁震度階毎の被害の発生頻度についてカイ二乗検定を行い分析した。対象は、アンケート調査に回答した岩手・宮城・福島・茨城・千葉・東京・埼玉各県の458施設、603装置である。

【結果】1. MR装置への全般的な被害傾向につては、アンカー固定していない場合に対してアンカー固定した場合の方が被害の発生頻度は有意に少なかった。2. マグネット移動については、気象庁震度階を震度4以下、震度5弱と震度5強、震度6弱以上の3段階に区分してその発生頻度を比較した。震度が上がるほど有意に移動の頻度は上昇し、震度6弱以上で顕著だった。3. アンカー固定ありとアンカー固定なしの場合について、震度別の全般的な被害の発生頻度について比較した。アンカー固定した装置は震度5強以上で発生頻度がほぼ一定となったのに対して、アンカー固定しない装置は震度6弱以上でより高頻度となった。しかし、両者に統計的有意差は認められなかった。

【結論】アンカー固定の有無について、震度別の被害発生頻度に有意差は認められなかったが、MR装置への全般的な被害の抑制にはアンカー固定が有効と考えられる。マグネット移動は震度6弱以上で頻度が上昇する。

O-3-310　MR装置の運転・管理者へ提供すべき超伝導マグネットの工学的情報の検討

○野口　隆志、端　健二郎、大木　　忍

独立行政法人物質・材料研究機構

【目的】東日本大震災に起因したMR装置の被災状況に関する調査結果[1]を背景とする本研究の目的は、超伝導マグネットを運転・管理する臨床検査関係者に、どのような工学的情報を提供すれば不安要因を低減できるか検討することにある。

また被災調査によると、被災したMR装置に関する初期点検および復旧作業を設置機関の職員主導で実施した装置は309台（調査対象装置602台中）であった。この事実も、臨床検査現場へ工学的情報を提供する重要性の根拠とした。

【方法】撤去する超伝導型MR装置の消磁のための強制クエンチに立会い、強制クエンチ実施前の状態記録、クエンチ過程のマグネットおよび設置環境の挙動、実施後の変化などを観測調査し、クエンチのリスクを使用者が判断するために必要な工学的情報を検討し、それを得る方法を検討した。またその調査実験を実施する過程で、装置使用者から、臨床検査現場でクエンチの理解に必要な工学的情報項目を確認した。

【結果】消磁のための強制クエンチを4例観測した。主磁場は1秒以内に半分以下となり、約10秒以内に消失する。内圧は逆止弁作動の後破裂弁が作動して開放が始まる。放出配管表面温度が空気液化温度(78.8K)以下となっている時間は約10分間であった。本調査で実施した事前点検はクエンチさせることを前提に行われたため、クエンチ回避策そのものの検証はできなかった。また被災当事者の不安事項を分析すると、その9割が超伝導マグネットのクエンチに対する漠然とした不安を背景としており[1]、平常時でもクエンチに関する工学的情報の不足によって不安が潜在するケースが多いことが解った。クエンチを知り、クエンチに至るか否かを診断し、クエンチ回避策が実施できれば、多くの不安要因を解消できると考えられる。

【結論】強制クエンチの事前点検、クエンチ過程での点検、クエンチ後の確認項目が明らかとなった。被災時の超伝導マグネットの初期診断および処置方法に関する情報不足を補うことで、被災時に関係者が抱く不安はある程度低減されることが期待できる。

[1] 中井敏晴他、東日本大震災によるMR装置602台の被害状況報告、磁気共鳴医学会誌、第33巻2号 92-119頁 2013年

O-3-311　東日本大震災における「MR検査の患者の安全確保」と「MR装置の安全確保」について

礒田　治夫[1]、○市川　和茂[1]、小山　修司[1]、中井　敏晴[2]、町田　好男[3]、土橋　俊男[4]、山口さち子[5]、野口　隆志[6]

[1]名古屋大学大学院医学系研究科　医療技術学専攻、
[2]国立長寿医療研究センター　神経情報画像開発研究室、[3]東北大学大学院医学研究科　保健学専攻、
[4]日本医科大学付属病院　放射線科、[5]労働安全衛生総合研究所、[6]物質・材料研究機構

【目的】東日本大震災で被災したMR装置に関連してなされた「MR装置の被災調査アンケート」を解析し、震災時における「MR検査の患者の安全確保」と「MR装置の安全確保」の実態・問題点を把握し、防災対策策定の一助とすることを目的とした。【方法】東日本大震災で被害を受けた岩手、宮城、福島、茨城、千葉、東京、埼玉の7都県の983施設に発送され、回収された調査票458件の「8 発災直後に取った措置：8-1 患者の安全確保、8-2 MR装置の安全確保」の自由記述の内容から重要と思われる項目を抽出し、これらの項目の度数を各県毎に数えた。【結果】発災時、約7割の施設で患者がMR検査室内におり、これらの患者の大部分（約95%）はガントリー内で検査を受けていた。揺れが激しい時に、検査担当者が検査室の患者に近づけない例、患者が乗った寝台を直ぐに引き出せない例や患者が寝台から降りられない例があり、直ぐにMR検査室から退避できない患者は、約1割に見られた。この状況下で、患者の寝台からの落下防止、天井からの落下物から患者を守る措置などが検査担当者によりなされた。一方、緊急地震速報で本震襲来よりも早期に患者を救出したり、患者を寝台ごと室外へ運ぶシステムを活用した例も報告された。MR装置の安全確保措置は、MR装置のシャットダウン・ブレーカー遮断、検査室と前室または操作室の間のドア開放または開閉の確認、MR施設の施錠、MR施設立入禁止措置、備品･装置の転倒の点検、緊急点検とメーカーへの連絡、クエンチに関連する装置のチェック、クエンチの恐れがある場合の措置などであった。【結論】震災時に強い揺れに伴い、検査担当者が患者に近づけないこと、寝台の引き出しや寝台から患者を降ろす過程で困難があることなどが判明した。震災によるMR装置の損傷を最小限に留め、二次災害を防ぐ手段とし、MR施設の施錠、立入禁止措置、冷凍機関係のチェック、クエンチに対処するための措置があり、今後、防災対策において考慮すべき内容と考えられた。

O-3-312　東日本大震災における東北３県のMRI被災調査報告 ～聞き取り調査結果を中心に～

○町田　好男[1]、引地　健生[2]、前谷津文雄[3]、阿部　喜弘[4]、菱沼　　誠[5]、安達廣司郎[6]、武蔵　安徳[7]、清野　真也[8]、丹治　一[9]、中井　敏晴[10]

[1]東北大学大学院医学系研究科　保健学専攻、[2]栗原中央病院、[3]宮城厚生協会泉病院、
[4]仙台医療センター、[5]仙台厚生病院、[6]盛岡赤十字病院、[7]岩手県立中央病院、[8]福島県立医大附属病院、
[9]北福島医療センター、[10]長寿医療研究センター

【目的】東日本大震災によりMR装置に発生した被害事象を明らかにし震災時の緊急対処や防災対策に活かすための調査研究の一環として、岩手、宮城、福島の東北3県の被災調査を行った。本報告では、アンケート調査に引き続いて行われた訪問調査（聞き取り調査）から、上記の目的に沿って今後の対策に生かせる具体的で重要と思われる事項を抽出した。【方法】厚生労働科学研究の一環として、1次調査としてアンケート調査を行い、特に注目される被害がある施設について、施設の了解を得た上で、訪問調査（聞き取り調査）を行なった。調査は、原則として調査担当者2名が直接施設を訪問し、(1) 装置本体への被害、(2) 人的被害、(3) 緊急的対処、(4) 復旧上の課題等について、「訪問調査 調査票」により聞き取りを行う形で進めた。さらに、その施設が受けた注目すべき被害内容とその後の対応等について調査した。【結果および考察】訪問施設数は、岩手県が4、宮城県が14、福島県が10で、計28施設であった。東日本大震災では、岩手県では津波被害が、宮城県では地震、津波の両被害が、福島県はさらに原発関連の被害が特に深刻であったことが明らかとなった。MR装置の被災状況にもその特徴が反映されていた。装置本体への被害に関しては、免震構造の有用性が明らかとなると共にマグネット本体の設置方式の違いにより損壊の状況は大きく異なることが分かった。冷却系統への電源供給停止による遅延クエンチも発生した。人的被害に関しては、患者救出の困難さが浮き彫りとなった。緊急的対処に関しては、「緊急地震警報」の設備が患者の安全確保の点で極めて有効に機能した事例があった。また、消磁ボタンの標記が規格化されていないことやその使用条件等が明確に定められていない実態も判明した。復旧上の課題等については、震災直後の装置の状況確認や点検方法についてのマニュアルの整備が強く求められた。【まとめ】訪問調査を通して、人的被害の防止策等、震災対策を策定するための多くの具体的で重要な事項を抽出できた。今後、これらの事例を整理、解析し、震災時の緊急対処や防災対策に活かすための調査研究を進めて行く必要がある。

一般演題（ポスター）

P-1-001　Gd造影iMSDE-VISTA法における血管壁増強効果の検討

○高野　浩一[1]、山邊裕一郎[1]、小原　　真[2]、桑原　康雄[1]、吉満　研吾[1]
[1]福岡大学医学部　放射線科、[2]フィリップスエレクトロニクスジャパン

【目的】近年，iMSDE法を用いたblack blood血管壁イメージングの有用性が報告されている．今回我々はiMSDEを付加したGd造影VISTA法における頭蓋内血管壁の増強効果につき検討した．
【方法】対象はGd造影後iMSDE-VISTA-T1Wを撮像した24例．撮像機器；Philips社製Achieva Nova Dual 1.5T．全例でFLAIR横断像，3D-TOF-MRAおよび，Gd造影後に脂肪抑制，flow VENC=1のiMSDE併用VISTA-T1WI（以下Gd-MSDE）を撮像した。FLAIRにおける脳虚血性病変の程度を視察的に3段階スコアで評価した．また，MRAにおける動脈硬化およびGd-MSDEにおける血管壁増強効果の程度を，後方循環（椎骨動脈～後大脳動脈）と前方循環（内頚動脈～前・中大脳動脈）につき，それぞれ3段階スコアで評価し，各スコア間の相関につき検討した．
【結果】18例（75%）で少なくとも一側の椎骨動脈に，また12例（50%）で少なくとも一側の内頚動脈床上部に増強効果が見られた．一方，内頚動脈錐体部においては全例で両側に増強効果が見られた．血管壁増強スコアは，FLAIRの虚血性病変スコアと有意な正の相関を示した（後方循環；r=0.57，p=0.004，錐体部を除く前方循環；r=0.41，p=0.04）．また，MRA動脈硬化スコアもFLAIRの虚血性病変スコアと有意な正の相関を示した（後方循環；r=0.52，p=0.009，前方循環；r=0.42，p=0.04）．さらに，血管壁増強スコアとMRAの動脈硬化スコアの間にも有意な正の相関が見られた（後方循環；r=0.56，p=0.004，前方循環；r=0.67，p=0.0004）．
【結論】Gd-MSDEにおける血管壁増強効果の程度は動脈硬化の指標となる可能性があるが，その臨床的有用性については更なる検討を要する．一方，内頚動脈錐体部壁の増強効果は正常所見と考えられる．

P-1-002　頭蓋内動脈瘤性病変の評価：3D-TOF MRAとBB法の比較

○水木　健一[1]、増井　孝之[1]、片山　元之[1]、佐藤　公彦[1]、寺内　一真[1]、塚本　　慶[1]、米山　浩司[2]、杉村　正義[2]、三好　光晴[3]、椛沢　宏之[3]、阪原　晴海[4]
[1]聖隷浜松病院　放射線科、[2]聖隷浜松病院　放射線部、[3]GEヘルスケア・ジャパン、
[4]浜松医科大学医学部　放射線医学講座

【目的】3D FSE法T1WIを基本にしたBlack Blood（BB）法は血管内腔および壁の評価の評価が可能である。今回、頭蓋内動脈瘤について、3D-TOF MRAとBB法の描出能について、比較検討した。【対象者】2013年1月から2013年4月に脳血管性病変の疑い、あるいはそのfollow upとしてMRI（BB法、3D TOFMRA）を施行した43症例（男性20名，女性23名，平均年齢63歳）を対象とした。この43例は造影ダイナミックCTAも施行している。【方法】3D TOFMRA（スライス厚1.2-1.4mm）とBB法（研究用3D FSE T1WI，1mm厚、撮影時間約2分30秒）を1.5T（31）あるいは3T（12例）（GEHC）にて撮像した。造影ダイナミックCTAをreferenceとした。評価：頭蓋内動脈瘤の有無、瘤の位置は14 segmentに分けて評価した。動脈瘤径は長軸方向、短軸方向、neckの径をmultiplanar reformation画像を使用し、同一断面にて測定した。【結果】動脈瘤はMRAで37個、BB法で35個認識された。このうち、MRA、BBで動脈瘤を疑った2病変はCTAで石灰化病変、窓形成が示された。MRAで動脈瘤とされた2病変は漏斗状拡張であった。長軸方向、短軸方向、neck径はCTA（平均値3.9；，3.2，3），MRA（3.3；，3.1；2.6），BB（3，7；3.2；3.2）で良好な相関関係を示した。【考察】MRAで漏斗状拡張と動脈瘤との鑑別が困難なことがあるが、BB法により鑑別が可能である。今回の症例ではMRAで信号低下を示す巨大動脈瘤は含まれていない。今回用いたBB法は短時間で広範囲撮像が可能で、通常MRAに追加しても検査時間延長の影響は少ない。【結論】Black blood法は3D-TOF-MRAと併用することにより動脈瘤診断の精度を上昇させる可能性がある。

P-1-003　複数の施設における頚動脈プラーク撮像法の比較／異なるメーカーによる多施設共同研究

○中　　孝文[1]、秦　　博文[2]、竹田幸太郎[3]、高橋　光幸[4]

[1]社会医療法人石心会川崎幸病院　放射線科、[2]北里大学病院　放射線科、
[3]IMSグループ横浜新都市脳神経外科病院　放射線科、
[4]国家公務員共済組合連合会横浜栄共済病院　放射線科

［目的］T1強調画像で高信号を示す頚動脈プラークはその不安定さから脳虚血性合併症を高頻度で引き起こすことが知られている．しかしT1強調画像には様々な撮像法があり，標準化も確立していないことから，施設間での撮像法の違いが問題となる．そこで装置メーカーや撮像法の違いがプラークの性状評価に与える影響を検討した．［使用機器］GE社製Signa HDxt 1.5T，Philips社製Ingenia 1.5T，Siemens社製MGNETOM Symphony 1.5T, Siemens社製MAGNETOM Avanto 1.5T ［方法］血液, 血管壁, 出血性プラーク，筋肉，を模した自作ファントムを3施設の頸動脈プラーク検査で用いているT1強調画像撮像法にて撮像を行った．各施設の撮像法は，施設Aは2D FSE，CUBE，IR-FSPGR，施設Bは2D TSE，SPACE，MPRAGE, 施設Cは2D TSE Multi Vane, VISTAである．ファントム各成分のSNR及びコントラスト比（出血性プラーク／血液，出血性プラーク／筋肉）を求め比較検討した．［結果］全ての撮像法において出血性プラークが最も高いSNRを示し，次いで筋肉，血管壁，血液とT1値に比例してSNRの低下を認めた．また施設CのSNRは著明に高い値を示した．VRFA系シーケンスでは最大で約1.9倍，高速SE系シーケンスでは最大で約1.5倍のコントラスト比の差を認めた．［考察］全てのシーケンスでT1値とSNRに相関関係を認めたため適切なT1コントラストが得られていると言える．よって出血を含むような不安定プラークはどの撮像法でも筋肉より高信号を呈すると考えられる．しかし，現状では撮像法の違いによってコントラストの程度が異なることからプラーク／筋肉コントラスト比による性状評価に関しては施設ごとのcut off値を設定する必要があると考える．今回の検討では，各施設で使用している撮像プロトコールをそのまま使用し，頸動脈プラーク画像のコントラストの相違に関して現状の把握ができた．今後は機種，撮像法，撮像条件での評価を進めていきたい．

P-1-004　複数の施設における頚動脈プラーク撮像法の比較（SE系シーケンスについて）

○中　　孝文[1]、秦　　博文[2]、竹田幸太郎[3]、高橋　光幸[4]

[1]社会医療法人財団石心会川崎幸病院　放射線科、[2]北里大学病院　放射線科、
[3]IMSグループ横浜新都市脳神経外科病院　放射線科、
[4]国家公務員共済組合連合会横浜栄共済病院　放射線科

［目的］T1強調画像で高信号を示す頚動脈プラークはその不安定さから脳虚血性合併症を高頻度で引き起こすことが知られている．しかし臨床では，IRパルス併用3D GE法および，2Dまたは3D SE系シーケンスなど，各施設で様々に組み合わされ用いられているのが現状である．今回我々は自作ファントムを用いて3施設，4機種装置間で2D SE系シーケンスに関して比較検討をおこなったので報告する．［方法］用いた装置は，GE社製Signa HDxt 1.5T，Philips社製Ingenia 1.5T，Siemens社製MGNETOM Symphony 1.5T，Siemens社製MAGNETOM Avanto 1.5Tの4装置（3施設間）であり，受信コイルは施設で検査に用いる受信コイルを使用した．血液（T1値：1483ms），血管壁（T1値：938ms），出血性プラーク（T1値：423ms），筋肉（T1値：846ms），を模した4つの自作ファントムを用い，TR（400, 500, 600ms），ETL（3, 5）を変化させて各ファントムのSNR及び出血性プラーク／血液コントラスト，出血性プラーク／筋肉コントラストを求め比較検討した．またその他の撮像条件は可能な限り同一とした．ファントムの位置は各コイルの頸部を想定した位置に置いて撮像をおこなった．［結果］全ての装置，撮像法においてT1値に比例したSNRを呈し，出血性プラークが最も高いSNRを示した．高速SE法ではTR延長に伴いSNRは向上し，コントラストは低下した．SE法においても同様の傾向を示したが，高速SE法よりも高いコントラストを呈した．ETL増加に伴いSNRは低下したが，コントラストに大きな変化は認められなかった．高速SE法，SE法ともに装置間によるTR延長に伴うコントラストの低下率に差は認められなかった．［考察］メーカーおよび機種間でのSNRの差はあるものの，同等程度の装置性能であればコントラストの差は比較的小さいため，SE系シ―ケンスは頸動脈プラーク性状評価の標準シーケンスとして適していると考えられる．

P-1-005　各メーカにおける頚動脈プラーク撮像法の比較（IR-3D GE系シーケンスについて）

○高橋　光幸[1]、中　　孝文[2]、秦　　博文[3]、竹田幸太郎[4]

[1]国家公務員共済組合連合会横浜栄共済病院　放射線科、
[2]社会医療法人財団石心会川崎幸病院　放射線科、[3]北里大学病院　放射線部、
[4]IMSグループ横浜新都市脳神経外科病院　画像診療部

【目的】頸部プラーク撮影において，T1コントラストは非常に重要である．しかし臨床ではIRパルス併用3D GE法および2Dまたは3D SE系シーケンスなど各施設で様々に組み合わされ用いられているのが現状である．今回われわれは自作ファントムを用いて他施設，他機種装置間でIRパルス併用3D GE法に関して比較検討をおこなったので報告する．【方法】用いた装置は，GE社製Signa HDxt 1.5T，Philips社製Ingenia 1.5T，Siemens社製MAGNETOM Symphony 1.5T，Siemens社製MAGNETOM Avanto 1.5Tの4装置（4施設間）であり、受信コイルは施設で検査に用いる受信コイルを使用した．撮像シーケンスは3D IR-FSPGR，3D IR-T1 FFE，MPRAGEの3種である．血液（T1値：1483ms），血管壁（T1値：938ms），出血性プラーク（T1値：423ms）筋肉（T1値：846ms）を模した4つの自作ファントムを用い，各GE法のTIを変化させて，出血性プラーク/血液コントラスト，出血性プラーク/筋肉コントラストを求め比較検討した．TI以外の撮像条件は可能な限り同一とした．ファントムの位置は各コイルの頸部を想定した位置に置いて撮像をおこなった．【結果・結論】3D IR-SPGR法において，他の撮像シーケンスと比較して低いコントラスト比になった．撮像シーケンスデザインの相違がコントラストに影響を及ぼすものと考えられる．IRパルス併用3D GE法は頸部プラーク検査の標準化には，適さない撮像シーケンスであると考えられる．

P-1-006　複数の施設における頚動脈プラーク撮像法の比較 －3D FSE系シーケンスについてー

○高橋　光幸[1]、中　　孝文[2]、秦　　博文[3]、竹田幸太郎[4]

[1]国家公務員共済組合連合会横浜栄共済病院　放射線科、
[2]社会医療法人財団石心会川崎幸病院　放射線科、[3]北里大学病院　放射線部、
[4]IMSグループ横浜新都市脳神経外科病院　画像診療部

【目的】頸部プラーク撮影において，T1コントラストは非常に重要である．しかし臨床ではIRパルス併用3D GE法および2Dまたは3D SE系シーケンスなど各施設で様々に組み合わされ用いられているのが現状である．今回我々は自作ファントムを用いて多施設，多機種装置間で3D FSE系シーケンスに関して比較検討をおこなったので報告する．【方法】用いた装置は，GE社製Signa HDxt 1.5T，Philips社製Ingenia 1.5T，Siemens社製MAGNETOM Avanto 1.5Tの3装置（3施設間）であり，受信コイルは施設で検査に用いる受信コイルを使用した．血液（T1値：1483ms），血管壁（T1値：938ms），出血性プラーク（T1値：423ms），筋肉（T1値：846ms），を模した4つの自作ファントムを用い，TR（400, 500, 600ms），ETL（12, 24, 36）を変化させて各ファントムのSNR及び出血性プラーク/血液コントラスト，出血性プラーク/筋肉コントラストを求め比較検討した．また、その他の撮像条件は可能な限り同一とした．ファントムの位置は各コイルの頸部を想定した位置に置いて撮像をおこなった．【結果・結論】CUBEのコントラストは他の撮像シーケンスよりも高いコントラスト比を有した．CUBE，VISTAでは可変パラメータを変化させてもコントラスト比に大きく変化は認めらなかった．SPACEにおいてはETL変化のみ大きくコントラスト比が変化した．各メーカ間でModulation FAが相違しているため，頸部プラーク検査の標準化には，適さない撮像シーケンスであると考えられる．

P-1-007　高速SE法BLADE-T2強調画像の血液抑制効果向上の試み

○井上　裕二[1]、米山　正己[2]、中村　理宣[2]、大里　　勝[1]、安達　義輝[1]、田渕　　隆[1,2]、佐藤　始広[1]
[1]つくば画像検査センター　放射線部、[2]八重洲クリニック

【背景】頸動脈MRIにおいて、BLADE法は呼吸や嚥下によるモーションアーチファクトや血流からのフローアーチファクトを低減することが可能であり、プラークイメージなどに広く利用されている。しかし、渦流や乱流により血液の流れが乱れることで、血液信号が高くなり、偽病変が描出される症例を経験した。【目的】BLADEを付加したTSE-T2強調画像にて、血液抑制効果の向上および偽病変の影響を低減させるパラメータについての検討を行った。【使用機器】SIMENS社製 MAGNETOM Avanto1.5T Syngo B17使用コイルHead Matrix coil、Neck Matrix coil【方法】当院倫理委員会承認済みの健常ボランティアに対して、Refocus flip angle（RFA）、Flow compensation（FC）およびBLADEの有無（BLADE、Cartesian）を変更させたTSE-T2強調画像を撮像し、Black blood（BB）画像に対するパラメータの最適化を行った。さらに、当院の頚動脈ルーチン撮像において頚動脈MR angiographyにて狭窄が疑われた症例に対し、最適化したパラメータと従来法の追加撮像を行い、両者の病変描出能についての検討を行った。【結果と考察】今回の検討では、低いRFAに設定した画像でBB効果が高くなった。これは低いRFAが動きのある組織の位相分散を促進させたことが原因であると考える。FCは血流の方向で位相分散が補正され、BB効果が変化する可能性が示唆された。また、BLADEを付加した画像では、スライス方向に対して平行に流れる血流や渦流によって滞る血液などは位相分散が補正され、BB効果が低下する可能性が示唆された。しかし、スライス面内を垂直に流れる血流の信号に対しては、Cartesian画像との変化はほとんど認められなかった。今回の検討にてT2強調BB画像を撮像する際は、FCやBLADEは血流の方向によりBB効果が大幅に変化する可能性があるため、撮像断面は血流に対して垂直に設定することが重要となる。また、低いRFAはBB効果の向上が期待できるが、実効TEが変化する可能性があるため、パラメータを設定する際には十分に注意する必要がある。

P-1-008　CUBE法を用いた頸動脈プラーク撮像の検討

○武田　朋子[1]、本折　　健[1]、向井　宏樹[1]、横田　　元[1]、宇野　　隆[1]、小島　正歳[2]、松本　浩史[2]、
桝田　喜正[2]、小林　英一[3]、佐伯　直勝[3]
[1]千葉大学医学部附属病院　放射線科、[2]千葉大学医学部附属病院　放射線部、
[3]千葉大学医学部附属病院　脳神経外科

【目的】頸動脈プラークイメージングの分野において、3D-FSE法のシークエンスの活用が進んでいる。その過程で、血管内腔の信号残存やコントラストの低下などの問題点も挙げられおり、対策としてIR pulseなどのprepulseを併用が有用との報告もされている。当院でもprepulseを併用したCUBE法を用い比較評価を行ったので報告する。
【方法】使用機器はGE社製Discovery MR750 3.0T、受信コイルは頭頸部用フェイズドアレイコイルを使用した。CUBE T1 FLAIRの撮像にはGE社22.0 prototype eCUBE（研究用シークエンス）のパラメーターを使用した。
対象症例は頸動脈に有意狭窄を有する9症例。Cube T1（9症例）、CUBE T1 FLAIR（5症例）、Cube FLAIR（4症例）の画像をそれぞれ比較した。狭窄の長さ、狭窄率の再現性について頸動脈造影検査や超音波検査の所見と対比した。頸動脈プラーク、頸動脈内、咽頭内空気、近傍胸鎖乳突筋の信号を比較し、血管内腔信号の低下、および病変と周囲組織とのコントラストを評価した。また、blurringについて5段階で視覚評価を行った。
【結果/考察】狭窄の長さ、狭窄率はCube T1、CUBE T1 FLAIRで概ね同様に評価できた。血管内腔の信号低下は明瞭で、いずれのシークエンスでも有意差はなかった。プラーク/胸鎖乳突筋の信号比が最も明瞭だったのは、Cube T1だった。CUBE T1 FLAIRにおいてもプラークは同定可能だったが、周囲組織とのコントラストはCube T1に劣り、blurringの影響もうかがわれた。
【結語】Cube T1、CUBE T1 FLAIR、Cube FLAIRの比較評価を行った。血管内腔の信号低下や周囲組織とのコントラストが最も良好に得られたのはCube T1画像だった。TIの調節は今後の課題と考えられる。

P-1-009　T1-FLAIR JETを用いた頸動脈プラーク撮像の基礎的検討

○長谷川晋也[1]、永田　　覚[1]、太田　知則[1]、松島　孝昌[1]、篠原麻衣子[2]
[1]千葉県済生会習志野病院　放射線科、[2]東芝メディカルシステムズ

【目的】頸動脈の動脈硬化に起因するプラークは、脳梗塞･TIAの重大なリスク要因である。当院ではプラーク評価の為に心電図同期法において撮影を行ってきたがTRが心拍数により規定されてしまう、モーションアーチファクトの為に十分な画質が得られないなどといった事が問題となる事が多かった。そこで今回T1－FLAIR法に体動補正シーケンスであるJETを併用した頸動脈プラーク撮像の基礎的検討を行った。【使用装置】MRI 東芝 1.5T EXCELART-Vantage XGV 使用コイル NVSPEEDER 7ch-headcoil 自作ファントム（0.1%Gd、0.04%Gd、マヨネーズ、ベビーオイル、Nacl、CuSO4）【撮像条件】TR, TI可変 TEmin FA90 スライス厚5.0mm【方法】1ファントムによる評価（a）自作ファントムを用いてTRを1500～3100の200ms間隔で変化させた時のSNR、コントラスト比を評価した。（b）自作ファントムを用いてTIを200～2355の200ms間隔で変化させた時のSNR、コントラスト比を評価した。2健常ボランティアによる評価1で求めた最適条件とJETを用いない通常のFSE - T1強調像を撮像し、視覚評価を行った。【結果】（1－a）SNRはTRが大きくなるにつれて低くなった。不安定プラーク想定試料においてコントラスト比はTRの変化に関係なく比較的高い値を保っていた。その他の試料においてはTRが大きくなるにつれてコントラスト比は高くなった。（1－b）SNRはTI 1600～2000で高くなった。不安定プラーク想定試料においてコントラスト比はTIの変化に関係なく比較的高い値を保っていた。オイルにおいては、TIが大きくなるにつれて高くなった。（2）TR 2500、TI 1800にて良好な画像が得られた。【考察、まとめ】ファントム撮像においてSNRはTR＝1700～1900msにおいて良好であったがコントラスト比も考慮して今回はTR＝2000～2500msを最適値とした。またTIはSNRを考慮して最適値をTI=1600～2000msとした。JET法は嚥下、拍動、体動などのモーションアーチファクトを抑制するメリット以外にもTRを固定することができ、病変コントラストが向上することも期待される。

P-1-010　プラークイメージング用高感度フェイズアレイコイルの有用性の検討

○高橋　一広、豊嶋　英仁、沢木　未央、木下　俊文
秋田県立脳血管研究センター　放射線科診療部

【目的】頸動脈プラークイメージングには高感度・高分解能かつパラレルイメージングが可能なフェイズアレイコイルが望まれる。最近導入した高感度フェイズアレイコイルの信号雑音比（S/N）の3次元的感度分布を評価し、臨床的有用性を検討した。
【方法】高感度フェイズアレイコイルは対向型4チャンネルフェイズアレイコイルMachnet（Netherlands）CAROTIDS Coil（以下PACC）。片側のサイズ60×105mm、2素子が前後方向に配列。MRIはSiemens MAGNETOM Verio 3T。リファレンスとして標準装備の4チャンネルフレックスラージコイル（以下FLC）、サイズ516×224mmを使用。S/N測定は、硫酸ニッケル溶液を封入した200×120mm φ円柱ファントムを使用し、両コイルを別々に中央部に密着して装着して、高速SE法を用いて横断像をスライス厚5mm、ギャップレス、スライス40枚を連続して2回測定した。TR 1400ms、TE 11ms、FOV 180mm、マトリックス256x256、GRAPPA reduction factor 2、感度補正あり、concate. 4。S/Nは差分マップ法に準じてMathWorks MATLABで処理を行い、xyz方向の3次元的な分布を測定し有効な感度範囲を評価した。次に同意を得た健常者の頚動脈を両コイルで撮像し、血管壁のCNRを比較した。撮像は高速SE-Black Blood法を用い、空間分解能を0.5×0.5×2.0mmとした。
【結果】面内の深さx方向のS/Nプロファイルは、ファントム表面ではFLCに比べてPACCは4倍高値であった。PACCのS/Nは深部ほど急峻に低下し、表面から60mm深部ではFLCと同等になった。PACCの最大S/Nの30%を閾値とした場合、有効な感度範囲はx方向が40mm、y方向が90mm、z方向が90mmと判断した。健常者の頚動脈血管壁はPACCのほうが高CNRに描出された。
【考察】PACCは高S/Nであるため高画質なプラークイメージングに期待できる。ただし、有効な感度領域が限られるため、あらかじめ撮像部位を把握し、適切なコイルセッティングが重要である。

P-1-011　頚部頚動脈動脈プラーク脂質コアの高空間分解能拡散強調画像

○田村　　元[1]、大田　英揮[2]、永坂　竜男[3]、梶田　公博[4]、吉村　紳一[5]、小原　　真[6]
[1]東北大学大学院医学系研究科　医用物理学分野、[2]東北大学病院　放射線診断科、
[3]東北大学病院　放射線部、[4]岐阜大学医学部附属病院　放射線部、
[5]岐阜大学大学院医学系研究科　脳神経外科学分野、[6]フィリップスエレクトロニクスジャパン

【目的】頚動脈プラークイメージングでは、MRA、T_1強調画像、T_2強調画像、造影T_1強調画像などを撮像し、それら複数の画像のコントラストを総合的に見て、プラークの性状が診断されている。特に脂質コアの診断には造影T_1強調画像が必要とされている。近年、脂質コアの水拡散係数が小さいことが報告されており[1]、拡散強調画像を用いて脂質コアを同定できることが期待されるので、その臨床的有用性を検討した。
【方法】頚動脈有意狭窄を有する5症例を対象とした。装置はフィリップス社Intera Achieva 3.0T Quasar DualとSENSE Flex-S Coil(2ch)またはSENSE NV coil(16ch)を用いた。spin-echo single-shot echo-planarを用いた拡散強調シーケンスで、outer volume suppressionを加え、FOVを80×30mm、acquisition matrixは64×24とした。拡散強調画像のb値を10と500s/mm^{2}に設定した。Motion Probing Gradientはスライスに垂直な方向とした。TR/TEは4000/63ms、スライス面は軸位断で、スライス数は8枚、スライス厚/間隔は2.2/2.2mm、撮像時間は5分12秒であった。得られた画像は半値幅0.625mmのガウシアンフィルターで平滑化した後、異なるb値の画像の位置ズレの補正をした。b=10,500s/mm^{2}における信号強度s10, s500を用いて、ADCを画素毎に次式により計算しADCマップを得た。
ADC=Log[s10/s500]/490
これまでの診断基準で画像上脂質コアと診断した部位に手書きで関心領域を取りADCの平均値を得た。
【成績】b=500s/mm^{2}の拡散強調画像で脂質コアは明瞭な高信号を示し、そのADCは平均8.9×10^{-4}mm^2/sであった。
【結論】高空間分解能の拡散強調画像はプラーク脂質コアの同定に有用である可能性が示された。
[1] Kim S-E, et al. In Vivo and Ex Vivo Measurements of the Mean ADC Values of Lipid Necrotic Core and Hemorrhage Obtained From Diffusion Weighted Imaging in Human Atherosclerotic Plaques. J Magn Reson Imaging 2011；34：1167-1175.

P-1-012　CUBE頚動脈Black-Blood imagingの評価とCT-A・DSA画像との狭窄率の比較

○國分　美加[1]、今野　孝志[1]、国分　睦美[1]、島　　藍子[1]、大西　祐樹[1]、戸村　則昭[2]
[1]一般財団法人脳神経疾患研究所附属総合南東北病院　診療放射線科、
[2]一般財団法人脳神経疾患研究所附属総合南東北病院　放射線科

【目的】頚動脈プラークイメージングとして、臨床例においてCUBEにて撮像したBlack-Blood imageの評価を行い、CT-A・DSAとの狭窄率の比較を行った。【方法】使用機器は、GE Healthcare社製Signa HDxt 3.0T Optima Edition、使用コイルはHNS coilである。撮像シーケンスは、脂肪抑制併用CUBE(TR 500msec/eTE18msec/ETL13/BW50.0/NEX2/scan time4：32)であり、内頚動脈と外頚動脈を結ぶoblique-Sagittalにて撮像した。内頚動脈狭窄が疑われる臨床28症例に対して、血液信号の残存を検証するため、総頚動脈・分岐部直下・内頚動脈・外頚動脈の信号強度を同レベルの筋肉との比で表した値と、同様のairとの値を比較した。その中でCT-AかDSAを施行した症例20例に対し、CUBEで得られたデータをMin IP処理した画像と、CT-AのMIP画像・DSAでの頚動脈計測画像を、NASCETを用いて内頚動脈の狭窄率を算出し、超音波断層(US)による狭窄率とも比較した。また、狭窄形状についても比較検討した。【結果】CUBEはflow voidが顕著であり、頚動脈に合わせたoblique-Sagittal断面でも、血管内の信号強度は0.15～0.18であり、airが0.13だったことから、良好なBlack-Blood imageが得られたと言える。また、CT-AとDSAとのNASCETによる狭窄率についても相関が得られた($p<0.05$)。しかし、USでの狭窄率95%以上の症例では、狭窄率にバラつきが見られた。【結語】CUBEによる頚動脈Black-Blood imagingは、狭窄率と狭窄の形状の評価に有用と考える。

P-1-013　Real-IR画像を用いたBlack Blood Vessel Wallイメージング

木村　徳典[1]、○鎌田　光和[1]、末岡　和大[2]、山本　貴雄[3]
[1]東芝メディカルシステムズ（株）　MRI開発部、[2]東芝医用システムエンジニアリング（株）、
[3]東芝メディカルシステムズ（株）　MRI営業部

【背景・目的】近年脳梗塞の予防の観点から原因となる頚部をはじめとしたVessel Wall imaging（VWI）の重要性が高まってきている。現在MRIでは血管壁の情報を得るために血管信号を抑制したBlack Blood（BB）法が基本である。現在VWIではpreparationとしてflow saturation（flowSAT）やdouble IR（DIR）を併用した手法が主流であるが、血管信号抑制が不十分な場合があること、DIRでは非選択IRを用いるため単一スライスのみである。最近ではmotion-sensitized-driven-equilibrium（MSDE）などdephaseを併用した3D手法[1]も提案されているが、モーションアーチファクトや渦電流の影響が問題とされている。我々は弱いMPGを加えたBB-FEシーケンスで背景位相補正後のreal画像が血管-背景CNRの向上に有効なことを報告している[2-3]が、本報告ではIRやDIRを併用したreal画像のVWIへの適用を目的に検討した。【方法】T1WIではIR厚を画像スラブより厚めに設定した3D-FFEを用い、またPDWIやT2WIではDIR-2D-FSEで血液のMz=0となる（null point）以前のTIでもread-outを行うことによりマルチスライスとした。いずれも背景位相補正後にreal化した。MR装置は東芝製Vantage Titan™ 3Tを用いて、ファントム実験、および社内規定に基づき承諾の得られた正常ボランティアに対してTIなどのパラメータとCNRを検討した。【結果・考察】Real IRによりnulling point以前のTIではT1WI，PDWIおよびT2WIとも血管内血液が負信号となり、T1WIではT1コントラストの大きなTIに設定可能なため通常のmagnitude画像に比べ組織間CNRが向上し、さらにDIR-2D-FSEではTIの異なる複数スライス間でBBを維持しつつ静止組織間CNRのTI依存性が無視できた。Real-IRを用いたBB法はmagnitudeベースの手法に比べTI設定の自由度が大きく、Vessel Wallイメージング手法として有用であると考えられる。[1] Wang et al. MRM2007；58：973-981. [2] Kimura et al. MRM2011；66：437-447. [3] Kimura et al. Proc of ISMRM2009, pp3487.

P-1-014　3D SPACE法による大動脈弓部領域のvessel wall imaging

○鈴木　宏明[1]、大滝　正子[1]、野口　景司[1]、北川　　久[2]、松尾　浩一[1]、佐久間　亨[3]
[1]東京慈恵会医科大学附属病院　放射線部、[2]東京慈恵会医科大学附属第三病院　放射線部、
[3]東京慈恵会医科大学　放射線医学講座

【背景】カテーテル治療や抗凝固療法を行う前に大動脈弓部領域の壁在血栓の有無や質的診断を行うことは、血管壁に蓄積した粥腫が飛散し末梢動脈閉塞や脳梗塞などの合併症を防ぐために重要である。Inversion Recoveryパルスによって血液のnull pointを設定した3D gradient echo法であるMPRAGE法を用いた報告はあるが、大動脈の乱流によって血管内腔が十分に抑制されない症例も経験する。我々はvariable refocus flip angleを用いた3D TSEシーケンスのflow void効果を利用したSPACE法によって大動脈弓部領域のvessel wall imagingを試みたので報告する。【目的】3D SPACE法による大動脈弓部領域のvessel wall imagingに適したパラメータの検討を行う。【方法】使用装置はMAGNETOM Avanto 1.5T B19（SIEMENS社製）Neck matrix coil、Body array coilを使用。当院倫理委員会にて承認を得られた健常ボランティアに対し、乱流が起こる大動脈弓部領域で高いflow void効果を得られるパラメータの検討を行った。TR、Flip angle mode（constant、PD var、T1 var）、励起方法（slab selective、non selective）、Turbo factor、Echo train durationを変化させ血管内腔と筋組織とのコントラスト比の検討を行った。最適化されたSPACE法と従来法であるMPRAGE法を撮像し、壁在血栓の信号強度を視覚評価にて比較検討した。【結果・結語】励起方法はnon selectiveにすることで撮像範囲内に入り込む血流信号を抑制することができ、TRを延長するほどflow void効果が誘発された。また、Flip angle modeはPD var、T1varでコントラストが上昇した結果となった。Turbo factor、Echo train durationを短縮することで乱流の影響を低減できた。3D SPACE法を用いることで大動脈弓部領域でも血管内腔が抑制されたvessel wall imagingが撮影可能であり、壁在血栓の有無のや質的診断に応用されることが示唆される。

P-1-015　脳疾患患者におけるQ-ball imaging法を用いた錐体路描出

○鈴木　雄一[1]、増谷　佳孝[1]、齊藤　邦昭[2]、國松　　聡[1]、武笠　晃丈[2]、丸山　克也[3]、
Thorsten Feiweier[4]、井野　賢司[1]、更科　岳郎[1]、渡辺　靖志[1]、後藤　政実[1]、赤羽　正章[1]、
矢野　敬一[1]、斉藤　延人[2]、大友　　邦[1]

[1]東京大学医学部附属病院　放射線部・科、[2]東京大学医学部附属病院　脳神経外科、
[3]シーメンスジャパン株式会社、[4]Siemens AG

【目的】Q-ball Imaging（QBI）を用いて，健常人ボランティアと脳疾患患者の錐体路描出を目的とした．拡散テンソルtractography（DTT）と，QBI解析を用いたtractography（QBT）の描出能を比較した．
【対象と方法】対象は健常人ボランティア男性1名（年齢32.0歳）と脳疾患患者17名（男性12名，女性5名），平均年齢48.8歳の計18名．Siemens 1.5T MAGNETOM AVANTO BA17を用いて，QBTに使用するデータ（MPG 60軸［錐体路描出用として独自開発したMPG配列とJones法］の2種類，b-value 3000［s/mm2］）を撮像した．また比較として，GE 3.0T Signa HDxt ver16で術前に撮像されたデータ（MPG 30軸，b-value 1000［s/mm2］）を用いてDTTを描出した．QBI解析はDiffusion Toolkitを用い，QBT描出はTrackVisを用いた．また拡散テンソル解析・DTT描出は，VOLUME-ONEおよびdTV2を使用した．
【結果】QBTでは錐体路が全例で描出された．疾患側ではJones法がより外側まで描出される傾向にあった．健常側および健常人ボランティアでは，独自開発したMPG配列の方が，より外側まで描出される傾向にあった．一方DTTでは錐体路の内，皮質脊髄路は全例描出されたが，皮質延髄路が描出される症例はほとんどなかった．また浮腫が強い2症例において，QBTは浮腫の中を通過して運動野に到達する結果を得たが，DTTでは得られなかった．
【考察】QBTで疾患側の描出が優れていたのは，Jones法が多かった．独自開発したMPG配列は，健常者の走行方向を前提としているため，浮腫や病変の影響を受けた神経走行を効果的に反映できなかったためと考えられた．
【結論】QBTを用いて健常人と脳疾患患者の錐体路を描出した．DTTに比べQBTは描出される領域が広く，より錐体路を表現している可能性が高く，術前の支援診断としての有用性が示唆された．今後，QBTで描出した錐体路のvalidationが課題である．

P-1-016　軽度認知障害とアルツハイマー病における海馬傍回帯状束の変化：高解像度拡散テンソル画像による検討

○伊藤　賢司[1]、佐々木真理[1]、高橋　純子[2]、山下　典生[1]、樋口さとみ[1]、Goodwin Jonathan[1,3]、
上野　育子[1]、原田太以佑[1,3]

[1]岩手医科大学医歯薬総合研究所　超高磁場MRI診断・病態研究部門、
[2]岩手医科大学　内科学講座神経内科・老年科分野、[3]北海道大学病院　放射線診断科

【目的】高解像度拡散テンソル画像（diffusion tensor imaging，DTI）を用いて、軽度認知障害（mild cognitive impairment，MCI）とアルツハイマー病（Alzheimer's disease，AD）患者における海馬傍回帯状束（parahippocampal cingulum，PhC）と後部帯状束（posterior cingulum，PoC）の拡散異方性変化を比較検討した。
【方法】AD患者20名、MCI患者41名、高齢健常者（healthy controls，HC）27名を対象に、3T MRI（Signa HDxt，GE）を用いて、single-shot EPI（b=1000s/mm^2、0.86 × 0.86 × 1.6mm^3）によるDTIを撮像した。MCI患者のうち、2年以上の経過観察でADに移行した21名をconverter（MCI-C）、移行しなかった20名をnon-converter（MCI-NC）とした。解析にはFSLを用い、各患者のDTIデータから算出したfractional anisotropy（FA）画像を非線形変換でJHU-FA templateに位置合わせした後、JHU-DTI atlasを用いてPhCとPoCの平均FA値を算出した。AD，MCI-C，MCI-NC，HC群間のFA値の差異をSteel-Dwass法を用いて検定した。
【結果】PhCでは、HCに比しAD（左，p=0.004；右，p=0.037）やMCI-C（左，p=0.005；右，p=0.030）におけるFA値の有意な低下を認めた。PoCでは、ADにおいてのみFA値の有意な低下を認めた（右，p=0.043）。PhC・PoCともに、MCI-NCとHCのFA値には有意差を認めなかった。
【結論】高解像度DTIにより、MCI患者における海馬傍回帯状束の微細な質的変化を検出することができ、MCIからADへの進行予測が可能となることが示唆された。

P-1-017　帯状束の拡散パラメータ測定によるAD、DLBの鑑別

○小菅　正嗣[1,2]、鎌形　康司[3]、本井ゆみ子[4]、堀　　正明[3]、増谷　佳孝[5]、福永　一星[1,3]、
濱崎　　望[3]、下地　啓五[3]、鈴木　通真[3]、鈴木由里子[6]、佐藤　秀二[3]、吉田茉莉子[3]、青木　茂樹[3]、
服部　信孝[4]、妹尾　淳史[1]

[1]首都大学人間健康科学研究科、[2]都立大塚病院　放射線科、[3]順天堂大学　放射線科、
[4]順天堂大学　脳神経内科、[5]東京大学　放射線医学、[6]フィリップス

【目的】AD（Alzheimer disease）、DLB（Dementia with Lewy bodies）は認知症状を示す代表的な神経変性疾患であり、しばしば鑑別が困難な場合がある。AD、DLBともに帯状回には比較的早期に病理変化が起こる領域であり、拡散テンソル研究ではADでは後部帯状回の拡散障害、DLBでは前・後部帯状回の拡散障害がそれぞれ報告されている。帯状束の前･後部の拡散パラメータを測定し、AD/DLB鑑別のバイオマーカーとなりうるか検討した。

【方法】対象は、age matchしたAD患者10名（平均年齢74.4歳）とDLB患者8名（平均年齢73.6歳）である。使用機器は3T MRI（Philips Achieva）を用い、8 channel head coilを使用した。撮像シーケンスはSE型single-shot EPI、撮像パラメータはTR/TE = 5400/70［ms］；voxel size = 1.75 × 1.75 × 3［mm］；MPG32軸；b値 = 1000［s/mm2］とした。解析ソフトウェアはVOLUME-ONE1.72、dTVII.SRを使用した。帯状束を前･後部に分けて拡散テンソルトラクトグラフィを用いたTract-specific analysisを行い、fractional anisotropy（FA）、Mean diffusivity（MD）、axial diffusivity（AD）、radial diffusivity（RD）を算出し、群間比較を行った。またそれぞれの拡散パラメータの診断能を比較するためにReceiver operating characteristic（ROC）解析を行った。

【結果】前部帯状束においてAD群に比較し、DLB群で有意なFA低下（P = .015）およびRD上昇（P = .006）を認めた。後部帯状束の拡散パラメータについては、ADとDLB間で有意差は認められなかった。ROC解析の結果、area under the ROC curve（AUC）はFAで0.163、RDで0.894であった。RDが最も良い診断能を示し、cut off値を0.634に設定すると感度は75%、特異度は90%であった。

【結論】前部帯状束の拡散パラメータ測定はAD/DLBの鑑別診断に有用で、特にRD測定が有用である。

P-1-018　脳の左右の神経線維の類似性の検討

○丹　　綾香[1]、八木　一夫[2]、小野寺聡之[2]、橋本　佳祐[2]、山崎　雅史[2]

[1]首都大学東京　健康福祉学部放射線学科、[2]首都大学東京大学院人間健康科学研究科　放射線科学域

【背景】大脳には半球優位性がある．脳の機能に着目すると半球優位性は見られるが，DWIの応用として白質の拡散異方性から白質線維の走行を立体表示するDiffusion Tensor Tractography（DTT）から得られた神経線維に着目すると，脳の左右の半球に同一の神経線維が走行すると考えられている．そこで，TractographyのROIにfunctional MRIの賦活部位を用いて，左右に走行路がある皮質脊髄路（CST）および視放線（OR）を対象に，脳の半球優位性と神経走行の類似性の関連性について検討した．

【使用機器】1.5T MRI（Signa HDe：GE healthcare Japan），プログラム開発環境：IDL5.5（ITTVIS），SPM8（University College London），MRIcro（Dr. Chris Rorden），Image J（Broken Symmety Software）

【方法】対象は本研究に同意を得た健常ボランティア右利き男性，左利き男性の計10名（平均年齢21.9歳）．解剖学的情報として，T_1WI（3D-FastSPGR，TR/TE：400/54ms，matrix：256 × 256，FOV：256mm，slice tickness：2.0mm），DWI（30軸，TR/TE：9000/127.9ms，matrix：128 × 128，FOV：256mm，slice tickness：4.0mm，b-value：1000s/mm^2），functionalMRI（TR：3000ms，TE：37.1，FOV：245mm）の条件で撮像を行った．得られたDTIにSPM8を用いて歪み補正，位置ずれ補正等の前処理を行い，IDLをベースに研究室で独自に開発したソフトウェアを用いてDTTを作成した．解剖学的走行と比較しながら類似性を検討した．

【結果】類似性を比較した結果，CSTとORは左右の類似性が見られた．利き手によらずほぼ同一の神経線維が描出可能であったCSTに対し，ORは左右の類似性は低くなった．

【考察】ORの類似性が低くなってしまった原因としては，視覚野には視覚情報の形状や認識を司る腹側皮質視覚路と位置や空間認識を司る背側皮質視覚路があり，CSTの神経線維よりも複雑な走行となるためだと考えられる．左右の類似性が高いCSTについては，脳疾患等によりDTTの描出が困難な際に，応用できる可能性が示唆された．

P-1-019　multi-band EPI high resolution isotropic DWIの高速化

○堀内　　彰[1]、植田　貴司[1]、斉藤　健二[1]、若山　季樹[1]、坂井　圭吾[1]、千葉　　茂[1]、井田　正博[1]、村田　勝俊[2]

[1]荏原病院　放射線科、
[2]シーメンス・ジャパン株式会社　イメージ＆セラピー事業本部　リサーチ＆コラボレーション部

【目的】multi-band echo planar imaging（multi-band EPI（Work in Progress））は同時に複数の異なる周波数のRF送信を行い、得られた信号をParallel Imagingを用いて展開し、複数断面を同時に得る技術である。従来法であるsingle-shot EPI Diffusion Weighted Imaging（single-shot EPI DWI）では、全脳に対して薄いスライス厚でisotropic imagingを試みると、スライス枚数の増加によりTRが極端に延長してしまう。multi-band EPIを用いたDWIではTRの短縮が可能なためsingle-shot EPI DWIと比較すると高速撮像が可能となる。multi-band EPI DWIの至適条件の検討を行い、single-shot EPI DWIとの歪みの比較を行い、臨床での有用性を検討する。【方法】自作ファントムを用いてmulti-band EPI DWIの撮像条件であるmulti-band accel. factorの設定を変化させて撮像し、得られた画像について検討を行った。自作ファントムを用いてsingle-shot EPI DWIでaxial、coronal、sagittalの3方向撮像した画像とmulti-band EPI DWIでmulti planar reconstructions（MPR）処理した3方向の画像の歪みについて比較を行った。さらに同意を得た健常ボランティアに対し撮像を行い、歪みについての視覚的評価を行った。【使用機器】3T臨床装置（MAGNETOM Trio A Tim, Siemens）32ch-Head Matrix Coil自作ファントム【結果】multi-band accel. factorの増加により展開エラーに由来するアーチファクトが出現した。single-shot EPI DWIで撮像した3方向の画像と比較すると、multi-band EPI DWIでMPR処理した3方向の画像はそれぞれ自作ファントム、健常ボランティア共に歪みを低減できた。【考察・結語】multi-band EPI DWIでisotropic imagingを撮像可能であった。白質-灰白質の境界を明瞭に観察することが可能であった。薄いスライス厚であるため、パーシャルボリューム効果を低減できたためと考えられる。また、isotropic imagingであるためMPR処理により任意断面の観察も可能となり、歪みにおいてもsingle-shot EPI DWIで撮像した画像と比較すると低減できた。以上のことより、multi-band EPI DWIは病変の局所診断能の向上につながると考えられる。

P-1-020　RESOLVEを用い拡散強調画像高分解能化による頭部領域での撮像条件の検討

○坂井　圭吾、川上　史晃、植田　貴司、若山　季樹

公益財団法人保健医療公社荏原病院　放射線科

【目的】現在、拡散強調画像として広く用いられているSingle Shot EPI-DWI（以下SS-EPI）は、歪みの影響が大きく、さらに分解能にも制限があり問題となっている。今回使用したReadout Segmentation of Long Variable Echo-trains（以下RESOLVE）は、k-spaceをリードアウト方向にセグメント化することで歪みを低減し、さらに高分解能化が期待できるシーケンスである。本研究の目的は、RESOLVEを用いて拡散強調画像高分解能化における頭部領域での至適撮像条件の検討である。
【方法】同意を得た健常ボランティアを対象に、ResolutionおよびEcho Spaceを変化させ撮像を行い歪み及び描出能について視覚評価を行った。
【結論】従来法のSS-EPIと比較し、RESOLVEの至適条件TR 4000（msec），TE 90（msec），Matrix 384，PhaseResolution 75（%），ESP 380（μsec）では、頭部領域の拡散異常域を、より詳細に描出することが可能である。特に海馬領域においては歪みの少ない高分解能拡散強調画像の取得により、アンモン角や歯状回の構造を詳細に描出することができた。

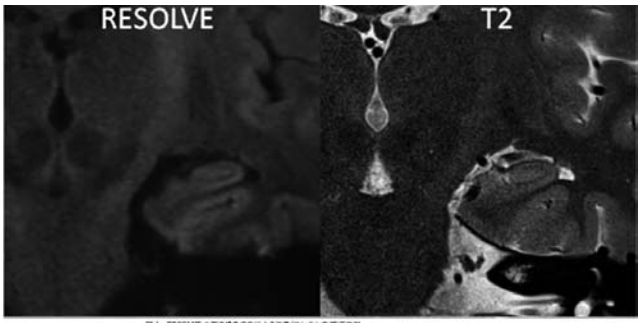

P-1-021　RESOLVEを用いた高分解能q-space imaging

○小野寺聡之[1,2]、八木　一夫[1]、上田　優史[1]、橋本　佳祐[1]、山崎　雅史[1]

[1]首都大学東京大学院人間健康科学研究科、[2]東京都保健医療公社豊島病院　放射線科

【背景】q-space imaging（QSI）はhigh b-valueにて撮像したDWIを用いて撮像を行い，フーリエ変換によって確率密度分布曲線を求めることにより，マイクロサイズの構造の解析を行うことが出来る手法である．ボクセル体積に対し撮像対象がきわめて小さいため，高分解能が必要であると考えられるが，QSIは通常single shot SE-EPIを用いて撮像を行っているため，EPI factor増加による画像歪みが増加してしまう．今回，Multi shot EPIの一手法であるReadout Segmentation Of Long Variable Echo-trains（RESOLVE）のを用いた場合の精度について検討を行った．

【使用機器】

装置：1.5T MRI（Magnetom Aera；Siemens Japan）

画像処理：IDL6.4（ITTvis），SPM8（University College London），MRIcro（Dr. Chris Rorden），Image J（Broken Symmety Software）

【方法】対象は研究室にて縮重合したPNIPAAm系ゲルファントムおよび、本研究に同意を得た健常ボランティア．通常のsingle shot EPIおよびRESOLVEを用いてq-space撮像を行った．撮像データに対して，IDL6.4ベースに独自開発したQSI Analyzerを用い，QSI解析を行った．

【結果・考察】Single shot EPIおよびRESOLVEを比較した結果，有意にRESOLVEの歪みは小さかった．またRESOLVEを用いたQSIはゲルファントムにおいて精度向上が確認された．今後，臨床応用に向けた撮像時間の短縮の検討が必要である．

P-1-022　頚部領域におけるReadout Segmented EPI（Resolve）を用いた拡散強調像撮像条件の検討

○宮川　孝史、嶋津　美和子、木村　拓美、村上　義和

市立長浜病院　放射線技術科

【背景・目的】Readout Segmented EPI（Resolve）はsingle shot EPIと比べecho spaceの狭小化により歪みの少ない拡散強調像を得ることができる。頭部領域においては高解像度な画像を安定して得られるが、頚部領域の撮像の場合、一部のスライスに極端な信号むらが認められる場合がある。そこで、頚部領域でResolveを用いて安定して良好な画像を得るための撮像条件、特にシミング方法の工夫についての検討をおこなう。【方法】1. ファントムを用いた検討　大きさの異なる寒天塊を複数作成し、それらを組み合わせて頭頚部コイル内に配置することで人体頸部の形状を再現したファントムを用いる。a）水平および矢状断面撮像において、シミング領域の位置と大きさが撮像範囲内の信号均一性に及ぼす影響を検討する。b）最適化されたシミング設定のもと、Reduction factor（Pat）数、RFOV（phaseFOV）を変化させて歪みの計測を行う。2. ボランティア撮像　ファントム検討で得られたパラメータにつき、その有効性を確認する。【結果】1. a）シミング領域を頚部の括れた一部のみに設定し、大きさ及び位置を同部の形状にアジャストすることで頭尾方向にほぼ均一な信号を得ることが出来た。b）Pat数は増加するほど、RFOVは小さくするほど歪みは小さくなったが、粒状感が増大し、N/2様のアーチファクトが目立つ結果となった。Pat数は2または3、RFOVは75%程度が有効と考えられた。2. 脂肪・髄液・空気・筋組織などが混在しファントムに比較して複雑な形状及び様相を呈する人体の撮像においてもほぼ同様な効果が確認された。【結語】頚部領域におけるResolveを用いた拡散強調像の撮像は、適切なシミング領域及び撮像条件の設定により歪みの少ない良好な画像を得ることができる。

P-1-023　ナビゲーションシステム導入を目的としたRESOLVEによるDTTの検討

○小野寺聡之[1,2]、八木　一夫[1]、橋本　佳祐[1]、山崎　雅史[1]、丹　　綾香[3]、岡田　洋一[2]、小野寺牧夫[2]
[1]首都大学東京大学院人間健康科学研究科、[2]東京都保健医療公社豊島病院　放射線科、
[3]首都大学東京健康福祉学部　放射線学科

［目的］脳神経外科手術において，GRE法もしくはSE法にて撮像された解剖学的情報（3D T1WI）とともに，Diffusion Weighted Imaging（DWI）の情報をもとに脳神経線維のDiffusion Tensor Tractography（DTT）を作成し，手術ナビゲーションへの導入が行われている．しかしながらSingle shot EPIを用いて撮像されたDWIは，特有なアーチファクト・歪みにより解剖学的情報との位置づれを起こすことが，ナビゲーションシステム導入において大きな障壁となっている．アーチファクト・歪みの軽減手段としてはEPI factorの低減が最も有効であり，臨床においてはパラレルイメージングやMulti shot EPIが用いられている．今回，Multi shot EPIの一手法であるReadout Segmentation Of Long Variable Echo-trains（RESOLVE）の有用性について検討を行った．

［使用機器］

装置：1.5T MRI（Magnetom Aera；Siemens Japan）

画像処理：IDL6.4（ITTvis），SPM8（University College London），MRIcro（Dr. Chris Rorden），Image J（Broken Symmety Software）

［方法］対象は本研究に同意を得た健常ボランティア．従来のSingle shot EPIおよびRESOLVEを用いてDWIの撮像を行った．撮像したDWIに対してSPM8を用いて3D T1WIとの歪み補正を行い，そのパラメータに関する比較を行った．また，SPM8による歪み補正前・後の画像に対してTractography解析を行い，解析されたTractographyをT1WIに重ね合わせを行った．重ね合わせた画像に対し，Tractography解析の経験が十分にある診療放射線技師および放射線科専門医が視覚評価を行った．

［結果・考察］Single shot EPIおよびRESOLVEを3D T1WIの歪み補正パラメータを比較した結果，有意にRESOLVEの歪みは小さかった．また，視覚評価において歪み補正を行ったSingle shot EPIは歪みの残存が指摘されたのに対し，RESOLVEは歪みが小さいとの結果が得られた．今後、従来より高分解能なDWIによるDTTを検討を行うとともに臨床応用につなげたい．

P-1-024　b-valueによるtractographyの変化の検討

○山崎　雅史[1]、八木　一夫[1,2]、小野寺聡之[1]、橋本　佳祐[1]、丹　　綾香[2]
[1]首都大学東京大学院人間健康科学研究科　放射線科学域、[2]首都大学東京　放射線学部放射線学科

【目的】脳外科の手術において拡散強調画像（DWI）の情報をもとに脳神経線維のtractographyを作成し，ナビゲーションシステムに導入する手法がある．tractographyはfunctional MRI等によるナビゲートを使用しない場合，解剖学的情報を元にROIを手動で設定して作成する．これは，tractography作成者が自由にROIを設定できる反面，作成者の主観を大きく反映し，客観性に乏しくなってしまうというデメリットがある．脳神経線維のtractographyの作成の際に用いられるb-valueは，一般的に1000[s/mm^2]程度である．動物用高磁場MRIを用いた研究では，high b-valueを用いることで忠実に白質神経路を描出が可能なことが報告されており，人を対象とした研究でも良好なfractional anisotropy（FA）が得られる事が報告されている．そこで，high b-valueでDWIを撮像することで，その画像から作成されるtractographyにどのような変化が起こるか検討した．

【使用機器】

装置：1.5T MRI（Signa HDe；GE healthcare Japan）

画像処理：IDL6.4（ITTvis），SPM8（University College London），MRIcro（Dr. Chris Rorden）

【方法】対象は本研究に同意を得た男性健常ボランティア．DWIのb-valueは1000から2500[s/mm^2]とした．撮像した画像は歪み補正，位置補正を行い，T_1WIとの形態補正を行った．得られた画像についてIDL6.4をベースに当研究室が独自に開発したソフトウェアを用いてtractography，FA mapを作成した．対象は，miss trackingの起こりやすい下前頭後頭束（IFOF）と下縦束（ILF）とした．tractographyから，通過点のFA値の平均と標準偏差を求めた．また，IFOFとILFの重なりの客観的評価を行った．

【結果・考察】b-valueを1000から2500[s/mm^2]まで高くすると，FA値の標準偏差が増加する傾向が見られた．これはb-valueが高くなるにつれてSNRが低下したためだと考えられる．しかし，tractographyの結果ではb-valueを高くしていくと目的外の脳神経線維の描出が抑制された．これにより，描出されるtractographyのmiss trackingの減少と，描出能の向上が期待される．今回DWIは全て30軸で撮像したが，今後は，high b-valueを採用する際に最適な軸数について検討する．

P-1-025　造影剤が^{1}H MR spectroscopyのコリンピークに及ぼす影響に関する基礎的研究

水越　和歌[1]、○小澤　栄人[1]、桜井　靖雄[2]、妹尾　大樹[2]、井上　快児[3]、木村　文子[1]
[1]埼玉医科大学国際医療センター　画像診断科、[2]埼玉医科大学国際医療センター　中央放射線部、[3]埼玉医科大学病院　放射線科

【背景】乳腺腫瘍の^{1}H MR spectroscopy（^{1}H MRS）は造影後に行われることが多いが、造影剤によりコリンピークの大きさが低下し、過小評価する可能性がある。造影剤の影響が最も小さい撮像条件を用いて（^{1}H MRSを施行することが正確な診断をするために重要である。【目的】造影剤がコリンピークのintegral（I），amplitude（A），width（W）に与える影響が、造影剤の種類・濃度、echo time（TE）によりどのように変化するかを調べる。【方法】コリン溶液を含むファントームを用い^{1}H MRSを施行しコリンピークのI, A, Wを測定した。コリンは粉末塩化コリンを使用し、リン酸bufferにより7.4ppmに調合後、造影剤（M：Gd-DTPA，P：Gd-HP-DO3A）と混合した。コリン濃度は1, 5, 10mM、造影剤濃度は0, 0.2, 0.6mMである。使用装置はSiemens社製Avanto 1.5T，コイルは2 channel breast coil，撮像シークエンスはPRESS法、repetition timeは2000ms，TEは272ms，136msである。得られたI, A, Wの変化率＝（測定値-造影剤濃度0mMでの測定値）/造影剤濃度0mMでの測定値，を求め、造影剤M, P混合による変化率を比較した。またTE 272msと136msでの変化率を比較した。【結果】TE272，136msともにコリン濃度上昇に比例しI, Aの上昇が見られた。Wに有意な変化はなかった。TE272msでは造影剤Mとの混合でI, Aは造影剤0.2mMで上昇（変化率I：46～114%，A：22～163%）し0.6mMで低下（変化率I：-13～-59%，A：-6～-66%）した。Wの変化に一定の傾向はなかった。造影剤Pとの混合ではI, Aは造影剤0.2mM，0.6mMともに増加（変化率I：21～159%，A：18～268%）を認めた。Wに変化に一定の傾向はなかった。TE136msでは、造影剤Mとの混合で変化率はTE 272msと比べ低く（I：-25～78%，A：-11～117%）、造影剤Pとの混合でも変化率はTE276msと比べ低かった（I：-6～81%，A：-11～-103%）。TE136msでのWの変化率に一定の傾向はなかった。【結論】コリンピークのI, Aは混合した造影剤の種類、濃度, TEの違いにより異なる変化を示し、Gd-HP-DO3Aの使用、TE 136msでの撮像で変化が小さい傾向を認めた。

P-1-026　MRS測定時の環境（磁化率）がピークに及ぼす影響の検証

○桜井　靖雄[1]、森田　政則[1]、妹尾　大樹[1]、水越　和歌[2]、小澤　栄人[2]
[1]埼玉医科大学国際医療センター　中央放射線部、[2]埼玉医科大学国際医療センター　画像診断科

【背景】近年、乳腺MRS検査に於いて造影剤使用の有無及び、濃度や種類がコリンピークに与える可能性が示唆されている。ファントムを使用しコリン濃度の検討を行うにあたり、測定環境による影響の検証が必要と考えられる。【目的】ファントムを使用したMRS測定時に、周囲環境がコリン濃度に与える影響の有無を評価、検討する。【対象および方法】対象は、コリン濃度5mM及び10mM濃度溶液を封入したファントム（コリンファントム）である。Siemens社製Avanto 1.5Tを使用し、2ch breast coilで行っている。シークエンスはPRESS法を使用、TR 1739ms、TE 270ms、加算回数128回、VOI 15mm × 15mm × 15mmのパラメータで測定した。コリンファントムに対し、4種の設置方法にて、マニュアルシミングを各々行い、Full Width at Half Maximum値（FWHM）を測定し、MRS測定を3回ずつ施行した。得られたコリンピークから濃度を求め、平均値と標準偏差を求めた。コリン濃度は2009年の本大会で発表した方法（演題番号P-2-145）と同様に外部標準物質を用いて測定した。a. 2ch breast coil内に直置き設置b.米で囲った状態c.SatPad^{TM}で囲った状態d.水道水で浸された状態コリンファントムは、全てコイル中心に設置した。【結論】1. ファントム濃度5mM　ファントム濃度10mM　a. FWHM：17.3（Hz）　測定濃度：2.2 ± 0.03（mM）　a. FWHM：18.2（Hz）　測定濃度：3.3 ± 0.06（mM）　b. FWHM：14.3（Hz）　測定濃度：2.3 ± 0.03（mM）　b. FWHM：16.0（Hz）　測定濃度：3.3 ± 0.04（mM）　c. FWHM：18.3（Hz）　測定濃度：2.0 ± 0.04（mM）　c. FWHM：17.3（Hz）　測定濃度：2.8 ± 0.05（mM）　d. FWHM：4.9（Hz）　測定濃度：3.8 ± 0.02（mM）　d. FWHM：6.8（Hz）　測定濃度：8.9 ± 0.02（mM）【考察】磁化率の影響の可能性が考えられたが、米やSatPad^{TM}を周囲に設置では、効果は無いようであった。全てコリンファントムの中心近くにVOIを設定したが、濃度に影響を及ぼしており磁化率の影響の可能性が考えられた。【結論】正常のFWHMが得られ、コリンファントムの濃度に近いコリンピークが得られたのは、周囲を水で囲った状態であった。

P-1-027　In vivo 1H MRSによる新生児の脳内乳酸濃度

○富安もよこ[1,2,3]、相田　典子[1,3]、柴崎　　淳[4]、遠藤真美子[4]、森　　香奈[1,5]、草切　孝貴[1,5]、
遠藤　和男[1,5]、野澤久美子[1,3]、清水　栄司[2]、小畠　隆行[1,2,3]、辻　比呂志[1]

[1]放射線医学総合研究所　重粒子医科学センター、[2]千葉大学大学院　医学研究院、
[3]神奈川県立こども医療センター　放射線科、[4]神奈川県立こども医療センター　新生児科、
[5]神奈川県立こども医療センター　放射線技術科

【目的】新生児脳では、疾患などがみられない場合でも、MRS法において明瞭な乳酸ピークが観測されることが報告されている（文献1）。本研究は、臨床用3T MR装置（Siemens）を用いたin vivo 1H MRS法により新生児期における乳酸の絶対濃度を得て、脳の発達との関連性を調べることを目的とした。【方法】対象は新生児群55名（撮像時の受胎後週数postconceptional age（PCA）30～43weeks）である。Single-voxel MRSはPRESS（TE/TR=30/5000ms）シーケンスを用い、選択領域は基底核（BG, 2.4-6.7ml）および半卵円中心（CS, 3.6-7.3ml）とした。定量解析はLCModelを用い、SNR=8以上のスペクトルから乳酸の絶対濃度を得た。また児童14名（8.8 ± 3.3歳, 範囲4-11歳）を対照児童群とした。【結果】乳酸濃度（BG, 新生児群n=47［0.27, 0.67, 1.07mM（Q1, median, Q3）］；対照児童群n=10［0.00, 0.19, 0.54mM］、CS, 新生児群n=46［0.52, 0.74, 1.00mM］；対照群n=14［0.07, 0.18, 0.21mM］）を得た。新生児群の乳酸濃度は、対照児童群より、有意に高かった（Mann-Whitney；BG, $p < 0.05$；CS, < 0.001）。乳酸濃度とPCAには有意な相関はみられなかった。【考察】本研究により、新生児期の脳内乳酸濃度の有意に高い定量的な値が得られた。アストログリアにおけるグルコース代謝は解糖系優位であることが示唆されており、放出された乳酸はニューロンで効率的にエネルギー源として用いられている（文献2, 3）。髄鞘化が進行中であるなど、未熟な新生児脳における乳酸高値は、新生児期以降と比べて1）アストログリアでのグルコース代謝がより解糖系優位である、2）ニューロンにおける乳酸消費量が少ない、または3）エネルギー源としての乳酸選択率が低い、などの理由が考えられた。【結論】1H MRS法により新生児の脳内乳酸濃度を知ることにより、脳の発達および機能変化などとの関連性の指標となり得ることが示唆された。さらなる研究により、新生児に特異的な代謝機能も含めたより詳細な情報を提供できることが考えられる。文献1. JMRI 2011；33：306. 2. PNAC 1994；91：10625. 3. JCBFM 2006；26：153.

P-1-028　MRSのデータ検証のあり方について －データ判別の一考察－

○前野　正登

国立障害者リハビリテーションセンター病院

【はじめに】MRSデータの評価方法の多くは、解析ソフトに代表されるLCモデルなどで行われ、得られたテータ結果を基に行われている。当センターでは、ホワイトノイズの手法を用いることで2009年第37回大会において事後加算によりノイズを減少させることにより主成分を強調できた。さらには、分散分析にてデータの検証をすることで多群との有意性を確認することができた。【目的】2009年第37回大会の報告を応用し、エクセルアドインソフトを用いデータの分散分析や多群との有意性を確認するために、加算回数におけるノイズの分散分析による有意差と予測される動き・過呼吸・腹圧によるノイズを分散分析、そしてCho・Cr・NAAの多変量解析することで、ノイズ成分の強いデータを客観的に棄却できる定量的な判別ができたことを報告する。【結果】加算回数の判別では、5回・10回・20回・30回・50回それぞれの加算回数10セットを1グループとし判別分析を行った。5回と10回では、グループ内に有意差があったが、20回以上では有意差が認められなかった。仮想ノイズとして過呼吸・腹圧・動きによる20回のデータ収集を行い、判別分析では過呼吸と腹圧には有意差がなく、動きには有意差があった。一方、20回の仮想ノイズ過呼吸と腹圧のCho・Cr・NAAの多変量解析では、決められた分散範囲を超えるデータがみられた。また、判別では有意差がみられなかったデータに分散範囲を超えるものがあり、棄却対象になった。【まとめ】MRSデータをテキスト外部出力することで、ホワイトノイズを有効に用いることができ、さらには統計解析が可能となった。また、判別解析の他に多変量解析により、客観性をもたらす定量的なデータ棄却と抽出が可能となり、データの精度向上に寄与するものと考える。

P-1-029　Proton MRSを用いたNAFLDにおける異所性脂肪の非侵襲的評価

○磯辺　智範[1]、岡本　嘉一[1]、平野　雄二[2]、志田　隆史[3]、小野塚太郎[3]、安藤　浩樹[3]、高田　健太[1]、佐藤　英介[4]、正田　純一[1]

[1]筑波大学医学医療系、[2]筑波大学附属病院　放射線部、[3]筑波大学大学院人間総合科学研究科、[4]北里大学医療衛生学部

【目的】本邦では、食習慣の欧米化と慢性的な運動不足に伴い肥満人口が増加しており、肥満者の約3割は非アルコール性脂肪性肝疾患（NAFLD）に罹患している。体内における脂肪の主な蓄積場所は脂肪組織であるが、NAFLDでは肝臓および骨格筋といった異所性に蓄積が認められる。本研究では、NAFLDにおける異所性に蓄積された脂肪を評価するツールとして、proton MRSに着目し、その有用性について検証した。【方法】対象は、NAFLDと診断された患者36名（M/F：11/25）、対照群として健常者12名（M/F：5/7）の計48名である。NAFLDの診断は、診療ガイドライン（J Gastroenterol Hepatol 2007）に基づいて行った。これらの対象に対し、3T MR装置（Philips）にて肝および大腿四頭筋のproton MRSを施行した。MRSシーケンスはsingle voxel PRESS法を採用し、肝MRSではTR：5000ms，TE：35ms，NSA：1，breath hold：10s、大腿四頭筋MRSではTR：3000ms，TE：40ms，NSA：96の条件でMRSデータを取得した。MRSデータは、肝では信号強度比（脂肪信号／組織水信号）、大腿四頭筋ではLCModelにて細胞内脂肪（IMCL）を解析した。最後に、これらの解析値を、体組成、生化学データおよび超音波による肝脂肪量（Fibroscan，Controlled Attenuation Parameter：CAP）と比較した。【結果】NAFLDの脂肪信号／組織水信号およびIMCLは、対照群と比較して有意であった。脂肪信号／組織水信号およびIMCLは、BMI、体脂肪量、肝機能検査値（AST，ALT，フェリチン値）、糖代謝（空腹時血糖，HbA1c，HOMA-IR）、アディポサイトカインと相関を認めた。また、脂肪信号／組織水信号は、CAPと高い相関を認めた。以上より、肝および骨格筋の脂肪化は、インスリン抵抗性、肝機能障害、肝内鉄蓄積とアディポサイトカインの異常と関連していることが示された。【結語】Proton MRSは、肝および骨格筋の脂肪量を非侵襲的に測定でき、体組成および生化学データとの相関が高いことから、NAFLDにおける異所性脂肪を非侵襲的に評価できる診断ツールとして利用できる可能性がある。

P-1-030　位相差強調画像におけるガドリニウム造影剤の影響

○北島　美香[1]、平井　俊範[2]、井料　保彦[2]、東　美菜子[2]、重松　良典[1]、山下　康行[1,2]、米田　哲也[3]、小味　昌憲[1]、森田　康祐[1]、中村　英夫[4]

[1]熊本大学医学部附属病院　中央放射線部、[2]熊本大学医学部　画像診断・治療科、[3]熊本大学大学院生命科学研究部　医療技術科学講座、[4]熊本大学医学部　脳神経外科

【目的】位相差強調画像（Phase Difference Enhanced Image：PADRE）は、位相画像から目的の組織に対応する任意の位相帯域を取り出し、その情報を強度画像上に付加した画像であるが、ガドリニウム造影剤のPADREへの影響の検討はみられない。今回の研究の目的は、PADREでの脳腫瘍の評価における増強効果の影響を明らかにすることである。

【方法】0-4.0mml/lの異る濃度のガドリニウム溶液をいれたtubeをagar内に配置したファントムを作成し、3T MRI で 3D FFE（TR/TE 32/23ms，resolution 0.5x0.5x1.0mm，SENSE 2，FA10，NSA 1） とMPRAGEを撮像した。PADREは3D FFE画像から作成した。PADRE、3D FFE、MPRAGEにおいて、各々のガドリニウム濃度溶液周囲に出現する信号変化を視覚的、定量的に検討した。定量評価は、各造影剤溶液のprofile curveから溶液外にみられる信号変化の半値幅を比較した。臨床例として、神経膠腫1例、転移性脳腫瘍2例で、造影前後のPADREと造影後MPRAGEを比較し、PADREでの造影剤の影響を視覚的に評価した。

【結果】PADREではガドリニウム濃度1mmol/lをピークとして、溶液周囲に低信号帯を認めたが、0mmol/lでは、低信号帯は認めなかった。FFE、MPRAGE画像では溶液周囲の低信号は認めなかった。profile curveは、PADREでは0.4-1mmol/lで半値幅が大きく、その前後の濃度で漸減した。臨床例では、MPRAGEで増強される領域は造影後PADREで高信号であった。造影前後のPADREを比較すると、増強される病変と周囲白質の間には信号変化を認める病変と認めない病変があった。

【結論】PADREでは、造影剤と背景の間にガドリニウム濃度に依存した信号変化を認める。臨床例では、MPRAGEで増強される領域はPADREで造影後高信号となり、造影領域と周囲白質の間に造影剤によると思われる信号変化を認めることがある。

P-1-031　Fat-Water Interface on Susceptibility Weighted Imaging

○Mehemed Taha、山本　憲、岡田　知久、金柿　光憲、伏見　育崇、富樫かおり
京都大学大学院医学研究科　放射線医学講座（画像診断学・核医学）

Purpose：In a clinical setting, lipoma can sometime show low signal intensity on SWI mimicking hemorrhage. The purpose of this study is to evaluate the fat-water interface chemical shift artifacts between SWI and T2＊WI with a phantom study and evaluate the SWI images in lipoma cases. Patients and Methods：SWI, magnitude, high-pass filtered phase and T2＊WI images of a lard-water phantom were evaluated in the in-phase, out-of-phase and standard partially out-of phase TE settings used for clinical 3T MRI SWI（19.7ms, 20.9 ms and 20.0 ms respectively）, to identify the most prominent fat-water interface low signal. SWI of 5 cases of CNS lipoma were retrospectively evaluated.
Results：TE=19.7ms showed the minimum fat-water interface low signal in the phase-encode direction on magnitude, high-pass filtered phase and SWI images. TE=20.9ms image showed the maximum fat-water interface in the phase-encode direction on magnitude, high-pass filtered phase and SWI images. TE=20.0ms image showed more fat-water interface low signal on SWI than T2＊WI especially in the phase-encode direction. All lipoma in the 5 patients showed high signal intensity with surrounding peripheral dark rim on SWI.
Discussion：On SWI, the lipoma showed hyperintensity surrounded by a low signal intensity rim in all 5 cases. We believe that this characteristic appearance may be due to the partially out-of-phase（TE=20ms）default setting of SWI at 3T MRI, which leads to a chemical shift at the lipoma-parenchyma interface in both the frequency-encode and the phase-encode directions.
Conclusion：Fat-water interface is more prominent on standard TE setting used for clinical SWI（TE=20.0ms）than that of T2＊WI and shows a characteristic surrounding peripheral low signal rim in lipoma.

P-1-032　脳深部刺激療法のための視床下核の同定に適したシーケンスの検討

○長濱　宏史[1]、鈴木　健吾[2]、庄内　孝春[3]、荒谷　和紀[3]、櫻井　佑樹[1]、平野　透[1]、中西　光広[1]、三上　毅[2]、三國　信啓[2]、坂田　元道[4]

[1]札幌医科大学附属病院　放射線部、[2]札幌医科大学　脳神経外科学講座、
[3]札幌医科大学　放射線診断学講座、[4]北海道大学大学院保健科学研究院

【背景・目的】視床下核に電極を留置し電気刺激を与える脳深部刺激療法はパーキンソン病患者のquality of lifeを改善することが期待される治療法である．ターゲットとなる視床下核は数mm程度の微細な構造であるため，φ1.5mm程度の電極を正確に留置するには高い精度でこの位置を同定する必要がある．術前の視床下核の同定には画像を用いた直接法としてスピンエコー（SE）法によるT2強調画像が多数報告されており，MRIによる視床下核の描出には含有する鉄の影響を受ける．以上から，磁化率の相違に鋭敏なグラディエントエコー（GRE）法によるT2＊強調画像やT2 star weighted MR angiography（SWAN）は視床下核を明瞭に描出すると期待される．本研究の目的はSE-T2強調画像（SE-T2），GRE-T2＊強調画像（GRE-T2＊），SWANを比較検討し，視床下核を同定するための最適なシーケンスを決定することである．
【対象・方法】本研究の主旨を伝え同意を得られた健常ボランティア6名（男性4名，女性2名，平均年齢34.3 ± 8.3歳）を対象にGE社製MRI装置Signa HDxt 3Tを用いて，SE-T2，GRE-T2＊，SWANを撮像した．各シーケンスの撮像条件は空間分解能，SNRを考慮のうえ臨床使用可能な条件に調整し，撮像時間を8分に合わせた．画像の定量評価には視床下核と黒質とのCNRを求めシーケンス間の比較を行った．信号計測には面積0.12cm^{2}の円形ROIを用いた．また，神経放射線科医2名による画像の視覚評価を，視床下核の描出について3；excellent，2；good，1；fair，0；poorの4段階で行った．
【結果】CNRはSE-T2，GRE-T2＊，SWANにおいて，0.37 ± 0.16，0.61 ± 0.46，1.40 ± 0.50となり，有意にSWANのCNRが高い結果となった．視覚評価の得点は1.25 ± 0.83，1.50 ± 0.96，2.16 ± 0.80となりSWANが最も高かった．
【結論】本研究において視床下核の同定に最も適切なシーケンスはSWANである．

P-1-033　中枢神経原発悪性リンパ腫：神経膠芽腫との鑑別における腫瘍内出血所見の有用性

○坂田　昭彦、岡田　知久、山本　　憲、金柿　光憲、伏見　育崇、森本　笑子、坂本　　亮、Mehemed Taha、中島　　諭、山田　浩史、奥知　左智、柿木　崇秀、百々　俊樹、大久保豪祐、山内　盛敬、富樫かおり

京都大学大学院医学研究科　放射線医学講座（画像診断学・核医学）

【背景】中枢神経原発悪性リンパ腫（PCNSL）では腫瘍内出血は稀とされているが、免疫不全患者出ないにもかかわらず出血を伴う症例が散見される。近年、磁化率強調画像（SWI）で見られる腫瘍内低信号（Intra-Tumoral Susceptibility Signal；ITSS）が神経膠芽腫（GBM）との鑑別に有用と報告されているが、PCNSLでITSS陽性例を比較的多く経験している。【目的】PCNSLとGBMの鑑別において、T2強調画像（T2WI）とSWIで見られる腫瘍内低信号所見の有用性を検討する。【対象・方法】対象は術前にMRI（SWIを含む）とCTを撮像したPCNSL19例、神経膠芽腫39例。2名の放射線科医が独立にT2WI、SWIとCTを後方視的に検討した。T2WIでは腫瘍内出血（Gross Intra-Tumoral Hemorrhage：GITH）と考えられる低信号の有無を、SWIではITSSを3-point scale（1：なし、2：10個以下、3：11個以上）で評価した。CTでは石灰化でないことを確認した。【結果】CTでは全例で石灰化を認めなかった。GITHはPCNSLの21%に、GBMの41%に見られ、両者の鑑別に有用ではなかった（p=0.20）。一方、GITHの有無にかかわらずITSS score≦2の場合、PCNSLの診断感度、特異度はそれぞれ79%、66.7%であった（p＜0.001）。【結論】ITSSはGBMとPCNSLの鑑別に有用であるが、特異度は高くない。したがって、腫瘍内に複数のITSSを認める症例でもPCNSLを鑑別に入れておく必要があると考える。

P-1-034　異なる正則化パラメータの組合せによる定量的磁化率マッピング（QSM）法

○佐藤　良太[1]、白猪　　亨[1]、谷口　　陽[1]、村瀬　毅倫[2]、五月女悦久[1,2]、越智　久晃[1]、尾藤　良孝[1]

[1]（株）日立製作所　中央研究所、[2]（株）日立メディコ　MRIシステム本部

【目的】近年，生体組織の鉄沈着の程度や酸素摂取率を定量的に評価する手法として定量的磁化率マッピング（QSM）法が注目されている。QSM法は，組織間の磁化率差によってその周辺におけるMRI信号の位相成分が変化することを利用し，位相画像から生体内の磁化率分布を推定する手法である。しかし，位相画像から磁化率分布を推定することは，解が一意に定まらない逆問題として知られている。この問題に対し，近年多くの手法が提案されている[1-3]。しかし，いずれの手法でも，ノイズを低減し，かつ磁化率の定量値を正確に再現するのは困難である。本研究では，ノイズが少なく，かつ定量性の高いQSM法の実現を目的として，異なる正則化パラメータの組合せによるQSM法を提案する。

【提案法】一般に，正則化法では，正則化パラメータの大きさによってノイズ低減の働きをもつ正則化の強さが制御され，解の特徴が変化する[1]。正則化が強いほど，ノイズが低減するが，定量性が減少する。提案法では，この解の特徴の変化を活かし，定量性の情報が多く含まれるk空間の低域では弱い正則化の解，k空間の高域では強い正則化の解を用いた。これにより，定量性を保持しつつノイズを低減した。さらに，強い正則化で推定した磁化率マップの空間勾配が真の解の空間勾配に類似することに着目し，この空間勾配の情報を付加することで定量性を向上させた。

【方法】提案法の有用性を検証するため，計算機シミュレーションにより従来法と提案法のノイズと定量性を比較した。従来法は，最も代表的な手法であるMEDI[2]とフーリエ変換法[3]とした。定量性は，複数組織における推定磁化率値と真値との誤差で評価した。

【結果】提案法の誤差は，組織毎の平均で7.7%であり，MEDIと比べノイズが同等の条件で52%低減，フーリエ変換法に比べノイズが34%低減される条件で33%低減した。以上より，提案法が従来法に比べ，ノイズと定量性の観点から優位であることが示唆される。

【文献】[1] Kressler, et al. IEEE TMI 2010；29：273，[2] Liu, et al. MRM 2011；66（3）：777，[3] Wharton, et al. MRM 2010；63：1292

P-1-035　Susceptibility weighted image（SWI）法による画像再構成（VR）を用いた脳表静脈の検討

○山口　智也[1]、町田　良典[1]、丹羽　健二[1]、市場　義人[1]、山田　隆憲[1]、荒木　朋浩[2]、金丸　憲司[2]、前田　正幸[3]

[1]社会法人峰和会鈴鹿回生病院　放射線課、[2]社会法人峰和会鈴鹿回生病院　脳神経外科、
[3]三重大学医学部附属病院　外科系診療科　画像診断科

【目的】現在、当院では脳表付近に髄膜腫等の腫瘍病変が存在した場合、造影MRIで脳表静脈および腫瘍を、surface anatomy scanning（SAS）等で脳表を撮影し、画像処理装置（WS）でfusionさせることにより、脳表静脈と腫瘍の術前ランドマークとして活用している。しかし、造影剤禁忌の場合、MRVにより脳表の静脈を撮影する。MRVはPhase Contrast（PC）法にて撮影されるが、末梢の脳表静脈の描出には劣っている。今回我々は、SWI画像をVR再構成し、SASとfusionした画像が、術前ランドマークとして有用であるかについて検討した。【方法】［使用機器］3Tesla MRI Verio（SIEMENS）、WS：SYNAPSE VINCENT（FUJIFILM）、［撮影条件］SWI：TR 25ms、TE 20ms、FA 15°、Slice thickness 0.8mm、T1-VIBE：TR 6.59ms、TE 3.28ms、FA 15°、Slice thickness 0.9mm。［検討対象］髄膜腫等の症例でSWI法と造影MRIを撮影した6名。各画像をVR再構成し、造影MRIとSWI法で描出された脳表の静脈を、診療放射線技師2名、当院脳外科医1名、放射線科医1名で視覚的評価を行った。また追加検討として、当院で撮影されているSWI法が、脳表の静脈が最も描出される条件であるかを確認するため、TRおよびTEを固定した状態で、FAおよびスライス厚を変化させた脳表の静脈をVR画像で視覚的評価を行った。【結果】視覚的評価でSWI法は、脳表の静脈描出に優れていた。FAを変化させることでコントラストは変化するが、FAが小さすぎると脳実質とのコントラストがつきにくいため、FAは15°程度が妥当である。スライス厚が薄過ぎるとSNRが悪くなるためVR再構成時にノイズが出やすく、全脳を撮影するのに時間が掛かり過ぎるため、0.8mmから1.0mm程度に設定すべきである。【結語】SWIは脳表の静脈描出に有用であった。しかしながら、撮影条件により静脈の描出能や撮影時間が変化をするため、各施設により最適な設定が必要となる。

P-1-036　Keyhole imagingを用いた頭部非造影MRDSA法の検討

○小島　慎也、平田　政己、鈴木　　勝、田中　　功、上野　恵子

東京女子医科大学東医療センター　放射線科

【背景・目的】非造影MRDSA法は、arterial spin labelingの原理を応用し、その利点として造影剤を用いずに血行動態を観察できることが考えられる。しかし、非造影MRDSA法は多時相撮像を必要とする為、長い撮像時間が問題となってしまう。一方、造影MRDSAでは、keyhole imagingを用いることにより短時間で撮像することが可能である。本検討では撮像時間の短縮を図る目的で非造影MRDSA法にkeyhole imagingを応用し、その有用性について検討した。【方法】使用装置は1.5T-MRI（MAGNETOM Avanto、Siemens社製）を用い、撮像シーケンスはNative TrueFISP、対象は健常ボランティア5名とした。Native TrueFISPにおいて、keyhole imagingを用いていない元画像のデータからkeyhole imaging画像を作成した。keyhole imagingの割合を10～70%（20%毎）とし元画像とkeyhole imaging画像を比較検討した。検討内容は脳動脈に対するSNR、FWHM、4段階視覚評価とし、SNRとFWHMでは元画像に対する各keyhole imaging画像の割合を算出した。【結果】SNRの結果は、keyhole imagingの割合が小さい程SNRは低下し、10%のkeyhole imagingで元画像に対して約40%、70%のkeyhole imagingで約90%の値となった。FWHMの結果は、keyhole imagingの割合が小さい程FWHMが大きくなり、10%のkeyhole imagingで元画像に対して約200%、70%のkeyhole imagingでは約100%（ほぼ等しい値）となった。視覚評価では、keyhole imagingの割合が小さい程低い評価となり、50%以上のkeyhole imagingでは元画像とほぼ同等の評価となった。【結論】非造影MRDSA法にkeyhole imagingを応用することにより、画質を担保したまま、撮像時間を短縮できることが示唆された。

P-1-037　超短時間撮像4D-MRAの開発と条件最適化の検討

○杉森　博行[1,4]、藤間　憲幸[2]、鈴木由里子[3]、濱口　裕行[1]、藤原　太郎[1]、中村麻名美[4]、坂田　元道[4]、工藤　與亮[2]

[1]北海道大学病院　診療支援部　放射線部、[2]北海道大学病院　放射線診断科、
[3]フィリップスエレクトロニクスジャパン、[4]北海道大学大学院保健科学研究院

【背景】頭部領域において，非造影でのmagnetic resonance angiography（MRA）は広く利用されているが，time of flight-MRA撮像は流入動脈血のin-flow効果を利用した撮像であるため，血行動態を画像に反映させることができない．近年arterial spin labeling（ASL）法を用いて経時的に頭蓋内血管を描出することができる4D-MRAに関する報告がいくつか存在するが、コントロール画像，ラベル画像を別々に収集するために撮像に時間を要する場合がある．【目的】本研究は3-tesla（3T）MRI装置においてinversion recovery（IR）パルスを用い，コントロール画像，ラベル画像をすべての時相で収集することなく流入血管を選択的に設定し4D-MRAを撮像することのできる4D-acquisition technique using regional selective slab with inversion recovery（4D-ACTRESS）法について超短時間撮像での撮像を開発し，撮像条件最適化を行うことを目的とした．【方法】装置はPhilips社製3T MRI装置（Achieva TX-series），8-channel head coilを用い健常ボランティア5名（施設倫理委員会承認済）の頭部血管を撮像対象とした．4D-ACTRESS法の撮像シーケンスは3D T1-TFEPI sequence TR/TE：13/6.8ms，100slices，slice thickness：0.7mm，flip angle：10deg，160matrix，SENSE factor 3，cycle duration：1800ms，number of phases：7，time of phase：257ms，field of view：200mm，acquisition time：0：45．撮像条件の検討として，7phase中，IRパルスの印加する時相を変化させ内頸動脈，前大脳動脈，中大脳動脈，後大脳動脈，椎骨動脈に関心領域を設定し，信号強度の変化を比較した．【結果】信号強度が最も大きくなる時相（peak time）はIRパルスを印加するphase数を増やすほど延長したが，最大信号強度はphase2, 3にIRパルスを印加することで最大となった．時相と信号強度からなる曲線下面積はIRパルスを印加するphase数を増やすにつれて大きくなったが，最大信号強度が小さくなる傾向となった．【考察・結論】超短時間撮像4D-MRAは，IRパルスを印加するphase数を最適化することにより，超短時間で簡易的に血行動態を把握するのに有用な撮像法であることが示唆された．

P-1-038　7 Tesla高解像度MRAにおけるlong insular arteryの描出能の検討

○原田太以佑[1,2]、佐藤由衣子[3]、南波　孝昌[3]、別府　高明[3]、松田　　豪[4]、椛沢　宏之[4]、山下　典生[1]、樋口さとみ[1]、Jonathan Goodwin[1]、上野　育子[1]、伊藤　賢司[1]、工藤　與亮[2]、小笠原邦昭[3]、佐々木真理[1]

[1]岩手医科大学医歯薬総合研究所、[2]北海道大学　放射線診断科、[3]岩手医科大学　脳神経外科、
[4]GEヘルスケア・ジャパン　技術本部研究開発室

【目的】Long insular artery（LIA）は中大脳動脈島部（M2）から分岐する穿通枝の1つで、放線冠を栄養するため損傷されると片麻痺を生じることがあるが､従来のMRAでは描出困難であった。そこで､7 Tesla（7T）高解像度MRAによるLIAの描出能を検討した。【方法】健常ボランティア5名を対象に、7T装置（MR950, GE）を用いて、MTCパルス無し、MTCパルス併用の2種類のMRAを撮像した（3D-SPGR；TR，14ms［MTC-］，24ms［MTC+］；TE，3.3ms；FA，15；matrix，512×320；FOV，12cm；thickness，0.3mm［ZIP］；NEX，2）。LIAの最大信号値（SI-LIA）および血管近傍の白質の平均信号値（SI-WM）を用手的に計測し、コントラスト比（SI-LIA/SI-WM）を算出して比較検討した。また、冠状断･水平断slab MIP画像を作成し、視覚的に判定した。さらに、島弁蓋部神経膠種患者2名を対象に、MTC併用MRAを撮像し、LIAと病変･親血管との関係について検討した。【成績】健常者5名10血管中8血管においてLIAを認めた。視覚的評価では、MTC併用MRAではMTC非併用MRAと比しLIAの視認性が良好であった。LIAのコントラスト比は、前者で1.1-1.47（中央値1.34）、後者で1.08-1.38（1.17）であり、前者で有意に高値を示した（p=0.004, Wilcoxon検定）。島皮質神経膠種患者2名中1名で患側のLIAを認め、病変や親血管との関係を明瞭に把握可能であった。【結論】7T高解像度MRAによってLIAの描出が可能であり、MTCパルスを併用することでそのコントラストは向上する。本手法は、島弁蓋部神経膠種などの手術合併症の回避に有望と考えられた。

P-1-039　4D IFIR法による脳動静脈奇形に対する非造影time-resolved MRAの初期経験

○國松　聡[1]、渡辺　靖志[2]、竹井　直行[3]、新橋　靖真[1]、住田　薫[1]、山川　貴菜[1]、三好　光晴[3]、赤羽　正章[2]、桂　正樹[4]、佐々木弘喜[2]、森　墾[1]、大友　邦[1]

[1]東京大学大学院医学系研究科　生体物理医学専攻放射線医学講座、
[2]東京大学医学部附属病院　放射線部、[3]GEヘルスケアジャパン、
[4]東京大学医学部附属病院　放射線科

【目的】脳動静脈奇形を対象として，非造影MRAの手法のひとつであるIFIR法を応用した高時間分解能を有するtime-resolved MRAの実現可能性や特徴を検討する．【方法】対象は未治療または定位放射線治療後の脳動静脈奇形患者8名（男性2名，女性6名，年齢28～65歳，平均37.7歳）である．3T MRI（GE Signa HDxt）を用い，FAIR法によるラベリングの後，Look-Locker法を用い，80ms後から50ms間隔で計15相（80ms～780ms）において，SPGRベースのIFIR法による4D MRAデータの収集を行った（TR/TE=3.3/1.2，FA=3°，FOV=22cm，matrix=224×160，スライス厚=1.4mm，再構成後のボクセルサイズ=0.4×0.4×0.7mm）．このうち4名では同日にTRICKSを用いた造影time-resolved MRAが行われ，これらに対して動静脈奇形に関与する動静脈の描出能や分離能を検討した．【結果】流入動脈と導出静脈の描出能は，4D IFIRを用いた非造影MRA，TRICKSを用いた造影MRAでほぼ同等であった．ただし4D IFIRではラベリング面から離れた動脈が，TRICKSに比べ細く描出される傾向があった．流入動脈を導出静脈から分離して描出する能力は4D IFIRのほうが優れていた．【結論】脳動静脈奇形に対して，時間分解能を高めた4D IFIR法による非造影time-resolved MRAは実用可能と考えられた．

P-1-040　Carbogen吸入を併用した2D TOF-MRAによる脳静脈イメージング方法の検討

○圓見純一郎[1]、黄田　育宏[1,2]、劉　国相[2]、吉岡　芳親[2,3]、飯田　秀博[1]

[1]国立循環器病研究センター研究所　画像診断医学部、
[2]情報通信研究機構脳情報通信融合研究センター、[3]大阪大学　免疫学フロンティア研究センター

【目的】非造影血管撮像法であるTOF-MRAは、血流の遅い静脈の描出は難しいとされている。脳静脈の描出は主に、デオキシヘモグロビンによる磁化率効果を利用したT_2*強調画像やSWIにより行われているが、磁化率アーチファクトの影響を受け易い。そこで、造影剤の静注前後の3D FSE計測により、ΔR_2マップを作成する方法が提案されているが、造影剤投与を必要とし、撮像を2度行って後処理を行う必要がある。本研究では、より簡便な方法として、CO_2負荷によって脳血流量を増加させてin-flow効果を高めた状態で2D TOF-MRA撮影を行うことによって脳静脈を描出する方法を試みた。【方法】対象は正常SDラット（オス、250-350g）とし、小動物用7T MRI装置（BioSpec70/30USR；Bruker Biospin）にて、受信専用4chフェーズドアレイコイルを使用して撮像を行った。イソフルラン麻酔を施したラットに95% O2と5% CO2のCarbogenを吸入させ、吸入開始から15分後に2D TOF-MRAの撮像を開始した。中大脳動脈（MCA）が走行する領域の撮像を行い、MCAに交差する嗅静脈のイメージングを試みた。比較のため、Carbogen吸入状態での3D TOF-MRAの撮像と空気を吸入させた状態での2D TOF-MRAの撮像を行った。【結果と考察】Carbogen吸入状態において、通常の3D TOF-MRAでは撮像できなかったMCAと嗅静脈の交差を、提案法では描出することが出来た。また、空気吸入状態の撮像との比較から、Carbogen負荷により脳血流量を増加させることで、より細かな静脈の描出が可能であることが示唆された。【結語】提案法は、造影剤投与を必要とせず、一度の2D TOF-MRA撮像により血管を描出できるので後処理の必要とせず、簡便に脳静脈イメージングを行うことができる可能性がある。

P-1-041　3D cine phase contrast法による脳動脈瘤への血流流入部位の同定

○杉山慎一郎[1,2]、西條　義輝[3]、千葉　朋浩[3]、佐藤　幸悦[3]、新妻　邦泰[2,4]、船本　健一[5]、
清水　宏明[6]、藤原　悟[6]、冨永　悌二[2]

[1]広南病院　神経麻酔科、[2]東北大学　脳神経外科、[3]広南病院　放射線部、
[4]広南病院　血管内脳神経外科、[5]東北大学　流体科学研究所、[6]広南病院　脳神経外科

【目的】脳動脈瘤に対する血管内治療（コイル塞栓術）においては、血流の流入域（inflow zone）を密に塞栓することが肝要である。3D cine phase contrast（PC）法によって、治療前の脳動脈瘤についてinflow zoneを同定できるかどうかを検討した。【方法】内頚動脈-上下垂体動脈分岐部に発生した治療前の未破裂脳動脈瘤10例を対象とした。3D cine PC法を用いて、脳動脈瘤内の速度ベクトルデータを収集した。商用ソフトウエア（Flova；アールテック社）を用いて脳動脈瘤頚部断面における血流速度分布図を作成し、inflow zoneを同定した。さらに、すべての症例について、3D脳血管撮影から幾何学的形状を抽出し、2D PC法によって測定した親動脈流量を流入境界条件とした数値流体力学的シミュレーション（Computational fluid dynamics：CFDシミュレーション）を行った。3D cine PC法とCFDシミュレーション両者の解析結果を比較した。【結果】10例全てにおいて、3D cine PC法によって同定された動脈瘤のinflow zoneは、CFDシミュレーションにおけるinflow zoneと一致していた。【結論】3D PC法によって、脳動脈瘤のinflow zoneを同定できる可能性が示唆された。

P-1-042　3D-PC法を用いた舌動脈MRAの撮影時間短縮の検討

○川道　涼太[1]、緒方　貴文[2]、洞田貫啓一[1,3]

[1]メディカルスキャニング池袋、[2]メディカルスキャニング新宿、[3]メディカルスキャニング渋谷

【目的】舌癌に対しては造影検査が診断の中心的役割を担っているが、近年DWI，3D画像など単純MRIでも診断能を上げる検査法も多くなってきた。そこで、舌癌へのアプローチで重要な舌動脈を単純MRAにて描出、かつ動きによる影響を抑えるため撮影時間を短縮する検討をした。
【方法】使用機器はPHILIPS社製Achieva 3.0T、NVcoil-16chである。同意を得た健常ボランティアを対象にTR = 17msec、TE = 6msec、FOV = 150mm、matrix = 256x256（384x384），slice = 0.5mm、water-fat shift = 0.9を一定にし、VENCの設定は予め2D-PCにて撮影し描出能の高いVENCを選定。SENSE factorを1.5, 2, 3で撮影し、先端部、舌根部の領域と動きによる診断能を放射線診断専門医1名、2名の放射線技師にて評価を行った。

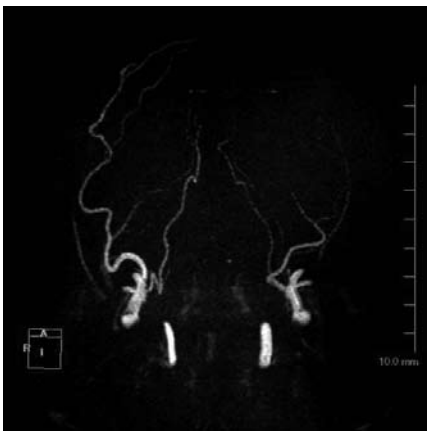

【結果】SENSE factor3では動きによる影響は少ないが、折り返りのアーチファクトが動脈に重なった。SENSE factor2では目立った動きによる影響は無く描出能も良かった。SENSE factorが1.5では動きによる影響はあったが描出能の高い画像も得られた。
【考察・結論】SENSE factorを上げると、撮影時間は短くなるが折り返りアーチファクトが目立ち動脈に重なってしまう。今回は健常ボランティアの撮影であり、事前に十分な説明が行われたためモーションアーチファクトを抑えることができた。また舌癌の患者にも十分な説明、撮影の順番などを考慮することによりSENSE factor2で臨床上有用であると考える。

P-1-043　頚動脈ステント留置術（carotidartery stenting：CAS）後経過観察における3D-TOF法の有用性

○神永　直崇[1]、金居　啓介[1]、大塚　和人[1]、三木俊一郎[2]、浅田　敏夫[1]、細越　光夫[1]
[1]独立行政法人国立病院機構水戸医療センター　放射線科、[2]筑波大学附属病院　脳神経外科

【目的】頚動脈ステント留置術（carotidartery stenting、CAS）が広まり、術後ステント留置された頸動脈における評価、経過観察では頸動脈echoやCTAが主に施行されてきた。当院では非侵襲的なMRIでの撮像により経過観察を行うことによって患者に負担をかけずにステント内腔の評価を検討した。【使用装置】シーメンス装置Magnetom Avanto 1.5T（2008年度 稼働）・実験【撮像条件と方法】3D-TOF法TR/TE/FA = 25ms/7.15ms/22deg、加算回数 = 1、FOV = 220mm slice thickness = 1.30mm、BW = 150Hz/px、TONE ramp = 50% CAS後48時間内のDWI撮像時に頸部MRA（TOF法）を追加撮像する。経過観察時約3ヶ月後に頸部MRAを撮像する。【結果】ステント留置後48時間内にはステント内の描出はされなかったが、3ヶ月後の頸部MRAにおいてはステント内腔が描出された。【結論】ステント留置後48時間内はアーチファクトにより描出されなかった内腔が、徐々に内皮化していき3ヶ月後の撮像において描出されたと考える。

P-1-044　3T装置によるASTAR法を用いた頸部超高速MRAの基礎的検討

○高松　　慎[1]、山下　裕市[1]、山田　明里[1]、宮本　良仁[2]、宮崎　寛之[2]、内ノ村　聡[3]、加藤　　勤[2]
[1]東芝メディカルシステムズ株式会社、[2]医療法人住友別子病院　放射線部、
[3]医療法人住友別子病院　放射線診断科

【目的】近年1.5T装置にてTrueSSFP法を用いた頸部超高速MRA撮像が、撮像時間の短さと安定性の高さにより広く臨床で使われている。今回我々は、TrueSSFP法を用いたASTARを用い3Tにて同様の撮像ができないか検討を行った。

【方法】同意が得られたボランティアにて、以下検討を行った。撮像はTrueSSFP法を用いたASTARにて収集、TR4、TE2、1seg sampling、STIR、minimum resolutionを基本条件とし、サブトラクション有無、ラベリングの有無、Shimming位置、BBTIを変化させ描出の視覚検討を行った。装置は東芝製Titan3Tを用いた。

【結果】通常のASTAR同様、サブトラクションを併用するほうが血管は強く描出された。しかし、Controlとラベリングの2回の撮像が必要であり、撮像時間の延長をともなった。またサブトラクションなしではコントラストは多少低下するものの、良好な描出を得ることが出来た。ただ、BBTIの設定によっては、内頚動脈分岐部において低信号になる部分が見られた。ラベリングなしにおいては、前述したような信号低下部分は見られないものの、FAを深く出来ないため血管のコントラストを十分に得ることが困難であった。Shimmingの位置や方法を変えることで、Bandingの影響のない画像を得ることが可能であった。

【考察】擬陽性を低減させる、撮像時間を短縮化する目的では、ラベリングなしが最も適しているが、血管のコントラストを稼げにくいこと、静脈が描出される欠点がある。逆にラベリングを印加した場合、撮像時間の延長や、血流の流入に依存した信号低下が発生するものの、長めのBBTIに設定することで擬陽性は低減させることができ、撮像時間の30秒前後で撮像可能であった。ASTAR法を用いた撮像ではTime-SLIPのような同期撮像ではないため、常に安定した検査時間、結果を得やすいと考えられる。

【結語】3T装置においても、30秒以下での頸部超高速MRAの撮像が可能であった。

P-1-045　眼窩部撮影補助具の試作と画質改善効果の検討

○宮武　祐士[1]、中田　　直[1]、鎌田　靖章[1]、高橋　優子[1]、本城　尚美[2]
[1]おさか脳神経外科病院　放射線部、[2]おさか脳神経外科病院　放射線科

【背景・目的】眼窩部撮影において脂肪抑制画像の有用性は高く、広く利用されているが、顔面凹凸構造や、皮膚と空気の境界面に起こる急激な磁場変動が原因とされる脂肪抑制不良となる例が少なくない。米を利用した補助具（米パッド）により頸部や関節領域の撮影において、磁場変動を緩和し抑制不良が改善したと報告があり、眼窩部に応用できないかと考えた。道徳的見地から、米に代用できる緩和材としてポリスチレンビーズ（以下ビーズ）を用いて脂肪抑制効果の検討を行った。【方法】使用機器はSIEMENS社製MAGNETOM Verio B17 3.0T，32ch-Head Coil。自作ファントムを作成し、CHESS法による脂肪抑制効果について、ファントム周囲に充填物がない場合、米，ビーズを充填した場合でそれぞれ撮影し、視覚評価を行った。また、アイマスクを応用した補助具を作成し、健常ボランティアに対し撮影を行った。【結果】視覚評価は脂肪抑制効果を4段階に分類し、スコア化した。平均スコアは空気1.2点，米3.8点，ビーズ3.4点となり、米とビーズどちらにおいても大差なく、ともに高評価であった。健常ボランティア撮影では、補助具を使用することで安定した脂肪抑制を得ることが可能であった。【考察】CHESS法は、水と脂肪のプロトンの共鳴周波数の差を利用した撮像法であり、他の脂肪抑制法と比べ撮像時間の延長が少なく、組み合わせ可能なシークエンスが多い。一方で、磁場の不均一に弱く、抑制不良が生じやすい欠点がある。欠点解消のために有用と報告されているのが米パッドであるが、道徳的見地から、米粒同様（4～6mm）のもので代用できないかと4mmビーズで検討し、米使用時とほぼ同等に抑制不良を解消することができた。緩和材となる素材については検討の余地があり、目的部位によって使い分けが可能だと考えられる。自作補助具で安定した脂肪抑制が得られたのは、複雑な凹凸構造に容易に密着することができ、急激な磁場変動を緩和することができた。【結語】4mmビーズを用いた撮影補助具により磁場不均一を緩和し、脂肪抑制画像において、良好な抑制効果を得ることができた

P-1-046　眼窩領域におけるT1-FLAIR法の基礎的検討

○中田　　直[1]、宮武　祐士[1]、鎌田　靖章[1]、高橋　優子[1]、本城　尚美[2]
[1]おさか脳神経外科病院　放射線部、[2]おさか脳神経外科病院　放射線科

【背景・目的】当院では眼窩領域のT1強調画像撮像においてSE法に比べSNR及びCNRに優れたIR-TSE法T1-FLAIR（以後T1-FLAIR法）を使用している。しかし、脳脊髄液、血液信号及び解剖学的構造から視神経後3/1から視交叉にかけての描出が困難な場合がある。そこでT1-FLAIR法の撮像条件の最適化及びSE法T1強調画像との比較検討を行ったので報告する。【使用機器】使用装置はSIEMENS社製MAGNETOM Verio B17 3.0T、使用コイルは32ch-Head coil。【方法】濃度の異なったGd造影剤希釈液（0.025%、0.066%）、オリーブオイル、蒸留水を用いT1コントラストを再現した自作ファントムを作成した。T1-FLAIR法のTRを1500ms～3000msまで500ms間隔、TIを400ms～1400msまで100ms間隔で変化させ最適なTR、TIをSNR及びCNRにより評価した。次に最適化したTR、TIに対しTEを10ms～70msまで20ms間隔で変化させTR、TIと同様SNR及びCNRの評価を行った。また、同意の得られたボランティアに対し、SE法T1強調画像及び最適化したT1-FLAIR法の撮像を行い、視神経と筋肉、白質と灰白質にそれぞれROIを置き比較検討を行った。【結果】TRが延長することで自由水のnull pointも延長した。CNRの評価ではTRを長く、TEを短くすることでT1コントラストの上昇がみられSE法T1強調画像より高い値を示した。T1-FLAIR法を臨床で使用する最適な条件として撮像時間やT1コントラストを考慮して、TRを2500ms、TIを900msとし、それに応じたTEを10msに決定した。【考察】T1-FLAIR法は自由水がnull pointになるTIの設定をすることでアーチファクトが少なく、高いT1コントラストをもった画像が得られた。これはIRパルスにより白質よりT1値の長い灰白質や自由水に近い血液信号が抑制されたためだと考えられる。ただし、造影検査を行う場合、病変のT1値が自由水のnull pointに近づくことで信号が抑制される可能性があり今後さらに検討が必要である。【結語】眼窩領域におけるT1-FLAIR法の最適な撮像条件を決定することで安定して眼窩内、頭蓋底の解剖を把握できるSNR及びCNRの高い画像を提供できるようになった。

P-1-047　頭頸部領域における2 point-Dixon法造影水画像と脂肪抑制造影T1強調像の比較

○扇谷　芳光、崔　　翔栄、清野　哲孝、笹森　寛人、西城　　誠、須山　淳平、石塚久美子、
廣瀬　正典、後閑　武彦

昭和大学医学部　放射線医学教室

【目的】頭頸部領域の脂肪抑制効果に関して、2 point-Dixon法造影水画像と脂肪抑制造影T1強調像を比較検討する。【方法】2012年8月から2013年4月までに2 point-Dixon法を用いた造影後水画像と脂肪抑制造影T1強調像が撮影された32例（男性19名、女性13名、平均年齢57.4歳）を対象とした。SIEMENS社製Avanto 1.5Tを使用した。各々のシーケンスのパラメーターは、2 point-Dixon法（TR/TE/FA=7.21/2.38, 4.76/15, FOV=220mm, voxel size=0.9 × 0.9 × 5mm3, slice gap=20％）、選択的脂肪抑制（CHESS法）造影T1強調FSE法（TR/TE/FA=500/9.8/180, Turbo factor 3, FOV=220mm, voxel size=1.0 × 0.7 × 5mm3, slice gap=20%）である。上咽頭、中咽頭、喉頭下のレベルで、左右前後四箇所の皮下脂肪とその近傍の筋肉内にROIを置き、信号強度を計測した。筋肉脂肪間コントラストを（筋肉信号強度―脂肪信号強度）/筋肉信号強度として、算出した。また、充実性腫瘤病変とその近傍の脂肪内にROIを置き、信号強度を計測した。病変脂肪間コントラストを（病変信号強度―脂肪信号強度）/病変信号強度とし、算出した。シーケンス間のコントラストについて、Wilcoxon signed rank testを用いて、検定を行った。【結果】上咽頭、中咽頭、喉頭下レベルで、4箇所の平均筋肉脂肪間コントラストは、2 point-Dixon法造影水画像（0.70 ± 0.10、0.68 ± 0.09、0.6 ± 0.15）が脂肪抑制造影T1強調像（0.35 ± 0.22、-0.1 ± 1.32、-0.7 ± 0.52）に対し、有意に高かった（P＜0.01）。また、充実性病変は17症例で21病変が認められた。病変脂肪間コントラストは、2 point-Dixon法造影水画像（080 ± 0.07）が脂肪抑制造影T1強調像（0.37 ± 0.43）に対し、有意に高かった（P＜0.01）。【結論】頭頸部領域において2 point-Dixon法造影水画像は、脂肪抑制造影T1強調像に比べ、良好な脂肪抑制効果を示した。脂肪に接する病変に関して、2 point-Dixon法造影水画像は、脂肪抑制造影T1強調像に比べ、充実性病変の検出に優れる可能性がある。

P-1-048　3T-MRIを用いた2point-DIXON法による頭頚部volume imagingの検討

○山越　一統、国府田哲弘、柴田　欣也

自治医科大学附属病院　中央放射線部

【背景、目的】頭頚部領域のMRI撮像は良好なGd造影後脂肪抑制T1画像が必要であるが、CHESS法や2項パルスによるWater Excitation法では脂肪抑制効果が不十分なことが多々経験される。特に3T-MRIの頭頚部領域ではB0、B1不均一により脂肪抑制困難となることが多い。それに対して、位相情報を利用するDIXON法でのWater Imageは頭頚部領域で良好な脂肪抑制画像として有用である。そこで今回2point-DIXON法（3d-vibe）による3T-MRIの頭頚部撮像を1.5T-MRIと比較検討、撮像条件の最適化を行った。
【方法】siemens社製 1.5T装置 Magnetom avanto、3T装置 Magnetom skyra両装置を用いてread out modeをmonopolar readout、bipolar readoutと変化させ、それに伴いAsymmetric echoの強度の違いにより分解能、コントラストをファントムにより検討した。
【結果】3T-MRIでは、monopolar read outの使用により1.5Tに比べて分解能が低下し、read out方向にartifactを認めた。bipolar readoutを使用することで、Asymmetric echoの強度を下げられることが可能となり、画質を改善することが出来た。
【まとめ】3T-MRIでは2point-DIXON法を使用するにあたり、1.5T-MRIよりもAsymmetric echoの強度を下げることが重要である。

P-1-049　2point－TSE－DIXON法のアーチファクトと脂肪抑制効果の検証

○氏田　浩一、坂井　義行、浅野　和也、島崎　綾子、丹　　章吾、黒澤　裕司、対馬　義人
群馬大学医学部附属病院　放射線部

【目的】2point－TSE－DIXON法のアーチファクトと脂肪抑制効果の検証を行うことである。
【使用装置】シーメンス社製MAGNETOM Trio a Tim System、自作ファントム
【方法】1. 使用コイルは8ch Head matrix coilを使用し、自作ファントムとして磁性体金属としてステープラー用つづり針を貼った物、非磁性体ステンレスを張った物、磁場不均一な物、3種類のファントムそれぞれにおいてアーチファクトの程度および脂肪抑制効果を比較した。2. 本研究の趣旨に同意の得られた健常人ボランティアに対し内臓Body Coilを使用し、Fov 500mmの冠状断の撮像を行い脂肪抑制の比較を行った。脂肪抑制方法はCHESS法、DIXON法で比較を行った。
【結果】1. 磁性体金属における脂肪抑制効果およびアーチファクトの比較では、DIXON法の水画像におけるアーチファクトは、CHESS法に比べ大きくなった。一方、非磁性体・磁場不均一なファントムにおいてはDIXON法がアーチファクト・脂肪抑制効果共に優れていた。2. 健常人ボランティアにおける脂肪抑制効果の比較では、DIXON法はFovの端においてもCHESS法に比べ良好な脂肪抑制効果を得ることができた。
【まとめ】DIXON法は、CHESS法で脂肪抑制が困難であった、頸部や四肢など磁場が不均一になる部位で均一な水画像を得ることができ、非磁性体金属がある場合でも良好な画像を得ることができた。

P-1-050　下顎運動の動的撮像データに対する処理手法の開発

○中井　隆介[1,2]、東　　高志[3]、茂野　啓示[1]、瀧澤　　修[4]、岩田　博夫[1]
[1]京都大学　再生医科学研究所、[2]京都大学　こころの未来研究センター、
[3]情報通信研究機構　脳情報通信融合研究センター、[4]シーメンス・ジャパン株式会社

【目的】現在、顎関節疾患は歯科口腔領域における治療課題の1つとされているが、その原因の特定や治療法の確立に至っていないのが現状である。これは顎関節疾患が関節異常や筋緊張や不正咬合などの複合的な要因によって発症するためだと考えられる。このような要因は顎関節の複雑な構造、非常に複雑な動きと関係している。特に関節円板はズレやすく、円板の転位で多くの障害が現れる。そして、これらの異常運動は個人個人によって異なるために問題を複雑化させている。このような問題に対応するためには個々の問題点の切り分けと判別、それぞれに対する評価・治療方法の確立が重要となる。これらの問題の解決のために、我々は以前からMRIを用いた下顎運動および関節円板についての画像化の研究を行ってきている。今回は下顎運動のMRIデータに対し顎運動状態等を自動的に検査する手法を開発したので、報告を行う。【方法】使用装置はSiemens社製Sonata 1.5T、コイルはヘッドコイルおよびダブルループコイルを用いた。使用した撮像シーケンスは、True FISPシーケンス（TR：5.43ms，TE：2.72ms，pixel size：0.684mm × 0.684mm，slice thickness：3.0mm，matrix size：176 × 256）で、顎関節を対象に撮像を行った。また、被験者はMRI撮像中に口の開閉運動を行った。撮像後、得られた画像に対し、骨部抽出処理およびマッチング処理等を適用し、運動軌跡を取得した。【結果と考察】自動処理により得られた軌跡と熟練者による軌跡の抽出結果を比較したところ、各点の誤差は1pixel以内であり、かなり小さいものであった。本研究から、本自動抽出処理および処理プログラムは、顎関節運動の動的撮像画像に対して運動軌跡を簡便に精度よく抽出できると考えられる。

P-1-051　phase情報を用いた動脈入力関数（AIF）算出の試み －顎顔面領域への応用－

○筑井　徹[1]、北本江梨奈[1]、大賀　正浩[2]、小林　幸次[2]、吉浦　敬[3]、小原　真[4]、白石　朋子[5]、稲冨　大介[5]

[1]九州大学大学院歯学研究院　口腔画像情報科学分野、[2]九州大学病院　医療技術部放射線部門、
[3]九州大学大学院医学研究院　臨床放射線学分野、[4]フィリップスエレクトロニクスジャパン、
[5]福岡歯科大学　診断全身管理学講座画像診断学分野

【目的】DCE-MRIのコンパートメント解析には、AIFが必用であるが、顎顔面領域では、流速による影響などで算出が困難である。今回は、位相画像を用いたAIF算出を試み、コンパートメントモデル解析に与える影響を検討した。

【方法】位相変化∝造影剤濃度変化の理論より、DCE-MRI撮像中のAIFを算出した。装置は、フィリップス社製1.5T MRIを用い、3D-T_1FFE（TR/TE=6.1/4.6ms、FA=15°、3.5s毎）にて撮像した。対象は、頭頸部腫瘤を有する38名。13名は、術前治療前後の二回検査を行った。解析項目は、1. 両側頸動脈におけるAIFの変動、2. 二回の測定におけるAIFの変動（左右平均）、3. 両側頚動脈をAIFとした際に病変部の薬物動態解析の結果への影響である。1、2は、peak値（C^{peak}）、peakまでの経過時間（T^{peak}）、最終20phaseの平均値（C^{last}）を検討した。3は、薬物動態解析で得られるK^{trans}（血漿から血管細胞外腔への速度係数）、ve（血管細胞外腔の占める容積の割合）をピクセル毎に比較した。

【結果】1. 撮像時の体動、AIFの変動などにより、9名を除外した。両側頸動脈のおけるC^{peak}、T^{peak}は、高い再現性、一致率（slope=0.90；R^2=0.85、slope=0.94；R^2=0.96）を示したが、C^{last}は、やや低い値となった（slope=0.88；R^2=0.65）。2. 二回の計測において、C^{peak}、T^{peak}は、高い一致率（slope=0.98；R^2=0.52、slope=0.94；R^2=0.45）を示したが、C^{last}の一致率は低かった（slope=0.35；R^2=0.34）。3. 両側頸動脈をAIFとした時、K^{trans}は、高い一致率を認める（slope=1.04；R^2=0.89）が、veは、50%近くの変動を呈する症例を認めた。

【考察】個人差を反映するAIF算出としてphase情報は、有用性が示唆されるものの、dynamic撮像中に蓄積するエラーにより、平衡相のAIFに変動をあたえ、veが不正確になるケースが見られた。

P-1-052　ASL、IVIM、DKIを用いた頭頸部扁平上皮癌におけるMulti-parametric analysis

○藤間　憲幸[1]、吉田　大介[1]、坂下　智博[5]、本間　明宏[5]、杉森　博行[2]、鈴木由里子[3]、工藤　與亮[1]、白土　博樹[4]

[1]北海道大学病院　放射線診断科、[2]北海道大学病院　診療支援部、
[3]フィリップスエレクトロニクスジャパン、[4]北海道大学　放射線医学分野、
[5]北海道大学医学部　耳鼻咽喉科・頭頸部外科

【背景、目的】非手術加療の頭頸部扁平上皮癌患者に対する原発制御、遠隔転移の予測因子としてASL、IVIM、DKIの有用性を検討した。【方法】非手術加療を受けた頭頸部扁平上皮癌患者24名を対象として、治療前および治療開始後早期にASL、IVIM、DKIを含んだMRI撮像を行った。それぞれの撮像において、ASLから腫瘍血流量、IVIMからTrue D、D＊、f、DKIからKurtosis値が算出された。また、治療前と治療開始後早期における各パラメーターの変化率も算出された。治療後にFDG-PET、MRI、CTを用いたMultimodality assessmentおよび経過観察の結果から、原発制御の有無としてCR群とNon-CR群の2群に分割された。また、経過観察における遠隔転移の出現によって遠隔転移群、非遠隔転移群に分割された。MRIによって算出された各パラメーターとCR群およびNon-CR群の関連、遠隔転移群および非遠隔転移群の関連について多変量解析を行った。有意と結果が算出された項目をすべて合わせた上でのmulti-parametric analysisとしての正診率も算出した。【結果】原発制御に関しては、CR群が19名、Non-CR群が5名であり、治療前のTBF、fおよびTrue D、Kurtosis値の変化率がCR群とNon-CR群で有意な差を認めた。これらを全て合わせた上での原発制御の正診率は遠隔転移に関しては、0.92であった。遠隔転移群が4名、非遠隔転移群が20名であり、治療前のTrue D、Kurtosis値およびTrue Dの変化率が遠隔転移群と非遠隔転移群で有意な差を認めた。これらを合わせた遠隔転移の正診率は0.88であった。【結論】非手術加療による頭頸部扁平上皮癌の原発制御、遠隔転移の予後予測因子としてASL、IVIM、DKIは有用な可能性がある。

P-1-053　拡散強調MRIにおけるMPGパルス印加時間および印加間隔の影響の検討

○宮崎　将平[1]、打越　将人[2]、立石宗一郎[1]、松井　　等[1]、山根　康彦[1]、堀之内　隆[1]
[1]大阪府立成人病センター、[2]シーメンスジャパン株式会社

［目的］拡散強調画像は生体の自由拡散と制限拡散により信号強度が変化し、拡散度合いはMPG（motion proving gradient）パルスの印加強度と印加時間δ、印加間隔Δにより制御される。我々はこれらのパラメータを変化させ、拡散強調画像への影響について検討した。
［方法］使用した拡散強調MRIシーケンス｛SIEMENS社から提供された研究用シーケンス（work in progress）｝では、δおよびΔを任意に設定可能である。3テスラMRI装置（SIEMENS、MAGNETOM Trio, A Tim system）を使用し、ファントムおよび健常ボランティアを対象として、当院の倫理規定に基づいて検討を行った。変更項目として、b factor=0、100、500、1000、2000s/mm^{2}に対し、δ=10～40ms、Δ=50～120msと変化させた。各撮像条件で得られたデータを用いて、$\ln[S(b)/S(0)] = -b \times ADC + b^2 \times ADC^2 \times K/6$から最小二乗法によりADC（apparent diffusion coefficient）値および尖度K（Kurtosis）を求めて比較検討した。
［結果］δを変化させた場合では脳の白質、灰白質、錐体路のADC値およびKに有為な変化は認められなかった。Δを変化させた場合では、灰白質おびよび錐体路においては同様に有為な変化はなかったが、白質においてΔの増大と伴ってKが上昇する傾向が認められた。
［考察］拡散強調画像における尖度は正規分布からの逸脱を評価する指標とされており、ズレが大きい程に拡散が制限されていることを意味すると考えられる。本検討範囲において、白質組織は他周囲組織と比較して制限拡散の影響が強く、上記結果が得られたものと考えられる。また、拡散への影響は、臨床機で変化可能な範囲で、δよりもΔの寄与が大きいことが考えられる。
［結論］本検討によってMPGの印加時間および印加間隔が拡散強調画像に及ぼす影響が確認された。またΔの最適化により尖度を用いた臨床診断の有用性が示唆された。

P-1-054　様々な生理学的条件における拡散パラメータの変動

○濱口　裕行[1]、Tha Khin Khin[2]、杉森　博行[1]、中西　光広[3]、中川　　伸[4]、藤原　太郎[1]、
吉田　博一[1]、荒井　博史[1]
[1]北海道大学病院　診療支援部（放射線部）、[2]北海道大学大学院医学研究科　放射線生物医工学分野、
[3]札幌医科大学附属病院　放射線部、[4]北海道大学大学院医学研究科　神経病態学講座精神医学分野

【背景・目的】拡散画像は拡散強調画像や拡散テンソル画像など広く臨床で使用されており、最近では水分子における拡散状態の正規分布からのずれを画像化することにより得られる拡散尖度画像が注目されている。頭部領域では脳脊髄液の拍動など生理学的条件が拡散画像に影響を与える可能性がある。そこで本研究では、様々な生理学的条件下における拡散パラメータへの影響を調べた。
【方法】装置はPhilips Achieva 3.0T TX、RFコイルは32ch sense head coil、拡散強調画像はb-factorが0、1000、2000s/mm^2、軸数は32軸を使用した。5人の健常人において、(1) 同期なし（Non-gated）、(2) 心電図同期-拡張期（Diastole）、(3) 心電図同期-収縮期（Systole）、(4) 呼吸同期-吸気（Inspiration）、(5) 呼吸同期-呼気（Expiration）で、大脳レベルの3スライスに渡って撮像を行った。Mean kurtosis（MK）、Apparent Diffusion Coefficient（ADC）、fractional anisotropy（FA）値を測定し、生理学的条件間の違いをヒストグラム解析法にて検討した。また、1人の健常人において、再現性の検討も行った。
【結果】同期なしと同期をかけた条件間で、ADC、MK、FAの順でヒストグラムのpeak positionに差が見られた。差が最も大きかったADCでは、同期なしとの差がDiastoleで約23%、Expirationで約42%であった。同一被験者における同条件撮像では、差は見られず高い再現性を示した。
【結語】MK、ADC、FAなどの拡散パラメータは生理学的条件の変化による影響を受けるため、拡散強調画像を撮像する際はできるだけ一定した条件で行うことが望ましい。

P-1-055　DWIにおける大脳皮質のADC値への磁場不均一の影響：MRIシミュレータを用いた検討

○牛島　大悟[1]、熊澤　誠志[2]、藪内　英剛[2]、大喜　雅文[2]

[1]九州大学大学院医学系学府　保健学専攻、
[2]九州大学大学院医学研究院　保健学部門医用量子線科学分野

【目的】神経変性疾患の研究では、拡散強調画像（DWI）を用いて大脳皮質のapparent diffusion coefficient（ADC）が調べられている。一方、DWIでは、磁化率効果に起因した磁場不均一により歪みを生じ、磁場不均一は、静磁場中におかれた被写体位置に依存する。そのため、DWIでは、被写体位置により歪みの程度が変化する。更に、歪みにより脳脊髄液の信号強度が皮質領域に重畳することにより皮質のADC値は上昇する。本研究の目的は、MRIシミュレータを用いて皮質のADC値測定における被写体位置と磁場不均一の影響について検討することである。
【方法】本研究では、MRIシミュレータとデジタル頭部ファントムを用いて、異なる磁場不均一間での皮質のADC値の違いを調べた。Susceptibility Voxel Convolution（SVC）法を用いて静磁場中におかれた被写体位置に依存した磁場不均一を計算した。磁場が均一な状態と異なる2パターンの磁場不均一を生成した。それぞれの磁場不均一下でMRIシミュレータを用いてsingle-shot EPIに基づいたDWIを生成した。各DWIからADCマップを生成した。本シミュレータでは皮質の拡散係数を$0.89 \times 10^{3}mm^{2}/s$とした。皮質領域に関心領域を設定し、対応のあるt検定を用いて、異なる磁場不均一間での皮質のADC値を比較した。
【結果】前頭洞付近の皮質領域では、磁場均一下でのADC値の平均値は$1.02 \times 10^{3}mm^{2}/s$となり、理想的な皮質のADC値よりも高くなった。同一領域において、異なる2パターンの磁場不均一下でのADC値の平均値は、それぞれ1.11×10^{3}、$0.952 \times 10^{3}mm^{2}/s$となった。これらのADC値は異なる磁場不均一間で有意差がみられた。また、他の領域では有意差は認められなかったが、ADC値に変化がみられた。
【結論】MRIシミュレータを用いて皮質のADC値測定における被写体位置と磁場不均一の影響について検討した。静磁場中におかれた被写体の位置に依存した磁場不均一により皮質のADC値は変化することが示唆された。

P-1-056　当院における各部位でのADCmap取得時のδΔの値について

○大村　佑一[1,2]、黒田　昌宏[2]、大野誠一郎[1]、田原　誠司[1]

[1]岡山大学病院　医療技術部放射線部門、[2]岡山大学院医学部　保健学研究科

【背景および目的】拡散強調画像より取得出来るADCの算出においてMPGパルスの印加間隔Δ及び印加時間δが重要である。SIEMENS社製3TMRI装置MAGNETOM Skyraでは拡散強調画像撮像時にδΔの値が表示される。日常検査におけるADCmap取得時のΔδの値を調べ、各種パラメータの設定による影響を調べた。【使用機器】MAGNETOM Skyra（SIEMENS社製3TMRI），20ch Head Matrix Coil，16ch Body Matrix Coil，Bottle Phantom Small（頭部用）Bottle Phantom Large（体幹部用）［方法］当院における日常臨床検査で使用している頭部・腹部・前立腺・乳房の拡散強調画像撮像時の撮影パラメータのうち、FOV，TE，TR，加算回数，スライス厚，スライス選択角度，スライス枚数，最大b値，b値の数・matrix一つのみを変更し，Diffusion schemeをmonopolarに設定し，ファントムを撮影してδΔの値を記録した。また，撮影日時における違いを調べるため，腹部の日常臨床の撮像パラメータを用いて，5日間のΔとδ値の変動を検討した。【結果】頭部･腹部･前立腺･乳房のいずれでも，TR，加算回数，スライス厚，スライス選択角度，スライス枚数，b値の数を変更したときδΔの値に影響はなかった。撮影日時における違いは見られなかった。FOV・matrixの変化によるΔとδ値の変化はわずかだった。FOVの変化では、Gradientによる神経刺激制限により，Δとδ値が変化した。TEの増加及び最大b値の増加は，Δとδ値を下図のように増加させた。【考察】最大b値を増加させるとΔとδ値が増加したが、このとき最小TEが同様の形で増加した。最大b値に対応する最小TEでのΔとδ値は，TEの変化の直線上にあった。つまり最大b値による変化は，TEによる変化である。【結語】臨床の現場においても，ADCmap作製時のb値の設定によるΔδ値を知っておくことにより，どの範囲の拡散を観察しているか，我々診療放射線技師も関心を持つことが重要である。

P-1-057　シミュレーションデータを用いたIVIMフィッティングの正確性の検証：3-params vs 2-params fittingの比較

○若山　哲也、椛沢　宏之

GEヘルスケア・ジャパン（株）　技術本部　MR研究室

【目的】本研究では、シミュレーションデータを用いてIVIMフィッティングにおける正確性を評価することを目的とする。IVIMにおけるフィッティングの方法として2paramsの非線形フィッティングと3paramsの非線形フィッティングによる正確性を比較した。

【方法】シミュレーションデータとして、D=0.6～1.8×$10^{-3}$$mm^2$/sの間で8点，D*=10～100×$10^{-3}$$mm^2$/sの間で8点，perfusion fraction（PF）=0.1～0.9の間で9点変化させた時の拡散強調画像（b=0, 10, 30, 50, 80, 100, 150, 200, 400, 800, 1000s/mm^2）をシミュレーションデータとして作成した。作成したシミュレーションデータに対して、3params fitting（D，D*，PFを非線形フィッティングで算出）と2params fitting（b≧200s/mm^2の線形フィッティングでDを算出しD*，PFを非線形フィッティングで算出）を行い、フィッティングによって得られたIVIMパラメータの正確性を検討した。

【結果】3params fittingでは全ての範囲で誤差1%以下となり、正確なフィッティング結果が得られた。2params fittingではD*が10×$10^{-3}$$mm^2$/sの時に、PFが高くなるにつれて誤差が大きくなったが、それ以外の範囲では良好なフィッティング結果となった。

【考察】D*が極めて低くPFが高い場合は、比較的高いb値の時でもperfusion項による信号成分が残存するため、2params fittingではDが過大評価され、結果として全てのIVIMパラメータで誤差が大きくなった。これらの誤差が大きくなるパラメータ範囲は、肝臓などの文献値から乖離しているため、実際の臨床データではどちらのフィッティングアルゴリズムを用いても正確性の良好な結果が得られると期待される。

【結語】3params fittingの方がより広いIVIMパラメータ範囲でフィッティングの正確性が保たれることが示された。

P-1-058　MATLABを用いたがん放射線治療評価用ADCmap画像解析プログラムの製作

根本　　泰、○小畠　隆行、尾松　徳彦、岸本　理和、立花　泰彦、若月　　優、神立　　進、唐澤久美子、辻　比呂志

放射線医学総合研究所　重粒子医科学センター

MathWorks社製の汎用数値計算ソフトウェアMATLABは、表計算ソフトや従来のプログラミング言語より容易かつ短時間に高度な数値計算を行うことが可能なソフトであり、画像解析専用のソフトを用いることなくユーザ自らプログラミングを行って画像を解析することができる。これまでにT2、プロトン密度、ADCの算出などを試みてきたが、今回はがん放射線治療評価用ADCmapについて下記の機能を持つプログラムを製作した。

(1) 撮影されたDICOMファイルからスライスを選択し、各スライスにおいてROIを抽出する。

(2) ROI内のADCについて、値と画素数との関係を表すヒストグラム、箱ひげ図、諸々の統計量を表示する（下図）。

(3) ROIの大小に依存せずに分布を調べるために、ヒストグラムを正規化することもできる。

(4) ROI抽出において、ノイズの原因となり分析に不要な周縁部を切削する（画像縮退）機能があり、分析に必要なデータを最大限残しつつ不要なデータを確実に除去できる。

(5) 2つのヒストグラムの類似度を表示できて、新たに得られたデータが既存の複数のデータのうちどれに最も類似したヒストグラムを持つかを調べることができる。

(6) GUIツールであり、操作においてMATLAB言語の知識を必要としない。

今後はこのプログラムを用いて、治療前・途中・後とADCmapの変化との関係を統計的に解析し、治療の効果を検証することを目標に更なる製作を進める方針である。

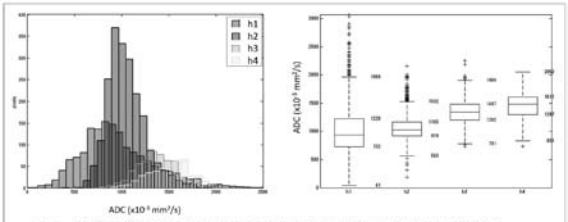

図1　がん放射線治療時の腫瘍内ADC変化を表すヒストグラム（左）と箱ひげ図（右）。
h1:治療前、h2:治療中（前）、h3:治療中（後）、h4:治療後。

P-1-059　拡散時間設定によるq-space解析値の特性評価

○畑　純一[1,2]、鈴木　雄一[1]、國松　聡[1]、桂　正樹[1]、佐々木弘喜[1]、増谷　佳孝[1]、八木　一夫[2]、矢野　敬一[1]

[1]東京大学医学部附属病院、[2]首都大学東京大学院

【背景・目的】生体内における制限拡散を定量的に計測評価する手法としてHigh b value拡散計測によるq-space imaging：QSIが提唱され注目されている．qsiに関する報告は近年になり数多く発表されるようになってきた．しかしながら，臨床で用いられるパルスそーケンスはqsiの理想条件の程遠い現状である．そこで，我々は，q-space解析に対し，重要なパラメーターの一つであるδとΔを変化させ解析結果との関連性を評価することを目的とした．

【方法】撮影装置は3.0T MRI装置（SIGNA-HrizonLX ver.14.0，最大傾斜磁場強度：50［mT/m］）を用い，パルスシーケンスはDW SE-EPIにδ，Δを可変とできるよう独自に開発し使用した．QSIパラメータはTR/TE：8000/24.4-70.6［ms］，b-value：0-12000［s/mm2］，Q-axis：3［dir］とした．撮像対象は東京大学医学部附属病院倫理委員会の承諾のもと，インフォームドコンセントにより同意を得た健常ボランティアを対象とした（n=6）．また，撮像部位は頭部を対象とした．QSI解析には東大放射線科開発のフリーウェアソフトdTV2を独自に改造し使用した．また，数値解析にはImage J 1.37v（National Institutes of Health）を用いた．

【結果及び考察】δ，Δを可変とし検討した結果，FWHMは臨床計測可能な範囲で拡散時間を調整すると内包後脚にて最大80%も異なる結果となった．Kurtosisに関しては臨床条件にてほとんど差が無い結果となった．q-space解析において拡散時間が異なると解析結果が異なるという結果が取得された．これにより，解析において臨床撮像に対する限界もあるが，条件設定としてδ，Δが重要だという特性，Kurtosisは現パルスシーケンスにおいても応用可能という特性を見出した．

P-1-060　MPG印加軸数が、QSI解析に及ぼす影響

○濱崎　望[1]、佐藤　秀二[1]、福永　一星[1]、堀　正明[2]、鈴木由里子[3]、芳士戸治義[1]、増谷　佳孝[4]、青木　茂樹[2]

[1]順天堂大学医学部附属順天堂医院　放射線部、[2]順天堂大学医学部附属順天堂医院　放射線科、[3]フィリップスエレクトロニクスジャパン、[4]東京大学大学院医学系研究科　放射線医学

背景）QSIの臨床導入において長い撮像時間が問題となる。QSIの撮像時間は、設定撮像q値数とMPG印加軸数の積にTRを乗じたものであり、MPG印加軸数による解析値の変動を確認しておくことは、臨床導入において重要である。今回、MPG印加軸数を変化させて解析値の比較検討を行った。方法）使用装置はPHILIPS Achieva 3.0T。撮像条件は、TR：4000ms，TE：97ms，voxel：4×4×4mm，q値（mm-1）：10point，Δ：47.8ms，δ：38.3ms固定とした。健常人頭部3名、MPG印加軸数を1・2・3・6・12・15と変化させた。また、印加軸が1軸と2軸に設定した時、X, Y, Z, XY, XZ, YZ軸の組み合わせで解析を行った。解析は、dTV.FZRにてMean Displacement image（MD）及びMax Probability image（MP）を作成し、脳梁膨大部、内包後脚、視床、被殻、脳脊髄液にROIの設定し有意差の検討をした。結果・考察）脳脊髄液では印加軸数3・6・12・15において、QSI解析値であるMD，MPに有意差はなかった。脳梁膨大部、内包後脚、視床、被殻では、MPG印加軸数が6・12・15と変化したとき、ほぼ同一の値を示したが、印加軸数が3の場合はMPは高く、MDは低下する傾向があった。軸数が増加することにより、関心領域内の解析値が平均化されると考えられる。印加軸数が3軸のROI解析では、隣接するボクセルにて大きく値が変動した。MPG軸数が少ないため隣接ボクセルでの解析値が変化したと考えられるが、歪み補正することにより一部安定した結果となった。印加軸数が1軸・2軸時の、脳梁・内包後脚の解析値は、MPG印加軸方向によって大きく変化している。印加軸数が1軸の場合でも、MPG印加方向と白質線維の方向と垂直であると、3軸印加時の値に近づいている。撮像対象としている組織構造ごとに、MPG印加軸数や印加軸方向を選択することにより撮像時間の短縮が可能だと考えられる。結語）MPG印加軸数が多くなると、関心領域内のQSI解析値が平均化される。また、少ない印加軸数での撮像では歪み補正が重要である。

P-1-061　拡散時間の変化がDiffusional kurtosis imaging（DKI）に与える影響

○福永　一星[1,2]、錦織　　瞭[1,2]、堀　　正明[2]、増谷　佳孝[3]、熊谷　文孝[1,2]、鈴木由里子[4]、
濱崎　　望[2]、佐藤　秀二[2]、芳士戸治義[2]、鎌形　康司[2]、青木　茂樹[2]、妹尾　淳史[1]

[1]首都大学東京大学院人間健康科学研究科、[2]順天堂大学医学部附属順天堂医院　放射線科・部、
[3]東京大学大学院医学系研究科　放射線医学、[4]フィリップス エレクトロニクス ジャパン

【目的】Diffusional kurtosis imaging（DKI）は制限拡散を非ガウス分布として評価する解析方法であり、組織内の微細構造を反映した評価が可能となる。本研究では、DKIの計測値に対する拡散時間の影響について検討した。

【方法】DKIデータの撮像には3T MR装置（Philips社製Achieva）を使用した。撮像プロトコールはSE型EPI拡散強調像で、対象は健常ボランティア3名（平均年齢23.3 ± 1.5歳）とした。DKIの計測値はノイズの影響を受けることが知られているため、ノイズの影響を除外した以下の撮像条件を使用した。TR/TE 5000/56-97ms；voxel size 3 × 3 × 3mm；MPG 30軸；b値0, 1000, 2000［s/mm2］；NSA 1/2/2/2/3；Δ / δ 28.7-83.1/9.5-17.9msまでの5種類とした。拡散時間は$\Delta - \delta /3$で示される実効拡散時間とした。解析ソフトはdTV.II.FZRx（東京大学放射線科と順天堂大学放射線科の共同開発）を使用して、内方後脚、脳梁、帯状束、視床、側脳室前角に関心領域を設定し、そのFA、ADCおよびmean kurtosis（MK）、radial kurtosis（RK）値を計測した。

【結果】内包後脚において、FA値と拡散時間は正の相関関係が認められた（$r = 0.710$, $p < 10^{-2}$）。側脳室前角のMK値（$r = -0.731$, $p < 10^{-2}$）およびRK値（$r = -0.830$, $p < 10^{-2}$）は、拡散時間と負の相関関係が認められた。内包後脚におけるRK値は、拡散時間と正の相関関係であった（$r = 0.641$, $p < 10^{-2}$）。

【結論】内方後脚におけるFA値およびRK値は同様の傾向を示し、拡散時間が長くなるほど高い値となった。一方、側脳室前角におけるMKおよびRK値は、拡散時間が長いほど低い値を示した。

P-1-062　Microsoft Excelによる拡散尖度簡易計算器の作成

○増谷　佳孝

東京大学医学部附属病院

【目的】拡散尖度イメージングは、診断に有用な情報をもたらすことが期待されている。実際に拡散尖度画像を得る場合、拡散強調像を外部のソフトウェアで処理する場合が多い。しかし、ROIを設定した範囲で拡散尖度を計算し、その統計量を出力可能なソフトウェアは少なく、また多くの画像を読み込むなど比較的処理が煩雑になることが多い。そこで本研究は、b値と信号値のペアを入力するだけで簡易的に拡散尖度を計算するソフトウェアをMicrosoft Excel上で実装することを目的とする。【方法】ソルバなど反復計算に基づく数値解によらず高速に解を得ることができる一般化閉形式解を利用して、Microsoft Excel上で拡散尖度を計算できるようスプレッドシートを作成した。専用のセルにb値と信号値のペアを3つ以上入力することで、拡散尖度、拡散係数、基準信号値（b=0の信号値）の推定値、および近似曲線も表示できるようにした（図）。【結果】Image Jなどで計測したROI内の信号平均値を複数のb値に対してExcelに入力することで、そのROI内の拡散尖度、拡散係数、基準信号値を得ることができた。また単一の位置での信号値群を使用した場合、どのような場合にパラメタ推定が失敗するのかといった確認にも利用できた。【結論】一般化閉形式解に基づきMicrosoft Excel上で拡散尖度イメージングのパラメタおよび近似曲線を得ることができる簡易計算器を作成し、その有用性を確認した。



P-1-063　拡散尖度計算における精度検証用数値ファントムの作成

○増谷　佳孝[1]、福永　一星[2]、堀　　正明[3]、青木　茂樹[3]

[1]東京大学医学部附属病院、[2]首都大学東京　人間健康科、[3]順天堂大学順天堂医院

【目的】拡散尖度イメージングは、拡散テンソルイメージングにおける拡散異方性などのパラメタに次ぐ新しい情報を診断にもたらすことが期待され、頭部のみならず様々な部位や疾患に対しての応用が報告されている。拡散尖度を求める方法として、Stejskal-Tannerの信号モデルにb値と拡散係数の二乗と拡散尖度の積の項を加えたモデルにおける最小二乗法などが知られているが、臨床画像において拡散係数、拡散尖度、および基準信号値(b=0における信号値)のパラメタ推定を精度よく行うのは雑音量によっては困難となり、拡散尖度画像に黒点状の雑音として現れることが多い。その問題を解決するために様々な計算方法の検討が行われているが、臨床画像を使用した場合には真の拡散尖度が不明であり、その評価には限界がある。そこで本研究は、真のパラメタが既知であり様々な雑音量を付加できる数値ファントムを作成することを目的とする。【方法】頭部における実際の数値を参考に、4種類の拡散尖度(K=0.4, 0.8, 1.2, 1.6)、3種類の拡散係数(D=0.56, 0.64, 0.72×10^{-3})、3種類の基準信号値(So=240, 280, 320)からなるパターンを有し、128x128x128のマトリクスサイズの数値ファントムを作成した。また、b値については3種(b=0, 1000, 2000sec/mm^2)および6種(b=0, 500, 1000, 1500, 2000, 2500sec/mm^2)の両形式を作成した。また、ライス分布に従う雑音を付加するため元の信号値の二乗に正規分布雑音の二乗を加えその二乗根をとった値を信号値を整数値に量子化し、実際の臨床画像を模擬した。これらのデータに対して、一般化閉形式による解、Jensenらによる閉形式解などのパラメタ推定法を適用し、その際の真のパラメタと誤差を評価した。【結果】各種の計算方法による拡散尖度画像において臨床画像と同様の黒点状雑音が現れ、実際の画像をよく模擬できていることが確認された。また、どのパラメタ推定法においても誤差が大幅に増加する雑音量の臨界点が存在することなども確認できた。【結論】拡散尖度計算の精度検証用の数値ファントムを作成した。数値ファントムに対して各種の計算法を適用し、その有用性を確認した。

P-1-064　拡散MRIデータのガンマ分布モデルによる解釈

○押尾　晃一[1]、新本　　弘[2]

[1]慶應義塾大学医学部　放射線診断科、[2]防衛医科大学　放射線医学講座

【目的】生体のnon-gaussian diffusionの解釈として様々なモデルが提案されているが、実際の組織学的な所見との関連がわかりにくいことが多い。この中でいわゆるstatistical modelはADCが連続して分布することを仮定するため、制限拡散や灌流を含む組織の実態を表現しやすい。今回分布の形としてこれまで提案されていた正規分布よりも実際の生体の状態に近いと考えられるガンマ分布を用いたモデルを検討した。【方法】ガンマ分布は$\rho(D)=A\ D^{\alpha-1}\exp(-\beta D)$で定義される。ただしAは標準化定数。ADCがこの分布に従う時、MR信号は$S(b)=PD\ \beta^{\alpha}/(\beta+b)^{\alpha}$となる。従来法と同様にb値を変えて数点信号を計測し、カーブフィッティングによりPD、α、βを求める。【結果】前立腺癌に対するフィッティングおよび対応するガンマ分布の例を図に示す。このモデルはbi-exponential modelに比べてパラメータの数が一つ少ないことからフィッティングの精度は低下することが予想されるが、実際のデータに対してbi-exponentialと比べて遜色のないことがわかり、分布の形の妥当性を示唆すると考えられる。【結論】ガンマ分布によるstatistical modelを提案した。このモデルはデータをよく説明でき、組織との関連も理解しやすい。

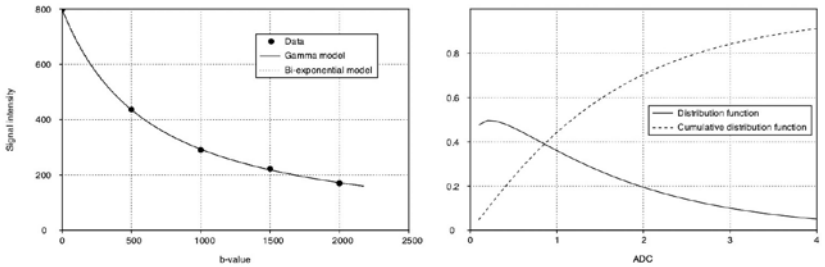

P-1-065　2 component q-space imagingによる軸索径測定：LPシャント術前後における特発性水頭症患者の錐体路の評価

○堀　正明[1]、鈴木由里子[1,2]、中西　淳[1]、福永　一星[1,3]、鎌形　康司[1]、吉田茉莉子[1]、神谷　昂平[1]、鈴木　通真[1]、中島　円[4]、宮嶋　雅一[4]、新井　一[4]、安達木綿子[1]、佐藤香菜子[1]、青木　茂樹[1]

[1]順天堂大学医学部　放射線医学講座、[2]フィリップス、[3]首都大学東京人間健康科学研究科、[4]順天堂大学医学部　脳神経外科

背景：生体内におけるヒトの軸索径の測定は，かなり高性能のMRI装置および長い撮像時間を必要とする．近年，15000s/mm^{2}程度までのb値を用いたQSIデータから2 component low-q fitを行うことで間接的に軸索径を測定する手法が提唱されており，臨床応用可能な時間で施行可能である。今回我々は、本手法を用いて，LPシャント術前後における特発性水頭症（iNPH）患者の内包後脚レベルの錐体路の詳細な構造解析を行った。
方法：対象は、既知のiNPH患者13名。使用機種はフィリップスメディカル社製3T。通常のルーチン撮像後，QSIの撮像を行った。（b値：0, 124, 496, 1116, 1983, 3099, 4463, 6074, 7934, 10041, 12397, 15000s/mm^2）。QSIの撮像条件：TR/TE=8000/96msec，ボクセルサイズ4×4×4mm，δ/△=37.8/47.3ms．MPGは錐体路に垂直な方向に1軸のみ印加した．得られたデータからMatlabを用いた独自のソフトで，両側の内包後脚に関心領域を設定し，LPシャント術前術後でaxon内の水分子の平均変位（＝平均軸索径）およびaxon外の水分子の平均変位を測定し比較した．
結果：被験者全員でLPシャント術後に歩行障害に改善があった．Low-q fitは全ての症例で良好であった（R2＞0.96）．平均軸索径（μm）は，LPシャント前で1.86 ± 0.50，後で1.97 ± 0.55であり，有意差を認めなかった（Wilcoxonの符号順位検定, Bonferroni補正後）．axon外の水分子の平均変位は，LPシャント前で7.31 ± 1.27，後で8.09 ± 1.67であり，有意に拡大を認めた（P=0.009）．
結語：歩行障害の改善は，LPシャント術に伴うaxon外の水分子変位の拡大に伴うものであり，軸索径との関連は乏しいことが予想される．本法による平均軸索径およびaxon外の水分子平均変位の測定は，iNPH患者での治療前後の錐体路における微細構造変化をとらえることが可能であり，今後の画像的指標として期待できうる手法である．

P-1-066　2 compartment q-space imagingを用いた生体における平均軸索径推定：Feasibility Study

○鈴木由里子[1,2]、堀　正明[1]、福永　一星[1,3]、佐藤　秀二[1]、濱崎　望[1]、鎌形　康司[1]、吉田茉莉子[1]、鈴木　通真[1]、神谷　昂平[1]、芳士戸治義[1]、青木　茂樹[1]

[1]順天堂医院　放射線科・部、[2]フィリップスエレクトロニクスジャパン、[3]首都大学東京人間健康科学研究科

【背景】q-Space Imaging（QSI）を用いた生体内における軸索径の測定には、非常に高い傾斜磁場強度が要求されるため、臨床応用が困難であった。しかし近年、臨床装置でも実現可能な10000程度のb値で撮像されたQSIデータを、フーリエ変換を行わないq-space fittingを行うことによって、間接的に軸索径を推定する手法が提唱されている。今回我々は、本手法が臨床に応用可能であるかを、正常ボランティアにて検討した。【方法】対象は、正常ボランティア3名。使用機種はフィリップス社製3T MRI。QSIデータは、脳梁を含む正中矢状断で撮像した。撮像条件は以下のとおりである：Single shot Zoom EPI、FOV=120mm, TR/TE=4000/146msec、ボクセルサイズ=1.25×1.25×5mm、δ/△=28.0/74.0ms。b値は、q値が均等になるように（b=62, 247, 555, 986, 1541, 2219, 3020, 3944, 4992, 6163, 7457, 8874, 10415, 12079, 13866s/mm^2）設定した。加算回数は6回で撮像時間は12分56秒であった。MPGは脳梁の走行に垂直に、1軸のみ印加した。得られたデータに対して、独自のプログラム（MATLAB, MathWorks）を用いた2 compartment fittingを行い、脳梁膝部、吻側体部、前方体部、後方体部、膨大部の5つの領域における2つのcompartmentごとの水分子の平均変位を求めた。【結果・考察】各ボランティアから求められた2つのcompartmentの平均変位（μm）は、それぞれ、脳梁膝部：1.86 ± 0.16、8.26 ± 0.59、吻側体部：2.46 ± 0.39、10.42 ± 1.67、前方体部：2.30 ± 0.47、8.96 ± 1.80、後方体部：2.48 ± 0.43、9.23 ± 1.25、膨大部：2.09 ± 0.03、8.51 ± 0.09であった。本法により求められた平均変位のうち小さなcompartmentの変位は、先行研究にて報告されている脳梁の平均軸索径に近い値を示し、2つのcompartmentにおける平均変位は、平均軸索径および軸索外の水分子平均変位を反映している可能性が示唆された。本法は、臨床に用いられている一般的な仕様の3T MRI装置を用いて、平均軸索径とそのcompartmentにおける拡散能の変化をin vivoで、臨床応用可能な撮像時間で推定できる手法として、今後の臨床応用が期待される。

P-1-067　DKIを用いた新生児および乳児脳の発達観察の試み

○鈴木　雄一[1]、國松　　聡[1]、森　　墾[1]、畑　　純一[1]、桂　　正樹[1]、佐々木弘喜[1]、笠原　朗弘[1]、増谷　佳孝[1]、丸山　克也[2]、Jian Xu[3]、渡辺　靖志[1]、更科　岳郎[1]、井野　賢司[1]、後藤　政実[1]、赤羽　正章[1]、矢野　敬一[1]、大友　邦[1]

[1]東京大学医学部附属病院　放射線部・科、[2]シーメンスジャパン株式会社、
[3]Siemens Medical Solutions USA Inc

【目的】Diffusional Kurtosis Imaging（DKI）を用いて，新生児および乳児脳に関して算出される定量値から発達を観察できるか検討した．また，DKIと同時に得ることが可能な，拡散テンソル画像（DTI）のADCやFAとの比較も行った．

【対象と方法】対象は，当院にて（超）低出生体重児で出生し，退院前スクリーニングとしてMRIを施行した新生児・乳児患者10名（男児6名、女児4名）である．また対象は，器質学的異常がないことを放射線科医により確認された新生児および乳児である．平均日齢は86.8日、修正月例は平均39.3週．Siemens 1.5T MAGNETOM AVANTO BA17を用いて，スクリーニング検査と同時にmulti b-valueでの拡散強調画像撮像を行った．b-valueは1000と2000［s/mm2］の2種類．MPG印加軸数は30軸．3mm等方性ボクセルで撮像した．TE=98［ms］（δ =32.7［ms］，Δ = 37.4［ms］に固定），TR=4000～5000［ms］で撮像時間は260～320［s］であった．撮像後，オンコンソールにて作成される各定量画像からROI解析を行った，大脳および中脳・小脳にROI設定し，各定量値（ADC、FA，Kmean［平均尖度］）の平均値を比較した．

【結果】FAは，どの修正日齢においても大脳と中脳・小脳での大きな差は見られなかった．ADCでは，修正日齢に比例し大脳および中脳・小脳とも減少する傾向であった．大脳のADCが，中脳・小脳のそれよりも大きかったが有意な差はなかった．しかしKmeanに関しては，大脳は修正日齢に伴い微増を示し，小脳はそれ以上に正の相関を示した．

【結論】DKIおよびDTIを用いて新生児および乳児脳の発達の観察を試みた。Kmeanが生体の何を表しているのか，何に影響されているのかなど今後の検討課題ではあるが，ADCやFAよりも高い感度で脳の発達や成長を観察できる可能性が示唆された．またFAやADCでは捉えられない大脳と中脳・小脳の発達過程の違いなどを表している可能性が示唆された．今後更なる症例を増やし検討していく予定である．

P-1-068　小児脳発達におけるKmean変化の意義の検討

○佐々木弘喜[1]、鈴木　雄一[1]、國松　　聡[2]、森　　墾[2]、畑　　純一[1]、笠原　朗弘[1]、丸山　克也[3]、Jian Xu[4]、渡辺　　靖[1]、更科　岳郎[1]、井野　賢司[1]、後藤　政実[1]、赤羽　正章[1]、矢野　敬一[1]、大友　　邦[1,2]

[1]東京大学医学部附属病院　放射線部、[2]東京大学医学部附属病院　放射線科、
[3]シーメンスジャパン株式会社、[4]シーメンスメディカルソルーションズユーエスエーインク

【目的】Diffusional Kurtosis Imaging（DKI）を用いて、小児脳に関して算出される定量値から発達を観察できるか検討した。またDKIと同時に得ることが可能な拡散テンソル画像（DTI）のADCやFAとの比較も行った。【対象と方法】対象は疾患，低出生体重児のスクリーニングとしてMRIを施行した小児患者34名（男児19名、女児15名）。また、全対象についてMRI上、器質学的異常があきらかでないことを神経放射線科医が確認した。対象の平均年令は0-17歳（平均3.29 ± 4.11）。1.5T MRスキャナ（MAGNETOM AVANTO BA17, Siemens）を用いて検査と同時にmulti b-valueでの拡散強調画像撮像を行った。b-valueは1000と2000［s/mm2］。MPG印加軸数は30軸。3mm等方性ボクセルで撮像した。TE=98［ms］（δ =32.7［ms］、Δ = 37.4［ms］）、TR=4000～5000［ms］で撮像時間は260～320［s］。撮像後、オンコンソールにて作成される各定量画像からROI解析を行った。大脳および中脳・小脳にROI設定し、各定量値（ADC、FA、Kmean［平均尖度］）の平均値を比較した。【結果】FA, Kmeanは、加齢に従い大脳・小脳ともに増大傾向であった。年齢に従う変化はFAよりもKmeanの方が大きかった。ADCは大脳・小脳ともに加齢に従い減少傾向であった。【結論】DKIおよびDTIを用いて小児脳の成長・発達の可視化を試みた。多くの病児例を含む検討ではあり、また、Kmeanの変化が規定しているものは実際には不明であるが。Kmeanが新たな小児脳発達の客観的指標となり得る可能性が示唆された。

P-1-069　diffusion kurtosis imagingによる脳転移のnon-Gaussian diffusion patternの検討

○國松奈津子[1]、堀　正明[2]、青木　茂樹[2]、福永　一星[3]、縄野　繁[1]、稲野　祥子[1]、増谷　佳孝[4]、國松　聡[4]、林　和[5]、川瀬　貴嗣[1]

[1]国際医療福祉大学三田病院　放射線科、[2]順天堂大学　放射線医学教室　放射線診断学講座、
[3]順天堂大学医学部附属順天堂医院　放射線部、[4]東京大学医学部　放射線医学教室、
[5]国際医療福祉大学三田病院　呼吸器センター

【目的】diffusion kurtosis imaging（DKI）を用いて，肺癌脳転移，および転移周囲脳実質のnon-Gaussian diffusion pattern特性の定量解析を行うこと，また治療経過に伴うその経時的変化を明らかにすることを目的とする．【方法】肺癌脳転移患者を検討対象とした．撮像機種はPhilips社製3T MRI achieva 3.0T TX. DKIの撮像パラメーターは，TR/TE = 5373/80ms，FOV = 24cm，reconstructed voxel size = 3.0x3.0x3.0mm，b = 0, 1000, 2000s/mm^2，MPG印可軸は32方向である．解析方法：Volume-one（http://volume-one.org/index-j.htm）と東京大学放射線部によって開発されたdTV FZR（http：//www.ut-radiology.umin.jp/people/masutani/dTV/dTV_download-j.htm）を使用した．評価方法：造影MRIを含むconventional MRIを参照し，転移性脳腫瘍の強く造影される部位，腫瘍内の壊死と思われる部位，周囲の浮腫と思われる領域，同患者の病変対側の正常脳実質に手動でROIを置き，ADC値，mean kurtosis（MK）値を定量的に計測した．【成績】造影領域，壊死，浮腫，対側正常脳の計測値に関して，ADC値は病変による値のばらつきが大きく，一定の傾向は見られなかった．これに対して，MK値は，造影領域では対側正常脳よりも低く，浮腫や壊死部よりも高値を示す傾向がみられた．化学療法後の腫瘍および周囲組織のADC値の変化にはばらつきがみられたが，腫瘍内および周囲組織のMK値は治療に伴いいずれも低下する傾向がみられた．【結論】脳転移病変において，mean kurtosisは，ADCでは捉えられない，組織の微細構造の相違を反映している可能性がある．

P-1-070　脳腫瘍のdiffusional kurtosis imaging（DKI）と病理組織との比較検討

○菅野　重明[1]、鈴木　雄一[2]、畑　淳一[2]、桂　正樹[1]、佐々木弘喜[1]、森　墾[1]、國松　聡[1]、齊藤　邦昭[3]、武笠　晃丈[3]、Jian Xu[4]、丸山　克也[4]、斉藤　延人[3]、大友　邦[1]

[1]東京大学大学院医学系研究科　放射線医学講座、[2]東京大学医学部附属病院　放射線部、
[3]東京大学医学部附属病院　脳神経外科、[4]シーメンス

【目的】Diffusional kurtosis imaging（DKI）は水分子の拡散を非ガウス分布として解析する手法の一つで、組織の微細構造を詳細に評価することができると注目されている。本研究では、脳腫瘍における種々の病理学的変化がDKIにおいてどのような変化を示すかについて、従来の拡散定量値と比較検討した。【方法】対象は脳腫瘍術前患者14名（男性11名、女性3名、平均年齢50歳）とし、いずれも手術、または生検による病理組織を得た。使用機器は1.5T MRI（Siemens/MAGNETOM Avanto）を用いた。撮像シーケンスはSE型シングルショットEPIで、撮像パラメータはTR/TE 6100/88ms；matrix 86x86；FOVsize 256x256［mm2］；slice thickness 3.0mm；slice 50；time 380s；b value 0, 1000, 2000［s/mm2］；Δ / δ 37.4/32.7［ms］とした。これらの撮影によって得られたdiffusion parameter（mean diffusivity［MD値］，fractional anisotropy［FA値］，apparent diffusion coefficient［ADC値］，mean diffusion kurtosis［MDK値］，radial diffuision kurtosis［radial DK値］，axial diffusion kurtosis［axial DK値］）と、手術や生検により得られた病理組織との比較検討を行った。【結果】High-grade gliomaにおけるMDK値及びaxial DK値は、low-grade gliomaにおける値と比較して有意に高かった。一方で、ADC値はgradeが高い方が優位に低い値を取っていた。FA値、および、MD値はgradeによる有意な差は認められなかった。転移性腫瘍が1例、meningiomaが1例認められた。【結語】DKIは脳腫瘍における病理学的変化を詳細に検出することが可能であり、脳腫瘍の術前評価における臨床的有用性が期待される。

P-1-071　Optimization of b-values for diffusion kurtosis imaging in patients with glioblastoma

○桂　正樹[1]、堀　正明[2]、福永　一星[2,3]、熊谷　文孝[3]、錦織　瞭[3]、佐々木弘喜[1]、
森　墾[1]、國松　聡[1]、鎌形　康司[2]、吉田茉莉子[2]、神谷　昴平[2]、鈴木　通真[2]、中西　淳[2]、
近藤　聡英[4]、新井　一[4]、鈴木由里子[5]、増谷　佳孝[1]、青木　茂樹[2]、大友　邦[1]
[1]東京大学　放射線医学、[2]順天堂大学　放射線医学、[3]首都大学東京、
[4]順天堂大学　脳神経外科学、[5]Philips

【背景・目的】拡散尖度は生体内の水分子の拡散分布の正規分布とのずれを反映した量であり，複数のb値での拡散強調像から算出される（diffusion kurtosis imaging, DKI）．頭部DKIではb値はempiricalにb=（0, 1000, 2000）の組合せが支持されているものの[1, 2]，あくまで正常脳組織におけるデータを基に提唱されたものであり，腫瘍など病的組織の評価の際にどの組合せが適切ないし臨床的に有用かについては不確定な部分が残る．本研究では，脳腫瘍におけるmean kurtosis（MK）とb値の組合せとの関連について検討し，その最適化を試みた．【方法】5名の神経膠芽腫患者（平均年齢54.6歳）を対象に，3.0 T MRI装置（Philips Achieva）を用いてDKIを撮像した．撮像条件はTR：3000［ms］；TE：80［ms］；FOV：25.6［cm］；matrix size：128 × 128；slice厚：5.0［mm］；averages：1；MPG：32軸；b値（0, 500, 1000, 1500, 2000, 2500［s/mm^2］）．関心領域をROI 1：腫瘍内の造影される領域，ROI 2：腫瘍内の造影されない領域，ROI 3：対側正常白質、の3箇所に置き，それぞれMatlab上にてMKを算出した．続いて，b=0を含めた3つのb値から成る組合せ（10通り）により得られるDKIデータを用いて同様にMKを算出し，full setのb値組合せにおけるMK（コントロール群）との間で群間比較を行った．また，各組合せにおいてROI間でのMKのコントラストについても検討を行った．【結果】ROI 1ではb=500を含む組合せ及びb=（0, 1000, 1500）において，ROI 3ではb=（0, 2000, 2500）において，MKはいずれもfull setと比べて有意に低かった．他の組合せではfull setとの間で有意差は見られなかった．ROI間でのMKのコントラスト（比率で算出）では，b=（0, 1000, 2000）がfull setと最も近い結果となった．【考察】今回の検討においては，神経膠芽腫の術前評価においてもb=（0, 1000, 2000）の組合せを用いるのは妥当と考えられた．今後は症例数を増やすと共に，他の病的脳組織（脱髄，変性，虚血など）についても検討を行う予定である．【参考】[1] Jensen JH, et al. NMR Biomed 2010；23：698. [2] Jensen JH et al. Proceedings of ISMRM 2009；1403.

P-1-072　神経膠芽腫における、DKIを用いた各組織の拡散定量値の比較（voxel by voxel study）

○熊谷　文孝[1,2]、堀　正明[2]、増谷　佳孝[3]、桂　正樹[3]、鈴木　通真[2]、福永　一星[1,2]、
錦織　瞭[1,2]、濱崎　望[2]、鎌形　康司[2]、佐藤　秀二[2]、鈴木由里子[5]、吉田茉莉子[2]、
新井　一[4]、石井　尚登[4]、近藤　聡英[4]、青木　茂樹[2]、妹尾　淳史[1]
[1]首都大学東京　放射線科、[2]順天堂大学　放射線科・部、[3]東京大学大学院　放射線医学、
[4]順天堂大学　脳神経外科、[5]フィリップスメディカル

【目的】Diffusional Kurtosis Imaging（DKI）は水分子の拡散を非ガウス分布として解析する手法の一つで、組織の微細構造を詳細に評価することができると注目されている。本研究では、神経膠芽腫患者における種々の病理学的変化が、DKIを用いた拡散定量値においてどのような差異を示すかについて、voxel by voxelにて比較する。【方法】対象は神経膠芽腫患者2名（男性1名、女性1名、平均年齢52歳）。使用機器は3T MRI（Philips Achieva）、撮像シーケンスはSE型シングルショットEPIで、撮像パラメータはTR/TE 4500/80ms；voxel size 3 × 3 × 3［mm］；MPG32軸；b-value 0～2500［s/mm^2］，4step（0, 1000, 1500, 2000［s/mm^2］）；Δ / δ 51.1/18.0［ms］とした。解析ソフトウェアとしてVOLUME-ONE、dTV.II.FZRx、MRIcroN、ImageJを使用した。解析は、造影剤によって造影された腫瘍部分、造影されなかった腫瘍内の壊死部分、腫瘍周囲のT2WI高信号域、対側正常白質にマニュアルにてROIを設定し、それぞれの領域ごとにボクセル毎にFA、ADC、Mean Kurtosis（MK）値などの計測、比較をした。【結果】各定量値をプロットすると、FA-MKマップ、FA-ADCマップにおいて各組織の分布の分離が見られ、腫瘍内部やその周囲の組織の微細構造の違いを反映すると思われる分布となった。（図）【結語】DKIのvoxel by voxel解析により、脳腫瘍内部およびその周囲における各組織の微細構造の変化がより詳細に検討可能になった。

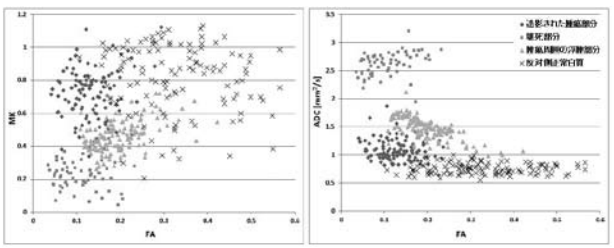

P-1-073　多発性硬化症における視床の微細構造の変化：拡散尖度画像を用いた初期経験

○神谷　昂平[1]、吉田茉莉子[1]、横山　和正[2]、堀　　正明[1]、鎌形　康司[1]、鈴木　通真[1]、青木　茂樹[1]、増谷　佳孝[3]

[1]順天堂大学医学部　放射線科、[2]順天堂大学医学部　神経内科、[3]東京大学医学部　放射線科

【目的】多発性硬化症では視床の萎縮および血流・代謝の低下が知られており、拡散MRIでは視床のFA低下とADC上昇の報告がある。拡散尖度画像は水分子拡散のガウス分布を仮定しない新しい拡散MRIの手法であり、平均拡散尖度（MK）などの指標によってガウス分布からの逸脱程度を画像化し、組織の微細構造の変化を鋭敏に反映することが期待されている。本研究では、多発性硬化症における視床の変化を拡散尖度画像で評価した。【方法】27名の多発性硬化症患者（RR-MSタイプ、撮像時点において臨床的にstable）を対象に拡散尖度画像を含む頭部MRIを撮像し、視床にプラークを有さない23名を抽出した（男/女3/20、40.8 ± 10.2歳、罹病期間7.8 ± 5.0年、撮像時のEDSSスコア1.3 ± 1.3）。正常対照群として16名を撮像した（男/女5/11、39.3 ± 8.4歳）。Philips社製3T装置を使用し、拡散尖度画像のb値は0, 1000, 2000s/mm2、Δ / δは45.3/13.3msを用いた。拡散画像の解析にはdTVII FZRを使用した。WFU pickatlasを用いて標準脳上に両側視床のVOIを作成し、SPM8で3DT1WIのnormalizationを行って得られた逆変形場を用いて標準脳上のVOIを各患者/正常対照脳上に移した。VOI内のFA, ADC, MKを計測し、両群間で比較した。【成績】疾患群では対照群に較べ、ADCの有意な上昇、MKの有意な低下が見られた（ADC：疾患群0.86 ± 0.07x10-3mm2/s，対照群0.80 ± 0.04x10-3mm2/s，p=0.005，MK：疾患群0.88 ± 0.04，対照群0.91 ± 0.04，p=0.039）。FAには有意な差を認めなかった（疾患群0.31 ± 0.01，対照群0.32 ± 0.02）。【結論】拡散尖度画像により、多発性硬化症において視床に生じている微細構造の変化を鋭敏に検出できる可能性が示された。高次認知機能障害などの臨床的指標や神経学的予後との関連について更に検討を重ねたい。

P-1-074　多発性硬化症の視路におけるDiffusional kurtosis imagingを用いた拡散解析～視覚誘発電位との検討～

○吉田茉莉子[1]、堀　　正明[1]、小菅　正嗣[2]、横山　和正[3]、神谷　昂平[1]、鎌形　康司[1]、鈴木　通真[1]、鈴木由里子[5]、青木　茂樹[1]、増谷　佳孝[4]、服部　信孝[3]

[1]順天堂医院　放射線科・放射線部、[2]首都大学東京大学院人間健康科学研究科、
[3]順天堂医院　脳神経内科、[4]Philips Electronics Japan、[5]東京大学大学院医学系研究科　放射線医学

【背景・目的】多発性硬化症（MS）は視神経を含め中枢神経が侵される炎症性脱髄疾患であり，これまで視路の拡散異常が報告されている.今回我々はMSの視索と視放線を拡散テンソル並びにDiffusional kurtosis imaging（DKI）を用いた解析をし，視覚誘発電位（VEP）の結果と併せて検討する．【方法】対象はControl16名と血中の抗アクアポリン4抗体陰性が確認されたMS19名．Philips社製3TMRIを使用．DKIにはb値（0, 1000, 2000sec/mm2），各20軸を撮像．dTVII.FZRxを使用し，fractional anisotropy（FA），apparent diffusion coefficient（ADC），mean kurtosis（MK）mapを作成した．視索（OT）と視放線（OR）についてtract specific analysisを行った．VEPはp100潜時（97.5-151msec）を使用した.MSのうちVEPにて，左右両側に異常（Bil）が認められた7名，片側性に異常（Uni）を認めた5名，正常範囲であった（NP）7名に群分けし，OTとORにおけるFA, ADC, MKの平均値を比較した（Mann Whitney U test）.またVEP潜時と各値の相関関数を得た（Pearson）．【結果】MSのうちBilとNPの比較で，両側のORにおいて，FAは低く（$p < 0.05$），ADCは高くMK（$p < 0.01$）は有意に低値であった．BilとUniの比較においてはADCとMKで有意差を示した（$p < 0.01$）．VEP潜時は，ORにおいて，FAとの間（$r=-0.58$，$p < 0.01$），ADCとの間（$r=0.64$，$p < 0.01$），MKとの間（$r=-0.65$，$p < 0.01$）に各々で有意な相関を示した．【考察】VEPで両側性に異常示す例はORの拡散異常も有意に示し，脱髄や変性を反映した可能性がある．また，VEP潜時とORのFA, ADC, MKはよく相関し，これらの拡散指標も視路の臨床評価に有用と考えられた.

P-1-075　多発性硬化症におけるclinico-radiological paradoxの解明 ～q-space imaging based Myelin Mapを用いて～

○藤吉　兼浩[1,2,3]、疋島　啓吾[3,8]、中原　　仁[4]、許斐　恒彦[1,2]、辻　　収彦[2]、小牧　裕司[3]、
山田　雅之[6]、百島　祐貴[5]、八木　一夫[7]、鈴木　則宏[4]、岡野　栄之[3]、戸山　芳昭[2]、中村　雅也[2]

[1]村山医療センター　整形外科、[2]慶大　整形外科、[3]慶大　生理学、[4]慶大　神経内科、[5]慶大　放射線科、
[6]藤田保健衛生大学　医療科学部、[7]首都大学東京　健康福祉学部、[8]実験動物中央研究所

【目的】日本における多発性硬化症（multiple sclerosis：以下MS）の患者数は増加の一途をたどっており、可及的早期の診断と治療がより重要となってきている。MSにおける脱髄の評価には、revised McDonald MRI criteria（ANNALS of Neurology, 2010）においてもT2-hyperintenseが用いられている。一方、MRIにおける脱随と臨床症状にはいわゆる“Clinico-radiological paradox”と呼ばれる乖離があるが、この問題は依然として解決されておらず放射線科および神経内科における最大関心事の1つである。本研究の目的はq-space imaging（QSI）を応用した独自の髄鞘可視化法“Myelin Map”でMS患者の大脳および脊髄を撮像し、その有用性と精度を検証することである。【方法】健常者（n=3）およびMS患者（n=30）において、大脳および脊髄のMyelin mapを撮像した。撮像には3.0テスラMRIを使用した。拡散計測にはQSIを使用し、その解析および表示には計算機処理ソフトIDL（ITT）を用いた。患者の機能評価にはEDSS（expanded disability status scale）を使用した。【結果と考察】健常人の脳におけるMyelin Mapは脳梁や内包、外包などの投射路を明瞭に描出していた。さらに皮質直下の連合線維における髄鞘の分布を、明瞭かつ詳細に描出していた。MS患者の脳においては、Myelin Mapは病型に関わらずT2強調像では判別が困難であった再髄鞘化を明瞭に描出していた。脊髄においては、治療の前後において患側の後側索の明瞭な再髄鞘化がMyelin Mapにより認められ、再髄鞘化に伴い症状の明らかな改善が確認された。一方、T2強調像はこの変化を捉えていなかった。本結果からMyelin Mapが確かに再髄鞘化を描出していることが示唆された。Myelin Mapは脱髄と再髄鞘化を評価できる精度と解像度を有しており、MSにおけるClinico-radiological paradoxを解明する可能性があると考えられた。

P-1-076　Tensor based two-compartment modelを用いた多発性硬化症症例の初期検討

○立花　泰彦[1,2,3]、小畠　隆行[2]、吉田茉莉子[1]、堀　　正明[1]、鈴木　通真[1]、鎌形　康司[1]、
福永　一星[1]、神谷　昂平[1]、横山　和正[4]、服部　信孝[4]、井上登美夫[3]、青木　茂樹[1]

[1]順天堂大学医学部付属順天堂医院　放射線科、[2]放射線医学総合研究所　重粒子医科学センター、
[3]横浜市立大学医学部大学院医学研究科　放射線医学、
[4]順天堂大学医学部付属順天堂医院　脳神経内科

【背景と目的】多発硬化症（MS）患者のNormal appearing white matter（NAWM）やPlaqueではADCなどの拡散パラメータが変化していることが報告されている．本研究では拡散tensorに基づくTwo-compartment model解析を用いて検討した．【方法】MS症例13例，コントロール7例を検討した．DWIはb=0から10041まで10通りのb値（0, 124, 496, 1116, 1983, 3099, 4463, 6074, 7934, 10041）について6軸のMPGで撮像した．b=0を除く各b値のデータにつき，b=0のデータとの比較によりピクセルごとの拡散テンソルを求めた．この固有値を絶対値順にλ1-3とし，λ1を神経繊維に沿った（axial）ADC，λ2, 3の平均を神経繊維に垂直な（radial）ADCと見なした（λ1はどのb値を用いて計算しても常に同じ方向を向いていると仮定した）．これを用い各ピクセルについて，上記の各b値でaxial方向のMPG, radial方向のMPGをかけたと仮定した仮想DWIを求めた．b＞3000の時の信号はslow diffusion由来として，上記の仮想DWI（axial, radial）のうちb＞3000のデータからslow diffusionのADC（Ds axial, Ds radial）を求め，これを踏まえてb＜3000のデータからDsによる信号を除去したものをfast diffusion由来として，そのADC（Df axial, Df radial）を求めた．またb=0で推定される信号からDsの全拡散に対する割合fs（axial, radial）を求めた．またb＜3000のデータからDsの成分を除去せずにもとめたADC（D）も同様にaxial, radialにつき求めた．また，b=0, 1116よりtrace ADCを求めた．半卵円中心レベルで深部白質領域にROIを設定し，Ds, Df, fs, D（各axial, radial）をコントロール群，MS群の間で比較した（Mann-Whitney，P＜0.0125を有意とする）．【結果】Ds radialはMS群で有意に低かった（P=0.0043）．そのほかの項目に有意差は見られなかった．【考察】MS plaqueやNAWMでtrace ADCは上昇すると報告されているが本研究では認めなかった．一方Radial Dsにはいずれの ROIでも有意差があり，より鋭敏な指標の可能性がある．ただし本研究ではPlaqueとNAWMを明確に区別できていない，ノイズレベルを評価していないなどいくつかのLimitationがあり，さらなる検討を要する．

P-1-077　Diffusional Kurtosis Imagingを用いたパーキンソン病患者の予備的検討；Diffusion Tensor Imagingとの比較

○鎌形　康司[1]、堀　　正明[1]、富山　弘幸[2]、波田野　琢[2]、本井ゆみ子[2]、鈴木　通真[1]、下地　啓五[1]、神谷　昂平[1]、吉田茉莉子[1]、阿部　　修[3]、濱崎　　望[1]、佐藤　秀二[1]、芳士戸治義[1]、桑鶴　良平[1]、笹井　啓資[1]、服部　信孝[2]、青木　茂樹[1]

[1]順天堂大学　放射線医学講座、[2]順天堂大学　神経学講座、[3]日本大学　放射線医学系画像診断学分野

【背景】パーキンソン病（PD）における病理変化は黒質、基底核を超えて大脳白質に及び、神経軸索にはLewy neuriteと呼ばれるLewy関連封入体が沈着する。Diffusion tensor imaging（DTI）を用いた生体脳での研究でも前頭葉白質や前部帯状束などで白質変性が報告されている。近年、Diffusional Kurtosis Imaging（DKI）が水分子拡散のガウス分布を仮定しない手法として、DTIから拡張され提案されている。DKIは生体脳における微細構造変化をDTIより感度良く捉えると言われ、特に交差線維の評価に有用であるという。本研究の目的はPDの白質変性をDKIにより評価し、従来のDTIによる評価と比較することである。【方法】12人のパーキンソン病患者と10人の年齢・性別を合わせた正常対照者について、3T MRI（Achieva Philips）を用いてDKI撮像を行った。DKIデータはMPG20軸、b値=0, 1000, 2000［s/mm2］で撮像し、撮像パラメータはTR=7041ms, TE=70ms, diffusion gradient pulse duration（δ）=13.3ms, diffusion gradient separation（Δ）=45.3ms, thickness=3mm, imaging time=6：26とした。VOLUME-ONE とdTV2FZRxを用いて、fractional anisotropy（FA）map、Mean diffusivity（MD）map、Mean kurtosis（MK）mapを作成し、tract-based spatial statistics（TBSS）を用いて群間比較を行った。また、皮質脊髄路と上縦束が交差する領域についてregion of interest（ROI）解析を行った。【結果】PD群で前頭葉白質を中心としたFA低下が検出された。MKの低下した領域はより広範であり、前頭葉白質に加えて頭頂葉、後頭葉、右側側頭葉に及んだ。MDについては両群で有意差は認められなかった。皮質脊髄路と上縦束の交差する領域については、PD群でMKの有意な低下が認められた（$p < 0.025$）が、FAに有意差は見られなかった。【結論】DKIは従来のDTIに比較して、PDにおける大脳白質変性をより鋭敏に捉えることができ、交差線維が含まれる白質領域の評価に有用である。

P-1-078　VSRAD advanceの3.0Tでの使用経験：自施設健常者データベースによるVSARAD pulsとの比較検討

○越智　　誠[1]、辻畑　光宏[2]、冨田　逸郎[2]、中尾　洋子[2]、一瀬　克浩[2]、佐藤　秀代[2]、佐藤　　聡[2]、瀬戸　牧子[2]

[1]長崎北病院　放射線科、[2]長崎北病院　神経内科

VSRAD advanceはSPM8とDARTELを実装し，SPM2を用いたVSRAD pulsと比べて組織分割の精度が向上しており，3T MRでも解析精度の向上が期待される．今回我々は3T MRでのVSRAD advanceの有用性について自施設健常者データベースを用いて検討した．対象は物忘れ外来を受診し，正常と診断された21例，軽度認知障害（MCI）25例およびアルツハイマー病（AD）62例である．健常者データベースは50歳から86歳の脳血管障害および記憶障害のない男女44名で作成し，MMSEは29.3 ± 1.2であった．VSRAD advanceによる関心領域内の萎縮の程度の平均値および標準偏差は，正常群0.99 ± 0.68, MCI群1.36 ± 0.56，AD群1.98 ± 1.03で，いずれの群間でも統計学的に有意差を認めた．VSRAD plus（SPM2）との比較では強い相関（r=0.75）が見られた．全症例の検討ではVSRAD advanceの方がVSRAD pulsと比べてseverity scoreが有意に高く，その差（95%信頼区間）は，0.02-0.29であった．AD群での検討でもVSRAD advanceの方がseverity scoreが有意に高く，その差（95%信頼区間）は，0.07-0.44であったが，MCI群と正常群ではseverity scoreに有意差を認めなかった．VSRAD advanceのよる解析では正常群，MCI群およびAD群，いずれの群間でも関心領域内の萎縮のseverity scoreには重なりが見られその解釈には注意が必要だが，VSRAD pulsと比べてAD群でのseverity scoreが有意に高く，3T MRでも萎縮の程度の客観的評価の一助となり，経過観察に有用と考えられた．

P-1-079　VSRADにおける入力方向の比較検討

○平原　大助[1]、成田　　浩[2]

[1]さかき脳神経外科　放射線部、[2](株)日立メディコ　CT・MRI営業本部

【背景】当施設ではVSRADと、斜台と並行に設定したT1WIの冠状断から海馬近傍の萎縮を評価している。VSRADの元画像は3D-T1WIであり、MPR機能を使用し冠状断を作成可能だが、矢状断から冠状断のリフォーマットでは空間分解能が不十分であった。

【目的】受診者の検査時間を短縮するために、冠状断の3D-T1WIから高い空間分解能の斜台平行の冠状断とVSRAD用の矢状断が得られるか検討した。

【対象＆使用機器】当施設でVSRADのオーダーがあった42名を対象に行なった。日立メディコ社製1.5T超伝導MRI装置、頭部8chコイル、VSRAD plus & Advance

【方法】3D-T1強調画像を矢状断と冠状断で撮像し、冠状断からリフォーマットにより矢状断を作成し、VSRAD AdvanceとVSRAD Plusにて解析を行った。

【結果】グラフで示す結果になった。

【考察】VSRAD同士で相関が少し低い事が分かった。これはAdvanceの解析精度がDARTELにより向上した事と、AdvanceでPlusよりROIの設定が海馬に近い設定となった事が要因と考えた。矢状断と冠状断のMPRとで高い相関が得られたが、これはVSRADの解析精度が高いことが結果に大きな差を与えなかったと考えた。

【おわりに】VSRADは早期AD診断の補助的なツールであり、疑わしい症例では総合的に診断することから冠状断をMPRして解析しても利用可能であると考えた。

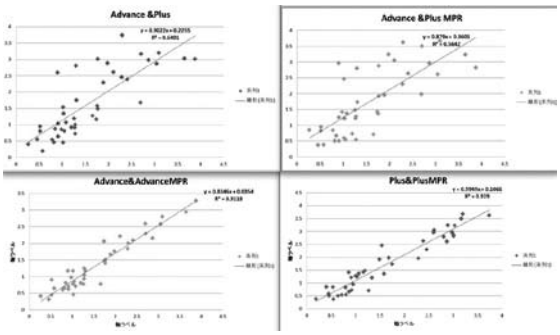

P-1-080　アトラス法を用いた灰白質容積計測における装置依存性の改善：DARTELとstandard normalizationの比較

○後藤　政実[1]、阿部　　修[2]、青木　茂樹[3]、林　　直人[4]、宮地　利明[5]、高尾　英正[6]、岩坪　　威[7]、
松田　博史[8]、森　　懇[6]、國松　　聡[6]、井野　賢司[1]、矢野　敬一[1]、大友　　邦[6]

[1]東京大学附属病院　放射線部、[2]日本大学　放射線科、[3]順天堂大学　放射線科、
[4]東京大学　予防医学講座、[5]金沢大学医学系研究科、[6]東京大学　放射線科、[7]東京大学薬学系研究科、
[8]国立精神・神経医療研究センター

【目的】頭部MRI T1WIをSPMソフトウェアにより解析することで脳容積を算出する手法が数多くの研究で利用されている．この解析手法では，T1WIの画像信号不均一や歪みによる算出結果への影響が広く知られており，その補正方法に関する報告も数多い．近年，脳形態の空間的標準化手法の一つとして提案されたDARTELは，その精度の高さが報告され注目されている．脳形態の空間的標準化の精度が高くなれば，容積算出結果に対する撮像装置依存性も改善されることが予想される．そこで，DARTELとstandard normalizationにおける容積算出結果の装置依存性を比較し，DARTELの有用性について検討することを目的とした．【方法】21人の健常人ボランティアそれぞれを5つの撮像環境（3台の1.5T装置と1台の3T装置（2種類の撮像コイル））で同一日に撮像した．VBM8にて，空間的正規化（DARTELとstandard normalization）のみ変化させた2種類のパラメーター設定により灰白質画像を分画した．WFU PickAtlasソフトウェアにてFrontal Lobe，Hippocampus，Occipital Lobe，Orbital Gyrus，Parietal Lobe，Putamen，Temporal Lobeの容積をその灰白質画像から計測し，それぞれのROIにおける再現性（標準偏差）を求めることで装置依存性の検証を行った．【結果】Frontal Lobe，Occipital Lobe，Orbital Gyrus，Putamen，Temporal Lobeにおいて，DARTELを用いることによる装置依存性の改善が観察された（図）．【結論】DARTELを用いることにより，容積算出結果の装置依存性が改善したことから，多施設参加型研究ではDARTELを用いることが推奨される．

P-1-081　BAADを用いた２機種間の検討

○島崎　綾子、氏田　浩一、浅野　和也、坂井　義行、丹　　章吾、須藤　高行、対馬　義人
群馬大学医学部附属病院　放射線部

【背景】高齢化社会に伴い認知症認定患者数が増加している現状において、MRIは認知症診断にとって重要である。当院では以前より早期アルツハイマー型痴呆診断支援システム（VSRAD）の画像を撮像している。2013年からは、近年開発されたBAAD（Brain Anatomical Analysis using DARTEL）における撮像を開始した。当院はメーカーの異なる1.5TのMRIを2台有しており、VSRADでは異なるMRI機種間でZ-scoreが変動したとの報告がある。
【目的】メーカーの異なる2機種間において得られた画像が脳萎縮率解析結果に与える影響を比較検討すること。
【方法】装置はGE社製signa HDx 1.5T（以下G社）とSIEMENS社製MAGNETOM Symphony 1.5T（以下S社）を使用し、対象は同意の得られた健常ボランティア脳を6名（平均年齢34.8歳、28-47歳）とした。それぞれの装置で撮像条件は一定とし水平断画像で撮像した。得られた画像に対して同じような断層面で灰白質と白質のコントラスト比を求めた。また、BAADにおいてそれぞれのボランティア脳を解析した。コントラスト比とBAAD解析によって算出された脳萎縮率の比較検討を行った。
【結果とまとめ】2機種で撮像された画像は視覚的に大きな差はなかった。コントラスト比においてはG社とS社での値に差があり、統計的有意差があった。また、脳萎縮率においてはG社とS社で統計的有意差はなかった。ただし、2機種間による脳委縮率には統計的有意差は認められなかったが、機種間をまたいでデータを取り扱う場合は注意が必要である。

P-1-082　BAAD（Brain Anatomical Analysis using DARTEL）において均一化補償フィルタが脳萎縮率に与える影響の検討

○淺野　和也、氏田　浩一、島崎　綾子、坂井　義行、丹　　章吾、須藤　高行、対馬　義人
群馬大学医学部附属病院　放射線部

【背景】当院の認知症診断支援にはSPM（statistical Parametric Mapping）を用いたVSRAD（Voxel based Specific Regional analysis system for Alzheimer's Disease）の撮影をしているが，適応年齢は50歳以上で海馬付近のVOI（Voxel Of Interest）と全脳萎縮率の解析となっている．滋賀医科大学にて新しく開発されたBAADは標準化された98箇所の関心領域を512matrixで解析でき，若年者データベースも搭載している．また，当院の3T-MRIは複数アンプによるRFパルス送信システムを有していない．B1不均一による画像ムラを解消するために均一化補償フィルタを用いることはBAADの脳萎縮率解析結果に影響を与える可能性がある．
【目的】今回，異なる均一化補償フィルタにより得られた画像が脳萎縮率解析結果に与える影響の検討を行う．
【対象・方法】同意の得られたボランティア7名（平均32歳27-43歳）の脳を3T-MRIで2種の均一化補償フィルタで撮影し，得られた画像からBAADを用いて脳萎縮率を算出し比較を行った．また，コントロールとして1.5T-MRIでも同様の方法で脳萎縮率を算出した．
【結果】脳萎縮率を算出した結果，均一化補償フィルタ間では有意差が見られず，被験者間では有意差が見られた．1.5T-MRIでは最も脳萎縮が小さいと算出され，静磁場強度による有意差は見られた．また，B1フィルタを用いた画像で著しい脳萎縮と算出されるケースがあった．
【考察】今回，均一化補償フィルタによって解析結果に有意差は無かった．しかし，segmentation結果を比較すると，脳脊髄液の分離に差があった．軽度萎縮が見られた被験者では，脳脊髄液量がPrescan Normalize＜B1フィルタとなり，脳萎縮率の算出に影響を与えていると考える．B1フィルタを用いた画像で，著しい脳萎縮と算出されたケースでは，頭皮下が脳脊髄液と判断されていた．Prescan Normalizeはコイル素子の感度ムラを補正するフィルタであるが，B1フィルタはB1不均一による信号ムラを改善するフィルタであり，SPMのBias Correctionと役割が似ている．同様の補正を二度適応することで過補正になっている可能性があると考える．

P-1-083　海馬自動セグメンテーション３法の精度比較と機械学習を用いたエラー検出・訂正による精度向上

○藤島　基宣[1,2]、舞草　伯秀[1]、松田　博史[1]、岩坪　　威[3]

[1]国立精神・神経医療研究センター　脳病態統合イメージングセンター、[2]埼玉医科大学　国際医療センター　核医学科、[3]東京大学医学部　神経病理学

【背景・目的】アルツハイマー病MRIの画像解析において海馬の自動セグメンテーションは必要不可欠である。毎年、多様な自動セグメンテーション法（以下、自動手法）が発表され、毎年成績が徐々に向上している。今回我々は、近年論文で好成績を出している複数の自動手法をJ-ADNIデータに応用し、手動セグメンテーション結果との類似度を比較・検証した。さらに、近年発表された機械学習によるエラー検出・訂正法を用いて、類似度を高めることができるか検証した。【方法】J-ADNIデータから91名分の頭部3D-MPRAGE画像と手動セグメンテーション結果を抽出した。手動セグメンテーションは1人の放射線科医が行った。3つの自動手法を用いて、71名分の海馬セグメンテーションを行い、手動セグメンテーションとの類似度を計算した。さらに、残りの20名分のデータを用いて機械学習を行い、71名分の自動手法結果のエラー検出・訂正を行った。【成績】エラー検出・訂正前後の3つの自動手法と、手動セグメンテーション結果との類似度はTable 1のとおりであった。【考察・結論】3つの自動手法をJ-ADNIデータに応用すると、手動セグメンテーション結果との類似度は、Dice coefficient=0.76～0.86であった。さらに、機械学習を用いたエラー検出・訂正を加えることにより、海馬の自動セグメンテーションは、手動セグメンテーション結果との類似度を高めることができた（Dice coefficient=0.85～0.87）。

Table 1. Mean Dice similarity coefficients of automatic segmentation with the 3 methods before and after the error correction

		Method by Cardoso *et al.*	Method by Wang *et al.*	FreeSurfer version 5.1
Left hippocampus	Before EC (SD)	0.829 (0.034)	0.856 (0.027)	0.763 (0.044)
	After EC (SD)	0.856 (0.033)	0.866 (0.025)	0.846 (0.043)
Right hippocampus	Before EC (SD)	0.821 (0.044)	0.846 (0.032)	0.769 (0.044)
	After EC (SD)	0.851 (0.043)	0.859 (0.033)	0.847 (0.043)

EC = error correction; SD = standard deviation.

P-1-084　ASLによる脳賦活解析におけるDARTEL処理の有用性

○松田　博史[1]、大場　　洋[2]、神田　知紀[2]、豊田　圭子[2]、古井　　滋[2]、相馬　　努[3]

[1]国立精神・神経医療研究センター　脳病態統合イメージングセンター、[2]帝京大学　放射線科、[3]富士フィルムRIファーマ

【目的】複数例でのArterial Spin Labeling（ASL）による安静時と課題負荷時の脳血流像から脳賦活領域を特定する際の解剖学的標準化におけるDiffeomorphic Anatomical Registration Through Exponentiated Lie algebra（DARTEL）の有用性を検討する。【方法】10人の右利きの健常人（30～55歳、平均38歳、女性3人、男性7人）に安静時と左指タッピング、および無声によるしりとり課題時の3D pCASLによるASL撮像をGE社3T MRI装置（HDxt）を用いて連続して行った。撮像条件は、128X128マトリクス、スライス厚は4mm, スライス数は32～45、1回の撮像時間は5分19秒である。賦活は5分19秒の間、連続して行った。得られた脳血流画像にまずSPM8に搭載されている標準灰白質画像に対して線形変換を行い、次に新たに作製したDARTEL用の6個の標準灰白質画像に逐次的に非線形変換を行った。その後、8mm立方の平滑化を行い、SPM8により安静時と賦活時で対応する検定を行った。また、対照として、SPM8で通常用いられる離散コサイン変換による非線形変換による検定結果と比較した。【成績】左指タッピングでは、右手運動野、両側固有補足運動野、左手運動野、左小脳に賦活がみられた。いずれの領域もDARTELで高いt値が得られ、賦活範囲も広範囲の傾向を示した。しりとりでは、左前補足運動野、左前頭前野を中心に賦活がみられ、DARTELでより高いt値と広い賦活領域が得られた。また、Default mode networkである後部帯状回と内側前頭前野にしりとり課題時にDARTELでより広い範囲の血流低下がみられた。【結論】ASLは脳賦活検査に有用であり、複数例の解析における解剖学的標準化においては、DARTEL処理により解析精度が向上する。

P-2-085　肝特異性造影剤SPIO造影T1強調画像を用いたステントグラフト治療後のEndoleak評価の基礎検討

○野儀　明宏[1]、丸上　永晃[2]、市橋　成夫[3]、樋垣　　誠[4]、山谷　裕也[4]、吉川　公彦[3]

[1]奈良県立奈良病院　中央放射線部、[2]奈良県立医科大学　中央内視鏡・超音波部、
[3]奈良県立医科大学　放射線科、[4]奈良県立医科大学　中央放射線部

［目的］大動脈瘤のステントグラフト治療後のEndoleakの診断が重要で，その評価には造影CTや造影USが有効である．しかし，腎機能が低下している患者ではヨード造影剤が使用できず，治療効果の評価に苦慮する症例もある．今回，腎機能が低下した患者にも投与可能なMR用肝特異性造影剤SPIOの陽性造影効果を利用し，T1強調像によるEndoleak評価の基礎的検討を行う．［方法］1）ファントムによる基礎検討．SPIO水溶液（0%～2%：9段階）自作ファントムを用い，T1強調像（3d FLASH，3d VIBE）におけるFlip Angleと信号強度の関係．2）臨床例による検討，T1強調像による大動脈とEndoleakの評価．（造影後の経時的変化と信号強度の関係）［結果］1）ファントムによる基礎検討：1.5T，3.0T共に，信号強度は3d VIBEの方が軽度高くなった．T2＊短縮による影響は，1.5T，3.0T共にFA：15°以上で高濃度ファントムの信号が低下した．2）臨床例による検討：大動脈はdynamic早期相において陽性造影効果による信号強度上昇が認められた．造影後時間経過に伴う信号変化は，造影2分後では単純に比して2-3倍の信号上昇を認め，5分後においても2分後に比して有意な低下は無く，Endoleakの評価には十分な造影効果の持続が認められた．［結論］SPIOを用いたT1強調像により，ステントグラフト治療後のEndoleakを評価することが可能であった．また，造影効果は数分間持続することより，装置性能の制限を受けにくい検査法であることが示唆された．

P-2-086　磁性粒子を用いた末梢組織マクロファージの脳内浸潤の経時的観察

○森　　勇樹[1]、陳　　挺[1]、程　　振宇[1]、大野　工司[2]、吉田　慎一[3]、多胡　善幸[3]、福永　雅喜[1,4]、吉岡　芳親[1,4]

[1]大阪大学免疫学フロンティア研究センター　生体機能イメージング、
[2]京都大学化学研究所　材料機能化学研究系、[3]（株）カネカフロンティアバイオ・メディカル研究所、
[4]（独）情報通信研究機構・大阪大学　脳情報通信融合研究センター

【背景・目的】中枢神経系は免疫特権の器官と長く考えられてきたが、近年、多発性硬化症など中枢神経系疾患においても免疫細胞の関与が示唆されている。我々は磁性酸化鉄粒子（SPIO）を用い、正常・病態モデル動物における脳内細胞動態の非侵襲的観察の可能性を報告した（第40回日磁医会P-3-239）。本研究では、末梢組織マクロファージの脳内浸潤の有無を確認することを目的に、免疫細胞選択的障害枯渇法及び貪食系細胞に認識されにくい新規SPIOを用い、MRIおよび組織切片におけるSPIO分布特性を経時的に観察した。【方法】正常および全身性炎症モデルマウスを作成し、(1) 市販のSPIO（Resovist）尾静脈投与（SPIO群）、(2) リポソーム封入Clodronate（組織マクロファージ選択的障害枯渇剤）投与から3日後にResovist尾静脈投与（Clodronate群）、(3) 貪食系細胞に認識されにくい特性を持つ濃厚ポリマーブラシ付与SPIO（第40回日磁医会P-2-130）尾静脈投与（P-SPIO群）の3群各々の造影効果、SPIO分布を経時的に観察、比較した。MRIシステムはBruker社製11.7T、m2m社製内径15mmボリュームコイルを用い、T_2^*強調2D-FLASHを撮像した。各群の脳は免疫組織化学染色を行った。【結果・考察】SPIO群ではすべてのマウス脳において、SPIO投与24～48時間後に脳内全域に多数のドット状の造影効果が観察された。それに対しClodronate群では、SPIO投与にも関わらずドット状の造影は少量に留まった。Clodronateは末梢組織マクロファージを選択的に障害、枯渇させ、脳内に常在している細胞には影響を与えないとされている。よってSPIO尾静脈投与で起こる脳内の造影効果の多くは末梢組織マクロファージの浸潤によるものであることが示唆された。P-SPIO群では、正常、病態マウスともに造影効果はほとんど観察されなかった。上記結果は組織染色結果と一致していた。今回の結果から、病態時だけでなく正常時においても末梢貪食細胞の脳内浸潤が有ることが複数の方法で確認された。またその多くは末梢組織マクロファージであることが示唆された。MRIとSPIOにより、末梢組織マクロファージの脳内細胞動態を生きたまま経時的に追跡出来ることが示された。

P-2-087　新規酸化鉄造影剤とリゾビストのマウス体内分布の比較

○陳　　挺[1]、程　　振宇[1]、森　　勇樹[1]、福永　雅喜[1,2]、黄田　育宏[2]、駒井　　豊[1]、多胡　善幸[3]、吉田　慎一[3]、大野　工司[4]、吉岡　芳親[1,2]

[1]大阪大学免疫学フロンティア研究センター、
[2](独)情報通信研究機構・大阪大学　脳情報通信融合研究センター、
[3](株)カネカ フロンティアバイオ・メディカル研究所、[4]京都大学化学研究所

【背景･目的】MRIでは生体構造や病変の性質をより詳しく描出するために造影剤が用いられる。現在でも、より詳細で良好な画像を得るために、高選択性や高コントラストを示す様々なMRI造影剤の研究、開発が精力的に進められている。今回我々は貪食細胞に取り込まれにくい新規ナノサイズ酸化鉄磁性粒子(新規SPIO)の造影効果や分布特性を、従来のSPIO造影剤(リゾビスト)と比較した。

【対象・方法】新規SPIOは、表面開始リビングラジカル重合技術を利用し作成した濃厚ポリマーブラシ付与酸化鉄ナノ粒子である[1]。8週齢C57BL/6J雄性マウスを対象とし、新規SPIOを尾静脈より投与した。対照群には、市販のリゾビスト注を尾静脈より投与した。投与前および投与4週後まで、頭部及び腹部を撮像し、各臓器の造影効果と造影剤の分布を経時的に比較した。11.7T超高磁場MRI装置(Bruker、AVANCE II 500WB)を用いて、2D-RAREと2D-FLASHで撮像した。4週後の撮像後にはマウス臓器を灌流固定し、摘出後、各臓器の高精細画像も撮像した。撮像後、組織切片を作成し、組織レベルでの評価も行った。

【結果・考察】リゾビストは、一般的に貪食細胞が多数存在すると考えられる顎下腺、リンパ節、肝臓、脾臓を容易に造影できるが、4週後でもそれら組織や臓器に多量に残留し、低信号を呈していた。新規SPIOでは、早期にはそれら臓器を造影したが、顎下腺、リンパ節、肝臓の長期の残留量は少なく、輝度は回復した。腎臓や脾臓では、残留量は多くは無いが、特異的な残留分布を示した。腎臓では、皮質と髄質の中間領域での残留が比較的多く、皮質では糸球体に多く分布していた。これらは、新規SPIOが腎機能や腎疾患の新たな造影剤になる可能性を示している。

[1] 吉田慎一 他, 第40回日本磁気共鳴医学会大会, P-2-130 (2012).

P-2-088　微小腫瘍検出のための長時間血中滞留型ポリイオンコンプレックス中空ナノ粒子SPIO-Cy5-PICsomeの開発

○國領　大介[1]、安楽　泰孝[2]、岸村　顕広[3]、田中さやか[4]、狩野　光伸[4]、西山　伸宏[5]、佐賀　恒夫[1]、青木伊知男[1]、片岡　一則[2,6]

[1]放射線医学総合研究所　分子イメージング研究センター、[2]東京大学大学院工学系研究科、
[3]九州大学大学院工学研究院、[4]岡山大学大学院医歯薬学総合研究院、
[5]東京工業大学資源化学研究所、[6]東京大学大学院医学系研究科

【背景・目的】近年、高分子化学およびナノ粒子技術の発展により、病巣への標的化技術が発展してきた。本研究では、微小腫瘍の検出を目指し、長い血中滞留性および腫瘍への受動的集積性を有する中空ナノ粒子PICsome(Anraku et al：Chem Comm. 2011、他)に、臨床でも使用され高い造影効果を持つ超常磁性酸化鉄微粒子(SPIO)を封入したSPIO-Cy5-PICsomeを開発し、腫瘍集積性と微小腫瘍検出に関する評価を行った。【対象・方法】SPIO-Cy5-PICsomeは、電荷の異なる2種類の高分子により形成されたPICsome内に、SPIO(Resovist、富士フィルムRIファーマ)を封入したナノ粒子であり、その粒径は100nm程度になるように調整した。実験には、7.0T前臨床MR装置(Kobelco+Jastec、Bruker-biospin)、35mm径ボリュームコイル(Rapid Biomedical)および冷却コイル(Cryoprobe™、Bruker-biospin)を使用した。横緩和能r_2は、CPMG(Carr-Purcell-Meiboom-Gill)法を用いて取得したT_2値より計算した(TR/TE=3000/10-100ms、10エコー)。*in vivo*イメージングには、BALB/cヌードマウス(日本SLC)の臀部にマウス由来大腸がんColon26細胞を移植したモデルマウスを使用した。腫瘍集積性は、投与前、および投与1、3、6、24時間後の腫瘍内のT_2値により検討した。微小腫瘍検出は、移植2日後で腫瘍サイズ約4mm^{3}のモデルマウスを使用し、投与前および投与24時間後のT_2強調画像で検討した。【結果・考察】SPIO-Cy5-PICsomeのr_2はSPIO単体の2.54倍の高値を示した。これは、同一PICsome内に複数のSPIOが封入･凝集したこと、およびPICsomeの膜による水拡散の制限効果による可能性が考えられた。腫瘍内のT_2値は、投与3時間後より腫瘍内で顕著な短縮を認め、6、24時間後にはその範囲が拡大した。このことから、長い血中半減期、かつ高いr_2緩和能を有するSPIO-Cy5-PICsomeがEPR(Enhanced Permeability and Retention)効果により受動的に集積したと考えられた。微小腫瘍においても、投与24時間後に腫瘍内の信号が低下し、SPIO-Cy5-PICsomeの集積を可視化できた。【結論】開発したSPIO-Cy5-PICsomeは、高いr_2緩和能を有し、微小腫瘍の検出への有用性が示された。

P-2-089　各種腫瘍抗体を用いた動物移植腫瘍のin vivo MRイメージング

○加藤　智子[1]、藤本　　栄[1,3]、中谷　　仁[1]、遠山　育夫[2]、森川　茂廣[1]、犬伏　俊郎[1]
[1]滋賀医科大学　MR医学総合研究センター、[2]滋賀医科大学　分子神経科学研究センター、
[3]群馬県立がんセンター

【目的】近年、抗体医薬は目覚しい発展をとげており、イメージングの分野でも種々の抗体の利用が注目されている。本研究では、癌に特異的に多く発現していると考えられる抗原として、EGFR、HER2、MT1-MMPなどを取り上げた。これらの抗体は、Cy5.5標識により非侵襲的に*in vivo*近赤外イメージングで動物移植腫瘍に集積することが観察できたが、さらに今回、蛍光標識では得られない深部の情報を取得するために、MRIを利用して腫瘍の大きさや細部の造影を目指した。【方法】まず、各種抗体をカラムで精製後、EZ-Link Sulfo-NHS-LC-Biotinylation Kit（Thermo）を使ってビオチン付加抗体を作製した。次に、ヒト線維肉腫細胞HT1080をヌードマウス下肢皮下に移植し、担癌モデルマウスを作製した。移植10～14日後に薬物投与前のMR画像を撮像した後、ビオチン付加した抗体を投与し、抗体投与4時間後にストレプトアビジン付加酸化鉄ビーズ（粒子径の異なる数種類）を静脈内投与した。酸化鉄ビーズ投与3時間後にMRI（T2強調画像および腫瘍のT2緩和時間を測定）を撮像した。【結果】まず、それぞれの常磁性酸化鉄ビーズの有効性を検討した。粒子径の小さな（数十nm）MACSビーズ（Miltenyi Biotec）は造影効果が小さかった。粒子径の大きな（1-3μm）Dynabeads（invitrogen）は造影効果は強かった。次に細胞と抗EGFR抗体を使って造影効果を検討した。最後に動物移植腫瘍の*in vivo* MRイメージングをおこなったところ、ビオチン標識した抗EGFR抗体は移植腫瘍中心部に多く集積することが観察され、抗MT1-MMP抗体は正常組織との境界に多く見られた。【結論】*in vivo*近赤外イメージングでは、Cy5.5標識した抗体はヌードマウスに移植した腫瘍に集積すること示されたが、細かな集積情報は得られなかった。しかし、*in vivo* MRイメージングでは腫瘍の中心部や辺縁部への集積情報が得られた。

P-2-090　自己組織化多核Gd^{III}錯体の^1H緩和能とMRI造影剤としての可能性

○壹岐　伸彦[1]、中村　真実[1]、Boros Eszter[2]、Caravan Peter[2]
[1]東北大学大学院環境科学研究科、[2]ハーバード大学医学大学院

【緒言】チアカリックスアレーン（TCAS）は水溶液中でランタニド（Ln^{III}）と自己組織的に多核錯体Ln_3TCAS_2を与える[1]．これは速度論的に安定で生体内で解離せず，2.5個の配位水分子を有することから緩和能r_1が大きいと期待できる．そこで本研究ではGd_3TCAS_2の速度論的安定性を評価し，r_1や配位水交換速度k_{ex}を測定した．

【実験】量論比のGd^{III}とTCASを水溶液中（pH 11.2）で2日間反応させ，Gd_3TCAS_2を合成した．速度論的安定性は酸触媒条件下，反応をCEでモニターして評価した．r_1は20MHzで測定した．^{17}O NMR測定によりk_{ex}を求めた．

【結果と考察】Gd_3TCAS_2の解離反応速度定数k_dは2.73×10^{-5} s^{-1}となり，半減期は7.1hと安定であった．一方r_1は他のものを上回ったが（図），Gdあたりとすれば若干の向上にとどまり，三核錯体としての効果しか出ていない．一方4.5% HSA存在下，Gd_3TCAS_2は定量的にHSAと結合するがr_1はほぼ変わらず，MS-325の場合には及ばなかった．HSA結合時，回転相関時間ではなくk_{ex}がr_1を支配する．実際k_{ex}は2.7×10^4 s^{-1}（25° C）となり，MS-325の場合（5.9×10^6 s^{-1}, 25° C）を下回った．k_{ex}がこれほど小さいのは，Gd_3TCAS_2の構造が剛直であり，遷移状態でGdの配位構造変化が困難となるためと考えた．これはk_dが小さいことと同根である．今後k_{ex}の小ささを活用し，Ln_3TCAS_2のPARACEST試薬としての展開を図る．

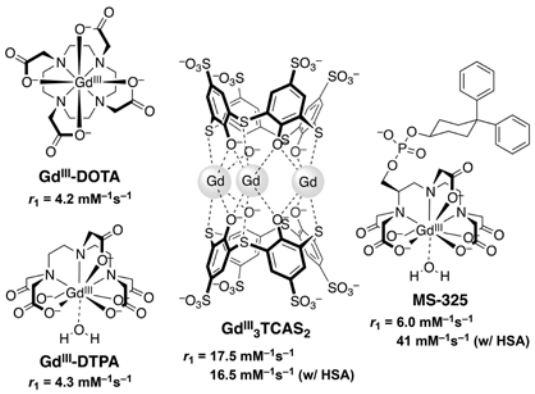

1) Nobuhiko Iki, *et al., Eur. J. Inorg. Chem.*, **2012**, 3541.

P-2-091　Retrospective Gatingによる心臓シネMRIの位相エンコード順序検討

○谷口　陽[1]、中西　健二[2]、板垣　博幸[2]、越智　久晃[1]

[1]日立製作所　中央研究所、[2]日立メディコ　MRIシステム本部

【はじめに】MRIによる心臓シネ撮影方法の一つにRetrospective Gatingがある。これは、撮影中に記録した心拍動の情報を用いて撮影後にエコーを並び替え、心拍同期された画像を再構成する方法である。撮影中に心拍数が変動しても心周期全体を画像化できるという特長がある。この方法では、撮影中の位相エンコード順序は任意である。位相エンコード順序によって血流などのアーチファクトが変化する可能性があるため、その関係について検討した。

【方法】複数パターンの位相エンコード順序にてアキシャル面の心臓シネ画像を撮影し、画質の比較と時間分解能の評価をした。位相エンコード順序は、位相エンコード範囲全体をシーケンシャルに繰り返す方法（パターンA）と、複数のブロックに分割する方法（パターンB-1：ブロック内の位相エンコード変化が1，B-2：ブロック間で位相エンコード変化が1、ブロックの分割は最大心周期1.2秒を想定）の合計3パターンである。装置は1.5T機、撮影シーケンスはBASG（balanced steady-state acquisition with rewound gradient echo）を用いた。主な撮影パラメータは、視野330mm、TR/TE 4.4/2.2ms、画素数224 × 224、FA80度、スライス厚8mmである。息止め時間は約17秒で、画像17枚に相当する3808個のエコーを脈波による心拍トリガを記録しながら計測した。トリガ間を[0, 1]に規格化した心時相を用いて20フレーム/心拍で画像再構成した。時間分解能の評価には、各フレームに含まれるエコーの規格化心時相の標準偏差を用い、計算機実験（平均心周期0.7秒、1.0秒、1.3秒、標準偏差0.2秒の心拍を想定）も行った。

【結果と考察】心臓シネ撮影の結果、血流アーチファクトはパターンAとB-1が小さかった。また、規格化心時相の標準偏差のフレーム平均値は、心臓シネ撮影ではパターンAとB（B-1とB-2は等しい）でそれぞれ約0.030秒と約0.023秒であり、計算機実験では、平均心周期の違いにより0.033から0.051秒と0.029から0.039秒であった。以上より、パターンB-1がアーチファクトと時間分解能の点で最良であることがわかった。

P-2-092　心周期に伴う心臓長軸断面積解析

○鈴木　亮祐[1]、八木　一夫[1,2]、荒川　裕貴[2]、渡邊　尊仁[2]

[1]首都大学東京健康福祉学部　放射線学科、[2]首都大学東京大学院人間健康科学研究科　放射線科学域

【背景・目的】MRIを利用した駆出時の心機能の評価法として，壁厚や直径等の変化を画像より読み取って解析する手法が多く用いられているが，心臓の長軸面積を細分化し，その時相変化から解析，評価する手法はほとんど提言されていない．そこで本研究では心臓長軸画像における左心室内腔断面積を細分化し，その各エリアの面積の時相変化の解析を行うことで各エリアの変化の傾向を把握，検討を目的とする．【方法】撮像装置にはPhilips社製MRI（Achieva 3.0T X-siries）を用い，画像解析にはImageJを用いた．MRI撮像シーケンス，パラメータはBalanced TFE，TR：3ms，TE：2ms，FA：40°，NEX：1，slice thickness：10mm，FOV：220 × 220，matrix size：128 × 128，時相数：30とした．本研究で扱う断面積は左室長軸像から得られるものとし，時相毎に各エリアの面積を求め，その変化の傾向を把握する．また，長軸像は水平長軸断面と垂直長軸断面の両方を取得し，それぞれの断面を同じように細分化し，対応するエリアの時相変化を比較することで，どの領域が駆出に大きく寄与しているかを検討する．また、各被験者の心面積の値の影響を低減させるために面積値を各被験者の最大面積を1として正規化を施したものとする．撮像対象は健常ボランティア（20～25歳）とし，呼吸監視下心電図同期撮像を行い同一長軸断面における時相毎（30時相）の面積を測定し，その変化を検討した．【結果・考察】各エリアの時相変化による面積変化は，前壁側に比べ後壁側が，中隔側に比べ側壁側がそれぞれ大きく変動している傾向を示した．また，乳頭筋が含まれるエリアが大きく変動する傾向があった．以上のことから，駆出時には後壁の乳頭筋が含まれるエリアの変動が大きくなる傾向を示したと言える．本研究では，健常男性の長軸像を細分化し各エリアの面積を求めた．これにより，健常心臓の各エリアの時相ごとの面積変化の基礎データが得られた．今後，このデータを蓄積し正常心臓のデータベース化をはかる．

P-2-093　左心室短軸像における中心角の微分と2回微分による変曲点の同定評価

○渡邊　尊仁[1]、八木　一夫[1,2]、荒川　裕貴[1]、上田　優史[1]、鈴木　亮祐[2]

[1]首都大学東京大学院人間健康科学研究科　放射線科学域、[2]首都大学東京健康福祉学部　放射線学科

【背景・目的】現在，MRIを用いた心機能の解析には，駆出時の心機能，主に単位時間当たりの心筋の収縮，拡張を評価するために壁厚や直径等の変化を画像より読み取って解析する手法が多く用いられている．しかし，対象とする部位間の角度に注目した評価法はほとんど提言されていない．そこで，我々は左心室の短軸像を円に近似して，時相毎に中心点を設定し，中隔両端と左心室中心点とを結ぶ線が交差してなす角度を定義し時相毎の角度変化を解析，検討し提案してきた．今回は，中心角を微分および2回微分することにより，中心角が大きく変位する時相を求めることを目的とする．

【方法】撮像装置にはPhilips社製MRI（Achieva 3.0T X-siries）を用いた．また，画像解析にはImageJを用いた．撮像シーケンスおよびパラメータは次の通りである．Balanced TFE，TR：3ms，TE：2ms，FA：40°，slice数：1回の息止めで撮れる枚数，NEX：1，slice thickness：10mm，FOV：220 × 220，matrix size：128 × 128．撮像対象は首都大学東京大学院倫理委員会の承諾のもと，インフォームドコンセントにより研究に対して同意が得られた健常ボランティアとし，呼吸停止下心電図同期撮像を行い，1心拍を30時相とし同一短軸断面における時相毎の中心角を測定し，その変化を検討した．中心角の測定方法は以下の通りである．中隔と左室前壁の境界（A），左心室中心（B），中隔と左心室後壁の境界（C）の3点の座標を読み取り，座標計算により∠ABCを求めた．さらに，求めた中心角に対して微分および2回微分を行った．

【結果・考察】中心角の微分の結果より，中心角の変化率が駆出期では上に凸の変曲点を示し，急速流入期では中心角の変化率は下に凸の変曲点を示した．また，中心角の2回微分の結果では，駆出前期および急速流入期で上に凸の変曲点を示し，駆出期末期から等容拡張期では下に凸の変曲点を示した．今回の検討で正常例における中心角に対する微分および2回微分の変曲点の特徴を把握できた．今後，健常例で検討数を増やし検討を進めることで，心疾患のある症例でも同様の検討，比較を行うことによって，疾患の診断に利用できると考えられる．

P-2-094　オプティカルフローを用いたtagged MR画像による心筋運動解析：心エコーとの比較

○田端　大輝[1]、礒田　治夫[1]、福山　篤司[1]、加藤香緒里[2]、松原　宏紀[2]、小杉　隆司[3]、丸山　克也[4]、長縄　慎二[5]

[1]名古屋大学大学院医学系研究科　医療技術学専攻、
[2]名古屋大学医学部附属病院　医療技術部臨床検査部門、
[3]（株）アールテック、[4]シーメンス・ジャパン（株）、
[5]名古屋大学大学院医学系研究科　総合医学専攻高次医用科学講座量子医学分野

【目的】ストレインや心筋速度など心筋の収縮能を評価する方法として心エコーやtagged MRIがあるが、前者は術者の技量により心機能評価が左右され、後者は臨床医が容易に使用できる定量的な解析方法が確立していない。そこで、我々はオプティカルフローを用いてtagged MR画像を定量的に解析することを考えた。本研究ではオプティカルフローを用いたtagged MR画像によるヒト心筋運動解析を行い、心エコーの解析結果と比較して検討を行った。【方法】対象は健常ボランティア10名とした。3T MR装置にてファントム実験で検証した最適撮像条件を用い、息止め下で短軸乳頭筋部断面・長軸四腔像断面にてtagged MRIを施行した。我々が開発した心筋運動解析ソフトでtagged MR画像を解析し、放射・長軸方向の心筋速度を算出した。心エコーでは、Bモードでtagged MRIと同断面を撮影した。取得したBモード画像をEchoPac PCで2Dストレイン解析し、心筋速度を取得した。2手法によって得られた心筋速度を比較した。【結果】短軸乳頭筋部断面の比較において、2手法によって得られた放射方向の心筋速度の経時的変化は同様の傾向を示し、収縮期における最大心筋速度もまた同様の結果を示した。長軸四腔像断面の比較において、長軸方向の心筋速度の経時的変化は同様の傾向を示したが、本手法で解析した収縮期における最大心筋速度は心エコーから得られた心筋速度よりも低い結果を示した。【結論】オプティカルフローを用いてtagged MR画像を解析した心筋速度と心エコーによる心筋速度は比較的類似しており、本手法は心筋運動解析を行う上で実用的な方法であると考えられた。

P-2-095　トレーニングスキャンレスk-t法によるリアルタイムフローイメージングの試み

○伴苗　修平[1]、竹島　秀則[2]、新田　修平[2]、塩寺太一郎[2]、武口　智行[2]、油井　正生[1]、久原　重英[1]
[1]東芝メディカルシステムズ株式会社　MRI事業部　MRI開発部、[2]株式会社東芝　研究開発センター

【目的】心臓検査における大動脈弁や冠動脈の流速測定は弁疾患や冠動脈疾患の診断に有用である。時系列の撮像を高速に行う方法として、k-t SENSE等が知られているが、本撮像の他に時系列データのキャリブレーション撮像を必要とする。近年、このキャリブレーション撮像を必要としないトレーニングスキャンレスk-t法[1]が提案された。本稿の目的は、本法のリアルタイムフローイメージングにおける有用性を評価することである。

【方法】MRI装置として東芝メディカルシステムズ社製Vantage Titan™ 1.5Tを用い、2pointの2D-PC(Phase Contrast)法を使用した。同意の得られたボランティアに対して心臓を対象部位とした撮像を行い、得られた画像からROI(Region of Interest)を使用して上行大動脈起始部の流速を測定した。撮像パラメータとして、TR/TE=8/4ms、Flow Encode=SE：150[cm/sec]を用い、また心電同期を使用した。データ収集にはk-t SENSEの本撮像と同様の間引きパターンを用い、トレーニングスキャンレスk-t法を用いて位相差分画像を再構成した。

【結果】R(Reduction Factor)=4とした本法では、流速値、および時相による流速値変化について、間引き撮像を行わない場合とほぼ同等の結果が得られた。R(Reduction factor)=4のSPEEDERでは、撮像断面によっては、対象領域での流速を正しく測定できないアーチファクトが生じる場合もあった。これに対し、R=4とした本法では、断面によるReduction Factorの依存性が少なく、画質もSPEEDERを使用した場合と比べて優れていた。

【結論】トレーニングスキャンレスk-t法によるリアルタイムフローイメージングの評価を行い、その有用性について検討した。本法は息止めが困難な患者や不整脈の患者でも撮像の適用が広がると思われた。

【参考文献】[1] Hidenori Takeshima et al. ISMRM2013 p.3839

P-2-096　冠動脈撮像におけるLook-Locker法を用いたblack-blood delay time設定

○一坂　秀一、山下　素幸、土屋　一洋
東京逓信病院　放射線科

[背景]心臓MRI検査においてblack-blood法を用いて冠動脈の短軸像を撮像する場合、心電呼吸同期併用BB/TFE法を用いているが、TFE prepulseのBB delayがdefaultのままで撮像すると、心筋自体が消えてしまうことが頻繁に起こる。そこでdelay timeをuser definedでマニュアル設定するのに、指標となるものとして心筋遅延造影の撮像時にdelay time設定に用いているLook-Locker法を検討した。

[目的]Look-Locker法が冠動脈短軸像撮像の心電呼吸同期併用BB/TFE法の BB delay設定の指標として使用できるかを検討する。

[方法]被検者に対しLook-Locker法で撮像し20msec間隔での反転-回復像を得る。得た画像から心筋と左室内腔にROIを取り、time-density curveを描く。また左冠動脈前下行枝の短軸に合わせた心電呼吸同期併用BB/TFEをTFE prepulse：black-bloodのdelay timeを変えながら撮像し、同様に心筋・左室内腔のtime-density curveを描く。更に左冠動脈前下行枝の描出について心臓MRI経験3年以上の診療放射線技師3名による視覚評価を行い、それぞれの結果を比較した。使用装置はPhilips社製Achieva 1.5T (R2.6)、32ch torso-cardiac coilを用いた。

[結果]心筋と左室内腔のtime-density curveでは、artifactの多い時間で比較の難しい部分はあったが、Look-Locker法と心電呼吸同期併用BB/TFEでおおむね似た傾向を示した。画像の視覚評価ではほぼtime-density curve通り心筋：high、左室内腔：lowのdelay timeでスコアが高い結果となった。

[考察]今回の結果ではLook-Locker法と心電呼吸同期併用BB/TFEでは似たtime-density curveを描き、視覚評価でのスコアも予想されたdelay-timeで高かった。冠動脈MRIでは心臓の静止しているタイミングを狙った撮像になるため、心拍数、VCGのtrigger delayとR-R windowによりBB delayが制限される。そのためdefaultのBB delayでは適切な冠動脈短軸像が得られにくい。BB delayをマニュアル設定する場合にはLook-Locker法で撮像した画像を参考に決定するのが有効である。

P-2-097　VRFA Anti-DRIVE法を用いたcoronary Black Blood imaging最適化の検討

○小野　英雄[1]、米山　正己[1]、中村　理宣[1]、田渕　　隆[1]、武村　　濃[2]、小原　　真[2]、平野　雅春[3]
[1]八重洲クリニック、[2]フィリップスエレクトロニクスジャパン、[3]東京医科大学病院　循環器内科

【背景・目的】近年、冠動脈のプラークイメージングを目的とした3D-Black Blood撮像が行われるようになり、様々な撮像法が報告されている。当施設では、3D高速Spin EchoのVISTAを用いてcoronary Black Blood撮像を行っている。しかし、心電同期VISTA法はTRが心拍数に依存するため、T1強調コントラストが不良である。今回我々は、エコートレインの最後に＋90° RFパルスを印加し残存横磁化を強制的に－Mz方向に倒すAnti-DRIVE法を用いてT1強調コントラストの改善を試みた。また、RFAを設定した任意の角度まで下げた後、一定に保つ従来法（low-constant）に対し、設定した任意の角度まで下げた後に、RFAを可変する再収束フリップ角可変法（VRFA）についても検討を行い、coronary Black Blood Imagingの最適化を行った。【方法】使用装置はPhilips社製Ingenia 1.5T、自作ファントム及び、同意の得られたボランティアを対象として、Anti-DRIVE VRFA法によるcoronary Black Blood撮像を行い、SNR及びCNRについて、従来法との比較検討を行った。【結果・結語】Anti-DRIVEを用いることにより、T1強調コントラストが改善された。また、VRFA法によりSNRの改善が認められた。Anti-DRIVE併用のVRFA法を用いることにより、心電同期による長いTRでも良好なT1強調コントラストが得られ、coronary Black Blood Imagingの最適化が行えた。

P-2-098　頭部perfusion phantomの作製および健常ボランティアでの非造影perfusionの信号強度変化との比較検討

○栗本　貴子、椛沢　宏之、松田　　豪、三好　光晴
GEヘルスケアジャパン株式会社　技術本部研究開発室

【目的】Perfusionを画像化する手法の一つとしてThree Dimension pulsed pseudo Continuous Arterial Spin Labeling（3D pCASL）法を用いた非造影perfusionが挙げられるが、一般臨床において広く普及するにはスキャン時間の短縮や、結果の定量的な解析方法の確立など更なる技術革新が求められる。そのためには複雑なPerfusionをできるだけ忠実に、かつ簡易的に再現できるファントムの利用が不可欠である。そこでperfusionファントムの試作を行い、そのファントムをpCASL法で撮像しヒトの頭部pCASLの結果と比較した。【方法】すべてのパーツがアクリル、もしくは樹脂で加工されたperfusionファントムを作成し、それを定量送水ポンプに接続した上で1.5Tスキャナを用いて3DpCASLを撮像した。スキャンは5つの異なるPost Labeling Delay（PLD=1000, 1500, 2000, 2500, および3000ms）を用いて行われ、ファントムの断面内部を測定面積としpCASL画像の信号強度を計測した。さらにヒトの頭部perfusionとの近似性を検討するためインフォームドコンセントを取得したボランティアの撮像を行い、上記5つのPLDで得られたpCASL画像の灰白質と白質に関心領域を設定し、信号強度を計測した。また、ヒトおよびファントムで得られたpCASL信号強度変化をTwo-compartment model simulationと比較した。【結果と考察】ファントムのpCASL画像はラベルされた水が円柱のファントム内部に浸透している様子を示し、異なるPLDによって信号強度に違いが現れることが複数のスライスから確認できた。ヒト頭部のpCASL画像も同様に頸部でラベルされた血流が撮像される際、PLDによって信号強度に差があることが確認され、その結果はファントムから計測されたものに類似していた。今回ファントムおよびヒトの頭部から計測されたpCASLの結果はsimulationによる信号強度変化とも定性的に類似しており、作製したperfusionファントムがpCASLの評価に有用であることが示唆された。

P-2-099　3D ASLの核医学解析法を用いた、認知症診断の試み ～脳血流スペクトとの比較～

○谷藤　大樹[1]、蔭山　博司[2]、出雲　雅樹[1]、大平　保明[1]

[1]医療法人雄心会函館新都市病院　放射線科、[2]医療法人雄心会函館新都市病院　脳神経内科

【目的】核医学解析法（iSSP）で3D ASLを解析し、認知症診断に応用可能かどうか脳血流スペクトと比較し、検討した。【対象】当院、物忘れ外来を受診し、認知症が疑われ3D ASLと脳血流スペクトを行い本研究に同意の得られた16症例。【方法】GE社製signa EXCITE HD 3.0T、使用コイル8HRBRAIN、撮像条件3D ASL、FOV 24cm、Point 512、Arms 6、NEX 2、スライス厚 4mm、Post Label Delay 1525msec、撮像時間2分25秒。核医学解析法 日本メジフィジックス社iSSP。健常者データベースは、当院受診患者及び、脳ドック受診者で臨床所見を認めず、本研究に同意を得られた健常者20人（男8、女12 50～84歳 平均63.6歳）にて作成した。3D ASLと脳血流スペクトをそれぞれ核医学解析を行い、Zスコアマップの視覚的評価およびZスコアの数値の違いについて検討した。【結果】iSSPにて解析した3D ASLの結果は、脳血流スペクトと比較して16症例中、7症例でほぼ一致した解析結果となった。3症例で大脳の血流はほぼ一致したが、小脳が低下した。6症例で小脳と大脳の脳表付近の血流が低下した。また、3D ASLでのiSSP解析は、SPECTと比較してZスコアが低く描出された。【結語】3D ASLのiSSP解析は、症例によっては認知症診断のツールの1つとして使用できる可能性はあるが、小脳や脳表の血流が低下して表示されることもあり、元画像とともに診断する必要がある。また各施設の撮影条件やノーマルデータによってZスコア数値が変わると考えられ、診断に注意が必要と思われた。現段階では、ASLのiSSP解析単独での認知症診断は診断能は高いとは言えず、脳血流スペクトとの併用が望ましいと思われる。

P-2-100　2点のPLDを用いたpCASLによるvascular artifactの影響の軽減に関する検討

○浜口　明巧、林　　哲司、浜口　直子

札幌麻生脳神経外科病院　放射線科

【目的】pCASLは内因性トレーサーを用いた非侵襲的な脳血流測定法である。しかし、Post Labeling Delay（PLD）を一定にして撮像を行う場合には、部位毎のスピン到達時間の差異のため、実際の脳血流量と異なる結果が得られることも珍しくない。この原因のひとつにvascular artifactが挙げられるが、2点のPLDを用いることでその影響を減らすことができるか検討した。【方法】使用装置はGE社製Discovery MR750 3.0T シーケンス：pulsed CASL 条件1：PLD 2.5秒 Points：512 Arms：8 Nex：3 条件2：PLD 1.0秒 Points：512 Arms：8 Nex：1 対象はFLAIRでintraarterial signalを伴った脳梗塞やもやもや病などの20症例。^{123}I-IMPによる脳血流量の患健側比をゴールデンスタンダードとした。ASLについては、患健側比、患健側PLD比（平均値、最大値、最小）を求めた。変数選択にはAICを利用し、IMP－ASL間で重回帰分析を行った。【結果】単回帰（決定係数0.35）より患健側PLD比を組み込んだ重回帰の方が高い決定係数を得られた（決定係数0.44）。平均値と最大値の患健側PLD比が変数として選択されたため、PLD1.0秒と2.5秒の脳血流画像間の信号変化をパターン分類した。これより2点のPLDでともに高信号の場合、IMPでも高い脳血流量であり、また、PLD 1.0秒で強いvascular artifactを認めた場合にはIMPと乖離するケースが多かった。【結語】2点のPLDを用いて撮像することで、vascular artifactの影響を軽減することができた。これにより、IMPとの乖離予測や偽過灌流を除外する一助になると考えられる。

P-2-101　頭部血行再建術における脳血流イメージング（3D-pCASL）の臨床的有用性

○白水　一郎、村上　瑞穂、風岡　純一、日下部将史、八坂耕一郎、石井　仁也、原　亜矢香、
和田　裕之、芳澤　康徳、豊田　達也、野田　正信、町田　　徹

NTT東日本関東病院　放射線部

【目的】脳虚血性疾患における頭部血行再建術前後における適応，治療効果の判定には従来脳血流SPECTが利用されているが、必ずしも臨床場面では随時利用可能で簡便とは言えない．近年の進歩により頭部全体の脳血流評価が臨床機にて可能となりつつある。今回，3D脳血流イメージング法として3D-pCASLを用いて臨床的有用性を評価した．【対象と方法】68歳から85歳の8症例（男性5例：女性3例）頸動脈内膜剥離術（CEA）3例4回，浅側頭・中大脳動脈バイパス術（STA-MCA bypass：SMb）5例．使用機種は1.5T GE Optima450w.術前後において通常の頭部MRI（拡散強調，FLAIRなど軸位断）および3DTOF-MRAを施行．pCASLは，TR/TE：4554/10.7ms FA：155，PLD：1525ms，512x4（arm）NEX：1 4mm厚にて全脳を撮影（30スライス）．CBF計算画像のColor mapを行った．また全例で，123I-IMP SPECTを施行．GraphPlotによるCBF定量を行った．【結果】全例で術前後の良好なMR血流イメージングが施行でき，SPECTと対応した検討が可能であった．今回の症例中では術後の過潅流症候群は見られなかったが，血流改善程度や分布，また一部に見られた血流低下はSPECTと良好な一致が見られた．【討論】3D-pCASLの全脳CBF画像はRI製剤を用いるSPECTに比べて簡便で，容易に反復可能であり患者の症状・経過に応じて撮影が施行できた．CBF画像としてはSPECTと比較して遜色なく，向上した解像度とともに同時に撮影されたMRI画像との局所分布の検討にきわめて有用である．造影MR潅流画像との比較は行っていないが，体動や人工金属などの画質劣化要因は同等であり，わずかに撮影時間が劣るが，今回の経験においても3D-pCASLによるCBF画像のみで十分に有用性であると考えられた．オン・コンソールでの簡便な操作性も優れている．【結論】頭部血行再建術前後に関わる脳血流SPECTを補助し，あるいは代替しうる脳血流イメージング手法として、3D-pCASLは臨床的に有用な撮影法と考えられる．

P-2-102　1.5T装置を用いた3D ASL法のCBF値再現性の検討 －別日再現性と同日再現性の比較－

○田中　禎人[1]、秦　　博文[1]、水上　慎也[1]、井上　優介[2]、原　　敏将[2]

[1]北里大学病院　放射線部、[2]北里大学医学部　放射線画像診断科

【目的】3D arterial spin labeling（3D ASL）法を用いた脳血流（CBF）の評価は患者の負担が小さく、介入前後の比較や経時変化の解析といった同一患者における複数回の施行に適している。本研究の目的は、1.5T MRI装置で3D ASL法によるCBF値の別日再現性と同日再現性を検討することである。【方法】使用装置はGE社製1.5T Signa HDxtである。本研究に対して同意が得られた健常ボランティア8名（男性7名、女性1名：平均年齢30.4歳）に対し、3D ASL法によるCBF測定（post labeling delay=1525ms，arm=4，NEX=2，scan time=1：42）を、撮像間にtuningを行って2回連続して施行した（scan 1，2）。約3ヶ月後に同じ撮像条件で、撮像間にtuningを行わずに2回連続撮像した（scan 3，4）。得られた画像（perfusion imageとPDWI）からCBF mapを作成した。自動関心領域解析ソフトウェア3D SRT（富士フイルムRIファーマ社）を用いて領域毎のCBF値を算出した。3D SRTで解剖学的標準化を施す際に必要な移動パラメータはPDWIで求め、そのパラメータを用いてCBF mapの解剖学的標準化を行った。CBF値を算出する領域は、前大脳動脈領域皮質、中大脳動脈前方枝領域皮質、中大脳動脈後方枝領域皮質、後大脳動脈領域皮質、基底核、視床、小脳半球とした。scan 1と2、scan 3と4、scan 1と3のCBF値から左右領域別に変動係数を算出し、それぞれtuning有の同日再現性、tuning無の同日再現性、別日再現性の指標とした。【結果】3D SRTを用いてCBF mapに関心領域を設定し、領域毎のCBF値を算出することができた。CBF値（mL/min/100g）の全領域平均はscan 1で48.4、scan 2で49.3、scan 3で48.0、scan 4で48.0であった。領域毎のCBF値の変動係数は、tuning無の同日で1.3 − 4.7%（全領域平均2.0%）、tuning有の同日で2.1 − 5.7%（3.9%）、別日で4.8 − 9.4%（6.7%）であった。【結論】3D ASL法で、撮像間にtuningを行わずに連続撮像して得られるCBF値の再現性は高かった。撮像間にtuningを行うとCBF値の再現性は明らかに低下した。

P-2-103　脳動静脈奇形の評価におけるASLを用いた経時的MRAによる検討

○井料　保彦[1]、平井　俊範[1]、中村　理宣[2]、甲斐　　豊[3]、北島　美香[1]、重松　良典[1]、東　美菜子[1]、
小味　昌憲[4]、森田　康祐[4]、山下　康行[1]

[1]熊本大学医学部　画像診断・治療科、[2]メディカルサテライト八重洲クリニック、
[3]熊本大学医学部　脳神経外科、[4]熊本大学　中央放射線部

目的：3T MRIでのASLを用いた経時的MRA（ASL-MRA）は造影剤を用いずに高い空間・時間分解能で脳動脈を描出可能である。本研究の目的は脳動静脈奇形（AVM）の血行動態に関してASL-MRAを用いて評価できるかを明らかにすることである。方法：AVMを有する6例の患者（男性2例、女性4例、7-65歳、平均39.5歳）に対し、3T MRI（Philips社）で32チャンネルコイルを用いたASL-MRAとDSAを施行した。ASL-MRAはpCASL法を使用した。ASL-MRAの撮像条件はFOV 220 × 200mm，マトリクス 224 × 162，ボクセルサイズ 1 × 1 × 1mm，flip角 12°，TR 8.5ms，TE 4.2ms，SENSE factor 3.0，TI/ Δ TI/final TI 200ms/250ms/2.0s，撮像相 8，撮像時間は約5分であった。2名の放射線科医が独立してASL-MRA画像を読影し、AVMのナイダスのサイズ、流入血管、流出血管を評価した。他の2名の神経放射線科医がDSAを合議で評価した。ASL-MRAの読影者間、DSAとの一致率をκ検定で解析した。結果：AVMのナイダスのサイズに関して6例全例（100%）で一致した。流入血管､流出血管はともに6例中5例で一致（83%）した。ナイダスのサイズ、流入血管、流出血管に関する読影者間の一致率はそれぞれκ =1.0、κ =0.864、κ =0.8であった。ナイダスのサイズ、流入血管、流出血管に関するモダリティ間の一致率はそれぞれκ =1.0、κ =0.88、κ =0.8であった。結語：3T MRIでのASL-MRAは高い空間・時間分解能でAVMの血行動態を評価可能である。

P-2-104　AVMの評価におけるVessel selective 4D-MRAの臨床的有用性

○藤間　憲幸[1]、杉森　博行[2]、鈴木由里子[3]、工藤　與亮[1]、白土　博樹[4]

[1]北海道大学病院　放射線診断科、[2]北海道大学病院　診療支援部、
[3]フィリップスエレクトロニクスジャパン、[4]北海道大学医学部　放射線医学分野

【背景、目的】近年、ASLの手法を応用した非造影による4D-MRAの有用性の報告が相次いでいる。今回、Tagging planeにフリースラブを用いたVessel selective 4D-MRAの有用性について検討した。【方法】頭蓋内のAVMを有する患者5名に対して、右総頚と内外頚動脈および左総頚と内外頸動脈および椎骨脳底動脈の3領域に区分してVessel selective 4D-MRAが撮像された。シーケンスはASL法を応用した4D-MRAを使用し、ラベリングとしてEPI-STARをベースに使用した。リードアウトは時間短縮の目的にTFEPIを使用した。それぞれの領域に対して、血管選択が良好になされているか、feederの同定が可能であるか、Drainerの同定が可能であるか、に関して評価した。FeederやDrainerの同定に関しては、ほぼ同時期に行われた血管造影検査を参照して決定した。また、全血管をラベルした従来型の4D-MRAとも比較を行った。【結果】5例中、2例は血管選択性がうまくいかず、他の領域の血管も描出されてしまった。Feederの同定は4例で良好になされた。Drainerに関しては、5例いずれも描出が不十分であった。従来型の全血管をラベルした4D-MRAとの比較では、feederに関しては、選択された分だけ背景が単純化し、可視化が容易であった。Drainerに関しては、全血管をラベルしたもののほうが有意に描出が強かった。【結論】Vessel selective 4D-MRAはAVMの評価に対して有用な可能性があるが、血管選択性の正確性や血管描出の面で注意が必要である。

P-2-105　Time-SLIP法を用いた頭蓋内静脈描出の基礎的検討

○山田　明里[1]、山下　裕市[1]、高松　　慎[1]、宮本　良仁[2]、宮崎　寛之[2]、内ノ村　聡[3]、加藤　　勤[2]
[1]東芝メディカルシステムズ株式会社、[2]医療法人住友別子病院　放射線部、
[3]医療法人住友別子病院　放射線診断科

【目的】頭部静脈の撮像は、従来PC法やTOF法にてアプローチされてきたが、静脈の流れる方向性や速度が大きく異なるため、血管が描出されたとしても、方向性を把握することは難しい。近年、頭蓋内でのASL-MRAの有用性については頸動脈狭窄などに応用されつつあるが、静脈に対してのアプローチはあまり見られない。一方、非造影にて頭蓋内の静脈血行動態が把握できれば、静脈血栓症などで病態解析に有用と言える。今回ASLの手法において、撮像面の選択やスピンラベリングのタグの工夫をすることで、頭蓋内の静脈動を描出観察できないかの検討を行った。
【方法】同意が得られたボランティアにて、以下検討を行った。撮像はTime-SLIP TrueSSFP法を用い、TE 2.4、1.3x1.3x1.5mm resolution、1seg sampling、Move Outを用いたサブトラクション法を基本条件として、%R-R、ラベリング位置を変化させた。装置は東芝製Titan3Tを用いた。
【結果】ほぼ全例にて上矢状静脈洞、横静脈洞、視床線条体静脈から直静脈洞までの描出が可能であった。%R-Rを長く設定するほど、描出の向上が見られた。視床線条体静脈から直静脈洞に関しては、ラベリング位置を変化させることで描出が大きく異なった。前頭部からの流れだけでなく、側頭部からの流れも関与しラベル位置を設定することで視床線条体静脈、内大脳静脈、Galen大静脈、下矢状静脈洞、直静脈洞の描出が可能になった。
【考察】%R-Rの依存性に関しては、3TではT1緩和の延長によるラベリング時間の延長が特徴とされるが、%R-Rが短いと信号が十分に回復できず、ラベリング時間が短縮している可能性が考えられる。ラベリング位置に関しては、深部静脈は様々な方向から血液が流入しており、特に側頭葉からの流れの影響は非常に大きいことが把握できた。症例において目的によって位置を変える必要があると考えられた。
【結語】Time-SLIP法にて頭蓋内の深部静脈の観察が可能であった。今後症例での検討が必要と考えられる。

P-2-106　Time-SLIP法を用いた非造影MRAと造影4D-MRAによる3T MRIにおける肺静脈評価能の検討

○椿本　真穂[1]、大野　良治[1]、神山　久信[1]、関　紳一郎[1]、西尾　瑞穂[1]、吉川　　武[1]、京谷　勉輔[2]、
青山　信和[2]、川光　秀昭[2]、佐藤さおり[3]、村山　貞之[4]、杉村　和朗[1]
[1]神戸大学大学院医学研究科　内科系講座放射線医学分野、[2]神戸大学医学部附属病院　放射線部、
[3]東芝メディカルシステムズ（株）、[4]琉球大学大学院　放射線診断治療学講座

【目的】Time-SLIP法を用いた非造影MRAと造影4D-MRAによる3T MRIにおける肺静脈評価能の検討。
【方法】対象は肺疾患において3T MR装置にてMRIが撮像された19症例（男性13例、女性6例、19-79歳）である。全例において心電図同期を行いhalf-Fourier FASE法を併用したTime-Spatial Labeling Inversion Pulse法（Time-SLIP法）と造影MRA（4D Time resolved MRA）を撮像した。そして，肺静脈描出能を視覚評価にて肺静脈主幹部、葉区域枝、区域枝レベルで評価するとともに，肺静脈奇形評価能を5段階で2名の放射線科医が独立で評価し，最終評価は両者の合意とした。次いで、kappa検定にて読影者間の一致度を評価するとともに，両手法の肺静脈描出能についてはWilcoxonの符号付き順位検定で比較した。また、肺静脈奇形評価能に関してはROC-based positive testにより至適閾値を設定し、感度、特異度、正診率を両手法で比較した。【結果】各読影者間の一致率は良好であった（$\kappa > 0.71$）。肺静脈描出能において、非造影MRAは造影MRAと比較して有意に数値が低かった（非造影MRA：3.1 ± 1.5、造影MRA：4.3 ± 1.0、$p < 0.05$）。しかし、両手法の肺静脈奇形評価能に関しては感度、特異度、正診率において両手法に有意差はなかった（$p > 0.05$）。【結論】Time-SLIP法における非造影MRAは肺静脈評価に関して造影MRAと同等であり，造影MRAの代用として臨床応用可能であることが示唆された。

P-2-107　膀胱領域におけるFLAIR-VISTAの基礎的検討

○小笠原貴史、中河　賢一、川上　雄司、岡本悠太郎、三浦　沙知、孝原明日香、森本　規義、
光井　英樹、中田　和明

倉敷中央病院　放射線センター

【背景・目的】膀胱腫瘍の検査においてT2強調画像は、病変の検出に有用である。しかしながら、T2強調画像では膀胱内の尿が高信号に描出されるため，これと近接する膀胱粘膜の識別が困難となる。尿の信号値を抑制し、T2コントラストを得る方法としてFLAIR法が考えられるが、従来用いられているMulti sliceのFLAIRではthin sliceでの撮影はSNRが低く限界がある。そこで今回はthin sliceでもSNRが比較的良好である3D収集のFLAIR-VISTAに着目し、膀胱領域におけるFLAIR-VISTAの検討を行った。【使用機器】Philips社製Achiva1.5T（R2.6）、SENSE Cardiac coil。【方法】尿の信号がnull pointとなるIR delayの計測を行った。また、k-space trajectryのturbo directionをY/Z/Radialに可変させ画質の評価を行った。【結果】TSE factorの値を10大きくすることでIR delayの値は15（ms）程度小さくなった。prep TEの値を大きくすることでIR delayの値は小さくなった。さらに、prep TEの値が大きいほどIR delayの値も検体ごとのばらつきが大きくなった。また、turbo directionを変化させることでアーチファクトの出方に変化があった。【結論】prep TEの値を小さくし、turbo directionをYを用いることで被験者毎の尿の信号値の抑制のばらつきも抑えることができ、アーチファクトの少ない画像を撮像できるため、thin sliceでのFLAIR-VISTAの膀胱領域における撮影の可能性が示唆された。

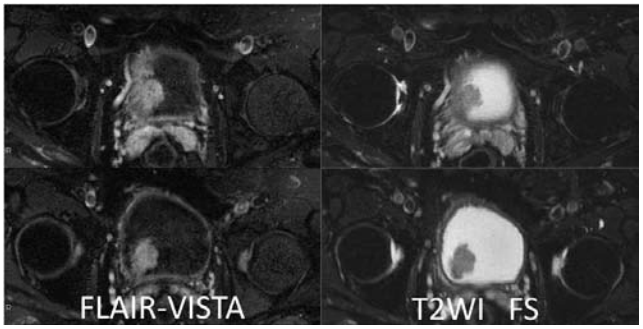

P-2-108　3テスラMR装置によるDiffusion Tensor Imagingを用いた正常健常者および慢性腎障害患者の評価検討

○高橋　正洋[1]、小澤　栄人[1]、田中　淳司[2]、渡部　進一[3]、井上　　勉[4]

[1]埼玉医科大学国際医療センター　画像診断科、[2]埼玉医科大学病院　放射線科、
[3]埼玉医科大学病院　中央放射線部、[4]埼玉医科大学病院　腎臓内科

【目的】Diffusion Tensor Imaging（DTI）の慢性腎障害および正常健常者への有用性の有無を評価検討する。【対象と方法】臨床的に慢性腎障害と診断された9症例（男性7名、女性2名；平均57.8歳（24-81）および正常ボランティア6名を対象とした。MR装置は、シーメンス社製のSkyra 3テスラで18チャンネルbody coilおよびspine coilを使用して撮像した。DTIのパラメータは、TR/TE=2100/72msec、b value=0, 800sec/mm^2、sense factor=2、6軸を用いて撮像した。以上の撮像より上腹部冠状断のFA mapおよびADC mapを作成し、左右の腎臓に3カ所ずつ皮質・髄質に関心領域を設けて測定を行った。以上の測定より、腎臓の髄質および皮質のFA値およびADC値の平均値と標準偏差を求め、Mann-Whitney testを用いて危険率5%で患者群と正常群での有意差の有無を評価した。
【結果】皮質FA値は慢性腎障害患者：0.17 ± 0.02，正常健常者：0.19 ± 0.02、髄質FA値は慢性腎障害患者0.22 ± 0.04，正常健常者0.29 ± 0.03であった。皮質ADC値は慢性腎障害患者：1.91 ± 0,11 × $10^{-5}mm^2$/sec，正常健常者：1.83 ± 0.08 × $10^{-5}mm^2$/sec、髄質ADC値は慢性腎障害患者：1.91 ± 0.12 × $10^{-5}mm^2$/sec，正常健常者：1.83 ± 0.81 × 10-5mm^2/secであった。髄質FA値がP=0.0048と最も小さなp値を呈していた。
【結語】腎髄質FA値が、正常健常者と慢性腎障害患者で最も有意な差を示していた。

P-2-109　淡明腎癌の病期予測におけるApparent Diffusion Coefficients（ADC）の有用性について

○荒木　久寿、吉廻　　毅、内田　幸司、丸山　光也、勝部　　敬、北垣　　一
島根大学医学部　放射線科

【背景と目的】MRI、拡散強調画像のapparent diffusion coefficients（ADC）は腎細胞癌の悪性度診断に有用であるとされている。腎癌では限局性（病期1・2期）か、浸潤、転移が存在する進行性（病期3・4期）かで予後が異なる。腎癌の原発巣のADC値の計測により、進行度が予測できれば有用である。今回、ADC値と淡明腎癌の病期の関係について検討した。【対象と方法】対象は2006年1月より2012年6月までに当院でMRIが施行され、組織学的に淡明腎癌と診断された37例（男性：25例，女性：12例，平均年齢：64.7歳）である。MRIは1.5T装置を使用し、T1強調像・脂肪抑制T2強調像・造影後脂肪抑制T1強調像とDWI（b-800sec/mm^2）の横断像を全例撮影した。病理組織像、他条件MR画像を参照し、原発巣の最大断面で壊死や変性のない充実部分にROIを設定し、ADC値を測定した。病期診断は画像診断や、その後の経過などより、腎MRI撮像時の病期を使用した。【結果】病期1期が19例、2期が5例、3期が9例、4期が4例であった。各病期の平均ADC値（$\times 10^{-3}$mm^2/s以下略）は、それぞれ、1.715 ± 0.234、1.488 ± 0.211、1.409 ± 0.374、1.404 ± 0.255であり、各病期間に有意差は認めなかった。腫瘍が限局する1・2期群と進行期3・4期群に分類し、各々の平均ADC値を比較すると1・2期群が1.668 ± 0.246で3・4期群は1.407 ± 0.283であり、有意差を認めた。ROC解析により、この場合の至適ADC値は1.552であり、その場合、感度66.7%、特異度76.9%となった。【結語】淡明腎癌の1、2期群と3、4期群間のADC値には有意差を認めた。原発腎腫瘍のADC値から病期が進行期か否かを予測でき、適切な検査や治療へつながることが期待できるかもしれない。

P-2-110　Zoom DTIを用いたFiber Tractographyによる前立腺神経血管束の描出

○高橋　　哲[1]、青山　信和[1]、上野　嘉子[2]、北島　一宏[2]、奥秋　知幸[3]、小原　　真[3]、杉村　和朗[2]
[1]神戸大学医学部附属病院　放射線部、[2]神戸大学大学院医学研究科　放射線医学、
[3]フィリップスエレクトロニクスジャパン

【目的】前立腺全摘術に際して、神経血管束は機能温存に重要な構造である。神経血管束の形態や発達は個体差が大きく、個々の症例において術前に走行を評価することが求められるが、これを明瞭に描出しうる画像診断手技は未だ確立されていない。Diffusion Tensor Imaging（DTI）を用いたFiber Tractographyは、中枢神経系から脳神経、末梢神経などへ応用の拡大が試みられているが、骨盤内では十分な空間分解能が得られず、応用に限界があった。今回、選択的励起法を用いたzoom DTIによる前立腺神経血管束の描出を試みたので報告する。【方法】前立腺癌術前MRI検査の一部として、18名の前立腺癌患者（67 ± 6歳）に対してzoom DTIによるFiber Tractographyを行った。通常励起によるDTIによるFiber Tractographyを行った以前の連続した37名を比較対象とした。DTI撮影はいずれもPhilips社製3T-MRIと6チャンネル心臓コイルを用い、横断像6軸にて撮影した。Zoom DTIはb=700で、120mm-FOV、64 × 63収集、128 × 128再構成マトリックスにより0.935 × 0.935 × 3.0mmボクセルサイズ像を10分でえた。通常励起DTIはb=600で256mm-FOV、112 × 112収集、128 × 128再構成マトリックスにより2.0 × 2.0 × 2.5mmボクセルサイズ像を6.8分でえた。DTI像はMEDNRIA（Asclepios Research Project）上で、FA閾値0.1、最短Fiber長10mmによりTractgraphyを作成した。T2強調画像にて前立腺midglandレベルの左右神経血管束領域にROIをおき、走行するFiber数、平均、最大Fiber長を測定し、両手法で比較した。さらに視覚的に画像のひずみ、Aliasing、脂肪抑制の均一性を5段階で評価した。【成績】zoom DTIは通常励起DTIに比し、脂肪抑制の均一性（5 vs. 4，p＜.01）、aliasing（1 vs. 2，p=.03）に優れていたが、画像のひずみに有意差はなかった（p=.53）。Fiber数は、zoom DTIが通常励起DTIにくらべ有意に多く（624 ± 310 vs. 140 ± 82，p＜.0001）、最大Fiber長も有意に長かった（98 ± 28mm vs. 86 ± 34mm，p=0.04）。【結論】選択的局所励起法を用いたzoom DTIにより、通常励起法に比べて前立腺神経血管束の詳細な描出が可能であった。

P-2-111　前立腺癌診断における拡散強調画像とADC画像による減算画像の有用性

○七見　幸夫、五十嵐康弘、大槻　静香、佐藤　太一、早坂　和樹、酒井　政俊

公益財団法人湯浅報恩会寿泉堂綜合病院　放射線科

【背景・目的】MRI検査による前立腺癌の診断は、T2強調像、拡散強調像、拡散係数を画像化した見かけの拡散係数（apparent diffusion coefficient：以下、ADC）画像、ダイナミック造影法を組み合わせて行われ、高い診断能が得られてきている。病巣の検出には高いb値を用いた拡散強調像とADC画像が特に有用とされるが、b値を上げることによる信号対雑音比（signal-to-noise ratio：以下、SNR）の低下などのため、これらの画像の読影には苦慮することも多い。そこで我々は、癌病巣が非癌部背景に対し拡散強調像にて白く、ADC画像にて黒く描出されることに着目し、拡散強調像からADC画像を減算した画像を考案した。その画像の有用性を複数の前立腺癌症例を用いて報告する。【使用装置】GE社製1.5TMRI装置Signa-HDxt Ver16 8ch Cardiac-coil【方法】撮像シーケンスはSE-EPI、TR/TE = 7000/minimum［ms］、FOV = 30x30［cm^2］、Matrix = 128x192、Thick/gap=4.0/0.8［mm］、MPG = 3軸、NEX=10、Asset=2.0、b値は800と1500［sec/mm^2］に設定しそれぞれ撮像した。撮像後ADC画像を作成し、拡散強調画像からそのADC画像を当院で決めた比率で減算を行い画像を作成した。【結果・考察】今回考案した減算画像では、非癌部背景に対し癌病巣をより白く描出することができ、前立腺内にある拡散強調像での高信号域やADC値低下域を容易に拾い上げることが可能になった。それにより、癌病巣の拾い上げにおいて拡散強調像とADC画像での両方の画像を確認する必要がなくなった。またb値を上げずSNRを保ちながらでも減算処理を行うことで明瞭に描出することができ、前立腺癌の診断、特に存在診断に有用性が高いと考えられた。この画像は、前立腺癌以外の悪性腫瘍や急性期脳梗塞の診断にも応用が可能で、MRI画像診断の一助になるものと思われる。

P-2-112　寝台移動型MRIシステムの撮像条件に関する基礎的検討（呼吸停止下における撮像分割回数について）

○稲垣　　明、宇津野俊充、地曳　裕二、井原　完有、麻生　智彦

国立がん研究センター中央病院　放射線診断科

【背景】当院では、がん全身転移検索、後腹膜等、全身を撮像する目的で寝台移動型MRIシステム（以下、Tim CT）を用いている。このシステムは名称どおり寝台が移動しながら、k空間を充填し全身MRI撮像を簡便に行うことができるという点で特異的であると言える。今回、このシステムの撮像条件に関して疑問が生じ、当院ではそれについて理解追求することが必要不可欠であると考えられた。

Tim CT =（Total image matrix Continuous Table move）

【目的】一般的に呼吸停止下撮像時、スライス枚数の多い場合には撮像を分割して行う。通常、1回の呼吸停止下撮像時間に分割回数を掛けたものが全撮像時間となるが、このシステムではこの法則が成り立たない現象が起こっている。そこで今回我々は、この呼吸停止下における撮像分割回数について基礎的な検討を行ったので報告する。

【使用機器】SIEMENS MAGNETOM Avanto

【方法】呼吸停止下撮像条件を以下に示す。他のパラメータは変化させずに、ある一つのパラメータのみを変化させた場合の分割回数について、シミュレーション計算を行い、実際の分割回数結果と比較検討を行った。撮像条件：T1-2D-Flash-DIXON法　TR=140msec　TE=2.38/4.76msec　slice厚=5mm　matrix=230×256　segments=14　table speed=6.1mm/s

【結果】全撮像時間は変化させずに1回の呼吸停止下撮像時間を延長した場合、分割回数はシミュレーションから得られた分割回数よりも実際の分割回数の方が多い結果が得られた。

【考察】このシステムは寝台を移動しながらK空間を充填していくため、助走の時間が必要であり、そのためにこのような結果になったのではないかと考える。

【結論】今回の検討において、呼吸停止下における撮像分割回数の傾向が確認できた。これにより、呼吸停止下総撮像時間の把握が可能となり、実検査時間の延長によって生じていた患者負担の軽減が期待できる。

P-2-113　pseudo continuous ASLを用いた腎血流画像の画質および定量値の精度向上

○藤原　康博[1]、木村　浩彦[2]、松田　　豪[3]、小坂　信之[2]、清水　一浩[2]、谷内田拓也[1]、安達登志樹[1]
[1]福井大学医学部附属病院　放射線部、[2]福井大学医学部　放射線科、[3]GEヘルスケアジャパン

［目的］腎臓を対象とした血流評価は，多くの疾患において有用である．arterial spin labeling（ASL）は，MRIにおける非侵襲的な血流評価に用いられるが，これまでS/Nが低いため臨床応用は困難であり，パルスシーケンスの改良やS/Nを向上させるための加算回数の調整や呼吸による動きなどを考慮した条件設定の適正化が求められていた．そこで本研究では，pseudo continuous ASL（pCASL）を用いて臨床に使用可能な高いS/Nの画像を短時間に得るための適正化を行うことを目的とした．［方法］3.0T MRI装置（Discovery 750，GEヘルスケア）および32チャンネルアレイコイルを用いて，健常ボランティアを対象としてFAIRとpCASLをそれぞれ加算回数を変化させて撮像し，画像の信号強度の変動係数を測定し比較した．また，pCASLはpost label delayを5点で測定し，シングルコンパートメントモデルにフィットさせ，到達時間および腎血流量を求めた．［結果および考察］従来のFAIRと比較してpCASLは高いS/Nが得られるため変動係数が小さく，加算回数を減らすことで撮像時間を短縮することが可能であった．本手法を用いれば，18秒の息止めを4回程度繰り返すことで再現性の高い腎臓のASL画像が得られることから，臨床応用できる可能性が示唆された．また，被験者ごとに到達時間の違いが見られたことから，腎臓の定量値を求める際には，複数のPLDでの撮像を行い補正することで精度が向上すると考えられる．

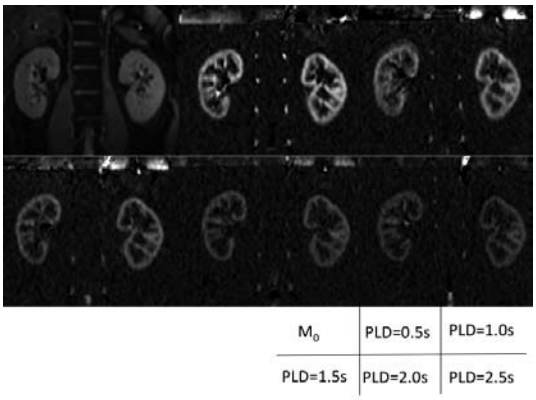

P-2-114　　3D-SSFP-ASL（ASTAR）を用いた腎血流量計測

○高倉　京子[1]、藤本　晃司[1]、木戸　　晶[1]、伏見　育崇[1]、梅岡　成章[1]、岡田　知久[1]、坂下　尚孝[2]、木村　徳典[2]、金澤　裕樹[1]、富樫かおり[1]
[1]京都大学医学部附属病院　放射線診断科、[2]東芝メディカルシステムズ（株）

【背景･目的】Arterial Spin Labeling（ASL）を用いた組織灌流画像は、造影剤を用いず、被ばくもない。我々は、前回の当大会において、Signal targeting with alternated radio frequency using asymmetric inversion slab（ASTAR）法を用いた腎臓灌流画像の基礎的検討を行い、読み取りシーケンスとして3D-FFEより3D-SSFPが優れていることを報告した。今回は、3D-SSFP-ASLにより腎血流量の定量計測を行うための基礎的検討として被検者間のばらつきの程度について検討した。
【方法】同意の得られた健常ボランティア7名を対象とし、3T MRIシステム（東芝メディカルシステムズ社）を用いて呼吸同期のもと、腎臓ASL撮像を施行した。撮像条件は、TR/TE：4.3/2.2ms，フリップ角：94-116度，バンド幅：±390Hz，FOV：36cm，スライス厚：4mm，マトリクス：192×192，SPEEDER Factor：2，積算回数：2，非選択IR（nSSIR）：2とした。TIを800-2400まで400msごとに変化させて撮像した。また、プロトン密度強調（PDw）画像を別に取得した。次に、得られた灌流画像に関心領域（ROI）を設定し、腎実質の信号強度（平均値）を計測した。さらに、その灌流画像における任意の2点（TI）の腎実質の信号強度とPDw画像を用いて、Buxtonモデル［1］に基づき腎血流量を算出した。そして、被検者間の変動係数（Coefficient of variation：CV）を算出し、比較した。計測はMatlabによる自作ソフトを用いた。
【結果】被検者間での変動係数が最も少なかった2点（TI）は800-1600ms（CV=0.239）であった。
【結論】ASTAR法を用いた、腎血流量の計測で、被検者間のCVは20%程度に抑えられる。
【参考文献】［1］Buxton JMRI 22：723-726（2005）

P-2-115　プロトン密度強調（PDw）画像を用いない腎血流量定量の試み

○高倉　京子[1]、藤本　晃司[1]、木戸　　晶[1]、伏見　育崇[1]、梅岡　成章[1]、岡田　知久[1]、坂下　尚孝[2]、
木村　徳典[2]、金澤　裕樹[1]、富樫かおり[1]

[1]京都大学医学部附属病院　放射線診断科、[2]東芝メディカルシステムズ（株）

【背景・目的】Arterial Spin Labeling（ASL）を用いた組織灌流画像は、造影剤を用いず、被ばくもない。我々は、前回の当大会において、ASL（ASTAR）法を用いた腎臓灌流画像の基礎的検討を行い、読み取りシーケンスとして3D-FFEより3D-SSFPが優れていることを報告した。組織灌流画像から腎血流量（Renal Blood Flow：RBF）を定量する方法としてはプロトン密度強調（PDw）画像を用いる方法[1]が一般的である。今回我々は、3D-SSFP-ASLによりRBFの定量計測を行うための基礎的検討として、PDw画像を用いずにRBFを算出する新しい手法を提案し、被検者間のばらつきの程度を検討した。

【方法】同意の得られた健常ボランティア7名を対象とし、3T MRIシステム（東芝メディカルシステムズ社）を用いて呼吸同期のもと、腎臓ASL撮像を施行した。撮像条件は、TR/TE：4.3/2.2ms, フリップ角：94-116度, バンド幅：±390Hz, FOV：36cm, スライス厚：4mm, マトリクス：192×192, SPEEDER Factor：2, 積算回数：2, 非選択IR（nssIR）：2とした。TIを800-2400まで400msごとに変化させて撮像。得られた灌流画像に対し、腎実質の信号強度（平均値）、内腸骨動脈の信号強度（最大値）を計測し、任意の1点（TI）の灌流画像におけるRBFを下式によって算出した。

RBF［ml/100cc/min］=100＊60＊Sasl/（$Sasl_b$ ＊TI）

（Sasl：組織信号値、$Sasl_b$：血液信号値とした。）

被検者間の変動係数（Coefficient of variation：CV）を算出し、TI間で比較した。計測はMatlabによる自作ソフトを用いた。

【結果】被検者間の変動係数が最も少なかったのは、TI=1600ms（CV=0.195）であった。その平均RBFは331ml/100cc/minであった。

【結語】ASL撮像パラメータを最適化することで、RBFの非造影定量計測が可能になる。

【参考文献】[1] Buxton JMRI 22：723-726（2005）

P-2-116　腎動脈撮像におけるスパイラルスキャンの有用性

○小笠原准哉、桜井　章二、柳澤　秀樹

船橋市立医療センター　医療技術部放射線技術科

【背景・目的】近年、血管撮像の大半は非造影にて行えるようになってきている。当院でもTOF法やPC法にて頭部領域や腹部血管領域、下肢動静脈などの非造影撮像を行っている。今回我々は、k空間を中心から螺旋状に充填していくスパイラルスキャンに注目して、この特徴である高分解能、高SNR、高時間分解能を生かし、腹部血管（主に腎動脈）の撮像を1回の呼吸停止下にて行うための撮像法について基礎検討を行った。

【使用機器】SignaHDx1.5T ver. 15（GE） 12ch Body array coil

【方法】1. MRI性能評価用ファントムの撮像を行い、至適空間分解能（effective resolution）の検討　2. 自作血流ファントムと造影剤自動注入器を用いて腹部領域血管を模し、至適FA、至適血流流入角度の検討

【結果･考察】1. MRI性能評価用ファントムの撮像より、至適effective resolutionの値は1.4～1.6であった。FOV=30cm。入力Point値とArms値の組み合わせは1792と20であった。2. 血流信号が良好となった設定FAは90°であった。また、背景信号の抑制効果も高く感じられた。2D撮像であるため撮像断面に垂直（90°）で流入してくる流体ほど高信号を得ることができた。しかし、撮像断面に対し、10°で信号の大幅な低下、0°（撮像断面に平行）では血流信号は視覚的に確認出来ないほどであった。撮像する血管の位置や走行角度がaxial画像等である程度確認出来ている場合は、目的血管を撮像断面と20°以上の角度がつくように撮像断面の角度調整が必要と考える。

P-2-117　空間選択的IR pulseを併用した非造影MRIを用いた腎皮質厚測定による腎機能評価の検討

○野田　靖文、神吉　昭彦、山本　　亮、玉田　　勉、八十川和哉、檜垣　　篤、伊東　克能
川崎医科大学　放射線科（画像診断1）

【目的】腎機能低下に伴い、腎皮質が有意に萎縮することが言われているが、現在、画像的に評価した報告は少ない。今回我々は空間選択的IR pulseを併用した非造影MRIを用い、腎皮髄境界を明瞭化させることで腎皮質厚を測定し、腎皮質厚と推算糸球体濾過量（eGFR）との相関についての検討を行った。【対象】空間選択的IR pulseを併用した非造影MRIが施行され、慢性肝疾患を持たない患者51症例を対象とした。【方法】空間選択的IR pulseとSSFP法を併用した非造影MRIでinversion times（TIs）を700-1500msecの間で100msecずつ変化させ撮像を行った。各TIでの腎皮質･髄質の信号比（SI cortex/SI medulla）を算出し、その最大値を最適TIとした。最適TIにおいて腎の最大長径、皮質厚を測定し、それぞれのeGFRとの相関を比較検討した。また、症例をeGFRに基づいて3群に分類（eGFR：≦59，=60－89，≧90）し、群間比較を行った。【結果】全症例において腎皮髄境界は明瞭化し得た。eGFRの平均は79.7mL/min/1.73m2（36.1－125.9）。腎皮質厚の平均は4.6mm（2.5－6.9）。腎最大長径の平均は114mm（81－124）であった。腎最大長径（r=0.29 p=0.038）、皮質厚（r=0.55，p＜0.01）は何れもeGFRとの間に有意な相関を認めたが、腎皮質厚とeGFRの間により強い相関関係を認めた。3群間の比較では腎皮質厚に有意差を認めたが（P=0.02）、腎最大長径には明らかな有意差を認めなかった。（P=0.19）。【考察】空間選択的IR pulseを併用した非造影MRIは、従来の撮像法では腎皮髄境界が不明瞭化し腎皮質測定が困難な腎機能低下症例においても、腎皮髄境界を明瞭化でき、非侵襲的に腎機能を評価することが可能であると考えられる。

P-2-118　マグネット形状の違うMRI装置間における画像均一性と幾何学的歪みの検討

○高済　英彰[1]、清野　真也[1]、矢部　重徳[1]、石川　寛延[1]、宮岡　裕一[1]、内沼　良人[1]、金澤　崇史[1]、遊佐　烈[1]、玉根　直美[2]
[1]福島県立医科大学附属病院　放射線部、[2]社会医療法人福島厚生会福島第一病院

【背景・目的】当院では本年4月からGE社製MRI装置OptimaMR450w1.5Tが導入された。本機種は、ワイドボア及びショートガントリーが特徴で被験者の快適性を考慮した設計である。このことによる画像への影響を検討するため、今回ボア径とガントリーの長さの違う1.5TMRI装置間における画像均一性と幾何学的歪みについて比較を行った。【方法】使用機器はGE社製1.5TMRI装置OptimaMR450w（ボア径70cm/ガントリー長145cm）及びSignaHDxt（ボア径60cm/ガントリー長185cm）、コイルはWhole Body Coilを用いた。磁場中心の均一性について、球体ファントム（Φ27cm）を用いて、区分法による全均一性及び局所均一性とGray-Scale Mapによる評価を3断面で行った。更に広範囲な均一性評価目的に、円柱ファントム（長軸L=600cm）をZ軸に平行に配置し、Gray-Scale MapにてCoronalの最大FOVで行った。またファントムを寝台左側に寄せてオフセンターでの評価も行った。幾何学的歪みは、直方体ファントム（H＊W＊D=150＊220＊270mm）を用い、ファントム長軸をX/Y/Zと向きを変えて配置し、磁場中心0から5, 10, 15, 20, 24cm離れた位置での径とCT画像の径（真の径とする）から歪率を算出し比較を行った。【結果】磁場中心での全均一性及び局所均一性は、OptimaMR450wではAxialは均一であるが、CoronalとSagittalはやや不均一な傾向を示した。SignaHDxtはどの面においても良好であった。広範囲な均一性評価では、OptimaMR450wがややムラが目立ち、オフセンターでは更に顕著となった。幾何学的歪みは、磁場中心から20cmまでは両機種とも5%以内であった。24cmではX-Y方向は装置間に特異性はないが、Z方向でOptimaMR450wが高値となった。【考察】OptimaMR450wは、SignaHDxtに比べZ軸方向における不均一及び歪みが目立つ傾向が示された。従って、下肢や腕など広範囲な画像診断では注意が必要である。これまで閉所恐怖症や体格の問題で従来の60cmボアの機種では撮像困難であった被験者がOptimaMR450wで可能となった例も多数経験した。以上より快適性と装置性能とのバランスを考慮した撮像が重要であると思われる。

P-2-119　被写体による特性変動に耐性を有する高磁場MRI用RFコイルの初期検討

○大竹　陽介、越智　久晃

株式会社日立製作所　中央研究所

【はじめに】高い周波数に調整される7T以上の超高磁場MRI用RFコイルは，被写体との電磁気的な結合が強い。そのため感度の高いソレノイドコイルやループコイルの場合，被写体が変化すると，MRIの磁気共鳴周波数での共振特性が大きく変化し感度が低下する場合がある。そこで本検討では，7T MRIの磁気共鳴周波数300MHzを例に，被写体による特性変動に耐性を有するRFコイルを提案し，電磁界シミュレータを用いて従来のRFコイルと比較しその性能を評価した。

【方法】解析対象としてコンデンサを挿入したソレノイドコイル（直径65mm，軸長140mm，6ターン）を選んだ。被写体による特性変動に耐性を有するRFコイルは，コイルに対して並列に二つのLC直列共振回路を接続した構造を有している。コンデンサを挿入したコイルの直列共振周波数は，300MHzになるように調整した。二つのLC直列共振回路の共振周波数は約270MHzと330MHzになるように調整し，LとCの値は，RFコイルの位相の周波数特性が300MHzを原点に点対称になるように決定した。従来比較例としてのRFコイルは，コイルに対し並列にキャパシタを接続した構造を有したものとした。電磁界シミュレーションにはモーメント法を用いた独自のシミュレータを用いた。本シミュレータは，インピーダンス法により生体負荷の影響を加味した感度の計算が可能である。円柱形状のファントムを用い，ファントムの導電率を0.5～0.9S/mに変えることで被写体の電磁気的な負荷を模擬的に変動させた。

【結果】従来のRFコイルは負荷が大きくなると，RFコイルの位相特性が大きく崩れ，共振が弱くなり感度が低下した。提案したRFコイルは負荷の大きさが変化してもMRIの共鳴周波数では位相特性が安定し，共振状態を維持できたため感度はほとんど低下しなかった。また，提案したRFコイルは，被写体の負荷の大小に関わらず，従来のRFコイル以上の感度を有していることが確認できた。以上から，提案したRFコイルは，被写体による特性変動に耐性を有していることを確認した。

P-2-120　任意形状コイル設計手法DUCASのGCシールドコイルへの適用

○阿部　充志

日立製作所　日立研究所

[はじめに]MRI装置用の能動遮蔽型傾斜磁場コイル（ASGC）設計には、特にシールドコイルに高磁場精度が必要である。また、円筒型・円盤型など各種に利用できる設計ツールが望ましい。そのために、核融合装置用に開発したコイル設計手法DUCASを適用している。三角メッシュの有限要素（FE）で電流面を表現するために任意の形状に対応できる。[内容]ASGC設計にDUCASを用いる場合には、2枚の電流面（主コイルおよびシールドコイル）を用意し、それぞれに傾斜磁場と磁気シールドに対応する電流ポテンシャル（CP）分布を、交互に電流分布を計算する繰り返し計算を行う。シールド性能が不十分な場合には磁石構造物に渦電流が流れ､その磁場が撮像に悪影響を与える。このため､シールドコイルには高い磁場精度（許容誤差約1ガウス以下）が求められる。ASGC設計には磁石近傍に磁場評価面を配置してその面を通過する磁場の強度によりシールド性能を評価した。平面ASGCの場合にはシールドコイルに平行に配置した円面である。DUCASではCP分布の構成に、打ち切り特異値分解で固有モードを重ね合わせ、固有モード数により磁場精度を調整する。また、流線に沿って導体を配置する電流離散化による磁場精度の劣化についても検討した。[結果]上記の手法をMRI装置用ASGCに適用している。固有モード数は主コイルには3個以下であるが、シールドコイルには1700個以上の固有モードが必要であり、固有モード数増加と共にシールド性能は単調に向上した。また、単純なシールドコイルパターンと成ることも判った。本手法は任意の形状に対応できるので円筒型・円盤型に同じ手法を応用できる事も確認した。しかし、幅広導体で電源電流が250A以上では、導体配置が疎になる領域からシールド性能が悪くなり、電流分布に工夫が必要なことも判った。

P-2-121　MRI装置における渦電流誤差磁場解析手法の開発

○今村　幸信[1]、阿部　充志[1]、竹内　博幸[2]
[1]（株）日立製作所　日立研究所　エネルギー・環境研究センタ　応用エネルギー研究部、
[2]（株）日立メディコ

【はじめに】MRI装置において、静磁場磁石のクライオスタットに発生する渦電流は画質劣化の原因となる。渦電流の主な発生要因は傾斜磁場コイルからの漏れ磁場と静磁場磁石の振動である。特に開放型のMRI装置においては、特徴である大開口部を実現するため、傾斜磁場コイルの設置場所と静磁場磁石構造の制約が大きい。このため、MRI撮像時に発生する渦電流に伴う誤差磁場の評価手法を開発した。【内容】傾斜磁場コイルは3次元曲面の渦巻状導体から成る。一方、渦電流が発生するクライオスタットは、主にアルミやステンレスの薄板材で構成されている。このため、通常の有限要素法による渦電流解析では、空間を含む実形状の傾斜磁場コイルおよびクライオスタットの解析格子生成と変更に困難を伴う。本評価手法では、傾斜磁場コイルによる磁場分布を別ツールで計算した後に外場として入力、また、動磁場解析手法には空間の解析格子が不要な積分方程式に基づく薄板近似法を用いて解析作業の簡易化を図っている。外場入力により、傾斜磁場コイルの形状とは独立な解析格子を使用して渦電流解析ができるため、XYZ各軸の傾斜磁場、および、多様な撮像シーケンスに対しての渦電流磁場評価が容易である。また、静磁場磁石の振動に関しては、金属容器上の磁場変化を外場で表現することにより、振動変位に伴う解析格子の再生成なしに移動（振動）物体の渦電流解析が可能である。【結果】本解析手法により、アクティブシールド型傾斜磁場コイル（ASGC）を持つ開放型MRI装置を評価した。傾斜磁場コイルが静磁場磁石のクライオスタットの窪みに配置される構造のため、並行平板形状のASGCでは渦電流磁場が過大となるが、漏れ磁場を低減した傘型シールドコイルの採用により、1/10以上の渦電流磁場低減を実現した。また、静磁場磁石の振動に対しては、超電導コイルの振動による静磁場不均一だけでなく金属容器の振動に伴う渦電流磁場の発生を模擬でき、超電導コイルだけでなく真空容器や輻射シールドに関しても画質影響を考慮した静磁場均一性・安定性を有する構造の設計が可能となった。

P-2-122　小児骨年齢計測用MRIのためのシングルチャンネルシムコイルの開発

○石　圭一郎、寺田　康彦、巨瀬　勝美
筑波大学大学院数理物質科学研究科

【はじめに】X線被ばくの問題などから，小児骨年齢計測にMRIを使用することは有用であり，我々は前回大会で，小児骨年齢計測に最適化されたオープン型コンパクトMRIを開発したことを報告した．しかし，このシステムに使用しているシングルチャンネルシムコイル（SCSC）は消費電力が高く，多数の被験者を連続で撮像する場合など，長時間MRIを使用する際には，自身の発熱により静磁場のドリフトを生じさせてしまう問題があった．そこで本研究では，電力効率を含めたSCSCの設計手法を開発した．
【設計手法】この手法では，単純な円形コイルを平面内に等間隔に並べ，それらが作る磁場の足し合わせにより，静磁場不均一性を補正する（図左）．各円形コイルに単位電流を印加した場合の磁場分布B_{nm}を用いて，SCSC全体が作る磁場分布B_sを$B_s=\Sigma c_{nm}B_{nm}$で表し，この時の線形結合係数C_{nm}を準ニュートン法を用いて最適化する．最適化の際の評価関数には，静磁場不均一性を示す項と，電力最小化項を足し合わせたものを用いた．この時導き出される電流密度分布の流れ関数を計算し，この流れ関数の等高線をSCSCの巻線パターンとした．
【結果】この手法を用いたSCSC（図右）を0.3T小児骨年齢計測用MRIに実装した所，静磁場不均一性はRMS値で21.7ppmから14.2ppmに改善され，従来のSCSCと比較して消費電力を約1/4にまで落とすことに成功した．



P-2-123　円筒型勾配磁場コイルの最適化手法の研究

○山田　拓馬、巨瀬　勝美

筑波大学数理物質科学研究科　電子・物理工学専攻

【はじめに】勾配磁場コイルなどの設計手法として広く知られている遺伝的アルゴリズム（GA）は，ターゲットフィールド法に内在する欠点を補う反面，計算時間が増大する．これまで当研究室では，永久磁石のための平板型勾配磁場コイルを設計するにあたり，人工蜂コロニー（ABC）アルゴリズムや，ベジエ曲線によるコイルパターンの多自由度化を用いてきた．本研究は，これらの技術を円筒型超伝導磁石に適用し，その有用性を示すことを目的とした．

【方法】Gzコイルは同径の円電流のz座標で表現した．GxとGyコイルはゴレイコイルを基本とし，中心部の平行4線をz－θ平面上の3次ベジエ曲線で表現した．最適化アルゴリズムとしては，GAよりも少ないステップ数での収束が期待される（ABC）を用い，勾配磁場の電流効率と磁場勾配の均一領域を評価値として最適解を探索した．以上の手法で，開口径と静磁場強度の異なる2種類の超伝導磁石を対象に，3軸のコイルを設計・実装した．さらに，3次元格子ファントムの撮像によって実装したコイルの勾配磁場を評価した．

【結果】図1に設計したGxコイルの1エレメントを示す．また，図2に格子ファントムの撮像結果を示す．ベジエ曲線を用いずにGAによって最適化した場合と比較して，勾配磁場の均一性が向上した．また，同じ条件で最適化計算を行った場合，ABCのほうがGAよりも早く収束することが確かめられた．

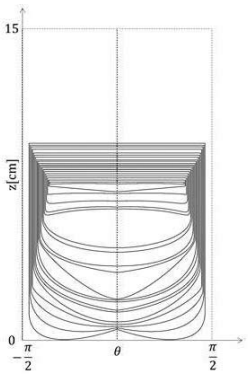

図1　Gx のパターン(1 エレメント)



図2　撮像結果の比較
上：本研究，
下：GA による設計

P-2-124　オープン型RFプローブの開発とin situ撮像への応用

○吹田　　敦、寺田　康彦、巨瀬　勝美

筑波大学　巨瀬研究室

【はじめに】ソレノイドコイルは，簡単な構造で高いSNRが実現できるRFコイルとして広く使用されている．しかし，手首や足首などのように計測対象の関心部位が他の部位に比べ細い場合や，樹木などのように計測対象が長い場合，プローブへの試料の挿入ができず，挿入が可能でも，フィリングファクタでのロスが発生する．そこで本研究では，計測部位に直接装着可能なオープン型RFプローブの開発を目的とした．

【方法と結果】RFシールドは直径11cm，長さ20cmのアクリルパイプを縦に二つに分割して，厚さ0.1mmの銅箔を表面に貼り付けたものを使用し作製した．RFコイルは，コイル長6cm，ターン数12となるよう溝を付けた長さ10cm，直径7cmのアクリルパイプを二つに縦に分割した巻枠を試料に取り付けた後，直径1mmの被覆銅線を巻きつけて作成した．この溝によりコイルパラメータの良好な再現性を確認できた．RFシールドは，RFコイルを巻いた後に，その両側から真鍮のビスで締め付けて固定した．このRFプローブと0.2T永久磁石を用いて，屋外樹木のin situ撮像を行った．これにより数週間に亘って，安定したSNRで撮像ができた．今後はより長期間にわたる計測を行う予定である．

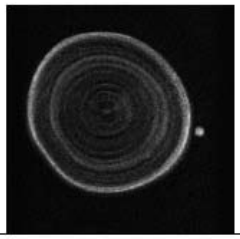

2 DSE，TR = 1200 ms,TE = 20 ms
NEX 4, FOV (80 mm)，slice = 20mm

P-2-125　高磁場高分解能MRIにおけるデジタルトランシーバーの評価

○橋本征太郎[1]、巨瀬　勝美[1]、拝師　智之[2]

[1]筑波大学大学院数理物質科学研究科、[2]株式会社エム・アール・テクノロジー

［はじめに］我々は，PCと市販の高速I/Oボードのみを用い，ハード開発を一切行うことなしに，ソフトのみで多様なパルスシーケンスに対応可能なMRI用パルスプログラマを開発した［1］.また，デジタルトランシーバ（DTR）と組み合わせて，MRIシステムを構築し，撮像実験により有用性を確認した［2］［3］.今回，新たに超伝導磁石を用いたデジタルMRIシステムを構築しシステムの評価を行った.

［装置と方法］4.74Tの縦型ワイドボア超伝導磁石と口径40mmのソレノイドRFコイル勾配磁場プローブを用い，DTRとアナログトランシーバー（ATR）の同一条件下での比較実験を行った．また，DTRを用いたラージマトリクス撮像実験を行った．試料には，金柑を用いた.

［結果］ATRに対してDTRでは，（1）DCアーチファクトの消失（下図），（2）位相不安定性によるゴーストの消失，（3）アナログ素子の非線形性に伴うアーチファクトの大幅な減少などを確認した．また，29時間にわたる2048 × 1024 × 128画像マトリクスの撮像において，明瞭な画像の取得に成功した（下右図）.

［1］S. Hashimoto et al. Rev. Sci. Instrum. 83, 053702（2012）．［2］橋本 他，第39回大会，P-3-218（2011）.
［3］橋本 他，第40回大会，P-2-106（2012）.

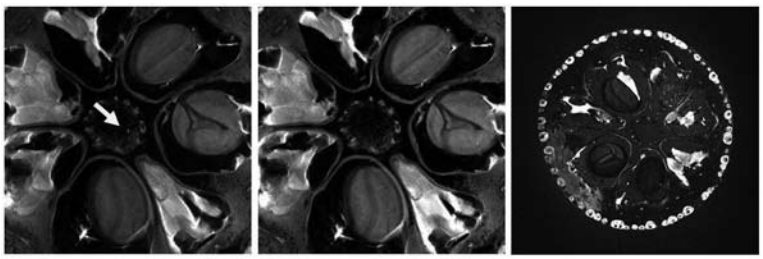

アナログトランシーバーによる画像　デジタルトランシーバーによる画像　2048×1024×128 画素の画像

P-2-126　スーパーワイドボア超伝導磁石用NMRプローブの作製と評価

○早野　尚志[1]、北村　光夫[2]、吉崎　和男[2]

[1]大津市民病院　小児循環器内科、[2]徳島大学大学院ヘルスバイオサイエンス研究部　生理機能学分野

スーパーワイドボア超伝導磁石用に^{31}Pならびに^{23}Na用プローブを作製した。パルス傾斜磁場印加後の静磁場への回復時間短縮化にプローブ設計を見直し、^{23}Na用プローブによる拡散係数の測定が可能となったことを報告する。

NMR装置は米国Varian社製Unity INOVA 300 swbである。^{1}H共鳴周波数300MHz、^{23}Naおよび^{31}Pは80MHz、120MHzである。この装置は英国Oxford社製縦型スーパーワイドボア（口径12cm）超伝導磁石（7テスラ）、そのボア内に磁場の均一性を調整する室温シムコイル、さらにその内側に米国Doty社製^{1}H-ミニMRI用傾斜磁場コイルが設置され、NMR信号検出器（プローブ）はこれらのコイルの最内部に下から上へ挿入してミニMRI測定ができる。今回、このミニMRI用プローブの代わりに自作したNMRプローブを用いた。磁場の均一性の調整には試料中の水の信号を用い、カエル用Ringer液（NaCl 111，KCl 1.34，CaCl2 0.9，NaHCO3 1.2mM）、500mM KH_2PO_4溶液およびウシガエル下肢より摘出した骨格筋を測定試料に用いた。

生体試料を対象に液灌流など生理的条件で測定するために^{31}P-NMRプローブを作製した。当初コイルを保持する支柱に非磁性であるアルミ製円筒を用いて作製したが，パルス傾斜磁場印加後の静磁場への回復時間が既製品のマイクロMRIプローブより10倍以上遅くなった。回復時間の短縮化するためにプローブを再設計し，支柱材質をアクリルへ変更、渦電流対策用補正回路の再調整により既製品と同程度の1msec以下に短縮できた。作製したNMRプローブを使い、パルス傾斜磁場スピンエコー法を用いてカエル骨格筋のNa^+イオンの拡散係数を求めると，Ringer溶液中の0.6倍となり，骨格筋内の粘性の高いことが示唆された。

P-2-127　7T whole-bodyシステムにおける８チャンネル・パラレル送信の検証

○栗本　貴子[1]、椛沢　宏之[1]、松田　　豪[1]、Khalighi Mohammad-Mehdi[2]、佐々木真理[3]

[1]GEヘルスケアジャパン株式会社　技術本部研究開発室、

[2]GE Healthcare, Global Applications & Workflow、

[3]岩手医科大学医歯薬総合研究所　超高磁場MRI診断病態研究部門

【目的】超高磁場スキャナは解像度の高い画像や様々な機能画像の実現などが期待される一方でB0、B1磁場の不均一といった技術的な改善が求められている。B1+不均一に対処するひとつの方法として、あらかじめ取得したB0、B1情報を基に設計したRF pulseを複数の送信チャンネルから送るパラレル送信（pTx）があげられる。8つの送信チャンネルを持つパラレル送信システム（8ch pTx）がB1磁場不均一の改善にどれほど効果的か、GE MRSファントムを7T whole-bodyシステムで撮像して検証した。【方法】8ch pTx機能を備えた7T whole-bodyシステムにて、8ch送信・32ch受信が可能な頭部用コイルを用いてファントムを撮像した。通常の送信モード（CP）で撮像されたGRE画像と、8ch pTxを用いてスポーク法で撮像されたGRE画像を基にB1マップを作製しB1分布を分析した。またスポーク法による設計においてRFパルスと組み合わされる勾配磁場のデザインを変えることが結果的にGRE撮像でのB1均一性にどのような影響を与えるかもB1磁場の分析を用いて観察した。【結果と考察】図は左から順にCP、pTx（以下すべて2 spokes），pTx no flyback，pTx no ramp sampling，およびpTx no flyback + no ramp samplingを使って撮られたGRE画像のB1マップである。pTxを利用することでB1+磁場がより均一に励起されることが明白になり、勾配磁場デザインの違いがB1+磁場に与える影響も確認できた。



P-2-128　認知機能の潜在的低下を推定する段階的負荷テストの開発可能性：両手指制御に着目して

○木山　幸子[1]、國見　充展[1]、飯高　哲也[2]、中井　敏晴[1]

[1]国立長寿医療研究センター　長寿医療工学研究部神経情報画像開発研究室、

[2]名古屋大学大学院医学系研究科　細胞情報医学専攻

【目的】外的な手がかりに応じて両手指を円滑に制御することは、日常生活で情報収集や産出のために欠かせない。本研究は、そのような運動制御機能の面から、認知機能の潜在的低下を推定するイメージングに応用する段階的認知負荷テストを開発するために、視覚的手がかりに合わせた両手指制御課題遂行中の脳活動を評価した。【方法】健常の右利きの20名の若年者（男性10名、平均25.2 ± 5.5歳）と20名の高齢者（男性11名、平均68.2 ± 4.0歳）が、MRI撮像中に両手指制御課題を行った。両手の人差し指と中指で、(1) 2種類のモード（対称と非対称）と (2) 3段階の運動速度（1, 1.5, 2Hz）の6条件で試行した。対称モードは、視覚合図に合わせ、両手の同じ指を同時にボタン押しする。非対称モードは、両手の異なる指を同時にボタン押しする。1Hzでは条件は1秒間に2つの図が1回切り替わり、1.5Hz、2.0Hzと切り替えを速くした。課題遂行時の脳機能は、3T MRI装置によって次の通りのGRE-EPI法で計測した：Slices=39、TR=3000ms、TE=30ms、Thickness=3mm、Gap=0.72mm、FOV=192mm、画素数64 × 64。取得したデータはSPM8で解析した。【結果】行動データの分散分析の結果、タッピング率においてモード、年齢群の主効果、モードと速度の交互作用が有意であった。正答率（正確にタッピングした比率）では、モード、速度、年齢群の主効果、モードと年齢群、速度と年齢群、モードと速度と年齢群の交互作用が有意だった。課題遂行中の脳機能は、高齢者群では、中心前回、中心後回（BA3）、下頭頂小葉（BA37）、中後頭回、小脳を中心に賦活した。速度が上がり1.5と2Hzになると、中前頭回の活動（BA9）が亢進した。若年者群では、一貫して中心前回（BA4）、視床、島回の賦活が認められた。また1.5と2Hzの非対称モードにおいて左上前頭回（BA9）の活動が亢進した。【結論】モード差は若年者群のBA9の活動の差を検出したものの、高齢者群での差は検出しなかった。それに対して速度差は、高齢者群のBA9の活動の差を検出した。両手指制御に注目した段階的認知負荷テストとして、速度の適切な調節を施す点に開発可能性が考えられる。

P-2-129　fMRIによる臨床診断用認知負荷ストレス課題の妥当性の検討

○國見　充展、木山　幸子、中井　敏晴

国立長寿医療研究センター

【目的】加齢に伴いBOLD信号は亢進する。我々はその程度やパターンが課題と難度に依存することを示した（Kunimi et al., ISMRM 2013 #2330）。指標となる行動データとそれを反映する脳活動の関係を明らかにすれば，この現象は臨床診断に応用することが可能である。そこで本研究ではfMRIによる臨床診断用認知負荷ストレス課題の作成に先んじ，用いられる課題の要求仕様を明らかにすることを試みた。本研究ではfMRIを用いて2価のTask Switch課題と視覚的N-back課題の2つのワーキングメモリ課題の妥当性を検討した。ワーキングメモリは目標指向性の高い場面において重要な機能を持つが，加齢影響を受けやすいとされている（Vecchi & Cornoldi，1999；Myerson，Hale，Rhee，& Jenkins，1999など）。そのため，日常認知の加齢影響を客観的に吟味する際にワーキングメモリ課題が用いられる。

【方法】本研究ではTask Switch課題では速度（CSI=50, 650, 1250ms），N-back課題では記憶負荷量（N=1, 2, 3）のそれぞれ3条件を実験条件とし，難度と脳活動の関連を調べた。若年群20名，高齢群20名が実験に参加した。GRE-EPI法を用いて脳機能画像を収集した（3T，Slices=39，TR=3000ms，TE=30ms，Thickness=3mm，Gap=0.72mm，FOV=192mm，64 × 64）。取得したデータはStatistical Parametric Mapping（SPM8）を使用して解析を行った（すべてp＜0.001，uncorrected）。

【結果と考察】視覚野および前頭前野の広範囲にわたる賦活が見られた。条件間で比較すると，認知や意思決定を行う前頭前野背外側部（[BA]46）や視覚的注意を担う角回（[BA]39）の賦活に有意な差が見られた。年代群間で比較すると前頭前野背外側部のほか，色と形の判断に関係すると考えられる左右の紡錘状回（[BA]18）の賦活に差が見られた。本研究から視空間認知と意思決定に関わる領域の加齢影響を客観的に検出する認知計測法として，難度の異なる認知課題の脳賦活応答の比較を臨床画像診断に応用できる可能性が示唆された。今回設定した条件間隔の妥当性の検討と調整が今後の課題である。

P-2-130　局所脳機能評価（運動野）におけるSubtraction-fASL法至適撮像条件の検討

○櫻井　佑樹[1]、長濱　宏史[1]、中西　光広[1]、鈴木　淳平[1]、平野　　透[1]、坂田　元道[2]

[1]札幌医科大学付属病院　放射線部、[2]北海道大学大学院保健科学研究院

【目的】臨床でfMRIとして広く用いられているBOLD法は，流出静脈の影響がみられ，局所脳機能を評価できないもしくは過大評価してしまい，安定した評価が不可能となる．Subtraction-functional arterial spin labeling（Subtraction-fASL）法は，脳血流灌流評価に主に用いられるASL法の撮像原理を用いて，脳機能評価に応用した撮像法である．BOLD法とは異なり，Subtraction-fASL法では静脈によるアーチファクトが少ないことが利点として報告されており，臨床への応用が期待されている．本研究の目的は，Subtraction-fASL法を用いて，運動野の賦活を検出するための至適撮像条件の検討を行うことである．

【方法】撮像装置はGE社製Signa HDxt 3.0T ver.16，コイルは8ch Head Coilを使用した．対象は本研究の主旨を伝え同意を得られた健常ボランティア5名である．Taskは利き手による手指運動であり，Restは安静閉眼としてASL法を撮像し，得られた画像をSubtractionした．検討1：撮像断面下端を橋下縁，AC-PC line，脳梁上縁に設定を変化させて撮像を行い，運動野賦活の信号強度を計測した．検討2：それぞれの断面において，Post labeling delay（PLD）を1025ms，1525ms，2025msと変化させて撮像を行い，運動野賦活の信号強度を計測した．

【結果】撮像断面下端を橋下縁かつPLDを1025msと設定した場合において，運動野賦活の信号強度が高い傾向を示した．

【結論】BOLD法による静脈アーチファクトが存在する場合，本法によるSubtraction-fASL法の撮像を追加することで高い信号強度が得られるため，運動野の賦活を検出することが可能であった．

P-2-131　Resting-state fMRI temporal analysis reveals perfusion delay in background vascular bed

○雨宮　史織、國松　　聡、大友　　邦

東京大学医学部　放射線科

【目的】安静時fMRIにおける背景血管床灌流遅延の影響を評価し、これを利用した非侵襲的脳灌流異常評価の有効性を検証する。

【方法】片側MCA慢性閉塞あり、神経学的異常のない慢性低灌流および急性期脳梗塞患者の安静時fMRIおよびGd造影灌流画像を撮影。撮像タイミング補正、体動補正、空間的標準化、平滑化、線形トレンド除去、低周波成分(0.01-0.1 Hz)抽出後、全脳平均信号変動と各ボクセルの信号変動との相関が最も高くなる時間差(± 20s)をボクセル毎に計算し、安静時fMRI信号遅延時間マップを得た。異常還流域はGd造影灌流画像における相対的ピーク到達時間遅延域と定義し、自動抽出した。これと安静時fMRI信号遅延域の空間的相似性をDiceの類似度係数(DC)計算により評価した。両者の量的相似性についても、ボクセルごとの相関係数計算を行いt検定にて評価した(ランダム効果解析)。また安静時fMRI遅延時間解析の安定性評価のため、全10分の撮影を2分し同様の解析を前半/後半についても行い結果を比較した。

【結果】正常灌流域では、安静時fMRI信号遅延は認められなかった。灌流遅延域(相対的ピーク到達時間=3.4 ± 2.1s)では、安静時fMRIでも空間的(DC=0.57 ± 0.16)、量的に同様の信号遅延が認められた(t=5.1, $p < 0.001$)。この信号遅延は急性期梗塞患者においても、出血性梗塞例以外では正常の自発的神経活動が失われている梗塞中心部においても同様に見られ、異常灌流域を同定することが出来た。安静時fMRI遅延時間解析の安定性は高く、同様の結果が繰り返し得られた(DC=0.83 ± 0.12)。

【結論】安静時fMRI遅延時間解析は、慢性低灌流、急性期梗塞いずれの群でもfMRI計測信号の相対的遅延を明らかにすることができる。慢性低灌流群の結果は、計測される信号遅延が神経活動由来ではなく、背景血管床の遅延に由来するものであることを示唆する。また急性期梗塞患者の結果は、非神経活動由来の血管成分が観測される信号変動自体に寄与していることを示唆する。よって同法は非侵襲的脳灌流評価に応用することが出来る。

P-2-132　3D Double-Echo Steady-State (DESS) MR myelographyによる腰部神経根の描出能の検討

○徳田　　修[1]、原田　祐子[1]、松永　尚文[1]、山根　正聡[2]

[1]山口大学医学部　放射線科、[2]山口大学医学部附属病院　放射線部

目的：3D DESS MR myelographyによる腰部神経根の描出能を、2つのシーケンス；3D STIR-SPACE及び3D MEDIC MR myelographyと比較検討すること。

対象と方法：対象は9人の健常ボランティアで、撮像にはMAGNETOM Skyra(3T、SIEMENS社製)を用いた。3D DESS MR myelographyのflip angle 20°, 35°, 55°, 90°, 3D STIR-SPACE及び3D MEDIC MR myelographyを撮像後、L3-5レベルの神経根に沿った斜冠状断像を作成し、定量評価および定性評価を行った。評価は神経根をproximal、mid、distal portionの3つのセグメントに分けて評価した。定量評価はproximal portionについては神経根と隣接する椎体骨、mid portion、distal portionについては神経根と隣接する筋肉内にROIを設定した後、SNR、CNRを算出した。定性評価は、1) 神経根と周囲組織とのコントラスト、2) 神経根の輪郭の鮮明さ、3) 脂肪抑制の均一性、の3項目について2名の放射線科医が4段階評価を行った。

結果：SNR、CNRともにproximalでは3D DESS flip angle 55°及びflip angle 20°、mid及びdistal portionでは3D STIR-SPACEが高値を示した。定性評価の神経根と周囲組織とのコントラストの評価では、両読影者ともmid portionにおいて3D DESS flip angle 20°が有意に高値であった。神経根の輪郭の鮮明さについての評価では、ほとんどのセグメントにおいて、3D DESS flip angle 20°と3D MEDICが有意に高値であったが、3D STIR-SPACEでは有意に低値であった。脂肪抑制の均一性についての評価では、4シーケンスの間で有意差は認められなかった。

結論：3D MR myelographyによる腰部神経根の描出能は、総合的には3D DESS flip angle 20°が最も優れていた。3D STIR-SPACEも、定量評価のmid及びdistal portionで良好な結果を示したが、神経根輪郭の鮮明さという点で3D DESS flip angle 20°よりも劣っていた。

P-2-133　3D Double-Echo Steady-State（DESS）MR myelographyによる頸部神経根の描出能の検討

○原田　祐子[1]、徳田　　修[1]、松永　尚文[1]、山根　正聡[2]
[1]山口大学医学部　放射線科、[2]山口大学医学部附属病院　放射線部

目的：3D DESS（Double-Echo Steady-State）MR myelographyによる頸部神経根の描出能を、3D STIR（short term inversion recovery）-SPACE（Sampling Perfection with Application optimized Contrasts using different flip angle Evolutions）及び3D MEDIC（multi echo data imaging combination）MR myelographyと比較検討すること。
対象と方法：対象は9人の健常ボランティアで、撮像にはMAGNETOM Skyra（3T、SIEMENS社製）を用いた。まず、3D DESS MR myelographyをflip angle（FA）20、35、55、90°と変化させて撮像した。健常ボランティア2人を用いて至適撮像条件を決定した後、3D STIR-SPACE及び3D MEDIC MR myelographyを撮像した。左右それぞれC6-8レベルの神経根に沿った斜冠状断像を作成し、神経根をproximal、mid、distal portionの3つのセグメントに分けて評価した。定量評価はproximal及びmid portionでは神経根と隣接する椎体骨、distal portionでは神経根と隣接する筋肉内にROIを設定し、SNR、CNRを算出した。定性評価は、（1）神経根と周囲組織とのコントラスト、（2）神経根の輪郭の鮮明さ、（3）脂肪抑制の均一性、を放射線科医2名が4段階で評価した。
結果：3D DESSのFAの至適撮像条件の検討で、SNR、CNRともFA 20、35°が高値だったため、3D DESSのFA 20°及び35°と3D STIR-SPACE、3D MEDICの4シーケンスについて定量的及び定性的に比較検討した。SNR、CNRともにproximal、mid portionでは3D DESS FA 35°が高値を示した。distal portionではSNRは3D DESS FA 35°が、CNRは3D STIR-SPACEが高値を示した。神経根と周囲組織とのコントラストの評価では、両読影者とも3D MEDICが有意に低値を示した。神経根の輪郭の鮮明さについての評価では、ほとんどのセグメントにおいて3D DESS FA 20°及び35°が3D MEDICと比較して有意に高値であった。脂肪抑制の均一性についての評価では、3D DESSに比べて3D STIR-SPACEや3D MEDICが良好であった。
結論：3D MR myelographyによる頸部神経根の描出能は3D DESS FA 35°が最も優れていた。

P-2-134　3D拡散強調PSIF法を用いた脳脊髄液の流れについての検討

○村本　安武[1]、丹羽　　徹[2]、草切　孝貴[1]、鈴木　悠一[1]、筑丸　勝人[1]、相田　典子[3]
[1]神奈川県立こども医療センター　放射線技術科、[2]東海大学医学部　専門診療学系画像診断学、
[3]神奈川県立こども医療センター　放射線科

【目的】水頭症や後頭蓋に狭窄が起こる疾患などにおいては脳脊髄液の流れを把握することが重要である。以前、2D拡散強調PSIF法を用いて、短時間で脳脊髄液の流れを信号低下として捉える方法を示唆した。今回、脳脊髄液の流れを空間的に把握できないかと考え、拡散強調PSIF法を3Dで撮像し、2D拡散強調PSIF法と比較検討した。
【方法】同意が取れた成人正常ボランティア15名を対象とした。撮像は1.5T-MRI（Avanto；Siemens）を用い、2D拡散強調PSIF法（2D法）では正中矢状断およびモンロー孔を通る冠状断、3D拡散強調PSIF法（3D法）では正中を中心とした矢状断を撮像しモンロー孔を通る冠状断を再構成した。拡散の強さを表すmomentを0～60mT/m＊msに変化させて撮像した。放射線診断医により脳脊髄液の流れによる信号低下と画質を視覚的に点数評価した。また2D法、3D法の各momentにおけるsignal-noise ratio（SNR）を算出し比較検討した。
【結果】2D法、3D法ともmomentを設定した場合、脳脊髄液の信号低下が認められた。視覚点数評価では、信号低下については2D法、3D法ともmomentを高く設定するほど強くなったが、3D法の方が信号低下は強い傾向が認められた。画質については2D法では矢状断、冠状断とも画質の低下はほとんど見られなかった。3D法ではmomentが高くなると画質は低下する傾向となった。
SNRはmomentが高くなるにつれ少しずつ低下した。また3D法より2D法の方が各momentにおいてSNRは高かった。
【考察、結語】2D法、3D法ともmomentを高く設定することにより、脳脊髄液の流れをより顕著な信号低下として描出できた。3D法では、2D法に比べmomentの変化に対しての画質とSNRの低下が認められたため、画質と信号低下を考慮してmomentを設定する必要がある。3D拡散強調PSIF法は1分程度で広範囲を撮像できることから、臨床で脳脊髄液の流れを空間的に把握する有用な方法になりうる。

P-2-135　重粒子線治療における坐骨神経描出MRI画像の有用性について

○黒澤　裕司[1]、氏田　浩一[1]、小鹿野友昭[1]、石居　隆義[1]、久保田佳樹[2]、清原　浩樹[2]、須藤　高行[1]、大野　達也[2]、中野　隆史[2]

[1]群馬大学医学部附属病院　放射線部、[2]群馬大学重粒子線医学研究センター

【背景】重粒子線治療では線量の集中性が高く、正常組織への線量を最小限に抑えられる。その重粒子線の特性を生かし、直腸癌術後再発や骨軟部腫瘍などの症例の治療時に坐骨神経を視覚的に認識し、線量を低減できれば、患者のQOLの低下を避けられる可能性がある。【目的】坐骨神経の描出に対する最適シーケンスについて検討した。また、坐骨神経MRI画像によってどのように治療計画が変化するかについても検討した。【方法】当施設のSIEMENS社製MRI Avanto 1.5Tを使用し、本研究に同意を得られた健常人ボランティアに対し、SPACE法とDESS法にて撮像を行い、5段階の視覚評価にて、最適シーケンスを決定した。その後、重粒子線治療を行う患者に対して、決定した最適シーケンスを用いて、治療計画用CT撮影時と同体位でMRI撮像をおこなった。撮像したMRI画像を使用した場合と使用しなかった場合の治療計画について比較検討を行った。【結果】視覚評価の結果、DESS法の方がSPACE法よりも良好な結果となった。また、MRI画像を使用することにより坐骨神経の線量評価がより正確となった。【考察】SPACE法と比べDESS法の方が周辺組織とのコントラストが高いため良好な結果となったと考えられる。坐骨神経描出MRI画像を治療計画に利用することで、位置の同定がより正確となり、座骨神経への線量低減を考慮した治療計画の作成が可能となった。このことから、患者QOLの低下防止につながる可能性が示唆された。

P-2-136　Dual Echo VISTA additional fusion image（DE-VISTA-AFI）を用いた腰椎神経根診断

○田中　茂子[1]、杉森　有子[1]、中平　恒一[2]、山本　　晃[3]、内藤優雅理[1]、勝又　康友[4]、三木　幸雄[3]

[1]若草第一病院　診療部放射線科、[2]若草第一病院　医療技術部放射線課、
[3]大阪市立大学医学部　放射線科、[4]フィリップスエレクトロニクスジャパン

【目的】2010年7月からDE-VISTA-AFIを2Dに追加、腰椎MRIのルーチンとしている。神経根圧迫についてDE-VISTA-AFIと2D（T2WI、T1WI、STIR矢状断、T2WI軸位断各椎間3スライス）で診断能を比較した。【方法】DE-VISTA-AFIはfirst echoであるDE-VISTA-PDWIとsecond echoであるDE-VISTA-T2WIをボクセル毎に加算した3D isotropic volume dataである。水と脂肪両者が高信号となる。2012/5/1～2013/10/30根症状が疑われた椎間板ヘルニア20例（男性13例、女性7例）について、L3/4, 4/5, L5/S1それぞれ左右外側陥凹部、椎間孔部、椎間孔外部総計360箇所における神経根圧迫の有無を検討した。DE-VISTA-AFIでの神経根追跡はPACS上のMPR機能を使用した。【成績】DE-VISTA-AFIでは硬膜嚢内の脊髄液中を走行する馬尾から外側陥凹部、椎間孔、椎間孔外部の脂肪内を通過する神経根が良好なコントラストで全長に渡り、追跡出来た。DE-VISTA-AFIと2D両方で圧迫が確認されたのは16箇所、DE-VISTA-AFIでのみ圧迫が確信できたのは7箇所、2Dでのみ圧迫が確認できたのは0、両者とも圧迫なしと判断できたのは310箇所、DE-VISTA-AFIで圧迫なしと確認できたが2Dでは確認できなかったのは27箇所だった。【結論】DE-VISTA-AFIは当院の2Dでは盲点になっている椎間孔外部での神経根圧迫の検出率は特にL3/4で優れていた。個々の神経根を全長に渡って良好なコントラストで追跡できるために圧迫がないという診断にも確信が持てる。

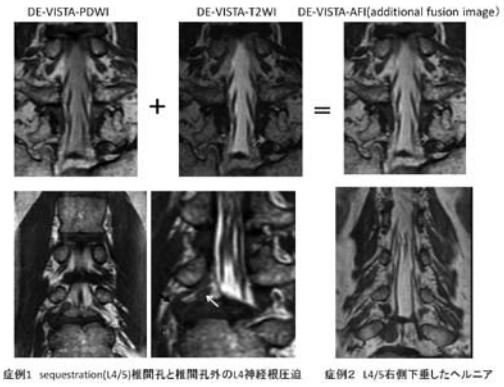

P-2-137　DESSを用いた頸髄神経根の描出について

○宿谷　俊郎[1]、大橋　一範[1]、今井　　広[3]、片田　芳明[2]、伊澤　康幸[1]、野崎美和子[2]
[1]獨協医科大学越谷病院　放射線部、[2]獨協医科大学越谷病院　放射線科、
[3]シーメンス・ジャパン株式会社

【背景】頸髄神経根は微細な構造のため高分解能な画像が要求されることから2Dシーケンスより3Dシーケンスでの撮像を行った方が微細構造を観察しやすい画像を得ることが可能である。3DシーケンスであるSPACEとDESSを用いて頸髄神経根の描出を試み有用な結果を得られたので報告する。【使用機器】siemens社製Magnetom Skyra 3.0T【方法】DESS、SPACEを同一ピクセルボリュームに設定し空間分解能の比較。自作ファントムによる至適撮像条件の検討。健常ボランティアによる撮像を行い比較検討。【結果】SPACE T2 varが最も高分解能な画像が得られた、しかし信号強度が低くSNRの悪化にともなう頸髄神経根の描出に問題が生じる。SPACE constantならびにSPACE PD varはblurringによる空間分解能の劣化が確認された。DESSのflip angleを20度から30度の設定が最適条件となった。【結語】近年使用頻度が急増してきたSPACEはTSE系シーケンスのためblurringによる画像のボケが無視できない、DESSはgradient echo系シーケンスのためblurringによる空間分解能の劣化の心配が無く高分解能な画像が得られた。また脊髄液を低信号にし頸髄を高信号、高分解能に描出が可能なため頸髄神経根の描出に有用なシーケンスと考える。従来DESSは下肢関節に多く使用されるシーケンスであるが頸髄神経根の描出においても有用性が示唆された。

P-2-138　SPACE法を用いた頸髄神経の前根・後根描出に関する検討

○石川　力也[1]、大村　貴弘[1]、滝澤　秀喜[1]、武井　洋一[2]、大原　慎司[2]
[1]NHOまつもと医療センター中信松本病院　放射線科、
[2]NHOまつもと医療センター中信松本病院　神経内科

【目的】SPACE法を用いて、頸髄神経根の前根・後根分離描出について検討する。
【使用装置】SIEMENS MAGNETOM Symphony, A Tim System 1.5T
Neck Matrix coil+Spine Matrix coil
【方法】自作の空間分解能評価ファントムを用いて撮影条件の最適化を行った。最適化された撮影条件にて健常ボランティアの撮影を行い、神経根の視覚評価を行った。
【結果・考察】ファントム実験の結果、blurringの影響を低減させるために位相エンコード方向を神経の走行と可能な限り平行にする必要があると考えられた。ボクセルサイズは撮影時間を考慮し0.5mmボクセルとした。ボランティアの撮影では、椎間孔より近位においては神経根と脊髄液のコントラストが高いため前根と後根を明瞭に描出可能であったが、椎間孔の周辺においては周囲組織と神経根の信号値差が低く、神経の描出能が低下した。
【結論】前根と後根を明瞭に描出することは可能であった。今後更なる最適化を図るべく検討を重ねたい。

P-2-139　拡散テンソル画像を用いた腰椎外側ヘルニア内視鏡手術における有用性

○江口　　和[1,2]、及川　泰宏[2]、大鳥　精司[2]、鈴木　宗貴[1]、高橋　和久[2]

[1]独立行政法人国立病院機構下志津病院　整形外科、[2]千葉大学大学院医学研究院　整形外科

（はじめに）脊椎外科手術に関して、顕微鏡、内視鏡下手術などが導入され生体への低侵襲化が計られているが、視野が限られることから神経損傷のリスクが問題となっている。近年、MRI装置の高磁場化やパルスシーケンスの改良に伴い、より高分解能のニューロイメージングが可能となった。われわれは拡散テンソル画像（Diffusion Tensor imaging：DTI）を用いて腰椎神経病変の可視化のみならず機能的に評価する手法を確立してきた。本研究では、腰椎神経DTIを内視鏡手術の術前シュミレーションとして応用し、DTIの妥当性を検討する。（方法）症例は45歳の女性で左下肢痛にて入院。左L2/3椎間孔部ヘルニアにて左L2神経障害を認め、神経ブロックなど保存治療に抵抗し、内視鏡手術を施行した。術前にPhilips 1.5T MRIでDTIを施行。motion probing gradient（MPG）は11軸を用い、b valueは800s/mm2を使用。FA map上で、椎間孔部のL3～S1神経根の近位および遠位の2か所にROI（region of interests）を設定し、FA値の測定と腰椎神経のtractographyを構築する。3D-MRIはVISTAを用いて行った。workstation上で3D-MRIとDTIのfusion画像を作成する。内視鏡手術を行い、術中所見とDTI所見を比較し、DTIの妥当性を検討した。（結果）術前、腰椎DTIを施行し、腰椎神経L3からS1にかけて明瞭に描出できた。さらに3D-MRIとDTIをfusionすることにより、椎間板ヘルニアと神経根の解剖学的関係を把握するのに有用であった。さらに内視鏡下腰椎椎間板ヘルニア手術において、DTI所見と術中所見が一致し、DTIの妥当性を証明できた。（考察）外側ヘルニアは従来法では展開が大きく侵襲が大きい問題があったが、内視鏡手術等の発展により低侵襲手術が可能となった。反面、オリエンテーションがつきにくく神経損傷リスクが問題となる。今回、1.5T MRIを用いて約10分で腰椎神経DTIが可能であり、汎用性のあるMRIでもDTIが標準化できる可能性がある。さらに、DTIと3D-MRIとfusion画像から得られた神経と椎間板ヘルニアの解剖像と術中所見とが一致していた。今後、DTIと3D-MRIのfusionは術前のシュミレーションとして有用と思われ、さらなる検討を要する。

P-2-140　flow-spoiled FBIを用いた腕神経叢描出の基礎検討

○北條　　昇[1]、小林　　祥[1]、小泉　達也[1]、磯野沙智子[2]

[1]順天堂大学医学部附属浦安病院、[2]東芝メディカルシステムズ株式会社

【目的】腕神経叢を描出するためには、近傍を走行する血流の信号を抑制し適正なコントラストを得る必要がある。dephase pulseを併用できるflow-spoiled FBIにて血流信号を抑制した腕神経叢描出を試みたので、その基礎検討を報告する。【使用機器】東芝社製1.5T EXCELART Vantage Powered by Atlas Ver.9、自作模擬血管ファントム、希釈Gd溶液、蒸留水、PVA。【方法】模擬血管ファントム内にインジェクターから一定速度でGd希釈溶液を流し、ETS、dephase pulse強度、refocus angleを変化させたときの血管内信号強度を比較した。また条件を変化させたときの水・PVAファントムのCNRを比較した。本検討に同意の得られたボランティアを対象として、検討した撮像条件にて腕神経叢の描出をETS，位相エンコード方向を変えて検討した。【結果】ファントム実験ではETSは6.5と8.5、dephase pulse強度は35で信号強度が低く、flow void効果が強く得られた。refocus angleは低くなるにつれflow void効果が強くなったが、100°以下ではCNRの信号の低下とアーチファクトが顕著となった。ボランティア撮像では、ETS8.5にて静脈信号はより抑制されたが、腕神経叢部分はブラーリングによるボケが目立った。エンコード方向はHF方向で血流信号が抑制されたが、RL方向のほうが腕神経叢の描出には優れていた。【考察】ETSを長くすることで流体である希釈溶液の位相分散効果が促進され、またrefocus angleの低下によっても同様の効果があった。dephase pulseによるflow voidはTES6.5のほうが効果的に作用したが、ETSが長くなることで位相分散効果が強く働くため、ETS8.5ではdephase pulseの効果の差が少なかったと思われる。ボランティア画像ではブラーリングと血流抑制がtrade offのような関係になるため、腕神経叢描出のためにはブラーリングが目立たないエンコード方向の設定をし、低refocus angleとdephase pulse追加が有効と思われる。【結語】非造影MRAで使用されるflow-spoiled FBIシーケンスにて、ETS・低refocus angle・dephase pulseを調整し、ブラーリングアーチファクトを抑えることで、血流信号を抑制して腕神経叢を描出することが可能である。

P-2-141　3.0T装置におけるVariable refocus flip angle 3D-FSE STIR法を用いた腕神経叢描出の検討

○松本　浩史[1]、安藤　浩樹[1]、小島　正歳[1]、藤井　昭太[1]、桝田　喜正[1]、横田　元[2]、本折　健[2]
[1]千葉大学医学部附属病院　放射線部、[2]千葉大学医学部附属病院　放射線科

【背景】当院において、慢性炎症性脱髄性多発神経炎（CIDP）など末梢神経肥厚を伴う疾患に対し、その診断の一助としてMR検査で腕神経叢の状態を観察することがある。腕神経叢をクリアに描出するには、均一な脂肪信号の抑制、安定した血管内信号の抑制、そして高い空間分解能の撮像条件が求められる。今回、研究用シーケンスとしてVariable refocus flip angle 3D-FSE STIR法（以下、STIR CUBE）を使用する機会を得た。
【目的】STIR CUBEを用いて腕神経叢の描出能向上を目的とし、その撮像条件の最適化を行う。
【方法】装置はGE社製Discovery MR750 3.0Tを用い、撮像シークエンスはSTIR CUBE（Research mode）を使用した。固定パラメータとして、Cube Enhance：1、TR：2000ms、TI：240ms、受信バンド幅：±62.5kHzとした。検討項目として、1）Refocusing flip angle（RFA）、2）Echo time（TE）、3）Echo train length（ETL）とした。ファントムによる検討では、日興ファインズ工業社製90-401型ファントムを用い、76%PVAゲルを筋肉、80%PVAゲルを末梢神経、そして0.1mmol SPIO水溶液を浮腫状態の末梢神経と模して、これら3つの試料のSNRとコントラストを測定した。また、同じ検討項目において健常ボランティアによる検討を行った。
【結果および考察】RFAを大きくすると各試料のSNRが緩やかに上昇した。健常ボランティアによる検討では、RFAを大きくすると血管内信号の上昇が見られた。腕神経叢の描出には、血管内信号の抑制が前提であると思われる。より血管内信号の位相分散を促進するため、RFAは設定可能最小値である30deg.が妥当と考えた。TEを長くすることで腕神経叢と周囲の筋肉とのコントラストは大きくなったが、長いTE（90ms）の設定ではノイズが目立った。また、ETLを多くすることにより、コントラストには大きな変化がないが、ブラーやノイズが増加した。

P-2-142　3.0T-MRI装置を用いた骨格筋T2算出における高速撮像法の活用に関する比較評価

○俵　紀行[1]、大西　貴弘[2]、丸山　克也[2]、新津　守[3]、川原　貴[1]
[1]国立スポーツ科学センター　メディカルセンター、[2]シーメンス・ジャパン、[3]埼玉医科大学

［目的］運動に誘発された筋活動の評価は、スポーツ医科学では重要な評価項目の1つである。MRIのパラメーターの1つであるT2値は、運動に関与した筋の運動直後では特異的に値が上昇する特徴がある。MRIおよびT2値は筋活動の評価法として積極的に活用されているが、標準的なT2値算出のための撮像法はmultiple spin echo（MSE）を用いるため時間分解能に限界があり、評価法としてT2値が活用できる筋は四肢に限定されていた。一方で、筋以外の組織ではT2計測の時間短縮化のため、色々な高速撮像法によるT2値計測に関して報告されている。そこで、3.0T-MRIを用いた高速撮像法による骨格筋T2値計測の可能性に関する検討を行ったので報告する。［方法］使用装置は3.0T Magnetom Verio（SIEMENS社製）と8チャンネル膝用コイル（Invivo社製）であり、撮像対象はPVAゲルファントムおよび健康な男性健常者6名の半腱様筋とした。シークエンスはMSEを標準とし、高速撮像法のspin-echo echo-planar-imaging（SE-EPI）とdouble-echo-steady-state（DESS）の2種類のシークエンスより算出された値を比較した。比較内容として、比較1はMSEとSE-EPIにおいてTRとTEを一定し、PVAと半腱様筋に対してT2緩和曲線とT2値により比較評価を行った。続いて、比較2はSE-EPIとDESSのfat suppressionの有無（fs、non-fs）、および比較3はMSEのfsおよびnon-fsによる値の比較を半腱様筋にて行った。統計検定は対応のあるt検定を用いた。［結果］比較1では、T2緩和曲線にてMR信号に相違のないTEが存在し、撮像法間の値の誤差は同一組織であっても10%以内で存在することを確認できた。また、比較2および比較3では撮像法間の値の有意差は認められなかった。［結語］3T-MRIにおいてもSE-EPIやDESSといった高速撮像法は、MSEと同様に骨格筋T2値の算出に活用できることを確認でした。

P-2-143　骨格筋機能評価におけるT2値計測に筋細胞内脂肪のもたらす影響

○栗原　俊之、本間　俊行、浜岡　隆文

立命館大学　スポーツ健康科学部

【背景・目的】骨格筋におけるT2値計測は、各種運動に伴う活動筋の導出や筋損傷の診断として使用され、数多くの報告があるが、筋機能評価に関する情報は乏しい。運動後や筋損傷時のT2値上昇は筋内水分量の増加によるとされているが、安静時の骨格筋T2値が筋によって異なるという報告もあることから、骨格筋T2値は水分量に加えて、筋線維組成や筋細胞内脂肪（intramyocellular lipid：IMCL）含有量などの筋機能的要因も影響すると考えられる。本研究は、IMCL含有量が骨格筋のT2値計測にもたらす影響を検討した。【方法】対象者は健常成人ボランティア30名（男性22名、女性8名、平均年齢21.4 ± 1.7歳）であった。使用したMR装置は、GE製Signa HDx 1.5Tおよび8ch Body Array Coilである。安静仰臥での膝関節完全伸展における右脚外側広筋のT2 map計測（Spin Echo；TR：1500ms；TE：8 echos between 6.5-52ms；slice thickness 10mm）およびsingle-voxel 1H-MR Spectroscopy（PRESS；TR/TE=2000/35ms、2x2x2cm^3、加算32回）を行った。1H-MR Spectroscopyの定量解析にはLC Modelを用い、水を内部標準とする相対値として、1.3ppmのIMCL、1.5ppmの筋細胞外脂肪（extramyocellular lipid：EMCL）を計測した。【結果・考察】安静時の外側広筋のT2値は39.1 ± 4.5msであり、従来の報告の範囲内であった。T2値とIMCLとの間に正の相関（r = 0.52、P ＜ 0.01）が認められたが、EMCLとの間には有意な相関が認められなかった。長距離選手においてはインスリン感受性が高くてもIMCL含有量が多いことが知られており、このことからT2値が筋の有酸素能や筋線維組成との関連している可能性が示唆されている。【結論】T2値伸長の主たる要因である筋内水分量が一定と思われる安静時の骨格筋機能評価において筋細胞内脂肪（IMCL）の影響が無視できないことが示唆された。

P-2-144　Simpson法を用いた前脛骨筋体積算出法の検討

○新川　翔太[1]、八木　一夫[1]、畑　　純一[2]、遠藤　和樹[1]

[1]首都大学東京大学院人間健康科学研究科　放射線科学域、[2]東京大学医学部付属病院　放射線部

【背景・目的】筋体積は，筋力評価の指標である固有筋力を求める際に必要なパラメータであり，関節トルクと比例関係にある．従来では，超音波装置やMRI装置を用いて断面像を撮像し，それぞれの断面像から断面積を求めた総和が，筋体積として求められてきた．本研究では，心臓の左室容積計測法に用いられるSimpsonの公式を用いて筋体積を測定し，従来の測定法との比較および検討を行った．

【方法】MRI装置はPhilips社製Achieva3.0T，CoilはSENSE Torso Coil 6-Channelを使用し，撮像対象は首都大学東京倫理委員会承諾のもと，インフォームドコンセントにより同意を得た健常ボランティア20例を対象とした。下肢骨格筋である前脛骨筋を撮像対象とし，シーケンスは3D_TSE_T1WI（TR/TE=400/19［ms］）を使用した。解析にはImage J_1.4.3（National Institutes of Health社）を使用し，各横断像の前脛骨筋膜に沿ってROIを囲み，断面積を測定した．また，横断像において前脛骨筋の長軸と，長軸に直交する短軸を計測し，Simpsonの公式を用いて断面積を算出した．前者の測定法をROI法，後者をSimpson法とし，それぞれ断面積の総和を筋体積として算出した．また画像再構成によって，スライス厚を1, 2, 3, 4, 5, 6, 7, 8, 9, 10［mm］とする横断面像を作成し，筋体積の測定値から至適測定スライス厚の検討を行った．

【結果・考察】ROI法およびSimpson法による筋体積の測定結果は，スライス厚を1［mm］とした場合，それぞれ121.33 ± 0.46［cm^3］，120.51 ± 0.39［cm^3］となり，両者に差異は認められなかった．したがって，Simpson法による筋体積算出に対して，信頼性を有すると考える．また，両法においてスライス厚を4［mm］以上として測定した場合，測定値の変化が見られた．これは，前脛骨筋の端部領域（膝関節，足関節付近）における測定では，スライス厚が増加するにつれて測定精度が低下するためであると考える．ゆえに，両法における至適測定スライス厚が3［mm］であると算定した．

【結語】本研究によって，Simpson法による前脛骨筋体積算出法の有用性が得られた．今後はSimpson法による簡略的な筋体積算出法の確立に向け，さらなる測定手法の検討を行う必要がある．

P-2-145　疲労時の下腿部骨格筋の回復過程におけるT1値と他物性値の比較・検討

○遠藤　和樹[1,2]、八木　一夫[1]、矢野　敬一[2]、畑　　純一[2]、新川　翔太[1]

[1]首都大学東京大学院　放射線科学域、[2]東京大学医学部附属病院　放射線部

【目的】MRIを用いた筋疲労の数値評価法として，T2値を用いた研究が多く報告されているが，T1値を用いた筋疲労・回復を経時的に数値解析する研究報告は少ない．そこで，下腿筋疲労によるT1値の変化を計測し，他の物性値との比較により新しい筋疲労評価を追求することを目的とする．

【方法】対象は本研究に対し同意の得られた20代男性の健常ボランティア20例の前脛骨筋・腓腹筋・ヒラメ筋とし，装置はPhilips社製Achieva3.0T，受信コイルはSENSE Knee Coil 8-Channelを使用した．被験者は通常状態で一度撮像し，その後負荷をかけ，直後/6h後/30h後/168h後に撮像した．T1，T2，ADC・FA値を測定したシーケンスはTSE_T1WI（TR=400, 800, 1200, 2400, 4800ms），TSE_T2W1（TE=6, 12, 19, 25, 31, 37, 43, 50, 56, 62ms），EPI（TR=5000ms，TE=56ms，b_value=700s/mm2）を使用した．解析はVolume-One_1.72（東大放射線科）を使用し，ADC・FAmapを作成し，ImageJ_1.4.3（Broken Symmety Software）を使用し，T1・T2・ADC・FA値を計測した．

【結果および考察】通常状態と運動直後の下腿筋の変化を%表示すると，T1値：3.26%，T2値：8.39%，ADC値：8.8%，FA値：20.1%変動した．T1・T2値は運動後で延長し，T1値は主に6h後にその延長のピークがあり，T2値は直後にある．また，T1延長がヒラメ筋よりも腓腹筋で早期に出現し，T2延長率が腓腹筋でより際立った．前者は疲労による自由水流入のためであり，その延長ピークの違いからT1値はT2値よりも多くの生理学的情報の変化を反映していると考えられる．後者は筋繊維組成の違いの影響だと考える．ADC値の上昇は，運動後に自由水流入，筋細胞膜損傷によるプロトンの制限拡散が解かれたためだと考える．FA値の低下は，運動負荷を行ったことによる筋節のZ膜構造の乱れ，筋緊張のためであると捉える事が出来る．

【結語】T1値に加えT2・ADC・FA値を計測したが，T1値の遅発的な上昇の解明には至らなかった．しかし，自由水流入や筋細胞膜損傷の影響，筋緊張や構造の乱れ以外である筋代謝などの生理学的情報を反映していると思われる結果が得られた．今後は，MRSを利用し，代謝物質の種類や成分を検出，病態解析を行っていきたい．

P-2-146　加圧運動負荷による水分子の動態評価 －加圧運動後と加圧解放安静時の評価－

○木村　啓作[1]、渡邉　康晴[2]、梅田　雅宏[2]、樋口　敏宏[3]

[1]明治国際医療大学鍼灸学科　保健・老年鍼灸学講座、[2]明治国際医療大学　医療情報学、
[3]明治国際医療大学　脳神経外科

【目的】中高齢者の運動では心臓への負担が少なく、筋への負荷が大きい運動が望まれる。四肢血流を制限する加圧トレーニングは、短時間の低負荷強度で行うため心臓への負担が少ないにも関わらず、筋肥大と筋力増強効果があると報告されている。一方、筋内水分子は、筋疲労や筋損傷あるいは筋肥大や筋力増強といった筋の状態変化に敏感に反応し、DTIは非観血的に水の動く速さと方向が評価できる。本研究の目的は、下肢の加圧運動が筋内水分子の動態に与える影響を明らかにすることである。【方法】健常男性8名の下腿を対象とした。加圧負荷は、大腿用マンシェットを大腿部に巻き、200mmHgで加圧した。運動負荷は、前脛骨筋に負荷がかかるよう足関節背屈の等尺性収縮運動（20秒筋収縮、10秒安静）を10セット行わせた。このときの変化を6軸のDW-EPIからDTIを求め、eigen value（λ1、λ2、λ3）にて評価した。DW-EPIは以下のパラメータで測定した：TR/TE=4000/57.8ms、FOV：250x172mm、Matrix：128x88、Slice Thickness=5mm。DTIの測定は、安静時、加圧安静時、加圧運動後、加圧解放安静時の順で2分ごとに行った。筋細胞の形状を評価するため、筋細胞の長軸を反映する指標としてλ1、筋細胞の径を反映する指標としてsqrt（λ2＊λ3）/λ1を解析に用いた。【結果】加圧運動後の前脛骨筋はT2強調画像で高信号を示したが、ヒラメ筋では変化を示さなかった。前脛骨筋における長軸方向の指標は、加圧解放安静時に有意な増加を示したが、ヒラメ筋では変化がなかった。前脛骨筋における筋細胞の径を反映する指標は、加圧運動後に有意な増加を示したが、ヒラメ筋では変化を示さなかった。【考察】前脛骨筋における加圧解放安静時・長軸方向の有意な増加（λ1）は、加圧終了に伴う血液の流入を反映し、加圧運動後・筋細胞の径の有意な増加（sqrt（λ2＊λ3）/λ1）は、筋細胞の一時的な膨化を反映したものと考えられた。これらの結果から、DTIはさまざまな筋状態を評価できる可能性が示唆され、これら筋状態の所見は、運動トレーニングの効果判定に役立つと思われた。

P-2-147　下腿筋MRI脂肪抑制画像高信号域の病態予測

○喜多也寸志[1]、寺澤　英夫[1]、清水　洋孝[1]、西村　広健[2]

[1]兵庫県立姫路循環器病センター　神経内科、[2]川崎医科大学病院　病理部

【目的】下腿筋MRI脂肪抑制画像で高進号域の病理学的背景は一様ではなく、病理との対応の報告は少なく自験例で検討する。【対象および方法】2007年～2013年までに下腿MRI脂肪抑制画像で筋内高信号域を認め、下腿筋生検が施行された21例を対象に、臨床診断、神経学的所見、血清CK、自己抗体、髄液、電気生理学的検査、下腿筋MRI異常の分布、筋病理、治療・経過を後方視的に調査し、MRI異常パターンより病理予測が可能かを検討した。【結果】1）男性12例、女性9例、平均年齢63.0 ± 13.4歳　2）臨床診断：末梢神経障害15例（血管炎性10例）、筋炎2例、遠位型ミオパチー2例、運動神経疾患1例、腰部神経根症1例　3）神経所見：下腿筋筋力低下14例、表在知覚障害11例　4）血清CK上昇6例、自己抗体11例陽性　5）髄液（15例に施行）：蛋白上昇8例、細胞数増多2例　6）末梢神経伝導検査：腓骨・後脛骨或いは腓腹神経の軸索障害19例、正常2例　7）針筋電図（16例で施行）：神経原性12例、筋原性3例、正常1例　8）下腿筋MRI：脂肪抑制画像での高信号パターンはびまん性18例、限局性3例、T2/T1強調画像いずれも高進号（脂肪変性）を18例で確認　9）筋病理：末梢神経障害のうち血管炎或いは炎症細胞浸潤を8例で、筋炎2例では炎症細胞浸潤を、遠位型ミオパチー2例では縁取り空胞を認め、いずれも診断を確定する所見あり。群萎縮は13例で確認され一次性或いは二次性脱神経所見か。10）治療・経過：全身性免疫療法を17例で行い12例で有効　11）下腿筋MRI異常パターンと筋病理の対応：血管炎或いは炎症細胞浸潤を認めた8例のうち6例はびまん性パターンで全例群萎縮を伴い、限局性パターンを呈した2例では群萎縮なし。筋炎の2例はびまん性・限局性パターンを1例ずつ、遠位型ミオパチーでは2例ともびまん性パターン。一方、群萎縮13例中の12例はびまん性パターン。【結論】下腿MRI筋内高信号パターン分布より筋病理をある程度予測する事は可能と思われる。

P-2-148　生理食塩水注入による造影balanced FFE MRA －流体ファントムによる検討－

○石森　隆司[1]、中野　　覚[2]、井藤　千里[2]、大石　晃央[1]、高橋　洋輔[1]、竹内　和宏[1]、山崎　達也[1]、小川　和郎[1]、外山　芳弘[2]、加藤　耕二[1]、西山　佳宏[2]

[1]香川大学医学部附属病院　放射線部、[2]香川大学医学部附属病院　放射線診断科

【はじめに】血液と生理食塩水の緩和時間は異なり、生理食塩水の注入により血管内の信号強度は変化する。生理食塩水注入中と注入前の差分画像は生理食塩水の分布領域を示し、動注化学療法における薬剤分布評価に応用できる可能性がある。造影剤に禁忌があり炭酸ガスDSAで動注カテーテルを留置した症例では、生理食塩水により薬剤分布の評価ができれば非常に有用で、我々は生理食塩水による造影MRAを開発中である。今回は流体ファントムで生理食塩水注入によるbalanced FFE法差分画像とGd造影画像が合致するか検討した。至適撮像条件の検討も行った。【方法】血液と緩和時間が類似するように調整した血液疑似液を3本に分岐するガス管に流した。分岐の直前で生理食塩水を注入し、注入中と注入前の差分画像を作成した。撮像はbalanced FFE法TR/TE/FA=4.12/2.06/80、撮像時間12.5秒で行った。次に生理食塩水の替わりに希釈ガドリニウム造影剤を注入しT1強調像を撮影、生理食塩水による差分画像と比較した。至適撮像条件を得るため、T2 prepの有無、k-space充填のlinearとlow-high、FA（40°～80°）の変化による違いを、流入部の血液疑似液と生理食塩水の信号強度比で検討した。【結果】生理食塩水による差分画像とGdによる造影画像はよく一致した。至適撮影条件の検討では、T2prepあり、linear、FAが大きい方が良好な傾向があった。



分岐したガラス管に血液疑似液を流したファントム実験

P-2-149　3D PCA脈波同期法による鎖骨下動脈描出の検討

○曽根　佳史[1]、蔭山　寛司[1]、五十嵐良太[1]、吉田奈津子[1]、山田真由美[1]、福間由紀子[2]
[1]千葉西総合病院　放射線科、[2]フィリップス エレクトロニクスジャパン

【背景】鎖骨下動脈描出の方法として、Inflow法、TRANCE法等が一般的に用いられている。しかし、Inflow法では、撮像断面に対する血管走行により描出不良が起こりやすく、TRANCE法は体動によるミスレジストレーション等の問題がある。最近では、3D cine PCA法による撮像方法も有効な方法として報告されている。今回3.0T装置導入により、3D PC法を高画質で短時間に撮像出来る様になったため、3D PCA法を用いた簡便かつ高画質な鎖骨下動脈撮像方法を検討したので報告する。【方法】使用機器はPhilips社製 Ingenia 3.0T、撮像条件は3D PCA，PPU trigger，TFE factor 10，TR/TE/FA=4.1/2.2/10，FOV 360mm, matrix 256 × 186, slice厚=1mmとした。健常ボランティア3名に対して下記の検討を行った。(1) 流速測定で確認されたpeak velocityの75%100%125%150%値をPC velocityに設定し撮像した。動脈信号のSNR, CRを測定、静脈信号の抑制度合を比較した。(2) 流速測定で確認されたpeak delay timeの50%値を基準（0msec）として-50msec，0msec，+50msecの時間をtrigger delayに設定し撮像した。動脈信号のSNR, CRを比較した。(3) TFE factorを10～19の値に変更し視覚評価を行った。【結果および考察】(1) 動脈信号のSNR, CR、静脈信号の抑制ともにpeak velocityの125%に設定した場合が最も良い結果を示した。動脈信号が高かった為、相対的に静脈信号が目立たなくなった為と考える。(2) Trigger delay timeによる結果にはばらつきがみられた。両鎖骨間に多少peak timeの差があった為と考える。(3) TFE factorを上げるほど動脈の信号強度は低下した。TFE factor10～13程度で臨床応用可能と考える。【結論】3DPCA脈波同期法は、簡便かつ明瞭に鎖骨下動脈を描出可能な方法と考えられる。

P-2-150　Spin-Labelingを用いたbalanced SSFP法による下肢動脈（Peripheral）の描出

○真鍋　努[1]、田澤　聡[2]、安藤　律子[1]、鈴木　豊[1]、阿部　裕子[1]、佐藤祐太郎[1]、渡辺　陽[4]、松本　恒[3]
[1]公立刈田綜合病院　放射線部、[2]公立刈田綜合病院　放射線科、
[3]宮城県立がんセンター　放射線診断部、[4]シーメンス・ジャパン　アプリケーショングループ

【目的】非造影によるSpatially Selective Tag（SST）pulseを用いたSpin-Labeling MRA（SL-MRA）が多数報告[1]されているが末梢血管の描出は少ない。そこで我々はSSTから血液の流入（Flow-In）や流出（Flow-Out）を利用したSL-MRAによる下肢動脈（Peripheral）の描出を試みたので報告する。【使用機器及び方法】MRI装置はSiemens社製 Avanto 1.5T、CoilはTim Matrix Coilを用いた。Flow-In/Outによる Peripheralの描出は、同意の得た健常ボランティアを用いSequenceにSST pulseを付加したECG-Gated 2D balanced SSFP法（NATIVE True-FISP）を使用し、axial断面にてFlow-In；1group/25slice/acquisition time（TA）=約1分，Flow-Out；1group/36slice/TA=約1分15秒を骨盤部から下腿遠位部にかけてStackしながらFlow-In 13group/325slice, Flow-Out 9group/324sliceで撮像した。【結果・考察】今回我々が構築した非造影によるSST pulseを付加したSL-MRAはFlow-In/Outの両者で描出可能で、Flow-Outの方が良好に描出できる。[1] Miyazaki M, et al. Radiology. 2008；248（1）：20-43.

P-2-151　3D Cine PCによる下肢末梢MRAの検討

○長屋　重幸[1]、天野　智康[1]、高橋　　護[2]、遠山　典宏[2]、一条　勝利[2]、竹原　康雄[3]
[1]聖隷三方原病院　画像診断部、[2]聖隷三方原病院　放射線科、[3]浜松医科大学

【目的】閉塞性動脈硬化症など下肢血管病変の診断において侵襲性のない非造影MRAは有用である．脳血管や躯幹部大血管を対象とした3D Cine Phase Contrast（3D Cine PC）を用いたMRAは位相ごとの画像が得られ、血行動態を画像化した手法としてその有用性が報告されている．
本研究の目的は，3D Cine PCを使用した下肢血管MRAをGradient Echo法による2D TOFと比較検討することである．
【使用機器】Ingenia 3.0T（Philips Electronics Japan）
【撮像条件】3D Cine PC；3D TFE-Phase Contrast，TR；shortest，TE；shortest，TFE factor；6，flip angle；10deg，ECG gating
【方法】1）自作流体ファントム（ϕ 2.2mm）を3D Cine PCにて撮像し，a）流速0～25cm/secに対して，velocity encoding（VENC）；10, 20, 30, 40cm/secと変化させた場合，b）流速を一定としてcardiac phases（4, 8，12），SENSE（facter；2，3，4），matrix（1.5 × 1.5 × 1.5mm，2.0 × 2.0 × 2.0mm，2.5 × 2.5 × 2.5mm）を変化させた場合のsignal intensityを2D TOFと比較した．2）3D Cine PCにてボランティアを撮影し，血管と周囲筋組織とのcontrast ratio（CR）を2D TOFと比較した．
【結果】1-a）流体ファントムの流速増加により信号強度の上昇を認めた．また，設定したVENCに依存した信号強度を示した．1-b）Heart phases，SENSE facterによる信号強度の変化は認められなかった．分解能を高くすると信号強度は低下したが，3D Cine PCは2D TOFに比較して高い信号強度が得られた．
2）3D Cine PCにより描出された血管は，2D TOFと比較して周囲筋組織とコントラストに優れた．
【考察】3D Cine PC MRAは血流を位相の差として画像化するために，2D TOF MRAに比べ血流速度に応じた信号が得られた．また，VENCを設定することでより遅い血流も描出することが可能であるし，2D TOF比較して信号強度に優れるために高分解能な撮像が可能と考えられる．
【結語】3D Cine PCによる下肢MRAはコントラストと分解能に優れ，血行動態が評価できる有用な検査法である．

P-2-152　SSFP Time-SLIP法による両手非造影MRA撮像の撮像条件の検討

○永田　　覚[1]、長谷川晋也[1]、太田　知則[1]、松島　孝昌[1]、池田　充顕[1]、濱里　一裕[2]、篠原麻衣子[3]
[1]千葉県済生会習志野病院　放射線科、[2]千葉県済生会習志野病院　リウマチ膠原病・アレルギー科、[3]東芝メディカルシステムズ

【目的】第39回、40回JSMRMにてFASE法を用いた両手非造影MRA撮像の撮像条件について検討・報告し、手関節部から固有指動脈まで良好に描出できた。しかしSNRが低い点など欠点も挙げられ、より良好に描出可能な撮像方法の検討が求められた。今回我々は表面コイルをTorso-SPEEDERコイルに変更しFASE法で行ってきたTime-SLIP法による両手非造影血管撮像がSSFP法でも撮像可能か検討した。【使用機器･装置】東芝社製 1.5T EXCELART-Vantage XGV Torso-SPEEDERコイル Time-SLIP法（SSFP）ECG併用【方法】1）健常ボランティアにてBBTI値を200～2000msまで可変させ、手関節から末梢までのコントラスト比、SNR、を算出した。2）FAを20°～120°まで可変させコントラスト比、SNRを算出した。3）FASE法との比較を視覚評価にて行なった。【結果・考察】BBTI値は短いと末梢動脈の描出能が悪くなるため長く設定する必要があるが、1800～2000msでは背景信号及び静脈信号が回復し障害陰影となった。FAは大きいと血管の信号値が上昇した。BBTI=1300、FA=120°で最も良好であった。SSFP法はFASE法と比較するとSNRが良く、スライス厚を薄くしてもノイズの少ない画像が得られるため末梢動脈の描出が良好であった。またTorso-SPEEDERコイルを用いたことでパラレルイメージングが使用でき、鮮鋭度の良い両手動脈を描出することができた。【結論】SSFP法を用いることでSNRが向上し、高コントラスト・高分解能に両手非造影MRAを撮像できた。

P-2-153　Dual contrast B-SSFPにおけるパラメータの最適化とコントラストの影響

○吉田　学誉[1,2]、古河　勇樹[1]、土屋　宏彰[1]、岸田　正史[4]、小山　　望[4]、寺島　正浩[4]、
加藤　夕紀夫[1]、河内　伸夫[3]、齋藤　春夫[2]

[1]東京警察病院　放射線科、[2]東北大学大学院医学系研究科　画像解析学、[3]東京警察病院　放射線部、
[4]心臓画像クリニック飯田橋

【背景】B-SSFPは血管内腔等の評価として用いられるBright Blood Image（以下BRI）と、Inversion Recovery法（以下IR法）を併用し血管壁等の評価を目的としたBlack Blood Image（以下BLI）として報告されている。【目的】Phase Sensitive IR法（以下PSIR法）は3種類画像を得ることが可能で、B-SSFPに併用することで様々なコントラストを得ることが可能と思われる。本検討においてPSIR法＋B-SSFPによるBRI&BLIのコントラストとパラメータ検討をおこなったので報告する。【方法】Philips社製Achieva 1.5Tと自作ファントムを用いてFlip Angle（以下FA）、Inversion Time（以下TI）及びShot Interval（以下SI）を可変し撮像した。ファントム画像からSNRを求めBright Blood効果（以下BRB効果）・Black Blood効果（以下BLB効果）を評価した。また同意を得られたボランティアに対して最適シーケンスを撮像し画質を評価した。【結果】BRB効果においてはFAにて差異がありTI≒500msecの時にIR imageは低SNR、Phase map image（以下PMi）ではTIでの影響はなかった。BLB効果ではFAの大きな差異はなくTI≒500msec以下にてCorrected Real image（以下CRi）でBLB効果を得られた。またSIの増加に伴いBRB効果及びBLB効果も強くなった。ボランティア撮像においてもTI=500msecで良好なBRI及びBLIを得ることが可能であった。【考察】BRIにおいてPMiがTIの影響を受けず良好な画像を得られたのはPMiが2番目のHRで撮像する事によりIRの影響が緩和されたためと考えられる。CRiにて良好なBLB効果が得られたのはPMi補正が行われることにより実信号がマイナスのものが表示可能となる事が要因である。また血液ファントムのNullの理論値TI≒700msecであったが実測値との差異はSIや定常移行期の影響が大きく関わり、前者の検討からSNRの大きな変化が確認出来た事から、SIは強く影響する要因であると考える。【まとめ】B-SSFP法で報告されているBRI及びBLIは別撮像であるが、本方法を用いることで1撮像2種類（Dual）のコントラスト画像を得ることが可能で臨床において未評価であるが、大動脈・静脈の描出や心室・心筋の診断に十分期待できると考える。

P-2-154　TRANCEを用いた下肢非造影MR-Angiographyの血管描出改善の検討

○古牧　伸介[1]、田淵　昭彦[1]、木田　勝博[2]

[1]川崎医科大学附属川崎病院　中央放射線部、[2]岡山赤十字病院　放射線センター

【背景・目的】FBI法に代表される心周期2時相の差分により動脈を選択的に描出するSubtraction Angiographyは、非造影シーケンスにおいて最も標準的な方法として確立されている。当院でもこれに類似したシーケンスであるTRANCEを用いて主に下肢末梢血管の描出を行っているが、症例によって血管描出が不良となることがある。そこで今回、心収縮期と心拡張期のRefocusing Flip Angle（RFA）の設定をそれぞれ可変し撮像することで、血管描出の改善を試みた。また差分画像の背景信号抑制を目的に、差分処理における重み係数について検討した。【方法】使用MRI装置はフィリップス社製Achieva 1.5Tで、受信コイルはXL-Torso-coil（16ch）である。下肢動脈血管（大腿部）の最大流速値が異なる、研究の主旨を十分に説明し同意の得られた健常ボランティアおよび下肢血管に疾患を有する患者を対象とし、RFAの設定を心収縮期と心拡張期においてそれぞれ可変（心拡張期：心収縮期160°：160°，140°：140°，120°：120°，100°：100°，160°：140°，160°：120°，160°：100°）して撮像を行い、差分画像の血管描出について比較し最適化を行った。また差分処理における重み係数を可変し、背景信号の抑制について比較した。【結果】心収縮期では下肢動脈の流速に合わせて最適化したRFAの設定を用い，心拡張期では160°に設定することで、良好な血管像を得ることが可能となった。また重み係数を1.2程度に設定し差分処理することで、背景信号を抑制することが可能であった。【結語】検討で得られたパラメータを使用することで、血管描出改善が可能となった。今後さらなる検討を行い他領域での応用も行っていきたい。

P-2-155　Glioma摘出手術におけるCarmustine WaferのMRI画像：3次元画像の有用性の検討

○福澤　　圭[1]、金山　政作[2]、三浦　則仁[1]、吉田　　孝[1]、原　　貴行[2]、田野　政勝[1]

[1]虎の門病院　放射線部、[2]虎の門病院　脳神経外科

【背景】Gliomaの摘出時に、Carmustine Wafer（Gliadel Wafer）を留置する手術方式が行われている。術後経過観察の造影MRIにおいて、留置されたwaferはT2強調画像で周囲が直線的な低信号域となることや、経時的に信号強度が変化することなどが報告されいてるが、三次元的にwaferを描出する報告はない。【目的】3D撮像によるCarmustine Waferの描出を行い、経過観察における有用性を評価する。【方法】使用装置はIngenia 3.0T（PHILIPS社製）、Work stationはZIO Station（アミン）。対象は病理診断にて組織学的にGliomaと診断され、腫瘍摘出術とCarmustine Waferの留置が行われた2症例。術後1day，1/2/3monthに造影MRIを施行した。DWI，T2WI，造影Perfusion，MRSpectroscopyを撮像し、3D撮像はFLAIR：TR 4500msec/TE 352msec/TI 1600msec/0.9mm isovoxel/matrix 248×272/SENSE面内2.6×スライス方向2/脂肪抑制SPIR，T1WI（造影後）TR 5.1msec/TE 2.3msec/0.75mm isovoxel/matrix 291×324/SENSE 1.5/脂肪抑制なし。3DTIWI画像（造影後）はwork stationで処理し、waferの3次元画像を作成した。【結果】waferはT2WIにおいて、周囲に直線的な低信号域が見られた。また、T1WIではwaferは高信号となった。T1WIの高信号は経時的に減少し、waferの視認性は低下していった。三次元画像はFLAIRは周辺浮腫の把握に優れていた。T1WIから作成したwaferのVolume Rendering画像は、腫瘍摘出部とwafer、造影効果のある箇所の位置関係の把握に適しており、三次元データであるため、waferの体積測定も行うことが可能だった。Waferの体積は経時的に減少した。【結論】留置されたCarmustine Waferは3次元撮像することで、視認性が向上した。また、T1WIで高信号となることを利用して、体積測定など、より客観的なwaferの状態観察が可能である。

P-2-156　片側性cerebral microbleedsを呈したParry-Romberg症候群と考えられる一例

○大内田敏行

社会医療法人喜悦会那珂川病院　放射線科

cerebral microbleedsは小さな血管周囲の出血で、磁化率効果を強調するT2＊強調画像や磁化率強調画像により鋭敏に描出され、偶発的に発見されることも多い。健常者でも数%に認められるが、高血圧性脳血管症、アミロイド脳血管症などが代表的な原因疾患とされ、分布からある程度の鑑別が可能である。その他、もやもや病、Alzheimer病、血管性認知症などでもみられるが、これらはいずれも通常両側性である。今回、右側の視野欠損を主訴に頭部MRI検査を行った50才代男性に、左側大脳半球皮質下白質～深部白質にT2＊強調画像にて片側性の多発性低信号が認められ、cerebral microbleedsと考えられた。FLAIRでは左側大脳半球に類円形～斑状高信号が多発性散在性にみられ、前頭葉には中心部に低信号を伴った高信号もみられた。この低信号部はT2強調画像では高信号を呈していた。CTでは淡蒼球に淡い石灰化を認める以外、石灰化はみられなかった。症状は一過性で同日すぐに消失し、その後半年あまり経過したが症状の再発はみられていない。小児期より左側顔面の萎縮が緩徐に進行し、青年期に顔面形成術を受けた既往がありParry-Romberg症候群と考えられた。Parry-Romberg症候群は原因不明のまれな症候群で、別名進行性顔面半側萎縮症ともいい、顔面半側の組織が進行性に萎縮していく疾患である。皮下組織、骨格筋、骨を含む顔面半分の萎縮とさまざまな眼球や中枢神経の異常を呈する。10代で発症し、やや女性に多く、左側に多いとされるが5%に両側発症が認められる。脳の画像所見としては患側脳の萎縮、皮質の石灰化、T2強調像にて高信号域などが報告されている。病理学的microscopic vascular malformationを認めたとの報告もあり、Sturge-Weber症候群に類似した神経皮膚症候群に含まれるとする説もある。脳MRIにて片側性microbleeds所見を認めた場合、本症を考慮すべきと考えられた。

P-2-157　結節性硬化症における上衣下結節での磁化率および位相の年齢変化

○丹羽　　徹[1,2]、相田　典子[2]、柳町　徳春[1]、山下　智裕[1]、野澤久美子[2]、高原　太郎[3]、今井　　裕[1]
[1]東海大学医学部　専門診療学系画像診断学、[2]神奈川県立こども医療センター　放射線科、
[3]東海大学工学部　医用生体工学科

【目的】結節性硬化症における上衣下結節は、過誤腫様の病変として知られる。上衣下結節のMRIでの信号域は、周囲白質とのコントラストや内部石灰化により様々である。新生児ではT1強調像にて高信号、T2強調像にて低信号を呈し、しばしば出血と同様の信号域を示す。今回、上衣下結節における磁化率強調像および位相画像での年齢変化に関しては検討する。
【方法】臨床的、画像的に結節性硬化症と診断され、上衣下結節がみとめられた20例（0-1歳、平均4.4歳）を対象とした。上衣下結節における磁化率強調像および位相画像での所見をそれぞれ次のように3点の点数評価をした；0点：信号消失なし（位相変化なし）、1点：わずかな信号消失（わずかな位相変化）、2点：明らかな信号消失（明らかな位相変化）。上衣下結節が多発して認められる例では、最も大きなものを評価対象とした。各所見における年齢を比較検討した。
【結果】画像各点数における年齢は磁化率強調像では、0点:0-1歳（平均0.4歳）、2点:3-16歳（平均9.2歳）で、1点の例はなかった。位相画像では、0点:0-1歳（平均0.3歳）、1点:いずれも例も1歳、2点:3-12歳（平均8.5歳）であった。各点数で年齢に有意な差が認められた（$p < 0.05$）。
【考察】上衣下結節は年齢により磁化率強調像での信号消失、または位相変化が認められ、石灰化を反映したものと考えられる。結節性硬化症における上衣下結節は、新生児期、乳児期には、磁化率強調像での信号消失または位相画像の位相変化は認められず、出血との鑑別に有用である。本検討では、上衣下結節の磁化率強調像における信号消失が2歳程で認められたが、位相画像では1歳で位相変化が認められた例があり、位相画像は、上衣下結節の石灰化をより鋭敏に反映している可能性がある。ただし、症例数が少ないため今後さらなる検討が必要である。
【結論】結節性硬化症における上衣下結節にて、磁化率強調像および位相画像での年齢変化が認められた。新生児、乳児期には上衣下結節の磁化率変化は認められなかった。

P-2-158　小脳橋角部の非造影静脈撮像法（Reverse window with T2wVISTAの検討）

○藤田　　均、早田　光広、山戸　梨紗、高平　　愛、峯　　福太
長崎森の木脳神経外科

【目的】小脳橋角部の静脈の走行は個々により違う為、術前に上錐体静脈洞に流入する錐体静脈を非造影にて描出する。【使用機器】Philips社製Achiva3.0T Quasar dual、SENSE head-8ch coil【方法】自作の流速ファントムを用いてT2wVISTAを撮像する。ボランティア5名のT2wVISTAで描出能を検討する。T2wVISTAとCEdynamicを撮像した患者7名14例の描出能を比較検討する。術中映像とT2wVISTAの画像を比較する。（画像処理はminIPやMPRを画像表示にはReverse windowを用いた。）そしてT2wVISTAの症例報告をする。【考察】小脳橋角部近傍の外科的手術が行われる検査においては、静脈の走行を把握することは脳神経外科医にとって極めて重要である。従来の撮像法では、造影のタイミングを計ることや静脈の速度を測定し撮影条件を変更するなどの撮影に知識や経験を要するが、Reverse window with T2wVISTAはそれぞれの欠点を克服し撮像条件の変更はなく、経験の浅い従事者でも安定して画像を提供できる。腫瘍に絡む血管は造影よりT2wVISTAの方が見やすい症例もある。Reverse window with T2wVISTAは、volume renderingのように3D再構成はできない。【結論】T2wVISTAをReverse windowとすることで抑制された血液信号が強調され見やすい。minIPやMPRを用いることで血管の繋がりや解剖学的位置の把握もできる。非造影で検査をできる為、造影剤禁忌の方でも撮像可能であり、造影と比較して同等以上の静脈の情報が得られる。Reverse window with T2wVISTAは、任意の断面でMPRが可能である。Reverse window with T2wVISTAは、小脳橋角部病変の術前検査として有用である。

P-2-159　IR-TrueFISPの後頭蓋窩領域での有用性

○千田　真大、岩田　　真、有泉　光子
東京慈恵会医科大学　葛飾医療センター　画像診断部

目的：SSFPシーケンスであるTrueFISPはT2/T1コントラストを有しており、そのSNRの高さと高分解能の特徴から、脳神経領域診断で広く用いられている。また、造影効果での有用性の報告がある。しかし、TrueFISPはheavy T2WIコントラストを有しており水が高信号であり、造影コントラストが認識しづらいデメリットがある。今回、TrueFISPにIRパルスを付加し水を抑制したIR-TrueFISPの造影効果の検討を行い、後頭蓋窩領域での臨床応用を試みた。方法：希釈造影剤ファントムを作成し以下の検討を行った。また、ボランティア（研究内容の説明と画像提供の同意を得ている）での撮像を行った。1. IR-TrueFISPの水のnull pointを求めた。2. TRの変化の検討。3. FA変化の検討。4. 通常造影後に使用している、T1WI（SE）・T1WI（TSE）・MPRAGE（3D）sequenceのSNRとCNR（脳組織コントラスト）の比較。結果：1.2. IR-TrueFISPの水のnull pointはTR, TIの変化で変動した。TRが4000msec以上で水信号が回復する傾向が得られた為、TRは3000msecを最適とした。TRを3000msecに固定した場合の水のnull pointは1100～1200msecであった。3. IR-TrueFISPでは90度以上でparallelとなった。4. ファントムでのCNR上、IR-TrueFISPが高値であった。また、ボランティアでの検討でもCNRで他のシーケンスより高いコントラストを有した。考察：IR-TrueFISPは高い造影効果とコントラストを有しており、炎症に伴った淡い造影効果を有する後頭蓋窩領域の病変や髄膜播種に有用であった。また、従来の3D撮像のメリットである血管の情報も3D-T1WI（GRE）と同等の情報も得られる。しかし、感度は高いもののIR法を用いている為、正確な造影効果（濃度差）を反映していない注意点も実験結果から確認された。IR-TrueFISPの有用性は脊髄、腹部領域での報告があるが、今回の研究で後頭蓋窩領域での有用性が示唆された。

P-2-160　脳神経領域における造影3D FLASH法と3D CISS法の比較検討

○井土川敦子、菅野　典子、葛西　　幸、門倉　幸司、松崎　典子、船崎　亮佑
独立行政法人国立病院機構仙台医療センター　放射線科

【目的】従来3D FLASH法はGREシーケンスの一種でエコー信号収集後に残存横磁化成分をスポイルしT1強調画像を得ることで頭部撮影領域における脳血管及び神経の微小構造の描出に優れ使用されてきた。また3D CISSREシーケンスの一種で強いT2WIを持ち脳血管及び神経を低信号に描出し高分解能撮像するためのシーケンスとして使用されている。また、3D CISS法は造影効果のある神経を高信号に描出することが報告されている。当院では主に内耳領域に使用してきた3D CISS法を動眼神経麻痺や複視に対する造影MRI検査において造影後撮像シーケンスに追加するケースが増えたことを機会に当院における3D CISS法の至適パラメータの検討を行い3D FLASH法と比較した。【方法】使用装置：Siemens社製MAGNETOM Avanto 1.5T 健常ボランティア撮影においてFAを50°～90°（5°間隔で可変）しCNRを評価した。スライス厚を0.5mm～1mmまで変化させ脳神経領域を視覚評価した。顔面神経障害、複視、動顔神経障害を有する造影MRIを施行した患者に造影3D CISSと3D FLASHを撮像し比較検討を行った。【結果】CNRではおよそFA70°付近で高値を示した。放射線科医、技師の視覚評価により時間分解能を考慮した上でスライス厚0.5mmを至適とした。【結論】3D CISSは3D FLASHより高いSNRを得られることからスライス厚を薄くすることが可能である。造影後、脳神経領域において3D FLASHに3D CISSを追加することで海面静脈洞内の神経の染まりなどの描出が良好に得られ臨床上有意な画像を得ることができた。

P-2-161　ハーフ・フーリエ法と位相歪みに頑健なMR圧縮センシングとの比較

○伊藤　聡志[1]、中村　一喜[1]、山田　芳文[2]

[1]宇都宮大学大学院工学研究科　情報システム科学専攻、[2]元宇都宮大学

【目的】我々はMR画像に強い位相歪みに頑健な圧縮センシングを提案している．少数の信号データ量から再構成を行う方法に臨床の場で使用されているハーフ・フーリエ法がある．本研究では，比較的強い位相歪みがある画像を対象とし，圧縮センシングとハーフ・フーリエ法の再構成像の比較を行った．

【方法】圧縮センシングは，我々が提案する再生像の実部と虚部を実関数の拘束条件を与えて独立に再構成する手法を用いた．この方法は，信号収集はランダムかつ原点対象の軌道を選択する．このとき位相歪み分布を求めることなく再構成を行うことができる．ハーフ・フーリエ法では位相分布が存在するため，k空間の信号収集は片側半面ではなく原点を超えて32点の収集を行った．そのため，高周波域は信号を収集しない領域がある．ハーフ・フーリエ法の再構成は反復法であるPOCS法を利用した．両方法に対し信号量をフルデータの50%に設定して再構成を行った．

【結果】実験では東芝製1.5T MRIを使用し，FSBB法により得られたボランティア像を使用した．POCS法は反復回数を4～6回とした．結果，本実験で扱った画像の場合，全ての画像で圧縮センシングの方が平均PSNRが大きく，位相歪み量が大きい画像ほど我々が提案する圧縮センシング再構成の方が良質な画像を再生した．ハーフ・フーリエ法は，鮮鋭な画像を再生するが，局所的に位相歪が大きな領域で再生誤差が大きくなり，それが画像全体のPSNRを低下させた．

【結語】位相歪みに頑健な圧縮センシングでは，位相歪み量が大きい場合でも安定した再構成像が得られた．ハーフ・フーリエ法は鮮鋭な画像を再生するが，位相歪み量に大きくなると再生誤差が顕著に大きくなる結果となった．位相歪み量の大きな画像に対して位相歪みに頑健な圧縮センシングが優位であるが，今後，位相歪みの小さな画像に対する評価を行う必要がある．

P-2-162　Compressed Sensingアルゴリズムを用いた三次元MR Microscopy

○玉田　大輝、巨瀬　勝美

筑波大学大学院数理物質科学研究科　電子・物理工学専攻

＜背景＞MR Microscopy（MRM）は，10-100μmの高分解能でMRI画像を取得する手法である．しかしながら，MR画像の信号対雑音比（SNR）は，MR画像のボクセル体積に比例するため，十分なSNRを得るためには長時間の信号積算が必要とされる．一方近年，MR画像のスパース性を利用して，再構成に必要なサンプリングデータを大幅に減らすことを可能とするCompressed Sensing（CS）が注目されている．そこで，我々はWavelet及びTotal Variation（TV）正則化を用いたCompressed SensingをMRIに実装し，MRMにおける単位時間当たりのSNRの改善を試みた．

＜手法＞本手法で用いたアルゴリズムは，Wavelet縮退解と，TV最小化を行った解の線形結合及び分割アルゴリズムを用いて画像を再構成する．シーケンスには，フルサンプリング（NEX=2）とアンダーサンプリング（NEX=10，R=5）の3DSEシーケンス（TR/TE=100/10ms，matrix size=256^3，分解能＝$(50\mu m)^3$）を用いた．また，撮像には4.74T超伝導磁石を用いた．

＜結果＞画像（a）で示す通り，フルサンプリング画像は，SNRが不足している．アンダーサンプリングデータをゼロ補填した画像（画像（b））は，高周波情報が足りていなため，ぼけが生じている．これらに対して，CSを用いて再構成した画像（画像（c））は，細部の情報を失わずに高いSNRを持っている．これらの結果より，MRMにCSを適用することによって，単位時間当たりのSNRを大幅に改善することを示した．

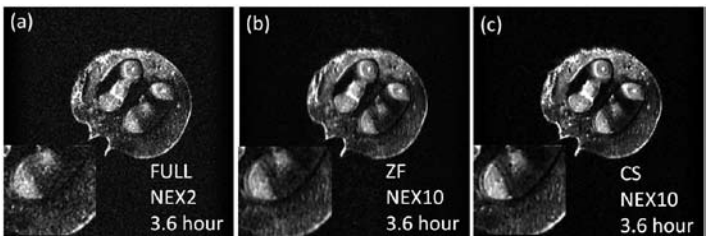

P-2-163　GPGPUを用いた三次元MRI圧縮センシングの高速再構成

○伊藤　聡志[1]、齋藤　文彦[1]、山田　芳文[2]

[1]宇都宮大学大学院工学研究科　情報システム科学専攻、[2]元宇都宮大学

【目的】圧縮センシングは信号の復元のために反復計算を行うので一般に計算時間が長大になる．特に三次元画像の場合は扱うデータ量が大きくなるために膨大な計算時間を要する．本研究では圧縮センシングをMRIの三次元撮像に応用する問題に対し，画像処理プロセッサ（GPGPU）の高い並列処理性を使用した再構成の高速化を図った．

【方法】本研究では，NVIDIA社のGPUを使用し，NVIDIA社が提供するGPU向けのC言語開発環境CUDAを利用して圧縮センシング再構成の並列処理化を行った．GPUはアルゴリズム中に条件分岐が多数存在すると効率が低下する．さらに，CPU側のメモリとGPU側のデバイスメモリ（ビデオメモリ）のデータ転送に時間を要する．そのため，我々は三次元画像の再構成におけるCPUとGPU間とのデータ転送回数を抑えるために，圧縮センシングの殆どの処理をGPU内で行った．そのために再構成処理は基本的に1）再生像のFREBAS変換，2）FREBAS変換空間における閾値処理，3）信号空間において収集軌道上の信号は計測信号と置換，4）更新された信号をフーリエ変換再構成の4ステップにより構成されるが，これらの計算処理をGPU内で行った．アルゴリズムの改善として，フーリエ変換処理はGPUに最適化されているCUDAのCUFFTライブラリを使用した．

【実験】再構成実験では，被験者の同意を得て撮像された256 × 256 × 64画素のマルチスライス像を利用した．信号収集は臨床で最もよく使用されるカルテシアン座標系を採用した．フーリエ変換操作により三次元フーリエ変換映像法の模擬エコー信号を作成した．実験に用いたGPGPUはNVIDIA Tesla K20である．単一スレッドのCPUのみの計算では，807秒を要したが，GPGPUの利用により50秒に短縮された．

【結語】圧縮センシングの三次元撮像応用においてGPGPUを用いることによりCPUでの画像再構成と同品質を保ちながら，807秒を要した再構成処理を50秒に短縮することができた．

P-2-164　上腹部非造影MRAにおけるCompressed Sensingの実用性に関する検討

○本吉　光一[1]、渡辺　靖志[1]、竹井　直行[3]、更科　岳朗[1]、後藤　政実[1]、井野　賢司[1]、矢野　敬一[1]、赤羽　正章[2]、大友　　邦[2]

[1]東京大学医学部附属病院　放射線部、[2]東京大学医学部附属病院　放射線科、
[3]GEヘルスケアジャパン株式会社　研究開発部

【目的】Compressed Sensing（以下CS）は撮像時間短縮化の新しい手法として注目されている．今回我々は上腹部非造影MRAにCSを用いた場合の撮像時間短縮による描出能の変化をparallel imaging法と比較検討したので報告する．

【方法】使用装置はSigna HDxt 1.5T（GE製），12ch phased array coil．撮像シーケンスはview orderingにradial fan beam法を用いて選択的IRパルスで血流を描出するIFIR-FASHION法を用いた．CS使用時にはGaussianランダムアンダーサンプリングを行った．画像再構成はCSの処理の後にARCを行う．健常ボランティアにおいて，腹腔動脈および腎動脈を含む上腹部領域をARC単独でreduction factor 2.5および，ARC単独およびCS+ARCのそれぞれでreduction factorを3.7，4.7，5.5と変化させて撮像を行った．得られた画像をMIP処理し，肝動脈と腎動脈の描出能について視覚評価を行った．

【結果】reduction factorの増加にともない描出能は低下傾向を示した．また，reduction factorが増加するほど，ARC単独よりもCS + ARCの方が肝動脈，腎動脈ともに描出能は高い傾向を示した．

【考察】ARCはparallel imaging法のため，過度のreduction factorの設定は展開アーチファクトやSNRの低下により画質の劣化が起こる．一方CS + ARCでは，ARCによるreduction factorを下げることができるため，ARC単独よりも描出能が向上したと推察された．

【結語】CSはARC単独よりも撮像時間の短縮を図ることが可能であり，実用可能であると考えられた．

P-2-165　“つけまつげ”などのアイメイクがMR画像におよぼす影響

○伊藤由紀子、佐々木　誠、沼田　仁志
宮城社会保険病院　放射線部

【背景】アイシャドウやアイライナーなどのアイメイクはMR画像でアーチファクトを発生させたり、火傷を負うことがあることはすでに知られている。しかし、つけまつげについては詳細な報告は見られない。
【目的】つけまつげなどのアイメイクがおよぼす画像のアーチファクトを検討する。
【方法】撮像装置はPhilips社製Achieva 1.5T、使用コイルSENSE-Head 8ch。つけまつげ、つけまつげ用接着剤、アイライナー、マスカラ、アイシャドウ、それぞれ4～10種類をアガロースファントム容器の上の同位置に配置し、それぞれをスピンエコーT1強調画像、グラディエントエコーT2*強調画像を撮像し、画像の欠損を測定してアーチファクトの有無を検討する。
【結果】今回使用したつけまつげ、つけまつげ用接着剤での画像欠損は無く、アーチファクトは確認できなかった。アイライナー、マスカラ、アイシャドウでは製品によっては画像欠損範囲が大きいものと画像欠損が全く無いものがあった。
【考察】今回の検討では、つけまつげ、つけまつげ用接着剤での画像アーチファクトは確認できなかったが、販売されている製品は多種多様であるため、さらなる検討が必要であると考える。黒色を出すために酸化鉄やカーボンブラックが使用されていたが、今回の検討で画像アーチファクトが大きかった製品には酸化鉄が含まれていた。主成分がカーボンブラックの製品はアーチファクトは確認できなかった。また、つけまつげを含む各種アイメイクは単独で使用することはまず無く、複合的に使用することが一般的である。そのためMR検査を行う前にはつけまつげをはじめアイメイクは全て落としてから検査を行ってもらう必要があると考える。今回は画像のアーチファクトのみの検討であったが、アイメイクは火傷等の報告もあるため、今後も検討を続けていきたい。

P-2-166　超高磁場MRIアーチファクトの問題点

○松浦　秀樹[1]、南波　孝昌[1]、佐藤由衣子[1]、村上　寿孝[1]、佐々木真理[2]、工藤　與亮[2]、小笠原邦昭[1]
[1]岩手医科大学医学部　脳神経外科、[2]岩手医科大学医学部　超高磁場MRI診断・病態研究部門

【目的】体内埋入材料がMRI撮影画像に与える影響や安全性の問題がある。現在3TMRIが臨床機器として稼働しているが、アーチファクトの問題に関しては対応できていない状態であるが、更に超高磁場である7Tが実験機として稼働しており、将来臨床機として稼働する可能性もあため、磁場強度及び、埋入材料の違いによるアーチファクトを評価する事、また脳神経外科領域の生体材料が7Tで使用可能であるのか、安全性に関して検討した。【方法】アーチファクト評価に関して、脳神経外科手術で使用されている脳動脈瘤クリップ4種類。撮像は3T、7Tの2種のMRIを使用し、MRI撮影により得られた画像上のアーチファクトを定量検討した。安全性に関しては、脳動脈瘤クリップ4種。それぞれ、3T、7Tでの吸引力を振れ角度で計測した。【成績】金属アーチファクトは磁場強度に依存して大きくなり､7Tではかなり大きく出現し、画像へ与える影響が大きくなることが確認された。また種類によっては画像として成り立たないほどの大きな影響が確認された。安全性に関しては、7Tにおいて安全に撮影することができない可能性が示唆された。【結論】1.5T以下の磁場強度ではアーチファクトが少ないとされている材料が、3T、7Tにおいて大きく出現し、画像への影響が大きくなる可能性が示唆された。現在使用されている脳動脈瘤クリップが安全面において7Tでは使用できない可能性があることが示唆された。

P-2-167　カツラが画質に及ぼす影響に関する検討

○西山　甲野[1]、青山　信和[1]、京谷　勉輔[1]、川光　秀昭[1]、高橋　　哲[1,2]、高木　圭介[3]
[1]神戸大学医学部附属病院　放射線部、[2]神戸大学大学院医学研究科　内科系講座放射線医学分野、
[3]株式会社アートネイチャー

【目的】カツラを装着した方のMRI検査の際には、カツラを外すことによる精神的苦痛や、磁性体による危険性等の問題点が挙げられる。また、磁性体を使用していないカツラの場合には、接着剤などその場で本人による脱着が困難なものもある。そこで今回、磁性体を使用していないカツラを装着したままで、MRI検査を行ったときの影響について検討する。【使用機器】PHILIPS社製Achieva 1.5T, 3.0T自作ファントムアートネイチャー用カツラ構成部品（装着用ピン、接着剤、両面テープ、ネット、制電糸）【方法】カツラの各構成部品を種類ごとに自作の寒天ファントムに埋め込み、各種シーケンスで撮像した。画質評価を行い、画像に与える影響を、1.5T, 3.0T装置それぞれについて検討した。また、人体の頭部に各部品を装着して実際に頭部MRI検査を行い、安全性・検査結果への影響を、1.5T，3.0T装置それぞれについて検討した。【結果】各部品によって、さまざまな程度のアーチファクトが生じた。T1強調像における素材のサイズを基準としたとき、T2＊像ではステンレスピンおよびチタンピンで$p < 0.001$において有意差が生じ、プラスチックピンでは有意差はなくT1W像に近い値になった。DWI像では素材間で有意差はなかったがプラスチックピンがよりT1W像に近い値になった。接着剤は素材間で信号強度に差が出たものの、どれも影響は少なかった。ネットや糸は、どの素材も影響はなかった。人体の頭部に各部品を装着して撮像したところ、ファントム実験と同じような傾向が現れた。プラスチックピンや各接着剤などアーチファクトの小さいものは、部品を貼りつけた部分（皮下）の信号低下が多少見られたが、脳実質内への影響はないものがほとんどだった。ステンレスピンおよびチタンピンはアーチファクトが大きく、脳実質にまで達していた。両面テープやネット、制電糸は画像上で確認できないほど影響が少なかった。【結論】アーチファクトの影響が少ないもの（プラスチックピン・接着剤・両面テープ・ネット・制電糸）の組み合わせで接着の際に大きな空気層が出来なければ、カツラを装着したままでMRI検査を行っても概ね問題ないと考えられる。

P-2-168　Gradient mode，静磁場強度がCrosstalkに与える影響の基礎的検討

○小泉　百未、園田　　優、永友　秀樹
聖隷福祉事業団聖隷佐倉市民病院　放射線科

【背景・目的】当院では2種類のGradientを持つ1.5T MRI装置と3.0T MRI装置の2台で検査を行っている．今回，1.5T MRI装置での2つのGradient mode（以下，Gradient）の違いと3.0T，1.5Tの静磁場強度の違いについてSNRとコントラストの検討したので報告する．
【使用機器】3.0T MRI「Discovery 750w」（GE社製），1.5T MRI「Signa HDxt 1.5T Twin speed」（GE社製），［zoom：150mT/m/ms，40mT/m］，［whole：80mT/m/ms，23mT/m］
【方法】slice thickness（以下，slice）を固定し，シングルスライスとslice gap（以下，gap）をsliceの0%から100%，interleaveと変化させたマルチスライスで性能評価ファントムを撮像し，空中雑音法を用いてSNRを測定した．また，ファントム内の模擬試料からT1とT2のコントラストの変化について検討した．
【結果】
1. SNRの変化
1）Gradient：zoomではgapの0%から10%となるまで急激に回復し，その後緩やかに回復した．wholeは全体的緩やかに回復した．
2）静磁場強度：3.0Tはgapが0%の時、1.5Tのwholeよりも低くなった．また，30%まで1.5Tよりも急激な回復を示し，gapが40%以降はプラトーに達した．
2. コントラストの変化
1）Gradient：1.5TのT2コントラストはgapが50%まで急激に回復した．T1コントラストは全体的に緩やかに回復した．zoomとwholeでほぼ同じ傾向を示した．
2）静磁場強度：3.0TのT2コントラストはgapが30%まで1.5Tよりも緩やかに回復した．T1コントラストは変化しなかった．
【考察】Gradientの違いによるCrosstalkの影響はSNRが変化し，コントラストは変化しなかったことからノイズ成分にのみ影響したと考えられる．静磁場強度の違いによるCrosstalkの影響は静磁場強度が高いため，信号強度が高くノイズの影響が小さかったと考えられる．

P-2-169　金属アーチファクト低減アプリケーションsyngoWARP法の臨床応用

○大橋　一範、山浦　　聡、加藤　広一、古庄　克実、宿谷　俊郎、椎名　徳彦、伊澤　康幸、
野垣美和子

獨協医科大学越谷病院

【背景】近年、体内メタル・インプラント埋め込み手術が盛んに行われ、なおそのインプラントの多くはMRI検査対応であり、術後診断におけるMRI検査の期待は高い。従来のMRI検査は金属アーチファクトがその評価の妨げになり、診断に影響を及ぼしていた。今回、メタル・インプラントによる金属アーチファクトを最小限に抑えるアプリケーションsyngoWARP法を用いることにより体内メタル・インプラントが埋め込まれている患者の術後評価の画像として有用であると考え検討を行った。【目的】磁化率アーチファクトの低減を試み臨床的有用性ついて検討を行った。【使用機器】MRI装置 SIEMENS社製 MAGNETOM Avanto 1.5T MAGNETOM Skyra 3.0T【方法】1.5TMRIと3.0TMRI装置にてsyngoWARP法によるパラメータVAT（ViewAngleTiliting）を変化させ自作ファントムを撮像し，磁化率アーチファクト低減の検討を行った。体内メタル・インプラントが埋め込まれている患者を撮像して臨床画像の検討を行った。【結果】自作ファントムをsyngoWARP法で撮像し、VATの数値を変化させることにより磁化率アーチファクトを低減することができた。また、メタル・インプラント埋め込み手術後の患者をsyngoWARP法で撮像することにより、メタル・インプラントの金属アーチファクトが低減した画像が得られた。【考察】syngoWARP法のパラメータVATの数値を変化させて、磁化率アーチファクトが低減した画像が得られた事により、syngoWARP法を使用しVATの数値を変化させて撮像すれば、メタル・インプラントが埋め込まれている患者の金属アーチファクトが低減した画像が得られ術後評価の検査として有用であると示唆される。

P-2-170　Zoningや個人認証システムを用いたMRI検査室の安全性について

○植田　高弘[1]、村山　和宏[1]、福場　　崇[2]、中井　敏昭[2]、山本　明人[2]、増元　　光[2]、岩瀬　秋吉[2]、
河野　泰成[2]、海原　聡美[2]、片田　和広[3]、外山　　宏[1]

[1]藤田保健衛生大学医学部　放射線医学、[2]藤田保健衛生大学病院　放射線部、
[3]藤田保健衛生大学医学部　先端画像診断共同研究講座

【背景】MRIの高磁場化や救急でのMRI検査件数の増加に伴い、MRIにおける金属吸着事故の発生リスクが高まっている。我々の施設では、2012年10月にACR（American College of Radiology）のガイドラインに準じたZoningと、個人認証システムを用いたMRI検査室（低侵襲画像診断治療センター内）が開設された。運用後約半年が経過したので、このシステムを用いたMRI検査室の安全性についての現状を報告する。【概要】ACRガイドラインに準じてMRI室を4つのZoneに分けるZoningを採用した。Zone1は患者をはじめ第三者が自由に出入りできるゾーン、Zone2は待合室・更衣室に相当するゾーン、Zone3a・bは待合室から操作室に至るまでのゾーン、Zone4はMRI装置本体に相当するゾーンである。Zone2・3境界にはMRIスタッフのみが解錠可能なロックシステムを採用し、一般スタッフ及び患者のZone3へのアクセスを制限した。また、Zone3･4境界にストレッチャーも通過できる金属探知ゲート（Magfhy、株式会社ディード）を設置し、このゲートの注意音声とゲートそのものの存在により、最終的な金属持ち込みのチェックと安全性に対する意識向上を図った。Zone3、Zone4への入室は、タッチタグ（電界通信タッチタグ、アドソル日進）を利用したハンズフリー個人認証システムを採用した。さらに、MRI検査室の扉一面に磁性体の危険性を掲示することで扉そのものを標識化した。
【現状】低侵襲画像診断治療センター内のMRI室開設後、毎月約1200件（2013年4月現在）、開設後半年で約7000件のMR検査を行なったが、MRI検査室への金属の持ち込みを含めたヒヤリハット事例、アクシデント件数は現時点で0件である。ACRガイドラインに準じたZoningと個人認証を用いたシステムは、安全性の高いMRI検査室の運用に有効である。

P-2-171　条件付きMRI対応ペースメーカ植込み患者の検査経験

○藤本　勝明[1]、松井　幹夫[1]、柳原　照代[2]

[1]富山県済生会富山病院　放射線技術科、[2]富山県済生会富山病院　看護部

【背景・目的】2012.10.1にメドトロニック社から条件付きMRI対応植込み型心臓ペースメーカシステム（以下MRI対応ペースメーカ）が発売された。
これを受けて当院では、日本不整脈学会、日本医学放射線学会、日本磁気共鳴医学会の3学会共同で作成された施設基準・実施基準に沿う形で、循環器内科医師・放射線科医師・看護師・診療放射線技師・臨床工学技士・臨床検査技師で検討を行い検査運用マニュアルを作成した。
また、一例ではあるがMRI対応ペースメーカ植込み患者のMRI検査を経験したので報告する。
【結果・考察】マニュアル作成では、はじめに検査を通常の診療時間のみ行う事とし、MRI検査チェックリストは電子カルテ上に作成し運用する事とした。この様に制限を設ける事で実施基準を満たす事が容易となり、以下、現場レベルでの細かな運用のすり合わせでマニュアルを作成する事ができた。
MRI撮像の経験からは、心電図モニターのみを使用した場合、撮影中の連続的なモニタリングが不可能な場合があるため、パルスオキシメーターによるモニタリングは必須と考えられる。また、急変時の対応についてもマニュアル化しておく必要がある。
最後に今回経験した一連の検査に関して、滞りなく終える事ができた。これは、事前に検査に関わる複数の職種間で検討を行う事で他部署の運用を含めた詳細なマニュアル作成が行えた結果だと考えている。

P-2-172　東日本大震災におけるMRI装置の被害状況（関東地区）～今後の震災に備えた対策

○石森　文朗[1]、土橋　俊男[2]、藤田　　功[3]、栗田　幸喜[4]、桝田　喜正[5]、松本　浩史[5]、砂森　秀昭[6]、中井　敏晴[7]

[1]聖麗メモリアル病院　放射線科、[2]日本医科大学付属病院　放射線科、
[3]さいたま市立病院　中央放射線科、[4]埼玉県済生会栗橋病院　放射線技術科、
[5]千葉大学医学部附属病院　放射線部、[6]水戸済生会総合病院　放射線技術科、
[7]国立長寿医療研究センター研究所

【目的】東日本大震災におけるMR装置の被害事象、復帰作業等の情報の中で、関東地区（東京、埼玉、千葉、茨城）の傾向を分析し、今後起こりうる巨大地震（東海・東南海・南海連動型地震など）に備えた震災対策において課題となる事項を抽出して検討する。【方法】2012年6月～8月に実施したMR装置の被災調査（総回答数458施設）で得られたデータの中で、上記4県のデータ（281施設）について被害状況、復帰状況、患者の安全確保、人的被害、震災直後の対応などについて特徴を分析した。【結果】関東地区では三陸海岸の沿岸地域（岩手、宮城）で見られた津波による浸水被害は見られない一方で、地震の激しい揺れによるMR装置の破損（マグネットの移動やマグネット装備品の損壊、クエンチダクトの損傷）は震度6弱以上の地域で特に多く見られた。クエンチは地震の第一波の到来とともに発生した即時発生例以外に、原因不明の事例も報告されたが、インフラ障害の持続が主たる原因となったと考えられる遅延クエンチの事例は確認されなかった。【考察】関東地区で津波によるMR装置の被害が見られなかった理由は、津波の規模の違いだけでなく、海岸に極めて近接した所に設置された施設が少ないという地理的な背景によるものと考えられる。震度6弱以上の地域で特にMR装置の損傷事例が多かったが、設置建屋が免震化されていた施設では重大な被害は発生していない。建物竣工後に可能な処置としてはガントリのダンパー設置、床免震の施行や免震シート（滑り免震）の設置などが挙げられる。揺れに対する対策を進めることで、震災時の病院機能が確保するためのシステム構築 － 例えば建屋の免震化や免震装置の設置費用を補助するなど － が必要であろう。

P-2-173　東日本大震災によるMR装置被災調査の背景要因に関する研究

○山口さち子[1]、町田　好男[2]、土橋　俊男[3]、礒田　治夫[4]、野口　隆志[5]、中井　敏晴[6]
[1]独立行政法人労働安全衛生総合研究所、[2]東北大学大学院医学系研究科　画像情報学分野、
[3]日本医科大学付属病院　放射線科、
[4]名古屋大学大学院医学系研究科　医療技術学専攻医用量子科学講座、
[5]独立行政法人物質・材料研究機構、[6]国立長寿医療研究センター

【目的】平成23年3月11日に発生した東日本大震災では、東北3県と茨城、千葉、埼玉、東京を対象としたアンケート調査の結果より、多数のMR装置の被害が確認されている[1]。本研究では、地震発生から最も初期に精度の高い場所・時間情報を得ることが可能なパラメータである「震度」に着目し、東日本大震災におけるMR装置被災の背景要因探索のための第一次検討を行った。
【方法】東日本大震災によるMR装置被災調査の全国集計データを利用した。震度は震度5未満、震度5、震度6以上の3群とした。統計解析はSPSS（IBM社）を用いて行った。各要因の関連性はχ^2検定で検討を行った。
【結果】台数ベース（N=603）のデータについては、「MR装置の被害状況と震度」、「アンカー固定とMR装置の被害状況」、「設置建屋とMR装置の被害状況」、「復帰状況と震度」、「検査時の状況と復帰状況」について、施設ベース（N=458）のデータについては、「MR装置の破損状況と震度」、「復旧の状況と震度」、「災害時のMR検査の安全確保に関する指針と震度」との関連について検討した。その結果、抽出された事項は1）震度の上昇とMR装置被災度の相関、2）アンカー固定のMR装置被災防止への有効性、3）建物構造との関係において、耐震性建屋のMR装置被災防止への有効性、4）震度の上昇とMR装置被災後の自己復旧率の低下、であった。また、今後の検討課題として1）MR装置の自己復旧困難な施設における、復旧時までのMR装置の安全な管理方法の検討必要性、2）施設への情報伝達手段の検討必要性、3）災害時のMR装置の安全管理に関して、発信時期と想定読者の検討必要性、について検討が必要であると示唆された。
【結論】本研究では東日本大震災における、主として震度とMR装置の被害内容の関係性について検討を行った。今後はこれらの事項に関する更なる解析と対応策について検討予定である。
[1]中井敏晴他、東日本大震災によるMR装置602台の被害状況報告、磁気共鳴医学会誌第33巻2号 92-119ページ

P-2-174　膝関節軟骨の物理特性とT2

○青木　孝子[1,2]、新田　尚隆[3]、古川　　顕[1]、渡辺　淳也[4]、新津　　守[5]
[1]首都大学東京人間健康科学研究科、[2]放射線医学総合研究所　分子イメージング研究センター、
[3]産業技術総合研究所　ヒューマンライフテクノロジー研究部門、
[4]ちば帝京大学総合医療センター　整形外科、[5]埼玉医科大学　放射線科

【背景】変形性関節症初期における関節軟骨の変性はプロテオグリカンの減少に伴う含水量の減少とコラーゲンmatrixの構造変化が並行して起こる。T2は含水量の変化、コラーゲン線維の配向と濃度を反映していると報告されている。【目的】軟骨変性の生化学的変化はT1 ρやT2による評価が注目されているが、コラーゲンネットワークの変性に伴う弾性変化としての物理特性評価は生体で行われていない。音速は軟骨の弾性変化の定量評価法として有用であることはすでに報告した（JSMRM 2012）。本研究の目的は、物理特性を示す生体軟骨の音速とT2の関係を調べ、その有意性を確認することである。【方法】首都大学東京倫理委員会で承認を受けた22-51歳の男女14名のボランティアの膝関節軟骨の音速とT2を測定し、相関を調べた。音速はMRIと超音波診断装置を用い、それぞれ同部位の軟骨厚を測定し音速を算出した。0.3mm^{3}のMRI形態画像より手動による輪郭抽出を行い軟骨境界間の距離として軟骨厚を計測した。2値画像化した超音波画像から軟骨境界間の生体内換算距離を音速の規格値（1530m/s）で除算し得られた軟骨内の超音波伝搬時間を算出した。これらの値から〔音速＝厚さ／伝搬時間〕に基づいて音速を算出した。【結果】大腿骨顆内側および外側荷重部のT2の平均値は35.1 ± 6.8msおよび36.8 ± 7.3msであった。MRIによる軟骨厚の内側および外側荷重部の平均値は1.80 ± 0.39mmおよび1.82 ± 0.41mm，音速の内側および外側荷重部の平均値は1684 ± 68m/sおよび1650 ± 70m/sであった。それぞれの測定値は内側と外側で有意差を認めなかった（ウィルコクソンの順位和検定，$p < 0.05$）。音速とT2は強い負の相関を示した（R^2=0.84）。【考察】T2-mappingは軟骨全体の評価が可能であるのに対し、音速は部分的な評価にとどまるが、生体軟骨の弾性変化としての物理的評価が可能である。音速は文献値と近似しており信頼性は高い。T2は生化学的変化としての水分量変化とともに、物理特性としての弾性変化とも相関していることから、軟骨変性の生化学的・物理的評価の2面性を持つ定量値であるといえる。

P-2-175　股関節Radial観察におけるPDWI 3D-SPACE法を用いた撮像条件の検討

○坂井　上之[1]、寺門　真吾[1]、鈴木　敏男[1]、村山　英久[1]、宮崎　　孝[1]、五十嵐隆元[1]、佐藤　和美[1]、
磯貝　　純[2]、中川　達生[2]

[1]国保旭中央病院　診療技術部放射線科、[2]国保旭中央病院　診療部放射線科

【目的】股関節の術前に股関節唇や関節軟骨の状態を把握しておくことは極めて重要である。股関節頸部軸を中心としたRadial viewは、非侵襲的に股関節の詳細を観察でき、有用な方法である。この度、可変フリップ型TSEシーケンス（以下SPACE法）の撮像条件を検討したので報告する。【機器及び方法】使用装置及び機材はSIEMENS社 MAGNETOM Verio（3T）、32ch body matrix coil、MRIファントム（95-1108Z日興ファインズ工業）、ImageJを用いた。1）SPACE法の撮像条件（TR、TE、FA mode）を変化させ、健常ボランティア5名による臨床画像から、各部位（股関節唇、関節軟骨、周囲筋組織）の信号値を測定し、股関節唇に対する関節軟骨、周囲筋組織のCNRを求める。2）スリットファントムを用い、SPACE法の撮像条件（BW、Echo train per slice以下ETPS、FA mode）を変化させ、スライスプロファイルの半値幅から、ブラーの検討を行う。3）方法1）および2）により撮像条件を最適化したSPACE法において、スリットファントムを用いて空間分解能評価を行う。またRadial観察を考慮し、MPR画像による評価も行う。なおボランティア撮像は、当院倫理委員会の承認を得た上で行うものとする。【結果】TR延長およびTE短縮に伴い、股関節唇と各組織のCNRは向上した。BW増加およびETPS増加に伴い、Echo train durationおよびブラーは減少した。MPR画像を正確にスリット分離するには、実効スライス厚をスリット幅よりもやや薄くする必要があった。【結論】TR：2000（msec）、TE：22（msec）、BW：558（Hz/px）、ETPS：2、Echo train duration：281（msec）、FA mode：PD var、Slicethickness：0.45（mm）、Slice patial fourier：7/8、FOV：220×220（mm）とすることで、Radial観察において、股関節唇、関節軟骨、周囲組織が良好に描出できた。この撮像法は、thin sliceおよびMPRでの観察が可能、解剖学的情報に優れる、磁化率アーチファクトやフローアーチファクトが少ない、などのメリットがあり、股関節唇の観察に有用な撮像法である。

P-2-176　T2緩和時間を指標とした25%最大筋力時の手関節尺側屈曲運動筋の解析

○秋山　純和[1,2]、高森　正祥[2,3]、吉田　一也[1,2]、大橋　好偉[2]、早川　実佳[2,4]、拝師　智之[4]、
大塚　　博[1]、瀬尾　芳輝[2]

[1]人間総合科学大学保健医療学部　リハビリテーション学科、
[2]獨協医科大学医学部　生理学教室（生体制御）、[3]葵メディカルアカデミー　理学療法学科、
[4]株式会社エム・アール・テクノロジー

【背景】我々は第40回本学会で0.2TコンパクトMRI装置を用いT2強調画像における骨格筋運動測定の最適条件を報告した。MRIは表面筋電図法、超音波法に加え新しい骨格筋運動分析法になると考えられる。本研究では、ドアノブの開閉、タオル絞りなどが困難になる手関節尺側運動障害に対する運動療法の知見とするため、手関節尺側屈曲運動に関与する運動筋の解析を試みた。【目的】最大等尺性収縮筋力の25%に正規化した抵抗運動（25%Max）で、等張性収縮運動を行い、T2強調画像とT2緩和時間の変化を観察した。【方法】健常人8名を被験者とした。前腕長の近位3分1がプローブの中央に位置するようにした。このためマルチスライススピンエコーMRI法（TR 2000ms、TE 39ms、FOV 200mm、Slice厚10mm、スライス枚数11枚の条件）で撮影し、その位置を確認した。ついでCPMGマルチエコー法（TR 2000ms、TE 10, 20, 30, 40, 50, 60, 70, 80ms、FOV 200mm、Slice厚15mm）で、安静時および、運動後5分ごとに30分まで6回の撮影を行った。最大筋力はミュータスF-1を用い測定した。手関節を尺側屈曲方向に運動させ、all outで終了とした。測定筋は尺側手根屈筋、長掌筋、橈側手根屈筋、回外筋、尺側手根伸筋、短橈側手根伸筋、総指伸筋とした。T2画像の観察とT2緩和時間の解析には、専用計測ソフトiPlusを用いた。統計解析ソフトはSPSS21.0により反復測定による一元配置分散分析を行った。【結果】T2強調画像から活動筋を良好に弁別できた。尺側手根屈筋、長掌筋、橈側手根屈筋に主効果を認めた（$p < 0.01$）。運動直後T2緩和時間が延長し、その後緩やかに短縮し、30分で運動前のT2緩和時間の88.1、93.5、82%まで回復した。【考察】主働筋の尺側手根屈筋に対して、協働筋としての屈筋群活動を確認できた。尺側手根伸筋と回外筋も同様の作用を有すると予測したが、今回の実験では有意なT2緩和時間の延長は認められなかった。

P-2-177　3Dシーケンスによる上関節上腕靱帯の描出に関する検討

○今村　　塁[1]、高島　弘幸[1]、玉川　光春[2]、宍戸　博紀[1]、赤塚　吉紘[1]

[1]札幌医科大学附属病院　放射線部、[2]札幌医科大学医学部　放射線診断学講座

【背景・目的】腱板疎部外側において上腕二頭筋長頭腱（LHB）を支持する構造として，上関節上腕靱帯（SGHL）・烏口上腕靱帯（CHL）・肩甲下筋腱が挙げられる．SGHLとCHLの複合体は，上腕二頭筋長頭腱滑車（biceps pulley）と呼ばれ，LHBの前内側への脱臼を防ぐ働きがあることが知られている．SGHLの画像評価は，MR関節造影で行われており，非造影による検討は少ない．さらにSGHLは，ルーチン撮像で用いられる2D画像で確認することが困難である．本研究の目的は，SGHLを描出するための3Dシーケンスについて比較検討することである．

【対象・方法】対象は，本研究の主旨について説明し，同意が得られた健常ボランティア10例10肩，平均年齢30歳（24-43歳）である．使用装置は，GE社製Signa HDxt 3.0TおよびHD Shoulder coilである．肩関節下垂軽度外旋位にて，T2 Star Weighted MR Angiography（SWAN）とFast Imaging Employing Steadystate Acquisition（FIESTA）を撮像し，冠状断，矢状断および軸位断のMPR像を作成した．画像評価は，放射線科専門医がSGHLの識別の可否について評価した．

【結果・結論】SWANは，10例中6例においてSGHLを識別可能であったが，FIESTAは全例において識別が困難であった．SWANでは，FIESTAと比較し周囲組織とのコントラストが得られ，LHBの下方へ入り込むSGHLを描出することが可能であった．

SWANは，関節造影を用いることなくSGHLの形態情報に加え，肩甲下筋腱付着部やLHBの走行などを含めた腱板疎部病変の診断の一助となる可能性が示唆された．

P-2-178　肩関節腱板断裂の診断におけるSTIR画像と1mm厚スライス画像の比較

○横川　仁美[1]、池田　章人[1]、菊池　好子[1]、熊谷　英夫[2]

[1]（公財）東京都保健医療公社大久保病院　放射線科、[2]茨城県立医療大学附属病院

【目的】臨床上、微小な腱板断裂の有無が問題となることがある。STIRは、水成分の信号を強調し、断裂部位のコントラストが強いという利点がある。一方、薄いスライス厚の画像は、空間分解能が高いという利点がある。今回我々は、STIRと、小さな受信コイルを用いて撮像した1mm厚スライス画像の比較検討を行った。【対象と方法】臨床的に腱板断裂が疑われた患者105例を対象とした。シーメンス社製MAGNETOM Symphony 1.5Tを用い、Turbo SE法T2WIとSTIR（TI：150ms）による3mm厚スライス画像の撮像に加え、径4cmのloop coilを用いて2DFT法T2WIによる1mm厚スライス画像を撮像した。【結果】通常のT2WIでは、105例中49例で、棘上筋腱に断裂を示唆する異常高信号域を認めた。STIRでは、その49例全例で棘上筋腱に異常高信号域を認め、その他の6例において、棘上筋腱に異常高信号域が見られた。1mm厚スライス画像では、49例全例に異常高信号域を認め、それ以外の1例で異常高信号域が認められた。STIRではT2WIと比べ、異常高信号域が大きい例が多く見られた。1mm厚の画像では異常高信号域の大きさが明らかに異なる例はなかった。【結語】STIRでは、棘上筋腱の異常高信号域の検出率は高かった。一方、薄いスライス厚の画像は断裂の大きさを正確に表す可能性が示唆された。

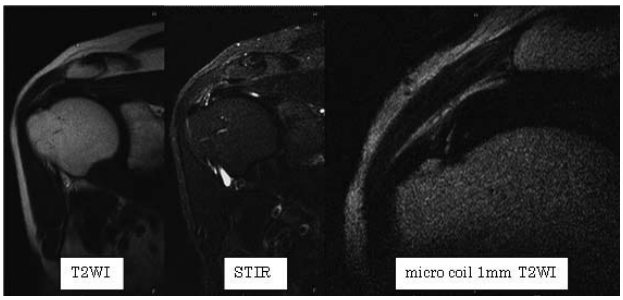

P-2-179　関節軟骨・半月板のcompositional MRIによる荷重応答性評価

○濱田　英敏[1]、西井　　孝[1]、田村　　理[1]、若山　哲也[2]、田中　　壽[2,3]、村瀬　研也[4]、吉川　秀樹[1]、
菅野　伸彦[1]

[1]大阪大学医学系研究科　器官制御外科学、[2]GEヘルスケアジャパン、
[3]大阪大学大学院　放射線統合医学、[4]大阪大学大学院　保健学医用物理工学

T1rho、T2マッピングなどの組織compositional MRIは関節軟骨や半月板の微細構造や変性変化の鋭敏な非侵襲性評価法とされ、圧迫による組成変化の定量的指標として期待される。本研究の目的は、T1rhoおよびT2マッピング法の圧縮負荷応答性を比較検討することである。ブタ膝13関節を専用に作成した非金属製圧迫装置に設置し、非圧迫時（load0）、140N相当（load140）、300N相当（load300）の圧迫時、圧迫解除10分後（post-load）に、3テスラMRIにてT1rho、T2マップ矢状断撮影を行った。大腿骨内顆、外顆中央断面の荷重部軟骨（前方部、中間部、後方部での表層、深層の6領域）と半月板（前節と後節領域）でのload 0を基準とした各状態のT1rho, T2値変化率を評価した。感圧シートにより測定したload140、load300の大腿骨顆部圧力値と軟骨全層における緩和時間変化率との関連性を検討した。内顆軟骨表層・深層および外顆軟骨表層では、T1rho、T2値とも荷重増大に伴う同等の低下傾向（load140：1.9%-8.9%減少、load300：6.8%-16%減少）と、圧迫解除に伴う部分的回復傾向が認められた。内顆軟骨におけるT1rho、T2の変化率は、測定圧力と有意に相関した。（T1rho；r=-0.80～-0.54, T2；r=-0.69～-0.44）。圧迫により内側後節半月板の有意なT2上昇を認めた。力学環境下での軟骨T1rho、T2マッピングは関節軟骨の組成変化を反映した局所ストレス応答の指標となりうる。

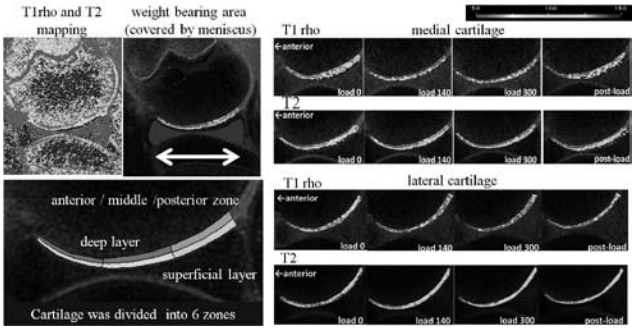

P-2-180　下腿部MRI検査におけるCoil配置方法の違いによる画質の変化

○平田　政己、小島　慎也、鈴木　　勝、臼杵　光高、芝生　春菜、田中　　功、上野　惠子
東京女子医科大学東医療センター　放射線科

【背景・目的】下腿部は、体軸方向に長く通常2個のBody Matrix Coilを並べるように配置（横置き）し撮像をおこなう。Coil 1個当たりの重量は軽いが痛みを伴う症例などでは、Coilの重みにより苦痛を訴える場合がある。Body Matrix Coilは、長方形（320mm × 520mm）のため長辺が体軸方向に沿うように配置（縦置き）することで1個のCoilでも撮像が可能である。しかし、Coilの配置方法により感度領域の変化・画質の変化などについては未検証であるため、今回、ファントムおよび健常ボランティアによる画質評価をおこなった。【方法】使用装置は1.5T-MRI（MAGNETOM Avanto、Siemens社製）を用い、TSEシーケンスにて円柱ファントム（塩化ニッケル水溶液）を400mmの範囲で横断面を撮像し、得られた画像より各スライス中央の平均信号値・SNRを測定した。また、健常ボランティア3名のT2WI-TSE、T1WI-FSの横断面を撮像し同一撮像断面での筋肉の信号値、筋肉のSNR、筋肉と脛骨のCNRを測定した。視覚評価は、T2WI-TSEと脂肪抑制GREの横断面、STIRの冠状面を3段階にておこなった。【結果】ファントムにおける信号値およびSNRは、横置きのほうが縦置きに比べ高い値（平均信号値;927.2 ± 111.6 vs. 698.9 ± 72.4）、（SNR; 368.5 ± 53.4 vs. 224.1 ± 12.9）であった。健常ボランティアによるT2WIの信号値（平均信号値；66.0 ± 14.9 vs. 59.0 ± 13.3）、SNR（20.6 ± 7.1 vs. 16.9 ± 6.1）、CNR（129.4 ± 32.8 vs. 111.0 ± 34.1）でも縦置きのほうが低い値であった。しかし、視覚評価では両者に差はなかった。【結論】下腿部MRI検査でBody Matrix Coilを縦置きに配置した場合、横置きに比べSNR等の画質は20%程度低下するが、感度領域は広いため1個のBody Matrix Coilでも十分検査可能であると考えられた。

P-2-181　3D ASLを用いた手関節Perfusion画像におけるPLD至適条件の検討 －PC法による血流解析と画質の対比を含めて－

○船田　重和[1]、野崎　太希[1]、田中　慶幸[1]、齋田　幸久[1]、新井　清忠[2]、貝原　　雄[2]
[1]聖路加国際病院　放射線科、[2]GEヘルスケア・ジャパン株式会社

【背景と目的】関節リウマチの早期診断および活動性評価目的に血流評価が重要であることが知られており、我々は2011年の本学会でpASLを用いた炎症性滑膜炎評価の報告をした。しかし、ASLを躯幹部の末梢領域に応用した報告は少なく、至適条件の検討が課題であった。そこで本研究では、Post Labeling Delay（PLD）を変化させて、3D ASL（pCASL）を撮像し、その画質と血流解析（最大流速と血流量）の関係を調べ、至適条件の検討をした。【対象と方法】院内IRBの承認を取得後に、健常ボランティア10人の手関節MRIを施行した。使用機器はGE社製Discovery MR750w 3.0Tで頭頚部用コイルを用いた。3D-SPGRを撮像し、3D-ASLによるCBF mapとのfusion画像を作成した。片側のみの10例、片腕を駆血した両側5例に対し、PLDを1525, 2025, 2525, 3025msecと変化させ、同時にPhase Contrast法による橈骨動脈の血流測定を行った。それらを放射線科専門医1名とMRI担当技師3名により視覚評価した。血管内のラベル信号が消え、背景組織の信号値が上がってくるPLDを至適値とした。また、最大流速および血流量とも対比し、至適条件の検討をした。【結果】定性評価では、PLD=2525～3025が画質評価に適すると考えられた。PLD=2525が至適であると考えられた症例の平均の最大流速は32.93cm/s、血流量は1.117ml/beat、PLD=3025が至適であると考えられた症例の平均の最大流速は22.17cm/s、血流量は0.684ml/beatであり、流速が遅く、血流量が少ない方がPLDを長めに設定するのがよいと考えられた。駆血の有無での評価では、駆血側の手関節の方が、橈骨動脈の流速が遅くなり、PLDも長めに設定した方が画質は良好であった。【結語】pCASLを用いた手関節MRIの血流評価では、PLD=2525～3025が画質評価に適した。さらに橈骨動脈の血流解析をすることで、至適PLDを決定することができ、時間短縮と画質が向上する可能性がある。

P-2-182　Ultra-short TEシーケンス（UTE、PETRA）の比較・検討

○紀陸　剛志[1]、市川　隆史[1]、采澤　大志[1]、新津　　守[2]、Nielsen Matthew[3]
[1]埼玉医科大学病院　中央放射線部、[2]埼玉医科大学病院　放射線医学科、
[3]シーメンス・ジャパン株式会社

【目的】当院にはシーメンス社製3TのMRI装置Skyraが設置されており、このたびUTE（Ultra-short TE）とPETRA（Pointwise Encoding Time reduction with Radial Acquisition）が導入された。両者はともにUltra-short TEシーケンスであり、等方性分解能を持つ3Dラジアルイメージング撮像が可能である。なかでもPETRAはUTEと比べ、画像構築の違いから短いTEでの撮像およびブラーリングが少ない画像が取得可能である。水ファントム及び正常ボランティアにより両者の画像を比較・検討を行った。【使用機器】シーメンス社製3T装置Skyra 水ファントム【方法】1. UTEとPETRAで水ファントムを同一撮像条件にて撮像し、S/Nを比較する2. UTEとPETRAで健常者ボランティアの膝関節を撮像し、靭帯（ACL・PCL）や半月板部分で画像評価を行った。【結果・考察】1. UTEとPETRAでほぼ同等のS/Nであった。2. PETRAシーケンスは画像構築の違いから短いTEでの撮像およびブラーリングが少ない画像が取得可能であり、高信号として靭帯PCL（写真）付着部分が明瞭に観察できPETRAの有用性が示唆された。

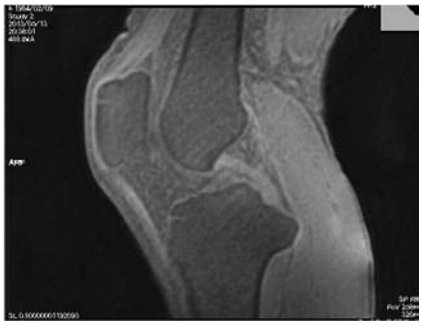

P-2-183　小児神経芽腫におけるTimCT oncologyを用いた全身撮像の初期経験

○宇津野俊充、稲垣　　明、井原　完有、麻生　智彦、地曳　裕二

国立がん研究センター中央病院　放射線診断科

【背景・目的】小児において発生する神経芽腫は全身の骨や骨髄に転移することが知られており、治療前の全身病変検索、また経過観察における病変数変化を調べる為に画像診断が用いられており、その果たす役割は大きい。そこで今回、当院に導入されているMRI装置に付加機能するTimCT oncologyシステム（寝台を移動させながら広範囲を撮像するシステム）で小児全身撮像が可能か試みたので初期経験を報告する。
【使用装置・方法】Siemens社製MAGNETOM Avanto（1.5T）を使用し包括同意の得られた神経芽腫の患者4名（6歳～8歳）に対しTimCT oncologyシーケンス（T1WI DIXON Axial、T2WI STIR BLADE Axial）、TimCT Angiography（T1WI Flash 3D）と通常シーケンス（DWI Axial b=0, 500、T1WI VIBE AX）を組み合わせ、鎮静下にて全身撮像を行い撮像部位毎のモーションアーチファクトについて視覚評価を行った。
【結果】自由呼吸下で撮像を行う為、体動補正法であるBLADE法を使用したT2WI STIRは、モーションアーチファクトの少ない画像を得ることができ、特に骨部分の描出に優れていた。T1WI DIXON法は肝臓等の体幹部でモーションアーチファクトが発生し観察困難であったが、通常シーケンスであるT1WI VIBE AXを追加撮像することで補うことが可能であった。
【考察】体幹部において、T2WIではBLADE法を用いたため影響は少なかったが、T1WI DIXONでは呼吸によるモーションアーチファクトが発生し、観察が困難であったと考えられる。そのため、体幹部では通常シーケンスにて加算回数を増やし動きの影響を少なくし、撮像を行う必要がある。
【結語】TimCT oncologyシステムで小児全身撮像は可能であるが、通常シーケンスの併用が必須である。また、このシステムが治療前の全身病変の拾い上げや経過観察のための検査として有用である可能性も示唆された。

P-2-184　小児骨年齢計測用オープン型コンパクトMRIの有用性

○寺田　康彦[1]、河野　彩記[1]、内海　知美[1]、稲村　真也[1]、巨瀬　勝美[1]、宮城　　亮[2]、山部　英行[2]、藤永　康成[2]、吉岡　　大[2]

[1]筑波大学　数理物質系電子・物理工学専攻、[2]カリフォルニア大学アーバイン校　放射線科

【背景】小児骨年齢の評価は，発達障害の診断などを目的として行われる。当研究グループは、リウマチ診断用MRIを用いた骨年齢判定の妥当性を示した[1]。しかし装置が大きすぎて若年の被験者が検査できないなどの課題があったため、小型磁石を使った小児骨年齢計測用MRIを開発し前回大会において報告した。本研究では、この装置を使って多数の被験者計測を行い、小児骨年齢計測用MRIの有用性を検証した。
【実験】3.4～15.7歳までの男女小児88人（平均8.8歳）に対し、筑波大学数理物質系の倫理委員会の許可の下に本人と保護者より書面による同意を得て計測を行った。C型永久磁石（0.3T、ギャップ幅12cm、40cm×57cm×41cm）を使用し、左手近位部と遠位部を別々に3D勾配エコー法（20cm×10cm×5cm、512×128×32、TR/TE=40ms/11ms、FA=60°、撮像時間=2分44秒）により撮像した。判定者A, B（整形外科）、およびC（放射線科）の3名が骨年齢判定を行った。【結果】装置の小型化により、若い被験者（3.4歳）の計測を行うことができた。平均5.7例（6.4%）が判定不能だったが、前回（8.2%）よりもやや改善していた。評価者間の骨年齢判定の一致度（図（c））も向上していた。これらの結果は、小児骨年齢計測用MRIの高い有用性を示している。[1] Y. Terada et al., Skeletal age assessment in children using an open compact MRI system, Magn. Reson. Med. June, 2013.

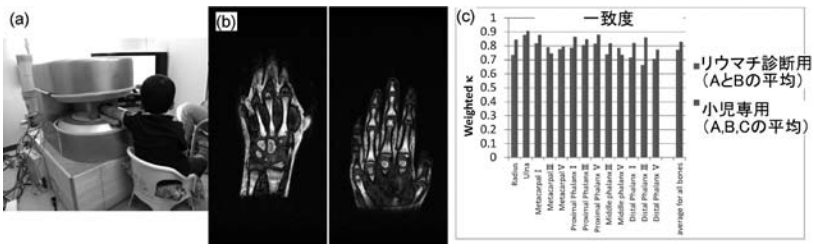

P-3-185　乳腺ダイナミックMR超早期相における月経周期の影響

○結城　雅子[1]、山村憲一郎[2]、大森　直樹[2]、鳴海　善文[1]
[1]大阪医科大学　放射線科、[2]大阪医科大学　中央放射線部

【目的】乳腺ダイナミック造影MR超早期相における背景乳腺の濃染の程度と月経周期との関連を検討する。【方法】対象は、乳腺造影MRを施行したうち、月経周期が確認出来た患者41例（35-51歳）。化学療法施行中の患者は除外した。使用機種はGE社製MRI 3T HDxt。造影ダイナミック撮像はVIBRANTによる高速3D撮像、水平断。超早期相は、TR/TE = 4/2.1、TI = 13、matrix = 320x256、NEX = 0.7、スライス厚/間隔 = 2/-1mm、スライス数 = 140、撮像時間 = 30秒。注入開始10秒後から超早期相撮像を開始。K-space centerは25秒。検討方法は、撮像日における月経開始日からの日数を、14日まで（A群）、15日から30日（B群）、31日から60日（C群）、61日以降（D群）に分類し、超早期相の画像から、乳腺の濃染の程度を視覚的に濃染なしから高度の濃染まで4段階にスコア化した。【結果】A群では背景乳腺の濃染が見られなかった症例は59%（n = 10/17）、B群では濃染なしから高度濃染まで認められ、濃染なし23%（n = 3/13）、中等度の濃染38%（n = 5/13）、高度の濃染15%（n = 2/13）、C群では濃染なし50%（n = 3/6）、D群では濃染なし60%（n = 3/5）であった。【結語】ばらつきは見られるものの、月経開始から前半時期の撮像により，背景乳腺の濃染は視覚的に軽減された。

P-3-186　スピンラベリング法を用いた非造影乳房内腫瘍栄養血管描出の試み

○宮本　良仁[1]、宮崎　寛之[1]、内ノ村　聡[2]、加藤　　勤[1]、山下　裕市[3]、山田　明里[3]、高松　　慎[3]
[1]医療法人住友別子病院　放射線部、[2]医療法人住友別子病院　放射線診断科、
[3]東芝メディカルシステムズ株式会社

【目的】スピンラベリング法を用いた非造影MRA（Time-SLIP法）は、3T MRIにてT1値の延長やS/Nの向上による描出能向上が報告されている。今回、我々は乳房腫瘍の栄養動脈描出を目的にTime-SLIP MRAを施行し評価を行ったので報告する。
【方法】対象は当院にてDynamic MMG MRIを施行された37例（平均年齢50才台）。乳房内腫瘍が確認された症例に、Time-SLIP MRAの撮像を行い腫瘍部の描出に関し視覚評価を行った。撮像はFASE法を用いたTime-SLIP MRA（サブトラクション法）にて、TR 3R-R、TE 65ms、ETS 6.5ms、BBTI 1500ms、STIR、脈波同期にて行った。評価は得られた画像をVR処理し、造影Dynamic MRAによる画像所見、細胞診による病理所見と比較した。また、動脈の同定には造影CTを使用した。装置は東芝製Titan3Tを使用した。
【結果】Time-SLIP MRAによる乳房内腫瘍栄養血管の描出は37例中29例で可能であった。その内、画像所見で悪性を疑う25症例中15例で腫瘍濃染もみられ、良性を疑う4症例では腫瘍濃染はみられなかった。また、病理所見悪性21症例では腫瘍濃染もみられた症例が15例、病理所見良性8症例では、腫瘍濃染はみられなかった。
【考察】悪性を疑われる症例は、TICからも見られるように強い早期濃染があるため、栄養動脈および腫瘍濃染が描出されたと考えられる。悪性症例で腫瘍が濃染されない原因として、胸壁や心臓からのモーションアーチファクトの影響、ラベリングパルスから腫瘍までの距離の違いなどが考えられる。また、良性の症例ではTICで漸増を呈し腫瘍濃染も緩やかであり、腫瘍濃染が描出されなかったと考えられBBTI：1500msでは早期動脈血流を反映していると予想される。
【結語】Time-SLIP法を用いた乳房内腫瘍に対する非造影MRAは、栄養血管の描出が可能であると言える。またDynamic MMG MRIから得られたTICの早期相に相似した腫瘍濃染もみられ、良悪性鑑別の一助となる可能性があり更なる条件検討が必要と考える。

P-3-187　乳腺Diffusion Kurtosis Imagingにおける基礎的検討

○藤原　太郎[1]、加藤　扶美[2]、Wang Jeff[2]、杉森　博行[1]、濱口　裕行[1]、吉田　博一[1]、奥秋　知幸[3]、工藤　與亮[2]

[1]北海道大学病院　診療支援部放射線部、[2]北海道大学病院　放射線診断科、
[3]フィリップスエレクトロニクスジャパン

【背景・目的】Diffusion Kurtosis Imaging（DKI）は，正規分布を仮定しない拡散（制限拡散）の評価が可能である．脳や脊髄領域での報告は散見されるが，乳腺領域での報告は少ない．そこで本研究では，乳腺DKIを評価する初期検討として，算出に使用するb値の組み合わせが平均拡散尖度（MK）と平均拡散係数（MD）に与える影響について検討した．

【方法】対象は，生検にて浸潤性乳管癌の診断がついた20症例（平均年齢55.6 ± 12.3歳）．施設内倫理委員会の承認を得た．撮像装置およびコイルは，Philips社製Achieva 3.0T X-series，SENSE-Breast 7ch coilを使用した．撮像条件は，MPG（b-value：0～4000［s/mm^2］の間を14ステップ）を3軸，TR/TE：5000/85［ms］，FOV：350 × 262［mm^2］，matrix size：128 × 128，slice thickness：5.0［mm］で撮像した．解析はMATLABを使用し，いくつかのb値を選択する方法で，最大b値およびステップ数の異なる5つのProtocolについて検討した．病変および対側の正常乳腺部にROIを設定し，ADC，MKおよびMDを計測し比較を行った．

【結果】病変部（平均ADC値：0.89 × 10^{-3}［mm^2/s］）のMKは高いb値を含むProtocolになるほど低くなる傾向が見られ，最大b値=4000のprotocol（b_{4000}）はb_{1500}に比し、有位に低下を認めた（Wilcoxon signed-rank test，$p < 0.05$）が，その変動係数（CV）は小さくなった．MDについても同様の傾向が見られたが，そのCVに有意差を認めなかった．正常部（平均ADC値：1.18 × 10^{-3}［mm^2/s］）のMKは，各Protocol間でその値およびCVに有意差を認めなかった．MDについては，高いb値を含むProtocolになるほど低くなる傾向が見られ，b_{4000}はb_{1500}に比し，有位に低下を認めた（$p < 0.05$）が，そのCVに有意差を認めなかった．

【結論】MKおよびMDは，算出に使用するb値の組み合わせによって変化した．病変部のMKの測定精度で考えた場合，算出にはb=4000のような高いb値を含むことが適すると思われるが，病理結果に基づいた更なる検討が必要であると考える．

P-3-188　Parametric MappingによるDynamic MR MMGの血流解析アプリケーションの開発

○森　　祐生

株式会社ジェイマックシステム　開発部

【背景】Dynamic MR Mammography（以下、Dynamic MR MMG）において病変部の血流状態を把握するには、撮影した全時相の画像を確認した上で複数個所にROIを設定しTimeIntensityCurve（以下、TIC）を計測する必要がある。TIC計測は手間と時間を要するため診断医が読影時にこの計測をすることは少なく、多くの施設で医師の依頼に基づき放射線技師がWorkStation上で事前に計測しているのが現状である。そのため、現場の医師・放射線技師から読影時にViewer上で簡便に血流解析できるアプリケーションが求められていた。

【目的】我々は病変部の経時的血流変化を一元的に視覚化できるParametric Mappingを用いた血流解析アプリケーションを開発し、Viewer上で簡便に血流解析が行えるかどうかを検討した。

【原理】本法では造影前（時間T0）、造影早期相（約60-120秒後のT1）、造影遅延相（約300-420秒後のTn）を用い、時相T1と時相Tn間での信号強度の変化の傾き（k）をVoxel毎に計算し、結果を時相T0の画像上にカラー表示する（以下、Mapping画像）。信号強度の変化の傾き$k > 0$（正）の場合を青（良性）、k=0の場合を緑（境界病変）、$k < 0$（負）の場合を赤（悪性の疑われる病変）として512階調で表示する。

【評価方法】確定診断されている30症例（悪性・良性含む）を本アプリケーションで解析し、出力されたMapping画像から悪性・良性を判断した。その結果と実際の診断結果を比較した。

【結果】30症例中22症例で悪性・良性の傾向を正しく観察できた。また、30症例中8症例では閾値等のパラメータ調整で悪性・良性の傾向を正しく観察できた。

【結語】今回開発したアプリケーションはViewerからワンクリックで起動し、自動でMapping画像を表示するものである。臨床評価からViewer上で簡便に血流解析支援を行えるアプリケーションであることが示唆できた。今後症例数を増やし臨床評価を継続する予定である。

P-3-189　エコー時間の制約を軽減する2-Point Dixon法の検討

○白猪　亨[1]、谷口　陽[1]、五月女悦久[2]、越智　久晃[1]、尾藤　良孝[1]

[1]株式会社日立製作所　中央研究所、[2]株式会社日立メディコ　MRIシステム本部

【目的】脂肪抑制法の一つに2-point Dixon（2PD）法がある[1]。2PD法は，異なる二つのエコー時間（TE）の画像から水画像と脂肪画像を分離することで，脂肪信号を抑制する手法である。従来の2PD法は，水と脂肪が同位相（In-phase）および，逆位相（Opposed-phase）となる二つのエコー時間の画像を撮影する必要がある。そのため，信号取得時間に制約が生じ，高分解能化や高SNR化が困難となる課題がある。そこで本研究では，In-phaseおよびOpposed-phase以外のTEでも水と脂肪を分離でき，エコー時間の制約を緩和する2PD法を提案し，その有効性を確認したので報告する。【方法】提案法は，異なる二つのTEの画像の比を算出し，その絶対値画像を用いる。そして，画素内に含まれる水と脂肪の成分比が一定となるような制約条件の下で2次方程式を解く。その結果，画像内の全画素が，水を主成分とした画素と仮定したときの位相分布ϕ_wと，脂肪を主成分とした画素と仮定したときの位相分布ϕ_fをそれぞれ算出する。その後，水を主成分とする任意の画素をシード点とした領域拡大法により，ϕ_wとϕ_fのいずれかの位相を画素ごとに選択し，静磁場不均一に起因した位相分布を算出する。計測したTEの画像のいずれか一方を，算出した位相分布で位相補正した後，水と脂肪を分離する。提案法の有用性を健常ボランティア撮影により評価した。使用装置は日立メディコ製ECHELON Vega（1.5T）である。評価で用いたTEは，水と脂肪の位相差が0.68π/0.81π/0.99π/1.17π/1.30πとなる組合せとし，分離後の水画像および脂肪画像を用いて評価した。【結果と考察】提案法により，In-phaseおよびOpposed-phase以外のTEでも水と脂肪を分離できることを確認した。また，水と脂肪の位相差が0.8πから1.2πの範囲のTEであればSNRの低下が少ないことを確認した。以上より，提案法はIn-phaseおよびOpposed-phase以外のTEでも水と脂肪を分離でき，エコー時間の制約を緩和できる手法であると考えられる。【参考文献】[1] J. Ma, MRM 2004；52；415.

P-3-190　Enhanced navigator gating併用LAVA法に関する基礎的検討

○塚野　優[1]、秦　博文[1]、井上　優介[2]、岩館　雄治[3]

[1]北里大学病院　放射線部、[2]北里大学医学部　放射線画像診断学、[3]GE Healthcare Japan

【目的】肝臓Gd-EOB-DTPA検査ではLAVA法などの3D fast SPGR法が用いられ、通常は呼吸停止下で撮像するが、navigator echo法を用いた横隔膜同期併用LAVA法では自然呼吸下で撮像できる。Enhanced navigator gating法（eNAV法）は、従来のnavigator gating法（cNAV法）を改良したもので、navigator echo pulse印加前に待ち時間を設けてnavigator信号を増強するとともに、待ち時間中のT1回復を考慮してデータ収集時のフリップ角（FA）を可変にしている。本研究ではeNAV法とcNAV法を自作ファントムを用いて比較検討した。【方法】装置はGEHC社製Signa HDxt 1.5Tを使用した。Gd造影剤を400倍（T1値105ms）、800倍（T1値243ms）、1200倍（T1値452ms）、2000倍（T1値623ms）、3000倍（T1値966ms）に希釈した水溶液または生理食塩水（T1値1793ms）を封入したファントムを、cNAV法もしくはeNAV法を併用したLAVA法で撮像した。400-1200倍希釈液は造影後の肝臓、2000倍希釈液は造影前の肝臓、3000倍希釈液は脾臓を想定した。基本撮像条件はTE=2.5ms、NEX=0.75、rBw= ± 41.67kHz、Matrix=288 × 256、Slice thickness=3.0mm（ZIP2）、FOV=35x28cmとした。検討撮像条件はFA（15° -45°、eNAV法では最大値）、スライスエンコード数（44-124）、TR（5.5ms、8.5ms）である。得られた画像より各ファントムのSNRを測定し、eNAV法のcNAV法に対するSNR上昇率を求めた。また、2000倍希釈液または3000倍希釈液に対する高濃度希釈液の信号比をコントラスト比として算出した。【結果】すべてのファントムでcNAV法に比べeNAV法でSNRが高くなった。FAを上げるとSNR上昇率は増加した。スライスエンコード数やTRを変えても、SNR上昇率に大きな変化はなかった。また、ファントムのT1値の違いでは、SNR上昇率に大きな変化は見られなかった。FA、スライスエンコード数、TRに関わらず、コントラスト比にはcNAV法とeNAV法で大きな違いは見られなかった。【結論】eNAV法ではcNAV法と比較して、画像コントラストを損なうことなくSNRが上昇することが確認された。eNAV法を用いることで、navigator echo併用LAVA法の画質改善が期待できる。

P-3-191　非造影・肝静脈撮像の基礎検討

○松島　孝昌[1]、永田　　覚[1]、長谷川晋也[1]、太田　知則[1]、池田　顕充[1]、藤田　　功[2]

[1]千葉県済生会習志野病院　放射線科、[2]さいたま市立病院　中央放射線科

【はじめに】近年、MRA.MRV検査は非造影化されつつある。その撮像方法は多岐にわたり、目的部位に合わせて最適なシーケンスを選択することで精度の高い血管像が描出できる。今回、肝静脈においても臨床的に評価可能か、選択的IRパルスを用い、その描出を試みた。【使用装置・機器】東芝 1.5T EXCELART Vantage XGV V9.5Torso-SPEEDER 8ch-coil 呼吸同期併用True-SSFP3D TR=5.2ms TE=2.6ms FA=可変 MX=256 ST=3mm【方法】1：選択的IRパルスの設定位置の検討2：撮像条件における画像抽出能の検討（背景信号の抑制と静脈抽出能）a：FA = min-maxまで可変　b：BBTI = 500ms-1800msまで可変して、コントラスト比を算出した。【結果・考察】AX像および冠状断像の2断面にて選択的IRパルス（以下Tag）を肝臓に沿うように設定した時、Tagが左心系と門脈にかかり動脈信号および門脈信号を抑制できた。このとき肝内に抑制できない門脈信号が描出されてしまうことがあった。FAを可変させ静脈と門脈のコントラストがつき観察しやすくなった。また、BBTI値を1300ms-1400msとすることで、門脈信号を抑制することが出来た。【結論】肝静脈を非造影にて選択的に得られるようになった。肝内腫瘍や、肝硬変における静脈と他血管との位置関係やその形態の評価が非造影にて評価が出来、有効であると考えられる。

P-3-192　Flow-out法を用いた非造影MR portographyの初期経験：Flow-in法との比較

○磯田　裕義[1]、古田　昭寛[1]、大野　　豪[1]、山下　力也[1]、川原　清哉[1]、清水　大功[1]、藤本　晃司[1]、木戸　　晶[1]、草原　博志[2]、富樫かおり[1]

[1]京都大学医学部　放射線診断科、[2]東芝メディカルシステムズ株式会社

【背景・目的】Time-SLIP（Time-spatial labeling inversion pulse）はinversion pulseを任意の領域にかけることが可能なspin labeling法の一種で、2つのselective inversion pulseを用いたFlow-in法によるTime-SLIPとTrueSSFP（steady-state free-precession）を併用した非造影MR portographyの有用性は報告されているが、門脈分枝の描出が十分でないことがある。Flow-out法は1つのselective inversion pulseとnon selective inversion pulseを用いるspin labeling法である。今回、Flow-out法によるTime-SLIPとTrueSSFPを併用した非造影MR portographyの画質を、Flow-in法と比較・検討したので報告する。【方法】対象は健常ボランティア25名で、使用したMRI装置は東芝社製1.5T EXCELART VantageTM atlasである。自然呼吸下に呼吸同期法にて、Time-SLIP併用TrueSSFP法で非造影MR portographyを撮像した。Time-SLIPはFlow-out法及びFlow-in法を用い、門脈本幹、肝内門脈枝の描出能を4段階で視覚的に評価した。また門脈と肝実質の信号比を用いて定量的な画像評価も併せて行った。【結果】視覚的評価では、門脈本幹及び全ての肝内門脈枝で、その描出能はFlow-out法の方が優れていた（図）。また門脈と肝実質の信号比もFlow-out法の方が高かった。【結論】Flow-out法によるTime-SLIPとTrueSSFPを併用した非造影MR portographyを用いることにより、門脈描出が向上する可能性がある。

Flow-out法

Flow-in法

P-3-193　Time-SLIP法を用いた肝動脈・門脈血管の分離描出の基礎的検討

○宮崎　寛之[1]、宮本　良仁[1]、内ノ村　聡[2]、加藤　　勤[1]、山下　裕市[3]、山田　明里[3]、高松　　慎[3]
[1]医療法人住友別子病院　放射線部、[2]医療法人住友別子病院　放射線診断科、
[3]東芝メディカルシステムズ株式会社

【目的】求肝性血流は肝動脈と門脈の二重支配であり、その状態を把握することが肝疾患の評価に有用である。現状、個々に描出・評価するには血管造影での侵襲的な検査が必要であるが、今回我々はTime-SLIP法を用いて動脈と門脈を描出するための至適条件を検討した。
【方法】本検討に同意を得られたボランティアにて以下条件の検討を行った。Time-SLIP TrueSSFP法にて、TR/TE 4.8/2.4、FA最大値、STIR 250ms、呼吸同期を基本条件とし、Move-InとMove-Outを用いたサブトラクション法の比較、Tag位置、BBTI、スライス厚を変えて検討を行った。装置は東芝製3T MRI装置Vantage Titan3Tを使用した。
【結果】Move-Inを用いた方法では、肝動脈、門脈を完全に分離して描出することは非常に困難であった。Move-Outを用いたサブトラクション法では、Tag位置を心臓部および腸間膜静脈部とすることで、血管の分離描出が可能であった。またMove-Outでは、BBTIが2500ms前後まで血管を描出することができた。スライス厚は薄いほど細かな血管の描出に優れていた。
【考察】Time-SLIP法は基本的に目的血管の近辺をラベリングすることが理想であるが、肝動脈と門脈は肝臓下縁で並走して流入するため、肝臓近くでのラベリングでは分離できない。Move-Outを用いたブトラクション法では背景信号が強く抑制され、BBTIを延ばすことが可能であり、肝臓から離れた場所でラベリング可能になることが、分離描出できた最も大きな要因と考えらえれる。
【結語】Time-SLIP法を用いて、肝動脈・門脈を分離して描出することが可能であった。Dynamic検査では動脈相・門脈相で病変にコントラスト差が生じると報告されている。今後我々は、本手法を施行し、腫瘍性病変におけるそれぞれの取り込みに有意差があるかどうか検討していきたい。

P-3-194　肝トランスポータ欠損ラットにおけるGd-EOB-DTPAの肝取り込みおよび排泄評価

○齋藤　茂芳[1]、小幡　篤史[2]、柏木　雄人[2,3]、阿部　浩司[2,4]、村瀬　研也[1]
[1]大阪大学大学院医学系研究科　保健学専攻、[2]塩野義製薬　創薬イノベーションセンター、
[3]大阪大学大学院生命機能研究科、[4]大阪大学大学院医学系研究科　分子イメージング講座

【目的】MRP2（multidrug resistance-associated protein 2）は、有機アニオン性薬物排泄に働く重要な肝排泄トランスポータである。EHBR（Eisai Hyperbilirubinuria）ラットでは、Mrp2を介した有機アニオンの胆汁排泄能が低下している。本研究では、Gd-EOB-DTPAダイナミック造影MRIを用いてEHBRラットの肝機能評価を行った。【方法】EHBR10匹、コントロールとしてSDラット10匹を使用し、動物用7T-MRIを用いて、Gd-EOB-DTPA造影剤を投与前から投与40分後まで連続的に肝臓撮像を行った。時間信号強度曲線から各時間におかる相対信号強度比を算出し、二群間の統計的有意差を評価した。また、免疫組織染色により肝臓の取り込みOatp1および排泄トランスポータMrp2の発現、肝臓血管組織密度PECAMの評価を行った。【結果】造影剤投与後5分において、EHBRラットの相対信号強度比はコントロールに比べ有意に低かった。一方、造影剤投与後10分以降では、EHBRラットの相対信号強度比はコントロールに比べ有意に高かった。組織染色では、Mrp2および血管染色において、EHBRラット肝臓での有意な低下が観察された。Oatp1の発現に有意な差は確認されなかった。【結論】EHBRラットでは、Gd-EOB-DTPA造影剤の取り込みおよび排泄能が低下していることが示唆された。

P-3-195　胆汁排泄障害のある肝実質におけるGd-EOB-DTPA造影効果の検討

○浪本　智弘[1]、板谷　　遼[1,2]、岐崎　有紀[1]、木藤　雅文[3]、宇都宮大輔[1]、山下　康行[1]

[1]熊本大学大学院医学部　放射線診断科、[2]熊本中央病院　放射線科、
[3]天草地域医療センター　放射線科

【目的】肝特異性MRI造影剤Gd-EOB-DTPAは肝細胞相で肝実質が造影され、腫瘍が低信号となることによる腫瘍検出能の向上が報告されている。Gd-EOB-DTPAは胆汁から約50%程度排泄されるとされており、胆汁排泄能が低下した肝実質では造影効果の低下が懸念される。今回我々は腫瘍や術後性変化により局所的に胆汁排泄能が低下した肝実質の造影効果について検討を行った。【方法】対象は2008年4月より2013年3月までGd-EOB-DTPA造影MRIを施行した症例の中で局所的に肝内胆管拡張と肝細胞相で造影剤の胆汁排泄低下を認めた29症例で内訳は胆管細胞癌（CCC）12症例、術後性胆汁排泄障害（POC）17症例であった。MRIは3Tを使用し、撮影シーケンスは3D-GRE THRIVEを使用した。胆汁排泄障害肝実質（IL）と対照となる肝実質（CL）および脊柱起立筋（M）にROIを設定し、動脈相、門脈相、後期相、肝細胞相でそれぞれのコントラスト比＝IL/M、CL/M、造影効果比＝（IL-CL）/CLを検討した。【対象と方法】コントラスト比はCCCでは動脈相IL1.74/CL1.77、門脈相IL1.76/CL2.08、後期相IL1.67/CL2.07、肝細胞相IL1.82/CL2.75、POCでは動脈相IL1.88/CL1.76、門脈相IL2.09/CL2.21、後期相IL2.07/CL2.11、肝細胞相IL2.34/CL2.81となった。造影効果比はCCCでは動脈相0.04、門脈相-0.12、後期相-0.15、肝細胞相-0.28、POCでは動脈相0.07、門脈相-0.05、後期相-0.07、肝細胞相-0.15となった。肝細胞相ではCCC、POCはともにILの有意な造影低下を認めたが、POCと比べCCCが有意に造影低下を認めた。【結論】胆汁排泄が障害された肝実質では肝細胞相での造影効果が低下した。特にCCCによる胆汁排泄障害では肝実質の造影低下が顕著であった。

P-3-196　Gd-EOB-DTPA造影MRI肝細胞相の肝造影率による肝機能評価の検討

○雫石　　崇[1]、原留　弘樹[1]、戸田　悠介[1]、阿部　　修[1]、中山　壽之[2]、高山　忠利[2]、杉谷　雅彦[3]、
長野　　章[4]、青山　　亨[4]、松田　雅之[4]

[1]日本大学医学部　放射線医学系画像診断学分野、[2]日本大学医学部　外科学系消化器外科学分野、
[3]日本大学医学部　病態病理学系病理学分野、[4]日本大学医学部附属板橋病院　中央放射線部

【目的】近年、Gd-EOB-DTPA造影MRI肝細胞相の画像とICG静注後15分の血中停滞率（ICG-R15）や、ICG消失率（ICG-PDR）との相関が報告され、肝機能画像としての可能性が注目されている。ICG-PDRは通常、ICG静注後5分、10分、15分後の血中停滞率（ICG-R5、R10、R15）から求められる。肝機能評価の指標としては、EOB造影後20分後の肝細胞相における肝-脾コントラストが一般的に用いられているが、門脈圧亢進症の脾うっ血によるヘモジデリン沈着など脾臓信号の変化が計測値に与える影響などの問題事項もある。今回我々は、EOB造影MRI肝細胞相における造影率と、ICG-R15とICG-PDRの相関関係について検討した。【対象と方法】2012年8月から2013年3月に肝切除を施行した21例（49～88歳；平均70.14歳）を後ろ向きに検討した。全例で1.5T EOB造影MRI検査とICG検査を施行した。背景肝の内訳はHBVが2例、HCVが7例、アルコールが1例、HBV+HCVが1例、HCV+アルコールが1例で、全例Child-Pugh分類はAであった。3D脂肪抑制T1強調像をEOB造影前、造影後5分、10分、15分、20分で撮像し、各々の時相で肝実質（L）、脊柱起立筋（M）に関心領域（ROI）を設定して信号を計測した。肝実質のROIは前区域、後区域、内側区域、外側区域の4カ所に設定し、これらの平均値を算出した。各肝細胞相の造影率（enhance ratio：ER）＝（L/M-Lpre/Mpre）/（Lpre/Mpre）を肝実質増強効果の指標（ER5、ER10、ER15、ER20）として、ICG検査との相関についてブートストラップ法を用いたPearsonの相関解析を行った。【結果】ER5、ER10、ER15はICG-R15と相関はなかったが、ER20ではICG-R15と有意な相関が見られた（r=-0.382、$p < 0.044$）。ER20とICG-PDRは有意ではなかったが、緩やかな相関が見られた（r=0.332、$p < 0.071$）【結語】EOB造影20分後肝細胞相における造影率は、ICG-R15と有意に相関し、定量的肝機能評価の指標としての有用性が示唆された。

P-3-197　経口造影剤ボースデルを用いた造影MR cholangiographyの初期経験

○丸上　永晃[1]、武輪　　恵[2]、岩城　義規[2]、杤山　　豊[2]、岩戸　和美[2]、高濱　潤子[3]、丸上　亜希[3]、吉川　公彦[3]

[1]奈良県立医科大学　中央内視鏡・超音波部、[2]平成記念病院　放射線科、
[3]奈良県立医科大学　放射線科

【目的】ボースデルは、主成分であるマンガンの強いT2短縮効果により、MRCPにおける消化管の信号を抑制する陰性造影効果を呈し、胆管・膵管の描出を向上し得る経口造影剤であると共に、T1短縮効果による消化管の陽性造影効果も併せ持つ造影剤である。通常、マンガンは経口摂取後腸管より吸収され胆汁排泄される代謝経路を持つため、ボースデルが腸管から吸収され胆道へ排泄される時相にT1強調像を撮影すると造影MR cholangiography（MRC）が得られると考えた。本研究の目的は、ボースデル服用後の造影MRCの可能性についてボランティアを用いて初期検討することである。

【対象と方法】：本研究は倫理委員会により承認済。対象は正常ボランティア10名。Philips社製3T MR装置を用いて、脂肪抑制併用3D-T1強調像（e-thrieve）をボースデル1袋服用後60、120、180分後に撮影し、胆道（2次分枝、1次分枝、総胆管）の描出能を視覚的に4段階評価（1：全く描出されない、2：一部のみが描出、3：一部を除き概ね描出、4：全域良好に描出）した。

【結果】各時相・各胆道における視覚的評価の平均値は、服用60分後（2次分枝：1.1、1次分枝：1.5、総胆管：1.3）、服用120分後（1.9、2.8、2.8）、服用180分後（2.3、3.3、3.3）。180分後に全胆道の描出良好に陽性効果を示した症例（3点以上）は10例中4例あった。

【結語】経口造影剤ボースデル服用後には造影MRCが得られる可能性がある。

P-3-198　3D cine Phase Contrast MRシーケンスにおける3軸速度エンコードの精度検証

○福山　篤司[1]、市川　和茂[2]、森　麻里香[2]、礒田　治夫[1]、小山　修司[1]、小森　芳秋[3]

[1]名古屋大学大学院医学系研究科　医療技術学専攻医用量子科学講座、
[2]名古屋大学大学院医学系研究科　医療技術学専攻医用量子科学分野、
[3]シーメンス・ジャパン株式会社

【目的】本研究はA-P・R-L・F-Hの3軸に速度エンコードされた位相画像から流速を同時に検証できる流体ファントムを開発し、3D cine Phase Contrast MRIシーケンスの流速測定精度を明らかにすることを目的とした．【方法】MR装置はSiemens社製MAGNETOM Verio 3T、速度検証用ファントムは10x10x10cmアクリル容器の対角線上に内径9mmのアクリルパイプを挿入し、容器内を2%寒天で充填した（fig参照）．作動流体にはヒト血液と同等の物性値を有する40%グリセリン水溶液を使用し、定常流ポンプを用いて平均流速30cm/secで循環させた．撮像シーケンスは3D cine Phase Contrast MRで、TRとTEは最短、FAは15°、voxel sizeは1x1x1mm、設定VENCは80cm/secとし、模擬心電図同期下で行った．得られた3軸の位相画像からアクリルパイプ内の流速プロファイルを算出し評価を行った．【結果】今回使用した速度検証用ファントムは3軸に分割された流速が等しい値になるよう設計されており、それぞれは基準流速の$1/\sqrt{3}$倍となる．しかし、どの撮像断面においてもReadout方向の流速プロファイルがPhase encode方向やSlice encode方向に比べて、1.3倍程度の高い値を示した．【考察】血管内の血流動態を把握するには局所の流速を正確に測定することが重要である．しかし、今回の結果のように3軸VENCの1つでも誤った値を示すと不正確な結果を導き出す可能性がある．

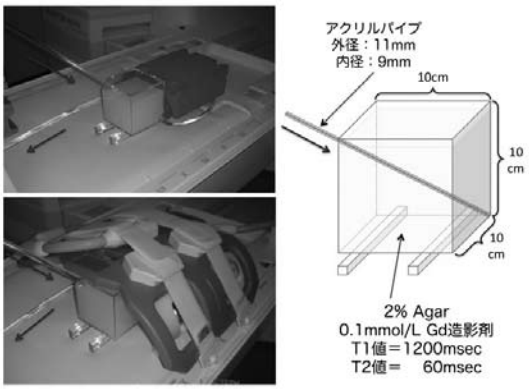

P-3-199　磁化移動（MT）イメージングにおける定量的評価の検討

○丹喜　信義[1]、齋藤　茂芳[2]、吉岡　宗徳[3]、梶原万里子[2,4]、村瀬　研也[2]

[1]理化学研究所　ライフサイエンス技術基盤研究センター　機能構築イメージングユニット、
[2]大阪大学大学院医学系研究科　保健学専攻医用物理工学講座、
[3]広島国際大学保健医療学部　診療放射線学科、[4]京都市立病院　放射線技術科

【背景・目的】MRIを用いた新しい分子イメージング手法として，飽和移動現象を利用した磁化移動（MT）や化学交換飽和移動（CEST）イメージングが注目を集める[1, 2]．これらのイメージング手法では標的とする高分子・官能基由来の情報とその他の情報を区別するために定量的指標である交差緩和率の推定が必要である．交差緩和率を求めるにはT1緩和時間（MTパルス非照射）とT1＊緩和時間（MTパルス照射）の測定のため長い撮像時間を要する[3]．本研究では短時間で交差緩和率の推定を行うためにT1/T1＊緩和時間（T1/T1＊）をグラディエントエコー（GRE）法で測定し，得られた交差緩和率を従来法により得られた値と比較した．

【方法】Siemens 社製3T MRI（MAGNETOM Allegra）を用いて撮像を行った．MTの影響を変化させるために，ファントムとして質量パーセント濃度の異なる3種類のアガロースゲル（1%，2%，4%）を作成した．撮像シーケンスとしてGRE法の他に従来からT1測定に用いられている反転回復（IR）法を用いて，各々MTパルス照射下と非照射下でデータを取得した．GRE法を用いたT1/T1＊の算出には可変フリップ角法を用いた．得られたT1/T1＊から交差緩和率（k=（1/T1＊）-（1/T1））を算出し，IR法による値を基準としてGRE法による値を比較した．

【結果・結論】アガロースの濃度変化による交差緩和率の変化が観察されたが文献値より低い値となった．MTパルスの印加時間が短いため飽和が不十分なことが原因と考えられる．IR法に基づく交差緩和率とGRE法に基づく交差緩和率は一致しないこともあり，引き続き検討が必要である．

【参考文献】[1] Liu et al. NMR Biomed 2013　[2] Vinogradov E et al. J Magn Reson 2013　[3] Akasaka K. J Magn Reson 1981

P-3-200　ポリマーゲル線量計における高空間分解能T2測定の連続撮影による安定性評価

○佐野ひろみ[1]、小畠　隆行[2]、川口　拓之[1]、青天目州晶[3]、小原　哲[3]、尾松　美香[4]、赤羽　恵一[3]、伊藤　浩[1]

[1]放射線医学総合研究所　分子イメージング研究センター、
[2]放射線医学総合研究所　重粒子医科学センター、
[3]放射線医学総合研究所　医療被ばく研究プロジェクト、
[4]放射線医学総合研究所　重粒子医科学センター病院

【目的】ポリマーゲルに放射線を照射すると水プロトンのT2が変化するため、これをMRIで撮像することで放射線治療時の線量分布を3次元的に評価できる。広範囲にわたる3次元画像を許容出来る時間内で撮像するにはマルチスライス（MS）法が適当である。ただし、MS法はRFパルス照射量が多いため、長時間の連続撮像を行った場合にはファントムに影響を及ぼすことが懸念される。今回、本研究ではポリマーゲル連続T2測定時の安定性を評価した。また、安定性に影響する因子として可能性の高い温度変化も同時に測定した。【方法】Siemens社製Verio3.0Tを使用し、スピンエコーマルチコントラスト法でBang3ポリマーゲル（MGS Research社製）の表面温度とT2測定を行った。温度測定には蛍光式光ファイバー温度計を使用した。まず、ボクセルサイズ1mm^{3}から最大27mm^{3}までのシングルスライス（SS）法のみで5回連続して測定し、このデータを安定性の評価基準とした。次に測定時間が同じMS法の同ボクセルサイズの5回連続測定を行い、T2を観測した。測定時間はSS法、MS法ともそれぞれ約13時間であった。【結果】SS法のみの連続測定ではT2、温度ともに安定した値が得られた。一方、MS法では時間経過とともにT2測定値が延長し、温度も同様に上昇した。約1℃のポリマーゲルの温度上昇で、全ボクセルサイズのT2測定値はおおよそ5.0%延長がみられた。【考察】スライス数が多いMS法は、多数のRFパルスが用いられる。この影響でポリマーゲルの温度が上昇し、水プロトンのT2が延長したと思われる。放射線治療時に線量分布を3次元的に捉える上では、MS法は必須条件となるので、安定性のあるT2測定値を得るためには温度コントロール対策が必要かもしれない。

P-3-201　T1 ρ prepared 3D-TFEシーケンスの最適化と定量性

○青木　孝子[1,2]、小原　　真[3]、奥秋　知幸[3]、荻野　徹男[3]、古川　　顕[1]

[1]首都大学東京人間健康科学研究科、[2]放射線医学総合研究所　分子イメージング研究センター、
[3]フィリップスエレクトロニクスジャパン

【背景】近年T1 ρは軟骨のみならず、肝臓や脳など様々な疾患の定量的パラメータとして注目されており、有用であるとの報告が増加してきている。【目的】T1 ρ prepared 3D-TFEシーケンスのパラメータ検証と、その定量性について検討することを目的とした。【方法】Agar（2-5%）＋ゼラチン（3%）＋Gd（0.05-1mmol/L）＋Fe（10mg/200cc）をmixした濃度の異なる自作phantom 15個のT1・T2を測定し、選択的にT1 ρ測定に用いた。1. 同一ファントム3日連続scanによるT1 ρ変動の有無、2. 真のT1 ρ（近似値）とscan parameter（flip angle, turbo factor, start-up echo）の変更によるT1 ρを比較した。【結果】1. scanごとの変動はほとんどなかった。2. flip angleによるT1 ρは10-30°で安定していたが、35°ではstart-up echo4で大きく変化した。TFとT1 ρは正の相関がみられた。【考察】TSL以外の要因でT1 ρが変化してしまうことは望ましくないが、実際にはRead outの条件設定で変化してしまう。そのために、撮影条件の設定も注意が必要である。T1 ρは変動がほとんどなく､定量的パラメータとして適している。また、T1によっては真のT1 ρよりもやや高値になるが、TF256の設定でscan時間を短縮できるメリットは大きい。また、理論的にT1はT1 ρに関与しないとされているが、3D-TFEでは低T1で真のT1 ρ（近似値）との差が大きくなることを示した。臨床的意義については今後検討したい。

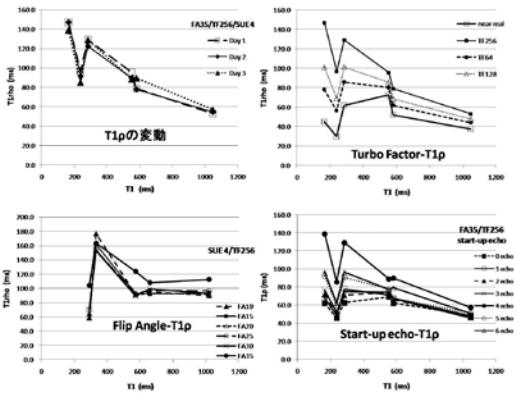

P-3-202　PROPELLER法を用いたSPIO及びUSPIO造影拡散強調画像によるリンパ節の描出 －自作ファントムによる基礎的検討－

○高藤　優輝[1]、吉川　宏起[1]、嶋田　守男[1]、秋葉　憲彦[2]、伊藤今日一[3]、吉成　元宏[1]

[1]駒澤大学大学院医療健康科学研究科　診療放射線学専攻、[2]東京医療センター　放射線科、
[3]国際親善総合病院　中央放射線部

【目的】リンパ節の悪性腫瘍転移の画像診断法として超常磁性酸化鉄粒子（SPIO）造影剤を併用した拡散強調画像（DWI）の有用性が報告されている。DWIで転移リンパ節は細胞密度の増加及びSPIO取り込みの低下により高信号に描出されるが、EPIをベースとするDWIではSPIOによる磁化率アーチファクトの影響が強く、SPIO集積あるいは非集積部の検出は困難である。今回、我々はk-space中心部のデータを高密度に収集するPROPELLER法を使用したDWI取得により、磁化率アーチファクトがどれほど軽減できるか自作ファントムを用いて検討した。また、粒子径の小さいUSPIOも用いてそれぞれの造影効果の違いについても検討した。

【方法】ファントムはSPIO（ferumoxides；粒径120～180nm）及びUSPIO（Nanomag-D-spio；粒径20nm）を0～0.1mmolFe/Lの濃度で40%あるいは60% Sephadex G-25を含む1%アガロースゲルに混合し、転移病巣に模した径4mmと8mmの2%アガロースゲル円柱部を内部に設置した。1.5T装置（GE社製、Signa HDxt）を使用してEPI、PROPELLERそれぞれの方法でDWIを撮像し、SPIO及びUSPIOによる造影効果や造影剤欠損部の形状を比較した。

【結果および考察】PROPELLER-DWIの画像はEPI-DWIと比較して歪みが少なく、病変部を模したSPIO欠損部の形状が維持出来ていた。本法によりSPIOの集積する正常あるいは炎症リンパ節内部構造及び、リンパ節転移病巣の造影剤取り込みの低下のより正確な描出が可能となると期待される。今後はリンパ節へのSPIO及びUSPIOの取り込み量や小さなリンパ節転移巣検出の精度向上のための撮像パラメータのさらなる検討が必要と考えられる。

P-3-203　Diffusion Tensor Imagingにおける水拡散異方性評価用ファントムの開発

○橘　　篤志[1,2]、小畠　隆行[2]、川口　拓之[3]、稲垣　枝里[2]、松尾　浩一[1]、山谷　泰賀[3]

[1]東京慈恵会医科大学附属病院　放射線部、[2]放射線医学総合研究所　重粒子医科学センター、
[3]放射線医学総合研究所　分子イメージング研究センター

【目的】DTIは水拡散の方向依存性を捉える事が可能な撮像法である。安定したDTIの臨床応用にはDaily QCや機種間で水拡散パラメータの定量性を評価することが不可欠である。また，我々が開発中のPET-MRI一体型コイルにおいても精度評価への応用が期待されている。本研究では拡散異方性をもつサンプルを用いたファントムを開発して，サンプル設置角度とDTIで求めた拡散方向が一致するか評価を行った。
【方法】拡散異方性をもつサンプルとして，ガラスの毛細管を機械製作で円盤状に整列したキャピラリープレート，ポリエチレン繊維であるDyneema（R）（東洋紡）を束ねた手製のものの2種を作成した。サンプルを直径10mmの円筒形サンプルケースにそれぞれ入れ，MRI装置のx, y, z軸とのなす角が既知の土台ファントムへ設置し撮像を行った。MRI装置はSIEMENS社製MAGNETOM Verio 3.0T，12ch Head-Coilを使用した。撮像シーケンスはk空間の読取り方向を分割しデータ収集を行うことで画像の歪を抑制できるRESOLVE（WIP）をSegment数5にて用いた。撮像条件はFOV 250mm, Matrix 100, Slice thickness 3.0mm, TR 7000ms，TE 65ms，Average 2，b-value 0, 1000s/mm^2，MPG 6軸とした。撮像結果のサンプル部に関心領域を作成しFA，meanADCを計測した。また，最大固有値λ_1に対応する固有ベクトルe_1の成分（x, y, z）を求め，サンプル設置角度との絶対誤差を求めた。
【結果】サンプルをMRI装置のz軸方向に対して垂直方向（y軸方向）へ配置した際，キャピラリープレートを使用した場合はFA=0.65，meanADC=1.1 × 10^{-3}mm^2/sとなり，絶対誤差は0.052radとなった。Dyneemaを使用した場合はFA=0.60，meanADC=1.3 × 10^{-3}mm^2/sとなり，絶対誤差は0.27radとなった。
【結論】拡散異方性をもつサンプルを用いたファントムを作成することができた。各サンプルの設置角度と，最大固有値に対応する固有ベクトルの角度はほぼ一致しており，水拡散異方性の評価に使用できると考えらえる。キャピラリープレートの精度の方が若干高かったものの，安価なDyneemaでも十分な評価ができると示された。DyneemaがDTI用のファントム素材として適している事が示された。

P-3-204　海馬領域を対象としたホルマリン固定脳のMR画像検査の検討

○金涌　佳雅[1]、染谷　聡香[2]、小林　智哉[2]、河上　　早[3]、早川　秀幸[4]、平川　慶子[5]、塩谷　清司[6]、
大野　曜吉[5]、福永　龍繁[7]、原田　一樹[1]、金武　潤[1]

[1]防衛医大　法医学、[2]筑波メディカルセンター病院　放射線技術科、[3]陸上自衛隊　衛生学校、
[4]筑波剤検センター、[5]日本医大　磁気共鳴分析施設、[6]筑波メディカルセンター病院　放射線科、
[7]東京都監察医務院

【目的】ホルマリンで固定したヒト全脳の海馬領域をMR画像検査し，同画像を評価すると共に，Brain cutting写真や病理組織標本と比較・検討することで，ホルマリン固定臓器の解剖学的構築像や組織所見を描出するMR画像検査（MR組織学）の剖検診断・病理診断への応用性について考察した。【方法】対象は，2012～2013年に防衛医大・監察医務院で実施された法医解剖の内，頭蓋外の傷病変により死亡した9例で摘出した脳。摘出後検体は固定させるが，固定液として20%ホルマリンを用いる群（A群）と，20%ホルマリン＋プロハンス混合溶液を用いる群（B群）に分けた。撮像前に水道水を満たした容器に検体を容れ，3.0T MR装置（Achieva 3.0T，PHILIPS社）と8chヘッドコイルを用いて撮像した：1）MPRAGE（TE/TR/FA 3.46ms/7.8ms/8°，matrix 480 × 480），2）T1 W VISTA（TE/TR/FA 12.7ms/500ms/90°，matrix 256 × 256），3）T2 VISTA（TE/TR/FA 124.8ms/4000ms/90°，matrix 256 × 256），4）T2W（TE/TR/FA 90ms/4000ms/90°，matrix 576 × 573）で撮像した。撮像後，検体はBrain cuttingを行い，左右海馬を標本化し，HE染色とKluver-Barrera（KB）染色を実施した。【結果】全てのシーケンスは，1時間以下で撮像可能であった。A・B群いずれも，画像からvolumemetryは可能であり，特にA群ではT2Wで，B群ではMPRAGE画像で，KBルーペ像に相応する構築像が撮像できた。【考察】本研究により撮像された海馬画像は，組織学的な神経細胞・線維構築像の描出にまでは至ってはないが，ルーペ像程度の解剖像は撮像できたことから，MR画像から海馬を的確にorientationすることが可能となる。一般に，全脳固定には2週間程度要するが，この固定中にMR画像検査を実施し，暫定的病理診断を行うためのMR組織学画像を，法医解剖や病理解剖の業務でも実践することは可能と考える。例えば，側頭葉てんかんの組織所見である「海馬硬化症」の組織学的進行度に，「海馬萎縮の部位」が観察項目として挙げられていることから，本研究で撮像した海馬MR画像は，従来の組織学的な基準を援用できる可能性が示唆される。

P-3-205　Autopsy imagingによる組織内変化の経時的計測

○森田　俊之[1,3]、沼野　智一[2,3]、三澤　雅樹[3]、新田　尚隆[3]、兵藤　行志[3]、本間　一弘[3]、
佐藤　昌憲[1]

[1]駒澤大学大学院医療健康科学研究科、[2]首都大学東京大学院人間健康科学研究科、
[3]産業技術総合研究所　ヒューマンライフテクノロジー研究部門

【目的】近年，画像検査によって，死因の推定を計る目的でAutopsy Imaging（AI）が行われている．早期死体現象に含まれる死後硬直は硬直が開始する時間が経験的に知られているので死亡時間の推定に利用される場合がある．心臓が停止し，筋肉への酸素の供給が絶たれると有酸素過程における好気的代謝は停止するが無酸素過程における嫌気的代謝は継続して行われる．継続される嫌気的代謝によりATPは減少し，乳酸を生成する．生成された乳酸が筋肉中の血液に流れ込むと筋肉のpHが低下し，pHの低下に伴い，筋源繊維たんぱく質が変化して死後硬直に影響を与える．今回我々はMRIによるラットのAIで組織内の変化を数値化することを試みたので報告する．【方法】MRI装置は，動物用MRI装置（BRUKER，BioSpec 20/30）を用いた．実験は，ラット安楽死直後からの経過時間における筋肉のT1値，T2値，見かけの拡散係数（ADC）を計測しそれぞれの値の時間変化を解析した．本実験は動物実験倫理審査の承認を得ている.【結果･考察】死後画像における筋肉のT1値，T2値，ADCは，死後12時間までに大きな変化がみられた．これは，死後硬直を反映した変化であると考えられる．特に，T2値の変化はATP減少に伴う乳酸の増加を表していると考えられる．

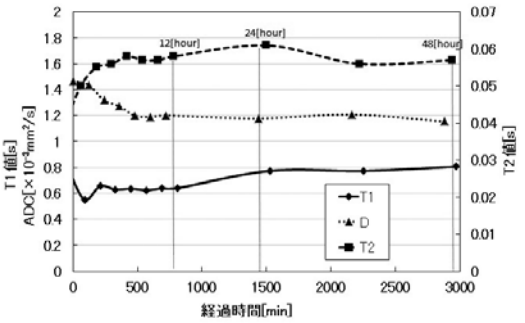

P-3-206　原子磁気センサを用いた超低磁場MRI開発：直接計測に向けたアクティブ磁気シールド型減磁コイルの検討

○笈田　武範、土田　昌宏、小林　哲生

京都大学大学院工学研究科　電気工学専攻

【背景・目的】近年，他のモダリティとの融合などの理由から，超低磁場MRIの研究が注目されている．この超低磁場MRIの実現には，低周波の微弱磁場の検出が必要となるため，超伝導量子干渉素子（SQUID）や光ポンピング原子磁気センサ（OPAM）などが用いられる．OPAMはSQUIDでは必須の冷媒を必要とせず，維持コストなどの面で利点がある．OPAMはアルカリ金属蒸気を封入したガラスセルとポンプ･プローブ2つのレーザからなり，光ポンピングされたアルカリ金属原子の電子スピン偏極による磁気光学回転を利用して磁場を計測する．しかしながら，アルカリ金属原子の電子スピンの磁気回転比と，MRIにおいて主に計測対象となる水のプロトンなどの磁気回転比の差から，同一磁場中に試料およびガラスセルを設置すると，共鳴周波数の不一致によるMR信号計測感度の低下を引き起こす．本研究では，アクティブ磁気シールド型減磁コイルを用いることによりこの問題に対応したMR信号直接計測法を提案する．
【方法】アルカリ金属にカリウムを用いた場合，その磁気回転比はプロトンの磁気回転比の約164倍となるため，ガラスセルに印加される磁場を試料の約1/164に減磁し，アルカリ金属原子と試料の共鳴周波数が一致するようバイアス磁場を調整する必要がある．本研究では，ターゲットフィールド法および流れ関数法を用いてアクティブ磁気シールド型減磁コイルを設計する．そして，本コイルに流す電流を調整することにより，光ポンピング原子磁気センサに印加されるバイアス磁場を試料に印加される静磁場の約1/164になるよう調整する．また，静磁場コイルおよびアクティブ磁気シールド型減磁コイルにより生成される磁場分布の数値解析により，試料およびガラスセルに印加される磁場およびその一様性を評価した．
【結果・結論】磁場分布解析の結果，アクティブ磁気シールド型減磁コイルにより，磁場強度比を1/164に調整することが可能であることが確認された．また，アクティブ磁気シールドの有無を比較すると，アクティブ磁気シールドにより静磁場の一様性低下を抑制でき，OPAMをより試料近くに設置可能である事が確認された．

P-3-207　原子磁気センサを用いた超低磁場MRI開発：複数鞍型フラックストランスフォーマによる遠隔計測の検討

○武藤　正人、笈田　武範、小林　哲生

京都大学大学院工学研究科　電気工学専攻

【背景・目的】従来の高磁場MRIに比べて低コストであり，金属が体内にある患者にも適用できる点などから，静磁場強度が数百μT以下の超低磁場MRIが注目を集めている．超低磁場MRIでは，低周波数領域にも高い感度を有する磁気センサが必要となり，超伝導量子干渉素子（SQUID）や，光ポンピング原子磁気センサ（OPAM）が用いられる．特にOPAMはSQUIDに必要な冷却装置が不要であり，SQUIDを凌ぐ感度を持つことなどから注目を集めている．しかしながら，OPAMのガラスセルと計測対象を同一磁場中に設置してMR信号計測を行う場合，アルカリ金属原子の電子スピンの磁気回転比と試料の核スピンの磁気回転比の差から，高感度計測が困難となる．この問題に対して，フラックストランスフォーマ（FT）を用いたMR信号遠隔計測手法が提案されている．先行研究において，単一のFTを用いたMR信号計測では信号対雑音比（SNR）が最大となるコイルのパラメータ（半径，巻数など）が存在することが確認されたが，同時にその感度に限界があることが報告されている．

【方法】本研究では，超低磁場MRIにおいてOPAMと鞍型コイルを入出力コイルに持つFTを複数用いた遠隔MR信号計測のSNR向上を目的とし，FTの個数，形状などによるSNRの変化を数値解析により評価した．数値解析では，MR信号によりFTに誘導される電流によって出力コイルが惹起する磁場を信号成分とし，FTの回路に生じる熱雑音が惹起する磁場を雑音成分として，SNRを求めた．また，コイルの形状が変化することにより，複数のコイルを配置するための空間的制約が生まれるため，コイル同士の重なりを考慮した数値解析を行い，FTの個数を1～10個と変化させてSNRを評価した．今回，簡単のために自己インダクタンスおよび相互インダクタンスの影響を無視して数値解析を行った．

【結果・結論】数値解析の結果，FTの個数の増加に伴いSNRは向上するが，その増加率は小さくなっていくことが確認された．これは，FTの個数の増加によって，空間的制約から出力コイルとガラスセルの距離が増加してしまうためであると考えられる．さらに，各FTの個数においてSNRが最大となる入出力コイルの形状が存在することも確認された．

P-3-208　原子磁気センサを用いた超低磁場MRI開発：勾配バイアス磁場による原子磁気センサの周波数帯域制御の検討

○高田　裕人、笈田　武範、小林　哲生

京都大学大学院工学研究科　電気工学専攻

【背景・目的】近年，高磁場による人体への影響などを考慮し，超低磁場MRIの研究が進められている．超低磁場MRIには，低周波の微弱磁場を検出可能なセンサが必要であり，従来のMRIに用いられるピックアップコイルではSNRが低下することが知られている．そこで，超伝導量子干渉素子（SQUID）や光ポンピング原子磁気センサ（OPAM）が注目を集めている．SQUIDは低周波の信号に対しても高い感度を有するが，超伝導状態で動作させるために冷却装置が必須である．一方，OPAMの動作には冷却装置が必要ないため，コストやサイズの面で有利である．OPAMはアルカリ金属原子が封入されているガラスセル，アルカリ金属原子の光ポンピングおよび磁場の検出に用いるポンプ・プローブの2つのレーザ光からなり，ガラスセルに印加するポンプ光方向のバイアス磁場の大きさにより，アルカリ金属原子の共鳴周波数を調整し，特定の周波数の信号を高感度に計測することができる．しかしながら，その他の周波数の信号に対する感度は低下してしまうため，MR信号の帯域によってはMRIの画像劣化や計測時間の延長につながる．この問題を解決するため，OPAMの周波数帯域をMR信号の帯域に対応させる必要がある．

【方法】OPAMの周波数帯域を制御するための方法としては，ガラスセルに印加するポンプ光方向のバイアス磁場を位置によって強度が変化する勾配磁場にするという方法が考えられる．この勾配バイアス磁場により，各位置におけるアルカリ金属原子の共鳴周波数が変化するため，OPAMの周波数帯域を制御することができる．本研究では，ポンプ光方向を含む直交3軸勾配バイアス磁場印加コイルを作成し，磁場勾配の大きさを変化させて振動磁場計測を行うことにより，勾配バイアス磁場によるOPAMの周波数帯域制御の可能性について検討した．

【結果・結論】複数周波数の信号を重畳した参照信号をOPAMにより計測した結果，バイアス磁場の勾配の大きさにより周波数帯域を制御することが可能であるが，バイアス磁場の勾配を大きくするにつれて中心周波数の信号に対する感度が低下するということ，また，磁場の勾配の方向によりOPAMの応答に相違が生じることが確認された．

P-3-209　多孔質体上を連続フローさせた超偏極^{129}Xeによる吸着相XeのNMR

○服部　峰之[1]、加賀　尚博[1,2]、平賀　　隆[1]、沼野　智一[1,3]、兵藤　行志[1]、本間　一弘[1]、
大竹　紀夫[4]

[1]産業技術総合研究所、[2]アウレアワークス、[3]首都大学東京、[4]東横化学

[序論]^{129}Xe NMR法は、多孔質材料のポロシティの測定に応用されており、化学シフトがポアサイズと相関があることが知られている。Xeは、直径0.4nmより大きなポアには吸着されることが可能であり、この相関が適用可能な平均ポア直径は、0.4～300nm程度である。超偏極により1万倍以上の感度向上が得られ、積算なしでも十分な検出感度が得られ、リアルタイム測定が可能になった[1]。超音波画像診断用に気体を吸着させられる有機物多孔質材料[Levovist、製造元：Schering、平均径：2～4μm、殻材質：なし（パルミチン酸）、気体：空気[2]]について、室温以下Xeの凝固点直下（-130℃）までの温度範囲において、スペクトルを取得した。[実験]スペクトルは、6.3T（^{129}Xe：74.747MHz）で、tecmag Apolloにより得た。Levovist約0.3gを10mm径NMR試料管に入れ、マニュホールドを用いて試料管内を真空引きして、水分等の吸着物を除いた後に、キャピラリーチューブつきのマニュホールドに付け替え、超偏極Xeガスを大気圧下で連続フロー導入した。流速20sccmで、超偏極^{129}Xe含有混合ガス（Xe：N_2：He混合比，1%：5%：94%）を流通させながら、吸着したXeのスペクトルを143～303Kの温度変化を取得した。[結果]室温付近では、狭い線幅のガスピークの脇に広幅の吸着したXeガスの信号が観測された。これは、ポアの大きさ2～4μmと一致している。温度を下げていくと、シフト値が大きい方に吸着相ピークがシフトしていくのがわかる。Xeが液化する、165.03K（-108.12℃）以下の-109℃では、さらにシフトして90ppmとなった。さらに、Xeの凝固点161.4K（-111.7℃）以下の-129℃では、126ppmとなり、ガス相の信号減少が観測された。NMR線形は、それぞれの測定温度でのXeガス相と吸着相のメソポアーへの滞在時間と数密度による平均を観測する。超偏極^{129}Xeを連続フローで流通させた状態で、時間分解測定を行うことにより、Xeガス吸着と交換に関する情報を得られることが期待される。【参考文献】[1] M. Hattori et. al., JJAP, **48**-12, 125001-1～-6（2009）．[2]森安史典，飯島尋子、映像情報Medical，5月号，570-578（2006）．

P-3-210　超偏極^{129}Xe MRI/MRSを用いた慢性閉塞性肺疾患に対する前臨床評価系の構築と応用

○山内紬起子

大阪大学医学系研究科　保健学専攻

【背景】近年、慢性閉塞性肺疾患（COPD）は患者数の増加が問題となっており、早期診断・治療法の確立が求められている。我々は、超偏極^{129}Xeを利用した磁気共鳴イメージング（MRI）によって自発呼吸下でのマウスの局所肺機能変化を定量評価することを可能とした。それにより、超偏極^{129}Xe MRIによる肺機能診断を利用した前臨床評価系構築の可能性を見出した。そこで、新たな抗炎症作用を有する薬物として期待されるピルビン酸エチル（EP）がCOPD発症に対する保護効果を有するか否か、超偏極^{129}Xe MRI肺機能診断法によって検討した。【方法】健常雄性ddYマウスにたばこ煙溶液（CSS）20μlを4日／週、LPS（0.1mg/ml）を1日／週の頻度で6週間気管内投与したCOPD病態群と、それらと併せてEP（2mg/ml）を5日／週で投与したCOPD治療群を作成した。MRI測定は、自作の連続フロー型偏極装置で生成した超偏極^{129}Xeを自発呼吸下のマウスに定常的に吸入させ、Agilent Unity-INOVA 400WB（9.4T）を用いて行った。呼吸同期撮像は圧センサーをマウス腹部に固定して行った。ガス交換率を表すf_D（%）は磁化率移動コントラスト（XTC）画像から求めた。肺換気能の指標である1回換気割合（r_a）は、肺胞空洞内ガス相信号の飽和回復動態から算出した。さらに、CSSR法により溶解相信号の飽和回復動態を観測し、Fickの拡散に基づくモデル解析から肺胞隔壁厚（h）、および肺胞組織空洞体積比（Vs/Va）、血流平均通過時間（τ）を定量評価した。【結果と考察】病態群ではr_a及びf_Dともに健常群よりも有意に低下した。これらの値は治療群で有意ではないものの回復傾向がみられた。一方、h、τに変化はなかった。CSSR法による検討では病態群において増加したVs/Vaが、治療群においては健常群とほぼ同値にまで低下することを確認した。以上の結果から、EPにはCOPD発症に対する保護効果を有する可能性が示唆された。超偏極^{129}Xe MRIはCOPDモデルマウスの肺機能評価に有用であり、本手法を用いた前臨床評価系は新薬探索ツールとして応用できる。

P-3-211　超偏極 ^{129}Xe MRI/MRSによる肺・脳機能同時計測の試み

○松本　浩伸

大阪大学医学系研究科　保健学専攻

【背景・目的】近年、超偏極 ^{129}Xeを利用することで磁気共鳴イメージング（MRI）により肺機能を評価することが可能となった。一方、^{129}Xeは脂溶性の希ガスであり、血中に溶けて容易に脳組織に拡散するため肺機能に加えて脳血流量など脳機能を測定できる。当研究室では、マウス脳内における ^{129}Xeダイナミクスを磁気共鳴分光法（MRS）にて簡便かつ精密に測定する独自の方法を開発してきた。本研究では、慢性閉塞性肺疾患（COPD）と脳機能との関連を調べるため、超偏極 ^{129}Xeを用いたMRI/MRSの肺脳疑同時計測により肺胞ガス交換能と脳血流量の変化を評価することを試みた。【方法】雄性ddyマウスにタバコ煙薬液（CSS）とリポ多糖（LPS）を六週間繰り返し気管内投与し作成したCOPDモデルマウス6匹と健常マウス5匹に自作の連続フロー型偏極装置で生成した超偏極Xeガスを自発呼吸下で吸入させながら、MRI/MRSを測定した。磁化移動コントラスト画像（XTC）はbalanced steady state free precession（b-SSFP）法に反転パルスを加えたパルス系列を用い撮像し、その画像を用いてガス交換率f_D（%）を求めた。次に脳のMRS測定は飽和回復法を使用した。90° RFパルスにより溶解相信号を飽和させ、その回復時間を変化させることで得られた飽和回復動態から信号減衰定数（α値）を算出した。病態群と健常群のα値とfd値とを比較検討することで相関関係を検証した。【結果】COPDモデルマウスにおいて、超偏極 ^{129}XeMRI/MRSを用いた測定により、肺機能と脳機能の変化及びその二項目間の良好な相関を観察できた。よって、COPDが脳機能に影響を及ぼすことが示唆された。【考察】肺と脳機能の疑同時計測により、肺機能に関連する脳血流量変化を測定し比較することが容易に可能になった。α値は脳血流量と脳組織のT1値に関連するパラメーターであり、病態群で二倍になったことから脳血流量が増加していることが推定できる。このことは、COPD患者群において健常の10%程度の血流量増加が観測されるとの報告からも支持されるが、T1値も大幅に短縮している可能性が示唆される。さらに、α値とf_D値との間に弱い相関が認められた。

P-3-212　Magnitude-based Asymmetric Fourier Imaging（MagAFI）

○重田　高志、今村　那芳、加地　潤一、木村　徳典

東芝メディカルシステムズ株式会社　MRI開発部

【目的】Asymmetric Fourier Imaging（AFI）は、画質のボケを防ぎながら撮像時間やTEを短縮できる手法である。代表的な手法としてMargosian [1] があるが、これは位相計算時の誤差によりアーチファクトが生じることがあり、改善策としてPOCSを用いる手法 [2] などが使用されている。一方、データを取得していない領域を0で埋める手法（0-filling）も、ボケが生じるがアーチファクトが少ない手法である。本検討では、位相情報を必要とせず、0-fillingを用いた絶対値画像を用いてAFIを行う新たな手法（MagAFI）[3] に対し、より詳細に評価を行った。

【方法】MagAFIでは0-filling後のmagnitude画像をk空間に戻した後、gainが対称sampling部分は1倍、それ以外を2倍にしたwindow関数をかけた後に画像化する。東芝製3T Vantage Titan™で収集した正常者の頭部3DGREのTOF画像やheavy T2*W画像などで評価した。フルサンプリングされた画像から非対称に1方向または2方向にundersamplingしたk空間データに対して、Margossian, MagAFI及びそれぞれをPOCSと組み合わせた4種類のAFIを適用した。評価は視覚的な評価と、フルサンプリングした画像とのRoot Mean Square Error（RMSE）を求めることで定量的に評価した。

【結果および考察】MagAFIは0-fillingに比べ、画像のボケが改善され、Margosian単独およびPOCS法との組み合わせと比べても、特に位相変化の大きい領域でアーチファクトおよびRMSEも低減した。Margosian+POCSでは繰り返し回数を上げても、MagAFI単独以下の画質であった。MagAFIは0-fillingの絶対値画像のみから作成でき、単純ながらも画質を改善できる手法である。

【文献】

[1] Margosian et al. Health Care Instrum.1, 195（1986）；[2] Haacke. JMR, 92, 126（1991）；[3] Kimura T, Imamura N. Proc of ISMRM 2013, pp3740.

P-3-213　Noninvasive evaluation of electric conductivity of the normal and diseased brain tissues

○Tha Khin Khin[1]、Stehning Christian[2]、鈴木由里子[3]、Katscher Ulrich[2]、Keupp Jochen[2]、
濱口　裕行[4]、Cauteren Marc Van[3]、工藤　與亮[4]、白土　博樹[1]

[1]北海道大学大学院医学研究科　放射線生物医工学分野、
[2]Philips Technologie GmbH, Hamburg, Germany、[3]Philips Electronics Japan、[4]北海道大学病院

Background and purpose：Electric conductivity of the tissues can be estimated noninvasively and in vivo using electric properties tomography（EPT）. The purpose of this study was to evaluate electric conductivity of the normal and diseased brain parenchyma using EPT. Materials and methods：MRI was performed in a normal subject and eight patients with brain tumors including glioblastoma and metastasis, using a 3T-scanner（Achiveva TX, Philips Medical Systems）. Phase information derived from the two dimensional T2-weighted images and three-dimensional steady-state free precession images was used to construct the conductivity maps. Conductivity values of the normal and diseased brain parenchyma were then calculated and compared. Results：Variation in conductivity values was observed among different tissues of the normal brain parenchyma and between the normal and diseased brain tissues. Normal gray matter had higher conductivity values than the normal white matter. The conductivity values of the brain tumors were higher than those of the normal brain parenchyma. Conclusions：Electric conductivity of the normal and diseased brain parenchyma was evaluated noninvasively. The conductivity maps provide additional information about the tissue architecture, and may play a role in characterization of various intracranial pathologies.

P-3-214　スライス厚測定における至適撮像条件の検討

○金居　啓介、神永　直崇、大塚　和人、浅田　敏夫、細越　光夫

独立行政法人国立病院機構水戸医療センター　放射線科

【目的】MRI装置における性能評価の一つにスライス厚測定があり、自施設のMRI装置の値を知っておくことは機器管理の点で非常に重要である。測定方法に関しては、NEMAやAAPMにより規定されているが、撮像パラメータなどの具体的な撮像条件は明記されていない。さらに、得られたプロファイルカーブよりFWHMを算出する際、測定者によって値にばらつきが生じる可能性がある。そこで、本研究ではスライス厚に影響を及ぼすと考えられるいくつかのパラメータを変化させることで、スライス厚測定に与える影響と至適撮像条件についての検討を行った。【方法】MRI装置はSiemens社製MAGNETOM Symphony 1.5TのHead-coilを用いて測定。NEMA基準に準拠した株式会社京都科学（型式MHR型）のファントムを用いてウェッジ法で測定した。撮像シーケンスはSpin echo法を用い、TR=800msec、TE=15msec、FOV=250、matrix=256×256、スライス枚数=3枚、受信バンド幅=122Hz/pixel、スライスギャップ=100%、スライス励起順=Interleave、1回加算とした。以上を基本パラメータとして、いくつかのパラメータを変化させ、スライスプロファイルの描出およびスライス厚測定を行った。なお、データの解析にはImage Jを用いて行った。【結果】matrix=256×256におけるプロファイルカーブにおいては、加算回数を大きくしてもプロファイルカーブ全体およびカーブのピークにおける値のばらつきは少なかったが、matrix=512×512においては加算回数が小さいとばらつきが多く、大きくしていくにつれてばらつきの少ない良好なカーブを得ることができた。また、TRの変化では大きくなるにつれピークの高いカーブが得られた。【まとめ】スライス厚測定のためのスライスプロファイルの作成には、TRをファントム内物質のT1値の3倍以上、さらに加算回数を可能な限り多く設定することが重要であると考えられる。

P-3-215　撮像条件編集ソフトウェアの検討

○太田　雄[1]、沖川　隆志[1,3]、杤山　博幸[1]、川村　傑[1]、増田　大介[1]、氏原晋太郎[1]、和田　博文[1]、笹尾　明[1]、北村　美穂[2]、木村　徳典[3]、古舘　直幸[3]、池戸　雅人[3]

[1]済生会熊本病院　中央放射線部、[2]東芝メディカルシステムズ(株)　九州支社、
[3]東芝メディカルシステムズ(株)　MR事業部MR開発部

【背景・目的】職域の多様化に伴ってMRI担当者のローテーションを導入する施設が多くなってきた。また、高磁場装置の導入によりASLなどシーケンスの種類も増加し、読影医からのオーダーも多様化している。しかし、MRI担当者の教育には一般的に長い時間を要することが多く、経験年数の違いにより、画質や検査内容に大きな変化が生じる可能性が懸念される。特に、ASLでは検査目的に応じてTI値を変更する必要があるが、TI値ごとに適したnssIRパルスの設定などが必要となる。検査ごとにそれらの値を設定することは、検査時間の延長や、エラーの一因となり得るため危険である。そこで、昨年当学会で報告したワンクリックで撮像パラメータを変更できる機能を持つDynamic-NaviをASLへ応用したASL-Naviを開発したので報告する。【方法】Vantage Titan™ 3T Ver2.21を使用し、本研究内容の目的・意義を説明した健常ボランティアにてASLの撮像を行い、検査目的に応じて変更するパラメータを抽出し、異なるTI値、撮像部位に応じてパターン分けを行った。そしてパターン分けをした撮像条件を登録することにより、ワンクリックで撮像条件の呼び出しが可能となるASL-Naviを作成した。パラメータ撮像条件はFFE3D_ASTAR TR6 TE2.1を用いて、TI値やプランの設定を撮像ごとに行う従来法と、ソフト使用法とで、撮像者間における画質の違いと再現性の程度を検討した。【結果結論】ASL-Naviを用いることで、操作者間の画質のばらつきを減らすことができ、再現性の高い検査を行うことができた。プランニング時間を短縮することも可能となった。また、読影医からもオーダーを出しやすいシステムを作成することができた。本ソフトウェアを使用することにより、患者登録から撮像までをスムーズに行うことのできる一助となる可能性が示唆された。

P-3-216　MR画像の画質評価指標としてのNPSの有用性と計測上の課題

○一関　雄輝[1]、宮本　宏太[1]、齋藤　俊輝[1]、永坂　竜男[2]、森　一生[1]、町田　好男[1]

[1]東北大学大学院医学系研究科　画像情報学分野、[2]東北大学病院　診療技術部放射線部門

【目的】我々はこれまで、主にプロペラ収集によるMR画像のNoise Power Spectrum(NPS)を検討し、NPSがk空間軌跡に依存するという理論通りの特性を示すということを確認するだけでなく、再構成フィルタの特性を反映するといった知見を得た。この結果はMR画像の画質評価におけるNPSの有用性を示唆しており、現在、MRIでの実用的なNPS計測法の検討を進めているところである。計測の実用化のためには、計測の再現性や正確性を検討することが必要になると考えられる。そこで今回は、複数機種のMRI装置について、いずれの装置でも理論通りのNPS計測ができるか、さらに、計測されたNPSが装置間のフィルタ特性等の違いを反映できているかについて検討することにした。
【方法】3社のMRI装置を用いて、プロペラ収集によりファントム画像を撮像した。撮像データの差分によりノイズ像を作成、そのフーリエ変換により2次元NPSを作成した。さらにその画素値(NPS値)を同じ大きさの周波数成分ごとに平均することにより1次元NPSを算出した。
【結果・考察】いずれの装置においても、2次元NPSの分布はk空間軌跡に依存し、低周波領域においてはブレードの重複によりNPS値の低下がみられるという、プロペラ収集の基本的なノイズ特性を示していた。また、1次元NPSでは中～高周波領域のNPS値のわずかな変化が確認でき、装置間のフィルタ特性の違いをかなり正確に反映しているものと考えられた。一方で、2次元NPS作成の際の差分ノイズ像の残差が、NPSの低周波領域に異常値として反映されてしまうということが明らかになった。そこで現在並行して、NPS計測の精度向上を目指して残差の原因についても検討を進めている。これらの検討結果をもとに、今後はさらに実際の画質評価におけるNPSの利用を検討していく予定である。

P-3-217　複数反転RF Pulse印可による信号抑制効果のシーケンスシミュレーション

○佐藤　正和[1]、八木　一夫[1,2]、畑　　純一[2,3]

[1]首都大学東京　健康福祉学部放射線学科、

[2]首都大学東京大学院人間健康科学研究科　放射線科学域、[3]東京大学医学部附属病院　放射線部

[背景・目的]生体内の各物質，組織系において縦スピンの回復時間が異なることを反映したパルスシーケンスとして，反転RF Pulse（IR Pulse）法が広く利用され，脂肪抑制（STIR）法または水抑制（FLAIR）法が知られている．STIR法は炎症などを描出する際に，FLAIR法は脳室近傍の病変を描出する際に用いられている．現在，非造影血管撮影法（MRA）としてTrue FISP法にIR Pulseを付加した手法も提案され臨床にて用いられている．これは複数のIR Pulseを信号取得前に負荷することにより背景信号と静脈信号を抑制し，動脈と背景信号のコントラストを向上する手法である．本研究では複数回のIR Pulseを用いることによる信号抑制効果を信号値シミュレーションにより検討することを提案する．

[方法]対象領域は中枢神経領域，腹部領域，骨盤部領域とし，背景信号の抑制効果を検討した．基本緩和式はBloch方程式とし，各組織のT1値，T2値を割り振り，信号強度をシミュレートした．プリパレーションパルスとして用いたIR Pulseは2, 3, 4回と重印加した場合を想定しそれぞれ計算を行った．また基本パルスシーケンスは定常状態グラディエントエコー系（TR/TE：5.2/1.7ms）とスピンエコー系（TR/TE：450/15ms）の2通りとした．

[結果]各IR Pulse間の間隔，4th IR PulseとRF pulseの間隔，そしてflip角を調整することにより，中枢神経領域，腹部領域，骨盤部領域における任意の組織を高信号で取得すること，または任意の信号を抑制することが可能であった．また，それぞれの信号値を比較した結果からコントラストの向上を確認することができた．

[結語]本結果により，複数回のIR Pulseを用いた場合の各部位または各組織の信号値の挙動が示された．これにより，背景信号を抑制したい場合，または目的の組織のみを強調させたい場合における最適なIR Pulseの印加時間を見出すことが可能となる．また，今後は臨床機に実装しPhantom実験等を行うことで，より正確な評価が可能になると考えられる．

P-3-218　MRI肝臓スキャンにおけるSmartPrep位置決めの自動化の検討

○後藤　隆男、桃沢　宏之

GEヘルスケアジャパン株式会社　研究開発部

【はじめに】肝臓MRIのダイナミック撮影では、造影剤の到達をシーケンスにより自動で感知するSmartPrepがよく用いられる。SmartPrepの励起領域を決めるTrackerは3次元的に正確な設定を必要とするため、これを自動化することはMRI検査のWorkflowの改善に繋がると考えられる。今回はこのSmartPrep Trackerの位置を自動で決める手法を検討したので報告する。【方法】画像は通常用いられる2Dスカウト画像（Axialは10枚）を用いた。Scout画像はSSFSEのプロトコルを用い、スキャン時間はそれぞれ21秒で息止め無しで撮像した。解析した画像は256x256分解能であり、感度補正は行っていない。また大動脈が黒く抜けるようにスライス方向のDephaserを従来より大きく設定した。SmartPrepの位置を決めるには大動脈の位置を同定しなくてはならないが、これにはまずAxial画像におけるCSFの位置を検出する。検出には脊椎の左右対称性を利用し、求めたCSFの位置を中心に、その周りを24x13ピクセルのサブウインドウを回転させ、大動脈が含まれるかどうかを判定する。この判定にもAdaBoostを用いた。大動脈が含まれると判定された場合はMean Shiftを用いて更に正確な大動脈の中心位置を求める。全てのAxial画像において以上のように大動脈の中心位置を算出することによってTrackerの位置を決めることができる。【結果及び考察】59例のボランティアデータから学習データ（6800サンプル）を作成し、学習データとは別の64例のボランティアデータからテストデータ（234サンプル）を作成した。このテストデータによる大動脈の検出率は98.3%であった。手動で置いた時のTracker位置との比較により算出された中心位置の誤差は、R/L方向が平均-0.12pixel、SD 0.84pixel、A/P方向が平均-0.13pixel、SD 0.93pixelであった。FOV480mmの場合、1.875mm/pixelである。以上の結果により、SmartPrep設定の自動化が十分可能であることがわかった。今後、実際の臨床データを使って検討を行いたい。

P-3-219　小麦粉パッド：CHESS法で現れる脂肪信号の消え残りは、米パッドと同様に「小麦粉パッド」で解消できる

○守屋　　進[1,2]、三木　幸雄[3]、宮地　利明[2]、金柿　光憲[4]、横林　常夫[1]

[1]医療法人石川医院、[2]金沢大学大学院医学系研究科　保健学専攻、
[3]大阪市立大学院医学研究科　放射線医学教室、
[4]京都大学大学院医学研究科　放射線医学講座（画像診断学・核医学）

【背景】周波数選択脂肪抑制法（CHESS法）は、空間磁場の不均一によって脂肪信号の消え残りが発生することがある。この現象の改善を行う方法として、米を素材とした「米パッド」を使用する報告がある。米以外にも、他の材料が使用可能かどうかの検討をおこない、米と同じ穀類であり、世界に広く流通する小麦粉が使用できないかと仮説を立てた。

【目的】米パッドとの比較により、小麦粉を袋に封入した小麦粉パッドがCHESS法の脂肪抑制画像の改良をおこなえるかどうかを検討することである。

【方法】10人の健常ボランティアにCHESS法を用いて膝矢断を撮影した。膝窩にスポンジを挿入して膝を曲げて撮像したもの、膝窩に米パッドを挿入して膝を曲げて撮像したもの、膝窩に小麦粉パッドを挿入して膝を曲げて撮像したもの、の3通りの画像を収集した。放射線科医師1名と診療放射線技師1名により、脂肪の消え残りの箇所をカウントする視覚評価をおこない、点数化して平均値を求めた。

【結果】スポンジで撮影された画像の評価点数は2.5、米パッドの評価点数は0.5、小麦粉パッドの評価点数は0.3であり、小麦粉パッドは、スポンジで撮影されたものと比較して有意に脂肪抑制の消え残りの箇所数を減らす効果を示した（$P < 0.05$）。小麦粉パッドと米パッドの比較では、有意な差はみられなかった（$P > 0.05$）。

【結論】小麦粉パッドは、膝窩におけるCHESS法を使用した脂肪抑制画像を改良することが可能である。

P-3-220　ハイブリッドPET/MRIシステムにおける減弱補正マップの検証：減弱補正用MR画像の信号雑音比に対する依存性

○島雄　大介[1]、南部　武幸[1]、原　　孝光[1]、久保　　均[1]、大西　貴弘[2]、石井　士朗[3]、宍戸　文男[1,3]、竹之下誠一[1,4]

[1]福島県立医科大学　ふくしま国際医療科学センター　先端臨床研究センター、
[2]シーメンス・ジャパン株式会社、[3]福島県立医科大学医学部　放射線医学講座、
[4]福島県立医科大学医学部　器官制御外科学講座

PET/CTの有用性が認められ臨床においてその地位が確立されたのに続き、PET/MRI装置の臨床利用が広まりつつある。PET/MRIの利点の一つに、電離放射線の被曝無しにMR画像により解剖画像情報が得られることが挙げられる。一方で、PET/CTではPET画像再構成で必要となる減弱補正を直接CT画像から得られる減弱補正マップを利用して実行できるのに対し、PET/MRIではMR画像から減弱補正マップを推定しなければならない。

ある臨床用PET/MRI装置では、Dixon法により得られたMR画像を利用してセグメント法により減弱補正を行う手法を採用している。この手法では、空気、脂肪、筋肉、肺をセグメントとして分離する。我々は、このセグメント法による減弱補正はDixon法により得られるMR画像の信号雑音比に影響されるのではないかと仮説を立てた。この仮説を検証するために、いくつかの異なる信号雑音比となるMR画像が得られるようなDixon法のシークエンスを作成し、健常ボランティアをスキャンした。このとき、ボディ・アレイ・コイルの使用の有無により、信号雑音比の変化の幅が大きい状態を再現した。

その結果、ボディ・アレイ・コイルを使用した場合はすべてのシークエンスで上記の4種類の組織を正しく分離できたのに対し、ボディ・アレイ・コイルを使用せずガントリー・コイルのみでのスキャンの場合、信号雑音比が推奨値から25%以上低下するシークエンスでは各組織を正しく分離することが出来なかった。この結果から、被検者の体型によっては減弱補正に使用するMR画像の信号雑音比が大きく低下することがあるため、そのシークエンスの調整が必要となる場合もあることが示唆された。

P-3-221　頭部3D T1-FFE Quick3D'sにおけるWET法の有用性

○福場　崇[1]、中井　敏昭[1]、山本　明人[1]、増元　光[1]、岩瀬　秋吉[1]、河野　泰成[1]、村山　和宏[2]、植田　高弘[2]、山田　雅之[3]、片田　和広[4]、池戸　雅人[5]、二宮　綾子[5]

[1]藤田保健衛生大学病院　放射線部、[2]藤田保健衛生大学医学部　放射線医学、
[3]藤田保健衛生大学　医療科学部、[4]藤田保健衛生大学医学部　先端画像診断共同研究講座、
[5]東芝メディカルシステムズ(株)

【目的】頭部造影後の3D撮像では、各種病変の判読に脂肪抑制を併用した撮像が重要である。今回我々はT1-FFE Quick3D'sに各種脂肪抑制パルスを併用した撮像と水選択励起であるWET法を併用した撮像とで、各手法の有用性について比較検討した。【方法】使用装置は東芝製Vantage Titan3T、コイルはAtlas SPEEDERヘッドを使用した。基礎検討として、白質と灰白質のT1値を模擬したファントムと、造影剤に相当するT1値の短いファントムを作成し、ベビーオイルと一緒に撮像を行った。脂肪抑制なしと、4種類の脂肪抑制(Standard、Strong、Enhanced Fat Free、WET)の撮像を行い、ベビーオイルのシグナルの測定及び、白質と灰白質、白質と造影剤を模擬したファントムのCNRを測定した。当院倫理委員会の承認を得た健常ボランティアのEnhancedとWETの撮像を行い、白質を基準として、灰白質、尾状核、被殻、視床の各CNRを測定し検討を行った。さらに造影剤注入後のEnhancedとWETの臨床データのCNRを測定し比較した。【結果・考察】ファントムによる基礎実験では、Enhanced、Strong、WET、Standardの順で脂肪抑制効果が高かったが、4種の脂肪抑制法のCNRに差は小さかった。一方ボランティア画像や臨床画像では、WETを使用したほうがEnhancedよりCNRが高く白質灰白質のコントラストがつき、基底核部の解剖も観察しやすい結果となった。ファントムと実際の頭部データとのCNRの違いは脂肪抑制法の特性の違いによるものと考えられた。脂肪抑制パルスを照射することにより脂肪抑制を行う方法では、脂肪抑制パルスがオフレゾナンスパルスとなり、高分子を多く含む白質灰白質などの信号がMT効果により低下してしまうことが考えられる。それに対しWETはBinominalパルスを利用した水選択励起法なので、MT効果の影響を受けなかったことが考えられる。脂肪抑制効果としてはEnhancedがすぐれているが、WETによる撮像は組織間コントラストがすぐれているので、組織間のわずかなコントラスト差を描出する頭部の脂肪抑制3D撮像には，WETによる脂肪抑制法が有用であると考えられた。【結論】頭部造影後の脂肪抑制3D撮像では、WETの併用が有用である事が示唆された。

P-3-222　3.0T装置におけるflow artifact抑制を目的とした造影RF spoil型FE3D_fc sequenceの最適化

○高橋　宗正[1]、矢澤　夏佳[2]

[1]北海道社会事業協会帯広病院　画像診断科、[2]東芝メディカルシステムズ

【背景・目的】3.0T装置にて、RF spoil型FE3D_fc sequenceを用いた造影転移性脳腫瘍検索を行った際、Gdによって信号値が増強された血液のin-flow効果によるflow artifactのため、すべての患者において良好な画像を得られるわけではなく、時に診断の妨げになるケースを経験する。本研究の目的は、このsequenceを用いて血流によるflow artifactの抑制を目的とした撮像条件を検討することである。
【方法】装置は東芝社製Vantage Titan3T、coilはWhole Body coil、Atlas SPEEDER Head coilを使用した。脳白質・腫瘍を想定した濃度の異なる複数のGd希釈液と蒸留水を封入した自作ファントムを、TR/TE固定条件下(12/4.6ms)にてFlip Angle(以下、FA)を7～22degまで3deg間隔で変化させ撮像し、脳白質/腫瘍のCNR・蒸留水に対する各腫瘍の信号増強比率(contrast enhancement ratio：CER)を求め、比較検討した。Gd希釈液と人工透析用ポンプを用いて作成した模擬血管ファントムにてflow artifactを出現させるための拍動を持たせ、同様にFAを変化させ撮像した。得られた画像からLine ROIのprofile curveを作成し、flow artifactの比較評価を行った。当院倫理委員会にて承認を受け、本研究に同意の得られた患者ボランティア3名に対し、同様に撮像しflow artifactについて4段階の視覚評価を行った。
【結果】数値シミュレーションの結果、脳白質(T1値：831 ± 0.3ms)/腫瘍のCNRは、淡く造影された腫瘍を想定したGd0.4mmol/L(T1値：705 ± 4.7ms)においてFA7deg・FA10degにて、統計学的有意差を認め低下した($p < 0.01$ $p < 0.05$)。CERはいずれのFAにおいても変化は少なかった。profile curve・ボランティア撮像によるflow artifactは、共にFA7degで最も小さかった。
【結論】FAが小さいほどflow artifactは減少したが、脳白質/腫瘍のCNRはFA7deg・FA10degにおいて低下したため、TR/TE固定条件下にて、FA13degに設定することで良好なCNRを維持しつつ、flow artifact抑制効果も期待できると考えられた。

P-3-223　3.0Tにおける3D isotropic FSE T1WIの開発

○立花　美紀[1]、吉澤　延之[1]、黒川　眞次[2]、原田　邦明[1]、板垣　博幸[1]

[1]株式会社日立メディコ　MRIシステム本部、[2]株式会社日立製作所　中央研究所

【背景と目的】3.0T MRI装置においてT1コントラストを得るためには、T1値の延長やスライス間の干渉などの理由により、一般に1.5T MRI装置よりも長い撮像時間を要する。
我々は3.0T MRIにおいて、1.5T MRIと同等のT1コントラストを取得できる2DSEを開発した。
更に今回、新しく開発した3D FSEによるisotropic T1WIにおいて、撮像条件を検討し、T1WI撮像シーケンスである2DSE、3DRSSGと比較評価を行ったので報告する。
【方法】MRI装置は株式会社日立メディコ社製TRILLIUM OVAL 3.0Tを用いた。対象は研究の目的・意義を説明し、文書による同意を得た健常ボランティアである。
1) 臨床で許容される撮像時間内でコントラスト、SNRを満たす撮像条件を検討した。
2) 3DFSE、2DSE、3DRSSGそれぞれの脳白質と灰白質のROI平均値比を測り、T1コントラストを比較した。
【結果と考察】撮像条件は以下の通りとなった。
3DFSE，FOV=250，TR/TE=650/7.4，Thickness/Interval=1.0mm/0.5mm，Matrix=256x256，
RAPID=4.0，NSA=1，EF=20，200slice，max/minFA=170/50，ScaanTime=5：27
各シーケンスともに見た目上充分なT1コントラストが得られ、各シーケンスのROI平均値比は、3DFSE=1.47、2DSE=1.31、3DRSSG=1.21であり、3DFSEによるisotropic T1WIにおいて、他のシーケンスと遜色のないコントラストが得られることを確認した。
【結論】3DFSEによるisotropic T1WIは臨床上充分に使用可能な撮像時間で撮像でき、従来撮像シーケンスと比較して同等以上のT1コントラストを有する。更に多断面再構成を実施することで撮像回数も減らすことができ、3.0T MRI検査において有用であることが示唆された。

P-3-224　脳転移検索等における造影後HOP-MRA撮像の基礎的検討

○片岡　　剛[1]、佐々木康人[1]、河野奈々恵[2]

[1]等潤病院　放射線科、[2]東芝メディカルシステムズ

【背景・目的】脳転移などの検索において造影検査は有用であるが、血管等と転移などの病変部との判別がわかりにくい場合がある。
この解決方法として、血管をBlack Bloodとするため再収束パルスを可変させたシーケンスやプリパルスとしてMPGパルスを用いたもの、またはMPGパルスを使用した撮像・使用しない撮像とを同時収集したシーケンスによる検討などを散見する。
当院のMRI装置においてMPGパルスを用い、dual TEとしてそれぞれTEが異なるものの2種類の画像の取得が可能なHOP-MRAというシーケンスが使用できる。しかしながらこのシーケンスにおいての2nd TEは本来FSBBとして用いられるためにlong TEであり、信号が低下する可能性がある。そのためこのシーケンスを造影後の撮像に使用するために信号値等がどう変化するか検討を行った。
【方法】使用装置は東芝メディカルシステムズ社製1.5TMRI EXCELART Vantage Powered by Atlas Atlasを使用。
ファントムとして、病変部を想定したもの・白質・灰白質・脳脊髄液のT1値に近づけたGd希釈ファントムを作成。撮像後に2つのTEの重み付けを変化させた画像も合わせて信号値を測定し、病変部を想定したファントムのCNRを求めた。
【結果】2nd TEでは1st TEより信号値・CNRが低下した。これはlong TEであり位相分散のため信号が低下、またそのためにノイズも増加しCNRも下がっていったと考えられる。
今検討においてファントムでの信号値等の変化が確認できた。実際の臨床において使用可能であるか検討していきたい。

P-3-225　Composite RFパルスを用いたSaturation Recovery法によるBrain T1mappingの検証

○森田　康祐[1,2]、小味　昌憲[1]、北島　美香[2]、浪本　智弘[2]、平井　俊範[1,2]、橋田　昌弘[1,2]、
山下　康行[2]

[1]熊本大学医学部附属病院　中央放射線部、[2]熊本大学大学院　放射線診断学分野

【目的】Saturation Recovery法でRFパルスの精度はT1値を計測する場合に重要な因子の1つである。今回、Composite RFパルスを用いることでBrain T1mappingの白質、灰白質のT1値を検証した。
【方法】Composite RFパルスとConventional RFパルスでSaturation Recovery法を用い、自作ファントムと同意の得られた健常ボランティアのin vivo studyを行った。使用装置はPhilips社製Achieva 3.0T X-series TXを用いた。自作ファントムは、T1値=200～1900ms、T2値=50～120msとした。得られた画像から自作ファントムでは任意の関心領域を設定し、in vivo studyでは白質、灰白質に関心町域を設定しT1値と偏差を計測した。Paired t-test（p＜0.0.5）で有意差検定を行った。
【結果】ファントムでは、Composite RFパルスと比較してConventional RFパルスでT1値と偏差が大きくなり（p＜0.0.5）、Composite RFパルスでは、偏差が約5%となった。In vivo studyでは、白質と灰白質の平均T1値±偏差は、Composite RFパルスと770.1 ± 46.6ms、1264.1 ± 68.8ms、Conventional RFパルスで888.2 ± 75.2ms、1556.9 ± 143.0msとなった。
【結論】Composite RFパルスのSaturation Recovery法を用いることで高精度のBrain T1mappingが可能となり、頭部病変の治療効果判定や様々な領域での有用性が期待できる。

P-3-226　Myelin mapを用いた脊髄損傷の早期機能的予後予測

○許斐　恒彦[1,2]、藤吉　兼浩[1,2]、疋島　啓吾[3]、小牧　裕司[3]、戸山　芳昭[2]、岡野　栄之[3]、
中村　雅也[2]

[1]独立行政法人国立病院機構村山医療センター　整形外科、[2]慶應義塾大学　整形外科、
[3]慶應義塾大学医学部　生理学

【目的】髄鞘は非常に強い制限構造であるため、その中に存在する水分子の拡散運動も制限される。その髄鞘内の水分子の変位をもとに拡散MRIを用いて画像化を試みたものがMyelin mapであり、数μmの単位で組織の情報を検出することが可能となる。本研究の目的は圧挫損傷後の脊髄の変化をMyelin mapにより経時的に描出し、脊髄損傷の機能的予後予測が可能であるかを検証することである。
【方法】コモンマーモセットの第5頸椎高位に損傷程度の異なる3種類の圧挫損傷モデル（15，17，20g損傷：軽度、中等、重度損傷群）を作製し、7テスラ小動物用MRIを用いて経時的に撮像した。計算機処理ソフトIDL（ITT）を用い組織の拡散変位分布より得た情報からMyelin mapを作成した。機能評価として握力、ケージ登坂能力、24時間運動量、総合運動機能を計測した。その後LFB染色とHE染色を用いて組織学的検討を行った。
【結果】軽・中等度（15、17g）損傷群では損傷後1週で脊髄辺縁に残存する髄鞘をMyelin mapは描出していたが、重度（20g）損傷群ではほとんど残存する髄鞘はみられなかった。受傷後早期（1週目）の比較から、重度損傷群では残存髄鞘領域が全脊髄面積比の20%を下回り、慢性期にかけてさらに減少していった。一方で軽中等度損傷群では一定の回復傾向が認められた。10週におけるMyelin mapの所見はLFB染色を反映しており、残余髄鞘面積と各運動機能スコアには強い相関を認めた。
【考察および結論】今回の検討から、脊髄損傷後の残存髄鞘領域面積が損傷強度依存的に変化していることがMyelin mapでみとめられた。受傷後早期（1週目）の比較から、重度損傷群では残存髄鞘領域が全脊髄面積比の20%を下回り、慢性期にかけてさらに減少していった。一方で軽中等度損傷群では一定の回復傾向が認められた。運動機能評価からは重度損傷群では、完全損傷を呈し機能回復はほとんどみられず予後不良であったことから、約20%の残存髄鞘領域の有無が長期的な運動機能予後の指標となる可能性が示唆される。

P-3-227　症候性骨髄腫の予測に対するIDEALの有用性の検討

○高須　深雪[1]、海地　陽子[1]、谷　　千尋[1]、伊達　秀二[1]、穐山　雄二[2]、黒田　芳明[3]、坂井　　晃[4]、
粟井　和夫[1]

[1]広島大学病院　放射線診断科、[2]広島大学病院　診療支援部、[3]広島大学病院　血液内科、
[4]福島県立医科大学医学部　放射線生命科学講座

目的：無症候性骨髄腫は1年に10%が症候性骨髄腫へ移行するとされているが、その予測因子に関しては明らかではない。本研究では、無症候性骨髄腫患者の限局性病変を示さない腰椎をIDEALにて撮像し、Fat signal fractionの症候性骨髄腫の予測に対する有用性を検討した。対象と方法：3T-MRI装置を用い、多発性骨髄腫47人（無症候性骨髄腫23人、症候性骨髄腫24人）の腰椎を撮像した。IDEALのfat imageとin phase imageより、限局性病変を示さない第1～3腰椎からfat-signal fraction（FSF）を算出した。症候性骨髄腫の予測因子として性別、年齢、FSF、MR信号パターン（MR pattern）、生検によるbone marrow plasma cell percentage（BMPC%）、IgAモノクローナル蛋白、M蛋白量、血清アルブミン、血清β2-microglobulin（β2m）、β2m/albumin比、κλ比を用いた。統計解析としては単変量解析、多重ロジスティック回帰分析、ROC曲線を用いた。結果：単変量解析ではMR pattern、FSF、BMPC%、M蛋白、β2m、β2m/albumin比が症候性骨髄腫に関与していた。多重ロジスティック回帰分析ではβ2m、FSFが無症候性骨髄腫と症候性骨髄腫の分離に寄与していた。局面下面積はFSF 0.805、β2m 0.844、BMPC% 0.793であった。結論：IDEALを用いたFSFは症候性骨髄腫と無症候性骨髄腫で有意差を示し、FSFとβ2mがその分離に有用であった。症候性骨髄腫と無症候性骨髄腫のFSFの判別能は、生検によるBMPC%と同等であった。

P-3-228　脊髄MRI検査に対するVariable Refocus Flip Angle 3D FSE（Cube）の基礎的検討

○園田　　優、小泉　百未、高石　真人、永友　秀樹

聖隷福祉事業団聖隷佐倉市民病院　放射線科

【背景】当院では脊椎側弯症の専門外来があり，術前に全脊椎MRI検査を施行している．脊椎側弯症の検査は脊髄の曲がりに合わせて撮像を行うため通常の全脊椎MRI検査時間より長くなる．それに加え脊椎側弯症の患者は学童期の患者が多く，長い検査には耐えることができない．そこで、Variable Refocus Flip Angle 3D FSE（以下，Cube）を用いて，上部，下部2回撮像を行い，画像再構成にて脊髄に合わせたSagittal画像が得られないかと考えた．

【目的】脊髄MRI検査に対するCubeの至適撮像条件を検討するため基礎的検討を行ったので報告する．

【方法】1, ファントム実験：GE社製Discovery 750wを用いて，各撮像条件（TR, ETL, BW, Cube enhance）を変化させたときの性能評価ファントムの模擬腫瘤部と生理食塩水のSignal, Noise, SNRの変化について計測した．2, ボランティア：ファントム実験で求めた撮像条件を用いて，健常ボランティア5名の脊髄と脳脊髄液のCNRと画質について検討した．

【結果】1, ファントム実験：TRを長くするとSignalは大きくなり，TR 3000msecを超えるとプラトーに達した．Cube enhanceがSpineになると生理食塩水と他の模擬腫瘤のSNRの差が大きくなった．ETLを大きくするとSignalは低下し，Noiseは120を超えると安定した．また，Cube enhanceをNormalよりもSpineにすることで生理食塩水と他の模擬腫瘤のSNRの差が大きくなった．BWを大きくすると生理食塩水のSNRが減少した．他の模擬腫瘤は若干増加した．Cube enhanceをSpineにすることで生理食塩水のSNRは減少が大きくなった．2, ボランティア：当院の脊椎T2強画像の撮像条件と検討したCube撮像条件のCNRと画像に乖離があった．

【結語】CubeのETL, BW, Cube enhanceの基礎的検討を行うことができたが，臨床画像ではコントラストのみではなく，画像の均一性，アーチファクトも考慮する必要がある．

P-3-229　T2mapを用いた腰椎椎間板の変性評価

○石坂　　友[1]、宮崎　達也[1]、洞田貫啓一[2]、植木　茂樹[3]、松山　智尋[1]、高久　太幹[1]、木村　恵太[1]
[1]メディカルスキャニング御茶ノ水、[2]メディカルスキャニング渋谷、[3]メディカルスキャニング東京

【目的】椎間板変性症が進むと、椎間板のクッション性が少なくなり、靭帯の変性も加わった結果、骨棘が形成され変形性脊椎症を発症する。現在、MRIによるT2強調像にて変性の有無を相対的に評価することは可能ではあるが、T2mapにより椎間板中の微量な水の含量の変化をより詳細に捉える事が出来、定量化が可能となる。定量化により､治療や変形性脊椎症への予防の有用な指標となると考えられる。そこで我々はT2mapによる腰椎椎間板の変性評価を行った。
【方法】装置は3T-Verio（SIEMENS社製）、Spine-coilを使用。対象は変形性腰椎症、またはヘルニア疑いにより腰椎MRI撮影を行った75名、ルーチン検査撮影後、医師の指示によりT2mapを追加施行した。また、正常ボランティア（42名）による撮影も同条件にて行った。T2mapによる解析を前方線維輪、後方線維輪、髄核に対しT2値の計測を行い評価した。
【結論】T2強調像にて椎間板変性度を分類し、変性を認めた箇所は重症度に比例してT2値の減少も認めた。T2mapを用いることで、腰椎椎間板変性の視覚的、定量的評価が可能であった。また、正常ボランティアを撮影し、年代別の平均T2値を知ることで撮影条件の最適化をすることが出来、年齢による加齢性変化との比較も可能となった。

P-3-230　椎体の加齢性変化；3T MRI　IDEAL IQを用いた脂肪沈着評価の初期検討

○林田　佳子、大木　穂高、小林　道子、桑原　千恵、小笠原　篤、掛田　伸吾、青木　隆敏、
興梠　征典
産業医科大学　放射線科

【目的】正常椎体の加齢における脂肪沈着の定量的評価を、3T IDEAL IQを用いて検討する。【対象および方法】骨盤部及び上腹部3T MRIを施行した症例で、IDEAL IQ法（Iterative Decomposition of water/fat using Echo Asymmetry and Least-squares Estimation）を撮影しえた患者のうち、1）悪性腫瘍 2）血液疾患，代謝性疾 3）肝、腎機能障害 4）自己免疫性疾患を有さない患者42例を対象とした。（19-82才平均年齢63.1years）。2人の放射線科医が、コンソール上で椎体（L2-5）にROIをおき、腰椎のFat fraction（%）T2＊値（Hz）値を計測した。55才以上、55才以下、及び男女の4群を検討対象とし比較検討した。使用機種はGE社製 3T MRI Discovery 750Wで、IDEAL IQの撮像条件は以下の通りである（TR/TE/FA=6.3/2.4/12 撮像時間22秒 matrix 320×192 FOV 28×28cm 厚さ4mm NEX 1）【結果】椎体のFat fractionは年齢に応じ高くなる傾向にあり（$p<0.05$）、T2＊値は下がる傾向にあった（$p<0.05$）。Fat fractionは特に、高齢の女性群にて高く、反対に、T2＊値は若い男性群にて高い傾向にあった。【結語】IDEAL IQ法を用いることで、椎体の加齢性変化を定量的に評価できる可能性があると考えられた。

P-3-231　演題取り下げ

P-3-232　脊椎MRIにおける画像輝度分布の特徴解析処理を用いた矢状断面および椎間板断面の自動検出方法の開発

○篠田　健輔[1]、劉　　鵬飛[1]、久原　重英[1]、古閑　元典[2]、林　　真弘[2]、横山　健一[2]、濱田　健司[3]、
橋本　直也[3]、宮崎　　功[3]、似鳥　俊明[2]

[1]東芝メディカルシステムズ(株)　MRI事業部、[2]杏林大学医学部　放射線医学教室、
[3]杏林大学医学部付属病院　放射線部

[目的]MRIによる脊椎の診断では、撮像断面位置を正確に求める必要があるが、3次元に湾曲する脊椎を矢状断面と冠状断面の2方向から参照して、患者の体格や側湾に合わせて、特に椎間板ごとに、撮像位置決めをするためには、時間と手間を要する。そこで、本稿では、位置決め用に撮像する矢状断面と冠状断面の2つのマルチスライス像から、主に診断に用いられる2断面(脊椎に合わせた矢状断面、椎間板に合わせた軸状断面)の撮像位置を、操作者の指示入力を用いずに自動検出する手法を提案する。

[方法]1.5T MRI装置(Excelart Vantage TM, Toshiba Medical Systems)で撮像した合計21名分の健常者の画像データ(腰椎、頸椎、胸椎について各7名)を対象として、実験を行った。撮像条件は、2D Field Echo法を用い、矢状断像は、TR/TE=136/2.3、Matrix=128x256、スライス数=20、冠状断像は、TR/TE=68/2.3、Matrix=128x256、スライス数=10とした。提案手法は、椎体、椎間板、脊柱管などの複数の特徴的な輝度分布を検出し、脊椎の領域を求め、椎間板の位置と方向を決定する。検出精度は、検出した各断面の法線ベクトルと、手入力により設定した各断面の法線ベクトルの角度誤差により評価した。

[成績]実験の結果、21名分のデータの全てにおいて、検出に成功した。手入力により設定した各断面との角度誤差は、下記の通りであった。腰椎:矢状断面(7断面)=1.37 ± 0.35度、椎間板断面(42断面)=2.34 ± 1.56度。頚椎:矢状断面(7断面)=1.22 ± 0.75度、椎間板断面(42断面)=4.54 ± 2.61度。胸椎:矢状断面(7断面)=1.23 ± 1.21度、椎間板断面(83断面)=2.55 ± 2.32度。

[結論]本稿では、位置決め用マルチスライス像を対象として、診断に用いられる矢状断面と椎間板断面の撮像位置を自動検出する手法を提案した。実験結果が示すように、本技術は、患者ごとに異なる複数の撮像断面を、早く、再現性よく、正確に求めることが可能であり、技師・患者双方にとって有益であると考えられる。

P-3-233　小口径高性能傾斜磁場コイルとTR制御RFコイル用いたマウス脳内^{13}Cグルコース代謝画像の検出

○森川　茂廣[1,2]、加藤　智子[1]、中谷　　仁[1]、椎野　顯彦[1]、犬伏　俊郎[1]

[1]滋賀医科大学　MR医学総合研究センター、[2]滋賀医科大学　基礎看護学講座（形態・生理）

【目的】脳のエネルギー代謝の基本となる^{13}Cグルコースをトレーサーとする代謝画像の研究は脳病態の解析に有用であるが、その検出感度は低く実際の応用は容易ではない。特にマウスではアルツハイマー病など、様々な疾患モデルが確立されているものの、脳の容積は極めて小さく、生体レベルで脳の^{13}C代謝画像を得ることは極めて困難である。今回、高性能傾斜磁場コイルにTR制御のマウス脳用のRFコイルを組み合わせ、投与した^{13}Cグルコースからマウス脳内で生成されるGlu/Gln画像の検出を試みた。【方法】MR装置はAgilent社7T Unity InovaにMagnex社の内径60mm、最大傾斜磁場強度100G/cmの傾斜磁場コイルを用いた。^{1}Hコイルは TR制御による外径60mmの容積コイル（Tx）と直径15mmの表面コイル（Rx）（高島製作所製）を導入し、これに手製の^{13}C表面コイルを組み合わせた。パルスプログラムはhetero-nuclear multiple-quantum coherence（HMQC）にCSIあるいはEPSIを組み合わせた^{1}H検出^{13}Cスペクトロスコピックイメージングを使用し、データ処理プログラムは、Matlabで作製した。CSIは8x8の位相エンコードのk-spaceの4隅を省略した44ステップとし、EPSIはread方向16pt、位相エンコードを8stepとし、いずれも最終的に32x32マトリックスの画像を構築した。【結果及び考察】lactateファントムを用いた検討では、測定時間を同じに設定すると、CSIの方がEPSIに比べてやや良好なS/Nの画像を得ることができた。マウスに^{13}Cグルコースを投与した実験では、CSIでは約20分の時間分解能で脳内でのGlu/Gln画像を得たが、EPSIでは現在のところ良好な画像を得るには至っていない。高い磁場均一性が要求されるEPSIでは動物を用いた場合には、不利となるためと考えられた。【結論】小口径高性能傾斜磁場コイル、TR制御^{1}H-RFコイルと^{13}C表面コイルを組み合わせ、^{13}Cグルコースからマウス脳内で生成されるGlu/Gln画像を約20分の時間分解能で観察することができた。

P-3-234　ラット脳賦活領域における血行動態変化の検出を目的とした塩酸メデトミジンによる麻酔プロトコルの検討

○山田　雅之[1]、高野　一輝[1]、河合　友樹[1]、加藤　良一[1,2]

[1]藤田保健衛生大学大学院保健学研究科　医用放射線科学領域医用画像情報学分野、
[2]藤田保健衛生大学医療科学部　放射線学科

【背景】脳局所の神経賦活領域を可視化できる機能的MRI（以下，fMRI）は，実験小動物を対象とした基礎医学研究においても非常に有用なツールであるが，ヒトと異なり撮像時には適切な麻酔（鎮静・鎮痛）が必須である．このため齧歯類実験動物であるラットを対象としたfMRIでも様々な薬剤による麻酔プロトコルが利用されており，fMRIに特化した麻酔薬の選択と麻酔プロトコルの最適化が重要となる（Masamoto K and Kanno I，2012）．【目的】本研究では実験小動物用永久磁石型MRI装置（以下，コンパクトMRI）を用いた“ラット脳賦活領域における血行動態変化の検出と可視化（以下，Hemodynamic based fMRI）”を実現するプロセスとして，近年fMRIでの有用性が報告されているα2アドレナリン受容体作動薬（Fukuda M，2013）の一種である塩酸メデトミジン（日本全薬工業・ドミトール）を用いた麻酔プロトコルについて，その経時的な生理学的特性を吸入麻酔薬であるイソフルラン（DSファーマ・イソフル）と比較し，Hemodynamic based fMRIにおける有用性を検討する．【方法】対象は雌のWister/STラット6匹（SLC・200-230g）を用いた末梢神経電流刺激による一次体性感覚野賦活モデルとし，それぞれの麻酔下における血圧（平均動脈圧），呼吸数，直腸温のほか，神経活動の指標として一次体性感覚野における脳血流量（以下，CBF）および細胞外電位（以下，LFP）を脳定位固定装置（ナリシゲ・SR-5R）上で経時的に同時計測し，MATLAB（MathWorks・Version 8.1）を用いて一元的に解析した．さらに本検討を踏まえ，1.5T-コンパクトMRI（DSファーマ・MRminiSA）においてHemodynamic based fMRIを試行した．【結果と考察】末梢神経電流刺激に対する血圧，CBF，LFPの反応特性において塩酸メデトミジンとイソフルランとの間に有意な差を認め，コンパクトMRIを用いたHemodynamic based fMRIによる神経賦活領域の可視化では塩酸メデトミジンの有用性が明示された．さらにα2アドレナリン受容体作動薬である塩酸メデトミジンの薬理作用はイソフルランと大きく異なることから，経時的に変化する生理学的特性を十分に考慮した本プロトコルは妥当であると考えた．

P-3-235　実験小動物用永久磁石型コンパクトMRI装置におけるLDF based rCBFの同時計測に関する検討

○山田　雅之[1]、高野　一輝[1]、河合　友樹[1]、加藤　良一[1,2]

[1]藤田保健衛生大学大学院保健学研究科　医用放射線科学領域、
[2]藤田保健衛生大学医療科学部　放射線学科

【目的】実験小動物用永久磁石型コンパクトMRI装置（以下，コンパクトMRI）において，ラット脳を対象としたレーザードップラー式局所脳血流量計測（以下，LDF based rCBF）との同時撮像を実現し，脳賦活領域における血行動態変化の検出と可視化（以下，Hemodynamic based fMRI）における有用性を検討する．
【方法】対象は雌のWister/STラット（SLC・200-230g）とし，MRIは1.5Tのコンパクト MRI（DSファーマバイオメディカル・MRminiSA MRT-A1508AC）に，本研究の目的に沿って作製したラット専用アクリル製頭部固定ベッドと頭部撮像コイル（内径38mm送受信兼用）を組み合わせて使用した．LDF based rCBFには接触型レーザー血流量計（オメガウェーブ・FLO-C1）を使用し，磁化率アーチファクトが低限するよう考案した方法にて光ファイバー式フレックスプローブの先端を加工し，頭蓋骨に固定した．多チャンネルAD変換器（ADI・PowerLab）と専用ソフトウェア（ADI・LabChart）を組み合わせて統合的生体モニタリングシステムを構築し，LDF based rCBFや対象動物の各種バイタルサイン（血圧・呼吸数・直腸温）と同時に，コンパクトMRIの動作信号を一元的に記録した．その経時記録データを取得画像と共に解析し，それぞれのモダリティの影響について確認した．さらに，この同時計測システムをコンパクトMRIにおいて試行したHemodynamic based fMRIに適用し，その有用性を検討した．
【結果と考察】MRIとLDF based rCBFの同時計測は，コンパクトMRIにおいてマルチモーダルな生体情報の取得を可能とした．またHemodynamic based fMRIでは，ラット脳における一次体性感覚野の局所血流量を同時に計測でき，麻酔プロトコルの検討（山田雅之・JSMRM第41回徳島）や末梢神経電流刺激の最適化（高野一輝・JSMRM第41回徳島）での有用性が示された．本研究で実現したMRIとLDF based rCBFの同時計測は，超高磁場装置に比較して性能や仕様に様々な制限をもつコンパクトMRIの利用価値を高め，ラットを対象とした脳虚血モデルの作出と評価への応用など，基礎医学研究におけるコンパクトMRIの用途を広げる可能性も示唆された．

P-3-236　実験小動物用低磁場MRI装置を用いたhemodynamic-based fMRIによる神経賦活領域の検出

○高野　一輝[1]、山田　雅之[1,2]、河合　友樹[1]、加藤　良一[1,2]

[1]藤田保健衛生大学大学院保健学研究科　医用放射線科学領域医用画像情報学分野、
[2]藤田保健衛生大学医療科学部　放射線学科

【緒言】実験小動物の脳内神経活動を可視化する方法として，磁化率効果に鋭敏な超高磁場MRI装置によるBOLD-based fMRIが確立されており，すでに基礎医学研究にも広く利用されている．一方，近年実験小動物用に開発された永久磁石型コンパクトMRI装置（以下，コンパクトMRI）は，そのような超高磁場装置とは一線を画する低磁場装置であり，利用できる撮像法に制限があるなど仕様や性能も大きく異なる．本研究では，fMRIが本質的にはneurovascular couplingに基づくhemodynamicsを反映することに改めて着目し，ラット脳一次体性感覚野における局所脳血流量（以下，CBF）の応答を指標として末梢神経電流刺激の最適化を図り，コンパクトMRIを用いたhemodynamic-based fMRIの実現を目指す．
【方法】対象は雌性Wister/STラット（SLC，200-230g）とし，塩酸メデトミジン（日本全薬工業，ドミトール）を使用した麻酔プロトコルにより麻酔を施した（0.1mg/kg/h）．撮像は1.5T-コンパクトMRI（DSファーマバイオメディカル，MRminiSA MRT-A1508AC）で行った．右前肢電流刺激の各種パラメータ（周波数，パルス幅，電流値）に対応した一次体性感覚野前肢領域（S1FL）のCBFをレーザー血流計（オメガウェーブ，FLO-C1）にて経時的に計測し，その特性を検討した．CBFの経時的変動に基づき最適化した刺激パラメータを用いてhemodynamic-based fMRI（2D-GRE［non-EPI］，TR/TE=78/20ms，flip angle=20°，slice thickness=1.5mm，matrix size=64 × 64，FOV=27 × 27mm^2，NEX=1）を試み，MATLAB（MathWorks）を用いて統計解析した．
【結果・考察】最適化された末梢神経電流刺激を使用したfMRIの結果，対象において左脳S1FLに有意な賦活が認められた（$P < 0.05$）．本結果は磁化率効果に乏しい低磁場のコンパクトMRIにおいても，neurovascular couplingに伴う脳局所のhemodynamicsを反映した神経賦活領域の検出が可能であることを示しており，脳機能を可視化する研究ツールとして有用であると考えた．

P-3-237　神経磁場に依存して生じるMR信号変化を利用した機能的MRIに関する基礎的検討II

○永原　静恵[1,2]、上野　雅仁[1]、小林　哲生[1]

[1]京都大学大学院工学研究科、[2]日本学術振興会　特別研究員

近年，脳神経活動に付随して発生する磁場（脳神経磁場）の影響を直接MR画像に反映させることで脳機能を計測するfMRI（functional MRI）手法が注目を集めている．脳磁図の起源ともなっている個々の神経細胞の樹状突起部に流れる電流が作る微弱な磁場を計測することは困難であるが，多数の神経細胞が同時に活動する場合，これらの神経細胞群から発せられる磁場は計測可能な大きさになる（0.1-10nT）．そこで，我々は脳神経磁場の様な振動磁場に依存して変化するMR信号を捉える手法としてspin-lock撮像法に着目し，その有用性に関して検討を行った．初めに，spin-lock撮像法において計測対象物に振動磁場が発生する場合に生じる磁気共鳴現象について理解するために，MR撮像における磁化の挙動を示すBloch方程式に基づくシミュレーションを行った．次に，微弱な磁場の計測可能性を検証するため，生理食塩水で満たされた容器内にループコイルを配置した生体ファントムを用いた実験を行った．実験には7TのBruker社製動物用MRIを用い，自作したspin-lockシーケンスを用いた．spin-lockシーケンスにおいて，spin-lockパルス（B_{sl}）が印加されている間，B_{sl}に対応するプロトンのラーモア周波数と同じ周波数の電流（神経電流を想定）をループコイルに流し，発生する磁場がspin-lock磁場の磁気共鳴現象を起こすことでMR信号に与える影響を調べた．その結果，シミュレーション及びファントム撮像実験の両方において，spin-lock撮像法で用いられるspin-lockパルスと共鳴条件を満たす周波数の振動磁場が計測対象物に発生する場合にMR信号が低下することが確認できた．また，発生させる磁場を数百pTオーダに設定した場合においても，磁気共鳴現象により振動磁場をMR信号に反映させることができた．

P-3-238　小動物用MRIを用いた痛み刺激応答のBOLD撮像条件に関する研究

○杠　　直哉[1]、吉永　壮佐[1]、平金　　真[1]、木村　一成[1]、岩本　成人[1]、佐藤　博司[2]、藤川　昭彦[3]、高橋　正泰[4]、寺沢　宏明[1]

[1]熊本大学大学院生命科学研究部　構造生命イメージング分野、
[2]ブルカー・バイオスピン株式会社　アプリケーション部、
[3]アステラス製薬　バイオイメージング研究所、[4]アステラス製薬　薬理研究所

【背景】痛み応答など脳機能の解明に、functional MRIの発展が大きく貢献している。Blood-Oxygen-Level-Dependent（BOLD）法に基づく痛み刺激に対する脳の活性化部位の同定により、痛みのシグナル伝達メカニズムが明らかになりつつある。小動物用MRIは、高磁場環境での撮像によって微小な変化を捉えることができる、各種疾患モデル動物を長期継続して観察を行うことができる、などの利点をもつ。BOLD法を用いた撮像では、主にFast Low Angle Shot（FLASH）や、Echo Planar Imaging（EPI）などの高速撮像法が用いられており、測定パラメーターの最適化が必要である。また、麻酔によって脳活性化に影響が出るといった報告がある[1]。さらに、痛み刺激条件も様々な方法が考えられる。痛み刺激応答のBOLD撮像実験を行う上で、これらの複数存在する条件の中から、最適な条件を選択する必要がある。【目的】本研究では、小動物用MRIを用いて、撮像シーケンス・麻酔・痛み刺激条件を検討し、BOLD法に基づく脳の活性化部位の評価系を構築することを目的とする。【方法】撮像には7.0T MRI装置とラット頭部用4chフェイズドアレイコイル（ともにブルカー・バイオスピン）を主に用いた。対象は、10週齢のオスのSparague-Dawleyラットとした。複数の種類の痛み刺激を与え、それぞれFLASHとEPIを用いて、脳のBOLD信号強度を計測した。また、麻酔については、脳活性化への影響の少ない条件を検討するため、α-クロラロースやイソフルランなどを比較して使用した。撮像で得た脳の各部位でのBOLD信号強度の変化率について、FLASHとEPIとの撮像結果を比較し、評価を行った。【結果・考察】痛み刺激条件、麻酔の種類を検討したところ、活性化部位やBOLD信号強度に有意な差が生じた。また、撮像シーケンスに依存する時間分解能・統計処理についても検討した。今後、さらに異なる条件でのBOLD撮像実験を進める。最適化した撮像方法を用いて、痛みのシグナル伝達メカニズム解明に貢献したい。【参考文献】[1] Thompson, S.J. and Bushnell, M.C. Neuroscience Letters 520, 131-139 (2012)

P-3-239　MRIを用いた匂い刺激による嗅球の活性化の研究

○後藤はるな[1]、平金　　真[1]、吉永　壮佐[1]、岩本　成人[1]、白須　未香[2]、東原　和成[2]、寺沢　宏明[1]
[1]熊本大学大学院生命科学研究部　構造生命イメージング分野、
[2]東京大学大学院農学生命科学研究科　応用生命化学専攻／JST ERATO東原化学感覚シグナルプロジェクト

【背景】嗅覚系は、多くの哺乳類で生殖行動や学習において重要な役割をもつ。匂い物質は、吸気とともに鼻孔に取り込まれ、鼻粘膜上皮に存在する嗅覚受容体に選択的に結合する。それにより引き起こされたシグナルが、嗅覚神経を通して嗅球表層部の球状層中の糸球体へと伝達され、さらに嗅球内部の外網状層、僧帽細胞層、内網状層、顆粒状細胞層へとシグナルが伝わる。また、現在までに、一つの匂い物質により活性化される糸球体の空間的分布パターンは、その匂い物質特有のものであることが報告されている。【目的】本研究では、MRIおよびマンガン造影剤を用いて匂い物質刺激による嗅球の活性化部位を明らかにすることで、匂いを識別するメカニズムを評価することを目的とする。【方法】匂い刺激により活性化された脳領域を検出するために、マンガン造影剤を用いたMEMRIによる撮像を行った。マンガンイオン（Mn^{2+}）は電位依存性カルシウムチャネルを介して、活性化した神経細胞に多く取り込まれ、T1短縮効果によりMR信号を増強させる。また、末梢性に投与されたMn^{2+}は、神経末端から取り込まれ、神経軸索に沿って輸送されることが示唆されている（Pautler *et al., Magn Reson Med* 40, 740-748（1998））。C57BL/6マウスを対象として、鼻孔に塩化マンガン溶液を点鼻した後、匂い物質による刺激を与えた。刺激後、7テスラMRI装置（Bruker Biospin）を用いて、嗅球の撮像を行った。測定後、マウスの嗅球の信号強度を算出した。匂い刺激を行った場合と匂い刺激を行わない場合で実験を行い、嗅球の信号強度を比較した。【結果･考察】マウスに匂い刺激を行っていない場合に比べ、匂い刺激を行った場合では、嗅球の一部の領域で信号の増強が大きいことが確認された。これは、匂い刺激により活性化された細胞に、より多くのMn^{2+}が取り込まれたためと考えられる。この方法を用いることで、個々の匂い物質に特異的な脳活性化の分布パターンを検出できる可能性がある。今後は、マウスの行動や生理機能に影響を与える匂い物質の刺激による脳の活性化部位を観測することで、そのシグナル伝達経路の解明を行う。

P-3-240　体性感覚誘発電位における局所磁場分布の推定のためのラット脳多点電位計測

○陳　　揚[1]、武輪　知明[1]、キム　ドンミン[2]、井上　雄介[2]、大崎　博之[3]、関野　正樹[1]
[1]東京大学大学院工学系研究科　電気系工学専攻、
[2]JST ERATO染谷生体調和エレクトロニクスプロジェクト、
[3]東京大学大学院新領域創成科学研究科　先端エネルギー工学専攻

【背景・目的】従来法のMRIによる脳機能イメージングでは、血流の変化から脳の活動部位を可視化している。しかし、神経活動はミリ秒単位で発生するのに対して、血流の変化は秒単位で発生するので、MRIの時間分解能は十分ではない。測定対象内部の磁場が局所的に変化すると磁気共鳴信号に位相差が生じることを利用して、微弱な磁場を検出することが可能となる。そこで、本研究では体性感覚刺激によって誘発される際のラット脳の局所的な3次元電位分布を測定することを目的とした。【方法】16チャネルの剣山型多点電極を用いて、Wister系ラット（♂，250g）の後肢を電気刺激した際の体性感覚野における誘発電位の3次元分布（1.2 × 1.2 × 1.2mm）を測定した。電極は、Bregmaを起点として1～4mm右側、1～6mm尾側に3 × 5mmの長方形型の領域を開頭し、0.5～1.4mmの深さまで刺した。計測した電位分布を用いて電流密度分布および磁束密度分布の計算を行った。【結果・考察】後肢に刺激をお与えた50ms後程度までの間に誘発反応のピークが得られた。16チャネルそれぞれの振幅のピークは刺激から17～22ms後までの間にあり、この間の電流密度分布の測定を行ったところ、刺激から18ms後が最大となった（0.018A/m2）。この時の磁束密度の3次元分布を求め、この分布内における磁束密度が最大となる点を探索した結果、最大値2.84 × 10-12Tという結果が得られた。本研究で用いた計算モデルにおいては、電位分布を測定した領域以外では電流密度をゼロと仮定しているため、計測領域が狭い場合は磁束密度を小さく見積もってしまう可能性がある。今後はより広い領域で電位分布を計測する予定である。

P-3-241　MRマイクロイメージングによるマウス顎関節の正常構造および関節腔造影の造影剤分子量依存性について

○山崎　文恵[1,2]、大橋　好偉[2]、早川　実佳[2]、佐藤かおり[1,2]、佐藤慶太郎[2]、村上　政隆[3]、
近藤　壽郎[1]、瀬尾　芳輝[2]

[1]日本大学松戸歯学部　顎顔面外科学、[2]獨協医科大学医学部　生理学（生体制御）、
[3]生理学研究所　ナノ形態生理研究部門

【目的】ラットやマウスなどの齧歯類は様々な研究で実験動物として用いられている。顎関節の基礎研究においてもこれら実験動物が用いられているが、生体における顎関節の構造解析は困難とされてきた。本研究では、7T MRマイクロイメージング装置を用いてマウス顎関節構造を撮像し、得られたMRI画像から顎関節の機能を検討した。

【方法】実験動物はガス麻酔下の雄性C57BL6マウスを用いた。高磁場MRマイクロイメージング装置（7T AVANCE III、Bruker）と直径9mmのSurface coilを使用し撮像した。撮像は第40回本体会において報告した条件下でおこなった。また、マウス左側大腿静脈から様々な分子量の造影剤を投与し顎関節腔の造影をおこなった。撮像後、マウス頭部を切断し通法に従って脱灰・固定後、パラフィン包埋しヘマトキシリン-エオジン重染色を施し観察した。

【結果】T_1強調MRI画像において側頭骨と下顎頭は低信号で示され、関節円板は中信号で描出された。T_2強調MRIおよびGd-DTPA造影MRI画像では上下関節腔は高信号で描出され、関節円板の位置がより鮮明になった。MRIにより示された顎関節の構造は、H-E染色像と比較すると、その位置関係や形態は一致していた。分子量の異なる造影剤を投与し造影効果を比較すると、Gd-DTPA（0.5kDa）およびNMS60（2.1kDa）は同等に造影効果を示したが、Gd-Polylysine（10kDa）、Gd-Albmin（92kDa）およびAMI-227（400kDa＜MW＜900kDa）は造影効果を示さなかった。

【考察】得られたMRI画像より、マウス顎関節のMRマイクロイメージングは生体イメージングの手法の一つとして有用であることが示唆された。また、分子量の異なった造影剤投与により滑膜の透過性は分子量に依存していることが考えられ、MRIを用いた顎関節の基礎研究は、形態学的な観察のみならずその機能の解明にも寄与することが考えられる。

P-3-242　マウス子宮の水選択MRI画像の検討

○大橋　好偉[1]、早川　実佳[1]、山崎　文恵[2]、佐藤かおり[1,2]、佐藤慶太郎[1]、瀬尾　芳輝[1]

[1]獨協医科大学医学部　生理学（生体制御）、[2]日本大学松戸歯学部　顎顔面外科

【目的】発生過程の顎関節の形態研究を進めている。出生後から8週齢までの測定を行ってきたが、胎生期についても測定を行いたいと考えている。そこで、妊娠中胎児の測定のため、まず、非妊娠時の子宮についてMRマイクロイメージングの測定条件を検討した。【方法】ガス麻酔下のC57BL/6Jマウスを用い、高磁場MRマイクロイメージング装置（7T AVANCE III 300wb, ParaVision5.1 PL2, micro2.5, Bruker）と18mm Surface coil（Doty）にて、測定を行った。【結果・考察】周波数帯域2500HzのSincパルスを用いたGradient Echo法で測定すると、マウスの子宮は、下腹深部、骨盤内に位置し、Surface coilでの腹側からの測定は、腹部の皮下脂肪と、子宮までの距離が測定の妨げとなった。そこで、Surface coilを背側に置くことで、coilとの距離を短く抑えると同時に、腹部皮下脂肪の抑制を試みた。通常は、脂肪抑制パルスを使用する。しかし、骨盤内は脂肪が多いため、それらすべてを消すためにはパワーを大きくしなければならない。パワーを大きくすると、生体への負荷も大きくなる。また、Surface coilを使用しているため、脂肪抑制パルスでは広範囲の脂肪飽和効果を得るのは困難であった。使用装置が7Tであることから、水と脂肪の化学シフト差は1000Hzである。500Hzの水選択励起パルス（Gauss/4ms）を使用することによって骨盤内の脂肪抑制を試みたところ、マウス子宮（双角）がはっきりと描出できた。なお、Gauss/4msのパルスが使える測定であれば、Gradient Echo法においてもSpin Echo法においても利用できるので、高磁場MRIには使いやすいという利点もある。

P-3-243　MRマイクロイメージングによる生体試料の微細構造の可視化

○森脇　　聡[1]、巨瀬　勝美[1]、拝師　智之[2]、瀬古澤由彦[3]
[1]筑波大学大学院数理物質科学研究科、[2](株)エム・アール・テクノロジー、
[3]筑波大学大学院生命環境科学研究科

【背景・目的】生体に含まれる水分量は，組織によってあまり大きく変化しないが，水分子の運動は，組織によって大きく異なる．よって，緩和時間強調撮像法により生体組織の微細構造を三次元的に描出することができる．本研究では，このMRIの特長を果実の微細構造の可視化に適用し，果実の内部構造の把握にMRIが有用であることを示すことを目的として研究を行った．

【実験方法】試料として，真果に分類される梅果実と桃果実，偽果に分類される梨果実とリンゴ果実を用いた．筑波大学農林技術センターにて，毎週，梅果実･梨果実･桃果実･リンゴ果実を採取し，それぞれの果実サイズに最適な口径のRFコイルを用いて，4.74T縦型超伝導磁石（開口径89mm）MRIと，1.1T横型超伝導磁石（開口径280mm）MRIを用いて撮像を行った．

【実験結果】図(a)に梅果実（落花二週間後），図(b)に梨果実（落花二週間後）のMIP画像（3DSE，TR=200ms，TE=14ms，matrix=512 × 256 × 256，FOV=51.2mm × 25.6mm）を示す．このように，維管束の形状がT1コントラストにより可視化されている．今後はそれぞれの果実の収穫時期まで撮像し，果実の種類による維管束形状の違いを明瞭にする予定である．

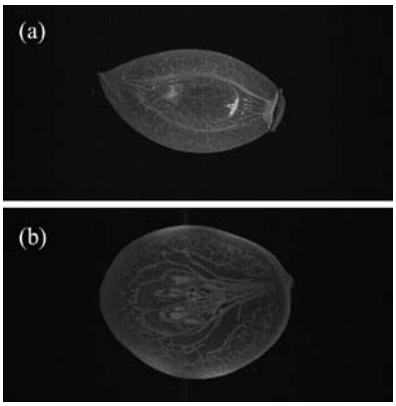

P-3-244　ヒト胚子標本のラージマトリクス撮像手法の検討

○大竹　陽介[1]、山田　拓馬[1]、巨瀬　勝美[1]、山田　重人[2]
[1]筑波大学大学院数理物質科学研究科　電子・物理工学専攻、
[2]京都大学大学院医学研究科附属先天異常標本解析センター

【はじめに】京都大学大学院医学研究科附属先天異常標本解析センターには，主に1960年代に収集された，数万体のヒト胚子標本が所蔵されている．この貴重な標本をデジタルデータとして保存するため，我々は，2.35Tでの約1200体の3DMR撮像（128 × 128 × 256画素）と，9.4Tにおける代表的標本の高分解能撮像（256 × 256 × 512画素）を行ってきた．本研究では，最近のハードウェアの発展を踏まえ，さらに高い分解能のMR撮像が可能となるか検討した．

【方法】4.74T縦型ワイドボア超伝導磁石とデジタルトランシーバーを用いたMRIシステムと，直径12.5mmのソレノイドRFコイル勾配磁場プローブを用い，外径12mmのNMR用試験管に挿入したCS21のヒト胚子標本の撮像を行った．画像マトリクスは512 × 512 × 1024，画素サイズは30μm立方とし，TR/TE=200ms/10ms，NEX=2の3D GRE法（撮像時間29h）で撮像を行った．

【結果】下左に正中断面を示す．勾配磁場がゼロに近い点からの保存液の信号の流れ込みが観測されたが，解剖学的構造を同定できる明瞭な画像が得られた．下右図に，頭部と胸腹部の断層像を示す．このように，512 × 512 × 1024画素の撮像は，技術的に可能であることが示された．今後，9.4T超伝導磁石と高効率RFコイルの導入により，より効果的な高分解能撮像システムを開発する．

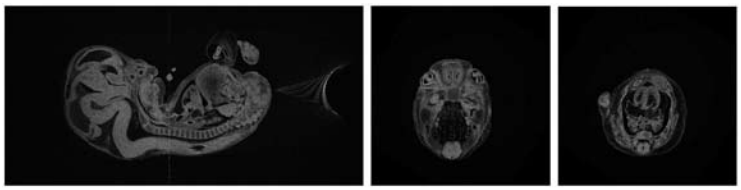

P-3-245　柔軟な固定法と高速撮像法に基づくawake mouse MRI測定法の開発

○木村　一成[1]、草薙　俊輔[1]、平金　　真[1]、岩本　成人[1]、荒木　力太[2]、吉永　壮佐[1]、寺沢　宏明[1]
[1]熊本大学大学院生命科学研究部　構造生命イメージング分野、
[2]ブルカー・バイオスピン株式会社　アプリケーション部

【背景】小動物を対象とするMRI研究の中でも、マウスは遺伝子改変技術が進歩していることから、マウスを対象とするMRIは、各種疾患の治療・解明に大きく貢献できる可能性がある。MRIは測定対象が動くと正確な画像が得られないため、動物を対象とするMRIは麻酔と固定を行っている。しかし、麻酔下と覚醒下では、動物の生理状態が異なることが報告されている（Folia Morphologica 60, 235-42, 2001）。そこで動物に対する麻酔の影響を排除するため、awake MRIが注目されている。現在、awake MRIにおいて動物の動きを抑える方法として、手術により動物の頭に固定具を埋め込む方法や、訓練により動物を馴化する方法が主に用いられている。しかし、手術は手技を要する上、生理機能への影響が考えられ、訓練は技術と日数を要するという問題点がある。
【目的】本研究は、手術や訓練を行わず簡便に実施できるawake mouse MRI測定法の開発を目的とする。今回、我々はマウス服を用いた柔軟な固定法と高速撮像法の組み合わせにより、無麻酔下でのマウス頭部のMRI撮像を検討した。
【方法】C57BL/6オスマウスを対象として、装置は7T MRIとマウス頭部用4chフェイズドアレイコイル（ともにブルカー・バイオスピン）を使用した。マウスの全身にフィットする数種類の服をデザイン作成して用いた。服を固定してMRI撮像できるようにベッドに自作固定具を付加した。種々のGradient Echo（GE）法により、頭部の同一スライスを撮像した。GE系の高速撮像法は1回の撮像時間が数秒単位と短く、マウスが静止している瞬間を捉えることができた。撮像中の体温は37℃を維持し、呼吸数と心拍数をモニタリングした。得られた画像に関してSPM8により頭部の動きを解析した。
【結果・考察】手術・訓練なしでかつ無麻酔下で、マウスのmotion artifactの少ない頭部T2＊強調画像を得た。呼吸数、心拍数ともに覚醒マウスが示す正常値を推移した。動きの解析の結果、1ピクセル以内の動きの大きさが全体の70%以上を占めた。今後さらに検討を重ね、痛み刺激の検知やpharmaco-MRIに応用し、新たな脳活性化部位の評価やBOLDコントラストの明瞭化に繋げていきたい。

P-3-246　既設の14.1T-NMR装置を活用したMRMICSによるマウス脳イメージング

○拝師　智之[1]、阿部　欣史[2]、冨樫　数馬[1]、巨瀬　勝美[3]、久恒　辰博[2]
[1]株式会社エム・アール・テクノロジー、[2]東京大学大学院新領域創成科学研究科、
[3]筑波大学大学院数理物質科学研究科

[目的]特にfMRIにおいてマウス脳の役割はますます重要になりつつある。国内で実現できるマウス用fMRIの一般化を目論み[1]、既設NMR装置の均一磁場を活用する移動可能なMRMICS型[2]のMRI試作機を開発して評価を行った。[方法]静磁場は既設14.1T（室温シム内径40mm φ、ブルカー社）であり、可搬型コンソール[3, 4]を600MHzで運用した。三軸Gコイルは内径23mm φを、RFコイルはサーフェイス型（湾曲1巻、15mm φ、送受信兼用）を自作した。被写体マウス（C57BL）は20gまでのものを注射麻酔して用いた。[結果]精製水1ccを封入した試験管から呈されるFID信号の半値幅は0.5ppmであった。図に示す3D-GRE法（TR/TE/FA=60/6ms/90）を用いたライブマウスの分解能は（110μm）[3]、および17minであった。[結語]既設NMRの超伝導磁石（ナローボア）はマウス脳の基本的MRIには充分均一である。基本設計は合格でありマウス専用のfMRIの開発はさらに進む。[1] H24年度JST先端計測（拝師チーム），[2] 吉岡大 他，59巻3号、日本医放会雑誌（1999），[3] 橋本 他，第39回JSMRM大会，P-3-218（2011），[4] S. Hashimoto et al. Rev. Sci. Instrum. 83, 053702 (2012).



P-3-247　超高磁場（14.1T）-MRI装置を用いたマウス脳機能イメージング

○阿部　欣史[1]、拝師　智之[2]、冨樫　数馬[2]、巨瀬　勝美[3]、久恒　辰博[1]

[1]東京大学大学院新領域創成科学研究科、[2]株式会社エム・アール・テクノロジー、
[3]筑波大学大学院数理物質科学研究科

【目的】MR装置の高磁場化に伴い、ラットなどの小型モデル動物を用いたMRI脳画像研究が進み、脳機能イメージング研究も盛んに行われるようになってきた。しかし、モデル動物の中で最も汎用されており、遺伝子組み換え技術が自由に使え、多くの病態モデルが、既に確立しているマウスの脳機能イメージング研究には、さらなる高磁場化による高精細イメージングが必要とされている。特にマウスのfMRIは神経科学の分野の分野において手法確立が渇望されている。そこで、本研究においては、超高磁場MRI（1H-600MHz）をMRMICS法によって構築して、マウス脳イメージングによるBOLD反応が得られるのかを検証した。【方法】自作MRIコンソール、NMR磁石（室温シム付、ナローボア、ブルカー社）、自作三軸グラジエントコイル、および自作RFコイル等を用いて、MRIシステムを平易に構築し、マウス脳の撮像を行なった。5週齢のマウスに麻酔を投与し、3D-GRE法により脳画像を得た。空間分解能は110 × 110 × 500μmである。マウスに酸素を吸入させ、BOLD効果が得られるのかを確認した。酸素供給のon/offは2回ずつ繰り返した。さらにタスクを課さず、安静時におけるfMRI（resting state fMRI）を行い、海馬ネットワーク（functional connectivity：FC）の解析が可能かどうかの確認を行なった。【結果】酸素を供給していない時に比べ、酸素を供給した時、MRシグナルの増加が観察された。また、酸素の供給を止めると、MRシグナルの減少が観察された。Resting state fMRIでは、海馬に関心領域を設定し、FCを解析した結果、海馬ネットワークを解析する事ができた。【結語】超高磁場NMR装置の超伝導磁石内に、適宜挿入した自作グラジエントプローブは問題なく動作し、生体マウス脳のBOLD効果が画像化できる事がわかった。高磁場NMR装置を適宜用いた、マウスのfMRI解析が可能となった。

P-3-248　黒質線条体繊維の可視化 ～MPTPパーキンソンモデルにおける検証～

○矢野竜太朗[1]、疋島　啓吾[2,3]、安東　　潔[3]、小牧　裕司[2,3]、川井　健司[3]、井上　貴史[3]、
山田　雅之[4]、伊藤豊志雄[3]、八木　一夫[1]、百島　祐貴[5]、岡野ジェイムス洋尚[6]、岡野　栄之[2]

[1]首都大学東京健康福祉学部　放射線学科、[2]慶應義塾大学医学部　生理学、[3]実験動物中央研究所、
[4]藤田保健衛生大学、[5]慶應義塾大学医学部　放射線科、[6]東京慈恵会医科大学

【目的】パーキンソン病（PD）は、黒質から線条体に投射するドーパミン作動性ニューロン（DA）が変性し、運動障害を伴うことが知られている。そのため黒質線条体繊維の評価は極めて重要となるが、複雑な神経回路を有する大脳基底核に対しその描出は困難である。本研究の目的は、継時的voxel-based analysis（VBA）を用いた黒質線条体繊維の画像評価系の確立である。

【方法】DAニューロンに選択的な神経毒1-methyl-4-phenyl-1, 2, 3, 6-tetrahydropyridine（MPTP）2mg/kgの反復皮下投与により、無動、振戦、姿勢反射障害などのPD様症候を発現させたマーモセット（N=4）を対象とした。MRIは、Bruker社製7T Biospecを用いて継時的にT1WI及びDTIを計測した。さらに死後脳に対し顕微鏡的DTIトラクトグラフィを解析し、同一脳においてtyrosine hydroxylase（TH）染色の組織解析を実施した。DTIとVBAの解析にはTrackVis、TBSS（FSL）及びSPM8を用いた。

【結果】

黒質：経時的T1WIのVBAによって両側の黒質に体積減少が観測された。体積減少領域はTH染色像の変化と一致しており、DAニューロンの脱落変化を反映していた。

黒質線条体繊維：顕微鏡的トラクトグラフィにより黒質-線条体を連絡する繊維構造を描出した。これは黒質線条体繊維の走行と一致していた。MPTP投与群では正常と比べ描出される黒質線条体線維のtrack数が約半数であった。さらに、経時的DTIのVBAにより、黒質線条体線維領域において拡散係数の異常値が検出された。

【考察・結論】これまで評価が困難であった黒質線条体線維を描出し、継時的VBAによってその変性を捉えることに成功した。本手法は、前臨床研究において薬物投与や遺伝子改変PDマーモセットモデルの画像評価に利用しており、発症のモニタリングや新規治療法の効果判定において強力な診断ツールと成り得る。

P-3-249　高感度MRI装置を用いた多発性硬化症モデルマウス腰髄における急性期病態変化の評価

○森　　勇樹[1]、村上　正晃[2]、有馬　康伸[2]、朱　　大松[1]、駒井　　豊[3]、吉岡　芳親[1,4]

[1]大阪大学免疫学フロンティア研究センター（IFReC）　生体機能イメージング、
[2]大阪大学大学院生命機能研究科／医学系研究科／IFReC　免疫発生学、
[3]大阪大学　IFReC　1細胞1分子イメージング、
[4]（独）情報通信研究機構・大阪大学　脳情報通信融合研究センター（CiNet）

【背景】中枢神経系の難病である多発性硬化症には、T細胞など免疫系が深く関与していることが知られている。これら細胞が中枢神経系に入るゲートの存在が示唆されていたが、ゲートの部位や形成機序は不明だった。最近、我々は多発性硬化症の動物モデルである実験的自己免疫性脳脊髄炎(EAE)マウスを用いた研究から、第5腰椎(L5)の背側血管に免疫細胞が侵入するゲートがあることを発見した。ゲートがある下部腰髄付近でどのような変化が起こっているのかを非侵襲的に観察することは、病態の早期検出や進行機序の理解に重要である。我々は下部腰髄における脊髄および周囲血管の形態的変化を経時的に追跡することを目的に、高磁場MRI装置を用いた観察を行った。【方法】動物モデルは、EAEを発症したマウスから病原性T細胞を単離し、正常マウス血管内に移入するpassive transferモデルを使用し、体重変化および四肢麻痺の程度変化を毎日記録した。MRIは11.7 T MRI装置と脊髄測定に最適な表面RFコイル(直径12mm)を自作し、病態変化に合わせてT細胞移入後5～14日目に測定した。測定関心領域は、第3から第6腰椎レベル(L3～L6)とし、脊髄および周囲血管の形態的変化をT_2強調画像(T_2WI)、拡散強調画像(DWI)および非造影血管画像(MRA)を撮像した。【結果・考察】T_2WIでは特にL4、L5に有意な信号変化および腫脹が観察された。DWIでは脊髄背側白質に症状と一致する信号変化が観察された。背側脊髄血管には長軸方向の形態変化および、peak時には血管の一時的な閉塞と血管の怒張を観察した。T細胞の浸潤が見られるマウス下部腰髄とその周囲の血管は非常に小さく、従来、その形態的変化を生きたまま非侵襲的に捉えることは難しかった。我々の技術を用いることで、下部腰髄白質や血管のような狭い領域(100μm厚程度)でも微細な変化を経時的に追跡出来ることが示された。また今回の結果は、EAEマウスの病態変化に血管変性が関与していることを示す最初のデータである。このようなダイナミックな変化は、同一個体におけるin-vivo MRI観察によって初めて捉えられるもので、EAEの発症および増悪・寛解機序の理解・解明に新たな視点を与えるものである。

P-3-250　マンガン造影MRIによるクプリゾン誘発脱髄モデルの観察

○福永　雅喜[1,2]、升村　　誠[3]、幸田　修一[3]、下永　友和[3]、森　　勇樹[1]、吉岡　芳親[1,2]

[1]大阪大学　免疫学フロンティア研究センター　生体機能イメージング、
[2]情報通信研究機構・大阪大学　脳情報通信融合研究センター、[3]アスビオファーマ

【目的】銅キレート剤であるクプリゾン（シクロヘキシリデンヒドラジド）の経口投与は、大脳白質の脱髄を誘発し、投与の中止によりミエリンの再形成が生じることから、多発性硬化症に見られる脱髄の増悪・寛解モデルとして用いられる。一方、マンガン造影MRI（MEMRI）は、中枢神経組織の微細構造描出をもたらすが、近年、中枢神経系炎症に伴うグリア細胞の活動を表すとする報告も散見される。本研究では、クプリゾン誘発による脱髄をMEMRIを用いて経時的に観察し、そのコントラストと染色組織像を比較、検討した。

【方法】脱髄モデルマウスは、7週齢のC57BL/6マウスに0.2%クプリゾンの配合飼料を5週間連続投与し作成した。またマンガン投与群は、クプリゾン投与開始7日前より0.1M $MnCl_2$を飲水に添加し自由に摂取させた。MRIは、11.7T MRI装置（AvanceII 500WB、Bruker）および内径15mmのリニアボリュームコイル（m2m）を使用し、T2強調RARE（TR/TE=5000/31.5，matrix：240x240，50slice，24min）およびT1強調RARE（TR/TE=600/8.8，matrix:240x240，16slice，15min）を、クプリゾン投与前、投与1週、2週、3週、4週、5週に撮像した。MRI撮像後、各種染色を実施し、組織像を観察した。

【結果･考察】クプリゾン投与開始後3週より、T2強調像高信号領域が脳梁部に観察され、5週まで信号強度･サイズとも増強した。外包部では、白質体積の狭小化がみられた。マンガン投与群では、上記T2強調像における変化に加え、脳梁部・外包の一部に、T1強調像にて高信号を呈する領域が投与開始後3週より観察されたが、その信号強度は4週をピークとし、5週には低下する傾向が見られた。組織染色像では、クプリゾン投与3週より脱髄、アストロサイトの活性化が継続していた。一方、活性化ミクログリアの集積は投与開始4週ごろにピークを迎え、MEMRI像の経時変化と類似していた。脱髄モデルに於いて、MEMRIが活性化ミクログリアの集積に伴う現象を反映しうることが示唆された。

P-3-251　MEMRI法により検出される急性炎症反応の画像コントラストに関する考察

○岩本　成人[1]、柴田さやか[2]、関田　愛子[2]、新田　展大[2]、佐賀　恒夫[2]、寺沢　宏明[1]、青木伊知男[2]
[1]熊本大学大学院薬学教育部　構造生命イメージング分野、
[2]放射線医学総合研究所　分子イメージング研究センター

【背景】炎症反応は中枢神経系に備わる自然免疫機構であり、グリア細胞やニューロンの活性化に続き細胞内Ca^{2+}恒常性異常が引き起こされる。塩化マンガン（$MnCl_2$）は活性化したグリア細胞やニューロンのCa^{2+}チャネルから取り込まれ、マンガン造影MRI（MEMRI）法として脳賦活部位の同定など動物の脳機能in vivoイメージングに用いられている。神経炎症は一般にCa^{2+}恒常性の破綻を伴うためMEMRIでのMn^{2+}の取り込みの変化が予想される。しかし、脳虚血や新生仔低酸素脳症といった一定の炎症を伴う病態での示唆的な研究は存在するが、MEMRI法を直接的に炎症モデルに適用し、その検出に適応した例は報告されていない。【目的】本研究は、炎症時に起こるCa^{2+}濃度の変化をMEMRI法を用いて可視化し、炎症を伴う疾患の可視化手法として確立することを目的とする。【方法】炎症物質（LPS）を脳室内に投与し、脳内に神経炎症を惹起した急性炎症モデルラットを用いた。MRI装置は7T MRIを使用した。神経炎症の検出と評価には、T_1強調画像法や$T1$定量マップ等のMRI測定法、MEMRI法、免疫染色を用いた。【結果・考察】LPS投与群のT_1強調MEMRIにおいて、$MnCl_2$投与前には観察されなかった海馬での信号強度増大を確認した。さらにLPS投与側の海馬CA2において、$MnCl_2$投与前後でのR_1値（$=1/T_1$ s^{-1}）増幅率が他の脳実質に比べて大きかった。このR_1値の増加は、海馬における高いMn^{2+}集積量を反映していると考えられた。また免疫染色の結果、Iba1・ED1陽性細胞がLPS投与群の海馬に多く分布し、活性化ミクログリアやマクロファージの集積が観察された。これらの結果は、通常のMRI測定では検出できない軽度の炎症をMEMRI法で検出できることを示唆する。このメカニズムについて我々は2つの仮説を立てた。1つ目は、LPSの受容体であるTLR4の発現亢進や炎症性サイトカインの放出により、細胞のCa^{2+}取り込みの亢進に伴ってMn^{2+}取り込み能が亢進したと考えられる。2つ目は、炎症により障害を受けたニューロンを保護するため、末梢のグリア細胞が中枢神経系へ遊走した結果、Ca^{2+}取り込み能をもつグリア細胞数の増加し、Mn^{2+}を取り込んだ細胞数が増加したと考えられた。

P-3-252　実験小動物用コンパクトMRI装置におけるDiffusion kurtosis imagingの試み

○河合　友樹[1]、山田　雅之[1,2]、高野　一輝[1]、梅沢　栄三[2]、加藤　良一[2]
[1]藤田保健衛生大学大学院保健学研究科　医用放射線科学領域医用画像情報学部分野、
[2]藤田保健衛生大学　医療科学部放射線学科

【背景・目的】Diffusion kurtosis imaging（DKI）は非ガウス分布を用いた拡散MR画像法であり，従来の拡散強調画像とは異なる水分子拡散の評価が可能とされる．DKIの算出法には多数個のhigh q-valueを用いるフーリエ変換法のほか，数個のlow q-valueを用いるキュムラント母関数法および特性関数法が挙げられる．本研究では，仕様や性能に制限のある実験小動物用コンパクトMRI装置（以下，コンパクトMRI）におけるDKIの実現を目的として，ファントムおよび生体ラット脳を対象にキュムラント母関数法および特性関数法によるDKIの算出を試みる．

【方法】対象は乳脂肪分36%の生クリームを充填した自作ファントム，および雌のWister/STラット（SLC，180-220g，n=4）とした．ファントムは既知のkurtosisが得られる18.5℃に生クリームの温度を維持するため二重構造とし，温度モニター下でフッ素性不活性液体を循環させた．温度計測にはMR環境を考慮し，光ファイバー式温度計測装置（FISO，FPI-HRおよびFOT-L-SD）を使用した．MR撮像は1.5T-コンパクトMRI（DSファーマバイオメディカル，MRminiSA MRT-A1508AC）を使用し，DKIは拡散強調spin echo法（TR/TE=3500/70ms，FOV=30 × 30mm^2，matrix size=64 × 64（zero filled to 128 × 128），slice thickness=2mm，NEX=6，b-value=50，300，600，1200s/mm^2，δ/Δ=20/30ms，direction of MPG=along slice gradient（one axis））にて撮像した．MATLAB（Mathworks，ver8.1）にて作成したプログラムを用いて得られた画像データからファントムおよびラット脳のkurtosisを算出し，コンパクトMRIにおけるDKIの実現性を検討した．

【結果・考察】既知のkurtosisが得られるファントムの撮像を実現したことにより，low q-valueを用いた算出法にて生じる誤差を考慮した補正が可能となった．本法をラット脳に適用した結果，制限拡散構造である脳梁におけるkurtosisが灰白質や脳室と比較して高値となり，制限拡散領域において自由拡散領域よりも高値となるkurtosisの性質と合致した．本結果はコンパクトMRIにおけるDKIの実現の可能性を示しており，脳内の微細な構造の変化を表す有用なツールと考えた．

P-3-253　^{1}H-^{13}C多量子コヒーレンスMRSIによる代謝計測

○今井　宏彦、高山　裕生、松田　哲也

京都大学大学院情報学研究科　システム科学専攻

【はじめに】代謝計測に利用される化学シフトイメージング（CSI）において，スペクトル領域を従来の一次元から二次元へ拡張することは多様なスペクトルからの物質の同定・定量に有効である．そこで本研究では，^{1}H-^{13}C多量子コヒーレンス（HMQC）法とCSIを組み合わせ，代謝イメージングに向けた基礎検討を行ったので報告する．

【方法】MR測定には，Bruker BioSpin社製の動物用7T MR装置及び1H/13C核送受信ボリュームコイルを使用した．2D CSIに2D ^{1}H-^{13}C HMQCを組み込んだシーケンスを作成し，数種類の^{13}C標識化合物を含むファントムを用いてその基本動作を確認した．主な撮像条件は以下の通りである．TR/TE=990/9.6ms，FOV=80＊40mm2，matrix=16＊8，NP（^{1}H）=1024pts，NP（^{13}C）=32pts，積算回数=16，撮像時間=18時間．k空間領域2D，時間領域2Dの収集データを四次元フーリエ変換し，2D実空間，2Dスペクトルのデータを得た．In vivo計測の前段階として，担癌マウスに^{13}C標識グルコースを尾静脈投与し安楽死させたのちMR計測した．4匹のマウスを使用し、投与後から安楽死までの時間を変えて（5min-20hr）マウス全身について測定した．

【結果】ファントム測定から，各物質に特有の2Dスペクトル及びその2D空間分布を本手法により観測できることを確認した．^{13}C標識グルコースを投与したマウスからは，主なピークとしてグルコース（投与物質），乳酸（代謝産物），脂肪（天然存在比の^{13}C）を観測した．また，乳酸とグルコースの信号強度比（乳酸／グルコース）をマッピングすることにより、腫瘍における乳酸の相対的な増加を観測でき，その変化は投与後の経過時間に特徴的な様相を示した．

【結論】本手法はin vivo計測の実現に向けた高速化が必要であるが，死後のマウス全身について，ピークの明確な分離とその空間分布の観測が可能であった．ここでは，グルコース，乳酸，脂肪のみに注目したが，その他の物質からのスペクトルも観測されているため，代謝過程の詳細な解析への展開が期待できる．

P-3-254　Diffusion-weighted Spectroscopic Imagingを用いた脳虚血モデルラットにおける複数代謝物ADCの解析

○尾藤　良孝[1]、河合　裕子[2]、平田　宏司[1]、恵飛須俊彦[4]、大竹　陽介[1]、平田　智嗣[1]、白猪　亨[1]、五月女悦久[1]、越智　久晃[1]、梅田　雅宏[2]、樋口　敏宏[3]、田中　忠蔵[3]

[1]（株）日立製作所　中央研究所、[2]明治国際医療大学　医療情報学教室、
[3]明治国際医療大学　脳神経外科学教室、[4]公立南丹病院

【背景】代謝物の分子拡散を計測するDiffusion-weighted Spectroscopic Imaging（DWSI）は，水分子を対象とするDiffusion-weighted Imaging（DWI）よりも，細胞や組織の特徴をより詳細に観察できる方法として期待されている。我々はEcho-planar Spectroscopic Imaging（EPSI）とBipolar Diffusion Gradients（BPGs）を応用した体動の影響を受け難いDW-EPSI with BPGsを提案した[1]。本方法を用いて，Middle Cerebral Artery Occlusion（MCAO）モデルラットにおける，N-acetylaspartate（NAA）のApparent Diffusion Coefficient（ADC）の変化の解析を行い[2, 3]，Creatine（Cr）とCholine（Cho）を含めた複数代謝物のADCの変化の解析を進めている[4]。【方法】7T小動物用MRIを用いて，健常ラット3例と右MCAOラット7例の脳を計測した。DW-EPSI with BPGsによりNAA，Cr，ChoのMean Diffusivity（ADC_{NAA}，ADC_{Cr}，ADC_{Cho}）マップを，DW-EPIにより水のMean Diffusivity（ADC_{Water}）マップを計測した。この二つの計測からなる30分1セットの計測を，MCAO後約30分から12回繰り返した。データ解析では，各代謝物Xに対するADC_XとADC_{Water}を2軸とする2次元空間内で両マップ脳内の各ピクセルを散布点として取り扱い，2項2次元ガウス混合分布で最尤推定した。推定した平均値からADC_XとADC_{Water}の低下率を算出した。【結果と考察】MCAOラットの虚血領域と健常ラットのADCの推定値[$10^{9}m^{2}/s$]および低下率[%]はWater：0.404/0.672（60.1%），NAA：0.127/0.142（89.4%），Cr：0.133/0.143（93.0%），Cho：0.133/0.138（96.3%）となった。また，MCAOラットの虚血領域の割合は時間経過とともに拡大した。各代謝物と水のADC低下率の差異は代謝物の分子拡散が主に細胞内の環境のみを反映していること，代謝物間の差異は細胞の種類などへの局在の違いを反映している可能性があると考えられる。【参考文献】[1] Bito, et al. ISMRM 2010；24. [2] Bito, et al. ISMRM 2011；143. [3] 尾藤他 日磁医学会 2011；P-3-211. [4] Bito, et al. ISMRM 2012；3596.

ワークインプログレス
（機器技術資料）

1. シーメンス・ジャパン(株)…… 462
2. GEヘルスケア・ジャパン(株) …… 466
3. 東芝メディカルシステムズ(株)…… 470
4. (株)日立メディコ…… 474
5. (株)フィリップスエレクトロニクスジャパン…… 478
6. フジデノロ(株)…… 482

MRI の “ ズーム撮像 ” *syngo* ZOOMit の原理と臨床上のメリットについて

【はじめに】

シーメンスは北米放射線学会 2011 年大会において、臨床用 MRI 装置に搭載可能な製品としては初となる、関心部位を選択的に励起して画像化するアプリケーション *syngo* ZOOMit を発表した。これは従来の MRI 撮像の原理から派生する、長い撮像時間や各種アーチファクトによる画質への影響などの、様々な問題を解決する可能性のある新技術である。本稿において、関心のある局所を選択的に励起し画像化する *syngo* ZOOMit の技術原理を解説し、様々な画像上・臨床上のメリットを紹介する。

【局所選択励起の原理】

局所励起の概念図を図 1 に示す。1 軸方向のグラジエントと RF パルスを用いて行うスライス選択に対して、更にもう 1 軸方向のグラジエントと RF パルスを加えることによって 2 軸のスライス選択を行うのが、局所励起の基本的な考えである 1)。図 2 には実際の局所励起で印加される RF パルスとグラジエントの一例を示す。一見しても分かるとおり、従来の 1 つの sinc 関数 RF パルスとグラジエントでのスライス選択と比較して、非常に複雑な印加が必要となる。図 2 の最上段は RF パルスの強度を表す。断続的に印加される RF パルスは一つ一つが sinc 関数の形状をしており、これは図 1 の RF1 に該当する。またそれらの RF パルスは強度が段階的に変化しているが、その変化の形状は sinc 関数の形状に類似しており、これは 2 軸目の RF パルスに相当する。また 3 段目と 4 段目はそれぞれ Gradient1 の RF パルスと Gradient2 の RF パルスに該当する。更に図 2 の 2 段目は RF 位相を表している。任意の部位を局所的に励起するための位相の操作に加えて、B1 シミングを行うことを目的として 2 つのポートから印加される RF パルスの位相もまた複雑に制御される。結果的に、2 つのポートから印加される RF パルスの強度も位相もそれぞれ独立に制御されて送信されることとなり、この送信方法はパラレル送信と呼ばれる。

この局所励起ならびにズーム撮像が行える *syngo* ZOOMit は、MAGNETOM Skyra に搭載が可能である。MAGNETOM Skyra には DirectRF 機構と呼ばれる、従来は機械室にあった送信ユニットと受信ユニットがガントリーの中に隣接して搭載され、フルデジタル MRI を体現する機構によってシステムが構築されている。複雑な RF のパラレル送信を行うために DirectRF 機構は大きな役割を果たしており、受信ユニットから得られた情報をすぐさま送信ユニットにフィードバックすることで送信 RF をリアルタイムに最適にデザインすることも可能である。また送信ユニット・RF ボディコイル・受信ユニット間の制御が極めて高い時間分解能で厳密に行える。

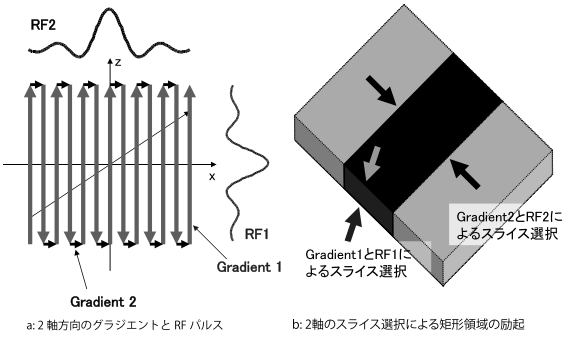

図 1 局所励起の基本原理

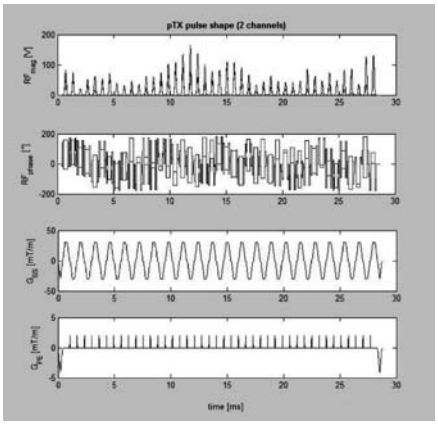

図 2: 印加 RF とグラジエントの一例

【ズーム撮像のメリット】

高度に制御されたパラレル送信のメリットを活用した *syngo* ZOOMit による局所励起・ズーム撮像には、次のような利点がある。

- 空間分解能の向上：局所励起した体積のみ位相エンコードをすれば良く、従来法と同じマトリクスサイズであれば、空間分解能が向上する。

- スキャン時間の短縮：従来法と同じ空間分解能のためには、位相エンコード数を少なくできる。折りかえしを防ぐための位相エンコードオーバーサンプリングも不要。

- ブラーリングアーチファクトの低減：従来法と同じ空間分解能のためには、エコートレイン数を短くできる。

- モーションアーチファクトやフローアーチファクトの低減：関心領域外を励起しないため、アーチファクトの混入が減る。

- B_0 補正：パラレル送信による柔軟な RF 位相制御により、B_0 不均一を補正する。

- フォーカス B_1 シミング：B_1 シムの最適化を局所励起した体積に狙って行えば、精度が向上する。

- B_1 ミティゲーション：静的な B_1 シミングでも解決しきれない B_1 不均一を、パラレル送信により改善する。

【*syngo* ZOOMit の撮像機能】

局所励起アプリケーション *syngo* ZOOMit では、現在は次の 2 種類の撮像方法が可能である。

1．EPI：

局所励起による撮像によってデータサンプリング時間を短縮することが可能となり、位相分散が小さくなることで歪みの少ない画像を得ることができる。前立腺など、解剖学的画像と拡散強調画像 (DWI) を重ね合わせて診断する部位においては、DWI 画像の歪みが少ないことで診断能の向上が期待される（図 3)。また、より面内分解能の高い DWI 撮像が可能となり、従来法の最適化されたプロトコルに比べて 30% 程度空間分解能を上げることが可能である（図 4)。腎臓の場合においては心拍および呼吸のアーチファクトを低減できる長所もあり、更には画像のブラーリングも低減されている。また脳機能画像 (fMRI) ではスライス全体を励起した場合と比べて、賦活領域の信号強度変化がより明瞭になる（アーチファクトも低減される)。(図 5)

図 3 前立腺 DWI 例

syngo ZOOMit による DWI は、形態画像と輪郭線が良く一致している。一方で従来法では前立腺がんの主な好発部位である辺縁領域で特に歪みが見られる。

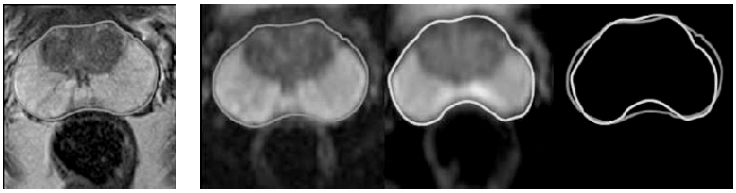

図 4 腎臓 DWI 例

syngo ZOOMit の例では面内分解能が約 30% 向上している。

画像提供 : CBI, New York City, USA

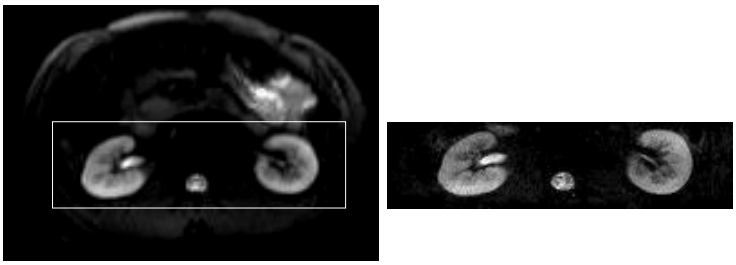

図 5 fMRI 例

syngo ZOOMit による例では賦活信号の向上が得られている。

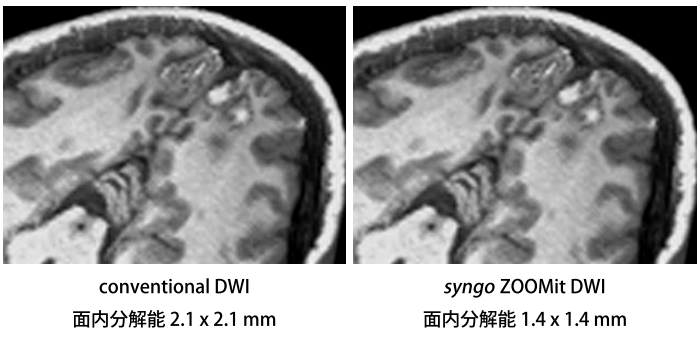

２．3D TSE（*syngo* SPACE）：

syngo ZOOMit では EPI だけでなく解剖学的画像を撮像できるところが特徴的である。Variable Flip AngleTSE 法による 3D TSE 撮像アプリケーションである *syngo* SPACE は従来の 3D TSE と比較してより短時間で T2 ブラーリングを抑えた 3D 高分解能撮像が可能である。図 6 に示した腰椎の 3D TSE 画像では、同一分解能での撮像において FoV をズームすることにより撮像時間が３分の２に短縮された。さらに MPR によるコロナル像を比較すると、ズーム撮像においてブラーリングがより小さく高精細な画像が得られていることが分かる。エイリアシング回避のために大きな領域を撮像する必要がなくなるため、ルーチン検査における 3D 撮像の時間が短縮されることはメリットが大きい。関節や骨盤腔では 3D 高分解能撮像のメリットが広く認識されていることから、局所励起の技術により臨床検査において 3D 撮像をより気軽に使用可能となり、3D 撮像の臨床メリットを実際に享受しやすくなることが期待される。

図 6: 腰椎の *syngo* SPACE(3D TSE) 例
撮像時間が 3 分の 2 になり、ブラーリングも低減されている。

Conventional (撮像時間約 6 分）　　*syngo* ZOOMit（撮像時間約 4 分）

【おわりに】

シーメンスは、関心領域を選択的に励起し撮像するアプリケーション *syngo* ZOOMit の製品化を可能にした。この画期的な技術により、従来の MRI 撮像で問題となっていた高空間分解能化に伴う撮像時間の延長や、呼吸やフローアーチファクト、EPI ‐ DWI 画像でのひずみの問題の低減および解決が可能である。*syngo* ZOOMit では EPI シーケンスに加えて、*syngo* SPACE による解剖学的画像も得られるところが臨床上重要であり、今後は様々なアプリケーションへの応用が計画されている。こうした特長から、中枢神経領域や関節領域、腫瘍学領域を始めとする様々な臨床領域において、より空間分解能の高い、よりアーチファクトの小さい、臨床価値の高い画像を提供することが可能になったと考える。

【参考文献】

1) Alley MT et al. Angiographic Imaging with 2D RF pulses. Magn Reson Med 1997;37:260-267.

音のしないMRI？ *1)

世界初、サイレントスキャン テクノロジー 搭載 *1), 2)

*1) Ambient +3dB以下
*2) 2013年7月調査

従来のグラディエント

Silenzのグラディエント

是非GEブースにてご体感ください。

GE imagination at work

ディスカバリーMR750w　医療機器認証番号 223ACBZX00061000
オプティマMR450w　医療機器認証番号 223ACBZX00032000

GE Healthcare

DV24 Applications

3D PROMO

3D PROMO(PROspective MOtion correction)は、データ収集前に患者の動きを観測し予測する事によって、
頭部ボリュームイメージングにおける体動の影響をプロスペクティブに補正するアプリケーションです。
3-planeの2Dスパイラル法を応用したリアルタイム3Dナビゲータを用いて観測データを収集することで、
頭部撮像において3次元の並進・回転方向の動きを予測・補正します。
またデータ収集にCubeT2/T2FLAIRを用いており、縦緩和の待ち時間を有効活用することでナビゲータによる
撮像時間延長を最小化しています。

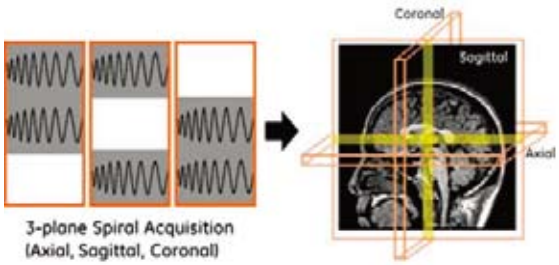

スパイラルナビゲータによるリアルタイムな動き観測

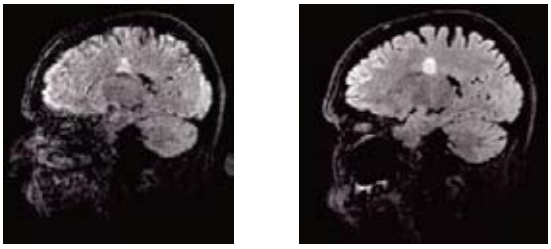

3D PROMOなし　　3D PROMOあり

動きのある患者での画像比較

FOCUS

FOCUS(Fov Optimized and Constrained Undistorted Single-shot)は、2Dの選択励起(2D RF Excitation*)を行う事に
よって小さなFOVでの撮像においても折り返りアーチファクトのない高分解能画像が得られるアプリケーションです。
通常のスライス選択励起だけでなく位相方向にFOVを絞って短冊状に励起をする事で、局所選択励起を実現しています。
特に前立腺や膵臓、脊椎等における高分解能DWI, DTIへの応用が期待されています。

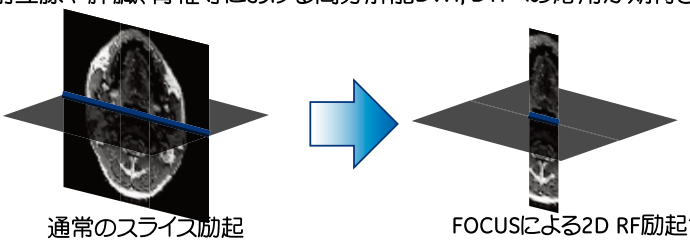

通常のスライス励起　　FOCUSによる2D RF励起*

*参考文献
1)Emine US et al. DWI of the Spinal Cord with Reduced FOV Single-Shot EPI. Magn Reson Med 2008; 60:468-473
2)Alley MT et al. Angiographic Imaging with 2D RF pulses. Magn Reson Med 1997;37:260-267.

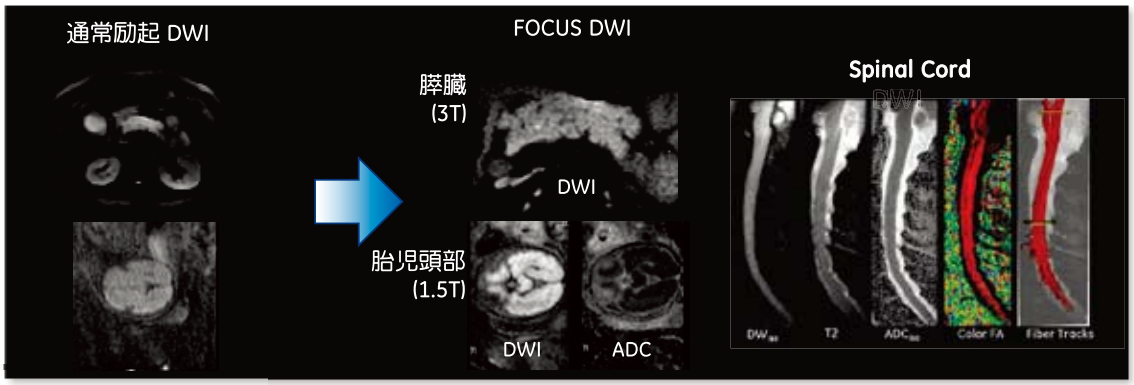

Courtesy: Stanford University and UCSF

GE imagination at work

DV24 Applications

LAVA with Body Navigator

横隔膜ナビゲータの対応シーケンスが拡張し、LAVAとの併用も可能となりました。
EOBを用いたMRI検査においてナビゲータと併用する事によって、息止め時間の制約を受けず自由呼吸下で
より高分解能なLAVAの撮像も可能となります。

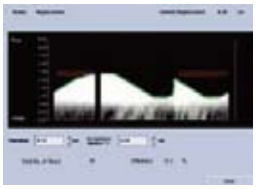

ナビゲータ設定画面

息止め
LAVA
4mmスライス厚

ナビゲータ併用
高分解能LAVA
1.8mmスライス厚

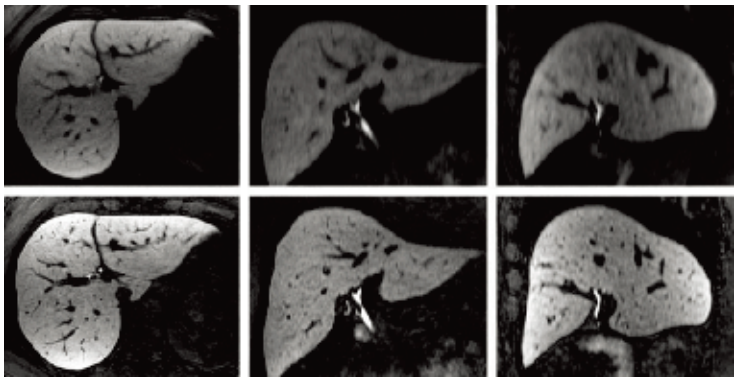

Images courtesy of Stanford University & UW-Madison

EOB肝細胞造影相における、LAVA画像の比較

SWAN 2.0

マルチエコーの3D GRE法を応用し磁化率を強調した
撮像法であるSWANが機能拡張しました。
従来のマグニチュード画像に加えて、SNRの高い
位相画像が同時に作成されるようになり、
微小出血の診断はもちろん血管性病変や石灰化の鑑別
などの幅広い情報が得られます。

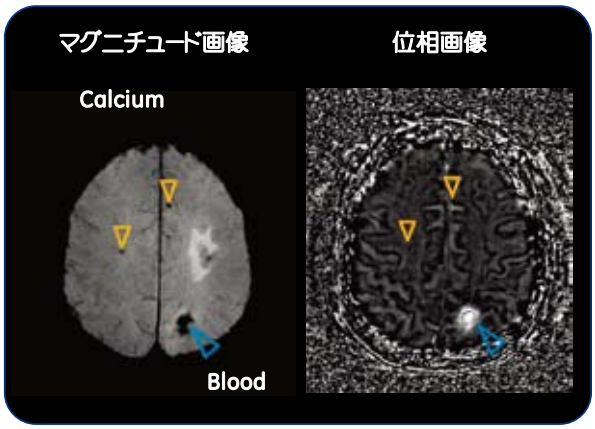

Courtesy of Sonomed, Istanbul - Turkey

Cardiac Enhancement

心臓領域において機能が拡張されました。

Phase Sensitive LGEの搭載

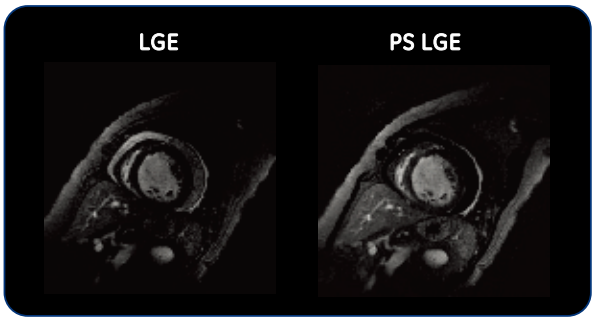

Single Shot FSEのBlack Blood/パルス併用

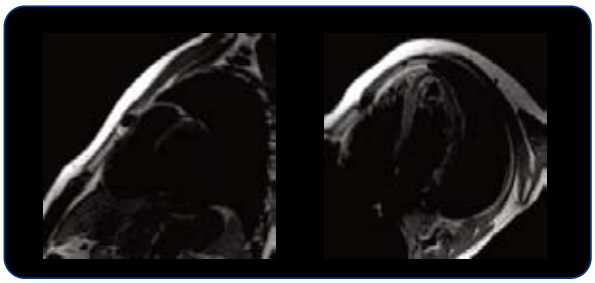

GE imagination at work

Discovery MR750w 3.0T / Optima MR450w 1.5T

すべては、ワイドボアの魅力を引き出すために。

様々な体格への適応や、検査環境の向上を目的として需要が高まるワイドボアMRI。
しかし、従来の設計思想では開口径の広いワイドボアと撮像能力の高性能化を両立することは困難でした。
ワイドボアであることの価値を、最大限まで引き出すために、GEは、Discovery MR750のハードウェアをベースに、ワイドボアMRに固有に必要とされる新技術を構築。
ワイドボア化と高い撮像能力の両立を実現しました。

Insightful Technology
すべては、プレミアム画質のために。

Caring Design
すべては、患者さんへの優しさのために。

Discovery MR750 3.0T

GOLDテクノロジーによる圧倒的なパフォーマンス。

Discovery MR750では、リサーチユースにおける高いパフォーマンスを実現するために、4つのハードウェアテクノロジーを搭載しています。

Gradient Performance
最新の水冷化技術と3軸独立電源（iXYZ）により、3軸で50mT/m、SR200を達成。

Optix
ガントリー内でのMR信号のデジタル変換と光伝送技術により高いS/Nを獲得。

Large Volume Homogeneity
0.25ppm/40cmDSV（VRMS測定）の静磁場均一性が支える高画質と将来性。

Driving 4 Points
給電点を4つに増やした4ポイントドライブ方式による均一で安定したRF送信を実現。

Simply Powerful
圧倒的なパフォーマンスを

Powerfully Simple
驚くほど簡単な操作性で

GE imagination at work

ディスカバリーMR750　医療機器認証番号 221ACBZX00095000
ディスカバリーMR750w　医療機器認証番号 223ACBZX00061000
オプティマMR450w　医療機器認証番号 223ACBZX00032000

DOC1420386

需要が拡大する心臓MRI検査において、課題である検査の煩雑さを、東芝は最先端技術の結集であるCardioLineでサポートします。心臓検査を、簡単で確実な検査に変えて行きます。

次世代の心臓MRI検査フロー

CardioLineにより検査時間を短縮

CardioLineで簡単位置決め

短時間のスキャン終了後1.5秒で6断面を設定

CardioLineを使用するとたった1回の息止め撮像で心臓の基本6断面の位置決めが終了します。検査時間を大幅に短縮でき、患者さんの負担を大きく減らす事が可能になります。

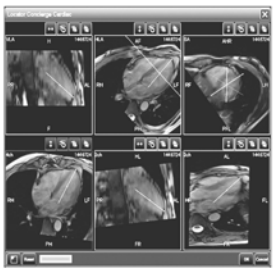

オペレーターに依存しない操作性

目視や勘に頼らない高精度な位置決め

特別な操作は不要です。ワンボタンで位置決めが完了するので、オペレーターに依存せず、正確な位置決めが可能です。

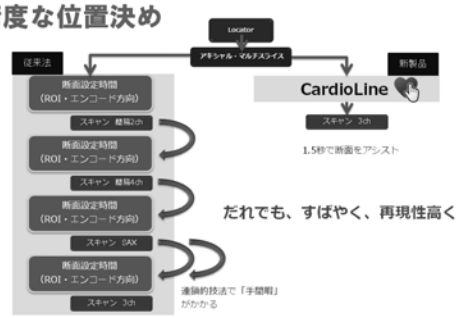

再現性が高く正確な位置決め

多種多様な症例でも精度良く位置決め

本機能は(株)東芝 研究開発センターならびに杏林大学医学部 放射線医学教室 似鳥俊明教授らとの共同研究により開発しました。臨床例における正確度の研究では、対象とした40症例すべてにおいて断面設定のアシストが可能で、放射線診断医2名の視覚的評価では高いスコアで目的断面の設定が行えました。

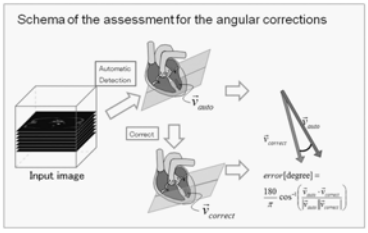

＊本内容にはオプション内容も含みます。

TOSHIBA
Leading Innovation

乳房温存療法やハイリスク群に対する乳房MRI検診の適応により、今、乳房MRIが注目されています。東芝は、コイルやシーケンスのTechnologyで高い要求にお応えします。

高精細マンモ検査

東芝が提供するTechnologyによるマンモ検査

ブレスト専用コイル ブレストSPEEDER

乳房形状にコイルを合わせ高SNRを実現

コイルエレメントを上下左右と任意な位置に可動できる「エレメントシフト機能」により、患者さんの乳房形状に応じてコイルを密着させることが可能です。SNRが大幅に向上します。



確実な脂肪抑制法 Enhanced Fat Free

2つのパルスを組み合わせた独自の脂肪抑制法

より広範囲の領域にわたり良好な脂肪抑制効果が得られます。
スライス枚数減少改善により時間分解能を向上することができます。
高い脂肪抑制効果を呈し、かつ撮像時間は延長しません。

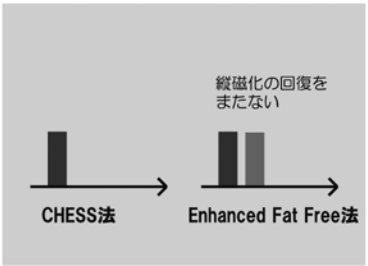

患者さんにやさしい

開放的で静かな検査環境を提供します

Open Bore 71cmにより背中や腕を気にすることなく開放的な検査が可能です。また、静音化機構Pianissimo™※により、うるさい検査音を気にすることなく静かな検査が可能です。

本内容にはオプション内容も含みます。
※Pianissimoは東芝メディカルシステムズの商標です。

TOSHIBA
Leading Innovation



正常脳脊髄液動態の再認識が進みつつあり世界的に脳外科、神経放射線関係の学会シンポジウムなどで、ありのままの動態を可視化できる“Time-SLIP法”に関心が集まっています。
CSF hydrodynamics は東芝林間病院 脳神経外科部長 山田 晋也先生との共同開発です。

脳脊髄液の非造影動態イメージング

脳脊髄液動態の画像化で見えてくる新しい知見

世界で注目されるTime-SLIP法

RFパルスを利用したトレーサースタディ

Time-SLIP法は、RF パルスを利用して髄液自体を自己トレーサーとして利用するトレーサースタディといえます。

非侵襲で、そのままの状態が見える

ありのままの動態を可視化

外因性のトレーサーを使用しないため、外部からの注入が必要なく生理的状態を完全に保てます。トレーサーが本当にトレースできているのかという問題を回避でき、動いてみえたものは髄液そのものが動いたと確定できます。

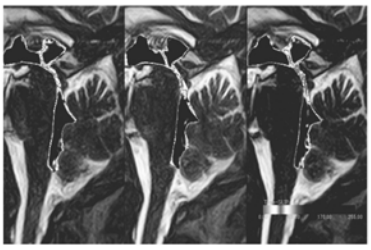

新知見への期待

Time-SLIP法が拓く新しい領域

より正確な診断、病因の解明、新たな治療アプローチへの可能性が期待されています。従来の髄液循環の常識が覆され、新たな歴史が作られる可能性があります。

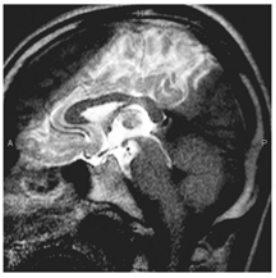

＊本内容にはオプション内容も含みます。

たとえプロフェッショナルな知識や経験がなくても、わかりやすく簡単に、毎日のMRI 検査を行えることが重要です。
新しいコンセプトの操作ソフトウエア“M-Power V2” は、このニーズにお応えします。

さらに進化した操作性

先進の操作性 M-Powerが V2 で次の次元へ

minimize Scan Time

ワークフローの改善で検査時間を短縮

位置決めアシスト機能やFull Auto MAP & Shim撮像時での後処理設定機能などにより、検査ワークフローを改善し、検査時間を短縮します。

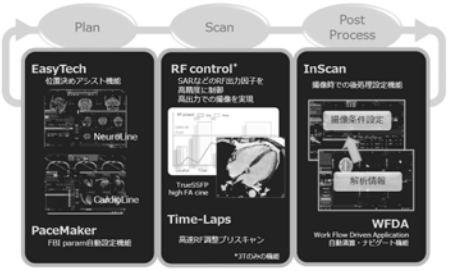

最新のSARコントロール機能 for 3T

3T検査の操作性を向上

SARをリアルタイムにコントロールし、厳密な制御により安全性、撮像条件のフレキシビリティーが向上します。3Tでの検査の幅、画質が向上します。

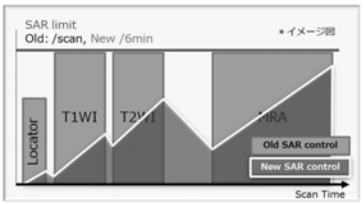

Ease of Clinical Use

毎日のMRI 検査をわかやすく簡単に

位置決めアシスト機能(NeuroLine, CardioLine)、FBIの最適撮像条件の自動設定機能(PaceMaker)、撮像条件設定から画像処理、結果の転送配信に至るまでワークフローに即した形で、わかりやすく簡単な操作性を提供します。

FBI最適撮像条件の自動設定機能
PaceMaker

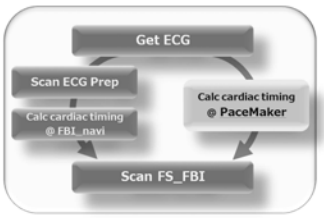

＊本内容にはオプション内容も含みます。

The OVAL Shape of 3T MRI Debut !!

日立は、高画質と快適性を追求した結果、
OVAL Shape(楕円)に辿りつきました。

The OVAL Shape of 3T MRI

OVAL TRILLIUM

Embracing life through innovation.

「高画質×快適性×WIT」

開口74×65cmの
OVAL Patient Bore

日立にはPatient Friendlyを基本コンセプトに数多くのオープンMRI装置を開発してきた長い歴史があります。
これらを継承し、高画質と快適性を追求し両立させたMRI。
それがOVAL Shape MRIです。
また日立グループならではの磁場シュミレーション技術と、高度な解析技術により楕円大口径のOVAL Patient Boreに最適な、楕円型傾斜磁場コイル(OVAL Drive GC)を開発しました。

- ●OVAL Patient Boreから得られる開放感
- ●体軸から外れた部位も磁場中心撮像によって安定した高画質

Trillium(延齢草):「叡智」という花言葉を持つ、ユリ科の多年草。
その3枚の白く凛とした花弁に、TRILLIUM OVALの『3つの特長』と『3テスラ』MRIを象徴させました。

HITACHI
Inspire the Next

OVAL Drive RF

4ch-4port独立制御可能なRF照射コイルによって 原理的なRF照射不均一の低減を目指します。

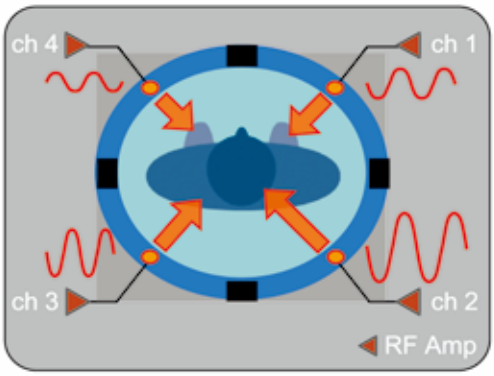

OVAL Drive RF 4ch　　(イメージ図)

● OVAL Drive RFで高画質を実現

「TRILLIUM OVAL」では図に示す4ch-4portの独立制御可能なRF照射コイル「OVAL Drive RF」を採用し、高画質を実現しています。
原理的に3T MRI装置では全身領域でRF照射が不均一になりやすい傾向があります。
これは、

- より高周波となるRF照射に伴い人体の深部に電磁波が均一に照射できない。
- 部分的な位相回転の影響が大きくなり偏った照射分布となる。
- 波長が短くなるために人体のサイズとの干渉から定在波が生じて人体中心部の照射量が増加する。

などの理由によります。
そこで、RF照射の状態を確認するためにRF照射強度の分布を得る必要があります。日立は高速で効率的なRF照射分布の取得シーケンスを独自に開発し搭載しました。この分布を基に、RF照射不均一を低減するように4ch独立して制御を行なうことで照射不均一の少ない画像を得ることができます(OVAL Drive QS：Quad RF Shim)。

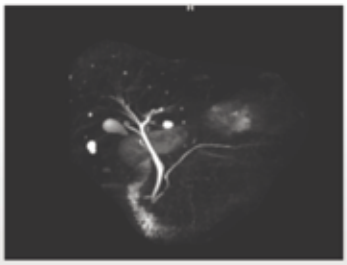

MRCP

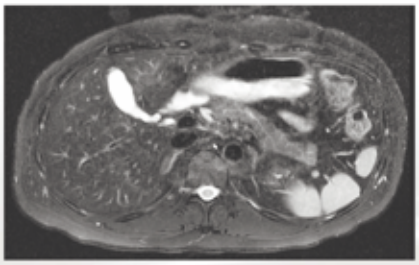

T2WI 脂肪抑制画像

Trillium Oval、Oval、Ovalのロゴは株式会社日立メディコの日本における登録商標です。
Copyright © Hitachi Medical Corporation.2013. All rights reserved.

TECHNICAL Information

OVAL ECHELON

“画像性能”と “検査環境の快適性”

二つのFOCUSを両立し
別次元のMRI運用パフォーマンスを
約束します。

● OVAL Patient Bore [開口幅74cmの大口径]

- 被検者に優しい空間を追求 -
寝台に横になった人のかたちは楕円形です。
大口径のOVAL Patient Boreによる広くてゆとりの
ある検査空間は 閉所が苦手な方にも優しい設計です。

● WIT [Workflow Integrated Technology]

真の実用性と使い勝手を目指して、WITが検査環境を改善します。

- **WIT RF Coil System**
  天板内に収まるケーブルレスSpineコイルをはじめとする
  ワークフローと高感度を両立した受信コイルシステム
- **WIT Mobile Table**
  ガントリに向かって斜めからのアプローチでも
  容易に接続できる着脱式寝台
- **WIT Monitor**
  被検者情報や生体波形、接続コイル情報の
  表示や、その場で編集可能なガントリモニタ

WIT RF Coil System

WIT Mobile Table

WIT Monitor

HITACHI
Inspire the Next

1.5T Solid Workflow MRI System
ECHELON RX

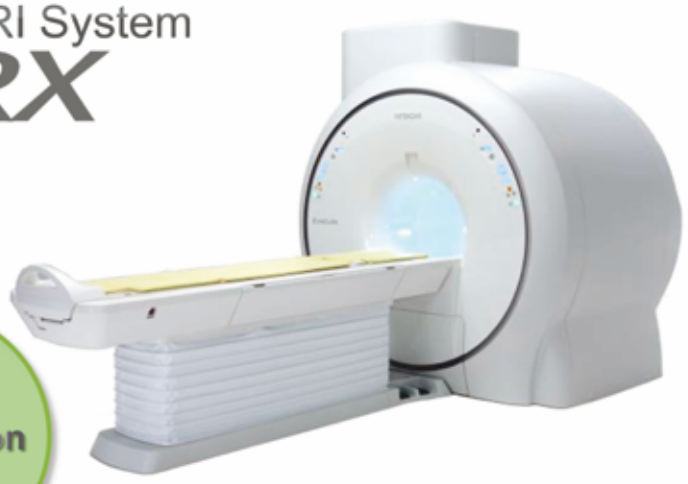

● Solid Workflow Coil

ECHELON RXはWorkflow向上に徹底的に取り組みました。寝台組込型コイルの採用により、検査数の多い頭部、頭頸部、胸腰椎の検査間では脊椎用コイルも含めて受信コイルの乗せ替えは全く不要です。



Workflow Coil System

● Gantry Design

被検者の方を考慮するだけでなく、操作者のことまで考慮したGantry designです。
Patient tableには新たにフットスイッチ、アームボードを採用しました。これにより、被検者へのきめ細かいケアや、造影剤の手技などを容易にします。

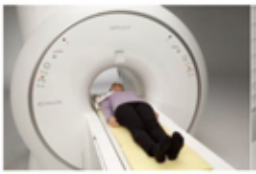

前面左右の操作パネル

フットスイッチ

● Application

-**RADAR** (Radial scan技術)
MRI撮像において、体動・脈拍・呼吸などのモーションアーチファクトは大きな問題です。しかし日立の開発したRADARによりモーションアーチファクトを低減することができます。

-**AutoPose** (自動撮像位置設定補助機能)
AutoPose専用スキャンの追加が不要のため、撮像時間の延長なく、撮像時の位置決めをサポートします。また基準断面の登録により、各施設独自に撮像断面のプリセットが可能であり、使用前に複数データの登録は必要不要です。

アームボード

低い寝台最低高

ECHELON Oval、Oval、Ovalのロゴは株式会社日立メディコの日本における登録商標です。
Copyright © Hitachi Medical Corporation.2013. All rights reserved.

Ingenia Release5.0 （WIP）

インジニアは更に進化します。

コイル内での「Direct Digital」によるアナログ→デジタル直接変換機能を用いた画質の向上、「Flex Stream」による自動認識機能を用いた検査効率の向上、「Easy Expand」によるヘリウム消費量のゼロの実現とアップグレード費用の削減などの基本性能に加え、新たな進化を実現します。
キーメッセージは「In control」です。

【In control】
ユーザーインタフェースを根本から見直し、更なる使いやすさを求め、様々な観点から改良を行いました。専門的な技師の方々、普段お使いになられない技師の方々、緊急で使用しなければならない医師の方々においても様々なアシスト機能を用いることで、撮像に必要な情報を直感的に取得し、高画質で効率的に撮像することが可能となります。それが「In control」です。

1. In control of imaging strategies
2. In control of image quality
3. In control of workflow efficiency

より戦略的に、より高画質を、より効率的に

Intel Space Portal Version5.0

マルチモダリティー対応ワークステーション

近年、医療画像診断機器から生成される画像データは増加の一途をたどっています。これにより、放射線科の作業負荷および画像に携わるオペレーターへの負担も急増し、ひいては患者様の待ち時間の増大にもつながっています。このような問題を解決する新しいソリューションとしての最新型ワークステーションがIntel Space Portalです。医師による読影や患者様とのコミュニケーションをサポートし、画像解析や3D処理などを、簡便かつ高い作業効率を行うための強力な支援ツールとして医用画像をとりまく様々なワークフローの改善、低コスト運営をサポート致します。

【MRIの主なアプリケーション】

1. Cartilage Assessment
2. Permeability
3. Multi modality Tumor Tracking

1.スポーツ医学のケースでは膝関節を高度に分析するために、このツールは、軟骨構造をT2 マップで色分けし、カラーでの可視化を可能とします。軟骨に沿った ROI の設定や矩形での ROI の設定が可能なため、T2値によって軟骨を分離して正確に3層構造を把握することが可能となります。(Fig.1)

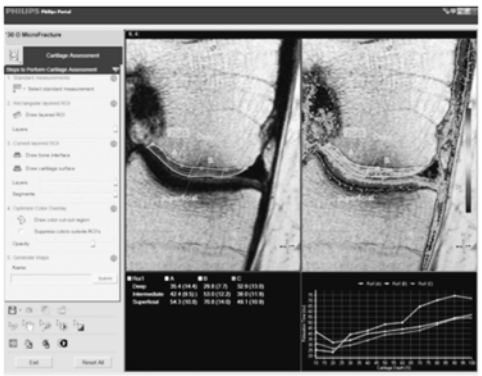

(Fig.1) Cartilage Assessment

2.膿瘍や腫瘍等の疾患による血液脳関門破たんに伴う血管透過を客観的に評価可能であり、悪性腫瘍の放射線治療後(補助化学療法併用)に見られるPsPへの評価応用にも期待されます。

3.この機能を用いる事で、経時的な治療効果判定を定量的に行うことが可能となります。信号強度、ADC値をヒストグラ ム表示を行うことで視覚的にも容易に判断する事が可能となり、またこの機能はマルチモダリティーにて使用可能です。(Fig.2)

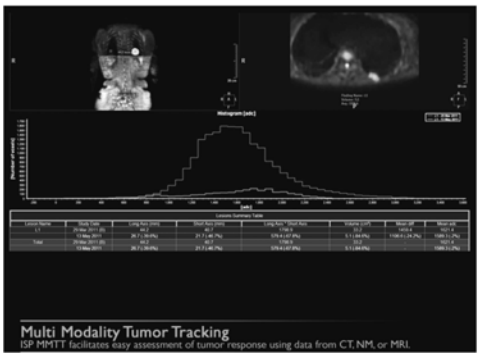

(Fig.2) Multi modality Tumor Tracking

Intel Space Portal Version5.0

マルチモダリティー対応ワークステーション

近年、医療画像診断機器から生成される画像データは増加の一途をたどっています。これにより、放射線科の作業負荷および画像に携わるオペレーターへの負担も急増し、ひいては患者様の待ち時間の増大にもつながっています。このような問題を解決する新しいソリューションとしての最新型ワークステーションがIntel Space Portalです。医師による読影や患者様とのコミュニケーションをサポートし、画像解析や3D処理などを、簡便かつ高い作業効率を行うための強力な支援ツールとして医用画像をとりまく様々なワークフローの改善、低コスト運営をサポート致します。

【MRIの主なアプリケーション】

1. Cartilage Assessment
2. Permeability
3. Multi modality Tumor Tracking

1.スポーツ医学のケースでは膝関節を高度に分析するために、このツールは、軟骨構造をT2 マップで色分けし、カラーでの可視化を可能とします。軟骨に沿った ROI の設定や矩形での ROI の設定が可能なため、T2値によって軟骨を分離して正確に3層構造を把握することが可能となります。(Fig.1)

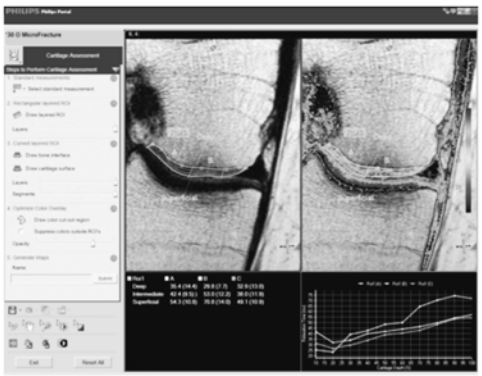

(Fig.1) Cartilage Assessment

2.膿瘍や腫瘍等の疾患による血液脳関門破たんに伴う血管透過を客観的に評価可能であり、悪性腫瘍の放射線治療後(補助化学療法併用)に見られるPsPへの評価応用にも期待されます。

3.この機能を用いる事で、経時的な治療効果判定を定量的に行うことが可能となります。信号強度、ADC値をヒストグラ ム表示を行うことで視覚的にも容易に判断する事が可能となり、またこの機能はマルチモダリティーにて使用可能です。(Fig.2)

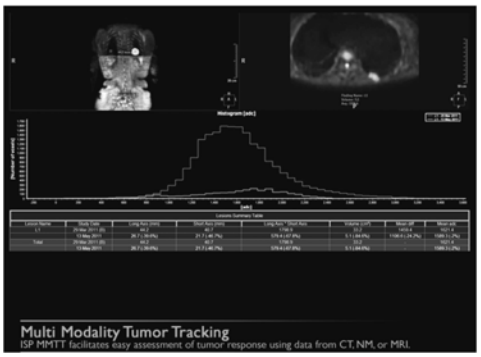

(Fig.2) Multi modality Tumor Tracking

DynaCAD for Prostate

前立腺のMRIガイド下生検

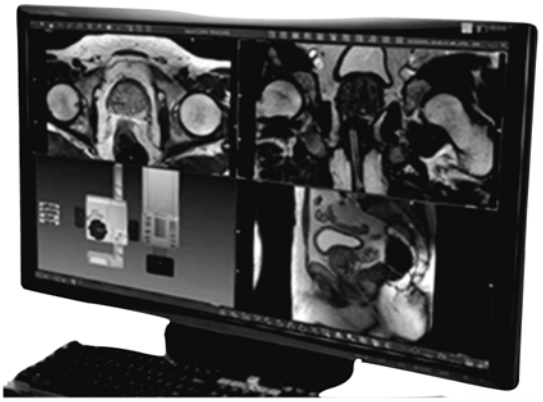

前立腺のMRIガイド下生検では、PAS高値にもかかわらずTRUS（経直腸超音波）で採取できない問題と、再生検対象の患者さまの身体的負担や泌尿器科医の心的ストレスの問題をMRIとDynaCADワークステーションを用いて解消し、各ステージの手技と共存しながら前立腺がん生検率100%を目指します。

【前立腺がんの現状】

1. 11.8万人（2025年～2029年の罹患数の将来予測）
2. 穏やかに増加（日本の部位別年次別年齢調整死亡率、欧米は減少傾向）
3. 3回目以降の生検ではMRIでの検出率が高い（前立腺癌診療ガイドライン2012年度版）

【MRガイド下生検】

通常の経直腸超音波の生検でのdetection rateは20-30%と言われる。更に近年ではMRIの画像をナビゲーションとしてdetection rateを高める手法も広まりつつある。しかしながら、「客観的に組織を採取したことを確認できない問題」はいずれとして解決されていない。このMRIのガイド下生検は、非磁性体の針を用いて、T2強調画像、拡散強調画像で確認された病変に対して、ターゲットバイオプシーを行うもので、高いdetection rateと客観的に組織の採取の有無を判断できる。

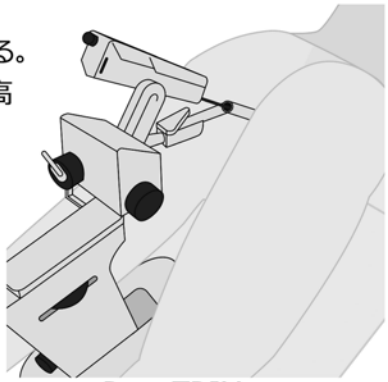

DynaTRIM

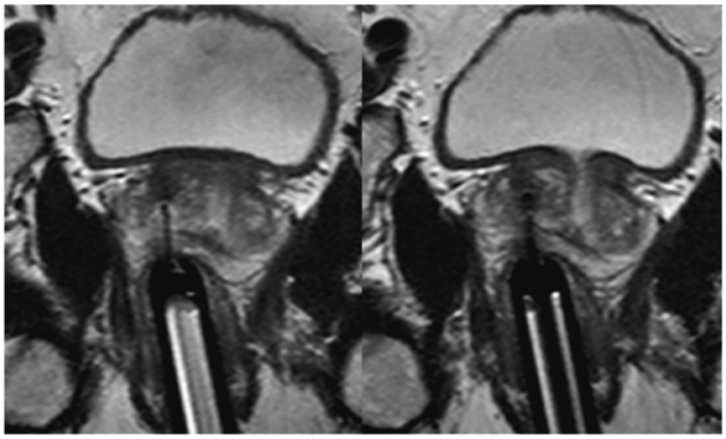

T2強調画像にて採取を確認

撮像体位

FUJI denolo
Design and Technology for life



Pearltec社製
パールテック患者固定具

[特徴]
1.簡便性
- 任意の検査部位に
  容易にセッティングが可能
- ハンドポンプで厚さを簡単に調整が可能

2.画質向上
- 体動アーチファクトの低減
- 再撮像リスク軽減

3.快適性
- 患者様に配慮したディスポカバー
- 患者様に応じた最適な固定が可能

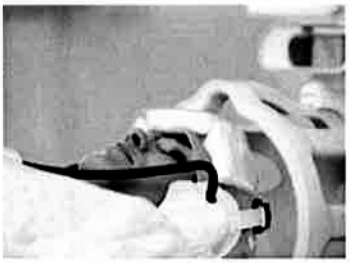

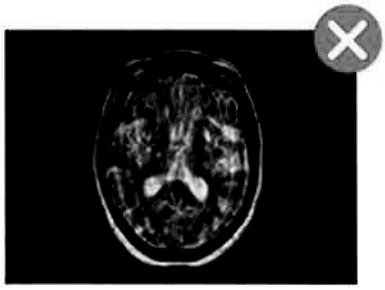

フジデノロ株式会社　ヒューマンヘルス営業部　http://www.fujidenolo.co.jp/
〒141-0031　東京都品川区西五反田8-7-11　アクシス五反田ビル4F　TEL:03-5719-3009　FAX:03-5719-3389

FUJI denolo
Design and Technology for Life

MR Instruments社製
デュオフレックスコイル
－より鮮明な画像を得るための最新式コイル－

[特徴]

- 8チャンネル
- 軽量
- 10cmと24cm両サイズのパッド装備可能
- フレキシブルパッド採用で
  頭部から四肢まで対応
- パッドサイズは交換可能
- 曲面にも装着可能

異なるサイズを揃えるより
一つのフレックスコイルで対応

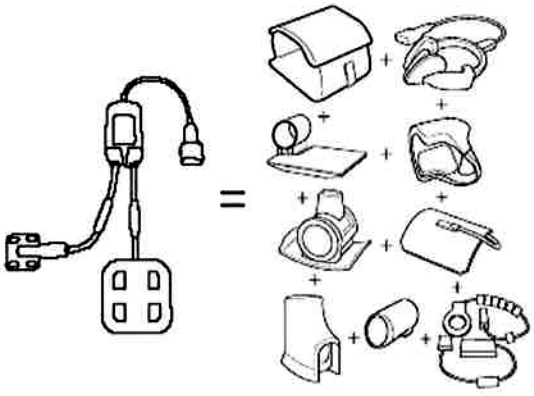

DuoFLEX™ Coil Suite / Interventional Suite vs. All Your Other MRI Coils

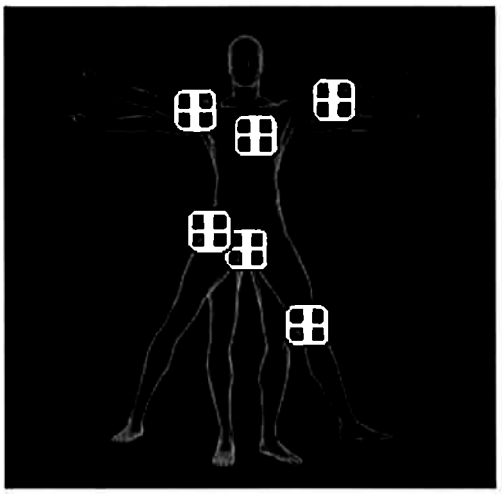

フジデノロ株式会社 ヒューマンヘルス営業部 http://www.fujidenolo.co.jp/
〒141-0031 東京都品川区西五反田8-7-11 アクシス五反田ビル4F TEL:03-5719-3009 FAX:03-5719-3389

MR Instruments社製
32chヘッドコイル

[特徴]
- 3Tにも対応
- プラナアレイにより、高いSN比およびCN比を実現
- 頭尾方向で、高精度な頭部撮像が可能
- 3方向で、パラレルイメージングが可能
- スライドコイルにより、作業効率と患者様の快適性を両立
- オープンフェイス型を採用し、優れた快適性とfMRIや研究用途で使用可能

Parallel Imaging Acceleration*:		
R-L	***A-P***	***S-I***
4x	***4x***	***2x***

****in research mode only***

サイズ＆重量

内径	: 23.5cm
コイルサイズ	:外径29cmx長さ30cm
コイルベース	:幅41cmx長さ48cm
重量	: 6.8Kg （ベース込）

オプション
確認用ミラー

フジデノロ株式会社 ヒューマンヘルス営業部 http://www.fujidenolo.co.jp/
〒141-0031 東京都品川区西五反田8-7-11 アクシス五反田ビル4F TEL:03-5719-3009 FAX:03-5719-3389

索　　引

発 表 者 索 引

数字は演題番号を示す

SL：特別講演，S：シンポジウム，WS：ワークショップ，EL：教育講演，LS：ランチョンセミナー
ESY：イブニングシンポジウム，ES：イブニングセミナー，O：一般演題（口演），P：一般演題（ポスター）

【A】
Abdulla Afnizanfaizal O-2-139

【B】
Bartels Wilbert O-1-083
Benoit Stephen O-1-059
Boros Eszter P-2-090

【C】
Caravan Peter P-2-090
Cauteren Marc Van P-3-213
Chambers James O-1-059
Ciobanu Luisa O-1-064
Clark Joseph O-1-059

【D】
DeGrauw Ton O-1-059
Djemai Boucif O-1-064

【F】
Fatima Zareen O-3-264
Froemming Adam O-1-096

【G】
Geffroy Francoise O-1-064
Goodwin Jonathan P-1-016
Greiser Andreas O-1-029

【H】
Hans Schild ESY
Haque Hasnine O-1-126
Homann Georg O-2-134

【J】
Jian Xu P-1-067, P-1-068, P-1-070
Jonathan Goodwin P-1-038

【K】
Katscher Ulrich P-3-213
Keupp Jochen S2-1, O-1-053, O-1-058, P-3-213
Khalighi Mohammad-Mehdi P-2-127

【L】
Lam Mie Kee O-1-083
Le Bihan Denis O-1-064
Li Jing-Rebecca O-1-064
Liu Tian O-2-209, O-2-212

【M】
Mehemed Taha O-2-137, P-1-031, P-1-033
Michael Garwood SL-1
Michael (Miki) Lustig ES-1-1
Murphy Robert O-1-096

【N】
Nathan Mark P-1-096
Nielsen Matthew P-2-182

【P】
Pyne-Geithman Gail O-1-059

【R】
Reynaud Olivier O-1-064

【S】
Stehning Christian P-3-213
Stemmer Alto O-2-191
Steven Koenig O-1-114

【T】
Tha Khin Khin LS-6-2, P-1-054, P-3-213
Thorsten Feiweier P-1-015
Tian Liu O-2-211, O-2-213

【V】
Van Cauteren Marc O-1-041
Vinh Nguyen O-1-126

【W】
Waggoner R. Allen O-2-215
Wang Jeff P-3-187
Wang Yi O-2-209, O-2-212

【Y】
Yi Wang O-2-211, O-2-213

【あ】
會澤　崇 O-1-042
相田　典子 P-1-027, P-2-134, P-2-157
青木　郁男 O-1-101
青木伊知男 座（S3-1～5），座（O-1-059～063），O-3-286, O-3-287, P-2-088, P-3-251
青木　茂樹 座（S1-1～4），座（O-3-259～262），S1-3, WS2-2, O-3-259, P-1-017, P-1-060, P-1-061, P-1-063, P-1-065, P-1-066, P-1-069,

P-1-071,
P-1-072,
P-1-073,
P-1-074,
P-1-076,
P-1-077,
P-1-080
青木　孝子　P-2-174,
P-3-201
青木　隆敏　EL6-1,
O-1-107,
O-2-200,
P-3-230,
青木　裕幸　O-2-186
青山　亨　P-3-196
青山　信和　O-2-164,
O-2-174,
O-3-281,
O-3-283,
O-3-284,
P-2-106,
P-2-110,
P-2-167,
赤井　宏之　O-3-276
赤澤健太郎　O-1-077,
O-1-080,
O-3-273
赤田　壮市　O-1-040,
O-2-165
赤塚　吉紘　O-2-199,
O-2-239,
P-2-177
赤羽　恵一　P-3-200
赤羽　正章　座(O-2-161～165),
P-1-015,
P-1-039,
P-1-067,
P-1-068,
P-2-164
赤羽　英夫　O-1-067
秋口　一郎　O-2-231
秋田　大宇　O-1-095
秋葉　憲彦　P-3-202
秋本　俊　O-2-186
秋山　純和　P-2-176
穐山　雄二　P-3-227
秋吉　和也　O-2-186
秋吉　司　O-3-271
浅井真友美　O-2-202
浅田　敏夫　P-1-043,
P-3-214
浅野　和也　P-1-049,
P-1-081,
P-1-082
浅野　雄二　O-1-002
朝比奈　諒　O-2-224
浅山　良樹　O-1-034,
O-1-058
足利竜一朗　O-2-253,
O-1-017
東　高志　P-1-050
東　健　O-1-127,
O-1-129
東　敏也　O-2-195
東　美菜子　O-2-211,
P-1-030,
P-2-103
麻生　朝香　O-1-090,
O-2-159,
O-2-256
麻生　智彦　P-2-112,
P-2-183
安達廣司郎　O-3-312
安達登志樹　O-3-308,
P-2-113
安達　元　O-2-186
愛多地康雄　O-2-182
安達木綿子　P-1-065
安達　義輝　P-1-007
厚地修太朗　O-1-099,
O-1-100
厚見　秀樹　O-2-139
阿比留健太郎　O-2-163
阿部　修　座(P-1-015～024),
P-1-077,
P-1-080,
P-3-196
阿部　浩司　P-3-194
阿部　考志　座(P-1-025～029)
阿部　貴之　O-1-068
阿部　肇　O-3-276
阿部　雅志　O-2-251
阿部　充志　P-2-120,
P-2-121
阿部　裕子　P-2-150
阿部　喜弘　O-3-312
阿部　欣史　P-3-246,
P-3-247
天野　智康　O-1-098,
P-2-151
天野　康雄　O-2-141
網谷　隼人　O-2-142
雨宮　史織　P-2-131
雨宮　良治　O-2-230
新井　清忠　P-2-181
荒井　謙　O-1-069
新井　浩一　O-1-114,
O-1-115
荒井　信行　O-1-123
新井　一　P-1-065,
P-1-071,
P-1-072
荒井　博史　P-1-054
新川　翔太　P-2-144,
P-2-145
荒川　裕貴　P-2-092,
P-2-093
荒木　朋浩　P-1-035
荒木　久寿　P-2-109
荒木　洋一　O-1-040,
O-2-165
荒木　力太　P-3-245
荒谷　和紀　O-2-202,
P-1-032
有澤亜津子　O-2-142,
O-2-203
有泉　光子　P-2-159
有馬　康伸　P-3-249
有村　秀孝　O-2-246
粟井　和夫　P-3-227
安澤　千奈　O-1-028,
O-3-282
安東　潔　P-3-248
安藤久美子　O-2-235,
O-2-244
安藤　浩樹　O-1-109,
O-2-227,
P-1-029,
P-2-141
安藤　康生　O-2-191
安東由喜雄　O-2-211

安藤　律子　P-2-150
安楽　泰孝　P-2-088

【い】
飯田　秀博　P-1-040
飯高　哲也　P-2-128
飯塚　有応　O-2-155
飯塚　裕也　O-1-013
飯間　麻美　O-1-064
五十嵐隆元　P-2-175
五十嵐博中　S3-1
五十嵐康弘　P-2-111
五十嵐陽子　O-2-244
五十嵐良太　P-2-149
壹岐　伸彦　P-2-090
生嶋　一朗　O-1-008
井口　昌好　O-1-005, O-1-006
池亀　　敏　O-2-251
池田　章人　P-2-178
池田　貴公　O-2-216
池田　顕充　P-3-191
池田　　仁　O-1-069
池田　充顕　P-2-152
池田　　充　O-2-134, O-2-257
池田　弓恵　O-2-243
池田　洋祐　O-1-102
池田　洋平　O-2-227
池田　良弘　O-1-081, O-1-082
池戸　雅人　P-3-215, P-3-221
池長　　聰　O-1-044, O-1-071, O-1-072, O-1-075, O-1-104, O-2-140, O-2-178, O-3-264
伊澤　康幸　P-2-137, P-2-169
石　圭一郎　O-1-110, O-1-120, P-2-122
石井　一成　WS1-3, O-1-017, O-2-253
石井　士朗　P-3-220
石居　隆義　P-2-135
石井　尚登　P-1-072
石井　仁也　P-2-101
石垣　聡子　O-3-268
石川　寛延　O-2-226, P-2-118
石川　力也　P-2-138
石藏　礼一　座(O-2-189～195), O-2-235, O-2-244
石坂　　友　P-3-229
石澤　一憲　O-1-110, O-1-116
石田　正樹　O-1-021, O-1-022
石塚久美子　P-1-047
石戸谷俊太　O-1-076
石橋　一都　O-2-191
石村理英子　O-1-025, O-1-026, O-1-027
石森　隆司　座(P-1-001～007), P-2-148
石森　文朗　座(O-3-309～312), P-2-172
石山　公一　EL4-1
出雲　雅樹　P-2-099
磯貝　　純　P-2-175
礒田　治夫　座(WS3), 座(O-2-141～147), O-2-144, O-2-257, O-3-262, O-3-282, O-3-311, P-2-094, P-2-173, P-3-198
磯田　裕義　座(O-1-033～038), P-3-192
磯野沙智子　P-2-140
磯辺　智範　座(P-3-198～205), O-2-221, P-1-029
井田　和功　O-3-295
井田　正博　座(O-2-248～252), O-1-051, O-1-052, O-2-193, P-1-019
板垣　博幸　O-1-079, O-2-177, P-2-091, P-3-223,
板谷　　遼　O-1-099, O-1-100, P-3-195
市川　和茂　O-3-311, P-3-198
市川　勝弘　O-2-156
市川新太郎　O-1-044, O-1-071, O-1-072, O-1-075, O-1-104, O-2-140, O-2-178, O-2-230
市川　隆史　O-1-055, O-1-056, P-2-182
市川　智章　座(O-1-072～075), S4-3, O-1-044, O-1-071, O-1-072, O-1-075, O-1-104, O-2-140, O-2-178, O-3-264
市川　昌樹　O-2-152
一坂　秀一　P-2-096
一条　勝利　O-1-098, P-2-151
一瀬　克浩　P-1-078
市之瀬伸保　O-2-143
一関　雄輝　O-1-046, O-1-124, P-3-216
市場　義人　P-1-035

市橋　成夫　P-2-085
一色　彩子　EL12-1
井手　　智　O-2-212, O-2-213
井手　春樹　O-3-278
井手口怜子　O-2-133
伊藤　和夫　O-2-161
伊東　克能　座(LS-10-1～2), P-2-117
伊藤今日一　P-3-202
伊藤　賢司　O-3-260, P-1-016, P-1-038
伊藤　康一　O-1-060
伊藤　公輔　O-1-088, O-2-249
伊藤　聡志　座(O-1-045～049), O-1-045, P-2-161, P-2-163
井藤　千里　P-2-148
伊藤　高広　O-1-108
伊藤　　健　O-2-246
伊藤　達郎　O-1-021, O-1-022
伊藤豊志雄　P-3-248
位藤　俊一　ES-2-2
伊藤　暢浩　O-1-007
伊藤　　浩　O-1-068, O-1-074, O-1-094, P-3-200
伊藤　　洵　O-2-183
伊藤由紀子　P-2-165
伊藤　玲子　O-2-243
井土川敦子　P-2-160
稲岡　　努　EL1-2, O-2-196
稲垣　　明　P-2-112, P-2-183
稲垣　枝里　P-3-203
稲毛　章郎　O-1-032
稲毛　一秀　O-3-300, O-3-301
稲田　峰輝　O-1-037, O-2-155
稲冨　大介　P-1-051
稲野　祥子　P-1-069
稲葉　忠司　O-3-289
稲葉　吉隆　O-1-043, O-2-187
稲村　真也　O-1-110, O-1-111, P-2-184
犬伏　俊郎　O-1-126, O-2-231, O-2-236, P-2-089, P-3-233
井野　賢司　P-1-015, P-1-067, P-1-068, P-1-080, P-2-164
井上　快児　P-1-025
井上　勝博　O-2-160
井上　貴史　P-3-248
井上　　敬　O-2-131
井上　　勉　P-2-108
井上登美夫　P-1-076
井上　泰吉　O-2-228
井上　裕二　O-2-157, P-1-007
井上　優介　O-1-001, O-1-002, O-2-168, P-2-102, P-3-190
井上　雄介　P-3-240
猪子　祐佳　O-2-186
井原　完有　P-2-112, P-2-183
茨木　正信　O-1-011
今井　　広　P-2-137
今井　宏彦　P-3-253
今井　　潤　O-1-093
今井　　裕　O-1-041, O-1-042, O-1-083, O-2-147, P-2-157
今泉　康弘　O-1-007
今林　悦子　EL2-2
今村　惠子　O-2-232
今村　那芳　P-3-212
今村　直樹　O-1-119
今村　幸信　P-2-121
今村　　塁　O-2-199, O-2-239, O-3-295, P-2-177
蔭牟田　治　O-2-146
入江　裕之　座(S4-1～6)
井料　保彦　O-2-211, P-1-030, P-2-103
岩城　義規　P-3-197
岩澤　多恵　LS-6-3
岩瀬　秋吉　P-2-170, P-3-221
岩瀬　大祐　O-3-262
岩田　博夫　P-1-050
岩田　　真　P-2-159
岩舘　雄治　O-1-092, O-2-168, O-2-189, P-3-190
岩坪　　威　S1-1, P-1-080, P-1-083
岩戸　和美　P-3-197
岩永　　崇　O-1-033, O-2-169
岩渕　　聡　O-2-155
岩本　成人　P-3-238, P-3-239, P-3-245, P-3-251

【う】

植木　茂樹　O-2-158, O-3-297, P-3-229
上田　一生　O-2-162
上田　和彦　LS-10-2, O-2-179
上田　淳平　O-1-057
上田　真也　O-2-163
植田　貴司　O-1-051, O-1-052, P-1-019,

P-1-020
植田　隆史　O-2-241
植田　高弘　P-2-170,
P-3-221
上田　猛　O-2-148
上田　仁　O-2-179,
O-2-182
上田　優史　O-3-265,
O-3-288,
P-1-021,
P-2-093
上田　康之　O-3-299
上田　優　O-1-101
上谷　雅孝　座(O-3-290～293),
O-2-133
上中　治　O-2-148
上野　恵子　P-1-036,
P-2-180
上野　賢一　O-1-086,
O-2-215
上野　雅仁　P-3-237
上野　嘉子　EL14-1,
O-1-101,
P-2-110
上之原広司　O-2-131
植松　正裕　O-1-102
牛島　大悟　P-1-055
牛島　泰宏　O-1-034,
O-1-058
氏田　浩一　P-1-049,
P-1-081,
P-1-082,
P-2-135
氏原晋太郎　O-2-247,
P-3-215
臼杵　光高　P-2-180
内海　知美　O-1-112,
P-2-184
打越　将人　P-1-053
内田　幸司　P-2-109
内田　将司　O-2-232
内沼　良人　P-2-118
内ノ村　聡　O-1-003,
P-1-044,
P-2-105,
P-3-186,
P-3-193
内橋　義人　O-1-005,
O-1-006
内山　大治　O-1-090,
O-2-159,
O-2-256
宇津野俊充　P-2-112,
P-2-183
宇都宮大輔　P-3-195
宇都　辰郎　O-2-183
右藤　智啓　O-3-282
海原　聡美　P-2-170
采澤　大志　P-2-182
宇野　隆　P-1-008
宇野　美緒　O-1-021,
O-1-022
梅岡　成章　P-2-114,
P-2-115
梅崎　好永　O-2-156,
O-2-157
梅沢　栄三　O-3-261,
P-3-252
梅澤　哲郎　O-2-227
梅田　雅宏　座(P-2-118～127),
O-1-121,
O-2-218,
O-2-237,
O-2-238,
P-2-146,
P-3-254
梅津　篤司　O-1-011
梅花　優貴　O-1-064
宇良　敬　O-1-043
潤井誠司郎　O-1-005,
O-1-006
上野　育子　P-1-016,
P-1-038

【え】

江口　清　O-2-220
江口　和　O-3-300,
O-3-301,
P-2-139
榎　卓也　O-2-234,
O-2-235,
O-2-244
榎園美香子　O-2-133
恵飛須俊彦　P-3-254
ｴﾑﾃﾞｨｼｬﾊﾞﾄ ﾎｻｲﾝ ｱｸﾗﾑ　O-1-120
江本　美穂　O-1-067
恵良　聖一　O-2-187
圓崎　将大　O-2-195
遠藤　和男　P-1-027
遠藤　和樹　P-2-144,
P-2-145
遠藤　和之　O-2-188
遠藤真美子　P-1-027
圓見純一郎　P-1-040

【お】

及川　泰宏　O-3-300,
O-3-301,
P-2-139
笈田　武範　P-3-206,
P-3-207,
P-3-208
黄金　勲矢　O-3-295
大石　晃央　P-2-148
大石　和恵　O-1-065
大内田敏行　P-2-156
大賀　尚子　O-3-306,
O-3-307
大賀　正浩　O-2-135,
O-2-136,
P-1-051
大川　渡　O-3-279
大木　孝一　O-1-102
大木　忍　O-3-310
大木　穂高　O-1-107,
O-2-200,
P-3-230
大喜　雅文　P-1-055
扇谷　芳光　P-1-047
大久保豪祐　P-1-033
大久保敏之　O-1-012,
O-1-014,
O-2-201,
O-2-206,
O-2-207,
O-2-208
大久保裕矢　O-1-007
大郷　剛　O-3-280
大崎　博之　P-3-240
大里　勝　P-1-007
大澤　拓也　O-2-240

大茂　壽久　O-2-200
大下　剛史　O-2-162
大須賀慶悟　O-2-203
大杉　正典　O-1-028
大曽根文雄　O-1-012,
O-1-014,
O-2-201,
O-2-206,
O-2-207
太田　雄　O-2-247,
P-3-215
太田　知則　P-1-009,
P-2-152,
P-3-191
大田　元　O-1-008
大田　英揮　EL9-2,
O-1-031,
O-2-143,
O-3-267,
O-3-277,
P-1-011
大滝　正子　P-1-014
大竹　紀夫　P-3-209
大竹　陽介　P-2-119,
P-3-244,
P-3-254
大谷　智仁　O-2-142
大谷　紀夫　O-2-163
大塚　和人　P-1-043,
P-3-214
大塚　博　P-2-176
大槻　静香　P-2-111
大坪　健一　O-1-028
大出　幸子　O-2-198
大戸眞喜男　O-2-149
大友　邦　座(ESY),
P-1-015,
P-1-039,
P-1-067,
P-1-068,
P-1-070,
P-1-071,
P-1-080,
P-2-131,
P-2-164
大鳥　精司　O-3-300,
O-3-301,
P-2-139
大成　宣広　O-2-212,
O-2-213
大西　貴弘　P-2-142,
P-3-220
大西　民男　O-2-236
大西　裕満　O-2-185
大西　宏之　O-1-020
大西　祐樹　P-1-012
大沼　徳芳　O-2-190
大野　工司　P-2-086,
P-2-087
大野誠一郎　P-1-056
大野　達也　P-2-135
大野　豪　P-3-192
大野　曜吉　P-3-204
大野　良治　座(O-3-280～284),
LS-4-1,
O-1-101,
O-2-164,
O-2-174,
O-3-281,
O-3-283,
O-3-284,
P-2-106
大場　洋　座(EL12-1～2),
P-1-084
大橋　勇　O-3-302
大橋　一範　P-2-137,
P-2-169
大橋　好偉　O-1-065,
P-2-176,
P-3-241,
P-3-242
大原　有紗　O-2-150
大原　愼司　P-2-138
大平　保明　P-2-099
大前　隆則　O-2-208
大宮　慶惠　O-2-178
大村　歩　O-2-217
大村　貴弘　P-2-138
大村　佑一　P-1-056
大本　由樹　O-1-018,
O-1-019
大森　重宏　O-2-250
大森　直樹　O-3-270,
P-3-185
大森真紀子　O-1-104
大彌　歩　O-2-182
大屋　成之　O-3-271
岡　邦治　O-2-177
岡内　研三　O-2-132,
O-3-269,
O-3-290
小笠原貴史　P-2-107
小笠原　篤　O-1-107,
P-3-230
小笠原邦昭　P-1-038,
P-2-166
小笠原　豪　O-2-168
小笠原准哉　P-2-116
岡田　将　O-1-060
岡田　進　O-2-251
岡田　知久　座(P-2-161～164),
O-1-016,
O-1-050,
O-2-137,
P-1-031,
P-1-033,
P-2-114,
P-2-115
岡田　真希　O-1-060
岡田　昌義　O-1-020
岡田　洋一　P-1-023
緒方　貴文　P-1-042
岡庭　栄治　O-2-190
岡野 ジェイムス 洋尚　P-3-248
岡野　栄之　P-1-075,
P-3-226,
P-3-248
小鹿野友昭　P-2-135
岡原　聡　O-2-161
岡部　幸司　O-1-023,
O-1-024,
O-1-095
岡村　哲平　O-1-097
岡村　敏充　O-1-060
岡本　和也　座(O-1-085～089),
EL11-1
岡本　淳一　O-1-040
岡本悠太郎　P-2-107
岡本　洋一　O-3-306,
O-3-307
岡本　嘉一　O-2-221,

P-1-029
岡山　絢　O-3-271
岡山　勝良　O-2-205,
O-2-219
小川　和郎　P-2-148
小川　敏英　座(LS-8)
小川　正人　O-2-209
沖川　隆志　O-2-247,
P-3-215
荻野　徹男　O-1-035,
O-1-036,
O-1-041,
O-2-138,
O-2-147,
P-3-201
沖本　一輝　O-3-279
奥秋　知幸　O-1-010,
O-1-033,
O-1-034,
O-1-035,
O-1-036,
O-1-098,
O-2-169,
P-2-110,
P-3-187,
P-3-201
奥田　茂男　O-1-023,
O-1-024,
O-1-095
奥知　左智　O-2-137,
P-1-033
奥村　彰浩　O-2-140
小倉　明夫　O-2-151,
O-3-272
尾崎　正則　O-2-248
男澤　朝行　O-2-201,
O-2-207
小澤由莉子　O-2-156,
O-2-157
尾澤　芳和　O-3-286
押尾　晃一　座(P-1-053～058),
EL3-1,
O-1-097,
P-1-064
尾田　英之　O-2-258
小高　謙一　O-1-060
小瀧　勝　O-1-060
小田島正幸　O-2-196
越智　久晃　EL8-2,
O-1-078,
O-1-079,
O-1-117,
O-1-122,
O-3-260,
P-1-034,
P-2-091,
P-2-119,
P-3-189,
P-3-254
越智　誠　P-1-078
落合　俊輔　O-2-207
小野　敦　O-3-304
小野　英雄　O-2-156,
O-2-157,
P-2-097
尾野　英俊　O-2-192
尾上　薫　O-1-105
尾上　浩隆　座(S3-1～5),
S3-5
小野田　農　O-2-183
小野塚太郎　P-1-029
小野寺聡之　O-3-265,
O-3-288,
P-1-018,
P-1-021,
P-1-023,
P-1-024
小野寺麻希　O-2-202
小野寺牧夫　P-1-023
小野寺祐也　O-2-161
小幡　篤史　P-3-194
小畠　隆行　座(O-2-231～235),
O-1-060,
O-1-068,
O-1-074,
O-1-094,
O-1-113,
O-1-130,
O-2-201,
O-2-206,
O-2-207,
P-1-027,
P-1-058,
P-1-076,
P-3-200,
P-3-203
小原　哲　P-3-200
小原　真　O-1-009,
O-1-010,
O-1-034,
O-1-035,
O-1-058,
O-2-136,
O-2-138,
O-2-156,
O-2-157,
O-2-255,
P-1-001,
P-1-011,
P-1-051,
P-2-097,
P-2-110,
P-3-201
小原　陽子　O-2-146
尾松　徳彦　P-1-058
尾松　美香　P-3-200
折田　純久　O-3-300,
O-3-301

【か】

甲斐　範光　O-1-073
甲斐　豊　P-2-103
海地　陽子　P-3-227
貝原　雄　P-2-181
加賀　尚博　P-3-209
柿木　崇秀　O-2-137,
P-1-033
掛川　貴史　O-1-071,
O-1-075,
O-1-104,
O-3-264
掛田　伸吾　座(P-2-132～141),
O-1-107,
O-2-209,
O-2-212,
O-2-213,
P-3-230
蔭山　寛司　P-2-149
蔭山　博司　P-2-099
葛西　幸　P-2-160
笠井　治昌　O-1-123

笠井ルミ子 O-2-196
風岡　純一 P-2-101
笠原　朗弘 P-1-067,
P-1-068
笠原　　順 O-2-158,
O-3-297
加地　辰美 O-1-097
鍛冶　　翼 O-1-102
楫　　靖 O-2-243
梶田　公博 P-1-011
梶原　　直 O-2-139
梶原万里子 O-2-151,
O-3-272,
P-3-199
柏木　伸夫 O-1-017
柏木　雄人 P-3-194
粕谷　秀輔 O-2-196
加瀬　嘉明 O-2-243
賀田　智美 O-3-308
片岡　一則 P-2-088
片岡　　剛 P-3-224
片田　和広 P-2-170,
P-3-221
片田　芳明 P-2-137
片平　和博 座(O-1-095～098),
O-1-099,
O-1-100
片山　　貴 O-3-302
片山　竜也 O-2-209
片山　元之 O-1-049,
O-2-154,
P-1-002
加地　潤一 P-3-212
勝浦　尭之 O-2-244
香月　伸介 O-2-197
葛西　由守 O-2-164
勝部　　敬 P-2-109
勝又　康友 P-2-136
勝山　宏章 O-1-040
桂　　正樹 P-1-039,
P-1-059,
P-1-067,
P-1-070,
P-1-071,
P-1-072
角　　将高 O-2-246
加藤香緒里 P-2-094
加藤　和之 O-1-114,
O-1-115
加藤　広一 P-2-169
加藤　耕二 P-2-148
加藤　丈司 O-2-251
加藤　大貴 O-3-304
加藤　　勤 座(P-2-148～154),
O-1-003,
P-1-044,
P-2-105,
P-3-186,
P-3-193
加藤　智子 O-2-236,
P-2-089,
P-3-233
加藤　智美 O-1-106
加藤　博和 O-3-306,
O-3-307
加藤　広士 O-2-163
加藤　扶美 P-3-187
加藤　　大 O-3-287
加藤　弥菜 O-1-043
加藤夕紀夫 P-2-153
加藤　良一 P-3-234,
P-3-235,
P-3-236,
P-3-252
門倉　幸司 P-2-160
門根　秀樹 O-2-216
角谷　眞澄 O-2-179,
O-2-182
金居　啓介 P-1-043,
P-3-214
金柿　光憲 O-1-016,
O-2-137,
P-1-031,
P-1-033,
P-3-219
金澤　　仁 O-1-119
金澤　裕樹 O-1-050,
O-2-137,
P-2-114,
P-2-115
金田　直樹 O-2-164,
O-2-174
金松　知幸 S3-2
金丸　憲司 P-1-035
金山　政作 P-2-155
金涌　佳雅 P-3-204
金子　景子 O-2-197
金子　幸生 O-1-122
金澤　崇史 P-2-118
金武　　潤 P-3-204
金中　直輔 O-3-276
印牧　義英 EL4-2
兼松　雅之 座(EL5),
座(O-2-166～169),
O-2-167,
O-3-266
狩野　光伸 P-2-088
鹿戸　将史 EL12-2
椛沢　宏之 O-1-004,
O-1-015,
O-1-048,
O-1-049,
O-1-054,
O-1-092,
O-2-153,
O-2-154,
O-2-189,
O-2-194,
P-1-002,
P-1-038,
P-1-057,
P-2-098,
P-2-127,
P-3-218
蒲田　敏文 座(O-2-174～177)
鎌形　康司 EL2-1,
P-1-017,
P-1-061,
P-1-065,
P-1-066,
P-1-071,
P-1-072,
P-1-073,
P-1-074,
P-1-076,
P-1-077
鎌田　宏二 O-2-162
鎌田　光和 P-1-013
鎌田　靖章 P-1-045,
P-1-046
鎌田　康弘 O-1-037

鎌田　夕香　O-2-252
神島　　保　EL1-1
神谷　武志　O-1-030,
O-2-135
神永　直崇　P-1-043,
P-3-214
神谷　昂平　P-1-065,
P-1-066,
P-1-071,
P-1-073,
P-1-074,
P-1-076,
P-1-077
亀井　明子　O-2-240
唐澤久美子　P-1-058
狩口　秀春　O-1-005,
O-1-006
苅安　俊哉　O-1-025,
O-1-026,
O-1-027
河合有里子　O-2-202
川井　健司　P-3-248
河合　信行　O-2-167,
O-3-266
川井　　恒　O-2-191,
O-2-257,
O-3-263,
O-3-268
河合　友樹　P-3-234,
P-3-235,
P-3-236,
P-3-252
河合　裕子　O-1-121
O-2-218,
O-2-237,
O-2-238,
P-3-254
河内　伸夫　O-3-276,
P-2-153
河上　　早　P-3-204
川上　　武　O-3-271
川上　史晃　P-1-020
川上　雄司　P-2-107
川口　哲郎　O-1-005,
O-1-006
川口　拓之　O-1-094,
O-1-113,
P-3-200,
P-3-203
川崎　一朗　O-1-073
川崎　俊之　S3-5
川崎　久充　O-2-197
川下　幸隆　O-2-209
川嶋　　明　O-1-096
川島　博子　座(O-3-272～275)
川瀬　貴嗣　P-1-069
川田　秀一　O-1-042
川田　紘資　O-2-167,
O-3-266
河中　佑介　O-2-244
川波　　哲　O-1-030,
O-2-135
河野　和浩　O-2-258,
O-3-291,
O-3-303
河野奈々恵　O-2-149,
P-3-224
川野　　誠　O-1-123
川端　　潤　O-2-209
川端　勇介　O-3-297
川畑　義彦　O-1-070,
O-1-130
川原　清哉　P-3-192
川原　　貴　O-2-240,
P-2-142
川道　涼太　P-1-042
川光　秀昭　座(O-3-303～308),
WS2-3,
O-3-281,
O-3-283,
O-3-284,
P-2-106,
P-2-167
河村　純子　O-1-062
川村　　傑　O-2-247,
P-3-215
河村美奈子　O-2-191
川村　友香　O-2-170,
O-2-175,
O-2-176
河原崎　昇　O-2-251
菅　　博人　O-1-123
神吉　昭彦　LS-10-1,
P-2-117
神立　　進　P-1-058
神田　知紀　P-1-084
菅野　重明　P-1-070

【き】

菊地　栄次　O-1-095
菊地　一史　S2-1,
O-1-053,
O-2-255
菊池　恵一　座(P-2-098～106)
菊池　好子　P-2-178
菊池　達矢　O-1-060
菊地　哲広　S3-5
木口　佳代　O-1-103
岐崎　有紀　P-3-195
岸田　俊二　O-2-208
岸田　正史　P-2-153
岸村　顕広　P-2-088
岸本　誠司　O-3-302
岸本　理和　O-1-068,
O-1-074,
P-1-058
北　　美保　O-2-258,
O-3-291,
O-3-303
喜多也寸志　P-2-147
黄田　育宏　P-1-040,
P-2-087
木田　勝博　P-2-154
北井　里実　EL14-2,
O-1-105
北垣　　一　P-2-109
北川　覚也　O-1-021,
O-1-022
北川　　久　O-1-039,
P-1-014
北島　一宏　O-1-096,
O-1-101,
P-2-110
北島　美香　座(O-2-209～213),
O-2-211,
O-2-247,
P-1-030,
P-2-103,
P-3-225
北詰　良雄　O-3-302
木谷　公亮　O-1-099,

O-1-100
北野真利子 O-3-268
北原　聡太 O-2-201,
O-2-206,
O-2-207
北原　洋貴 O-1-012
北村　範子 O-2-196
北村　光夫 P-2-126
北村　美穂 P-3-215
北本江梨奈 O-2-136,
P-1-051
吉川　公彦 O-1-043,
O-1-108,
P-2-085,
P-3-197
吉川　智広 O-2-161
木戸　　晶 O-1-050,
O-1-103,
O-2-137,
P-2-114,
P-2-115,
P-3-192
木戸　義照 WS3
木藤　雅文 P-3-195
木藤　善浩 O-2-179,
O-2-182
紀ノ定保臣 O-2-187
木下　俊輔 O-2-200
木下　俊文 O-1-011,
O-1-062,
P-1-010
木ノ下義宏 O-2-161
金　　東石 座(O-2-178～183),
O-2-185
キム　ドンミン O-1-063,
P-3-240
木村　敦臣 座(EL13-1～2),
O-1-057,
O-3-285
木村　一成 P-3-238,
P-3-245
木村　和美 SL-2
木村　啓作 P-2-146
木村　恵太 P-3-229
木村　拓美 P-1-022
木村　徳典 EL13-1,
O-1-013,
O-1-101,
O-2-164,
P-1-013,
P-2-114,
P-2-115,
P-3-212,
P-3-215
木村　智圭 O-1-031,
O-2-143
木村　浩彦 座(O-1-007～012),
WS1-4,
EL13-2,
O-1-004,
O-3-308,
P-2-113
木村　文子 O-1-106,
P-1-025
木山　幸子 O-2-214,
P-2-128,
P-2-129
京谷　勉輔 O-2-164,
O-2-174,
O-3-281,
O-3-283,
O-3-284,
P-2-106,
P-2-167
清田　　綾 O-2-197
清原　浩樹 P-2-135
紀陸　剛志 O-1-055,
O-1-056,
P-2-182
【く】
釘宮愼次郎 O-2-197
日下部将史 P-2-101
草切　孝貴 P-1-027,
P-2-134
草薙　俊輔 P-3-245
草原　博志 P-3-192
久津見　弘 O-1-127,
O-1-129
工藤　與亮 座(O-1-013～017),
S2-3,
ESY,
O-1-015,
O-3-260,
工藤　希美 O-2-186
工藤　秀康 O-2-196
國富　裕樹 O-2-142,
O-2-203
國友　博史 O-1-123
國松　　聡 P-1-015,
P-1-039,
P-1-059,
P-1-067,
P-1-068,
P-1-069,
P-1-070,
P-1-071,
P-1-080,
P-2-131
國松奈津子 P-1-069
國見　充展 O-2-214,
P-2-128,
P-2-129
功刀　吉之 O-1-079
久原　重英 O-1-025,
O-1-026,
O-1-027,
O-2-226,
P-2-095,
P-3-232
久保　貴俊 O-1-012,
O-1-014
久保　　均 P-3-220
久保　雅敬 O-3-289
久保雄一郎 O-1-058
久保田　剛 O-3-300,
O-3-301
久保田雄斗 O-3-304
久保田佳樹 P-2-135
熊谷　英夫 P-2-178
熊谷　博司 O-1-044,
O-1-071,
O-1-072,
O-1-075,

O-1-104,
O-2-140,
O-2-178,
O-3-264
熊谷　文孝　P-1-061,
P-1-071,
P-1-072
熊坂　創真　O-2-132,
O-3-269,
O-3-290
熊坂　文成　O-2-243
熊澤　誠志　座(O-2-221～225),
O-1-087,
O-2-222,
O-3-275,
P-1-055
熊本　悦子　O-1-127,
O-1-129
汲田伸一郎　O-2-141
栗田　京助　O-1-055,
O-1-056
栗田　幸喜　P-2-172
栗林　幸夫　O-1-023,
O-1-024,
O-1-095
栗林　秀人　O-1-130
栗原　英治　O-1-005,
O-1-006
栗原　俊之　P-2-143
栗本　貴子　O-1-015,
P-2-098,
P-2-127
栗本　直幸　O-3-265,
O-3-288
黒川　眞次　P-3-223
黒澤　功　O-2-243
黒澤　裕子　O-1-059
黒澤　裕司　P-1-049,
P-2-135
黒下　裕次　O-3-274
黒瀬　厚成　O-2-146
黒田　栄史　O-2-198
黒田　輝　座(ES-1-1～2),
O-1-083,
O-1-127,
O-1-129,
O-2-138,
O-2-139
黒田　敏　S3-4
黒田　昌宏　P-1-056
黒田　芳明　P-3-227
黒田　竜一　O-1-005,
O-1-006
黒詰　美歩　O-2-184
桑鶴　良平　P-1-077
桑原　巧　O-2-254
桑原　千恵　P-3-230
桑原　康雄　P-1-001
桑村　圭一　O-1-005,
O-1-006

【こ】

小泉　達也　P-2-140
小泉　百未　P-2-168,
P-3-228
高坂　祐輝　O-2-172,
O-2-173,
O-2-180,
O-2-184
国府田哲弘　P-1-048
幸田　修一　P-3-250
河野　彩記　P-2-184
河野　泰成　P-2-170,
P-3-221
孝原明日香　P-2-107
神山　久信　O-2-164,
O-2-174,
O-3-283,
O-3-284,
P-2-106
興梠　征典　座(S2-1～5),
座(ESY),
O-1-107,
O-2-200,
O-2-209,
O-2-212,
O-2-213,
O-2-246,
P-3-230
古閑　元典　O-3-292,
P-3-232
後閑　武彦　P-1-047
國分　美加　O-3-298,
P-1-012
国分　睦美　P-1-012
國領　大介　P-2-088
小坂　信之　P-2-113
古崎　昌宏　O-1-023,
O-1-024,
O-1-095
小澤　栄人　O-1-106,
P-1-025,
P-1-026,
P-2-108
小嶋　章裕　O-2-258
小島　慎也　P-1-036,
P-2-180
小島　宰　O-2-135
小島　正歳　O-1-109,
O-2-227,
O-3-300,
O-3-301,
P-1-008,
P-2-141
五島　聡　O-2-167,
O-3-266
小杉　隆司　O-2-144,
O-3-282,
P-2-094
小菅　正嗣　P-1-017,
P-1-074
巨瀬　勝美　座(O-1-113～118),
EL8-1,
O-1-047,
O-1-110,
O-1-111,
O-1-112,
O-1-116,
O-1-120,
P-2-122,
P-2-123,
P-2-124,
P-2-125,
P-2-162,
P-2-184,
P-3-243,
P-3-244,
P-3-246,
P-3-247,
小玉　隆男　O-2-195
後藤　克人　O-2-143

後藤　隆男　P-3-218
後藤はるな　P-3-239
後藤　政実　P-1-015,
P-1-067,
P-1-068,
P-1-080,
P-2-164
後藤眞理子　O-3-273
後藤　義崇　O-1-021
琴浦　規子　O-2-234,
O-2-235,
O-2-244
小西　郁夫　O-1-103
小西伊佐実　O-2-191
小西　達郎　O-2-183
許斐　恒彦　P-1-075,
P-3-226
小橋　昌司　O-2-244
小橋　泰之　O-3-304
小橋由紋子　座(P-2-179～184)
小林　英一　P-1-008
小林　邦典　O-1-026,
O-1-027,
O-2-149,
O-2-150
小林　幸次　O-2-135,
O-2-136,
P-1-051
小林　　祥　P-2-140
小林　士郎　O-2-251
小林　　進　O-3-290
小林　哲生　P-3-206,
P-3-207,
P-3-208,
P-3-237
小林　智哉　P-3-204
小林　昌樹　O-3-293
小林　正人　O-3-293
小林　道子　O-1-107,
P-3-230
小林　倫子　O-3-271
小林　欣夫　O-1-060
駒井　　豊　P-2-087,
P-3-249
古牧　伸介　P-2-154
小牧　裕司　P-1-075,
P-3-226,
P-3-248
小味　昌憲　P-1-030,
P-2-103,
P-3-225
五味　達哉　O-1-037,
O-2-155
五明　美穂　O-2-149,
O-2-150
小室　一成　O-1-060
米谷　克也　O-2-258,
O-3-291,
O-3-303
小森　芳秋　O-1-029,
O-1-031,
O-2-144,
O-3-262,
P-3-198
小森　芳樹　O-2-148
小山　敦久　O-1-074
小山　修司　O-3-311,
P-3-198
小山　　貴　ESY
小山　　望　P-2-153
近藤　聡英　P-1-071,
P-1-072
近藤　壽郎　P-3-241
近藤　浩史　座(EL10),
O-2-167,
O-3-266
近藤　　靖　O-1-062
近藤　　礼　O-1-009
今野　孝志　P-1-012

【さ】

崔　　翔栄　P-1-047
西城　　誠　P-1-047
齋木　佳克　O-3-277
西郷　康正　O-1-033,
O-2-169
西條　義輝　P-1-041
齋田　幸久　O-2-198,
P-2-181
齋藤　和博　O-1-040,
O-2-165
齊藤　邦昭　P-1-015,
P-1-070
斉藤　健二　O-1-051,
O-1-052,
P-1-019
齊藤　紘一　O-2-246
斎藤　　聡　O-1-038,
O-2-170,
O-2-171,
O-2-172,
O-2-173,
O-2-175,
O-2-176,
O-2-180,
O-2-181,
O-2-184
齋藤　茂芳　O-1-057,
O-3-285,
P-3-194,
P-3-199
齊籐伸二郎　O-1-009
齋藤　孝明　O-3-293
齋藤　俊輝　O-1-046,
P-3-216
齊藤　朋典　O-1-033,
O-2-169
斉藤　延人　P-1-015,
P-1-070
齋藤　春夫　O-1-031,
P-2-153
齋藤　文彦　P-2-163
西能　　健　O-3-300,
O-3-301
佐伯　直勝　P-1-008
五月女康作　O-2-216,
O-2-220
佐賀　恒夫　O-1-060,
O-3-286,
O-3-287,
P-2-088,
P-3-251
酒井　昭典　O-2-200
坂井　　晃　P-3-227
坂井　圭吾　O-1-051,
O-1-052,
P-1-019,
P-1-020
酒井　晃二　O-1-077,
O-1-080
坂井　上之　P-2-175

酒井　政俊　P-2-111
坂井　義行　P-1-049, P-1-081, P-1-082
榊原　勝浩　O-2-191
坂倉　良知　O-1-119
坂下　智博　P-1-052
坂下　尚孝　O-1-013, O-1-050, O-2-137, P-2-114, P-2-115
坂田　昭彦　O-2-137, P-1-033
坂田　元道　O-2-152, P-1-032, P-1-037, P-2-130
坂根　　誠　O-2-185
坂野　大樹　O-2-186
阪原　晴海　O-1-049, O-1-098, O-2-154, P-1-002
坂本　　清　O-2-234
坂本　秀登　O-2-258
坂本　　亮　O-2-137, P-1-033
佐川　　肇　O-1-031
鷺野谷利幸　O-3-298
佐口　　徹　O-2-165
佐久間　亨　P-1-014
佐久間　肇　座(WS2-1～3), 座(EL9-1～2), 座(O-1-018～022), ESY, O-1-021, O-1-022
佐久間詳浩　O-3-300, O-3-301
櫻井　圭太　EL2-2
櫻井　淳希　O-1-085, O-2-225
桜井　章二　P-2-116
桜井　靖雄　P-1-025, P-1-026
櫻井　康雄　O-2-191,
櫻井　佑樹　P-1-032, P-2-130
笹井　啓資　P-1-077
笹尾　　明　P-3-215
佐々木一良　O-1-040
佐々木智章　O-1-076
佐々木弘喜　P-1-039, P-1-059, P-1-067, P-1-068, P-1-070, P-1-071
佐々木博信　O-1-031, O-2-143
佐々木真理　座(O-2-148～152), S1-4, LS-1, LS-8, O-1-015, O-1-079, O-2-194, O-2-246, O-3-260, P-1-016, P-1-038, P-2-127, P-2-166
佐々木　誠　P-2-165
佐々木雅史　O-1-033, O-2-169
佐々木雅之　O-2-135
佐々木康人　P-3-224
笹森　寛人　P-1-047
佐志　隆士　座(O-2-196～199)
佐粧　孝久　O-2-206
佐竹　弘子　O-3-268
佐藤　　聡　P-1-078
佐藤　英介　P-1-029
佐藤かおり　P-3-241, P-3-242
佐藤　和美　P-2-175
佐藤香菜子　P-1-065
佐藤　公彦　O-1-049, O-2-154, P-1-002
佐藤慶太郎　P-3-241, P-3-242
佐藤健一郎　O-2-155
佐藤　幸悦　P-1-041
佐藤さおり　O-2-174, O-3-281, O-3-283, P-2-106
佐藤　秀二　P-1-017, P-1-060, P-1-061, P-1-066, P-1-072, P-1-077
佐藤　　淳　O-3-300, O-3-301
佐藤　慎治　O-1-009
佐藤　　成　O-1-009
佐藤　大志　O-2-202
佐藤　太一　P-2-111
佐藤　健司　O-1-043
佐藤　　徹　O-2-200, O-2-209, O-2-212, O-2-213
佐藤　典子　S1-3
佐藤　秀代　P-1-078
佐藤　博明　O-3-276
佐藤　　浩　O-3-296
佐藤　　博　O-1-093
佐藤　博司　P-3-238
佐藤　正和　P-3-217
佐藤　昌憲　P-3-205
佐藤　始広　P-1-007
佐藤　守男　O-2-258
佐藤由衣子　P-1-038, P-2-166
佐藤　祐一　O-2-230
佐藤　裕太　O-2-170, O-2-175, O-2-176
佐藤祐太郎　P-2-150
佐藤　洋造　O-1-043, O-2-187
佐藤　嘉尚　O-2-198
佐藤　良太　P-1-034
眞田　秀典　O-2-192

佐野　勝廣　O-1-044, O-1-071, O-1-072, O-1-075, O-1-104, O-2-140, O-2-178
佐野ひろみ　P-3-200
佐野　幹夫　O-1-007
更科　岳郎　P-1-015, P-1-067, P-1-068, P-2-164
沢木　未央　P-1-010
山海　嘉之　O-2-216, O-2-220
三田　祥寛　O-3-280

【し】

椎名　徳彦　P-2-169
椎野　顯彦　座(O-2-244～247), O-2-231, O-2-236, P-3-233
塩瀬　圭佑　O-2-240
塩谷　清司　P-3-204
塩寺太一郎　O-1-025, P-2-095
塩原　綾　O-2-182
志賀　智己　O-2-192
重田　高志　P-3-212
茂野　啓示　P-1-050
重松　良典　P-1-030, P-2-103
宍戸　博紀　O-2-199, O-2-239, O-3-295, P-2-177
宍戸　文男　P-3-220
雫石　崇　P-3-196
志田　隆史　P-1-029
舌野　富貴　O-1-103
七戸　秀夫　S3-4
篠田　健輔　P-3-232
篠原麻衣子　O-2-190, P-1-009, P-2-152
柴崎　淳　P-1-027
柴田　欣也　P-1-048
柴田さやか　O-3-286, P-3-251
地曳　裕二　P-2-112, P-2-183
渋川　周平　O-2-138, O-2-147
芝生　春菜　P-2-180
島　藍子　P-1-012
島雄　大介　P-3-220
島崎　綾子　P-1-049, P-1-081, P-1-082
島崎　晋平　O-1-068
島田　健裕　O-2-132, O-2-250
嶋田　守男　P-3-202
嶋津美和子　P-1-022
島本　大　O-1-034, O-1-058
清水　栄司　P-1-027
清水　一浩　P-2-113
清水　浩大　O-1-113, O-1-130
清水　辰哉　O-2-140
清水　宏明　O-2-131, P-1-041
清水　洋孝　P-2-147
清水　大功　P-3-192
清水　雄平　O-3-265
下川　賢二　O-1-109
下地　啓五　座(P-1-059～068), S1-3, P-1-017, P-1-077
下永　友和　P-3-250
謝　琳　O-1-060
朱　大松　P-3-249
宿谷　俊郎　P-2-137, P-2-169
城　潤一郎　O-3-287
正田　純一　O-2-221, P-1-029
庄内　孝春　O-2-202, P-1-032
城本　航　O-2-234, O-2-235
白猪　亨　座(O-1-125～130), O-1-078, O-1-079, P-1-034, P-3-189, P-3-254
白石　貴博　O-1-094
白石　朋子　P-1-051
白石　善明　O-2-214
白須　未香　P-3-239
白勢　竜二　O-2-239
白土　博樹　P-1-052, P-2-104, P-3-213
白水　一郎　P-2-101
代田　夏彦　O-2-165
新蔵　信彦　O-3-272
陣崎　雅弘　座(P-2-113～117), O-01-095
新谷　優二　O-1-090, O-2-159, O-2-256
新本　弘　O-1-097, P-1-064

【す】

鄒　美千代　O-1-020
末岡　和大　P-1-013
末永　裕子　O-1-101
菅　幹生　座(O-1-068～071), O-1-068, O-1-074, O-1-094, O-1-113, O-1-130
菅野　伸彦　O-2-204, P-2-179
菅野　典子　P-2-160
菅原　徳道　O-1-102
杉浦　広晃　O-1-007
杉谷　雅彦　P-3-196
杉村　和朗　座(LS-1), 座(LS-4-1～2), 座(ESY), O-1-101, O-2-164,

O-2-174,
O-3-283,
O-3-284,
P-2-106,
P-2-110
杉村　正義　O-1-049,
O-1-092,
O-1-118,
O-2-154,
P-1-002
杉本　聖一　O-3-289
杉本　貴志　O-2-148
杉本　直三　O-1-077
杉森　博行　O-2-152,
P-1-037,
P-1-052,
P-1-054,
P-2-104,
P-3-187
杉森　有子　P-2-136
杉山慎一郎　P-1-041
鈴木　昭光　O-1-029
鈴木　健吾　P-1-032
鈴木耕次郎　O-2-134
鈴木　淳平　P-2-130
鈴木　大介　O-2-166
鈴木　卓也　O-2-232
鈴木　千里　O-2-215
鈴木　敏男　P-2-175
鈴木　智明　O-2-254
鈴木　則宏　P-1-075
鈴木　宏明　O-1-039,
P-1-014
鈴木　浩明　O-2-221
鈴木　裕也　O-1-057,
O-3-285
鈴木　文夫　O-1-001
鈴木　　真　O-2-190
鈴木　　勝　P-1-036,
P-2-180
鈴木　通真　P-1-017,
P-1-065,
P-1-066,
P-1-071,
P-1-072,
P-1-073,
P-1-074,
P-1-076,
P-1-077
鈴木　宗貴　P-2-139
鈴木　悠一　P-2-134
鈴木　雄一　P-1-015,
P-1-059,
P-1-067,
P-1-068,
P-1-070
鈴木　　豊　P-2-150
鈴木由里子　O-1-053,
O-2-141,
P-1-017,
P-1-037,
P-1-052,
P-1-060,
P-1-061,
P-1-065,
P-1-066,
P-1-071,
P-1-072,
P-1-074,
P-2-092,
P-2-093
須藤　高行　P-1-081,
P-1-082,
P-2-135
砂森　秀昭　P-2-172
住田　　薫　P-1-039
須山　淳平　P-1-047
【せ】
清野　真也　O-2-226,
O-3-312,
P-2-118
清野　哲孝　P-1-047
瀬尾絵理子　O-1-065
瀬尾　芳輝　座(P-3-247～254),
O-1-065,
P-2-176,
P-3-241,
P-3-242
関　紳一郎　O-3-283,
O-3-284,
P-2-106
関田　愛子　O-3-286,
P-3-251
関根　鉄朗　O-2-141
関野　正樹　O-1-063,
P-3-240
関谷　　透　O-1-105
瀬古澤由彦　P-3-243
瀬戸　牧子　P-1-078
妹尾　淳史　P-1-017,
P-1-061,
P-1-072
妹尾　大樹　P-1-025,
P-1-026
【そ】
宋　　瑞瀟　O-3-285
早田　光広　P-2-158
五月女悦久　O-1-078,
O-1-079,
O-1-117,
O-1-122,
P-1-034,
P-3-189,
P-3-254
相馬　　努　P-1-084
曽我　茂義　O-1-097
曾根三千彦　O-2-134
曽根　佳史　P-2-149
園田　　優　P-2-168,
P-3-228
祖父江慶太郎　O-2-164,
O-2-174
染谷　聡香　P-3-204
染谷　隆夫　O-1-063
【た】
大黒多希子　O-1-059
田岡　俊昭　座(EL2-1～2),
座(P-1-045～052),
LS-2,
LS-5-1,
O-1-043
高石　真人　P-3-228
高尾正一郎　座(EL1-1～2)
高尾　英正　P-1-080
高岡　宏子　O-1-099,

O-1-100
高木　圭介　P-2-167
高木　英誠　O-3-277
高木　正之　O-2-232
高木　　亮　O-2-141
高久　太幹　P-3-229
高倉　京子　O-1-050,
O-2-137,
P-2-114,
P-2-115
高澤　千晶　O-3-267
高澤　　誠　O-2-208
高島　弘幸　O-2-199,
O-2-239,
O-3-295,
P-2-177
高須　深雪　P-3-227
高済　英彰　O-2-226,
P-2-118
高瀬　　圭　O-1-031,
O-3-267,
O-3-277
高瀬　伸一　O-2-160
高田　健太　P-1-029
高田　　悟　O-3-304
高田志保美　O-2-131
高田　裕人　P-3-208
高津　安男　O-2-151,
O-2-219,
O-2-228
高藤　優輝　P-3-202
高梨　潤一　S2-5
高野　一輝　P-3-234,
P-3-235,
P-3-236,
P-3-252
高野　浩一　P-1-001
高野　礼央　O-3-296
高橋　明大　O-1-127,
O-1-129
高橋　綾子　O-3-269
高橋　和久　O-2-206,
O-2-208,
O-3-300,
O-3-301,
P-2-139
高橋　一広　P-1-010
高橋　和也　O-2-187
高橋　清彦　O-1-013
高橋　康二　O-1-076
高橋　紗綾　O-3-305
高橋　　哲　座(O-1-099～102),
EL14-1,
O-1-101,
O-3-281,
P-2-110,
P-2-167
高橋沙奈江　O-2-149,
O-2-150
高橋　　淳　S3-5
高橋　純子　P-1-016
高橋　順士　座(O-1-109～112),
O-1-018,
O-1-019,
O-1-038,
O-2-170,
O-2-171,
O-2-172,
O-2-173,
O-2-175,
O-2-176,
O-2-180,
O-2-181
高橋　昭喜　O-1-031,
O-3-267,
O-3-277
高橋　征三　O-1-093
高橋　哲彦　O-1-079,
O-1-088,
O-1-122
高橋　　徹　O-2-146
高橋　直幹　O-1-096
高橋　英幸　座(P-2-142～147),
O-2-240
高橋　宏明　O-2-161
高橋　洋人　O-1-017
高橋　広行　O-2-200
高橋　史一　O-1-119
高橋　正洋　O-1-106,
P-2-108
高橋　正泰　P-3-238
高橋　　護　O-1-098,
P-2-151
高橋　光幸　座(O-2-253～258),
P-1-003,
P-1-004,
P-1-005,
P-1-006
高橋　宗正　P-3-222
高橋　優子　P-1-045,
P-1-046
高橋　洋輔　P-2-148
高濱　潤子　O-1-108,
P-3-197
高濱　友寛　O-2-197
高原　太郎　S4-5,
O-1-042,
O-2-138,
P-2-157
高平　　愛　P-2-158
高松　　慎　O-1-003,
P-1-044,
P-2-105,
P-3-186,
P-3-193
高村　朋宏　O-1-075
高本　　巌　O-3-306,
O-3-307
高本　孝一　O-1-073
高森　正祥　P-2-176
高屋　展宏　O-2-210,
O-2-242
多賀谷菜穂美　O-2-170,
O-2-175,
O-2-176,
O-2-181
高山　忠利　P-3-196
高山　裕生　P-3-253
高山　幸久　S2-1,
O-1-034,
O-1-035,
O-1-036,
O-1-058
滝口　孝行　O-1-014
瀧澤　　修　O-2-240,
P-1-050
滝澤　秀喜　P-2-138
瀧澤　将宏　O-1-088,
O-2-249
武井　晃司　O-2-243
竹井　直行　O-1-048,

O-1-049,
P-1-039,
P-2-164
武井　洋一　P-2-138
武石　剛　O-1-008
竹内　和久　O-1-093
竹内　和宏　P-2-148
竹内　博幸　P-2-121
竹内　昌美　O-2-190
竹内麻由美　座(LS-6-1～4),
LS-6-1
武内　友紀　O-3-285
武口　智行　O-1-025,
P-2-095
竹下　利貴　O-3-275
竹島　秀雄　O-1-008
竹島　秀則　O-1-025,
O-1-026,
O-1-027,
P-2-095
竹田幸太郎　P-1-003,
P-1-004,
P-1-005,
P-1-006
武田　朋子　P-1-008
竹田　芳弘　O-3-306,
O-3-307
竹中　賢一　O-3-291
竹中　完　O-1-127
武内　利直　O-2-161
竹之下誠一　P-3-220
竹林　成典　O-2-254
竹林　庸雄　O-3-295
竹原　康雄　座(S4-1～6),
ESY,
O-1-098,
O-2-144,
O-3-282,
P-2-151
武村　濃　O-1-018,
O-1-019,
O-1-030,
O-2-135,
O-2-156,
O-2-157,
P-2-097
武輪　知明　P-3-240
武輪　恵　O-1-108,
P-3-197
多胡　善幸　P-2-086,
P-2-087
田崎　篤　O-2-198
田澤　聡　P-2-150
田添　潤　O-1-077,
O-1-080
橘　篤志　O-1-113,
O-1-130,
P-3-203
立花　美紀　O-2-249,
P-3-223
立花　泰彦　P-1-058,
P-1-076
巽　光朗　O-2-185
伊達　秀二　P-3-227
立石　恵実　O-3-280
立石宗一郎　P-1-053
立石　秀勝　O-2-150
舘野　馨　O-1-060
田中あゆ子　O-2-214
田中　功　P-1-036,
P-2-180
田中さやか　P-2-088
田中　茂子　P-2-136
田中　淳司　P-2-108
田中　忠蔵　O-1-121,
O-2-218,
O-2-237,
O-2-238,
P-3-254
田中　利洋　O-1-043
田中　壽　O-2-142,
O-2-203,
O-2-204,
P-2-179
田中　美里　O-2-217
田中雄一郎　O-2-232
田中優美子　座(O-1-103～108)
田中　禎人　O-1-001,
O-1-002,
P-2-102
田中　慶幸　P-2-181
棚橋　裕吉　O-2-167,
O-3-266
谷　総一郎　O-1-128
谷　千尋　P-3-227
谷　徹　O-1-126,
O-1-128
谷口　健　O-1-114
谷口　陽　O-1-078,
O-1-079,
P-1-034,
P-2-091,
P-3-189
谷藤　大樹　P-2-099
谷本　伸弘　O-1-024,
O-1-095
谷本　克之　O-1-094
種井　隆文　O-2-254
種村　浩　O-2-160
田野　政勝　O-1-018,
O-2-172,
O-2-173,
O-2-175,
O-2-176,
O-2-181,
O-2-184,
P-2-155
田端　大輝　P-2-094
田原　誠司　P-1-056
田淵　昭彦　P-2-154
田渕　隆　O-2-156,
O-2-157,
P-1-007,
P-2-097
玉川　光春　座(P-2-174～178),
O-2-202,
P-2-177
玉木　繁　O-1-007
玉田　大輝　O-1-047,
O-1-112,
P-2-162
玉田　勉　P-2-117
玉根　直美　P-2-118
田丸　尚道　O-2-182
田村　理　O-2-204,
P-2-179
田村　千春　O-1-097
田村　元　P-1-011
俵　紀行　P-2-142
丹　綾香　P-1-018,
P-1-023,

P-1-024
丹　章吾　P-1-049,
P-1-081,
P-1-082
丹喜　信義　P-3-199
丹治　一　O-3-312

【ち】
程　康　O-1-086,
O-2-215
筑井　徹　O-2-136,
P-1-051
筑丸　勝人　P-2-134
千田　哲子　S1-1
千田　真大　P-2-159
千葉　茂　O-1-051,
O-1-052,
P-1-019
千葉　朋浩　P-1-041
張　明栄　O-1-060
陳　挺　P-2-086,
P-2-087
陳　揚　O-1-063,
P-3-240

【つ】
塚野　優　O-2-168,
P-3-190
塚部　明大　O-2-142,
O-2-203
塚本　慶　O-1-049,
O-2-154,
P-1-002
津坂　昌利　O-1-091
辻　明弘　O-3-280
辻　収彦　P-1-075
辻　英雄　O-2-197
辻　比呂志　O-1-074,
P-1-027,
P-1-058
辻　良憲　O-1-038,
O-2-170,
O-2-171,
O-2-172,
O-2-173,
O-2-175,
O-2-176,
O-2-180,
O-2-181
辻畑　光宏　P-1-078
対馬　義人　O-2-132,
O-2-250,
O-3-269,
O-3-290,
P-1-049,
P-1-081,
P-1-082
槌谷　達也　O-2-234
土田　昌宏　P-3-206
土橋　俊男　座(EL11-1～2),
WS3,
LS-9-2,
O-3-309,
O-3-311,
P-2-172,
P-2-173
土屋　一洋　LS-4-2,
O-2-149,
O-2-150,
P-2-096
土屋　宏彰　P-2-153
土屋真里夫　O-3-298
堤　香代子　O-2-236
角尾　美果　O-1-037,
O-2-155
角田　篤信　O-3-302
角田　博子　座(ES-2-1～2)
椿本　真穂　O-3-283,
O-3-284,
P-2-106
釣木澤朋和　O-1-064
鶴嶋　英夫　O-2-220
鶴島　康晃　O-2-252
鶴丸　大介　O-1-058

【て】
程　振宇　P-2-086,
P-2-087
寺内　一真　O-1-049,
O-2-154,
P-1-002
寺岡　邦彦　O-1-029
寺門　真吾　P-2-175
寺澤　英夫　P-2-147
寺沢　宏明　P-3-238,
P-3-239,
P-3-245,
P-3-251
寺島　正浩　P-2-153
寺田　一志　座(P-3-226～232),
O-2-196
寺田　理希　O-1-028,
O-3-282
寺田　康彦　O-1-110,
O-1-111,
O-1-112,
O-1-116,
O-1-120,
P-2-122,
P-2-124,
P-2-184

【と】
土井　大輔　S3-5
唐　明輝　O-2-229,
O-3-305
洞田貫啓一　O-2-158,
O-3-297,
P-1-042,
P-3-229
東原　和成　P-3-239
遠山　育夫　P-2-089
遠山　典宏　O-1-098,
P-2-151
栂尾　理　S2-1,
O-1-053,
O-1-058,
O-2-255
富樫かおり　O-1-016,
O-1-050,
O-1-103,
O-2-137,
P-1-031,
P-1-033,
P-2-114,
P-2-115,
P-3-192
冨樫　数馬　P-3-246,
P-3-247
戸上　泉　O-2-166
徳植　公一　O-1-040,

O-2-165
徳田　修　P-2-132,
P-2-133
徳丸　阿耶　EL2-2
徳山　武一　O-3-296
所　博和　O-2-182
登澤　一輝　O-2-144
戸澤　光行　O-2-196
戸田　悠介　P-3-196
百々　俊樹　O-2-137,
P-1-033
土畑　正良　O-1-114,
O-1-115,
O-1-117
冨田　逸郎　P-1-078
富田　尚樹　O-2-251
冨永　循哉　O-3-267
冨永　悌二　O-2-131,
P-1-041
富安もよこ　P-1-027
富山　憲幸　O-2-142,
O-2-203,
O-3-278
富山　憲之　O-2-185
富山　弘幸　P-1-077
戸村　則昭　O-3-298,
P-1-012
友田　良寛　O-2-248
土門　伸也　O-2-192
外山　宏　P-2-170
戸山　芳昭　P-1-075,
P-3-226
外山　芳弘　P-2-148
豊嶋　英仁　O-1-011,
O-1-062,
P-1-010
豊田　圭子　P-1-084
豊田　達也　P-2-101
豊根　知明　O-2-201,
O-2-206,
O-2-207
豊福不可依　O-1-087,
O-2-222,
O-3-275

【な】

内藤　功　O-1-013
内藤　博昭　O-3-280
内藤優雅理　P-2-136
仲　成幸　O-1-126,
O-1-128
中　孝文　P-1-003,
P-1-004,
P-1-005,
P-1-006
中井　啓　O-2-220
中井　敏昭　P-2-170,
P-3-221
中井　敏晴　オ（WS3）,
WS3,
O-2-214,
O-3-309,
O-3-311,
O-3-312,
P-2-128,
P-2-129,
P-2-172,
P-2-173
中井　隆介　O-1-077,
P-1-050
永井　淳史　O-2-251
永井美智子　O-1-066
中尾　素直　O-1-125
中尾　洋子　P-1-078
長尾　充展　O-1-030,
O-2-135
中神龍太朗　O-1-066,
O-2-233
中河　賢一　P-2-107
中川　伸　P-1-054
中川　達生　P-2-175
中川　英雄　O-2-234
中川原哲広　O-2-148
永坂　竜男　O-1-031,
O-2-143,
P-1-011,
P-3-216
中澤　博行　O-2-196
長沢　研一　O-1-076
中嶋　藍　O-2-168
中島　巌　O-1-130
中島　諭　O-2-137,
P-1-033
中島　務　O-2-134,
O-2-257
中島　円　P-1-065
中島　康雄　O-2-232
長瀬　博之　O-2-250
中田　和明　P-2-107
中田　研　O-2-204
中田　直　P-1-045,
P-1-046
中田　安浩　O-3-296
永田　泉　O-2-133
永田　覚　P-1-009,
P-2-152,
P-3-191
長田　剛　O-1-042
永田　幹紀　O-1-021,
O-1-022
中谷　圭吾　O-1-115
中谷　仁　O-2-236,
P-2-089,
P-3-233
中塚　隆之　O-2-183,
O-2-228
中塚　智也　O-2-196
長妻　里奈　O-1-102
永友　秀樹　P-2-168,
P-3-228
長縄　慎二　座（O-2-131～136）,
ESY,
O-2-134,
O-2-144,
O-2-191,
O-2-257,
O-3-262,
O-3-263,
O-3-268,
P-2-094
中西　淳　P-1-065,
P-1-071
中西　健二　P-2-091
中西　宣文　O-3-280
中西　光広　O-2-239,
P-1-032,
P-1-054,
P-2-130
長沼　辰弥　O-1-125
中根　正人　O-2-254
中野　祥子　O-2-132,

O-3-269,
O-3-290
中野　智　O-2-191
中野　覚　座(O-3-276～279),
P-2-148
中野　隆史　P-2-135
中野　晃枝　O-1-037,
O-2-155
長野　章　P-3-196
長畑　仁子　O-1-009
長畑　守雄　O-1-009,
O-1-010
長濱　宏史　O-2-239,
P-1-032,
P-2-130
中原　仁　P-1-075
中原　紀元　O-2-254
永原　静恵　P-3-237
中平　恒一　P-2-136
中道　玲　O-2-134
中村　一喜　P-2-161
中村　和浩　EL3-2,
O-1-011,
O-1-062
中村　克己　O-1-090,
O-2-159,
O-2-256
中村　敬子　O-3-299
中村　順一　O-2-208
中村　智哉　O-2-138,
O-2-147
中村　尚生　O-2-232
中村　英夫　P-1-030
中村　博彦　O-2-192
中村　真人　O-2-195
中村　理宣　O-1-010,
O-2-156,
O-2-157,
P-1-007,
P-2-097,
P-2-103
中村　雅也　P-1-075,
P-3-226
中村麻名美　O-2-152,
P-1-037
中村　真実　P-2-090
中村　元俊　O-2-254
中村　優子　LS-6-4
中本　篤　O-2-185
長基　雅司　O-1-037,
O-2-155
長屋　重幸　O-1-098,
P-2-151
中山　壽之　P-3-196
中山　良平　O-1-021,
O-1-022,
O-2-160,
O-2-245
那須　克宏　S4-4
七尾　円　O-3-265,
O-3-288
七見　幸夫　P-2-111
青天目州晶　P-3-200
浪本　智弘　座(P-3-189～197),
P-3-195,
P-3-225
成田　浩　P-1-079
成松　秀州　O-2-209
鳴海　善文　O-2-205,
O-2-219,
O-3-270,
P-3-185
縄野　繁　P-1-069
南波　孝昌　P-1-038,
P-2-166
南部　武幸　P-3-220

【に】

新尾　泰男　O-1-014
新津　守　座(O-2-200～203),
O-1-055,
O-1-056,
P-2-142,
P-2-174,
P-2-182
新妻　邦泰　P-1-041
新甫　武也　O-1-008
二階堂　剛　O-2-145,
O-3-294
西井　孝　O-2-204,
P-2-179
西江　昭弘　座(O-1-039～044),
S2-1,
O-1-034,
O-1-035,
O-1-036,
O-1-058
西尾　広明　O-2-147
西尾福英之　O-1-043
西尾　瑞穂　O-2-164,
O-2-174,
O-3-283,
O-3-284,
P-2-106
西懸　大介　O-2-222
錦戸　文彦　O-1-130,
O-1-113
錦織　瞭　P-1-061,
P-1-071,
P-1-072
西澤　光生　O-2-142,
O-2-203
西条　寿夫　O-1-073
西田　香織　O-3-273
西谷　弘　座(LS-7)
西谷　竜也　O-1-005,
O-1-006
二科　孝志　O-2-143
西畑　朋貴　O-2-254
西原　圭祐　O-2-148
西原　崇　O-2-177
西松　和彦　O-2-183
西村　広健　P-2-147
西村　祥循　O-2-146
西山　甲野　P-2-167
西山　大輔　O-2-183
西山　伸宏　P-2-088
西山　佳宏　P-2-148
西脇　祐太　O-1-123
似鳥　俊明　座(LS-9-1～2),
O-1-025,
O-1-026,
O-1-027,
O-2-149,
O-2-150,
O-3-292,
P-3-232
新田　修平　O-1-025,
P-2-095
新田　尚隆　P-2-174,
P-3-205

新田　展大　O-3-286, P-3-251
新橋　靖真　P-1-039
二宮　綾子　P-3-221
二橋　尚志　O-3-263
丹羽　健二　P-1-035
丹羽　　徹　P-2-134, P-2-157
任　　誠雲　O-2-253

【ぬ】
布川　嘉信　O-1-023, O-1-024, O-1-095
沼田　仁志　P-2-165
沼野　智一　O-1-070, O-1-073, P-3-205, P-3-209

【ね】
根木真理子　O-3-302
根本　清貴　S1-2
根本　　整　O-1-031, O-2-143
根本　　泰　P-1-058

【の】
納庄　　愛　O-3-279
野儀　明宏　P-2-085
野口　景司　P-1-014
野口　隆志　O-3-310, O-3-311, P-2-173
野口　智幸　座(O-1-001～006), WS1-1
野崎　　敦　O-1-023, O-1-024, O-2-200, O-2-206, O-2-207
野崎　太希　O-2-198, P-2-181
野崎美和子　P-2-137, P-2-169
野澤久美子　P-1-027, P-2-157
野尻　龍二　O-2-252
莅戸　　剛　O-1-013
野田　正信　P-2-101
野田　靖文　P-2-117
野田　佳史　O-2-167, O-3-266
野中　正幸　O-2-249

【は】
拝師　智之　座(O-1-119～124), P-2-125, P-2-176, P-3-243, P-3-246, P-3-247
萩野りょう子　O-1-012, O-1-014
萩原　芳明　O-2-234
萩原　茂生　O-2-208
朴　　啓彰　O-2-246
端　健二郎　O-3-310
橋岡　亜弥　O-2-244
橋口　雄助　O-3-304
橋田　昌弘　P-3-225
橋本亜樹生　O-2-188
橋本　佳祐　P-1-018, P-1-021, P-1-023, P-1-024
橋本征太郎　P-2-125
橋本　直也　P-3-232
橋本　昌美　O-2-246
橋本利恵子　O-1-055, O-1-056
長谷川幸清　O-1-106
長谷川晋也　P-1-009, P-2-152, P-3-191
長谷川　誠　O-1-037, O-2-155
長谷川泰久　O-2-216
長谷部　伸　EL2-2
杹山　博幸　O-2-247, P-3-215
杹山　　豊　P-3-197
畑　　淳一　P-1-059, P-1-067, P-1-068, P-1-070, P-2-144, P-2-145, P-3-217
秦　　博文　O-1-001, O-1-002, O-2-168, P-1-003, P-1-004, P-1-005, P-1-006, P-2-102, P-3-190
畠中　正光　O-2-202, O-2-239
畠山　遼兵　O-2-152
羽立　雄一　O-3-289
波田野　琢　P-1-077
ハック ハスナイン　O-1-128
服部　尚史　O-1-037, O-2-155
服部　信孝　P-1-017, P-1-074, P-1-076, P-1-077
服部　峰之　P-3-209
羽原　秀太　O-1-122
浜　　幸寛　O-1-102
浜岡　隆文　P-2-143
浜口　明巧　P-2-100
浜口　直子　P-2-100
濱口　裕行　P-1-037, P-1-054, P-3-187, P-3-213
濱崎　　望　P-1-017, P-1-060, P-1-061, P-1-066, P-1-072, P-1-077
濱里　一裕　P-2-152
濱田　健司　P-3-232
濱田　星紀　O-3-278
濱田　英敏　O-2-204, P-2-179

濱田　泰之　O-1-099, O-1-100
濱田　祐介　O-1-038, O-2-171, O-2-172, O-2-173, O-2-175, O-2-176, O-2-180, O-2-181
早川　晃弘　O-2-246
早川　克己　O-2-151
早川　秀幸　P-3-204
早川　実佳　O-1-065, P-2-176, P-3-241, P-3-242
早坂　和樹　P-2-111
林　和　P-1-069
林　拓也　S3-3, S3-5
林　達也　O-2-170, O-2-173, O-2-175, O-2-176
林　哲司　P-2-100
林　徳真吉　O-2-133
林　直人　P-1-080
林　則夫　O-2-243, O-2-250
林　真弘　O-3-292, P-3-232
林　盛人　O-2-155
林　雄一郎　O-1-091
林田　佳子　EL6-2, O-1-107, O-2-200, P-3-230
早野　尚志　P-2-126
原　啓　O-1-012, O-1-014, O-2-201, O-2-206, O-2-207
原　亜矢香　P-2-101
原　多恵子　O-3-265
原　孝光　P-3-220
原　貴行　P-2-155
原　敏将　O-1-001, P-2-102
原田　一樹　P-3-204
原田　邦明　座(O-2-226～230), O-2-177, O-2-249, P-3-223
原田太以佑　P-1-016, P-1-038
原田　尚久　O-1-123
原田　弘章　O-1-045
原田　雅史　座(SL-1), 座(SL-2), 座(WS1-1～4)
原田　祐子　P-2-132, P-2-133
原田　理映　O-1-037, O-2-155
原留　弘樹　P-3-196
ヴァン カウテレン マルク　O-1-035, O-1-036, O-1-010
ハンセン ニエンケ　O-1-108
伴苗　修平　O-1-025, P-2-095

【ひ】

肥合　康弘　O-2-247
檜垣　篤　P-2-117
樋垣　誠　P-2-085
東　将浩　O-3-280
東口　貴之　O-1-128
疋島　啓吾　座(P-3-240～246), P-1-075, P-3-226, P-3-248
引地　健生　WS3, O-1-124, O-3-309, O-3-312
樋口さとみ　P-1-016, P-1-038
樋口　敏宏　O-1-121, O-2-218, O-2-237, O-2-238, P-2-146, P-3-254
氷熊　玲子　O-1-037, O-2-155
肥後　太基　O-1-030
久岡　正典　O-2-200
久恒　辰博　P-3-246, P-3-247
菱沼　誠　O-3-312
日高正二郎　O-2-253
尾藤　良孝　座(P-3-206～213), O-1-078, O-1-079, O-1-117, O-1-122, O-3-260, P-1-034, P-3-189, P-3-254
日比野　茂　O-2-200
樋本　祐紀　O-1-103
兵藤　行志　P-3-205, P-3-209
平井都始子　ES-2-1
平井　俊範　LS-5-2, O-2-211, P-1-030, P-2-103, P-3-225
平賀　隆　P-3-209
平金　真　P-3-238, P-3-239, P-3-245
平川　慶子　P-3-204
平澤　聡　O-3-290
平田　宏司　P-3-254
平田　智嗣　座(O-1-076～079), O-1-078, O-1-079, P-3-254
平田　修司　O-1-104
平田　拓　O-1-067
平田　政己　P-1-036, P-2-180
平野　透　P-1-032, P-2-130
平野　雅春　P-2-097

平野　雄二　O-2-221, P-1-029
平野　祥之　O-1-094
平原　大助　P-1-079
平本　壮一　O-1-018, O-1-019, O-2-172, O-2-184
平本真理子　O-2-170, O-2-175, O-2-176, O-2-181
平山　晃大　O-2-139
廣瀬　準司　O-2-230
廣瀬　正典　P-1-047
廣田　省三　O-2-235, O-2-244
廣安　知之　O-2-217
樋渡　昭雄　S2-1, O-1-053, O-2-255

【ふ】

吹田　　敦　P-2-124
福井　重文　O-3-280
福倉　良彦　EL5, O-1-033, O-2-169
福澤　　圭　O-1-018, O-1-019, O-1-038, O-2-171, O-2-172, O-2-173, O-2-180, O-2-181, O-2-184, P-2-155
福島　弘之　O-2-183
福住　明夫　EL7-2
福田　国彦　O-1-039, O-1-105
福田　哲也　O-3-280
福田　紘己　O-2-246
福永　一星　P-1-017, P-1-060, P-1-061, P-1-063, P-1-065, P-1-066, P-1-069, P-1-071, P-1-072, P-1-076
福永　龍繁　P-3-204
福永　雅喜　座(P-3-233～239), O-2-218, P-2-086, P-2-087, P-3-250
福庭　栄治　座(O-2-204～208)
福場　　崇　P-2-170, P-3-221
福間由紀子　O-1-098, P-2-149
福家　啓起　O-1-020
福山　篤司　O-2-144, O-3-262, P-2-094, P-3-198
藤居　昭吾　O-2-223, O-2-224, O-2-225
藤井　昭太　O-1-109, O-2-227, P-2-141
藤井　秀樹　O-2-178
藤井　博匡　O-1-067
藤井　博史　O-1-066, O-2-233
藤井　正純　O-1-091
藤井　正美　O-1-107
藤川　昭彦　P-3-238
藤川　博司　O-2-188
藤崎　拓郎　O-1-033, O-2-169
藤島　基宣　S1-1, P-1-083
藤田　　功　P-2-172, P-3-191
藤田　展宏　O-1-034, O-1-058
藤田　　均　P-2-158
藤田　真広　O-1-007
藤中　俊之　O-2-142
藤永　康成　座(O-2-184～188), O-1-112, O-2-179, O-2-182, P-2-184
藤間　憲幸　P-1-037, P-1-052, P-2-104
伏見　育崇　O-1-016, O-1-050, O-2-137, P-1-031, P-1-033, P-2-114, P-2-115
藤村　耕平　O-1-029
藤本　勝明　P-2-171
藤本　晃司　O-1-016, O-1-050, O-1-103, O-2-137, P-2-114, P-2-115, P-3-192
藤本　昂也　O-3-299
藤本　　栄　O-2-236, P-2-089
藤本　真一　O-3-308
藤本　　肇　座(EL6-1～2), 座(O-3-294～297)
藤吉　兼浩　P-1-075, P-3-226
藤原　恵一　O-1-106
藤原　　悟　O-2-131, P-1-041
藤原　太郎　P-1-037, P-1-054, P-3-187
藤原　広志　O-3-306, O-3-307
藤原　正子　O-1-093
藤原　康博　WS1-2, O-1-004, O-3-308, P-2-113
船崎　亮佑　P-2-160

船田　重和　P-2-181
船本　健一　P-1-041
古井　　滋　P-1-084
古川　　顕　O-2-233,
P-2-174,
P-3-201
古川　研治　O-2-145,
O-3-294
古河　勇樹　O-3-276,
P-2-153
古庄　克実　P-2-169
古田　昭寛　P-3-192
古舘　直幸　P-3-215

【へ】

別府　高明　P-1-038

【ほ】

寶金　清博　S3-4
芳士戸治義　P-1-060,
P-1-061,
P-1-066,
P-1-077
北條　　昇　P-2-140
卜蔵　公紀　O-2-134,
O-2-191,
O-2-257
干川　晶弘　O-2-232
星野　弘樹　O-3-289
細川　正夫　O-2-161
細越　光夫　P-1-043,
P-3-214
堀　　正明　座(P-1-069～077),
P-1-017,
P-1-060,
P-1-061,
P-1-063,
P-1-065,
P-1-066,
P-1-069,
P-1-071,
P-1-072,
P-1-073,
P-1-074,
P-1-076,
P-1-077
堀　　雅志　O-1-119
堀　　雅敏　LS-3-2,
O-2-185
堀内　　彰　O-1-051,
O-1-052,
P-1-019
堀江　朋彦　O-1-041,
O-2-138,
O-2-147,
O-2-188
堀江　信貴　O-2-133
堀尾　秀之　O-1-079
堀口　　淳　O-3-269
堀越　浩幸　座(P-3-185～188),
O-3-271
堀之内　隆　P-1-053
本城　尚美　P-1-045,
P-1-046
本田　純久　O-2-133
本田　　浩　座(LS-3-1～2),
座(ESY),
S2-1,
O-1-030,
O-1-034,
O-1-035,
O-1-036,
O-1-053,
O-1-058,
O-1-087,
O-2-135,
O-2-255
本間　明宏　P-1-052
本間　一弘　O-1-070,
O-1-073,
P-3-205,
P-3-209
本間　俊行　P-2-143

【ま】

舞草　伯秀　S1-1,
P-1-083
前田富美恵　O-2-151,
O-3-272
前田　正幸　座(O-2-153～156),
O-2-160,
O-2-245,
P-1-035
前田　晋義　O-2-258,
O-3-291
前田　禎久　O-1-005,
O-1-006
前野　正登　P-1-028
前谷津文雄　O-3-309,
O-3-312
真壁　武司　O-2-152
マシュー ニールセン　O-1-055,
O-1-056
増井　孝之　S4-1,
ES-1-2,
O-1-049,
O-1-092,
O-1-118,
O-2-154,
P-1-002
増田　大介　O-2-247,
P-3-215
桝田　喜正　O-1-109,
O-2-208,
O-2-227,
O-3-300,
O-3-301,
P-1-008,
P-2-141,
P-2-172
増谷　佳孝　座(O-3-263～266),
O-3-259,
P-1-015,
P-1-017,
P-1-059,
P-1-060,
P-1-061,
P-1-062,
P-1-063,
P-1-067,
P-1-069,
P-1-071,
P-1-072,
P-1-073,
P-1-074
升村　　誠　P-3-250
増元　　光　P-2-170,
P-3-221
増山　　研　O-2-186
町田　　徹　P-2-101
町田　好男　座(EL8-1～2),

O-1-046,
O-1-124,
O-3-309,
O-3-311,
O-3-312,
P-2-173,
P-3-216
町田　良典　P-1-035
松井　　等　P-1-053
松井　幹夫　P-2-171
松浦　秀樹　P-2-166
松尾　浩一　P-1-014,
P-3-203
松尾　孝之　O-2-133
松尾　悠子　O-3-306,
O-3-307
松尾　芳雄　O-1-030,
O-2-135
松岡雄一郎　O-1-127,
O-1-129
松岡　祐樹　O-2-191
松木　圭介　O-2-201,
O-2-206,
O-2-207
松木　　充　O-1-017
松崎　典子　P-2-160
松下　　明　座(P-2-128～131),
O-2-216,
O-2-220
松島　　秀　座(O-1-090～094),
O-1-043,
O-2-187
松島　孝昌　P-1-009,
P-2-152,
P-3-191
松島　利明　O-1-089
松田　　豪　座(WS1-1～4),
座(P-3-214～220),
O-1-004,
O-1-015,
O-1-054,
O-2-194,
P-1-038,
P-2-098,
P-2-113,
P-2-127
松田　哲也　座(O-1-029～032),
P-3-253
松田　博史　座(S1-1～4),
座(P-1-078～084),
S1-1,
P-1-080,
P-1-083,
P-1-084
松田　政徳　O-2-178
松田　雅之　P-3-196
松永　敬二　O-2-168
松永　尚文　P-2-132,
P-2-133
松原　宏紀　P-2-094
松前　光紀　O-2-139
松村　　明　O-2-216,
O-2-220
松村　善雄　O-2-141
松本　　恒　P-2-150
松本　浩史　O-1-109,
O-2-208,
O-2-227,
O-3-300,
O-3-301,
P-1-008,
P-2-141,
P-2-172
松本　浩伸　P-3-211
松本　洋一　O-2-205
松山　篤二　O-2-200
松山　智尋　P-3-229
松芳　圭吾　O-1-028,
O-3-282
的場　博輝　O-1-090,
O-2-159,
O-2-256
真鍋　　努　P-2-150
真鍋　徳子　EL9-1
丸上　亜希　O-1-108,
P-3-197
丸上　永晃　座(EL14-1～2),
O-1-108,
P-2-085,
P-3-197
丸山　克也　O-2-144,
O-2-179,
O-2-182,
O-2-191,
O-2-240,
O-3-262,
O-3-263,
O-3-271,
P-1-015,
P-1-067,
P-1-068,
P-1-070,
P-2-094,
P-2-142
丸山　　正　O-1-065
丸山　光也　P-2-109

【み】

三浦　沙知　P-2-107
三浦　則仁　O-1-018,
O-1-019,
O-2-172,
O-2-173,
O-2-184,
P-2-155
三上　修治　O-1-095
三上　　毅　P-1-032
三上　芳喜　O-1-103
三木俊一郎　P-1-043
三木　　均　座(P-1-008～014)
三木　幸雄　座(EL7-1～2),
座(LS-2),
座(LS-5-1～2),
座(P-2-155～160),
EL7-1,
P-2-136,
P-3-219
三國　信啓　P-1-032
三澤　雅樹　P-3-205
三島　綱太　O-3-306,
O-3-307
水上　慎也　O-1-002,
P-2-102
水木　健一　O-1-049,
O-2-154,
P-1-002
水口　貴詞　O-1-091
水越　和歌　O-1-106,
P-1-025,
P-1-026
水田　浩二　O-3-306,

O-3-307
水野　直和　O-1-032
水原　和行　O-1-070,
O-1-073
見田　　尊　O-2-243
三谷　祐一　O-3-306,
O-3-307
光井　英樹　P-2-107
三森　文行　O-2-210
皆川　靖子　O-1-009
南　　学　O-1-066,
O-2-221
峯　　福太　P-2-158
峯田　昌之　O-1-076
箕浦　　奨　O-2-254
宮内　　哲　座(O-2-214～220)
宮岡　裕一　P-2-118
宮川　眞一　O-2-179
宮川　孝史　P-1-022
宮城　　亮　O-1-112,
P-2-184
宮越　敬三　O-1-017
宮崎　　功　O-1-026,
O-1-027,
O-2-149,
O-2-150,
P-3-232
宮崎　将平　P-1-053
宮崎　　孝　P-2-175
宮崎　達也　P-3-229
宮崎　寛之　O-1-003,
P-1-044,
P-2-105,
P-3-186,
P-3-193
宮崎　真範　O-1-014
宮崎美津恵　座(P-2-165～169),
S4-6,
O-1-090,
O-2-159,
O-2-256
宮嶋　雅一　P-1-065
宮田　一郎　O-2-166
宮田　史朗　O-1-008
宮田　知子　O-1-013
宮田　　元　O-1-062
宮武　祐士　P-1-045,
P-1-046
宮地　利明　O-1-041,
O-2-147,
O-2-219,
O-2-228,
P-1-080,
P-3-219
宮根　　良　O-1-005,
O-1-006
宮本　宏太　P-3-216
宮本　周一　O-2-208
宮本　直子　O-1-013
宮本　良仁　O-1-003,
P-1-044,
P-2-105,
P-3-186,
P-3-193
三好　邦博　O-1-069
三好　光晴　O-1-054,
O-2-153,
O-2-154,
O-2-189,
O-2-253,
P-1-002,
P-1-039,
P-2-098

【む】

向井　宏樹　P-1-008
向井　　靖　O-1-030
武笠　晃丈　P-1-015,
P-1-070
麦倉　俊司　O-3-267
武蔵　安徳　O-3-312
武藤　正人　P-3-207
村井　保夫　O-2-141
村上耕一郎　O-1-128
村上　卓道　座(ESY),
S4-2,
O-1-017,
O-2-253
村上　寿孝　P-2-166
村上　正晃　P-3-249
村上　政隆　O-1-065,
P-3-241
村上　瑞穂　P-2-101
村上　義和　P-1-022
村瀬　研也　座(O-1-050～054),
O-1-057,
O-3-285,
O-3-304,
P-2-179,
P-3-194,
P-3-199
村瀬　毅倫　P-1-034
村瀬　智一　O-1-121,
O-2-218,
O-2-237,
O-2-238
村田　和子　座(WS3)
村田　勝俊　O-1-051,
O-1-052,
O-2-195,
P-1-019
村田　　望　O-1-037,
O-2-155
村中　博幸　座(P-2-170～173)
村本　安武　P-2-134
村山　和宏　LS-3-1,
P-2-170,
P-3-221
村山　貞之　P-2-106
村山　周平　O-3-287
村山　直弘　O-1-005,
O-1-006
村山　英久　P-2-175
村山　浩之　O-1-128
室　伊三男　座(O-2-137～140),
O-2-138,
O-2-147
室　　圭　O-1-043

【め】

目崎　一成　O-2-148
目時　　毅　O-1-015,
O-2-194

【も】

毛利　　渉　O-1-009
茂木　俊一　O-2-243,
O-2-250
本井ゆみ子　P-1-017,
P-1-077
本折　　健　P-1-008,

P-2-141
本杉宇太郎 EL10, O-1-044, O-1-071, O-1-072, O-1-075, O-1-104, O-2-140, O-2-178, O-2-230, O-3-264
本吉　光一 P-2-164
桃澤　　礼 O-1-085, O-2-225
百島　祐貴 P-1-075, P-3-248
森　　秋夫 O-1-119
森　　一生 P-3-216
森　　香奈 P-1-027
森　　清孝 O-1-123
森　　健作 O-1-066
森　　静香 O-3-274
森　　祥子 O-2-205
森　菜緒子 O-3-267
森　　墾 P-1-039, P-1-067, P-1-068, P-1-070, P-1-071, P-1-080
森　　浩希 O-2-148
森　麻里香 P-3-198
森　　勇樹 P-2-086, P-2-087, P-3-249, P-3-250
森　　祐生 P-3-188
森川　茂廣 座(O-3-285～289), O-1-126, O-1-128, O-2-236, P-2-089, P-3-233
森川　　実 O-2-133
森阪　裕之 O-1-044, O-1-071, O-1-072, O-1-075, O-1-104, O-2-140, O-2-178
森実　飛鳥 S3-5
森下　昭治 O-1-099, O-1-100
森田　康祐 O-1-036, P-1-030, P-2-103, P-3-225
森田　修平 O-1-083
森田　俊之 P-3-205
森田奈緒美 座(O-2-157～160)
森田　政則 P-1-026
森田　佳明 座(O-1-023～028), O-3-280
森田　圭紀 O-1-127, O-1-129
森畠　裕策 O-1-103
森部　龍祐 O-1-007
森本　笑子 O-2-137, P-1-033
森本　規義 P-2-107
森谷　淳二 O-2-212, O-2-213
森谷　純治 O-1-060
守屋　　進 P-3-219
森脇　　聡 P-3-243
門澤　秀一 座(EL4-1～2), 座(O-3-267～271)
門田　秀二 O-2-148

【や】

八木　一夫 座(P-2-085～090), O-3-265, O-3-288, O-3-289, P-1-018, P-1-021, P-1-023, P-1-024, P-1-059, P-1-075, P-2-092, P-2-093, P-2-144, P-2-145, P-3-217, P-3-248
柳下　　章 O-3-296
柳生　行伸 O-2-253
八坂耕一郎 P-2-101
矢澤　夏佳 P-3-222
矢頭　由裕 O-3-289
安田　政実 O-1-106
八十川和哉 P-2-117
谷内田拓也 P-2-113
八ツ代　諭 O-2-139
梁川　　功 O-2-143
柳澤　秀樹 P-2-116
柳原　照代 P-2-171
柳町　徳春 P-2-157
矢野　敬一 P-1-015, P-1-059, P-1-067, P-1-068, P-1-080, P-2-145, P-2-164
矢野　貴徳 O-2-195
矢野竜太朗 P-3-248
藪内　英剛 O-1-030, O-2-135, O-2-222, O-3-275, P-1-055
矢部　重徳 P-2-118
山　　直也 O-2-202
山内かづ代 O-3-300, O-3-301
山内　盛敬 P-1-033
山内紬起子 P-3-210
山浦　　聡 P-2-169
山浦　秀和 O-1-043, O-2-187
山岡　利成 O-1-103
山形　　仁 O-3-284
山川　　晃 O-2-198
山川　貴菜 P-1-039
山川　義徳 O-2-246
山口さち子 O-3-309, O-3-311, P-2-173

山口　智也　P-1-035
山口　雅之　O-1-066, O-2-233
山越　一統　P-1-048
山崎　達也　P-2-148
山崎　文恵　P-3-241, P-3-242
山崎　雅弘　O-2-257
山崎　雅史　P-1-018, P-1-021, P-1-023, P-1-024
山崎　　勝　EL11-2
山崎　誘三　O-1-030
山下　孝二　S2-1, O-1-053, O-2-255
山下　順也　O-2-183
山下　敏彦　O-3-295
山下　智裕　O-1-042, P-2-157
山下　典生　O-2-246, O-3-260, P-1-016, P-1-038
山下　素幸　P-2-096
山下　康行　座(ESY), O-1-099, O-1-100, O-2-211, P-1-030, P-2-103, P-3-195, P-3-225
山下　裕市　O-1-003, O-2-143, P-1-044, P-2-105, P-3-186, P-3-193
山下　力也　P-3-192
山城　博幸　O-2-237
山田　明里　O-1-003, P-1-044, P-2-105, P-3-186, P-3-193
山田　　哲　O-2-179
山田　篤史　O-1-126
山田　英司　O-1-028, O-3-282
山田　和弘　O-2-192
山田　和慶　O-2-211
山田　　恵　座(O-3-298～302), O-1-077, O-1-080, O-3-273
山田　重人　P-3-244
山田　貴絵　O-1-102
山田　隆憲　P-1-035
山田　拓馬　P-2-123, P-3-244
山田　達也　O-3-279
山田　直明　O-3-280
山田　浩史　O-2-137, P-1-033
山田　雅之　座(O-1-064～067), P-1-075, P-3-221, P-3-234, P-3-235, P-3-236, P-3-248, P-3-252
山田真由美　P-2-149
山田　祥岳　O-1-023, O-1-024
山田　芳文　O-1-045, P-2-161, P-2-163
山谷　裕也　P-2-085
山戸　梨紗　P-2-158
山中　一臣　O-1-031, O-2-143
山中　英壽　O-2-243
山根　正聡　O-3-299, P-2-132, P-2-133
山根　康彦　P-1-053
山野　理子　O-2-234, O-2-235
山畑　経博　O-2-245
山部　英行　O-1-112, P-2-184
山邊裕一郎　P-1-001
山村憲一郎　O-2-151, O-2-205, O-2-219, O-3-270, P-3-185
山室　　博　O-1-042
山本　明人　P-2-170, P-3-221
山本　晃義　O-1-090, O-2-159, O-2-256
山本　　憲　LS-7, O-1-016, O-2-137, P-1-031, P-1-033
山本　　晃　P-2-136
山本　　亮　P-2-117
山本　詩子　O-2-217
山本　悦治　O-1-085, O-1-089, O-2-223, O-2-224, O-2-225
山本佳奈恵　O-2-241
山本　綱記　O-2-145, O-3-294
山本　浩治　O-3-279
山本　晋士　O-2-208
山本　貴雄　P-1-013
山本　悌司　O-3-298
山本　　徹　座(P-3-221～225), O-2-229, O-3-274, O-3-305
山本　洋紀　O-2-237
山本　裕子　O-1-020
山本　光秋　O-1-114, O-1-115
山谷　泰賀　O-1-094, O-1-113, O-1-130, P-3-203

【ゆ】

湯浅　龍彦　座(S2-1～5)

由井　譲二　O-1-060
油井　正生　O-1-025, P-2-095
結縁　幸子　O-3-273
結城　雅子　O-3-270, P-3-185
遊佐　　烈　O-2-226, P-2-118
杠　　直哉　P-3-238

【よ】

横井　基尚　O-1-119
横川　仁美　P-2-178
横沢　　俊　O-3-260
横瀬　正知　O-1-037, O-2-155, O-2-177
横田　　元　P-1-008, P-2-141
横林　常夫　P-3-219
横山　和正　P-1-073, P-1-074, P-1-076
横山　健一　座(P-2-091～097), LS-9-1, O-1-025, O-1-026, O-1-027, O-3-292, P-3-232
吉浦　　敬　座(O-1-055～058), S2-1, O-1-030, O-1-034, O-1-053, O-1-058, O-1-087, O-2-136, O-2-255, P-1-051
吉岡　達也　O-1-026, O-1-027
吉岡　　大　O-1-112, P-2-184
吉岡　宗徳　P-3-199
吉岡　芳親　座(O-1-080～084), P-1-040, P-2-086, P-2-087, P-3-249, P-3-250
吉川　宏起　ESY, P-3-202
吉川　　武　O-2-164, O-2-174, O-3-281, O-3-283, O-3-284, P-2-106
吉川　秀樹　P-2-179
吉崎　和男　座(O-2-236～239), P-2-126
吉崎　紀雄　O-3-304
吉廻　　毅　座(P-2-107～112), P-2-109
吉澤　延之　P-3-223
芳澤　康徳　P-2-101
吉田　明弘　WS2-1
吉田　英治　O-1-094
吉田　一也　P-2-176
吉田　邦広　S2-4
吉田　慎一　P-2-086, P-2-087
吉田　成吾　O-1-090, O-2-159, O-2-256
吉田　大介　P-1-052
吉田　　孝　O-1-018, O-1-019, P-2-155
吉田　学誉　O-3-276, P-2-153
吉田　忠雄　O-2-134
吉田奈津子　P-2-149
吉田　博一　P-1-054, P-3-187
吉田　正樹　O-2-193
吉田茉莉子　P-1-017, P-1-065, P-1-066, P-1-071, P-1-072, P-1-073, P-1-074, P-1-076, P-1-077
吉田　泰之　O-2-232
吉田　　礼　O-1-124
吉永　壮佐　P-3-238, P-3-239, P-3-245
吉成　元宏　P-3-202
吉原　　修　O-1-028
吉丸　大輔　O-1-081, O-1-082
吉満　研吾　座(O-2-170～173), ESY, P-1-001
吉村　　明　O-1-099, O-1-100
吉村　紳一　P-1-011
吉村　宜高　O-1-040, O-2-165
吉本　三徳　O-3-295
米沢　鉄平　O-3-299
米澤　政人　O-1-030
米澤　祐司　O-2-187
米田　和夫　O-2-191
米田　哲也　座(P-1-030～035), S2-2, P-1-030
米永　和真　O-1-008
米山　浩司　O-1-049, O-1-092, O-1-118, O-2-154, P-1-002
米山　　匠　O-1-008
米山　正己　O-2-156, O-2-157, O-2-255, P-1-007, P-2-097

【り】

利根　裕史　O-2-234, O-2-235, O-2-241
劉　　国相　P-1-040
劉　　鵬飛　P-3-232

【ろ】
六反田奈々 O-3-269

【わ】
若田　ゆき O-2-244
若月　　優 P-1-058
若林　俊彦 O-1-091
若山　哲也 O-1-044,
O-1-072,
O-1-074,
O-2-253,
O-3-264,
O-3-282,
P-1-057,
P-2-179
若山　季樹 O-1-051,
O-1-052,
P-1-019,
P-1-020
鷲尾　利克 O-1-070,
O-1-073
和田　昭彦 O-1-012,
O-1-014,
O-2-201,
O-2-206,
O-2-207
和田　成生 O-2-142
和田　博文 P-3-215
和田　裕之 P-2-101
和田　佑一 O-2-201,
O-2-206,
O-2-207
渡辺　　陽 P-2-150
渡辺　淳也 O-2-201,
O-2-206,
O-2-207,
O-2-208,
O-3-300,
O-3-301,
P-2-174
渡邉　啓太 O-2-212,
O-2-213
渡部　進一 P-2-108
渡邊　尊仁 P-2-092,
P-2-093
渡部　敏男 O-1-023,
O-1-024,
O-1-095
渡辺　俊之 O-2-231
渡邊　春夫 O-2-167
渡邉　英宏 座(EL3-1～2),
座(O-2-240～243),
O-2-210,
O-2-242
渡辺　　靖 P-1-068
渡辺　靖志 P-1-015,
P-1-039,
P-1-067,
P-2-164
渡邉　康晴 O-1-121,
O-2-218,
O-2-238,
P-2-146
渡邉　嘉之 座(P-1-036～044),
O-2-142,
O-2-203

第41回日本磁気共鳴医学会大会
協賛金・助成金提供団体一覧

徳島県／徳島市

社会医療法人川島会川島病院
協立病院
小松島病院
医療法人社団聖心会阪本病院
瀬戸健診クリニック
医療法人倚山会田岡病院
高杉病院
医療法人有誠会手束病院
医療法人慈成会寺沢病院

アステラス製薬株式会社
エーザイ株式会社
MSD株式会社
GEヘルスケア・ジャパン株式会社
シーメンス・ジャパン株式会社
四国理科株式会社
株式会社夏目製作所
日新器械株式会社
日本メジフィジックス株式会社
株式会社フィリップスエレクトロニクスジャパン

（五十音順）

ご協力ありがとうございました。

2013年9月4日
大会長　原田　雅史

お 知 ら せ

平成26年度 第42回日本磁気共鳴医学会大会について

会　期：2014年9月18日（木）～9月20日（土）

会　場：ホテルグランヴィア京都

大会長：梅田　雅宏
（明治国際医療大学医学教育研究センター　医学情報ユニット）

日本磁気共鳴医学会雑誌

略称：日磁医誌（JJMR）

Vol. 33 SUPPLEMENT
2013年9月18日発行
定価4,000円
（本体価格3,810円・消費税190円）

ⓒ 編集・発行人　一般社団法人　日本磁気共鳴医学会
代表理事　新津　守
〒105-0012　東京都港区芝大門2-12-8
浜松町矢崎ホワイトビル2F
TEL：03-6721-5388
FAX：03-6721-5433

印　刷　所　研精堂印刷株式会社

年1回発行　本誌記載記事の無断複製、転載を禁じます。