ISSN 0914-9457

日本磁気共鳴医学会雑誌

JAPANESE JOURNAL OF MAGNETIC RESONANCE IN MEDICINE

第42回日本磁気共鳴医学会大会　講演抄録集
2014年9月　ホテルグランヴィア京都

MR

VOL.34
SUPPLEMENT
2014

一般社団法人　日本磁気共鳴医学会

日本磁気共鳴医学会雑誌　VOL.34.S
第42回日本磁気共鳴医学会大会　講演抄録集
'14ホテルグランヴィア京都

第42回日本磁気共鳴医学会大会開催にあたって

この度、第42回日本磁気共鳴医学会大会を2014年9月18日（木）から20日（土）の期間で京都にて開催する運びとなりましたのでご挨拶申し上げます。

本大会は、1981年（昭和56年）に創立された核磁気共鳴（NMR）医学研究会が母体となって1986年（昭和61年）に設立された日本磁気共鳴医学会が主催する学術大会です。臨床医学のみならず、基礎医学・生物学・化学・物理学・工学など専門性の裾野は広く、核磁気共鳴に関わる多くの研究発表が行われます。近年のMRS/MRIは高磁場化や送信器の多チャンネル化などハードウエアのアップデートに加え、多重励起、圧縮センシングなどによる撮像の高速化など技術的な進歩も加速しています。これらの新たな技術的背景を基として磁気共鳴現象に立ち返り、新しい技術がもたらす画像法の理解と今後の臨床応用へとつなげていければと考え「今、MRの魅力を語ろう！」というテーマで大会を開催することといたしました。本大会の特別講演には「スピン三重項超伝導体ルテニウム酸化物の発見」で2010年に仁科記念賞を受賞された京都大学の前野悦輝教授と、国内で長い間超伝導マグネットの開発に携わってこられた神戸製鋼研究所の斉藤一功先生の2名をお招きします。身近なツールである一方、異分野でもある超伝導技術について、分かりやすくお話いただきます。また、シンポジウムではMRの未来につながる議論ができるような話題をご提供できればと考え、基礎と臨床を網羅したプログラムをご用意いたしました。この大会は磁気共鳴医学の基礎および臨床の研究者が集い、例年活発な議論が繰り広げられております。本大会においても一般演題（口演・ポスター発表）、シンポジウム、ランチョンセミナーなどに加え、教育委員会による教育プログラムに基づく継続的な教育講演などを予定しています。MR医学における原点への立ち返りと次への飛躍の起点となるよう、またMR研究の持続的発展を願い、第42回大会が闊達な議論の場となることを期待しております。

今大会は会場を交通の便の良い京都駅前に設定いたしました。9月の京都は緑もきれいな季節です。近隣には有名な寺院も多く、気軽に古都の文化に触れていただけます。セッションへの参加を機会に、新しいアイデアがわき上がる大会にしていければと考えております。実り多き大会となるよう、皆様のご参加をお待ち申し上げております。

第42回日本磁気共鳴医学会大会　大会長
明治国際医療大学 医学教育研究センター
医療情報学ユニット 教授
梅田 雅宏

日本磁気共鳴医学会歴代会長

第 1 代	有水　昇	昭和56年7月～平成元年9月
第 2 代	佐久間貞行	平成元年9月～平成 3 年9月
第 3 代	高橋　睦正	平成 3 年9月～平成 5 年9月
第 4 代	舘野　之男	平成 5 年9月～平成 8 年3月
第 5 代	亘　弘	平成 8 年4月～平成10年3月
第 6 代	高橋　睦正	平成10年4月～平成12年3月
第 7 代	宮坂　和男	平成12年4月～平成14年3月
第 8 代	渡部　徳子	平成14年4月～平成16年3月
第 9 代	杉村　和朗	平成16年4月～平成18年3月
第10代	犬伏　敏郎	平成18年4月～平成20年3月
第11代	荒木　力	平成20年4月～平成22年6月
第12代	梅田　雅宏	平成22年7月～平成24年9月
第13代	新津　守	平成24年9月～平成26年9月
第14代	巨瀬　勝美	平成26年9月～

歴代大会長

第 1 回	昭和56年	有水　昇	東　京
第 2 回	昭和57年	有水　昇	東　京
第 3 回	昭和58年	松沢　大樹	仙　台
第 4 回	昭和59年	亀井　裕孟	つくば
第 5 回	昭和60年（春）	飯尾　正宏	東　京
第 6 回	昭和60年（秋）	飯沼　武	東　京
第 7 回	昭和61年（春）	古瀬　和寛	中津川
第 8 回	昭和61年（秋）	鳥塚　莞爾	京　都
第 9 回	昭和62年（春）	亘　弘	岡　崎
第10回	昭和62年（秋）	青野　要	岡　山
第11回	昭和63年（春）	荒田　洋治	東　京
第12回	昭和63年（秋）	竹中　榮一	東　京

第13回	平成元年(春)	金沢　洋子	福　岡
第14回	平成元年(秋)	舘野　之男	東　京
第15回	平成 2 年(春)	曽我美　勝	岐　阜
第16回	平成 2 年(秋)	佐久間貞行	名古屋
第17回	平成 3 年(春)	井上　多門	東　京
第18回	平成 3 年(秋)	高橋　睦正	熊　本
第19回	平成 4 年(春)	遠藤　真広	東　京
第20回	平成 4 年(秋)	入江　五朗	札　幌
		宮坂　和男	
第21回	平成 5 年	能勢　忠男	つくば
第22回	平成 6 年	小塚　隆弘	大　阪
第23回	平成 7 年	渡部　徳子	東　京
第24回	平成 8 年	湯浅　龍彦	大　磯
第25回	平成 9 年	板井　悠二	大　宮
第26回	平成10年	成瀬　昭二	京　都
第27回	平成11年	多田　信平	東　京
第28回	平成12年	西川　弘恭	京　都
第29回	平成13年	上野　照剛	つくば
第30回	平成14年	蜂屋　順一	東　京
第31回	平成15年	荒木　　力	山　梨
第32回	平成16年	犬伏　俊郎	大　津
第33回	平成17年	平敷　淳子	東　京
第34回	平成18年	三森　文行	つくば
第35回	平成19年	杉村　和朗	神　戸
第36回	平成20年	田中　邦雄	旭　川
第37回	平成21年	吉川　宏起	横　浜
第38回	平成22年	巨瀬　勝美	つくば
第39回	平成23年	興梠　征典	北九州
第40回	平成24年	富樫かおり	京　都
第41回	平成25年	原田　雅史	徳　島
第42回	平成26年	梅田　雅宏	京　都

ご　案　内

1. 会期および会場

会　期：2014年9月18日（木）・19日（金）・20日（土）

会　場：ホテルグランヴィア京都

〒600-8216

京都府京都市下京区烏丸通塩小路下る東塩小路町901京都駅ビル内

TEL：075-344-8888

総合受付・LS整理券配布・クローク・PCセンター：3F ホワイエ

大会本部：3F 今昔の間

第1会場：5F 古今の間（北・中）

第2会場：3F 源氏の間（東）

第3会場：3F 源氏の間（南）

第4会場：3F 源氏の間（北）

第5会場：3F 源氏の間（西）

ポスター受付：3F ロビー

ポスター会場（1）：3F 金葉の間

ポスター会場（2）：3F 栄華の間

ポスター会場（3）：5F ロビー

ポスター会場（4）：5F 通路

企業展示：5F 竹取の間

2. 参加者へのご案内

1） 参加費

	当日参加
本学会　正会員	12,000円
本学会　学生会員	4,000円
一般参加者（非会員）	13,000円
基礎系学生・外国人留学生（非会員）	6,000円

＊学生の方は「学生証」等、在学を証明できるものを受付で提示してください。

2） 登録受付時間

9月18日（木） 7:30～17:00

9月19日（金） 8:00～16:30

9月20日（土） 8:00～12:00

3）事前登録者

「事前登録受付」で登録料払込票半券を提示し、ネームカード（参加証、領収書）と抄録集をお受け取りください。ネームカードには、ご所属、ご氏名を必ずご記入ください。

4）当日登録者

記名台にて当日登録用紙に必要事項を記入し、「当日登録受付」にて当日参加費を支払い、ネームカード（参加証、領収書）と抄録集をお受け取りください。ネームカードにはご所属、ご氏名を必ずご記入ください。

5）抄録集を別途ご希望の方

参加費には、抄録集が1冊含まれます。追加で購入を希望される方は、「総合受付」にお申し出ください。1冊4,000円（税込）です。配送希望の場合、送料を実費ご負担いただきます。

6）ランチョンセミナー

ランチョンセミナーではチケット（入場整理券）を配布します。チケットをお持ちの方が優先的に入場となります。

配布場所：3F ホワイエ

配布時間：開催当日　受付開始時～

（無くなり次第終了。枚数がある場合、12:00以降は会場前にて配布します。）

※チケットの有効期限はセミナー開始後10分までとなります。それ以降はチケットをお持ちの方でもご入場いただけない場合もございますのでご了承ください。

7）全員懇親会

9月19日（金）18:30より、ホテルグランヴィア京都 5F 古今の間（北・中）にて開催いたします。お誘い合わせの上、是非ご参加ください。

8）総会

9月18日（木）12:20～13:20　第5会場（3F 源氏の間（西））にて開催いたします。

9）クローク

ホテル3Fのクロークをご利用ください。

10）日本磁気共鳴医学会への入会手続き

一般演題の発表者で未入会の方は、学会事務局にご連絡の上、至急入会手続きをお済ませください。

一般社団法人日本磁気共鳴医学会事務局

〒105-0012　東京都港区芝大門2-12-8　浜松町矢崎ホワイトビル 2F

TEL：03-6721-5388　FAX：03-6721-5433

11) 会期中の問い合わせ先（大会本部）
ホテルグランヴィア京都　3F 今昔の間　TEL：075-342-5891

12) 大会HP（http://goo.gl/pZcqeE）上で演題のタイトルをクリックすると抄録を閲覧できます。さらに、オンラインで演題検索・閲覧やスケジュール登録ができるサービスをご利用いただけます。パソコンでご利用いただけるWeb版と、iPhoneやAndroid等に対応した電子抄録アプリ（jsmrm2014）をご用意しておりますので是非ご活用ください。アプリ紹介ページのURLは、http://goo.gl/wm9dH3となっております。なお、抄録の閲覧には参加証の裏に印刷されているパスワードの入力が必要です。また、大会終了後の大会HP上の抄録閲覧にはパスワードが必要ありません。

3. 会員のみなさまへ

会員へのメール配信サービスをより充実させるため、下記の二次元バーコードもしくは下記アドレスの日本磁気共鳴学会ホームページより各種変更手続きに進みメールアドレス等の登録をお願いします。

http://www.jsmrm.jp/

4. アプリについて

「jsmrm2014」または「磁気共鳴医学会」で検索してください。iOS版とAndroid版を用意しております。

←大会HP　←アプリ紹介　←メール登録

お　願　い

・ネームカード（参加証、兼領収書）の再発行は行いませんので紛失しないようご注意ください。
・ネームカードは、各会場への入場券となりますので、大会期間中は必ずご着用ください。
・ネームケースとストラップを記名台にご用意しておりますので、ご自由にお取りください。
・会場内での呼び出しは一切行えません。参加者への連絡は総合受付で申し受け、受付付近のメッセージボードに掲示します。呼び出しが予想される方は、掲示板をご確認ください。

・会場内では携帯電話のスイッチをお切りいただくか、マナーモードに設定してください。
・大会長の許可のない掲示・展示・印刷物の配布・録音・写真撮影・ビデオ撮影は固くお断りいたします。

発表者・座長へのご案内

1．進行情報

・一般口演は10分（発表7分・質疑3分）、ポスター発表は6分（発表3分・質疑3分）です。
・シンポジウムの進行については、各座長に従ってください。
・計時は発表終了1分前に黄色ランプが点灯、終了時に赤色ランプを点灯してお知らせします。円滑な進行のため、時間厳守でお願いいたします。
・演台上には、モニター、キーボード、マウスをご準備しております。演台に上がると最初のスライドが表示されますので、その後の画像切替等の操作は各自で行ってください。

2．口演発表者の方へ

セッション開始30分前までにPCセンター（3F ホワイエ）にて、データ受付を行ってください。

9月18日（木）7:30～18:00
9月19日（金）8:00～17:00
9月20日（土）8:00～12:00

Ⅰ．PC発表データによる発表の場合

1）口演発表は、すべてPC発表（PowerPoint）のみといたします。
2）発表データは、PowerPoint 2003～2013で作成してください。また、作成に使用されたPC以外でも必ず動作確認を行っていただき、USBフラッシュメモリーまたはCD-Rにてご持参ください。
3）フォントは特殊なものでなく、Windowsに設定されている標準フォントをご使用ください。

＜データの作成環境＞

フォント（日本語）：MSゴシック，MSPゴシック，MS明朝，MSP明朝
（英　語）：Arial，Century，Century Gothic，Times New Roman

4）発表データは大会終了後、事務局で責任を持って消去いたします。

Ⅱ．PC本体持込みによる発表の場合

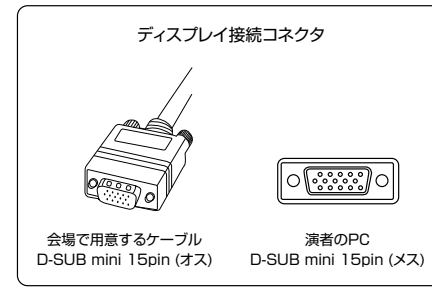

(図)

1）Macintoshで作成したものと動画・音声を含む場合は、必ずご自身のPC本体をお持込みください。

2）会場でご用意するPCケーブルコネクタの形状は、D-SUB mini 15pin（図参照）です。この出力端子を持つPCをご用意いただくか、この形状に変換するコネクタを必要とする場合には必ずご持参ください。電源ケーブルもお忘れなくお持ちください。

3）再起動をすることがありますので、パスワード入力は“不要”に設定してください。

4）スクリーンセーバーならびに省電力設定は事前に解除しておいてください。

5）動画データ使用の場合は、Windows Media Playerで再生可能であるものに限定いたします。

3．ポスター発表者の方へ

1）作成サイズ

演題番号：縦20cm×横20cm

ポスター：縦190cm×横90cm

タイトル・氏名・所属：縦20cm×横70cm

※演題番号は大会事務局にてご用意いたします。

※「ポスター」と「タイトル・氏名・所属」は各自でご用意をお願いいたします。

※ポスターの貼りつけには画鋲をご利用ください。画鋲は大会事務局にて用意いたします。

2）3F ポスター受付にて演者受付を済ませたあと、ポスターを所定のパネルに各自で掲示してください。貼付・発表・撤去スケジュールは以下のとおりです。

	貼付	発表	撤去
9月18日（木）	9:00～12:00	14:00～17:00	−
9月19日（金）	−	9:30～11:40 14:00～17:00	−
9月20日（土）	−	9:30～10:30	11:00～12:00

※撤去時間は厳守してください。時間になり次第、処分いたします。

3）開始10分前までにご自身のパネルの前で待機してください。

4）ポスター発表の中で、内容の優れたものには学術奨励賞を授与します。発表は、9月19日（金）午後に受賞したポスターパネルにお知らせします。受賞者は、同日18:30からの全員懇親会（会場：ホテルグランヴィア京都 5F 古今の間）にて授賞式を行いますので、ご参加ください。御都合によりご欠席される受賞者は、総合受付まで事前にお知らせください。

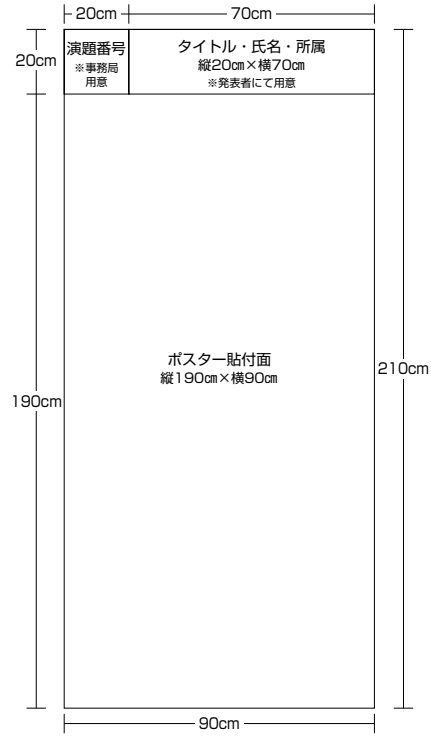

座長の先生方へ

1）参加受付後、3F 座長受付にお越しください。ご担当いただくセッションの開始15分前までに、口演セッションご担当の先生は会場右手前方の次座長席に、ポスターセッションご担当の先生は3F ポスター受付にお越しください。ポスターセッションの座長には、座長リボンと指示棒をお渡しいたします。

2）口演ならびにポスターセッションの座長は、ポスター演題の中から、学術奨励賞候補となる演題を3題推薦してください。推薦用紙は、3F 座長受付でお渡しいたします。9月19日（金）13時までに推薦用紙に記入の上、座長受付にご提出ください。

交通のご案内

【お車でお越しの場合】

■東京・名古屋方面から
名神高速道路 京都東I.C.を出て国道1号線を京都市街方面へ。

■大阪・広島方面から
名神高速道路 京都南I.C.を出て国道1号線を京都市街方面へ。

駐車場案内

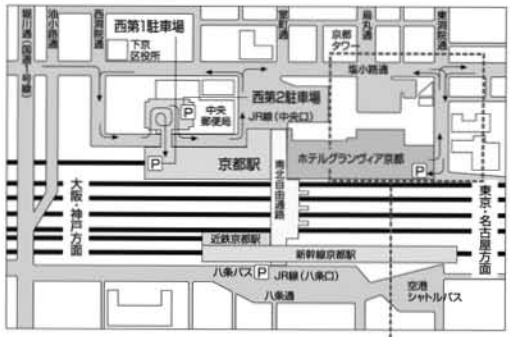

拡大図

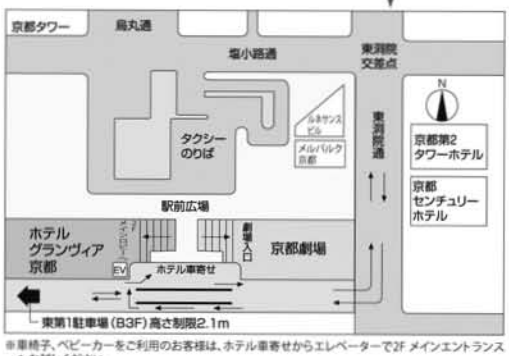

※車椅子、ベビーカーをご利用のお客様は、ホテル車寄せからエレベーターで2F メインエントランスへお越しください。

【電車でお越しの場合】

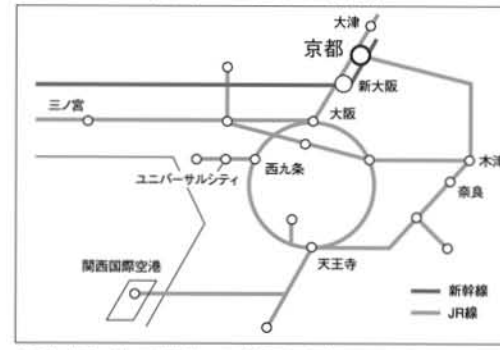

ホテルグランヴィア京都は、JR京都駅に直結しています。
■関西国際空港よりJR関空特急「はるか」で約75分
■ユニバーサルシティ駅へは所要時間約40分
JR京都駅→（新快速）→JR大阪駅→（直通列車）→JRユニバーサルシティ駅

■新幹線の場合
新幹線中央口の改札を出て右折し、南北自由通路からお越しください。
■在来線の場合
JR中央改札口を出て、正面のエスカレーター（右側）を上がってお越しください。
もしくはJR西改札口を出て右折し、南北自由通路からお越しください。

※車椅子、ベビーカーをご利用のお客様は、ホテル車寄せからエレベーターで2F メインエントランスへお越しください。※2012年7　月1日現在

会場のご案内

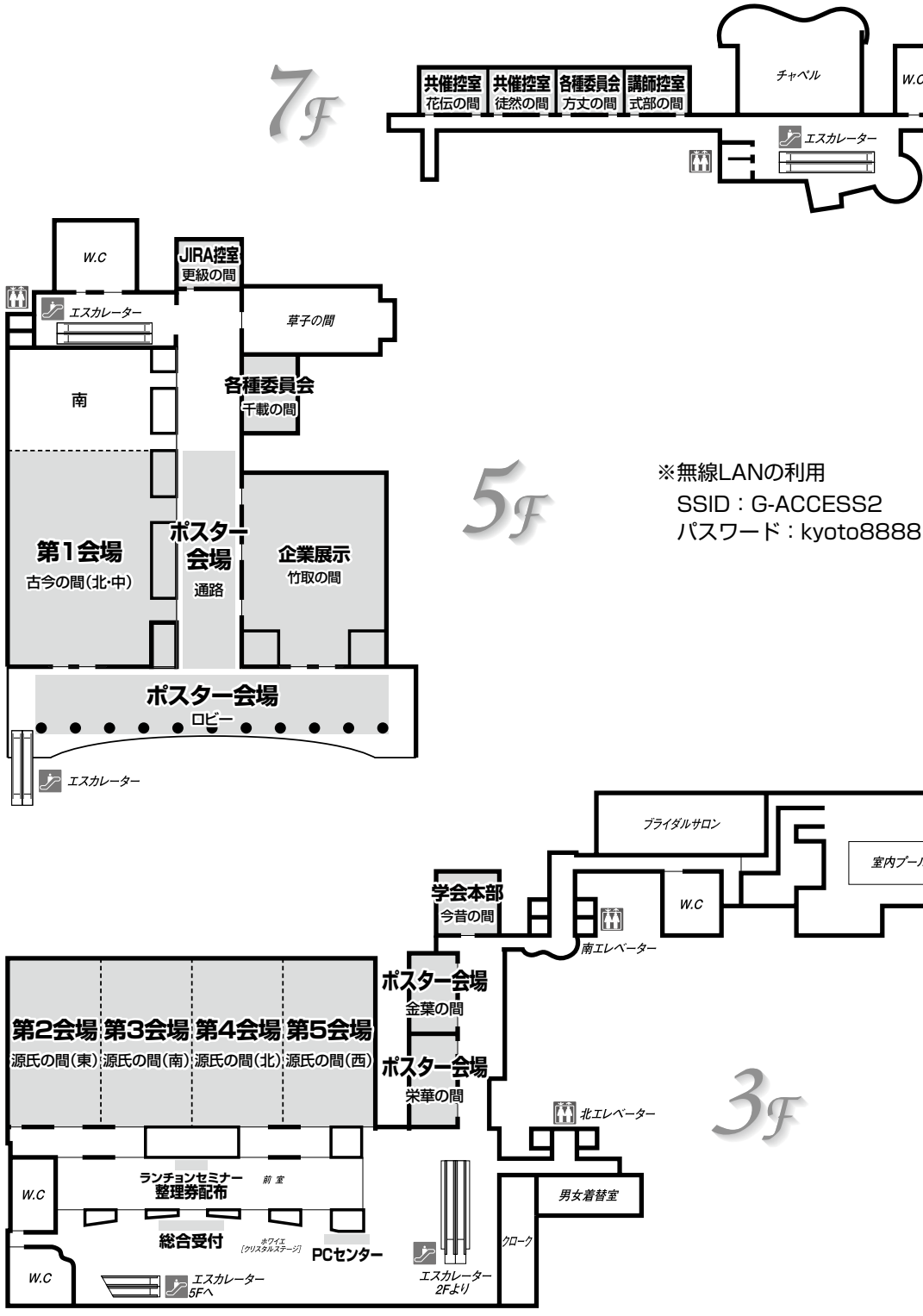
7F
共催控室
花伝の間
共催控室
徒然の間
各種委員会
方丈の間
講師控室
式部の間
チャペル
W.C
エスカレーター
5F
W.C
JIRA控室
更級の間
エスカレーター
草子の間
南
各種委員会
千載の間
第1会場
古今の間(北・中)
ポスター
会場
通路
企業展示
竹取の間
ポスター会場
ロビー
エスカレーター
※無線LANの利用
SSID：G-ACCESS2
パスワード：kyoto8888
3F
プライダルサロン
室内プール
学会本部
今昔の間
W.C
南エレベーター
ポスター会場
金葉の間
ポスター会場
栄華の間
第2会場
源氏の間(東)
第3会場
源氏の間(南)
第4会場
源氏の間(北)
第5会場
源氏の間(西)
北エレベーター
ランチョンセミナー
整理券配布
前室
W.C
総合受付
ホワイエ
[クリスタルステージ]
PCセンター
男女着替室
クローク
W.C
エスカレーター
5Fへ
エスカレーター
2Fより

大会第１日目

	第1会場 5F 古今の間北・中	第2会場 3F 源氏の間東	第3会場 3F 源氏の間南	第4会場 3F 源氏の間北	第5会場 3F 源氏の間西
8:00					
	開会式				
9:00	教育講演1 骨関節1 8:30～9:30	教育講演2 脳神経1 8:30～9:30	教育講演3 基礎1 8:30～9:30	教育講演4 循環器 8:30～9:30	教育講演5 縦隔 8:30～9:30
10:00	シンポジウム1 fMRIでみる脳 －視覚コラムからシステムまで－ 10:00～12:00	一般演題 心筋評価1 O-1-001～O-1-005 9:30～10:20 一般演題 心筋評価2 O-1-006～O-1-010 10:20～11:10	一般演題 肝臓-EOB1 O-1-036～O-1-040 9:30～10:20 一般演題　肝臓-EOB2 O-1-041～O-1-043 10:20～10:50	一般演題 前立腺-拡散 O-1-068～O-1-072 9:30～10:20 一般演題 前立腺-その他 O-1-073～O-1-078 10:20～11:20	一般演題 水脂肪画像その他-脳 O-1-102～O-1-105 9:30～10:10 一般演題 シーケンス1 O-1-106～O-1-109 10:10～10:50
11:00		一般演題 拡散-疾患 O-1-011～O-1-016 11:10～12:10	一般演題 肝臓-EOB基礎 O-1-044～O-1-047 10:50～11:30 一般演題　肝臓-MRE O-1-048～O-1-050 11:30～12:00	一般演題 躯幹部拡散-基礎 O-1-079～O-1-083 11:20～12:10	一般演題 肺-診断 O-1-110～O-1-113 10:50～11:30 一般演題　頭頸部 O-1-114～O-1-116 11:30～12:00
12:00					
13:00	ランチョンセミナー1 シーメンス・ジャパン㈱ 12:20～13:20	ランチョンセミナー2 バイエル薬品㈱ 12:20～13:20	ランチョンセミナー3 テルモ㈱ 12:20～13:20	ランチョンセミナー4 セント・ジュード・メディカル㈱ 12:20～13:20	総会 12:20～13:20
14:00	特別講演1 高温超伝導材料の物理と 磁石の開発の現状 13:30～15:30	一般演題 頭部MRA O-1-017～O-1-020 13:30～14:10 一般演題 頭部-血流動態 O-1-021～O-1-026 14:10～15:10	一般演題 肝臓-IVIM O-1-051～O-1-054 13:30～14:10 一般演題 肝臓-拡散 O-1-055～O-1-059 14:10～15:00	一般演題 乳腺-拡散 O-1-084～O-1-087 13:30～14:10 一般演題　乳腺-造影 O-1-088～O-1-090 14:10～14:40	一般演題 肝臓-高速撮像 O-1-117～O-1-120 13:30～14:10 一般演題 CEST O-1-121～O-1-124 14:10～14:50
15:00		一般演題 MRS-脳・脊髄 O-1-027～O-1-032 15:10～16:10	一般演題　肝臓-MRA O-1-060～O-1-062 15:00～15:30	一般演題 腎臓 O-1-091～O-1-096 14:40～15:40	一般演題　PET-MRI1 O-1-125～O-1-127 14:50～15:20 一般演題　PET-MRI2 O-1-128～O-1-130 15:20～15:50
16:00	シンポジウム2 DDSとMRIトレーサーの現状 15:30～17:20	一般演題　骨格筋-MRS O-1-033～O-1-035 16:10～16:40	一般演題 肝臓-脂肪評価 O-1-063～O-1-067 15:30～16:20	一般演題 脳-画像処理 O-1-097～O-1-101 15:40～16:30	一般演題 心臓1 O-1-131～O-1-135 15:50～16:40
17:00					
18:00	スタディグループ 位相画像情報の臨床応用 17:30～19:30	スタディグループ 小動物イメージング 17:30～18:30	スタディグループ q-space研究会 17:00～19:00	スタディグループ 3次元シネ位相コントラスト法 による血行動態解析の 医療への利用促進を図る 17:00～19:00	プロジェクト研究 MR Elastographyの特性評価 に基づく臨床的有効性の検討 17:00～19:00
19:00		スタディグループ MR適合性研究会 18:30～19:30			

9月18日(木)

ポスター会場						企業展示
3F 金葉の間	3F 栄華の間	5F ロビー		5F 通路		5F 竹取の間
						8:00
						9:00
ポスター貼付 9:00～12:00						企業展示 9:00～17:00
						10:00
						11:00
						12:00
						13:00
ポスター 泌尿器 P-1-001～P-1-006 14:00～14:36	ポスター 心臓-心筋評価1 P-1-017～P-1-022 14:00～14:36	ポスター 水脂肪画像 P-1-039～P-1-044 14:00～14:36		ポスター 脳・脊髄-拡散1 P-1-065～P-1-072 14:00～14:48		14:00
ポスター MRS P-1-007～P-1-010 14:36～15:00	ポスター 心臓-収縮評価2 P-1-023～P-1-027 14:36～15:06	ポスター 骨・軟骨 P-1-045～P-1-053 14:36～15:30		ポスター 脳・脊髄-拡散2 P-1-073～P-1-081 14:48～15:42		15:00
ポスター 心大血管-MRA1 P-1-011～P-1-016 15:00～15:36	ポスター 心大血管-MRA2 P-1-028～P-1-034 15:06～15:48	ポスター 骨・軟骨-シーケンス P-1-054～P-1-059 15:30～16:06		ポスター 脳・脊髄-拡散基礎1 P-1-082～P-1-088 15:42～16:24		16:00
	ポスター その他-血流評価 P-1-035～P-1-038 15:48～16:12	ポスター 骨格筋-機能評価 P-1-060～P-1-064 16:06～16:36				17:00
						18:00
						19:00

大会第２日目

	第1会場 5F 古今の間北・中	第2会場 3F 源氏の間東	第3会場 3F 源氏の間南	第4会場 3F 源氏の間北	第5会場 3F 源氏の間西
8:00					
9:00	**教育講演6** 骨関節2 8:30～9:30	**教育講演7** 脳神経2 8:30～9:30	**教育講演8** 基礎2 8:30～9:30	**教育講演9** 泌尿生殖器 8:30～9:30	**教育講演10** 腹部1 8:30～9:30
10:00	**シンポジウム3** MRSの小児臨床応用と GABAマッピング 9:30～12:00	**一般演題** 拡散-技術 O-2-136～O-2-140 9:30～10:20	**一般演題** 磁化率画像1 O-2-171～O-2-176 9:30～10:30	**一般演題** RFシム O-2-205～O-2-209 9:30～10:20	**一般演題** 造影剤-基礎1 O-2-241～O-2-245 9:30～10:20
11:00		**一般演題** 拡散-基礎1 O-2-141～O-2-146 10:20～11:20	**一般演題** 磁化率画像2 O-2-177～O-2-180 10:30～11:10	**一般演題** シーケンス2 O-2-210～O-2-214 10:20～11:10	**一般演題** 造影剤-基礎2 O-2-246～O-2-249 10:20～11:00
12:00		**一般演題** 大血管-flow O-2-147～O-2-152 11:20～12:20	**一般演題** 造影剤-脳 O-2-181～O-2-184 11:10～11:50	**一般演題** 水脂肪分離画像 O-2-215～O-2-219 11:10～12:00	**一般演題** マイクロイメージ1 O-2-250～O-2-255 11:00～12:00
13:00	**ランチョンセミナー5** 東芝メディカルシステムズ㈱ 12:30～13:30	**ランチョンセミナー6** ㈱日立メディコ 12:30～13:30	**ランチョンセミナー7** エーザイ㈱ 12:30～13:30	**ランチョンセミナー8** バイオトロニックジャパン㈱ 12:30～13:30	
14:00	**シンポジウム4** 拡散強調MRIで何が見えるか ー水透過性と灌流の可視化ー 13:40～17:20	**一般演題** fMRI-知覚 O-2-153～O-2-156 13:40～14:20	**一般演題** 肝臓-評価 O-2-185～O-2-189 13:40～14:30	**一般演題** 心大血管基礎 O-2-220～O-2-223 13:40～14:20	**一般演題** ハードウエア1 O-2-256～O-2-259 13:40～14:20
15:00		**一般演題** fMRI-疾患 O-2-157～O-2-160 14:20～15:00	**一般演題** 骨格筋 O-2-190～O-2-193 14:30～15:10	**一般演題** シーケンス3 O-2-224～O-2-227 14:20～15:00	**一般演題** ハードウエア2 O-2-260～O-2-263 14:20～15:00
16:00		**一般演題** fMRI-基礎 O-2-161～O-2-165 15:00～15:50	**一般演題**　灌流-脳 O-2-194～O-2-196 15:10～15:40	**一般演題** 圧縮センシング-基礎1 O-2-228～O-2-231 15:00～15:40	**一般演題** ハードウエア-コイル技術 O-2-264～O-2-268 15:00～15:50
17:00		**一般演題** 骨関節-T1ρとCEST O-2-166～O-2-170 15:50～16:40	**一般演題**　MRE O-2-197～O-2-199 15:40～16:10 **一般演題** 拡散-脊髄 O-2-200～O-2-204 16:10～17:00	**一般演題** 圧縮センシング-基礎2 O-2-232～O-2-236 15:40～16:30 **一般演題** 圧縮センシング-応用 O-2-237～O-2-240 16:30～17:10	**一般演題** 安全 O-2-269～O-2-273 15:50～16:40
18:00		**スタディグループ** MRイメージングおよび 画像解析における数理問題の 研究とソフトウェア開発 17:00～18:30	**スタディグループ** 次世代diffusion MRを用いた 脳のmicrostructureの 解析と臨床応用 17:10～18:10		**スタディグループ** 躯幹部における拡散強調画像 17:10～18:10
19:00	**懇親会** 18:30～20:30				

9月19日(金)

ポスター会場						企業展示	
3F 金葉の間	3F 栄華の間	5F ロビー		5F 通路		5F 竹取の間	
							8:00
							9:00
ポスター 女性生殖器 P-2-089～P-2-095 9:30～10:12		ポスター 画像技術1 P-2-102～P-2-106 9:30～10:00	ポスター 脳・脊髄-拡散基礎2 P-2-146～P-2-152 9:30～10:12		ポスター 脳・脊髄-灌流その他 P-2-179～P-2-184 10:00～10:36		10:00
ポスター 乳腺・他 P-2-096～P-2-101 10:12～10:48		ポスター 画像技術2 P-2-107～P-2-113 10:00～10:42	ポスター 頭頸部-シーケンス P-2-153～P-2-160 10:12～11:00	ポスター 脳のMRI P-2-161～P-2-170 10:12～11:12	ポスター 脳・脊髄-技術 P-2-185～P-2-189 10:36～11:06		
		ポスター 画像技術3 P-2-114～P-2-118 10:42～11:12			ポスター 脳・脊髄-診断1 P-2-190～P-2-195 11:06～11:42		11:00
		ポスター B0/B1調整 P-2-119～P-2-125 11:12～11:54		ポスター 脳のfMRI P-2-171～P-2-178 11:12～12:00			12:00
						企業展示 9:00～17:00	13:00
		ポスター 脳・脊髄-診断2 P-2-126～P-2-132 14:00～14:42					14:00
		ポスター 頭頸部-ブラークイメージ P-2-133～P-2-138 14:42～15:18					15:00
		ポスター 送受信回路改善 P-2-139～P-2-145 15:18～16:00					16:00
							17:00
							18:00
							19:00

大会第３日目

	第1会場	第2会場	第3会場	第4会場	第5会場
	5F 古今の間北・中	3F 源氏の間東	3F 源氏の間南	3F 源氏の間北	3F 源氏の間西
8:00					
9:00	教育講演11 安全性 8:30～9:30	教育講演12 脳神経3 8:30～9:30	教育講演13 基礎3 8:30～9:30	教育講演14 腹部2 8:30～9:30	
10:00	シンポジウム5 MRI企業における医療ニーズの把握と最先端シーズの創出 9:40～12:10	一般演題 灌流-脳腫瘍 O-3-274～O-3-278 9:40～10:30	一般演題 拡散-基礎2 O-3-289～O-3-294 9:40～10:40	一般演題 画像計算 O-3-302～O-3-306 9:40～10:30	一般演題 肺-基礎 O-3-312～O-3-316 9:40～10:30
11:00		一般演題 灌流-脳疾患 O-3-279～O-3-283 10:30～11:20	一般演題 心臓2 O-3-295～O-3-298 10:40～11:20	一般演題 肝臓-DWI(計算) O-3-307～O-3-311 10:30～11:20	一般演題　脾臓とMRCP O-3-317～O-3-319 10:30～11:00 一般演題　関節炎-リュウマチ O-3-320～O-3-322 11:00～11:30
12:00		一般演題 灌流-基礎 O-3-284～O-3-288 11:20～12:10	一般演題　消化器 O-3-299～O-3-301 11:20～11:50		一般演題 骨関節-緩和時間 O-3-323～O-3-326 11:30～12:10
13:00	ランチョンセミナー9 GEヘルスケアジャパン㈱ 12:20～13:20	ランチョンセミナー10 フィリップスエレクトロニクスジャパン㈱ 12:20～13:20	ランチョンセミナー11 第一三共㈱ 12:20～13:20		
	閉会式				
14:00					
15:00					
16:00					
17:00					
18:00					
19:00					

9月20日(土)

ポスター会場						企業展示	
3F 金葉の間	3F 栄華の間	5F ロビー		5F 通路		5F 竹取の間	
							8:00
							9:00
	ポスター 肝臓-拡散/造影剤 P-3-196～P-3-202 9:30～10:12	ポスター マイクロイメージ・基礎 P-3-210～P-3-216 9:30～10:12	ポスター 安全管理 P-3-221～P-3-226 9:30～10:06		ポスター 脊椎 P-3-227～P-3-232 9:30～10:06	企業展示 9:00～11:30	10:00
	ポスター 胆・膵臓-機能評価 P-3-203～P-3-209 10:12～10:54	ポスター 分子イメージ P-3-217～P-3-220 10:12～10:36					11:00
ポスター撤去 11:00～12:00							12:00
							13:00
							14:00
							15:00
							16:00
							17:00
							18:00
							19:00

第42回日本磁気共鳴医学会大会
各種委員会開催一覧

9月17日（水）		
理事会	16:00～18:00	金葉の間（3F）
9月18日（木）		
7TMR装置の安全使用小委員会	7:15～ 8:15	方丈の間（7F）
総会	12:20～13:20	第５会場（3F 源氏の間 西）
医療経済委員会	15:45～16:45	方丈の間（7F）
将来計画委員会	18:00～19:30	方丈の間（7F）
9月19日（金）		
デバイス評価小委員会	7:15～ 8:15	方丈の間（7F）
編集委員会	12:30～13:30	千載の間（5F）
広報委員会	12:30～13:30	方丈の間（7F）
国際交流委員会	17:00～18:00	千載の間（5F）
9月20日（土）		
安全性評価委員会	7:15～ 8:15	千載の間（5F）

※場所はp.11の会場図でご確認ください。

スタディグループ＆プロジェクト研究
開催一覧

9月18日（木）		
位相画像情報の臨床応用	17:30～19:30	第1会場（5F 古今の間 北・中）
小動物イメージング	17:30～18:30	第2会場（3F 源氏の間 東）
MR適合性研究会	18:30～19:30	第2会場（3F 源氏の間 東）
q-space研究会	17:00～19:00	第3会場（3F 源氏の間 南）
3次元シネ位相コントラスト法による血行動態解析の医療への利用促進を図る	17:00～19:00	第4会場（3F 源氏の間 北）
MR Elastographyの特性評価に基づく臨床的有効性の検討 プロジェクト研究	17:00～19:00	第5会場（3F 源氏の間 西）
9月19日（金）		
超偏極による他核MRSIの高感度計測	14:00～15:30	千載の間（5F）
MRイメージングおよび画像解析における数理問題の研究とソフトウェア開発	17:00～18:30	第2会場（3F 源氏の間 東）
次世代diffusion MRを用いた脳のmicrostructureの解析と臨床応用	17:10～18:10	第3会場（3F 源氏の間 南）
躯幹部における拡散強調画像	17:10～18:10	第5会場（3F 源氏の間 西）

第42回日本磁気共鳴医学会大会プログラム委員（五十音順）

青木伊知男　放射線医学総合研究所　分子イメージング研究センター
赤澤健太郎　京都府立医科大学大学院医学研究科　放射線診断治療学
梅田　雅宏　明治国際医療大学　医療情報学
押尾　晃一　慶應義塾大学医学部　放射線診断科
小畠　隆行　放射線医学総合研究所　重粒子医科学センター
河合　裕子　放射線医学総合研究所　分子イメージング研究センター
後藤眞理子　京都府立医科大学大学院医学研究科　放射線診断治療学
高畑　暁子　京都府立医科大学大学院医学研究科　放射線診断治療学
田中　忠蔵　洛和ヴィライリオス
富安もよこ　放射線医学総合研究所　重粒子医科学センター
成瀬　昭二　社会医療法人岡本病院（財団）第二岡本総合病院
原田　雅史　徳島大学大学院ヘルスパイオサイエンス研究部　放射線科学分野
樋口　敏宏　明治国際医療大学　脳神経外科学
尾藤　良孝　株式会社日立メディコ　MRIシステム本部
福永　雅喜　生理学研究所　心理研究部門
森　　勇樹　大阪大学免疫学フロンティア研究センター
山田　　惠　京都府立医科大学大学院医学研究科　放射線診断治療学
渡邉　康晴　明治国際医療大学　医療情報学

実行委員会

梅田　雅宏　　樋口　敏宏　　渡邉　康晴　　河合　裕子　　村瀬　智一
福永　雅喜　　田中　忠蔵　　成瀬　昭二

第42回日本磁気共鳴医学会大会
口演座長一覧

（五十音順）

青木　茂樹　順天堂大学医学部　放射線診断学講座／
順天堂大学大学院医学研究科　放射線医学

赤羽　正章　NTT東日本関東病院　放射線部

阿部　　修　日本大学医学部　放射線医学系画像診断学分野

磯田　裕義　京都大学大学院医学研究科　放射線医学講座

磯辺　智範　筑波大学医学医療系　医学物理学

伊東　克能　川崎医科大学　放射線医学（画像診断1）

伊藤　聡志　宇都宮大学大学院工学研究科　情報システム科学専攻

伊藤　　浩　福島県立医科大学　ふくしま国際医療科学センター
先端臨床研究センター

犬伏　俊郎　滋賀医科大学　分子神経科学研究センター

入江　裕之　佐賀大学医学部　放射線医学教室

上口　貴志　情報通信研究機構脳情報通信融合研究センター

大野　良治　神戸大学大学院医学研究科　先端生体医用画像研究センター

岡田　知久　京都大学医学部附属病院　放射線診断科

押尾　晃一　慶應義塾大学医学部　放射線診断科

掛田　伸吾　産業医科大学　放射線科学教室

兼松　雅之　岐阜大学医学部附属病院　放射線科

蒲田　敏文　金沢大学医学部　放射線科

川島　博子　金沢大学大学院医薬保健学総合研究科　量子医療技術学講座

北垣　　一　島根大学医学部　放射線医学講座

金　　東石　大阪大学大学院医学研究科　放射線医学教室

木村　浩彦　福井大学医学部　病態解析医学講座放射線医学領域

工藤　與亮　北海道大学病院　放射線診断科

久保　　均　福島県立医科大学　ふくしま国際医療科学センター
先端臨床研究センター

栗原　泰之　聖路加国際病院　放射線科

巨瀬　勝美　筑波大学　数理物質系物理工学域

小玉　隆男　　宮崎県立宮崎病院　放射線科
後藤眞理子　　京都府立医科大学　放射線科
斎藤　　聡　　虎の門病院　肝臓センター
佐久間　肇　　三重大学大学院医学研究科　放射線医学教室
陣崎　雅弘　　慶應義塾大学医学部　放射線診断科
菅　　幹生　　千葉大学　フロンティア医工学センター
瀬尾　芳輝　　獨協医科大学医学部　生理学教室（生体制御）
田岡　俊昭　　奈良県立医科大学附属病院　放射線科
高橋　　哲　　神戸大学医学部附属病院　放射線部
瀧澤　将宏　　株式会社日立メディコ　MRIシステム本部
田中　忠蔵　　洛和ヴィライリオス
玉川　光春　　札幌医科大学医学部　放射線診断学
玉田　　勉　　川崎医科大学　放射線医学教室（画像診断1）
土屋　一洋　　東京逓信病院　放射線科
長尾　充展　　九州大学大学院　臨床放射線科学分野
　　分子イメージング・診断学講座
長縄　慎二　　名古屋大学大学院医学系研究科
　　総合医学専攻高次医用科学講座量子医学分野
新津　　守　　埼玉医科大学　放射線科
拝師　智之　　株式会社エム・アール・テクノロジー
濱田　英敏　　大阪大学大学院医学系研究科　器官制御外科学（整形外科）
原田　雅史　　徳島大学大学院ヘルスバイオサイエンス研究部　放射線科学分野
原留　弘樹　　日本大学医学部　放射線医学系画像診断学分野
樋口　敏宏　　明治国際医療大学　脳神経外科学
尾藤　良孝　　株式会社日立メディコ　MRIシステム本部
平井　俊範　　熊本大学大学院生命科学研究部　放射線診断学分野
福永　雅喜　　生理学研究所　心理生理学研究部門
藤本　晃司　　京都大学医学部附属病院　放射線診断科
増井　孝之　　聖隷浜松病院　放射線科
増谷　佳孝　　広島市立大学大学院情報科学研究科
町田　好男　　東北大学大学院医学系研究科　保健学専攻画像情報学分野

松田　　豪　GEヘルスケア・ジャパン株式会社　技術本部研究開発部MR研究室
松田　哲也　京都大学大学院情報学研究科　システム科学専攻
松永　尚文　山口大学大学院医学系研究科　放射線医学分野
松村　　明　筑波大学大学院人間総合科学研究科　脳神経外科学
丸山　克也　シーメンス・ジャパン株式会社　イメージング＆セラピー事業本部
三木　幸雄　大阪市立大学大学院医学研究科　放射線診断学・IVR学教室
宮崎美津恵　東芝メディカルシステムズ株式会社　MR開発部
宮地　利明　金沢大学医薬保健研究域　保健学系
村上　卓道　近畿大学医学部　放射線診断学教室
本杉宇太郎　ウィスコンシン大学　放射線科
森　　勇樹　大阪大学　免疫学フロンティア研究センター　生体機能イメージング
森田　康祐　熊本大学医学部附属病院　中央放射線部
森田　佳明　国立循環器病研究センター　放射線部
山田　　惠　京都府立医科大学　放射線医学教室
山本　　徹　北海道大学大学院保健科学研究院　医用生体理工学分野
横山　健一　杏林大学医学部　放射線医学教室
吉浦　　敬　鹿児島大学大学院医歯学総合研究科　放射線診断治療学
米田　哲也　熊本大学大学院生命科学研究部　医療技術科学講座

ポスター座長一覧　（五十音順）

天沼　　誠　高瀬クリニック　放射線科
伊藤　聡志　宇都宮大学大学院工学研究科　情報システム科学専攻
梅田　雅宏　明治国際医療大学　医療情報学
大久保敏之　帝京大学ちば総合医療センター　放射線科
片岡　正子　京都大学医学部附属病院　放射線部
片平　和博　熊本中央病院　放射線科
川口　拓之　放射線医学総合研究所　分子イメージング研究センター
川光　秀昭　神戸大学医学部附属病院　放射線部
北島　美香　熊本大学医学部附属病院　画像診断・治療科
後藤　政実　東京大学医学部附属病院　放射線部

酒井　晃二　　京都大学医学研究科　人間健康科学系専攻先進医療機器開発学
佐志　隆士　　八重洲クリニック
白猪　　亨　　株式会社日立製作所　中央研究所
杉本　英治　　自治医科大学　放射線医学教室放射線診断学
高畑　暁子　　京都府立医科大学　放射線診断治療学
瀧澤　　修　　シーメンス･ジャパン株式会社　イメージング＆セラピー事業本部
竹原　康雄　　浜松医科大学医学部附属病院　放射線部
田渕　　隆　　八重洲クリニック
丹治　　一　　公益財団法人北福島医療センター　画像センター　放射線技術科
豊田　圭子　　帝京大学医学部　放射線科学講座
西江　昭弘　　九州大学大学院医学研究院　臨床放射線科学教室
野口　智幸　　国立国際医療研究センター病院　放射線診断科
服部　峰之　　産業技術総合研究所　電子光技術研究部門光センシンググループ
樋渡　昭雄　　九州大学大学院医学研究院　臨床放射線科学分野
福庭　栄治　　島根県立中央病院　放射線科
藤永　康成　　信州大学附属病院　放射線部
藤原　英明　　大阪大学大学院医学系研究科　保健学専攻
堀　　正明　　順天堂大学医学部　放射線医学講座
宮崎美津恵　　東芝メディカルシステムズ株式会社　MR開発部
森　　墾　　東京大学大学院医学系研究科　生体物理医学専攻放射線医学講座
　　放射線診断学分野
森田　佳明　　国立循環器病研究センター　放射線部
八木　一夫　　首都大学東京大学院人間健康科学研究科　放射線学域
渡邉　英宏　　国立環境研究所環境計測研究センター　生体応答計測研究室
渡邉　康晴　　明治国際医療大学　医療情報学
渡邊　祐司　　九州大学大学院医学研究院　臨床放射線科学分野
　　分子イメージング診断学講座
渡邉　嘉之　　大阪大学大学院医学研究科　放射線医学講座

特別講演

9月18日(木)　13:30～15:30　　第1会場（5F　古今の間北・中）

特別講演　「高温超伝導材料の物理と磁石の開発の現状」

座長：明治国際医療大学　医療情報学　梅田　雅宏

SL-1　超伝導の夢 －発見からトポロジカル量子現象へ－

京都大学大学院理学研究科　物理学・宇宙物理学専攻
前野　悦輝

SL-2　高温超電導体を用いた超電導磁石の現状と将来の展開

神戸製鋼所　電子技術研究所　超電導研究室
斉藤　一功

——● シンポジウム ●——

9月18日(木) 10:00～12:00　　第1会場（5F 古今の間北・中）

シンポジウム1 「fMRIでみる脳 －視覚コラムからシステムまで－」

座長：国立長寿医療センター 神経情報画像開発研究室　中井 敏晴
生理学研究所 心理生理学研究部門　福永 雅喜

S1-1　視覚意識と初期視覚野
京都大学大学院人間・環境学研究科
認知行動科学講座　山本 洋紀

S1-2　脳画像から心を読む
ATR脳情報研究所　神谷 之康

S1-3　高解像度fMRIを通してヒト視覚皮質について学んだこと
理化学研究所 脳科学総合研究センター　程 康

S1-4　睡眠時の自発性脳活動 －fMRIと脳波の同時計測－
(独)情報通信研究機構 未来ICT研究所　宮内 哲

9月18日(木) 15:30～17:20　　第1会場（5F 古今の間北・中）

シンポジウム2 「DDSとMRIトレーサーの現状」

座長：放射線医学総合研究所 分子イメージング研究センター　青木伊知男

S2-1　脳内のマンガンについて：生体マウスとMRIを用いた基礎医学研究
マックス・プランク生物物理化学研究所　渡辺 尚志

S2-2　超高磁場MRイメージングを用いた生体内免疫細胞動態追跡
大阪大学免疫学フロンティア研究センター 生体機能イメージング
(独)情報通信研究機構・大阪大学 脳情報通信融合研究センター
森 勇樹

S2-3　合成高分子をキャリアーとしたMRI造影剤とその応用
東京慈恵会医科大学 総合医科学研究センター
医用エンジニアリング研究部　横山 昌幸

9月19日(金) 9:30～12:00　　第1会場（5F　古今の間北・中）

シンポジウム３ 「MRSの小児臨床応用とGABAマッピング」

座長：徳島大学大学院ヘルスバイオサイエンス研究部
放射線科学分野　原田　雅史
放射線医学総合研究所　重粒子医科学センター　富安もよこ

S3-1　発達障害におけるMRSの有用性と神経伝達物質プールの測定について

徳島大学大学院ヘルスバイオサイエンス研究部
放射線科学分野　原田　雅史

S3-2　先天性小児神経疾患代謝疾患の診断、経過観察における1H-MRSの有用性

神奈川県立こども医療センター　放射線科　相田　典子

S3-3　小児神経疾患におけるproton MRSの臨床応用

東京女子医科大学八千代医療センター　小児科　高梨　潤一

招待講演　Brain Metabolite Mapping at 7T using MRSI

Professor, Director, MR Research Center
Department of Radiology, University of Pittsburgh
Hoby P. Hetherigton

9月19日(金) 13:40～17:20　　第1会場（5F　古今の間北・中）

シンポジウム４ 「拡散強調MRIで何が見えるか －水透過性と灌流の可視化－」

座長：慶應義塾大学医学部　放射線診断科　押尾　晃一
放射線医学総合研究所　重粒子医科学センター　小畠　隆行

S4-1　拡散MRIデータのガンマ分布モデルによる解釈

慶應義塾大学医学部　放射線診断科　押尾　晃一

S4-2　アクアポリンによる水輸送調節：細胞膜アクアポリンと細胞内膜アクアポリン

明治薬科大学　病態生理学教室　石橋　賢一

S4-3　水分子動態可視化技術の開発とアクアポリンの役割

慶應義塾大学医学部　薬理学教室　安井　正人

S4-4　細胞膜水透過性の拡散強調MRIに対する影響：アクアポリン発現細胞から得られる知見

放射線医学総合研究所　重粒子医科学センター
放射線医学総合研究所　分子イメージング研究センター
小畠　隆行

S4-5　肝のIVIM

ウィスコンシン大学　放射線科
山梨大学医学部　放射線科　本杉宇太郎

S4-6　前立腺癌におけるDWIによる定量評価の現状と将来展望

神戸大学大学院医学研究科
内科系講座放射線医学分野　北島　一宏

S4-7　IVIMと非ガウス拡散MRI－癌診断におけるバイオマーカーとしての可能性

京都大学大学院医学研究科　放射線医学講座　飯間　麻美

9月20日(土)　9:40～12:10　第1会場（5F　古今の間北・中）

シンポジウム5　「MRI企業における医療ニーズの把握と最先端シーズの創出」

座長：荏原病院　放射線科　井田　正博
北海道大学大学院保健科学研究院
医用生体理工学分野　山本　徹

S5-1　東芝MRIを支える技術と将来展望

東芝メディカルシステムズ株式会社　MRI事業部　金澤　仁

S5-2　シーメンスにおける最新技術 ～技術開発から幅広い臨床応用へ～

シーメンス・ジャパン株式会社　イメージング＆セラピー事業本部
リサーチ＆コラボレーション部　村田　勝俊

S5-3　小動物用MRIにおける高感度化とマルチモダリティへの対応

ブルカーバイオスピン株式会社　荒木　力太

S5-4　日立MRI装置における頭頸部領域への取組み

株式会社日立メディコ　MRIシステム本部
ソフト開発部　西原　崇

S5-5　Time-encoded ASL法と灌流画像・4D-MRAの同時収集への応用

フィリップスエレクトロニクスジャパン
ヘルスケア事業部　鈴木由里子

S5-6　3DASL技術開発のアップデートと将来展望

GEヘルスケア・ジャパン株式会社　技術本部
MR研究室　椛沢　宏之

教育講演

9月18日(木)　8:30～9:30　　第1会場（5F　古今の間北・中）

教育講演１「骨関節１」

座長：聖マリアンナ医科大学　放射線医学講座　　橘川　　薫

EL1-1　転移性骨腫瘍のMRI －全脊椎、全身拡散強調画像の応用－

大阪府立成人病センター　放射線診断科　　中西　克之

EL1-2　原発性骨軟部腫瘍の術前・術後評価

東北大学　放射線診断科　　常陸　　真

9月18日(木)　8:30～9:30　　第2会場（3F　源氏の間東）

教育講演２「脳神経１」

座長：奈良県立医科大学附属病院　放射線科　　田岡　俊昭

EL2-1　内耳MRI：臨床応用可能な内リンパ水腫画像 ～取得方法と評価方法を中心に～

名古屋大学医学部　放射線科　　長縄　慎二

EL2-2　従来報告されている画像所見は認知症の診断において有用か？ 病理学的，遺伝子学的診断例を含めた解説

名古屋市立大学医学部　放射線医学分野　　櫻井　圭太

9月18日(木)　8:30～9:30　　第3会場（3F　源氏の間南）

教育講演３「基礎１」

座長：株式会社日立メディコ　MRIシステム本部　　尾藤　良孝

EL3-1　中枢神経における非ガウス拡散を含む様々な拡散モデル解析

順天堂大学医学部　放射線医学講座　　堀　　正明

EL3-2　スピン結合からとらえる乳酸とグルタミン酸^{1}Hスペクトルの違い

国立環境研究所　環境計測研究センター
生体応答計測研究室　　渡邉　英宏

9月18日(木)　8:30～9:30　　第4会場（3F　源氏の間北）

教育講演４「循環器」

座長：三重大学大学院医学系研究科　臨床医学系講座
放射線医学　　佐久間　肇

EL4-1　MRIによる心筋梗塞のイメージング：基礎から最近の話題まで
三重大学医学部　放射線診断科　　北川　覚也

EL4-2　先天性心疾患の形態診断とMRIに期待されること
国立循環器病研究センター　放射線部　　神崎　　歩

9月18日(木)　8:30～9:30　　第5会場（3F　源氏の間西）

教育講演５「縦隔」

座長：神奈川県立循環器呼吸器病センター　放射線科　　岩澤　多恵

EL5-1　縦隔腫瘍のMR診断Update：縦隔の新区分と前縦隔腫瘍
神戸大学大学院医学研究科　先端生体医用画像研究センター
神戸大学大学院医学研究科　内科系講座放射線医学分野機能・
画像診断学部門　　大野　良治

EL5-2　縦隔腫瘍のMR診断Update：中及び後縦隔腫瘍
九州大学大学院医学研究院　保健学部門　　藪内　英剛

9月19日(金)　8:30～9:30　　第1会場（5F　古今の間北・中）

教育講演６「骨関節２」

座長：沼津市立病院　放射線科　　藤本　　肇

EL6-1　股関節MRIにおける実践的撮像技術
八重洲クリニック　　小野　英雄

EL6-2　股関節のMRI：臨床編
長崎労災病院　放射線科　　川原　康弘

9月19日(金)　8:30〜9:30　　第2会場（3F　源氏の間東）

教育講演7　「脳神経2」

座長：大阪市立大学大学院医学研究科　放射線医学教室　　三木　幸雄

EL7-1　下垂体・傍鞍部疾患の画像診断：MRIを中心に

大阪市立大学大学院医学研究科
放射線診断学・IVR学教室　　三木　幸雄

EL7-2　交連線維から覗く中枢神経疾患

大阪赤十字病院　放射線診断科　　森本　笑子

9月19日(金)　8:30〜9:30　　第3会場（3F　源氏の間南）

教育講演8　「基礎2」

座長：滋賀医科大学医学部　看護学科基礎看護学講座　　森川　茂廣

EL8-1　定量的磁化率マッピング（Quantitative Susceptibility Mapping）

北海道大学病院　放射線診断科　　工藤　與亮

EL8-2　圧縮センシングによるMR高速撮像

東北大学大学院医学系研究科
保健学専攻画像情報学分野　　町田　好男

9月19日(金)　8:30〜9:30　　第4会場（3F　源氏の間北）

教育講演9　「泌尿生殖器」

座長：九州大学大学院医学研究院　臨床放射線科学分野
分子イメージング診断学講座　　渡邊　祐司

EL9-1　泌尿生殖器：明日からの読影に役立つ奇形の知識

兵庫県立こども病院　放射線科　　赤坂　好宣

EL9-2　腎・尿路腫瘍の診断におけるMRIの活用

慶應義塾大学医学部　放射線診断科　　陣崎　雅弘

9月19日(金)　8:30〜9:30　　第5会場（3F　源氏の間西）

教育講演10　「腹部1」

座長：岐阜大学医学部附属病院　放射線部　　兼松　雅之

EL10　IgG4関連疾患の画像所見

信州大学医学部附属病院　放射線部　　藤永　康成

9月20日(土) 8:30〜9:30　　第1会場（5F　古今の間北・中）

教育講演11 「安全性」

座長：つくば国際大学医療保健学部　診療放射線学科　　村中　博幸

EL11-1　条件付きMRI対応埋め込み型不整脈治療デバイス患者のMRI検査実施条件ガイドラインについて

東海大学情報理工学部　情報科学科
千葉大学　フロンティア医工学センター　　黒田　輝

EL11-2　MRI検査の安全管理 −体内インプラント留置患者の対応−

福島県立医科大学附属病院　放射線部　　清野　真也

9月20日(土) 8:30〜9:30　　第2会場（3F　源氏の間東）

教育講演12 「脳神経3」

座長：帝京大学医学部　放射線科学教室　　大場　洋

EL12-1　ASLからCINEMAへ 〜CINEMAの開発動向と臨床応用〜

株式会社フィリップスエレクトロニクスジャパン　　中村　理宣

EL12-2　最新の脳画像統計解析

日本大学医学部　放射線医学系画像診断学分野　　阿部　修

9月20日(土) 8:30〜9:30　　第3会場（3F　源氏の間南）

教育講演13 「基礎3」

座長：国立がん研究センター東病院　臨床開発センター
機能診断開発部　　山口　雅之

EL13-1　PET/MRの現状と今後

福島県立医科大学　先端臨床研究センター　　久保　均

EL13-2　PET測定と画像解析

東北大学
サイクロトロン・ラジオアイソトープセンター　　渡部　浩司

9月20日(土) 8:30〜9:30　　第4会場（3F　源氏の間北）

教育講演14 「腹部2」

座長：岐阜大学医学部附属病院　放射線科　　近藤　浩史

EL14　膵腫瘤のMR診断

近畿大学医学部　放射線診断学教室　　松木　充

ランチョンセミナー

9月18日(木)　12:20〜13:20　　第1会場（5F　古今の間北・中）

ランチョンセミナー1　　シーメンス・ジャパン株式会社

座長：北海道大学病院　放射線部　　工藤　與亮

LS-1　　脳MRI最近の進歩：dMRIとMulti-band EPIを中心に

順天堂大学医学部　放射線診断学講座　　堀　　正明

9月18日(木)　12:20〜13:20　　第2会場（3F　源氏の間東）

ランチョンセミナー2　　バイエル薬品株式会社

座長：東京大学医学部　放射線医学教室　　大友　　邦

LS-2　　肝細胞癌診断におけるGd－EOB－DTPA造影MRIの臨床的役割

川崎医科大学　放射線医学教室（画像診断1）　　伊東　克能

9月18日(木)　12:20〜13:20　　第3会場（3F　源氏の間南）

ランチョンセミナー3　　テルモ株式会社

座長：金沢大学　放射線科　　蒲田　敏文

知っておくべき診断のポイント

LS-3-1　画像から悪性度に迫る 〜婦人科，泌尿器科腫瘍〜

神戸大学医学部附属病院　放射線科　　北島　一宏

LS-3-2　乳癌のタイプと画像所見

名古屋大学医学部附属病院　放射線部　　佐竹　弘子

9月18日(木)　12:20～13:20　　第4会場（3F　源氏の間北）

ランチョンセミナー4　　セント・ジュード・メディカル株式会社

座長：杏林大学医学部付属病院　放射線科　　似鳥　俊明

条件付きMRI対応ペースメーカの現状と今後

LS-4-1　医師の立場から

日本大学医学部附属板橋病院　循環器内科　　中井　俊子

LS-4-2　臨床工学技士の立場から

日本大学医学部附属板橋病院　臨床工学技士室　　杉山　千紘

9月19日(金)　12:30～13:30　　第1会場（5F　古今の間北・中）

ランチョンセミナー5　　東芝メディカルシステムズ株式会社

座長：京都大学大学院医学研究科　放射線医学講座　　富樫かおり

東芝MRIの最先端技術

LS-5-1　中枢神経系でのVantage 3T：最新研究トピックと診断への応用

京都大学大学院医学研究科
放射線医学講座（画像診断学・核医学）　　岡田　知久

LS-5-2　VantageTitan3Tにおける体幹部MRI：形態診断，機能診断そして分子イメージングへの最新臨床応用と将来展望

神戸大学大学院医学研究科
先端生体医用画像研究センター　　大野　良治

9月19日(金)　12:30～13:30　　第2会場（3F　源氏の間東）

ランチョンセミナー6　　株式会社日立メディコ

座長：埼玉医科大学病院　放射線科　　新津　　守

Up-to-Date Kinematic Study

LS-6-1　技術編：OVAL Bore MRIを実現するための技術課題の克服

株式会社日立製作所　中央研究所　　越智　久晃

LS-6-2　臨床編：Kinematic MRIにより肩関節と股関節を評価する

聖路加国際病院　整形外科　　田崎　　篤

9月19日(金)　12:30～13:30　　第3会場（3F　源氏の間南）

ランチョンセミナー7　　エーザイ株式会社

座長：産業医科大学　放射線科　　興梠　征典

ガドリニウム造影剤の安全性情報 UP TO DATE

LS-7-1　ガドリニウム造影剤の新たなる潮流

帝京大学医学部　放射線科学講座　　神田　知紀

LS-7-2　ガドリニウム造影剤を安全に利用するために

群馬大学大学院医学系研究科　放射線診断核医学分野　対島　義人

9月19日(金)　12:30～13:30　　第4会場（3F　源氏の間北）

ランチョンセミナー8　　バイオトロニックジャパン株式会社

座長：杏林大学医学部　放射線医学教室　　似鳥　俊明

条件付きMRI対応心臓デバイスの最新情報
～2014改訂施設基準から撮像時の留意点まで～

LS-8-1

杏林大学医学部　放射線医学教室　　横山　健一

LS-8-2

日本医科大学付属病院　放射線科　　土橋　俊男

9月20日(土)　12:20～13:20　　第1会場（5F　古今の間北・中）

ランチョンセミナー9　　GEヘルスケア・ジャパン株式会社

座長：順天堂大学医学部　放射線医学講座　　青木　茂樹

Discovery MR750wにおけるSILENT SCANの有用性

LS-9-1　GEヘルスケアより最新の情報提供

GM, Global Applications and Workflow,
Magnetic Resonance, GE Healthcare　　Jason Polzin

LS-9-2　小児検査におけるSILENT SCANについて

大阪大学大学院医学系研究科
放射線統合医学講座　放射線医学講座　　渡邉　嘉之

LS-9-3　頭部領域におけるSILENT MRAの応用

順天堂大学医学部　放射線医学講座　　鈴木　通真

9月20日(土)　12:20～13:20　　第2会場（3F　源氏の間東）

ランチョンセミナー10　　株式会社フィリップスエレクトロニクスジャパン

座長：東北大学　　高瀬　　圭

LS-10-1　Latest developments in clinical high field MRI

Philips Healthcare　　Paul Folkers

LS-10-2　3D－MRIによる前交通動脈瘤治療後健忘症へのアプローチ

東北大学　　麦倉　俊司

9月20日(土)　12:20～13:20　　第3会場（3F　源氏の間南）

ランチョンセミナー11　　第一三共株式会社

座長：がん研究会有明病院　画像診断部　　五味　直哉

乳房画像診断

LS-11-1　乳腺診療に役立つ乳房MRI診断

京都府立医科大学大学院医学研究科
放射線診断治療学教室　　後藤眞理子

LS-11-2　乳房造影超音波のコツ

三重大学医学部附属病院　乳腺センター　　中村　　卓

——● 市民公開講座 ●——

9月20日(土)　14:00～16:00　　メルパルク京都　7F　第一スタジオ

スポーツ外傷について ～安全安心のスポーツ活動を目指して～

座長：明治国際医療大学　脳神経外科学　　樋口　敏宏

1. 熱中症について

京都第一赤十字病院
救命救急センター救急科　　竹上　徹郎

2. 胸部、腹部のスポーツ外傷

済生会滋賀県病院
救命救急センター救急科　　塩見　直人

3. 四肢および関節のスポーツ外傷

京都大学　整形外科　　中村伸一郎

4. 頭部のスポーツ外傷

京都九条病院　脳神経外科　　榊原　毅彦

——● 一般演題（口演） ●——

1日目……第2会場　3F　源氏の間東

《心筋評価1》　　9:30～10:20

座長：横山　健一（杏林大学医学部　放射線医学教室）

O-1-001　DENSEを用いた心臓の3次元ひずみ解析手法の検討

○漆畑　勇太[1]、村田　勝俊[1]、久田　俊明[2]
[1]シーメンス・ジャパン株式会社　イメージ＆セラピー事業本部　リサーチ＆コラボレーション部、
[2]東京大学大学院　新領域創成科学研究科

O-1-002　Tissue trackingを用いた心臓MRIの左室strain解析

○今井　昌康[1]、横山　健一[1]、福島　啓太[2]、清水　裕太[2]、濱田　健司[2]、宮崎　功[2]、
似鳥　俊明[1]
[1]杏林大学医学部　放射線科、[2]杏林大学病院　放射線部

O-1-003　心筋ストレイン解析におけるシネMRI撮像条件の検討

○清水　裕太[1]、宮崎　功[1]、濱田　健司[1]、福島　啓太[1]、今井　昌康[2]、竹本　周平[3]、
久原　重英[3]、大戸眞喜男[1]
[1]杏林大学医学部付属病院　放射線部、[2]杏林大学医学部付属病院　放射線医学教室、
[3]東芝メディカルシステムズ（株）

O-1-004　小児単心室症患者に対するtagging撮像方法と解析の検討

○大村　佑一[1]、松浦龍太郎[1]、佐藤　修平[2]、田原　誠司[1]、帆足　正勝[3]
[1]岡山大学病院　医療技術部放射線部門、[2]岡山大学病院　放射線科、[3]アミン株式会社

O-1-005　シネMRI左心室短軸像における中隔-重心角と左心室容積の時相変化による相関

○渡邊　尊仁[1]、八木　一夫[1,2]、荒川　裕貴[1]、名川友紀子[2]
[1]首都大学東京大学院人間健康科学研究科　放射線科学域、[2]首都大学東京　健康福祉学部放射線学科

1日目……第2会場　3F　源氏の間東

《心筋評価2》　　10:20～11:10

座長：森田　佳明（国立循環器病研究センター　放射線部）

O-1-006　T1mappingを用いた拡張型心筋症とExtracellular volume（ECV）の検討

○鈴木　儀典[1]、寺岡　邦彦[2]、小森　芳秋[3]、Greiser Andreas[4]、鈴木　昭光[1]、鈴木　良美[1]
[1]東京医科大学八王子医療センター　放射線部、[2]東京医科大学八王子医療センター　循環器内科、
[3]シーメンス・ジャパン株式会社、[4]シーメンスAG

O-1-007　非造影心筋T1 mappingを用いた肥大型心筋症（HCM）の評価

○森田　佳明[1]、山田　直明[1]、山本　匠[1]、安達　睦[1]、大西　義隆[1]、立石　恵実[1]、
神崎　歩[1]、東　将浩[1]、内藤　博昭[1]、野口　輝夫[2]
[1]国立循環器病研究センター　放射線部、[2]国立循環器病研究センター　心臓血管内科

O-1-008　造影MRAと遅延造影MRIの統合画像作成によるアブレーション部位の可視化

○重永　裕[1]、池内　一志[2]、池田　貴之[2]、木内　邦彦[3]
[1]兵庫県立がんセンター　放射線部、[2]兵庫県立姫路循環器病センター　検査・放射線部、
[3]兵庫県立姫路循環器病センター　循環器内科

O-1-009　MOLLI法における左心室心筋T1値の部位による差について：FAの違いからみた検討

○木村　智圭[1]、大田　英揮[2]、永坂　竜男[1]、山中　一臣[1]、佐々木博信[1]、根本　整[1]、
上野　結衣[1]、上野　裕理[1]、小森　芳秋[3]、高瀬　圭[2]、齋藤　春夫[4]
[1]東北大学病院　診療技術部放射線部門、[2]東北大学病院　放射線診断科、[3]SIEMENS Japan株式会社、
[4]東北大学大学院医学系研究科　画像解析学分野

O-1-010　酸素強調心臓MRIによる非虚血性心筋障害の評価

○川波　哲[1]、長尾　充展[1]、米澤　政人[2]、山崎　誘三[2]、神谷　武志[2]、藤田　陽子[2]、
藪内　英剛[3]、渡邊　祐司[1]、本田　浩[2]
[1]九州大学大学院医学研究院　放射線医学分野分子イメージング・診断学、
[2]九州大学大学院医学研究院　放射線科学分野臨床放射線科学、
[3]九州大学大学院保健学部門　医用量子線科学分野医用放射線科学講座

1日目……第2会場　3F　源氏の間東

《拡散-疾患》　11:10〜12:10

座長：松村　明（筑波大学大学院人間総合科学研究科　脳神経外科学）

O-1-011　局所励起を用いた高分解能のDiffusion Tensor Imagingによる頸椎圧迫性脊髄症の評価

○牧　聡[1]、國府田正雄[1]、及川　泰宏[1]、古矢　丈雄[1]、稲田　大悟[1]、神谷光史郎[1]、
大田　光俊[1]、桝田　喜正[2]、松本　浩史[2]、小島　正歳[2]、小畠　隆行[3]
[1]千葉大学大学院医学研究院　整形外科、[2]千葉大学附属病院　放射線部、
[3]放射線医学総合研究所　重粒子医科学センター

O-1-012　ギリアデル留置部周辺組織の拡散能、血液量の推移：ヒストグラム解析による検討

○田岡　俊昭[1]、Suthiphosuwan Suradech[1,2]、宮坂　俊輝[1]、太地　良祐[1]、堀　沙恵香[1]、
吉川　公彦[1]
[1]奈良県立医科大学　放射線科、[2]チェンマイ大学　放射線科

O-1-013　視放線障害による同名半盲症例に対する皮質Myelin Mappingの検討

○吉田　正樹[1]、井田　正博[2]
[1]東京急行電鉄株式会社東急病院　眼科、[2]東京都保健医療公社荏原病院　放射線科

O-1-014　MRIにおけるCJD診断能の磁場強度による違いの検討

○原田　雅史[1]、苛原　早保[1]、阿部　考志[1]、宇山　直人[1]、藤田　浩司[2]、梶　隆兒[2]
[1]徳島大学大学院ヘルスバイオサイエンス研究部　放射線科学分野、[2]徳島大学　神経内科

O-1-015　急性期脳梗塞におけるComputed DWIの画質評価

○河野　泰成[1]、村山　和宏[2]、海原　聡実[1]、福場　崇[1]、浜口　舞[1]、岩瀬　秋吉[1]、
増元　光[1]、山本　明人[1]、中井　敏昭[1]、林　宏行[4]、池戸　雅人[4]、二宮　綾子[4]、
木野村　豊[1]、片田　和広[3]、外山　宏[2]
[1]藤田保健衛生大学病院　放射線部、[2]藤田保健衛生大学　放射線医学、
[3]藤田保健衛生大学　先端画像診断共同研究講座、[4]東芝メディカルシステムズ株式会社

O-1-016　健常女性の生理周期における拡散強調像を用いた脳温度測定の検討

○塚本　太朗[1]、下野　太郎[1]、崔　朝理[1]、酒井　晃二[2]、山本　晃[1]、坂本　真一[1]、
三木　幸雄[1]
[1]大阪市立大学大学院医学研究科　放射線診断学・IVR学教室、
[2]京都大学大学院医学研究科　人間健康科学系専攻情報理工医療学講座

1日目……第2会場　3F　源氏の間東

《頭部MRA》　13:30〜14:10

座長：青木　茂樹（順天堂大学医学部　放射線診断学講座／順天堂大学大学院医学研究科　放射線医学）

O-1-017　1.5T装置でのCINEMA-STAR法の非造影dynamic MRAによる慢性期頭蓋内主幹動脈狭窄・閉塞の側副血行路の評価

○土屋　一洋[1]、山下　素幸[1]、一坂　秀一[1]、依光美佐子[1]、島谷　直希[1]、古閑　元典[1]、
鈴木　丈夫[1]、武村　濃[2]
[1]東京逓信病院　放射線科、[2]フィリップスエレクトロニクスジャパン

O-1-018　7 Tesla高解像度MRAによる急性期脳梗塞における外側線条体動脈の変化

○原田太以佑[1]、佐々木真理[1]、大庭　英樹[2]、上野　育子[1]、伊藤　賢司[1]、山下　典生[1]、
樋口さとみ[1]、Goodwin Jonathan[1]、松田　豪[3]、椛沢　宏之[3]、寺山　靖夫[2]
[1]岩手医科大学医歯薬総合研究所　超高磁場MRI診断病態研究部門、
[2]岩手医科大学　内科学講座神経内科・老年科分野、
[3]GEヘルスケア・ジャパン株式会社　技術本部研究開発室MR研究室

O-1-019　レンズ核線条体動脈（LSA）描出：TOF-MRAの最適化とFSBB-MRAとの比較

○奥知　左智[1]、岡田　知久[1]、藤本　晃司[1]、伏見　育崇[1]、木戸　晶[1]、山本　憲[1]、
金柿　光憲[1]、岡田　務[1]、百々　俊樹[1]、Taha Mehemed[1]、Xiangzhi Zhou[2]、宮崎美津恵[2]、
富樫かおり[1]
[1]京都大学大学院　画像診断学・核医学、[2]Toshiba Medical Research Institute USA

O-1-020　脳動脈瘤に対するstent-assisted coil embolization後の非造影MRA撮像パラメータの検討

○木村　紀行[1]、金成　宏明[1]、平田　秀喜[1]、小山内秀幸[1]、恩田　敏之[2]、米増　保之[2]、
野中　雅[2]
[1]札幌白石記念病院　放射線部、[2]札幌白石記念病院　脳血管内治療センター

1日目……第2会場　3F　源氏の間東

《頭部-血流動態》　14:10〜15:10

座長：土屋　一洋（東京逓信病院　放射線科）

O-1-021　脈波同期併用3D TOF MRAによる頭部血管壁の評価

○古川　研治[1]、二階堂　剛[2]、山本　綱記[1]
[1]社会医療法人孝仁会釧路孝仁会記念病院、[2]社会医療法人孝仁会釧路脳神経外科

O-1-022　4D-FLOW MRIを用いた脳動脈瘤内における血流動態の可視化

○渡邉　嘉之[1]、國富　裕樹[1]、田中　壽[1]、塚部　明大[1]、有澤亜津子[1]、松尾　千聡[1]、
藤中　俊之[2]、富山　憲幸[1]
[1]大阪大学大学院医学研究科　放射線医学講座、[2]大阪大学大学院医学研究科　脳神経外科

O-1-023　saturation pulseを用いたTime-Resolved TOFの検討

○渋川　周平[1,2]、室　伊三男[1]、小原　真[4]、宮地　利明[2]、丹羽　徹[3]、梶原　直[1]、
中村　智哉[1]、西尾　広明[5]
[1]東海大学医学部付属病院、[2]金沢大学大学院医薬保健学総合研究科　保健学専攻、[3]東海大学　画像診断学、
[4]フィリップスエレクトロニクスジャパン、[5]県立多治見病院　放射線科

O-1-024　Ultra-short TE sequenceにおけるSusceptibility artifactの検討

○櫻井　康雄[1]、長縄　慎二[2]、川井　　恒[2]、石橋　一都[1]、河村美奈子[1]、榊原　勝浩[1]、
松岡　祐樹[1]、卜蔵　公紀[1]、安藤　康生[1]、小西伊佐実[1]、岩田　康平[1]、米田　和夫[1]、
丸山　克也[3]、Grodzki David M.[4]
[1]名古屋大学医学部附属病院　医療技術部放射線部門、[2]名古屋大学医学部附属病院　放射線科、
[3]シーメンス・ジャパン株式会社、[4]Siemens AG

O-1-025　ultra short TE sequence（PETRA）による脳動脈の評価：TOF-MR angiographyとの比較

○川井　　恒[1]、長縄　慎二[1]、櫻井　康雄[2]、丸山　克也[3]、Grodzki David M.[4]
[1]名古屋大学医学部附属病院　放射線科、[2]名古屋大学医学部附属病院　放射線部、[3]（株）シーメンスジャパン、
[4]Siemens AG

O-1-026　Silent-MRAによるステント内血流の可視化：頭蓋内ステント留置患者における初期検討

○入江　隆介[1]、鈴木　通真[1]、高野　　直[1]、堀　　正明[1]、鎌形　康司[1]、高山三音子[1]、
吉田茉莉子[1]、佐藤　秀二[1]、濱崎　　望[1]、大石　英則[2,3]、山本　宗孝[2]、青木　茂樹[1]
[1]順天堂大学医学部附属順天堂医院　放射線科・部、[2]順天堂大学医学部　脳神経外科学講座、
[3]順天堂大学医学部　脳神経血管内治療学講座

1日目……第2会場　3F　源氏の間東

《MRS-脳・脊髄》　15:10～16:10

座長：田岡　俊昭（奈良県立医科大学附属病院　放射線科）

O-1-027　悪性リンパ腫の特異的画像所見 ～中心性壊死を伴わない病変の^{1}HMRSでの高いlipidsの検出～

○山崎　文之[1]、高安　武志[1]、野坂　　亮[1]、富永　　篤[1]、穐山　雄次[2]、杉山　一彦[3]、
栗栖　　薫[1]
[1]広島大学大学院医歯薬保健学総合研究院　脳神経外科学、[2]広島大学病院　診療支援部高次医用画像部門、
[3]広島大学病院　がん化学療法科

O-1-028　3T 1H MR Spectroscopyを用いたうつ病患者におけるECT前後の脳内複数箇所のGlxの変動の測定

○坂元　伸吾[1]、中村　尚生[1]、佐々木央我[2]、三宅　誕実[2]、山口　　登[2]、中島　康雄[1]
[1]聖マリアンナ医科大学　放射線科、[2]聖マリアンナ医科大学　神経精神科

O-1-029　^{1}H MRスペクトロスコピー（MRS）の脊髄への応用。

○牧　　聡[1]、國府田正雄[1]、及川　泰宏[1]、古矢　丈雄[1]、稲田　大悟[1]、神谷光史郎[1]、
大田　光俊[1]、桝田　喜正[2]、松本　浩史[2]、小島　正歳[2]、小畠　隆行[3]
[1]千葉大学大学院医学研究院　整形外科、[2]千葉大学附属病院　放射線部、
[3]放射線医学総合研究所　重粒子医科学センター

O-1-030　股関節慢性疼痛患者におけるDTI指標変化：MRSとの比較研究

○山本　　誠[1]、重村　知徳[1]、鈴木　　豊[1]、高井　幸一[1]、富安もよこ[2]、小畠　隆行[1,2]、
坂本　昭雄[1]
[1]千葉県地方独立行政法人さんむ医療センター、[2]放射線医学総合研究所　重粒子医科学センター

O-1-031　小児自閉スペクトラム症児におけるin vivo脳内代謝物濃度評価

○富安もよこ[1,2,3]、相田　典子[1,3]、野澤久美子[1,3]、佐藤　公彦[1,4]、草切　孝貴[1,4]、村本　安武[1,4]、
鈴木　悠一[1,4]、立花　泰彦[1,3]、松澤　大輔[2,3]、辻　比呂志[1]、清水　栄司[2]、小畠　隆行[1,3]
[1]放射線医学総合研究所　重粒子医科学センター、[2]千葉大学大学院医学研究院、
[3]神奈川県立こども医療センター　放射線科、[4]神奈川県立こども医療センター　放射線技術科

O-1-032　高精度、高信頼化を目指した高磁場4.7Tでのヒト脳 ^{1}H MRSの線形結合モデルを用いた絶対定量化の検討

○渡邉　英宏、高屋　展宏、三森　文行
国立環境研究所

1日目……第2会場　3F　源氏の間東

《骨格筋-MRS》　16:10～16:40

座長：犬伏　俊郎（滋賀医科大学　分子神経科学研究センター）

O-1-033　^{13}C-MRSを用いた高強度運動後の筋グリコーゲン回復動態の評価

○高橋　英幸[1]、元永　恵子[1]、近藤　衣美[1]、大澤　拓也[1]、塩瀬　圭佑[1]、亀井　明子[1]、
川原　貴[2]、田口　素子[3]、丸山　克也[4]、瀧澤　修[4]
[1]国立スポーツ科学センター　スポーツ科学研究部、[2]国立スポーツ科学センター　メディカルセンター、
[3]早稲田大学　スポーツ科学学術院、[4]シーメンス・ジャパン株式会社

O-1-034　Extended ISIS法を用いた^{31}P-MRSによる骨格筋リン酸化合物の定量方法の検討

○高橋　英幸[1]、有光　琢磨[1]、大澤　拓也[1]、大岩　奈青[1]、中嶋　耕平[2]、丸山　克也[3]、
瀧澤　修[3]
[1]国立スポーツ科学センター　スポーツ科学研究部、[2]国立スポーツ科学センター　メディカルセンター、
[3]シーメンス・ジャパン株式会社

O-1-035　C-13標識を用いたHMQC法によるがんのワールブルグ効果解析

○犬伏　俊郎[1,4]、加藤　智子[1]、藤本　栄[1,2]、王　欣[1,3]、椎野　顯彦[1]、森川　茂廣[1]
[1]滋賀医科大学　分子神経科学研究センター、[2]群馬県立がんセンター、[3]中国医科大学、
[4]立命館大学　スポーツ健康学科

1日目……第3会場　3F　源氏の間南

《肝臓-EOB1》　9:30～10:20

座長：磯田　裕義（京都大学大学院医学研究科　放射線医学講座）

O-1-036　Gd-EOB-DTPA造影MRIを用いたde novo発癌関連多血性肝細胞癌の臨床およびMRI所見の評価

○玉田　勉、山本　亮、野田　靖文、八十川和哉、伊東　克能
川崎医科大学　放射線科（画像診断1）

O-1-037　Split法を用いたGd-EOB-DTPA造影MRI肝細胞相における肝実質・腫瘤間コントラストの再評価

○那須　克宏、橋本美智子、森　健作、南　学
筑波大学大学院人間総合医学研究科　疾患制御医学専攻応用放射線医学分野

O-1-038　ガドキセト酸造影MRIによる肝炎症性偽腫瘍の画像所見

○鈴木　達也、佐野　勝廣、本杉宇太郎、森阪　裕之、市川新太郎、市川　智章、大西　洋
山梨大学医学部　放射線科

O-1-039　0.025mmol/kg and 0.050mmol/kg gadoxetic acid for liver MRI : An Intra-individual comparison

○高村　朋宏[1]、本杉宇太郎[1,2]、Bannas Peter[2]、Hernando Diego[2]、Salmani Rahimi. Mahdi[3]、
H. Holmes James[4]、B. Reeder Scott[2,3]
[1]山梨大学医学部　放射線科、[2]Department of Radiology, University of Wisconsin,、
[3]Department of Biomedical Engineering, University of Wisconsin、
[4]Global MR Applications and Workflow, GE Healthcare

O-1-040　Navigator-gatingを用いたGd-EOB-DTPA造影MRIの臨床的有用性

○小笠原　豪[1]、井上　優介[1]、松永　敬二[1]、藤井　　馨[1]、秦　　博文[2]、伊熊　秀記[3]、
岩舘　雄治[4]
[1]北里大学医学部　放射線科学画像診断学、[2]北里大学病院　放射線部、[3]北里大学東病院　放射線部、
[4]GEヘルスケア・ジャパン

1日目……第3会場　3F　源氏の間南

《肝臓-EOB2》　10:20～10:50

座長：斎藤　　聡（虎の門病院　肝臓センター）

O-1-041　Gd-EOB-DTPAのtransporterであるOATP1B3の発現はWnt/β-catenin signalと強い関連がある

○上野　彰久[1,2,3]、谷本　伸弘[2]、真杉　洋平[3]、田波　　穣[2]、奥田　茂男[2]、山崎　　剣[3]、
小無田美菜[3]、エッフェンディ　カトリーヌ[3]、辻川　華子[3]、板野　　理[4]、北川　雄光[2]、
陣崎　雅弘[2]、栗林　幸夫[2]、坂元　亨宇[3]
[1]国立病院機構埼玉病院　放射線科、[2]慶應義塾大学医学部　放射線診断科、
[3]慶應義塾大学医学部　病理学教室、[4]慶應義塾大学医学部　一般・消化器外科

O-1-042　Gd-EOB-DTPAの腫瘍周囲取り込み低下域の検討

○松永　敬二、井上　優介、小笠原　豪、藤井　　馨、島田　理恵、ウッドハムス玲子、
山根　拓郎、大塚亜沙未、鈴木　文夫、下野圭一郎
北里大学医学部　放射線科学（画像診断学）

O-1-043　3T装置と1.5T装置におけるEOB-MRIの肝脾信号強度比と肝実質増強効果の比較

○藤代　力也[1]、上野　彰久[2,4]、成田　啓一[3,4]、奥田　茂男[4]、押尾　晃一[4]、渡部　敏男[1]、
谷本　伸弘[4]、陣崎　雅弘[4]
[1]慶應義塾大学病院　中央放射線技術室、[2]国立病院機構埼玉病院　放射線科、
[3]東京都済生会中央病院　放射線科、[4]慶應義塾大学医学部　放射線診断科

1日目……第3会場　3F　源氏の間南

《肝臓-EOB基礎》　10:50～11:30

座長：金　　東石（大阪大学大学院医学研究科　放射線医学教室）

O-1-044　Gd-EOB-DTPA造影MRIの造影効果評価法の検討 －肝臓・脾臓信号強度比と肝臓・血管信号強度比の対比－

○小林　　聡、蒲田　敏文、池野　　宏、南　　哲弥、小坂　一斗、北尾　　梓、米田　憲秀、
吉田耕太郎、香田　　渉、松井　　修
金沢大学大学院　経血管診療学

O-1-045　Gd-EOB-DTPA造影MRI検査におけるSpO2モニター使用の有用性について

○辻　　良憲[1]、林　　達也[1]、福澤　　圭[1]、川村　友香[1]、多賀谷菜穂美[1]、高橋　順士[1]、
田野　政勝[1]、斎藤　　聡[2]
[1]国家公務員共済組合連合会虎の門病院　放射線部、[2]国家公務員共済組合連合会虎の門病院　肝臓センター

O-1-046　3.0TMRIを用いたGd-DTPA-EOB肝細胞相における至適撮像シーケンスの検討

○賀田　智美[1]、金本　雅行[1]、藤原　康博[3]、谷内田拓也[1]、木村　浩彦[2]、安達登志樹[1]
[1]福井大学医学部附属病院　放射線部、[2]福井大学医学部附属病院　放射線科、
[3]京都大学医学部付属病院　放射線部

O-1-047　Gd-EOB-DTPA肝臓MRIの動脈相におけるアーチファクトに関する再検討

○福澤　　圭[1]、斎藤　　聡[2]、辻　　良憲[1]、高橋　順士[1]、三浦　則仁[1]、雨宮　沙織[1]、
吉田　　孝[1]、川村　友香[1]、吉原　千治[1]、田野　政勝[1]
[1]国家公務員共済組合連合会虎の門病院　放射線部、
[2]国家公務員共済組合連合会虎の門病院　肝臓センター

1日目……第3会場　3F　源氏の間南

《肝臓-MRE》　11:30～12:00

座長：伊東　克能（川崎医科大学　放射線医学(画像診断1)）

O-1-048　MR Elastography時の不快度軽減の為のパッシブドライバー設置部位及び振動の強さによる肝弾性率の比較検討

○岩橋　立樹[1]、桃井　理紗[1]、梅原　宜之[1]、岩本　康男[1]、濱田　星紀[1]、橋本　博美[1]、
谷　　瑞季[2]、澤井　良之[2]、今井　康陽[2]、逸見　広治[3]
[1]医療法人仁泉会MIクリニック　診療技術部、[2]市立池田病院、[3]GEヘルスケアジャパン

O-1-049　膵MR elastographyの試み

○伊東　洋平[1]、竹原　康雄[1]、川瀬　俊浩[2]、寺嶋　健一[3]、大石　直樹[1]、大川　賀久[2]、
廣瀬　裕子[1]、牛尾　貴輔[1]、平井　　雪[1]、兵頭　直子[1]、芳澤　暢子[1]、山下　修平[1]、
那須　初子[1]、春日井俊史[2]、廣岡　芳樹[4]、阪原　晴海[1]
[1]浜松医科大学医学部　放射線医学講座、[2]中東遠総合医療センター、[3]GEヘルスケアジャパン、
[4]名古屋大学医学部附属病院　光学医療診療部

O-1-050　生体組織の緩和時間と粘弾性を模擬したMRE用ファントムの開発

○森　　昂也[1]、菅　　幹生[1,2]、黒川　孝幸[3]、阿部　貴之[2]、築根まり子[4]、森　　直宜[1]、
小林　　洋[4]、藤江　正克[4]、岸本　理和[2]、伊藤　　浩[2]、小畠　隆行[2]、辻　比呂志[2]
[1]千葉大学、[2]放射線医学総合研究所、[3]北海道大学、[4]早稲田大学

1日目……第3会場　3F　源氏の間南

《肝臓-IVIM》　13:30～14:10

座長：本杉宇太郎（ウィスコンシン大学　放射線科）

O-1-051　肝臓のIntravoxel Incoherent Motionの食事摂取による影響：健常者による初期検討

○清水　崇裕[1]、齋藤　和博[1]、荒木　洋一[1]、河本　敦夫[1]、緒方　貴史[2]、赤田　壮市[1]、
徳植　公一[1]
[1]東京医科大学病院　放射線医学分野、[2]メディカルスキャニング新宿

O-1-052　肝臓におけるIntravoxel Incoherent Motion（IVIM）測定手法に関する検討

○石川　寛延、清野　真也、金澤　崇史、高済　英彰、遊佐　　烈
公立大学法人福島県立医科大学附属病院　放射線部

O-1-053　Intravoxel Incoherent Motion（IVIM）-DWIによる肝の潅流評価：ワインは肝血流を増加させるか？

○佐藤　祐一[1]、廣瀬　準司[1]、池谷　直樹[1]、西村　泰紀[1]、雨宮　良治[1]、本杉宇太郎[2,3]
[1]山梨県厚生連健康管理センター　放射線科、[2]山梨大学医学部　放射線科、
[3]Department of Radiology, University of Wisconsin, School of Medicine and Public Health

O-1-054　Intravoxel Incoherent Motion（IVIM）-DWIとMR elastographyによる肝線維化診断の比較

○市川新太郎[1]、本杉宇太郎[1]、若山　哲也[2]、森阪　裕之[1]、佐野　勝廣[1]、市川　智章[1]、
掛川　貴史[3]、熊谷　博司[3]、大西　　洋[1]
[1]山梨大学医学部　放射線科、[2]GEヘルスケアジャパン、[3]山梨大学医学部付属病院　放射線部

1日目……第3会場　3F　源氏の間南

《肝臓-拡散》　14:10～15:00

座長：兼松　雅之（岐阜大学医学部附属病院　放射線科）

O-1-055　膵管癌と膵内分泌腫瘍の鑑別における拡散強調MRIのADC値ヒストグラム解析の有用性

○内匠　浩二、福倉　良彦、進藤　俊和、井手上淳一、馬ノ段智一、米山　知秀、袴田　裕人、
中條　正典、馬ノ段　彩、吉浦　　敬
鹿児島大学大学院医歯学総合研究科　先進治療科学専攻腫瘍学講座放射線診断治療学

O-1-056　拡散尖度画像を用いた糖尿病重症度に関する検討

野田　佳史、五島　　聡、○河合　信行、近藤　浩史、渡邊　春夫、棚橋　裕吉、兼松　雅之
岐阜大学医学部附属病院　放射線科

O-1-057　MRの定量的評価による肝細胞癌の分化度の推定：拡散強調画像、T2強調画像、EOB肝細胞相との比較

○岩佐　嘉洋[1]、北詰　良雄[1]、伴　　大輔[2]、田邉　　稔[2]、大橋　　勇[1]
[1]東京医科歯科大学医学部附属病院　放射線診断科、[2]東京医科歯科大学医学部附属病院　肝胆膵外科

O-1-058　肝腫瘤性病変のHigh b-value Computed DWIの初期検討

○佐野　勝廣[1]、本杉宇太郎[1,2]、森阪　裕之[1]、市川新太郎[1]、市川　智章[1]、大西　　洋[1]、
若山　哲也[3]、掛川　貴史[4]、池長　　聰[4]、熊谷　博司[4]
[1]山梨大学医学部　放射線科、[2]ウィスコンシン大学　放射線科、[3]GEヘルスケア・ジャパン、
[4]山梨大学医学部附属病院　放射線部

O-1-059　膵管癌の描出におけるhigh b-value拡散強調画像の有用性

○福倉　良彦[1]、内匠　浩二[1]、中條　正典[1]、井手上淳一[1]、馬ノ段智一[1]、米山　知秀[1]、
袴田　裕人[1]、馬ノ段　彩[1]、吉浦　　敬[1]、奥秋　知幸[2]
[1]鹿児島大学大学院医歯学総合研究科　先進治療科学専攻腫瘍学講座放射線診断治療学、
[2]フィリップスエレクトロニクス ジャパン

1日目……第3会場　3F　源氏の間南

《肝臓-MRA》　15:00～15:30

座長：森田　康祐（熊本大学医学部附属病院　中央放射線部）

O-1-060　3T装置を用いたTime-SLIP法肝動脈MRA：造影CTAとの比較

○吉川　　武[1]、京谷　勉輔[2]、大野　良治[1]、佐藤さおり[3]、葛西　由守[3]、神山　久信[4]、
祖父江慶太郎[4]、西尾　瑞穂[1]、杉村　和朗[4]
[1]神戸大学大学院医学研究科　先端生体医用画像研究センター、[2]神戸大学医学部附属病院　放射線部、
[3]東芝メディカルシステムズ、[4]神戸大学大学院医学研究科　内科系講座放射線医学分野

O-1-061　Inhance 3D Velocity法を用いた非造影MR-portographyの有用性

○上中　　治[1]、中川原哲広[1]、杉本　貴志[1]、小森　芳樹[1]、藤原　郁也[1]、西原　圭介[2]、
目崎　一成[2]、森　　浩希[2]、花田　敬士[3]
[1]JA尾道総合病院　放射線部、[2]JA尾道総合病院　放射線科、[3]JA尾道総合病院　消化器内科

O-1-062　門脈の非造影MR血管撮像におけるT2 preparation pulseの効果

○後藤　　淳[1]、森田　康祐[1]、榎本　隆文[1]、武村　　濃[3]、小味　昌憲[1]、橋田　昌弘[1]、
山下　康行[1,2]
[1]熊本大学医学部附属病院　中央放射線部、[2]熊本大学医学部附属病院　画像診断・治療科、
[3]フィリップスエレクトロニクスジャパン

1日目……第3会場　3F　源氏の間南

《肝臓-脂肪評価》　15:30～16:20

座長：蒲田　敏文（金沢大学医学部　放射線科）

O-1-063　^{1}H-MRSによる肝臓の脂肪定量 ～Multi peak modelを用いたデータ解析手法の最適化～

○福澤　　圭[1]、斎藤　　聡[2]、辻　　良憲[1]、高橋　順士[1]、三浦　則仁[1]、雨宮　沙織[1]、
高坂　祐輝[1]、吉原　千治[1]、田野　政勝[1]
[1]国家公務員共済組合連合会虎の門病院　放射線部、[2]国家公務員共済組合連合会虎の門病院　肝臓センター

O-1-064　3.0TMRI装置による肝臓の脂肪定量 ～^{1}H-MRSと2point-DIXON法の比較～

○福澤　　圭[1]、斎藤　　聡[2]、辻　　良憲[1]、高橋　順士[1]、高坂　祐輝[1]、三浦　則仁[1]、
雨宮　沙織[1]、吉原　千治[1]、田野　政勝[1]
[1]国家公務員共済組合連合会虎の門病院　放射線部、[2]国家公務員共済組合連合会虎の門病院　肝臓センター

O-1-065　肝の脂肪化定量評価に関する、^{1}H-MR Spectroscopyの1.5Tと3Tの比較

○辻　　良憲[1]、高橋　順士[1]、林　　達也[1]、福澤　　圭[1]、多賀谷菜穂美[1]、平本真理子[1]、
田野　政勝[1]、斎藤　　聡[2]
[1]国家公務員共済組合連合会虎の門病院　放射線部、[2]国家公務員共済組合連合会虎の門病院　肝臓センター

O-1-066　肝の脂肪化定量評価に関する^{1}H-MR Spectroscopyの有用性～肝生検、CT、超音波との比較

○高橋　順士[1]、斎藤　　聡[2]、辻　　良憲[1]、林　　達也[1]、福澤　　圭[1]、平本真理子[1]、
多賀谷菜穂美[1]
[1]国家公務員共済組合連合会虎の門病院　放射線部、[2]国家公務員共済組合連合会虎の門病院　肝臓センター

O-1-067　糖尿病または脂肪肝患者における1H-MR Spectroscopyを用いた膵臓脂肪含有率測定

○吉丸　大輔[1]、茂木　　望[1]、舟木　　歩[1]、鈴木　　真[2]
[1]東京女子医科大学八千代医療センター　画像検査室、[2]東京女子医科大学　中央放射線部

1日目……第4会場　3F　源氏の間北

《前立腺-拡散》　9:30～10:20

座長：高橋　　哲（神戸大学医学部附属病院　放射線部）

O-1-068　前立腺腹側癌におけるT2WI＋ADC mapの診断能：背側癌との比較

○新本　　弘[1]、田村　千春[1]、曽我　茂義[1]、岡村　哲平[1]、山田謙太郎[1]、江戸　博美[1]、
中森　貴俊[1]、加地　辰美[1]、堀口　明男[2]、浅野　友彦[2]
[1]防衛医科大学校　放射線医学講座、[2]防衛医科大学校　泌尿器科学講座

O-1-069　PI-RADSを用いた前立腺癌MRI診断の有用性

○片平　和博[1]、柏木　　寧[1]、厚地修太朗[1]、高岡　宏子[1]、吉村　　明[1]、森下　昭治[1]、
木谷　公亮[2]、濱田　泰之[2]、山下　康行[3]
[1]熊本中央病院　放射線科、[2]熊本中央病院　泌尿器科、[3]熊本大学医学部附属病院　放射線科

O-1-070　前立腺computed DWIを用いた高分解能ultra-high b value DWIの有用性

○片平　和博[1]、豊成　信幸[1]、野田誠一郎[1]、竜　由香梨[1]、柏木　　寧[1]、厚地修太朗[1]、
高岡　宏子[1]、吉村　　明[1]、森下　昭治[1]、木谷　公亮[2]、濱田　泰之[2]、山下　康行[3]
[1]熊本中央病院　放射線科、[2]熊本中央病院　泌尿器科、[3]熊本大学附属病院　放射線科

O-1-071　フーリエ解析を利用した前立腺のIVIMの評価

○小倉　明夫[1]、前田富美恵[2]、早川　克己[3]、林　　則夫[1]
[1]群馬県立県民健康科学大学大学院、[2]京都市立病院　放射線科、[3]県立釜石病院　放射線部

O-1-072　経直腸コイルを用いた前立腺癌におけるComputed DWIの有用性

○大木　孝一[1]、池田　洋祐[1]、植松　正裕[1]、浜　　幸寛[1]、鍛冶　　翼[2]
[1]江戸川病院　放射線科、[2]SIEMENS Japanアプリケーション部

1日目……第4会場　3F　源氏の間北

《前立腺-その他》　10:20～11:20

座長：玉田　　勉（川崎医科大学　放射線医学教室(画像診断1)）

O-1-073　前立腺T2強調画像におけるRADARでのCartesian同等コントラスト、空間分解能の検討

○長谷川友行[1]、荒木　貴久[1]、瀬谷　善恭[1]、森分　周子[2]、瀧澤　将宏[2]
[1]株式会社日立製作所ひたちなか総合病院　放射線技術科、[2]株式会社日立メディコ　MRIシステム本部

O-1-074　APTイメージングを用いた前立腺癌評価

○高山　幸久[1]、西江　昭弘[2]、梅尾　　理[2]、浅山　良樹[2]、牛島　泰宏[2]、岡本　大佑[2]、
藤田　展宏[2]、森田孝一郎[2]、本田　　浩[2]、横溝　　晃[3]、杉本　昌顕[4]、ヨハン　コイップ[5]
[1]九州大学　放射線医療情報・ネットワーク講座、[2]九州大学　臨床放射線科学、[3]九州大学　泌尿器科学、
[4]九州大学　形態機能病理学、[5]Philips Research

O-1-075　Tissue-specific Variable Refocus Flip Angle：前立腺癌患者の3D TSE T2強調像における有用性の検討

○上野　嘉子[1]、高橋　　哲[1]、京谷　勉輔[2]、上田　　優[2]、奥秋　知幸[3]、田中宇多留[1]、
北島　一宏[1]、杉村　和朗[1]
[1]神戸大学大学院医学研究科　内科系講座放射線医学分野、[2]神戸大学病院　放射線部、
[3]フィリップスエレクトロニクスジャパン

O-1-076　Endorectal multiparametric 3T-MR detects local recurrent prostate cancer after radical prostatectomy

○北島　一宏[1]、Hartman Robert[2]、Froemming Adam[2]、高橋　直幹[2]、川嶋　　明[2]
[1]神戸大学大学院医学系研究科　内科系講座放射線医学分野、[2]米国メイヨークリニック　放射線科

O-1-077　前立腺癌におけるADCヒストグラム解析：Gleason scoreとの比較

○上田　　優[1]、高橋　　哲[2]、京谷　勉輔[1]、川光　秀昭[1]、上野　嘉子[2]、北島　一宏[2]、
奥秋　知幸[3]、杉村　和朗[2]
[1]神戸大学医学部附属病院　放射線部、[2]神戸大学医学部附属病院　放射線科、
[3]フィリップス ヘルスケア アジア パシフィック

O-1-078　ダイナミック造影MRIを用いた前立腺腫瘍における循環動態の定量評価法の検討

○生駒　洋子[1]、小畠　隆行[2]、立花　泰彦[2]、尾松　徳彦[2]、岸本　理和[2]、野宮　琢磨[2]、
伊藤　　浩[1]、辻　比呂志[2]
[1]放射線医学総合研究所　分子イメージング研究センター、[2]放射線医学総合研究所　重粒子医科学センター

1日目……第4会場　3F　源氏の間北

《躯幹部拡散-基礎》　11:20～12:10

座長：押尾　晃一（慶應義塾大学医学部　放射線診断科）

O-1-079　拡散強調画像における脂肪抑制法がADCに与える影響

○鈴木　　真[1]、吉丸　大輔[2]、江島　光弘[1]
[1]東京女子医科大学病院　中央放射線部、[2]東京女子医科大学八千代医療センター　画像検査室

O-1-080　Computed DWI（cDWI）による膀胱内信号抑制の検討

○宮下　隼也[1]、高原　太郎[2]、松下　真弓[3]、伊藤　智章[4]、飯山　利健[5]、安達裕太朗[2]、
茅野　俊介[6]
[1]東海大学総合理工学研究科　生命理工学専攻、[2]東海大学工学部　医用生体工学科、
[3]すずかけセントラル病院　放射線科、[4]光生会病院　放射線科、[5]八重洲クリニック、[6]ザイオソフト

O-1-081　Computed DWI（cDWI）における、低ADC値カット機能の開発

○高原　太郎[1]、茅野　俊介[2]、唐澤　　隆[2]、風間　俊基[3]、今井　　裕[3]
[1]東海大学工学部　医用生体工学科、[2]ザイオソフト、[3]東海大学医学部　画像診断学

O-1-082　cDWI（computed diffusion-weighted imaging）において元画像のSNRが与える影響

○林田　佳子[1]、高原　太郎[2]、上田　一生[1]、成松　秀州[1,4]、茅野　俊介[3]、興梠　征典[1]
[1]産業医科大学　放射線科、[2]東海大学工学部　医用生体工学科、[3]ザイオソフト、[4]産業医科大学　放射線部

O-1-083　全身MRI（WB-MRI）及びFDG-PET/CTの転移性悪性腫瘍の診断能についての比較

中西　克之、○田中　義和、中澤　哲郎、上田　　忠
大阪府立成人病センター

1日目……第４会場　3F　源氏の間北

《乳腺-拡散》　13:30～14:10

座長：川島　博子（金沢大学大学院医薬保健学総合研究科　量子医療技術学講座）

O-1-084　乳癌DWIにおけるComputed DWIの有用性

○扇屋　りん[1]、高原　太郎[2]、新倉　直樹[1]、風間　俊基[3]、茅野　俊介[4]、徳田　　裕[1]
[1]東海大学医学部　乳腺内分泌外科、[2]東海大学工学部　医用生体工学科、[3]東海大学医学部　画像診断学、
[4]ザイオソフト

O-1-085　乳癌におけるADC値とARFIエラストグラフィを用いたshear waveの伝搬速度との関係について

○堀越　浩幸[1]、小林　倫子[1]、岡山　　絢[1]、宮本　健志[2]
[1]群馬県立がんセンター　放射線診断部、[2]群馬県立がんセンター　乳腺外科

O-1-086　乳腺領域における拡散尖度画像の初期経験

○梶田　公博[1]、大野　裕美[2]、五島　　聡[2]、前田　祥吾[1]、山口　香織[1]、三浦　賢征[1]、
大橋　佑介[1]、八重樫良平[1]、加藤　大輝[1]、庄田　真一[1]、上平　弘明[1]、中川　直紀[1]、
岡田　仁志[1]、兼松　雅之[1,2,3]
[1]岐阜大学医学部附属病院　放射線部、[2]岐阜大学医学部附属病院　放射線科、
[3]岐阜大学医学部附属病院　高次画像センター

O-1-087　乳がんの拡散強調MIP像におけるcomputed DWI：低ADCカットオフの有用性

○風間　俊基[1]、高原　太郎[2]、扇屋　りん[3]、新倉　直樹[3]、丹羽　　徹[1]、橋本　　順[1]、
徳田　　裕[3]、茅野　俊介[4]、今井　　裕[1]
[1]東海大学医学部　専門診療学系画像診断学、[2]東海大学工学部　医用生体工学科、
[3]東海大学医学部　外科系乳腺外科、[4]ザイオソフト

1日目……第４会場　3F　源氏の間北

《乳腺-造影》　14:10～14:40

座長：後藤眞理子（京都府立医科大学　放射線科）

O-1-088　ダイナミック造影MRIにおけるトリプルネガティブ乳癌の定量的検討

○佐竹　弘子、石垣　聡子、川井　　恒、北野真利子、長縄　慎二
名古屋大学大学院医学系研究科　量子医学分野

O-1-089　脂肪プロトン成分のT1による温度分布画像化のための信号処理法の検討

○森田　修平[1]、ラム　ミーキー[2]、バーテルズ　ウィルバート[2]、今井　　裕[3]、黒田　　輝[1,4]
[1]東海大学工学研究科　情報理工学専攻、[2]ユトレヒト大学メディカルセンター　放射線科、
[3]東海大学医学部　放射線科、[4]神戸国際医療交流財団国際医療機器開発センター

O-1-090　乳腺造影MRIにおけるcylindrical labeling pulseを用いた心拍動アーチファクト低減の試み

○米山　正己[1]、中村　理宣[1]、小原　　真[1]、奥秋　知幸[1]、荻野　徹男[1]、鈴木由里子[1]、
小澤由莉子[2]、田渕　　隆[2]、Van Cauteren Marc[1]
[1]株式会社フィリップスエレクトロニクスジャパン、[2]八重洲クリニック

1日目……第4会場　3F　源氏の間北

《腎臓》　14:40〜15:40

座長：陣崎　雅弘（慶應義塾大学医学部　放射線診断科）

O-1-091　FOCUS-DWIによる膀胱癌の病期診断の検討

○片山　元之[1]、増井　孝之[1]、佐藤　公彦[1]、塚本　　慶[1]、水木　健一[1]、林　　真帆[1]、
松永　奈美[2]、三好　光晴[2]、桃沢　宏之[2]、阪原　晴海[3]
[1]聖隷浜松病院　放射線科、[2]GEヘルケアジャパン、[3]浜松医科大学　放射線医学教室

O-1-092　For optimized and Constrained undistorted single-shot（FOCUS）を用いた骨盤部拡散強調画像の歪みの検討

○杉村　正義[1]、米山　浩司[1]、増井　孝之[2]
[1]聖隷浜松病院　放射線部、[2]聖隷浜松病院　放射線科

O-1-093　拡散強調MRIと腎機能との相関；統計学的モデルを用いた初期経験

○山田謙太郎[1]、新本　　弘[1]、石切山拓也[2]、熊谷　裕生[2]、加地　辰美[1]、押尾　晃一[3]
[1]防衛医科大学校　放射線医学講座、[2]防衛医科大学校　腎臓内分泌内科、
[3]慶應義塾大学医学部　放射線診断科

O-1-094　Non-contrast MR Angiography Using 3D PC-VIPR for Renal Arteries in Renal Transplantation

○汪　　洋[1]、竹原　康雄[2]、石井　保夫[3]、杉山　将隆[1]、鈴木　孝尚[3]、大園誠一郎[3]、
那須　初子[1]、神谷　実佳[1]、山下　修平[1]、芳澤　暢子[1]、平井　　雪[1]、牛尾　貴輔[1]、
伊東　洋平[1]、兵頭　直子[1]、宇佐美　諭[1]、廣瀬　裕子[1]、若山　哲也[4]、Wieben Oliver[5]、
阪原　晴海[1]
[1]浜松医大医学部　放射線科、[2]浜松医大　放射線部、[3]浜松医大　泌尿器科、[4]GEHCJ、[5]Wisconsin大学

O-1-095　空間選択的IR pulseを併用した非造影MRIを用いた腎機能評価：腎皮髄境界明瞭化についての検討

○野田　靖文、伊東　克能、玉田　　勉、山本　　亮、八十川和哉、檜垣　　篤
川崎医科大学　放射線科（画像診断1）

O-1-096　Pulsed continuous arterial spin labeling MRIを用いた腎動脈到達時間と動脈到達時間補正腎血流量の測定

○清水　一浩[1]、小坂　信之[1]、藤原　康博[2]、松田　　豪[3]、土山　克樹[4]、大山　伸幸[4]、
山元　龍哉[1]、土田　龍郎[1]、木村　浩彦[1]
[1]福井大学医学部　放射線医学講座、[2]福井大学付属病院　放射線部、
[3]GEヘルスケア・ジャパン株式会社　研究開発部MR研究室、[4]福井大学医学部　泌尿器科学講座

1日目……第4会場　3F　源氏の間北

《脳-画像処理》　15:40〜16:30

座長：北垣　　一（島根大学医学部　放射線医学講座）

O-1-097　レビー小体型認知症の中脳におけるフラクタル次元解析の有用性；VSRAD advanceによる白質VBMとの相関

○中塚　智也[1]、工藤　秀康[1]、笠井ルミ子[1]、北村　範子[1]、粕谷　秀輔[1]、小田島正幸[1]、
榊原　隆次[2]、磯部　公一[1]、稲岡　　努[1]、寺田　一志[1]
[1]東邦大学佐倉病院　放射線科、[2]東邦大学佐倉病院　神経内科

O-1-098　Real-IR 3D T1-Weighted Black-Blood法を用いたVessel wallイメージングの検討

○森　美加[1]、小林　邦典[1]、宮崎　功[2]、大戸眞喜男[2]、木村　徳典[3]、五明　美穂[4]、
似鳥　俊明[4]
[1]杏林大学保健学部　診療放射線技術学科、[2]杏林大学医学部付属病院　放射線部、
[3]東芝メディカルシステムズ(株)、[4]杏林大学医学部　放射線医学教室

O-1-099　4D-PC法に基づく脳脊髄液の拍動性動態の時空間相関の可視化

○八ツ代　諭[1]、平山　晃大[2]、松前　光紀[2]、厚見　秀樹[2]、梶原　直[3]、
アブドゥラ　アフニザンファイザル[4]
[1]東海大学大学院工学研究科　情報理工学専攻、[2]東海大学医学部　脳神経外科、
[3]東海大学医学部付属病院　放射線技術科、
[4]Faculty of Computer Science and Information Systems, Universiti Teknologi Malaysia, Malaysia

O-1-100　患者体位の違いによる脳萎縮評価の基礎的検討

○岡　雅大、石川　剛
砂川市立病院

O-1-101　頭部の動きと信号収集タイミングによる臨床画像の変化；Multivane法

○五月女康作[1,2]、松本　浩史[1,3]、加藤　義明[4]、松下　明[1,4]、山海　嘉之[1,5]、松村　明[6]
[1]筑波大学　サイバニクス研究センター、[2]筑波大学大学院人間総合科学研究科、
[3]千葉大学医学部附属病院　放射線部、[4]亀田総合病院　医療技術部画像診断室、
[5]筑波大学　システム情報系、[6]筑波大学　医学医療系脳神経外科

1日目……第5会場　3F　源氏の間西

《水脂肪画像その他-脳》　9:30～10:10

座長：原田　雅史（徳島大学大学院ヘルスバイオサイエンス研究部　放射線科学分野）

O-1-102　Relationship between cortical thickness and serum cortisol levels in major depressive disorder

○渡邉　啓太[1]、掛田　伸吾[1]、Liu Xiaodan[1]、吉村　玲児[2]、阿部　修[3]、井手　智[1]、
香月あすか[2]、森谷　淳二[1]、中村　純[2]、興梠　征典[1]
[1]産業医科大学　放射線科、[2]産業医科大学　精神科、[3]日本大学　放射線科

O-1-103　T_1マップを利用したWhite matter attenuated inversion recovery（WAIR）画像検査法の提案

○林　則夫[1]、茂木　俊一[2]、長瀬　博之[3]、氏田　浩一[4]、小倉　明夫[1]、小倉　敏裕[1]、
島田　健裕[5]、対馬　義人[5]
[1]群馬県立県民健康科学大学　診療放射線学部、[2]育生会篠塚病院　放射線科、[3]前橋赤十字病院　放射線科部、
[4]群馬大学医学部附属病院　放射線部、[5]群馬大学大学院医学系研究科　放射線診断核医学

O-1-104　大脳白質の男女差の検討

○椎野　顯彦[1]、古賀　恒行[2]、中谷　仁[1]、谷垣　健二[3]、森川　茂廣[1]
[1]滋賀医科大学　分子神経科学研究センター　MR医学総合研究分野、
[2]滋賀医科大学　分子神経科学研究センター　神経難病診断学分野、[3]滋賀成人病センター研究所

O-1-105　DIR法による脳脊髄液/白質・灰白質抑制画像（WAIR・GAIR）－機種間での至適TIの検討

○茂木　俊一[1,2]、長瀬　博之[3]、林　則夫[4]、島田　健裕[2]、大森　重宏[5]、相原　芳昭[6]、
対馬　義人[2]
[1]篠塚病院　放射線科、[2]群馬大学大学院医学系研究科　放射線診断核医学分野、
[3]前橋赤十字病院　放射線診断科部、[4]群馬県立県民健康科学大学　診療放射線学部、
[5]黒沢病院　脳神経外科、[6]篠塚病院　精神・神経内科

1日目……第5会場　3F　源氏の間西

《シーケンス1》　10:10～10:50

座長：長縄　慎二（名古屋大学大学院医学系研究科　総合医学専攻高次医用科学講座量子医学分野）

O-1-106　小児脳における静音3D-T1強調シーケンスT1-PETRAの技術的検討

○村本　安武[1]、佐藤　公彦[1]、草切　孝貴[1]、鈴木　悠一[1]、筑丸　勝人[1]、村田　勝俊[2]、
相田　典子[3]
[1]神奈川県立こども医療センター　放射線技術科、[2]シーメンス・ジャパン株式会社、
[3]神奈川県立こども医療センター　放射線科

O-1-107　小児脳における静音3D-T1強調シーケンス、T1-PETRAの臨床的検討

○相田　典子[1]、野澤久美子[1]、藤井　裕太[1]、野村幸一郎[1]、佐藤　公彦[2]、草切　孝貴[2]、
村本　安武[2]、鈴木　悠一[2]、村田　勝俊[3]、Nielsen Matthew[3]
[1]神奈川県立こども医療センター　放射線科、[2]神奈川県立こども医療センター　放射線技術科、
[3]シーメンスジャパン

O-1-108　3D-FSE STIR画像による視神経の描出能向上の試み

○原田　邦明[1]、原田太以佑[2]、立花　美紀[1]、平田　洋介[3]、佐々木真理[2]
[1]株式会社日立メディコ　MRIシステム本部、
[2]岩手医科大学医歯薬総合研究所　超高磁場MRI診断・病態研究部門、[3]岩手医科大学附属病院　放射線部

O-1-109　presaturation pulseが画像コントラストに及ぼす影響

○愛多地康雄[1]、小林　正人[2]、塩原　　綾[1]、木藤　善浩[1]、田丸　尚道[1]
[1]信州大学医学部附属病院　放射線部、[2]長野市民病院　診療放射線科

1日目……第5会場　3F　源氏の間西

《肺-診断》　10:50～11:30

座長：栗原　泰之（聖路加国際病院　放射線科）

O-1-110　Respiration effects on Ultra-short TE (UTE) Pulmonary MR Imaging

○Aiming Lu[1]、宮崎美津恵[1]、梅田　匡朗[2]、油井　正生[2]、神山　久信[3]、大野　良治[4,5]
[1]Toshiba Medical Research Institute、[2]東芝メディカルシステムズ、
[3]神戸大学大学院医学研究科　内科系講座放射線医学分野放射線医学部門、
[4]神戸大学大学院医学研究科　先端生体医用画像研究センター、
[5]神戸大学大学院医学研究科　内科系講座放射線医学分野

O-1-111　3D UTEを用いた薄層胸部MRIによる肺及び縦隔病変評価能と間質性肺炎評価能に関する薄層CTとの比較検討

○大野　良治[1]、神山　久信[2]、Lu Aiming[3]、油井　正生[4]、宮崎美津恵[3]、吉川　　武[1,2]、
京谷　勉輔[5]、川光　秀昭[5]、杉村　和朗[2]
[1]神戸大学大学院医学研究科　先端生体医用画像研究センター、
[2]神戸大学大学院医学研究科　内科系講座放射線医学分野、[3]Toshiba Medical Research Institute、
[4]東芝メディカルシステムズ、[5]神戸大学医学部附属病院　放射線部

O-1-112　肺結節・腫瘤の同定・良悪性鑑別能に対するComputed High b-Value DWIの有用性の検討

○神山　久信[1]、大野　良治[1]、関　紳一郎[1]、西尾　瑞穂[1]、吉川　　武[1]、松本　純明[1]、
油井　正生[2]、上田　　優[3]、京谷　勉輔[3]、山形　　仁[2]、杉村　和朗[1]
[1]神戸大学　放射線科、[2]東芝メディカルシステムズ株式会社、[3]神戸大学付属病院　放射線部

O-1-113　Fast SE法によるDWIの非小細胞肺癌患者におけるN因子診断能の評価：EPI法によるDWI及びFDG-PET/CTとの対比

○大野　良治[1]、神山　久信[2]、葛西　由守[3]、油井　正生[3]、山形　仁[3]、吉川　武[1,2]、
京谷　勉輔[4]、川光　秀昭[4]、杉村　和朗[2]
[1]神戸大学大学院医学研究科　先端生体医用画像研究センター、
[2]神戸大学大学院医学研究科　内科系講座放射線医学分野、[3]東芝メディカルシステムズ、
[4]神戸大学医学部附属病院　放射線部

1日目……第5会場　3F　源氏の間西

《頭頸部》　11:30～12:00

座長：小玉　隆男（宮崎県立宮崎病院　放射線科）

O-1-114　外側半規管形成異常例における前庭内リンパ腔の大きさの検討

○長縄　慎二[1]、川井　恒[1]、曾根三千彦[2]、池田　充[3]
[1]名古屋大学医学部　放射線科、[2]名古屋大学医学部　耳鼻咽喉科、[3]名古屋大学医学部　保健学科

O-1-115　通常量Gd静注による内リンパ腔体積測定：撮影時間18分と8分の2種のプロトコルの比較

○大橋　俊夫[1]、加納　麻衣[1]、篠畑　隆一[1]、片桐　稔雄[1]、久野佳也夫[2]、長縄　慎二[3]
[1]総合上飯田第一病院　放射線科、[2]総合上飯田第一病院　耳鼻科、[3]名古屋大学医学部附属病院　放射線科

O-1-116　FLAIR IRパルス印加厚の検討

○平島　裕之
福岡大学筑紫病院　放射線部

1日目……第5会場　3F　源氏の間西

《肝臓-高速撮像》　13:30～14:10

座長：原留　弘樹（日本大学医学部　放射線医学系画像診断学分野）

O-1-117　高速パラレルイメージング（CAIPIRINHA）を併用した高速3D GRE法における撮像時間短縮の検討

○高橋　順士[1]、斎藤　聡[2]、辻　良憲[1]、林　達也[1]、福澤　圭[1]、平本真理子[1]、
多賀谷菜穂美[1]
[1]国家公務員共済組合連合会虎の門病院　放射線部、[2]国家公務員共済組合連合会虎の門病院　肝臓センター

O-1-118　3D-g-factor mapを用いたCAIPIRINHAの最適化

○佐川　肇[1]、藤原　康博[1]、松下　達彦[1]、長尾　泰輔[1]、村田　勝俊[2]、中川　政幸[1]、
岡田　知久[3]、東村　享治[1]
[1]京都大学医学部附属病院　放射線部、[2]シーメンス・ジャパン株式会社、
[3]京都大学医学部附属病院　放射線診断科

O-1-119　体幹部におけるラジアルスキャン（RADAR）併用呼吸同期法を用いた撮像法の検討

○西村　祥循、高橋　徹、黒瀬　厚成、蘭牟田　治、市川　太郎
日本医科大学武蔵小杉病院　放射線科

O-1-120　PROPELLER法における折り返しアーチファクトの基礎的検討

○加藤　広士、阿比留健太郎、三坂　恭一
国家公務員共済組合連合会新別府病院　放射線科

1日目……第5会場　3F　源氏の間西

《CEST》　14:10～14:50

座長：吉浦　　敬（鹿児島大学大学院医歯学総合研究科　放射線診断治療学）

O-1-121　腰椎椎間板のglycosaminoglycan CESTにおける飽和パルスの印加時間が及ぼす影響

○和田　達弘[1]、栂尾　　理[2]、徳永　千晶[1]、小林　幸次[1]
[1]九州大学病院　医療技術部放射線部門、[2]九州大学大学院医学研究院　臨床放射線科学分野

O-1-122　CESTイメージングによる腰椎椎間板内グリコサミノグリカンの定量的評価：T1-rhoとの比較

○栂尾　　理[1]、樋渡　昭雄[1]、和田　達弘[2]、山下　孝二[1]、菊地　一史[1]、徳永　千晶[2]、
鈴木由里子[3]、本田　　浩[1]
[1]九州大学大学院医学研究院　臨床放射線科学分野、[2]九州大学病院　医療技術部放射線部門、
[3]フィリップスエレクトロニクスジャパン

O-1-123　温度感受性リポソームを用いたCEST MRI用プローブによる化学シフトの制御に関する検討

○丸山　修紀、木村　敦臣、上田　淳平、齋藤　茂芳、村瀬　研也
大阪大学大学院医学系研究科　保健学専攻

O-1-124　MT効果の非対称性によるCASL法推定値の変化を利用したラット虚血領域の評価

○中村　和浩、河村　純子、近藤　　靖、豊嶋　英仁、宮田　　元、木下　俊文
秋田県立脳血管研究センター

1日目……第5会場　3F　源氏の間西

《PET-MRI1》　14:50～15:20

座長：伊藤　　浩（福島県立医科大学　ふくしま国際医療科学センター　先端臨床研究センター）

O-1-125　ハイブリッド型PET/MRの現状と将来展望 －当施設の初期経験をもとに－

○渡邊　祐司[1]、亀井僚太郎[2]、鷺山　幸二[2]、馬場　眞吾[2]、磯田　拓郎[2]、栂尾　　理[2]、
長尾　充展[1]、川波　　哲[1]、西江　昭弘[2]、高山　幸久[3]、武村　　濃[4]、新山　大樹[4]、
本田　　浩[2]
[1]九州大学大学院医学研究院　分子イメージング・診断学講座、
[2]九州大学大学院医学研究院　臨床放射線科学分野、
[3]九州大学大学院医学研究院　放射線医療情報・ネットワーク講座、
[4]株式会社フィリップスエレクトロニクスジャパンヘルスケア事業部

O-1-126　ハイブリッド型PET/MRにおけるMR吸収補正マップに関する検討

○鷺山　幸二[1]、渡邊　祐司[2]、亀井僚太郎[1]、馬場　眞吾[1]、磯田　拓郎[1]、栂尾　　理[1]、
長尾　充展[2]、川波　　哲[2]、西江　昭弘[1]、高山　幸久[3]、武村　　濃[4]、新山　大樹[4]、
本田　　浩[1]
[1]九州大学大学院医学研究院　臨床放射線科学分野、
[2]九州大学大学院医学研究院　分子イメージング・診断学講座、
[3]九州大学大学院医学研究院　放射線医療情報・ネットワーク講座、
[4]株式会社フィリップスエレクトロニクスジャパン　ヘルスケア事業部

O-1-127　ハイブリッド型PET/MRを用いた腫瘍イメージング：最適MRシークエンスおよびプロトコールの検討

○鷺山　幸二[1]、渡邊　祐司[2]、亀井僚太郎[1]、馬場　眞吾[1]、磯田　拓郎[1]、栂尾　　理[1]、
長尾　充展[2]、川波　　哲[2]、西江　昭弘[1]、高山　幸久[3]、武村　　濃[4]、新山　大樹[4]、
本田　　浩[1]
[1]九州大学大学院医学研究院　臨床放射線科学分野、
[2]九州大学大学院医学研究院　分子イメージング・診断学講座、
[3]九州大学大学院医学研究院　放射線医療情報・ネットワーク講座、
[4]株式会社フィリップスエレクトロニクスジャパン　ヘルスケア事業部

1日目……第5会場　3F　源氏の間西

《PET-MRI2》　15:20～15:50

座長：久保　　均（福島県立医科大学　ふくしま国際医療科学センター　先端臨床研究センター）

O-1-128　ハイブリッド型PET/MRにおける基礎性能検討の報告

○武村　　濃[1]、新山　大樹[1]、中川　　太[1]、渡邊　祐司[2]、鷺山　幸二[2,3]、亀井僚太郎[2,3]、
本田　　浩[3]
[1]株式会社フィリップスエレクトロニクスジャパン　ヘルスケア事業部、
[2]九州大学大学院医学部研究医院　臨床放射線科学分野分子イメージング・診断学講座、
[3]九州大学大学院医学部研究医院　臨床放射線科学分野

O-1-129　定位固定外部放射線源を用いたPET/MRI減弱補正法（FixER法）：線源位置の影響の解析

○川口　拓之[1]、平野　祥之[1]、カーショー　ジェフ[1]、吉田　英治[1]、白石　貴博[1,2]、菅　　幹生[3,4]、
小畠　隆行[1,2]、伊藤　　浩[1]、山谷　泰賀[1]
[1]放射線医学総合研究所　分子イメージング研究センター、
[2]放射線医学総合研究所　重粒子医科学センター病院、[3]千葉大学　フロンティア医工学センター、
[4]千葉大学大学院工学研究科

O-1-130　PET/MRI－体型検出器の開発：カーボン製シールドボックスのMRIへの影響評価

○清水　浩大[1]、菅　　幹生[1,2]、錦戸　文彦[2]、中島　　巌[3]、川畑　義彦[3]、栗林　秀人[4]、
山谷　泰賀[1,2]、小畠　隆行[2]
[1]千葉大学大学院工学研究科　人工システム科学専攻メディカルシステムコース、[2]放射線医学総合研究所、
[3]高島製作所株式会社、[4]シーメンス・ジャパン株式会社

1日目……第5会場　3F　源氏の間西

《心臓1》　15:50～16:40

座長　佐久間　肇（三重大学大学院医学研究科　放射線医学教室）

O-1-131　高度石灰化症例における冠動脈MRAの有用性

○天沼　　誠[1]、松谷　英幸[2]、関根　貴子[2]、近藤　　武[3]、新井　雄大[2]、森田ひとみ[2]、
高柳　友也[2]、佐野　始也[2]、石坂　和真[2]、高瀬　真一[4]
[1]高瀬クリニック　放射線科、[2]高瀬クリニック　放射線部、[3]三好中央病院　循環器内科、
[4]高瀬クリニック　循環器内科

O-1-132　小児冠動脈撮像におけるLinear収集を用いたT1-VISTAの初期経験

○藤井　昭太[1]、松本　浩史[1]、武村　　濃[2]、江畑　亮太[3]、本折　　健[4]、桝田　喜正[1]、
宇野　　隆[1,4]
[1]千葉大学医学部附属病院　放射線部、[2]フィリップスエレクトロニクスジャパン、
[3]千葉大学医学部附属病院　小児科、[4]千葉大学医学部附属病院　放射線科

O-1-133　心臓ドックにおける冠動脈MRA描出能の検討 － 1.5Tと3Tの比較－

○竜　由香梨、野田誠一郎、豊成　信幸、片平　和博
国家公務員共済組合連合会熊本中央病院

O-1-134　心筋におけるIVIM imagingの基礎的検討

○中村　智哉[1]、中谷　香澄[1]、梶原　　直[1]、渋川　周平[1]、荻野　徹男[2]、小原　　真[2]、
室　伊三男[1]
[1]東海大学医学部付属病院　診療技術部放射線技術科、[2]フィリップスエレクトロニクスジャパン

O-1-135　2次モーメント補正型勾配パルスを用いた心筋拡散強調画像法

○荻野　徹男[1,2]、中村　智哉[3]、宮地　利明[2]、Van Cauteren Marc[4]、今井　　裕[5]
[1]株式会社フィリップスエレクトロニクスジャパン、[2]金沢大学大学院医学系研究科　保険学専攻、
[3]東海大学医学部付属病院　放射線技術科、[4]Philips Healthcare, LTD、[5]東海大学医学部

2日目……第2会場　3F　源氏の間東

《拡散-技術》　9:30～10:20

座長：宮地　利明（金沢大学医薬保健研究域　保健学系）

O-2-136　Diffusion tensor imagingにおけるmulti-band factorが及ぼす影響の検討

○野尻　龍二[1]、鶴島　康晃[1]、鎌田　夕香[1]、三原　嵩大[1]、堀　　正明[2]、村田　勝俊[3]
[1]健診会東京メディカルクリニック　放射線科、[2]順天堂大学医学部附属順天堂医院　放射線科、
[3]シーメンス・ジャパン株式会社　イメージ＆セラピー事業本部　リサーチ＆コラボレーション部

O-2-137　多スライス同時励起Slice accelerated DWIにおける頭部ADC値の評価

○池野　寛康[1]、阿部　貴之[2]、中川　稔章[1]、浦野　雅史[1]
[1]京都府立医科大学附属病院　放射線部、[2]シーメンスジャパン株式会社　リサーチ＆コラボレーション部

O-2-138　局所選択励起技術を利用した拡散強調画像における解像度特性の基礎的検討

○松澤　克哉、小島　慎也、平田　政己、太田　慎史、鳥居　伸也、鈴木　　勝、田中　　功、
上野　惠子
東京女子医科大学東医療センター　放射線科

O-2-139　FOCUSを用いたVim核同定の試み：本態性振戦に対する経頭蓋MRガイド下集束超音波視床破壊術の応用に向けて

○堀　　大樹[1]、山口　敏雄[2]、阿部　圭市[3]、村上　陽子[1]、吉原　尚志[2]、村垣　善浩[4]、
平　　孝臣[4]
[1]新百合ヶ丘総合病院　診療放射線科、[2]新百合ヶ丘総合病院　放射線診断科、
[3]新百合ヶ丘総合病院　脳神経外科、[4]東京女子医科大学病院　脳神経外科

O-2-140　局所励起法を用いた拡散強調画像のゆがみ低減へのこころみ：眼窩－傍鞍部での初期検討

○森　　暢幸、山崎　　良、日浦　之和、三田　裕樹、中村　匡希、小田　晃義、西岡　真美、
野間　恵之
天理よろづ相談所病院　放射線部

2日目……第2会場　3F　源氏の間東

《拡散-基礎1》　10:20～11:20

座長：増谷　佳孝（広島市立大学大学院情報科学研究科）

O-2-141　7T MRIによる骨格筋の高分解能拡散イメージング

○畑　純一[1,2]、小牧　裕司[1,2]、関　布美子[1,2]、疋島　啓吾[3]、井上　貴史[2]、藤吉　兼浩[1]、
中村　雅也[1]、岡野　栄之[1]
[1]慶應義塾大学医学部、[2]実験動物中央研究所、[3]沖縄科学技術大学院大学

O-2-142　甲状腺眼症における外眼筋の拡散能：DSDE-TFE法を用いた検討

○樋渡　昭雄[1]、栂尾　理[1]、山下　孝二[1]、菊地　一史[1]、小原　真[2]、本田　浩[1]
[1]九州大学　臨床放射線科学、[2]フィリップスメディカルシステムズ株式会社

O-2-143　正中神経を標的とした拡散テンソル画像の撮像条件についての基礎的検討一報

○曽川　将宏[1]、戸澤　光行[1]、中澤　博行[1]、稲岡　努[2]、寺田　一志[2]
[1]東邦大学医療センター佐倉病院　中央放射線部、[2]東邦大学医療センター佐倉病院　放射線科

O-2-144　正中神経を標的とした拡散テンソル画像撮像条件についての基礎的検討二報

○曽川　将宏[1]、戸澤　光行[1]、中澤　博行[1]、稲岡　努[2]、寺田　一志[2]
[1]東邦大学医療センター佐倉病院、[2]東邦大学医療センター佐倉病院　放射線科

O-2-145　Readout segmented-EPIで得られるADC値について：single shot-EPIとの比較

○有谷　航[1]、高橋　弘[1]、萩原　雄三[1]、江口　幸民[1]、平山　千恵[2]
[1]浜松医療センター　診療支援部診療放射線技術科、
[2]シーメンス・ジャパン株式会社　カスタマーサービス事業本部アプリケーション部

O-2-146　静音化Readout segmented EPI（rs-EPI；RESOLVE）の騒音およびapparent diffusion coefficient（ADC）測定

○岩田　康平[1]、櫻井　康雄[1]、長縄　慎二[2]、川井　恒[2]、石橋　一都[1]、河村美奈子[1]、
榊原　勝浩[1]、松岡　祐樹[1]、卜蔵　公紀[1]、安藤　康生[1]、小西伊佐実[1]、米田　和夫[1]、
丸山　克也[3]、Grodzki David M.[4]
[1]名古屋大学医学部附属病院　医療技術部放射線部門、[2]名古屋大学医学部附属病院　放射線科、
[3]シーメンス・ジャパン株式会社、[4]Siemens AG

2日目……第2会場　3F　源氏の間東

《大血管-flow》　11:20～12:20

座長：松永　尚文（山口大学大学院医学系研究科　放射線医学分野）

O-2-147　心大血管の4D PCA

○高橋　護[1]、竹原　康雄[2]、遠山　典宏[1]、一条　勝利[1]、藤崎　賢二[3]、永峰　岳樹[3]、
天野　智康[3]、福間由紀子[4]、奥秋　知幸[4]、阪原　晴海[5]
[1]聖隷三方原病院　放射線科、[2]浜松医科附属病院　放射線部、[3]聖隷三方原病院　画、
[4]Philips Electronics Japan, Ltd、[5]浜松医科大学　放射線科

O-2-148　Quantification of aortic regurgitation using velocity-encoded MRI：Which level should be targeted?

○稲毛　章郎[1]、水野　直和[2]、杉岡　翔[2]
[1]榊原記念病院　小児循環器科、[2]榊原記念病院　放射線科

O-2-149　腹部大動脈の異常な血行動態は動脈硬化性変化と関連する

○杉山　将隆[1]、竹原　康雄[1]、汪　　洋[1]、Alley Marcus[2]、那須　初子[1]、山下　修平[1]、
神谷　実佳[1]、牛尾　貴輔[1]、芳澤　暢子[1]、平井　　雪[1]、伊東　洋平[1]、兵頭　直子[1]、
宇佐美　諭[1]、廣瀬　裕子[1]、大石　直樹[1]、川手　政徳[1]、土井　龍典[1]、吉田　光孝[1]、
若山　哲也[3]、阪原　晴海[1]
[1]浜松医大　放射線医学教室、[2]スタンフォード大学医学部　放射線科、[3]GEHCJ

O-2-150　非造影下肢MR－Angiography法の画質改善における基礎的検討

○藤本　綾子、小川　　武、櫻井　勝則、兵藤　康弘
国家公務員共済組合連合会舞鶴共済病院

O-2-151　上腹部MRAにおけるGRASE（Gradient and Spin Echo）-VISTA（Volume ISotropic Tse Acquisition）GRAVIAの検討

○池田　良弘、吉丸　大輔、濱田　雄貴
東京女子医科大学八千代医療センター　画像検査室

O-2-152　Quality assessment of rapid non-contrast enhanced MRA with compressed sensing and parallel imaging

○本杉宇太郎[1]、竹井　直行[2]、Kevin King[3]、James Holmes[3]、Kang Wang[3]、Scott Reeder[1]
[1]ウィスコンシン大学　放射線科、[2]GEヘルスケア　研究開発部MR研究室、
[3]GEヘルスケア　Global Applications and Workflow

2日目……第2会場　3F　源氏の間東

《fMRI-知覚》　13:40～14:20

座長：樋口　敏宏（明治国際医療大学　脳神経外科学）

O-2-153　Functional MRIを用いた嚥下運動の賦活化部位の検討

○勝浦　尭之[1]、安藤久美子[1]、若田　ゆき[1]、石藏　礼一[1]、廣田　省三[1]、野崎　園子[2]、
芳川　浩男[2]
[1]兵庫医科大学病院　放射線科、[2]兵庫医科大学病院　神経内科

O-2-154　慢性期運動器不安定症患者に対する歩行訓練におけるresting state functional MRIの変化

○松下　　明[1,2]、五月女康作[1,2]、中井　　啓[2]、河本　浩明[1]、江口　　清[3]、山海　嘉之[1,4]、
松村　　明[2]
[1]筑波大学　サイバニクス研究センター、[2]筑波大学　脳神経外科、[3]筑波大学　リハビリテーション部、
[4]筑波大学　システム情報系

O-2-155　脳のデフォルト・モード・ネットワークと認知機能の関連について

○長村　晶生[1]、礒田　治夫[2]、飯高　哲也[3]、バガリナオ　エピファニオ[2]
[1]名古屋大学大学院医学系研究科　医療技術学専攻医用量子科学分野、
[2]名古屋大学　脳とこころの研究センター、[3]名古屋大学大学院医学系研究科　精神生物学

O-2-156　認知処理切り替え機能を検査する臨床fMRIの研究

○吉田　旭宏[1]、山本　　遼[1]、小林　真介[2]、法山　智顕[3]、中井　敏晴[4]、國見　充展[4]、
礒田　治夫[5]
[1]名古屋大学医学部保健学科　放射線技術科学専攻、[2]名古屋大学医学部附属病院　放射線部、
[3]福山医療センター　放射線科、[4]国立長寿医療研究センター　神経情報画像開発研究室、
[5]名古屋大学　脳とこころの研究センター

2日目……第2会場　3F　源氏の間東

《fMRI-疾患》　14:20～15:00

座長：田中　忠蔵（洛和ヴィライリオス）

O-2-157　統合失調症患者のresting state fMRIにおけるdefault mode networkの検討

○船越　康宏[1,2]、原田　雅史[3]、岸田　弥奈[4]、山内　千明[1]
[1]徳島大学大学院保健科学教育部　保健学専攻医用情報科学領域、[2]徳島健生病院、
[3]徳島大学大学院ヘルスバイオサイエンス研究部　医用情報科学講座、
[4]徳島大学大学院医科学教育学部　医科学専攻

O-2-158　統合失調症における安静時脳ネットワーク研究 －resting state fMRI研究－

○福永　雅喜[1]、橋本　亮太[2,3]、大井　一高[3]、渡邊　嘉之[4]、山森　英長[3,5]、藤本美智子[3]、
安田　由華[3]、武田　雅俊[3]
[1]生理学研究所　心理生理学、[2]大阪大学大学院　連合小児発達学研究科、[3]大阪大学大学院　精神医学、
[4]大阪大学大学院　放射線医学、[5]大阪大学大学院　分子精神神経学

O-2-159　自閉症患者におけるresting state functional MRIの検討

○岸田　弥奈[1]、原田　雅史[2]、船越　康宏[3]、山内　千明[3]
[1]徳島大学大学院医科学教育学部　医科学専攻、
[2]徳島大学大学院ヘルスバイオサイエンス研究部　医用情報科学講座、
[3]徳島大学大学院保健科学教育部　保健学専攻医用情報科学領域

O-2-160　繰り返し行ったfMRI検査による脳疾患患者と正常ボランティアとの賦活の比較

○箕浦　　奨[1]、西畑　朋貴[1]、鈴木　智明[1]、大野　輝久[1]、桑原　　巧[1]、種井　隆文[3]、
竹林　成典[3]、中原　紀元[3]、中根　正人[2]、中村　元俊[2]
[1]名古屋セントラル病院　放射線室、[2]名古屋セントラル病院　放射線科、
[3]名古屋セントラル病院　脳神経外科

2日目……第2会場　3F　源氏の間東

≪fMRI-基礎≫　15:00～15:50

座長：福永　雅喜（生理学研究所　心理生理学研究部門）

O-2-161　balanced Steady-State Free Precession法を用いたBOLD信号の検討

○石原　良祐[1]、小牧　裕司[1,2]、矢野竜太朗[1]、関　布美子[1,2]、疋島　啓吾[3]、八木　一夫[4]、
岡野　栄之[1]
[1]慶應義塾大学大学院医学研究科　生理学教室、[2]実験動物中央研究所、[3]沖縄科学技術大学院大学、
[4]首都大学東京　健康福祉学部放射線学科

O-2-162　Prospective motion correctionを用いた高解像度fMRI：頭部動きの検討

○黄田　育宏[1,2]、上口　貴志[1,2]、松岡雄一郎[1,2]、劉　　国相[1,2]、吉岡　芳親[1,2,3]、田口　隆久[1,2]
[1]情報通信研究機構脳情報通信融合研究センター（CiNet）　脳機能計測研究室、
[2]大阪大学大学院　生命機能研究科、[3]大阪大学免疫学フロンティア研究センター

O-2-163　超薄型フレキシブル刺激電極を用いたラットの運動野電気刺激によるfMRI

○キム　ドンミン[1,2]、陳　　揚[1]、Reuveny Amir[1,2]、関谷　　毅[1,2,3]、染谷　隆夫[1,2]、関野　正樹[1,2]
[1]東京大学工学系研究科、[2]JST ERATO染谷生体調和エレクトロニクスプロジェクト、
[3]大阪大学産業科学研究所

O-2-164　仮想灸刺激に伴う脳活動変化の検討

○村瀬　智一[1]、梅田　雅宏[2]、福永　雅喜[3]、渡邉　康晴[2]、樋口　敏宏[1]
[1]明治国際医療大学　脳神経外科、[2]明治国際医療大学　医療情報学、[3]生理学研究所　心理生理学

O-2-165　fMRIに基づくグリーンレーザーを用いたアロディニア特異的な痛み応答の解析

○杠　　直哉[1]、吉永　壮佐[1]、平金　　真[1]、木村　一成[1]、岩本　成人[1]、佐藤　博司[2]、
藤川　昭彦[3]、高橋　正泰[4]、寺沢　宏明[1]
[1]熊本大学大学院生命科学研究部　構造生命イメージング、
[2]ブルカー・バイオスピン株式会社　アプリケーション部、
[3]アステラス製薬　トランスレーショナルサイエンス研究所、[4]アステラス製薬　神経科学研究ユニット

2日目……第2会場　3F　源氏の間東

≪骨関節-T1ρとCEST≫　15:50～16:40

座長：濱田　英敏（大阪大学大学院医学系研究科　器官制御外科学(整形外科)）

O-2-166　Comparison of pre and post-operative Biochemical MRI cartilage imaging in FAI patients

○後藤　　一[1]、前田　降樹[1]、橋本　慎吾[2]、青山　信和[1]、杉村　和朗[1]
[1]神戸大学医学部附属病院　放射線科、[2]神戸大学医学部附属病院　整形外科

O-2-167　ブタ損傷半月板におけるT1rho値と組織学的所見の比較・検討

○中川　裕介[1]、宗田　　大[1]、近藤　伸平[1]、長田　　剛[2]、木内　信司[3]、田渕　　隆[3]、
古賀　英之[1]、関矢　一郎[4]
[1]東京医科歯科大学大学院　運動器外科学分野、[2]ザイオソフト株式会社、[3]八重洲メディカルクリニック、
[4]東京医科歯科大学　再生医療研究センター

O-2-168　ブタ正常半月板におけるT1rho値・T2値と組織・生化学所見との比較

○中川　裕介[1]、宗田　　大[1]、近藤　伸平[1]、長田　　剛[2]、木内　信司[3]、田渕　　隆[3]、
市野瀬志津子[4]、古賀　英之[1]、関矢　一郎[5]
[1]東京医科歯科大学大学院　運動器外科学分野、[2]ザイオソフト株式会社、[3]八重洲クリニック、
[4]東京医科歯科大学　医歯学研究支援センター、[5]東京医科歯科大学　再生医療研究センター

O-2-169　gag-CESTにおける血流の影響

○青木　孝子[1]、川口　拓之[2]、渡部　進一[3]、采沢　大志[3]、栗田　京助[3]、ニールセン　マシュー[4]、
新津　　守[1]
[1]埼玉医科大学　放射線科、[2]放射線医学総合研究所　分子イメージング研究センター、
[3]埼玉医科大学病院　放射線技術部、[4]シーメンス・ジャパン株式会社

O-2-170　2D gag-CESTにおける撮像パラメータ（ショット数）の検討

○渡辺　嵩広[1]、青木　孝子[2]、栗田　京助[1]、橋本利恵子[1]、Nielsen Matthew[3]、新津　　守[2]
[1]埼玉医科大学病院　中央放射線部、[2]埼玉医科大学病院　放射線科、[3]シーメンス・ジャパン株式会社

2日目……第3会場　3F　源氏の間南

≪磁化率画像1≫　9:30～10:30

座長：工藤　與亮（北海道大学病院　放射線診断科）

O-2-171　MEDI法によるQSMにおける至適撮像方法および貧困灌流描出の初期検討

○豊嶋　英仁、中村　和浩、茨木　正信、高橋　一広、木下　俊文
秋田県立脳血管研究センター　放射線科診療部

O-2-172　拡散強調像に基づく新たな脳内鉄定量法の開発

○藤原　俊朗[1,2]、Lynn Uhrig[2,3]、Alexis Amadon[2]、Bechir Jarraya[2,3,4]、Le Bihan Denis[2]
[1]岩手医科大学医学部　脳神経外科学講座、
[2]フランス原子力庁　サクレー地区　超高磁場MRI研究センターニューロスピン、
[3]フランス国立保健医学研究機構、[4]ベルサイユ大学フォッシュ病院　脳神経外科

O-2-173　Stripe sign of precentral gyri in amyotrophic lateral sclerosis : a novel finding on PADRE

○掛田　伸吾[1]、米田　哲也[2]、宮田　真理[1]、井手　　智[1]、渡邉　啓太[1]、村上　　優[1]、
小笠原　篤[1]、森谷　淳二[1]、二ツ矢浩一郎[1]、興梠　征典[1]
[1]産業医科大学　放射線科、[2]熊本大学医学部　保健学科

O-2-174　アルツハイマー病における大脳皮質の位相差強調画像による評価

○東　美菜子[1]、平井　俊範[1]、井料　保彦[1]、立石真知子[1]、北島　美香[1]、山下　康行[1]、
橋本　　衛[2]、池田　　学[2]、米田　哲也[3]
[1]熊本大学大学院　放射線診断学分野、[2]熊本大学大学院　精神神経学分野、[3]熊本大学　保健学科

O-2-175　Identification of Heschl's gyrus on phase difference enhanced imaging

○井手　　智[1]、掛田　伸吾[1]、米田　哲也[2]、渡邉　啓太[1]、二ツ矢浩一郎[1]、村上　　優[1]、
小笠原　篤[1]、森谷　淳二[1]、大成　宜弘[1]、興梠　征典[1]
[1]産業医科大学　放射線科、[2]熊本大学医学部　保健学科

O-2-176　パーキンソン病Yahr分類による神経メラニン画像の黒質評価

○徳山　武一、福山　博幸、中田　安浩、柳下　　章、佐藤　　浩
東京都立神経病院　神経放射線科

2日目……第3会場　3F　源氏の間南

≪磁化率画像2≫　　10:30～11:10

座長：米田　哲也（熊本大学大学院生命科学研究部　医療技術科学講座）

O-2-177　3テスラMRIにおける定量的磁化率マッピングの初期経験

○日野田卓也[1]、伏見　育崇[1]、岡田　知久[1]、山本　　憲[1]、金柿　光憲[1]、岡田　　務[1]、
坂本　　亮[1]、Taha Mehemed[1]、中島　　諭[1]、山田　浩史[1]、奥知　左智[1]、柿木　崇秀[1]、
坂田　昭彦[1]、百々　俊樹[1]、大久保豪祐[1]、山内　盛敬[1]、藤本　晃司[1]、木戸　　晶[1]、
坂下　尚孝[2]、富樫かおり[1]
[1]京都大学大学院医学研究科　放射線医学講座、[2]東芝メディカルシステムズ株式会社

O-2-178　1.5Tにおける脳内鉄分布の画像化

○三森　文行、渡邉　英宏、高屋　展宏
国立環境研究所

O-2-179　脳海綿状血管腫における定量的磁化率マッピングの初期経験

○伏見　育崇、岡田　知久、山本　　憲、金柿　光憲、岡田　　務、坂本　　亮、日野田卓也、
Taha Mehemed、中島　　諭、奥知　左智、山田　浩史、柿木　崇秀、坂田　昭彦、
百々　俊樹、大久保豪祐、山内　盛敬、山本　貴之、富樫かおり
京都大学大学院医学研究科　放射線医学講座

O-2-180　QSM：MEDI法による解析　神経変性疾患診断への応用

○若山　季樹[1,3]、井田　正博[1]、村田　勝俊[2]、漆畑　勇太[2]、斉藤　健二[1]、植田　貴司[1]、
堀内　　彰[1]、新井　和樹[1]、山下　　明[1]
[1]公益財団法人東京都保健医療公社荏原病院　放射線科、
[2]シーメンス・ジャパン株式会社　イメージング＆セラピー事業本部リサーチ＆コラボレーション部、
[3]首都大学東京大学院人間健康科学研究科　放射線科学域

2日目……第３会場　3F　源氏の間南

≪造影剤-脳≫　11:10～11:50

座長：平井　俊範（熊本大学大学院生命科学研究部　放射線診断学分野）

O-2-181　Gd造影剤ファントムを用いたQuantitative susceptibility mapping（QSM）の定量性に関する検討

○長尾　泰輔[1]、伏見　育崇[2]、岡田　知久[2]、金澤　裕樹[2]、松下　達彦[1]、藤原　康博[1]、
佐川　　肇[1]、東村　亨治[1]、富樫かおり[2]
[1]京都大学医学部附属病院　放射線部、[2]京都大学医学研究科　放射線医学講座（画像診断学・核医学）

O-2-182　マクロ環型造影剤Gd-DOTA使用患者では、ガドリニウム沈着による小脳歯状核のT1高信号化は起こらない

○池上　　匡、萩原　浩明、田山　芳史、金野　義紀
横浜南共済病院　放射線科

O-2-183　Gd造影JET併用IR法による後頭蓋窩転移性脳腫瘍の描出能の検討 －3D-GRE法との比較－

○新谷　優二[1]、山本　晃義[1,2]、的場　博輝[1]、内山　大治[1]、吉田　成吾[1,2]、鵜殿　弘貴[2]、
中村　克己[3]、宮崎美津恵[4]、麻生　朝香[5]
[1]社会医療法人共愛会戸畑共立病院　画像診断センター、[2]社会医療法人共愛会戸畑共立病院　脳神経外科、
[3]医療法人陽光会光中央病院、[4]東芝メディカルシステムリサーチ・アメリカ社、
[5]東芝メディカルシステムズ株式会社

O-2-184　横緩和時間の酸素濃度依存性

○荻子　仁泰[1]、高野　陽介[2]、横浜　拓実[3]、山本　　徹[4]
[1]国立病院機構北海道医療センター　放射線科・臨床研究部、[2]北海道大学大学院保健科学院　保健科学専攻、
[3]社会医療法人恵佑会札幌病院　放射線科、[4]北海道大学大学院保健科学研究院　医用生体理工学分野

2日目……第３会場　3F　源氏の間南

≪肝臓-評価≫　13:40～14:30

座長：村上　卓道（近畿大学医学部　放射線診断学教室）

O-2-185　1.5T装置における肝臓領域の ^{1}H-MR Spectroscopyの有用性～鉄の影響を考慮したMRSとDIXON法の脂肪定量の比較

○辻　　良憲[1]、高橋　順士[1]、林　　達也[1]、福澤　　圭[1]、多賀谷菜穂美[1]、平本真理子[1]、
田野　政勝[1]、斎藤　　聡[2]
[1]国家公務員共済組合連合会虎の門病院　放射線部、[2]国家公務員共済組合連合会虎の門病院　肝臓センター

O-2-186　肝臓T2＊値測定法の比較

○服部　尚史[1]、五味　達哉[2]、中野　晃枝[1]、古賀　剛輝[1]、柏崎　正壮[1]、杉山　三紀[2]、
長谷川　誠[2]、長基　雅司[2]、関口　隆三[2]
[1]東邦大学医療センター大橋病院　放射線部、[2]東邦大学医療センター大橋病院　放射線科

O-2-187　Stretched version Adiabatic Spin lockパルスによるT1rho肝機能評価

○奥秋　知幸[1]、高山　幸久[2]、西江　昭弘[3]、本田　　浩[3]、小原　　真[4]、荻野　徹男[4]、
Van Cauteren Marc[1]
[1]Philips Healthcare AsiaPacific、[2]九州大学医学研究院　分子イメージング・診断学、
[3]九州大学医学研究院　臨床放射線科学、[4]フィリップスエレクトロニクスジャパン

O-2-188　肝細胞相画像の造影率を用いた残肝機能の術前評価

○松島　　秀[1]、佐藤　洋造[1]、山浦　秀和[1]、加藤　弥菜[1]、川田　紘資[1]、村田　慎一[1]、
紀ノ定保臣[2]、恵良　聖一[3]、米澤　祐司[1]、小倉　弘之[1]、稲葉　吉隆[1]
[1]愛知県がんセンター中央病院　放射線診断・IVR部、[2]岐阜大学大学院医学系研究科　医療情報学、
[3]岐阜大学大学院医学系研究科　分子生理学

O-2-189　ガドキセト酸ナトリウム造影剤を用いたT1値変化によるHepatocyte Fractionおよび肝機能評価

○奥秋　知幸[1]、森田　康祐[2]、浪本　智弘[3]、山下　康行[1,3]、Van Cauteren Marc[1]
[1]Philips Healthcare AsiaPacific、[2]熊本大学医学部附属病院　中央放射線部、
[3]熊本大学医学部附属病院　画像診断・治療科

2日目……第3会場　3F　源氏の間南

≪骨格筋≫　　14:30～15:10

座長：丸山　克也（シーメンス・ジャパン株式会社　イメージング＆セラピー事業本部）

O-2-190　locomotive syndromeを視野に入れた筋のコンディション評価法

○木村　啓作[1]、渡邉　康晴[2]、梅田　雅宏[2]、樋口　敏宏[3]
[1]明治国際医療大学鍼灸学科　保健・老年鍼灸学講座、[2]明治国際医療大学　医療情報学、
[3]明治国際医療大学　脳神経外科

O-2-191　DTIを用いた前脛骨筋fiber tracking －筋線維走行描画による羽状筋の立体構造解析－

○新川　翔太[1]、八木　一夫[1]、畑　　純一[2]、遠藤　和樹[1]
[1]首都大学東京大学院人間健康科学研究科　放射線科学域、[2]慶應義塾大学医学部

O-2-192　下腿筋BOLDイメージにおいてextrapolated TEを用いたblood volumeの評価

○京谷　勉輔[1,4]、西井　達矢[2]、原田　雅史[3]、西山　甲野[4]、川光　秀昭[4]、河野　　淳[2]、
久保　　均[5]、高橋　　哲[2]、杉村　和朗[2]
[1]徳島大学大学院医科学教育部　放射線科学分野、[2]神戸大学医学部付属病院　放射線科、
[3]徳島大学大学院ヘルスバイオサイエンス研究部　画像情報医科学分野、
[4]神戸大学医学部付属病院　放射線部、[5]福島県立医科大学　先端臨床研究センター

O-2-193　肥満は筋のeigenvaluesを低下させる

○渡邉　康晴[1]、木村　啓作[2]、梅田　雅宏[1]、河合　裕子[1]、村瀬　智一[3]、樋口　敏宏[3]
[1]明治国際医療大学　医療情報学、[2]明治国際医療大学　鍼灸学部保健・老年鍼灸学、
[3]明治国際医療大学　脳神経外科

2日目……第3会場　3F　源氏の間南

≪灌流-脳≫　15:10～15:40

座長：宮崎美津恵（東芝メディカルシステムズ株式会社　MR 開発部）

O-2-194　Time-SLIP法を用いた脊髄領域のCSF動態イメージング：健常者におけるflow pattern標準化の試み

○橋口　雄助[1]、小野　　敦[2,3]、竹内　一裕[4]、中原進之介[4]、三澤　治夫[4]、高畑　智宏[4]、
村瀬　研也[3]、高田　　悟[1]、吉崎　紀雄[1]、小橋　泰之[1]、岡田かおり[1]、加藤　大貴[1]、
久保田雄斗[1]
[1]光生病院　診療支援部放射線課、[2]光生病院　診療支援部、
[3]大阪大学大学院医学系研究科　保健学専攻医用物理工学講座、
[4]独立行政法人国立病院機構岡山医療センター　整形外科

O-2-195　1.5TでのASLを用いた灌流画像及びtime-resolved MRAの撮像パラメーターの基礎的検討

○山下　素幸[1]、土屋　一洋[1]、寺島　俊幸[1]、一坂　秀一[1]、武村　　濃[2]
[1]東京逓信病院　放射線科、[2]フィリップスエレクトロニクスジャパン

O-2-196　頸部頸動脈プラークに対する3D-T1強調black blood MRI －iMSDE併用の有無におけるプラーク描出能の検討－

○井上　勝博[1]、山畑　経博[1]、高瀬　伸一[1]、諏訪　　亨[2]、小原　　真[2]、前田　正幸[3]
[1]三重大学医学部附属病院　中央放射線部、[2]株式会社フィリップスエレクトロニクスジャパン、
[3]三重大学医学部附属病院　画像診断科

2日目……第3会場　3F　源氏の間南

≪MRE≫　15:40～16:10

座長：菅　　幹生（千葉大学　フロンティア医工学センター）

O-2-197　肩部MRエラストグラフィを実施するための技術開発

○伊東　大輝[1]、沼野　智一[1,2,3]、大西　孝明[1]、水原　和行[4]、高本　考一[5]、西条　寿夫[5]、
本間　一弘[3]
[1]首都大学東京　健康福祉学部放射線学科、[2]首都大学東京大学院人間健康科学研究科　放射線科学域、
[3]産業技術総合研究所　ヒューマンライフテクノロジー研究部門、[4]東京電機大学工学部、
[5]富山大学医学薬学研究部

O-2-198　MREの再現性を高める加振パッド固定強度の選択

○大西　孝明[1]、沼野　智一[1,2,3]、伊東　大輝[1]、水原　和行[4]、高本　考一[5]、西条　寿夫[5]、
本間　一弘[3]
[1]首都大学東京　健康福祉学部放射線学科、[2]首都大学東京大学院人間健康科学研究科　放射線科学域、
[3]産業技術総合研究所　ヒューマンライフテクノロジー研究部門、[4]東京電機大学工学部、
[5]富山大学医学薬学研究部

O-2-199　後付けMR Elastographyシステムの開発

○沼野　智一[1]、川畑　義彦[2]、水原　和行[3]、鷲尾　利克[4]、本間　一弘[4]
[1]首都大学東京大学院人間健康科学研究科　放射線科学域、[2]高島製作所株式会社、[3]東京電機大学工学部、
[4]産業技術総合研究所　ヒューマンライフテクノロジー研究部門

2日目……第3会場　3F　源氏の間南

≪拡散-脊髄≫　16:10～17:00

座長：三木　幸雄（大阪市立大学大学院医学研究科　放射線診断学・IVR 学教室）

O-2-200　3D-SPGR・FIESTA合成画像による腰椎神経根描出の検討

○二階堂　剛[1]、古川　研治[2]、山本　綱記[2]
[1]社会医療法人孝仁会釧路脳神経外科、[2]釧路孝仁会記念病院

O-2-201　先行パルス拡散強調画像（DSDE法）による腰部神経根・腰仙骨神経叢描出の検討

○丹治　　一[1]、高橋　大輔[1]、八巻　智也[1]、小原　　真[2]、米山　正己[2]
[1]公益財団法人北福島医療センター　画像センター　放射線技術科、
[2]フィリップスエレクトロニクスジャパン　メディカルシステムズMRクリニカルサイエンス

O-2-202　拡散テンソル画像による変性椎間板の定量的画像診断の試み

○及川　泰宏[1,2]、江口　　和[3]、渡辺　淳也[1]、折田　純久[1]、山内かづよ[1]、佐久間詳浩[1]、
久保田　剛[1]、稲毛　一秀[1]、西能　　健[1]、佐藤　　淳[1]、小島　正歳[4]、桝田　喜正[4]、
高橋　和久[1]、大鳥　精司[1]
[1]千葉大学大学院医学研究院　整形外科学、[2]帝京大学ちば総合医療センター　整形外科、
[3]下志津病院　整形外科、[4]千葉大学医学部付属病院　放射線部

O-2-203　Diffusion Tensor Imagingを用いた脊柱管狭窄症の定量的画像診断

○及川　泰宏[1,2]、江口　　和[3]、渡辺　淳也[1]、折田　純久[1]、山内かづよ[1]、佐久間詳浩[1]、
久保田　剛[1]、稲毛　一秀[1]、西能　　健[1]、佐藤　　淳[1]、小島　正歳[4]、桝田　喜正[4]、
高橋　和久[1]、大鳥　精司[1]
[1]千葉大学大学院医学研究院　整形外科学、[2]帝京大学ちば総合医療センター　整形外科、
[3]下志津病院　整形外科、[4]千葉大学医学部付属病院　放射線部

O-2-204　全脊椎における慢性炎症性脱髄性多発神経炎の描出を目的とした造影2Dおよび3DFSPGRのファントムによる検討

○山村憲一郎[1,2]、高津　安男[2,3]、宮地　利明[2]、石浦　基文[1]、鳴海　善文[4]
[1]大阪医科大学附属病院、[2]金沢大学　医薬保健研究域保健学系、[3]大阪赤十字病院、
[4]大阪医科大学　放射線医学教室

2日目……第4会場　3F　源氏の間北

≪RFシム≫　9:30～10:20

座長：巨瀬　勝美（筑波大学　数理物質系物理工学域）

O-2-205　頭部領域における4チャンネル-4ポート独立制御RF照射コイルにおける照射均一度とSAR

○横瀬　正知、伊藤　公輔、立花　美紀、堀尾　秀之、長嶋　克成、五月女悦久、森分　周子、
瀧澤　将宏
株式会社日立メディコ　MRIシステム本部

O-2-206　4チャンネル照射コイルを用いた乳房領域の局所RFシム効果

○伊藤　公輔[1]、金子　幸生[2]、五月女悦久[1,2]、瀧澤　将宏[1]
[1](株)日立メディコ　MRIシステム本部、[2]日立製作所　中央研究所

O-2-207　人用7.0 Tesla装置でのSpin Echoシーケンスにおける RF Shimming機能の追加

○松田　豪[1]、栗本　貴子[1]、原田太以佑[2]、目時　毅[2]、椛沢　宏之[1]、工藤　與亮[3]、
佐々木真理[2]
[1]GEヘルスケア・ジャパン株式会社　技術本部研究開発室MR研究室、
[2]岩手医科大学医歯薬総合研究所　超高磁場MRI診断病態研究部門、[3]北海道大学病院　放射線診断科

O-2-208　比率マップ法を用いた受信感度B_1^-推定による高磁場4.7Tでのヒト脳画像不均一性補正の高度化

○渡邉　英宏、高屋　展宏、三森　文行
国立環境研究所

O-2-209　送信B1制御機能付き受信アレイコイルによるB1不均一および局所SARの低減効果の検討

○金子　幸生[1]、五月女悦久[1,2]、羽原　秀太[1,2]、尾藤　良孝[2]、越智　久晃[1]
[1](株)日立製作所　中央研究所、[2](株)日立メディコ　MRIシステム本部

2日目……第4会場　3F　源氏の間北

≪シーケンス2≫　10:20～11:10

座長：松田　哲也（京都大学大学院情報学研究科　システム科学専攻）

O-2-210　再構成画像の整合性を利用したパラレルイメージング向けキャリブレーション手法の基礎検討

○竹島　秀則[1]、塩寺太一郎[1]、武口　智行[1]、久原　重英[2]、伴苗　修平[2]、葛西　由守[3]
[1]株式会社東芝　研究開発センター、[2]東芝メディカルシステムズ株式会社　臨床アプリ研究開発センター、
[3]東芝メディカルシステムズ株式会社　MRI事業部

O-2-211　SPGR系Vessel Wall Imagingの画質改善－Radial Fan Beam, SpSp RFパルスの試み

○池崎　吉和[1]、三好　光晴[2]、池田　仁[1,2]、椛沢　宏之[2]
[1]GEヘルスケア・ジャパン（株）　MR技術部、[2]GEヘルスケア・ジャパン（株）　研究開発部

O-2-212　送信感度および静磁場不均一に鈍感な血管壁イメージング用Flow Saturation Prep pulseの検討

○三好　光晴[1]、池崎　吉和[2]、椛沢　宏之[1]
[1]GEヘルスケアジャパン（株）　研究開発部、[2]GEヘルスケアジャパン（株）　MR技術部

O-2-213　位相分散パルスを併用した3D-CINE撮像に関する基礎的検討

○梶原　直[1]、渋川　周平[1]、中村　智哉[1]、堀江　朋彦[2]、小原　真[3]、池田　秀[1]、
高原　太郎[4]、室　伊三男[1]
[1]東海大学医学部附属病院　診療技術部放射線技術科、
[2]東海大学医学部附属八王子病院　診療技術部放射線技術科、[3]フィリップスエレクトロニクスジャパン、
[4]東海大学大学院　医用生体工学科

O-2-214　踵骨骨密度計測用コンパクトMRIシステムの開発

○福島　正裕、寺田　康彦、巨瀬　勝美
筑波大学大学院数理物質科学研究科

2日目……第４会場　3F　源氏の間北

≪水脂肪分離画像≫　11:10～12:00

座長：磯辺　智範（筑波大学医学医療系　医学物理学）

O-2-215　IDEALを使用したGd造影FSE-T1強調像の基礎検討

○成松　秀州、渡辺　　翔、秋葉ナオミ、井上　　恵、北岡　亮太、川下　幸隆、佐藤　　徹
産業医科大学病院　放射線部

O-2-216　SNRと静磁場不均一を考慮した領域拡張法による水脂肪分離法の安定性向上

○中井　則正、瀧澤　将宏
(株)日立メディコ　MRIシステム本部

O-2-217　エコー間隔の制約を軽減するMulti Point Dixon法の検討

○白猪　　亨[1]、谷口　　陽[1]、尾藤　良孝[2]、越智　久晃[1]
[1]株式会社日立製作所　中央研究所、[2]株式会社日立メディコ　MRIシステム本部

O-2-218　脂肪抑制効果評価ファントムの考案

○和田　陽一、桜井　直之
総合病院中津川市民病院　医療技術部放射線技術科

O-2-219　脂肪信号除去処理による円柱励起ナビゲータエコー体動検出の安定化

○岩舘　雄治[1]、三好　邦博[2]、尾崎　正則[2]、椛沢　宏之[1]
[1]GEヘルスケア・ジャパン株式会社　研究開発部、[2]GEヘルスケア・ジャパン株式会社　MR技術部

2日目……第４会場　3F　源氏の間北

≪心大血管基礎≫　13:40～14:20

座長：上口　貴志（情報通信研究機構脳情報通信融合研究センター）

O-2-220　冠動脈MRAの画質スコアと撮像パラメータ及び患者依存パラメータの関連に関する検討

○高瀬　伸一[1]、宇野　美緒[2]、市川　泰崇[2]、山畑　経博[1]、飯田真由美[1]、後藤　義崇[2]、
石田　正樹[2]、佐久間　肇[1,2]
[1]三重大学医学部附属病院　中央放射線部、[2]三重大学医学部　放射線診断科

O-2-221　拡散強調画像を用いた深部静脈血栓の検出

○黒岩　靖淳[1,2]、油屋　真仁[3]、山下　　篤[2]、宮地　利明[4]、篠原　暢孝[1]、福田さとみ[1]、
椎葉　拓郎[1]、前田　昌二[1]、木原　　康[5]、浅田祐士郎[2]、今村　卓郎[3]
[1]古賀総合病院　放射線技術部、[2]宮崎大学医学部　病理学講座構造機能病態学分野、
[3]古賀総合病院　循環器内科、[4]金沢大学　医薬保健学域保健学類、[5]古賀総合病院　放射線科

O-2-222　Multi-spectral VISTAによる磁性体アーチファクト低減法

○梅崎　好永[1]、米山　正己[2]、小澤由莉子[1]、田渕　　隆[1]、高原　太郎[3]
[1]八重洲クリニック、[2]株式会社フィリップスエレクトロニクスジャパン、[3]東海大学工学部　医用生体工学科

O-2-223　各種腹部大動脈ステントグラフトのメタルアーチファクトがMRI画像に及ぼす影響

○三浦　賢征[1]、梶田　公博[1]、五島　　聡[2]、渡邊　春夫[4]、川田　紘資[2]、前田　祥吾[1]、
山口　香織[1]、大橋　佑介[1]、八重樫良平[1]、加藤　大輝[1]、庄田　真一[1]、野田　佳史[2]、
近藤　浩史[2]、岡田　仁志[1]、兼松　雅之[1,2,3]
[1]岐阜大学医学部附属病院　放射線部、[2]岐阜大学医学部附属病院　放射線科、
[3]岐阜大学医学部附属病院　高次画像センター、[4]岐阜中央病院　PETセンター

2日目……第４会場　3F　源氏の間北

≪シーケンス3≫　14:20～15:00

座長：瀧澤　将宏（株式会社日立メディコ　MRI システム本部）

O-2-224　3T装置における下肢FBI法の問題点 －delay time設定の許容範囲－

○的場　博輝[1]、山本　晃義[1]、新谷　優二[1]、内山　大治[1]、吉田　成吾[1]、中村　克己[2]、
宮崎美津恵[3]、麻生　朝香[4]
[1]社会医療法人共愛会戸畑共立病院　画像診断センター、[2]医療法人陽光会光中央病院、
[3]東芝メディカルシステムリサーチ・アメリカ社、[4]東芝メディカルシステムズ株式会社

O-2-225　Dual Echo-Turbo Spin Echo法においてk-space orderingがT2値測定に与える影響

○曽宮雄一郎[1]、京谷　勉輔[1]、西井　達矢[2]、河野　　淳[2]、川光　秀昭[1]、高橋　　哲[1]、
杉村　和朗[2]
[1]神戸大学医学部附属病院　医療技術部放射線部門、[2]神戸大学医学部附属病院　放射線科

O-2-226　MRエラストグラフィーにおける横隔膜ナビゲーターエコーを用いたスライス位置補正の検討

○三好　邦博、尾崎　正則、荒井　　謙、浅野　健二、池田　　仁
GEヘルスケア・ジャパン（株）　MR技術部

O-2-227　トレーニングスキャンレスk-t法によるTime-SLIPイメージングの基礎検討

○齊藤佳奈子[1]、竹島　秀則[1]、塩寺太一郎[1]、武口　智行[1]、伴苗　修平[3]、山下　裕市[2]、
久原　重英[3]、油井　正生[3]
[1]株式会社東芝　研究開発センター、[2]東芝メディカルシステムズ株式会社　MRI営業部、
[3]東芝メディカルシステムズ株式会社　臨床アプリ研究開発センター

2日目……第４会場　3F　源氏の間北

≪圧縮センシング-基礎1≫　15:00～15:40

座長：伊藤　聡志（宇都宮大学大学院工学研究科　情報システム科学専攻）

O-2-228　高次の静磁場不均一性を考慮したSelf-Calibrated Compressed Sensingアルゴリズムの開発

○玉田　大輝、巨瀬　勝美
筑波大学大学院数理物質科学研究科　電子・物理工学専攻

O-2-229　Compressed SensingとL1-SPIRiTを用いた腹部3DGREイメージング

○玉田　大輝[1,2]、巨瀬　勝美[2]、若山　哲也[3]、森阪　裕之[1]、市川新太郎[1]、佐野　勝廣[1]、
市川　智章[1]、本杉宇太郎[1,4]
[1]山梨大学医学部　放射線科、[2]筑波大学数理物質科学研究科　電子・物理工学専攻、
[3]GEヘルスケアジャパン　グローバルMRアプリケーション・ワークフロー、
[4]ウィスコンシン大学　放射線科

O-2-230　CSを用いた小児骨年齢計測の高速化の検討

○寺田　康彦[1]、玉田　大輝[1]、石　圭一郎[1]、巨瀬　勝美[1]、野崎　大希[2]、金子　康仁[2]、
吉岡　　大[2]
[1]筑波大学　数理物質系物理工学域、[2]カルフォルニア大学アーバイン校　放射線科

O-2-231　圧縮センシングにおける位相エンコードのランダム性と画質との関係

○園川　龍也[1]、山本　悦治[2]
[1]千葉大学大学院工学研究科、[2]千葉大学　フロンティア医工学センター

2日目……第４会場　3F　源氏の間北

≪圧縮センシング-基礎2≫　15:40～16:30

座長：町田　好男（東北大学大学院医学系研究科　保健学専攻画像情報学分野）

O-2-232　k-space weighted image contrast併用3D-radial VIBE法におけるsubframe画像の時間特性の評価

○松下　達彦[1]、藤原　康博[1]、佐川　肇[1]、長尾　泰輔[1]、中川　政幸[1]、岡田　知久[2]、
村田　勝俊[3]、東村　享治[1]
[1]京都大学医学部附属病院　放射線部、[2]京都大学医学部附属病院　放射線診断科、
[3]シーメンス・ジャパン株式会社　イメージング＆セラピー事業本部リサーチ＆コラボレーション部

O-2-233　time-of-flight MRA画像の疎性に関する検討

○藤本　晃司[1]、伏見　育崇[1]、山本　憲[1]、岡田　知久[1]、田中　利幸[2]、大関　真之[2]、
富樫かおり[1]
[1]京大病院　放射線診断科、[2]京都大学大学院　情報学研究科

O-2-234　圧縮センシング再構成法に関する検討

○福地　健介、伊藤　聡志、山田　芳文
宇都宮大学大学院工学研究科　情報システム科学専攻

O-2-235　Multi-scale eFREBAS変換を利用した圧縮センシング

○伊藤　聡志、伊東　賢治、山田　芳文
宇都宮大学大学院工学研究科　情報システム科学専攻

O-2-236　ブロック領域周波数分解に基づくスパース化変換を用いたMR圧縮センシング

○山田　芳文[1]、伊藤　聡志[2]
[1]宇都宮大学、[2]宇都宮大学大学院　情報システム科学専攻

2日目……第４会場　3F　源氏の間北

≪圧縮センシング-応用≫　16:30～17:10

座長：藤本　晃司（京都大学医学部附属病院　放射線診断科）

O-2-237　圧縮センシング差分MRアンジオグラフィーの画質に関する検討

○齋藤　俊輝[1]、一関　雄輝[1]、宮本　宏太[1]、永坂　竜男[2]、町田　好男[1]
[1]東北大学大学院医学系研究科　画像情報学分野、[2]東北大学病院　診療技術部放射線部門

O-2-238　Compressed SensingとARCを併用した頭部3D TOF MR Angiographyの高速化

○竹井　直行[1]、Kevin King[2]、椛沢　宏之[1]
[1]GEヘルスケア・ジャパン　研究開発部、[2]GE Healthcare MR Applications and Workflow

O-2-239　Preparation pulseを用いないMRエラストグラフィにおけるCompressed sensingのシフト不変性の検証

○鷲尾　利克[1]、水原　和行[2]、沼野　智一[3]、本間　一弘[1,4]
[1]独立行政法人産業技術総合研究所　ヒューマンライフテクノロジー研究部門、[2]東京電機大学工学部、
[3]首都大学東京　健康福祉学部、[4]独立行政法人産業技術総合研究所　評価部

O-2-240　Compressed Sensingを適用した2Dシネ撮像におけるアーティファクト抑制方法

○黒川　眞次、越智　久晃
(株)日立製作所　中央研究所

2日目……第5会場　3F　源氏の間西

≪造影剤-基礎1≫　9:30～10:20

座長：森　　勇樹（大阪大学　免疫学フロンティア研究センター　生体機能イメージング）

O-2-241　定量的透磁率マッピングにおける高解像度空間双極子場の影響

○梅本　勇哉、上野　智弘、杉本　直三
京都大学大学院医学研究科　人間健康科学系専攻

O-2-242　液相合成法によるフェライト系磁性超微粒子体の磁気特性評価

○八木　一夫[1,2]、原田雄二郎[2]、水谷　大地[2]、田中　孝則[2]、杉本　聖一[3]、稲葉　忠司[2]
[1]首都大学東京大学院人間健康科学研究科　放射線学域、[2]三重大学大学院工学研究科、
[3]都立産業高専　ものづくり工学科

O-2-243　垂直磁場MRIにおける磁化率強調画像化法の検討

○佐藤　良太[1]、白猪　　亨[1]、谷口　　陽[1]、村瀬　毅倫[2]、五月女悦久[1,2]、尾藤　良孝[2]、
越智　久晃[1]
[1](株)日立製作所　中央研究所、[2](株)日立メディコ　MRIシステム本部

O-2-244　SPIO-Induced Signal Changes Correlated with EAE Development in the Lower Lumbar Spinal Cord

○程　　振宇[1,2]、森　　勇樹[1,2]、陳　　挺[1,2]、吉岡　芳親[1,2]
[1]大阪大学　免疫学フロンティア研究センター（IFReC）、
[2](独)情報通信研究機構大阪大学　脳情報通信融合研究センター（CiNet）

O-2-245　極小超磁性体酸化鉄（USPIO）によるラット脳腫瘍造影効果；腫瘍内造影剤局在を組織像と比較検討

○井藤　隆太[1]、山本　敦子[2]、森川　茂廣[3]、犬伏　俊郎[4]、村田喜代史[1]
[1]滋賀医科大学医学部附属病院　放射線科、[2]公立甲賀病院　放射線科、
[3]滋賀医科大学　看護学科基礎看護学講座、[4]滋賀医科大学

2日目……第5会場　3F　源氏の間西

≪造影剤-基礎2≫　10:20～11:00

座長：岡田　知久（京都大学医学部附属病院　放射線診断科）

O-2-246　Time-lapse MRIによるダイナミックな脳内細胞動態追跡の検討

○森　　勇樹[1,2]、陳　　挺[1]、吉田　将太[1]、柏木　雄人[1]、小橋　昌司[3]、畑　　豊[3]、
吉岡　芳親[1,2]
[1]大阪大学　免疫学フロンティア研究センター　生体機能イメージング、
[2](独)情報通信研究機構・大阪大学　脳情報通信融合研究センター、[3]兵庫県立大学大学院工学研究科

O-2-247　MRIを用いたアスコルビン酸耐性ニトロキシド化合物TEEPONEのマウス頭部における動態解析

○江本　美穂[1]、山田　健一[2]、大和真由実[3]、藤井　博匡[1]
[1]札幌医科大学　医療人育成センター、[2]九州大学大学院薬学研究院、
[3]九州大学　先端融合医療レドックスナビ研究拠点

O-2-248　実験小動物用永久磁石型MRIにおけるアルギン酸マンガン塞栓子を用いたラットMCAOモデルの遠隔作出

○山田　雅之[1,2]、鈴木　花歩[1]、棚橋　伸吾[1]、堀　　瑞希[1]、加藤　良一[1,2]
[1]藤田保健衛生大学　医療科学部放射線学科、[2]藤田保健衛生大学大学院保健学研究科　医用放射線科学領域

0-2-249　抗II型コラーゲン抗体関節炎モデルマウスにおける造影MRマイクロイメージングを用いた滑膜透過性の解析

○山崎　文恵[1]、大橋　好偉[2]、早川　実佳[2]、佐藤かおり[1,2]、佐藤慶太郎[2]、村上　政隆[3]、
近藤　壽郎[1]、瀬尾　芳輝[2]
[1]日本大学松戸歯学部　顎顔面外科学、[2]獨協医科大学医学部　生理学（生体制御）、
[3]生理学研究所　ナノ形態生理研究部門

2日目……第５会場　3F　源氏の間西

≪マイクロイメージ1≫　11:00～12:00

座長：瀬尾　芳輝（獨協医科大学医学部　生理学教室（生体制御））

0-2-250　Situation of arteriolar elasticity obtained from spin-echo signal fluctuations in the human brain

○唐　　明輝[1]、山本　　徹[2]
[1]北海道大学大学院保健科学院　保健科学専攻、[2]北海道大学大学院保健科学研究院　医用生体理工学

0-2-251　大脳静脈血酸素飽和度揺らぎの精密測定 －細動脈機能情報の取得－

○西　　慶悟[1]、唐　　明輝[1]、山本　　徹[2]
[1]北海道大学大学院保健科学院、[2]北海道大学大学院保健科学研究院

0-2-252　拡散強調像デジタルファントム（DWI-DP）を用いた拡散係数推定モデルの精度検証

○藤原　俊朗[1]、Le Bihan Denis[2]、小川　　彰[1]、小笠原邦昭[1]
[1]岩手医科大学医学部　脳神経外科学講座、
[2]フランス原子力庁サクレー地区　超高磁場MRI研究センターニューロスピン

0-2-253　実験動物としての海洋生物I：MRI法による鰓水流の測定

○瀬尾　芳輝[1]、瀬尾絵理子[2]、大橋　好偉[1]、早川　実佳[1]、村上　政隆[3]、大石　和恵[4]、
丸山　　正[4]
[1]獨協医科大学医学部　生理学（生体制御）、[2]東京大学　大気海洋研究所、[3]生理学研究所、
[4]海洋開発研究機構

0-2-254　微小金属による磁化率アーチファクトに対する拡散強調画像の基礎的検討

○吉村　祐樹、鈴木　大介、宮原可名恵、宮田　一郎、小林　有基
岡山済生会総合病院　画像診断科

0-2-255　Diffusion Kurtosis ImagingにおけるPhantom素材の検討

○城本　　航[1]、琴浦　規子[1]、菊池　圭祐[1]、中川　英雄[1]、榎　　卓也[1]、柴山　弘寛[1]、
安藤久美子[2]、村田　勝俊[3]
[1]兵庫医科大学病院　放射線技術部、[2]兵庫医科大学　放射線医学教室、
[3]シーメンスジャパン株式会社　リサーチ＆コラボレーション部

2日目……第５会場　3F　源氏の間西

≪ハードウエア1≫　13:40～14:20

座長：山本　　徹（北海道大学大学院保健科学研究院　医用生体理工学分野）

0-2-256　頭部用局所シムコイルの初期検討

○岩澤浩二郎、大竹　陽介、越智　久晃
（株）日立製作所　中央研究所

O-2-257　Temporal-spatial responses of planar X-gradient eddy currents by solid angle coupled circuit method

○アクラム　エムディ　シャハダト　ホサイン、寺田　康彦、巨瀬　勝美
筑波大学数理物質科学研究科　電子物理工学専攻

O-2-258　Coupled circuit simulation of Z-and X-gradient eddy currents in a 9.4T narrow-bore MRI system

○アクラム　エムディ　シャハダト　ホサイン、寺田　康彦、巨瀬　勝美
筑波大学

O-2-259　DIXON法のための小型永久磁石の温度安定性の向上

○寺田　康彦[1]、拝師　智之[2]、巨瀬　勝美[1]
[1]筑波大学　数理物質系物理工学域、[2](株)エム・アール・テクノロジー

2日目……第5会場　3F　源氏の間西

≪ハードウエア2≫　14:20～15:00

座長：拝師　智之（株式会社エム・アール・テクノロジー）

O-2-260　小児骨年齢計測用コンパクトMRIにおける静磁場安定性と均一性の向上

○石　圭一郎、寺田　康彦、巨瀬　勝美
筑波大学大学院数理物質科学研究科

O-2-261　1.5T MRI装置の設置面積削減の検討

○堀　　雅志[1]、金澤　　仁[1]、石垣　尚子[2]、森川　　博[3]
[1]東芝メディカルシステムズ株式会社　MRI事業部、
[2]東芝メディカルシステムズ株式会社　サイトプラニング部、
[3]東芝メディカルシステムズ株式会社　グローバルサービス部

O-2-262　MRガイド下集束超音波治療のための血管分岐構造に基づく3次元肝変形解析

○松本　龍彦[1]、熊本　悦子[2]、国領　大介[3]、黒田　　輝[4,5]
[1]神戸大学大学院システム情報学研究科　システム科学専攻、[2]神戸大学情報基盤センター、
[3]放射線医学総合研究所、[4]東海大学　情報理工学部情報科学科、[5]神戸国際フロンティアメディカルセンター

O-2-263　高磁場環境で動作するMR画像と超音波画像を用いた穿刺支援ロボットシステムの開発

○森川　茂廣[1,2]、仲　　成幸[3]、山田　篤史[3]、谷　　徹[3]
[1]滋賀医科大学　基礎看護学講座、[2]滋賀医科大学　分子神経科学研究センターMR医学研究分野、
[3]滋賀医科大学　外科学講座

2日目……第5会場　3F　源氏の間西

≪ハードウエア-コイル技術≫　15:00～15:50

座長：松田　　豪（GEヘルスケア・ジャパン株式会社　技術本部研究開発部MR研究室）

O-2-264　Special Purpose coilを用いた角度および位置依存性に関する基礎的検討

○宮原可名恵、鈴木　大介、吉村　祐樹、宮田　一郎、小林　有基
岡山済生会総合病院　画像診断科

O-2-265　生体マウス腹臥位撮像のための桶底対向型勾配磁場コイルの開発

○拝師　智之[1]、石澤　一憲[2]、巨瀬　勝美[2]
[1]株式会社エム・アール・テクノロジー、[2]筑波大学大学院数理物質科学研究科

O-2-266　MR内視鏡システムにおける腔内RFコイルによる動物胃病変モデルのイメージング

○松岡雄一郎[1,2]、熊本　悦子[3]、森田　圭紀[4]、久津見　弘[2]、東　　健[2]、黒田　　輝[5]
[1]情報通信研究機構脳情報通信融合研究センター、[2]神戸大学大学院医学研究科、
[3]神戸大学　情報基盤センター、[4]神戸大学医学部、[5]東海大学　情報理工学部

O-2-267　小児骨年齢計測用MRIのためのRFコイルの開発

○山田　拓馬、巨瀬　勝美、寺田　康彦
筑波大学大学院数理物質科学研究科

O-2-268　9.4T/54mm開口縦型超伝導磁石を用いたヒト胚子標本向け高分解能MRIの開発

○大竹　陽介[1]、山田　拓馬[1]、巨瀬　勝美[1]、拝師　智之[2]、山田　重人[3]
[1]筑波大学大学院数理物質科学研究科、[2](株)エム・アール・テクノロジー、
[3]京都大学大学院医学研究科　附属先天異常標本解析センター

2日目……第5会場　3F　源氏の間西

≪安全≫　15:50～16:40

座長：宮地　利明（金沢大学医薬保健研究域　保健学系）

O-2-269　ボア内に混入した微小磁性体による磁場歪み

○黒下　裕次[1,2]、唐　　明輝[2]、山本　　徹[3]
[1]北海道勤労者医療協会勤医協中央病院　放射線2科、[2]北海道大学大学院保健科学院、
[3]北海道大学大学院保健科学研究院

O-2-270　チタン合金とステンレス鋼製キルシュナーにおけるRF発熱リスクの比較

○小橋　泰之[1]、小野　　敦[2,3]、村瀬　研也[3]、高田　　悟[1]、吉崎　紀雄[1]、橋口　雄助[1]、
岡田かおり[1]、加藤　大貴[1]、久保田雄斗[1]
[1]光生病院　診療支援部放射線課、[2]光生病院　診療支援部、
[3]大阪大学大学院医学系研究科　保健学専攻医用物理工学講座

O-2-271　不均一励起を改善するRFパルスの設計および異なる磁性の金属インプラント体に対する効果の検証

○禹　　泰城[1]、キム　ドンミン[1,2]、染谷　隆夫[1,2]、関野　正樹[1,2]
[1]東京大学大学院工学系研究科　電気系工学専攻、[2]JST ERATO 染谷生体調和エレクトロニクスプロジェクト

O-2-272　中部・南海地区におけるMR検査室の防災対策の現況調査 －緊急地震速報導入の現状などについて－

○礒田　治夫[1]、小山　修司[1]、山口さち子[2]、中井　敏晴[3]
[1]名古屋大学　脳とこころの研究センター、[2]労働安全衛生総合研究所　健康障害予防研究グループ、
[3]国立長寿医療研究センター　神経情報画像開発研究室

O-2-273　RF発熱の生体影響 －磁場強度依存性及びインプラントの効果－

○山口　大樹[1]、安倍雄一郎[2]、佐藤　栄修[2]、百町　貴彦[2]、柳橋　　寧[2]、市野　善郎[1]、
増田　武志[2]、伊東　　学[3]、山本　　徹[4]
[1]我汝会えにわ病院　放射線科、[2]我汝会えにわ病院　整形外科、[3]北海道医療センター　脊椎脊髄病センター、
[4]北海道大学保健科学研究院　医用生体理工学分野

3日目……第2会場　3F　源氏の間東

≪灌流-脳腫瘍≫　9:40～10:30

座長：木村　浩彦（福井大学医学部　病態解析医学講座放射線医学領域）

O-3-274　pcASLを用いた髄膜腫の腫瘍血流量の評価：微小血管密度と病理組織診断との相関について

○酒井　直人[1]、小泉慎一郎[2]、竹原　康雄[3]、山下　修平[4]、坂原　晴海[4]、馬場　　聡[5]、
難波　宏樹[1]
[1]浜松医科大学医学部　脳神経外科、[2]聖隷三方原総合病院　脳神経外科、
[3]浜松医科大学医学部付属病院　放射線部、[4]浜松医科大学医学部　放射線科、
[5]浜松医科大学医学部附属病院　診断病理部

O-3-275　小児脳腫瘍におけるArterial Spin-Labeling（ASL）による腫瘍血流量の検討

○菊地　一史[1]、樋渡　昭雄[1]、栂尾　　理[1]、山下　孝二[1]、本田　　浩[1]、吉本　幸司[2]、
溝口　昌弘[2]、鈴木　　諭[3]、鈴木由里子[4]
[1]九州大学大学院医学研究院　臨床放射線科学分野、[2]九州大学大学院医学研究院　脳神経外科、
[3]九州大学大学院医学研究院　神経病理学、[4]フィリップスエレクトロニクスジャパン

O-3-276　The discrepancy between pseudocontinuous ASL and CE-MRI of primary intra-axial brain tumor

○阿部　考志、Mungunkhuyag Majigsren、Khashbat Delgerdalai、音見　暢一、岩本　誠司、
苛原　早保、宇山　直人、山中　森晶、小濱　祐樹、原田　雅史
徳島大学大学院ヘルスバイオサイエンス研究部

O-3-277　Comparison of 3D ASL and DSC Perfusion MRI in Brain tumor

○ハシバット　デルゲルダライ、阿部　考志、ガンボルド　ムングンバガナ、苛原　早保、
岩本　誠司、宇山　直人、音見　暢一、原田　雅史
Department of Radiology, Institute of Health Biosciences, The University of Toksuhima

O-3-278　悪性グリオーマの腫瘍再発と放射線壊死のDSC法による評価：K2とCBVの比較

○北島　美香[1]、平井　俊範[1]、井料　保彦[1]、東　美菜子[1]、中村　英夫[2]、小味　昌憲[3]、
山下　康行[1]
[1]熊本大学医学部　画像診断・治療科、[2]熊本大学医学部　脳神経外科、[3]熊本大学医学部附属病院　放射線科

3日目……第2会場　3F　源氏の間東

≪灌流-脳疾患≫　10:30～11:20

座長：山田　　惠（京都府立医科大学　放射線医学教室）

O-3-279　Diamox負荷ASL MR-perfusionによる脳循環予備能判定：Diamox負荷I-123 IMP-SPECTとの比較

○戸村　則昭[1]、藤島　基宣[1]、國分　美加[2]
[1]脳神経疾患研究所附属総合南東北病院　神経放射線診断科、
[2]脳神経疾患研究所附属総合南東北病院　放射線科

O-3-280　慢性脳虚血性疾患の循環予備能に対するALSの有用性の検討

○尾野　英俊[1]、上山　憲司[2]、大里　俊明[2]、片岡　丈人[2]、渡部　寿一[2]、麓　健太朗[2]、
中村　博彦[2]
[1]中村記念病院　放射線科、[2]中村記念病院　脳神経外科

O-3-281　Predicting Mismatch Within an Optimal Arterial Spin-Labeling CBF Threshold

○新甫　武也[1]、大田　　元[2]、宮田　史朗[2]、生嶋　一朗[3]、米永　和真[3]、竹島　秀雄[1]
[1]宮崎大学　臨床神経科学講座脳神経外科、[2]都城市郡医師会病院　脳神経外科、
[3]都城市郡医師会病院　放射線科

O-3-282　territorial ASLを用いたSTA-MCAバイパス血管支配血流域のマッピング

○小原　　真[1]、岩本　勝一[2]、奥秋　知幸[3]、一ノ関雅明[2]、ヴァンカウテレン　マルク[3]
[1]株式会社フィリップスエレクトロニクスジャパン、[2]函館脳神経外科病院、
[3]フィリップスヘルスケアアジアパシフィック

O-3-283　STA-MCAバイパス術施行症例における選択的ラベリングを用いたterritorial ASLの臨床的有用性

○岩本　勝一[1]、一ノ関雅明[1]、小原　　真[2]
[1]函館脳神経外科病院　放射線科、[2]株式会社フィリップスエレクトロニクスジャパン

3日目……第2会場　3F　源氏の間東

≪灌流-基礎≫　　11:20～12:10

座長：掛田　伸吾（産業医科大学　放射線科学教室）

O-3-284　3D-ASL健常データベース作成の試み：ラベル後待ち時間と局所脳血流量

○和田　昭彦[1]、原　　啓[2]、大曽根文雄[2]、萩野りょう子[1]、大久保敏之[1]
[1]帝京大学ちば総合医療センター　放射線科、[2]帝京大学ちば総合医療センター　放射線部

O-3-285　磁気共鳴流体力学に形体画像として用いる磁気共鳴血管撮像データの位置ずれ改善とその効果

○礒田　治夫[1,2]、吉永　昭夫[2,3]、市川　和茂[2,4]、福山　篤司[2]、小杉　隆司[5]
[1]名古屋大学　脳とこころの研究センター、
[2]名古屋大学大学院医学系研究科　医療技術学専攻医用量子科学講座、[3]京都第一日赤病院、
[4]名古屋大学医学部附属病院　放射線部、[5](株)アールテック

O-3-286　脳血管を対象とした磁気共鳴流体力学の精度検証

○礒田　治夫[1,2]、市川　和茂[2,3]、福山　篤司[2]、小森　芳秋[4]、小杉　隆司[5]、大西　有希[6]、
竹原　康雄[7]、長縄　慎二[8]
[1]名古屋大学　脳とこころの研究センター、[2]名古屋大学大学院医学系研究科、[3]名古屋大学医学部附属病院、
[4]シーメンス・ジャパン、[5](株)アールテック、[6]東京工業大学、[7]浜松医科大学医学部附属病院、
[8]名古屋大学大学院医学系研究科　総合医学専攻

O-3-287　3D cine Phase Contrast MRIを用いた脳動脈瘤流体解析でのVelocity Encodingの違いによるInflow zoneの比較

○内田雄一郎[1]、井上　勝博[1]、高瀬　伸一[1]、山畑　経博[1]、磯嶋　志保[1]、飯田真由美[1]、
佐野　貴則[2]
[1]三重大学医学部附属病院　中央放射線部、[2]三重大学医学部附属病院　脳神経外科

O-3-288　Dual phase pseudo Continuous Arterial Spin Labeling（pCASL）による頭蓋内非造影MR Angiographyの検討

○中村　理宣、米山　正己、小原　　真、武村　　濃、奥秋　知幸、宮本　慎也、
Van Cauteren Marc
株式会社フィリップスエレクトロニクスジャパン

3日目……第3会場　3F　源氏の間南

≪拡散-基礎2≫　9:40～10:40

座長：阿部　　修（日本大学医学部　放射線医学系画像診断学分野）

O-3-289　PNIPAAm系ゲル材をファントム材として利用したQSI評価用PHANTOMへの適用研究

○八木　一夫[1,2]、上田　優史[1,3]、七尾　　円[1,4]、小野寺聡之[1,5]、栗本　直幸[2]、池田　篤哉[2]
[1]首都大学東京大学院人間健康科学研究科　放射線学域、[2]三重大学大学院工学研究科、
[3]都立駒込病院　放射線科、[4]東京大学病院　放射線部、[5]公益財団法人豊島病院　放射線科

O-3-290　拡散強調画像の撮像タイミングと測定誤差の検討

○土井　　司、垂脇　博之、荻原　良太
大阪大学医学部附属病院　医療技術部

O-3-291　シミュレーションを用いた拡散強調画像における信号減衰でのbiexponentialモデルの検討

○西懸　大介[1]、熊澤　誠志[2]、藪内　英剛[2]、豊福不可依[2]
[1]九州大学大学院医学系学府　保健学専攻、[2]九州大学大学院医学研究院　保健学部門

O-3-292　拡散MRIにおけるMPG方向およびb値の自由配置サンプルデータからのq空間およびPDF再構成

○増谷　佳孝[1]、堀　　正明[2]、青木　茂樹[2]
[1]広島市立大学大学院情報科学研究科　知能工学専攻、[2]順天堂大学医学部附属順天堂医院　放射線科

O-3-293　Intravoxel incoherent motionの尖度を測定する方法

○梅沢　栄三[1,2]、石原　大地[2]、世古　翔太[3]
[1]藤田保健衛生大学医療科学部　放射線学科、[2]藤田保健衛生大学大学院保健学研究科　医用放射線科学領域、
[3]さくら総合病院　放射線科

O-3-294　灌流ファントムにおけるIntravoxel Incoherent Motion（IVIM）のperfusion fraction, D, D＊算出傾向の検討

○秋田　隆司[1]、田村　隆行[1]、横町　和志[1]、穐山　雄次[1]、本田有紀子[2]、栗井　和夫[3]
[1]広島大学病院　診療支援部、[2]広島大学病院　放射線診断科、[3]広島大学大学院

3日目……第3会場　3F　源氏の間南

≪心臓2≫　10:40～11:20

座長：長尾　充展（九州大学大学院　臨床放射線科学分野分子イメージング・診断学講座）

O-3-295　MRIによる心臓周囲脂肪の定量化

○佐野雄一郎[1,2]、妹尾　淳史[2]、寺島　正浩[1]、小山　　望[1]、佐々木　毅[3]、稲本　英樹[1]、
宇佐知里郁[1]、吉田　諭史[1]、黄田理恵子[1]
[1]心臓画像クリニック飯田橋、[2]首都大学東京人間健康科学研究科　放射線科学域、
[3]東京医科歯科大学　循環器内科・不整脈センター

O-3-296　当院における心臓MRIの初期成績

○山田　雅昭[1]、金田　耕治[1]、田村　博文[1]、東海林　綾[1]、中川　正康[2]
[1]市立秋田総合病院　放射線科、[2]市立秋田総合病院　循環器内科

O-3-297　条件付きMRI対応植え込み型デバイス患者に対する心臓MRI検査の初期経験

○苅安　俊哉[1]、横山　健一[1]、今井　昌康[1]、石村理英子[1]、似鳥　俊明[1]、宮崎　　功[2]、
吉岡　達也[2]、濱田　健司[2]
[1]杏林大学医学部　放射線医学教室、[2]杏林大学医学部付属病院　放射線部

O-3-298　条件付きMR対応ペースメーカリードの心臓検査におけるアーチファクトについて

○桜井　章二、柳澤　秀樹、小笠原准哉、小野寺　敦
船橋市立医療センター　医療技術部放射線技術科

3日目……第3会場　3F　源氏の間南

≪消化器≫　11:20～11:50

座長：赤羽　正章（NTT 東日本関東病院　放射線部）

O-3-299　食道癌のq-Space Imagingによる評価：手術材料におけるQSIパラメーターと組織学的所見の比較

○山田　一郎[1]、疋島　啓吾[23]、宮坂　尚幸[4]、東海林　裕[5]、伊藤　栄作[6]、河野　辰幸[5]、
小林　大輔[6]、江石　義信[6]、岡野　栄之[2]
[1]東京医科歯科大学医学部　放射線科、[2]慶應義塾大学医学部　生理学教室、[3]実験動物中央研究所、
[4]東京医科歯科大学医学部　産婦人科、[5]東京医科歯科大学医学部　食道・胃外科、
[6]東京医科歯科大学医学部　病理部

O-3-300　食道癌化学放射線療法後サルベージ術後の病理組織とCT、MRI所見の比較

○小野寺祐也[1]、藪崎　哲史[2]、坂本　圭太[2]、武内　利直[3]、高橋　宏明[4]、細川　正夫[5]
[1]社会医療法人恵佑会札幌病院　放射線診断科、[2]北海道大学大学院医学研究科　放射線医学分野、
[3]社会医療法人恵佑会札幌病院　病理診断科、[4]社会医療法人恵佑会第2病院　消化器内科、
[5]社会医療法人恵佑会札幌病院　消化器外科

O-3-301　大腸癌摘出標本のMRI画像と病理学的進達度の対比

○井上　明星[1]、大田　信一[1]、新田　哲久[1]、高橋　雅士[1]、村田喜代史[1]、吉村　雅寛[1]、
北村　直美[2]、太田　裕之[2]、園田　寛道[2]、清水　智治[2]、谷　　徹[2]
[1]滋賀医科大学　放射線科、[2]滋賀医科大学　外科

3日目……第4会場　3F　源氏の間北

≪画像計算≫　9:40～10:30

座長：尾藤　良孝（株式会社日立メディコ　MRI システム本部）

O-3-302　RF磁場不均一を考慮したMRI拡散強調高速画像シミュレータの人頭モデルへの適用

○山本　哲史[1]、山本　悦治[2]
[1]千葉大学大学院工学研究科、[2]千葉大学　フロンティア医工学センター

O-3-303　改良IR法解析法による高速高精度T1値測定の可能性

○高橋　紗綾[1]、唐　　明輝[1]、山本　　徹[2]
[1]北海道大学大学院保健科学院　保健科学専攻、[2]北海道大学大学院保健科学研究院　医用生体理工学分野

O-3-304　脂肪抑制併用Dynamic 3D gradient echo（e-THRIVE）における解像特性の検討

○吉田　　礼[1]、町田　好男[2]、引地　健生[1]
[1]栗原市立栗原中央病院、[2]東北大学大学院医学系研究科　保健学専攻

O-3-305　CAD system of intracranial aneurysms at MRA images with intensity inhomogeneity correction

○有村　秀孝[1]、Jin Ze[2]、興梠　征典[3]、掛田　伸吾[3]、山下　典生[4]、佐々木真理[4]
[1]九州大学大学院医学研究院　保健学部門、[2]九州大学大学院医学系学府　保健学科、
[3]産業医科大学　放射線科学、[4]岩手医科大学　先端医療研究センター

O-3-306　SPM8を用いた機能画像標準化手法についての検討

○浅水屋　剛、上野　賢一、程　　康
理化学研究所脳科学総合研究センター　研究基盤センター

3日目……第4会場　3F　源氏の間北

≪肝臓-DWI(計算)≫　10:30～11:20

座長：増井　孝之（聖隷浜松病院　放射線科）

O-3-307　3T装置を用いた上腹部Computed DWI

○吉川　　武[1]、大野　良治[1]、京谷　勉輔[2]、葛西　由守[3]、西尾　瑞穂[1]、神山　久信[4]、
祖父江慶太郎[4]、杉村　和朗[4]
[1]神戸大学大学院医学研究科　先端生体医用画像研究センター、[2]神戸大学医学部附属病院　放射線部、
[3]東芝メディカルシステムズ株式会社、[4]神戸大学大学院医学研究科　内科系講座放射線医学分野

O-3-308　Computed diffusion-weighted imagingの基礎検討

○上田　達也[1]、佐野　勝廣[2]、小林　寛則[1]、市瀬あゆみ[1]
[1]峡南医療センター市川三郷病院　放射線科、[2]山梨大学医学部　放射線科

O-3-309　肝臓におけるComputed DWI；合成に用いるDWIの最適なb値の組み合わせについての基礎的検討

○掛川　貴史[1]、佐野　勝廣[2]、熊谷　博司[1]、池長　　聰[1]、坂本　　肇[1]、本杉宇太郎[2]、
若山　哲也[3]、市川　智章[2]、大西　　洋[2]
[1]山梨大学医学部附属病院　放射線部、[2]山梨大学医学部　放射線科、[3]GEヘルスケア・ジャパン

O-3-310　上腹部DWIの同期（navi法）とFB法の比較検討

○藤原　栄二[1]、二宮　克彦[2]、吾妻佐奈江[2]、本田　真俊[3]
[1]西条中央病院　放射線部、[2]西条中央病院　放射線科、[3]フィリップスエレクトロニクスジャパン

O-3-311　3T装置におけるFOCUSを用いた上腹部領域の息止め拡散強調画像の検討

○米山　浩司[1]、杉村　正義[1]、増井　孝之[2]
[1]聖隷浜松病院　放射線部、[2]聖隷浜松病院　放射線科

3日目……第5会場　3F　源氏の間西

≪肺-基礎≫　9:40～10:30

座長：大野　良治（神戸大学大学院医学研究科　先端生体医用画像研究センター）

O-3-312　Amide Proton Transfer（APT）Imagingによる胸部結節及び腫瘤の良・悪性鑑別診断に関する初期検討

○大野　良治[1,2]、油井　正生[3]、Ouyang Cheng[4]、宮崎美津恵[4]、神山　久信[2]、吉川　　武[1,2]、
京谷　勉輔[5]、川光　秀昭[5]、杉村　和朗[2]
[1]神戸大学大学院医学研究科　先端生体医用画像研究センター、
[2]神戸大学大学院医学研究科　内科系講座放射線医学分野、[3]東芝メディカルシステムズ、
[4]Toshiba Medical Research Institute、[5]神戸大学医学部附属病院　放射線部

O-3-313　肺動静脈奇形の診断および治療効果判定におけるTime-SLIP非造影MRAの有用性

○濱本　耕平[1]、千葉英美子[1]、大塚　　昭[2]、小澤耕一郎[2]、小山　芳征[2]、松浦　克彦[1]、
田中　　修[1]
[1]自治医科大学附属さいたま医療センター　放射線科、
[2]自治医科大学附属さいたま医療センター　中央放射線部

O-3-314　超偏極^{129}Xe MRI/MRSによる脳・肺機能連関に関する研究

○山内紬起子[1]、松本　浩伸[1]、奥村慎太郎[1]、程野　祥太[1]、萩原　　祐[1]、細川　尚武[1]、
藤原　英明[2]、木村　敦臣[1]
[1]大阪大学大学院医学系研究科　保健学専攻、[2]大阪大学　産学連携本部

O-3-315　高沸点ガスのクエンチ効果を用いた超偏極^{129}Xe MRIの高感度化と応用

○程野　祥太[1]、山内紬起子[1]、萩原　　祐[1]、細川　尚武[1]、藤原　英明[2]、木村　敦臣[1]
[1]大阪大学大学院医学系研究科　保健学専攻、[2]大阪大学　産学連携本部

O-3-316　光励起三重項状態の電子スピンを用いた動的核偏極（DNP）による室温超偏極技術

○根来　　誠[1]、立石健一郎[1,2]、西田　辰介[3,4]、香川　晃徳[1]、森田　　靖[3,4]、北川　勝浩[1]
[1]大阪大学基礎工学研究科、[2]理化学研究所　仁科加速器研究センター、[3]大阪大学理学研究科、
[4]愛知工業大学工学部

3日目……第5会場　3F　源氏の間西

≪脾臓とMRCP≫　10:30～11:00

座長：入江　裕之（佐賀大学医学部　放射線医学教室）

O-3-317　膵臓MRIを用いた糖尿病発症の予測因子

○野田　佳史[1]、五島　　聡[1]、河合　信行[1]、近藤　浩史[1]、渡邊　春夫[1]、棚橋　裕吉[1]、
兼松　雅之[1]、田中　香織[2]、長田　真二[2]、冨田　弘之[3]
[1]岐阜大学医学部附属病院　放射線科、[2]岐阜大学医学部附属病院　腫瘍外科、
[3]岐阜大学医学部附属病院　腫瘍病理

O-3-318　プレパルスを使用した呼吸同期3D-T1WI（Resp-Quick3Ds）の検討

○平田　恵哉[1]、渡　　千寛[1]、宮本奈菜子[1]、冨田紗詠子[1]、高橋　　優[1]、奥　　朋和[1]、
宮崎　滋夫[1]、川嶋　政広[1]、山本　香織[2]
[1]金沢医科大学病院　医療技術部診療放射線技術部門、[2]東芝メディカルシステムズ

O-3-319　3D true-SSFP法を用いた呼吸停止下3D MRCPの初期検討 －呼吸同期併用3D FSE法との比較－

○山本　晃義[1]、的場　博輝[1]、新谷　優二[1]、内山　大治[1]、吉田　成吾[1]、中村　克己[2]、
宮崎美津恵[3]、麻生　朝香[4]
[1]社会医療法人共愛会戸畑共立病院　画像診断センター、[2]医療法人陽光会光中央病院、
[3]東芝メディカルシステムリサーチ・アメリカ社、[4]東芝メディカルシステムズ株式会社

3日目……第5会場　3F　源氏の間西

≪関節炎-リュウマチ≫　11:00～11:30

座長：玉川　光春（札幌医科大学医学部　放射線診断学）

O-3-320　小口径Phased-arrayコイルによる手部リウマチ性炎症疾患の撮像検討

○中川　英雄、琴浦　規子、榎　　卓也、城本　　航、柴山　弘寛、萩原　芳明、菊池　圭祐
兵庫医科大学病院　放射線技術部

O-3-321　Arterial spin labeling（ASL）法を用いた関節リウマチの滑膜炎の描出と解析

○坂下　太郎[1]、神島　　保[2]、杉森　博行[3]、唐　　明輝[1]
[1]北海道大学大学院保健科学院、[2]北海道大学大学院保健科学研究院、[3]北海道大学病院　放射線部

O-3-322　非造影MRIによる滑膜炎定量評価－滑膜・滑液分離評価法の考案

○金　　政孝[1]、西井　　孝[2]、濱田　英敏[1]、冨田　哲也[3]、二井　数馬[3]、田中　　壽[4]、
吉川　秀樹[1]
[1]大阪大学大学院医学系研究科　器官制御外科学（整形外科）、
[2]大阪大学大学院医学系研究科　運動器医工学治療学、
[3]大阪大学大学院医学系研究科　運動器バイオマテリアル学、[4]大阪大学大学院医学系研究科　放射線医学

3日目……第５会場　3F　源氏の間西

≪骨関節-緩和時間≫　　11:30～12:10

座長：新津　　守（埼玉医科大学　放射線科）

O-3-323　軟骨下骨評価のためのUTEシーケンスによるT2 star mappingの検討

○明田川尚宏[1]、青木　孝子[2]、栗田　京助[1]、橋本利恵子[1]、Nielsen Matthew[3]、新津　　守[2]
[1]埼玉医科大学病院　中央放射線部、[2]埼玉医科大学病院　放射線科、[3]シーメンス・ジャパン株式会社

O-3-324　大腿骨頭軟骨におけるステロイド投与の影響 －T2マッピングを用いた検討－

○萩原　茂生[1]、渡辺　淳也[2]、中村　順一[1]、岸田　俊二[1]、大前　隆則[1]、宮本　周一[1]、
松本　浩史[3]、桝田　喜正[3]、高橋　和久[1]
[1]千葉大学大学院医学研究院　整形外科学、[2]東千葉メディカルセンター、
[3]千葉大学医学部附属病院　放射線部

O-3-325　股関節放射状MRI評価と関節鏡における軟骨・関節唇所見の比較

○濱田　英敏[1]、西井　　孝[2]、高尾　正樹[1]、坂井　孝司[1]、田中　　壽[3]、菅野　伸彦[2]
[1]大阪大学大学院医学系研究科　器官制御外科学、[2]大阪大学大学院医学系研究科　運動器医工学治療学、
[3]大阪大学大学院医学系研究科　放射線統合医学

O-3-326　膝蓋骨不安定症における膝蓋軟骨の評価を目的とした年代および性別による健常膝のT2値の変化の検討

○森　　祥子[1]、山村憲一郎[1]、松本　洋一[1]、大槻　周平[2]、石浦　基文[1]、鳴海　善文[3]
[1]大阪医科大学附属病院　中央放射線部、[2]大阪医科大学　整形外科教室、[3]大阪医科大学　放射線医学教室

——● 一般演題（ポスター） ●——

1日目…… ポスター会場　3F　金葉の間

≪泌尿器≫　　**14:00～14:36**

座長：片平　和博（熊本中央病院　放射線科）

P-1-001　限局性腎細胞癌における拡散強調像の意義：ADCは術後の再発予測因子となり得るか

○西江　昭弘[1]、柿原　大輔[1]、浅山　良樹[1]、牛島　泰宏[1]、高山　幸久[2]、岡本　大佑[1]、
藤田　展宏[1]、森田孝一郎[1]、猪口　淳一[3]、久保雄一郎[4]、本田　浩[1]
[1]九州大学　臨床放射線科学、[2]九州大学　放射線医療情報・ネットワーク講座、[3]九州大学　泌尿器科学、
[4]九州大学　形態機能病理学

P-1-002　3D-SSFP-ASLを用いて腎臓到達時間を考慮した腎血流量計測

○高倉　京子[1]、藤本　晃司[1]、木戸　晶[1]、伏見　育崇[1]、岡田　知久[1]、坂下　尚孝[2]、
木村　徳典[2]、富樫かおり[1]
[1]京都大学医学部附属病院　放射線診断科、[2]東芝メディカルシステムズ（株）

P-1-003　精細管MRIの造精機能に応じた分類に対する新規機械学習法CARTAの有用性

○山口　雅之[1]、朽名　夏麿[2]、馳澤盛一郎[2]、藤井　博史[1]
[1]国立がん研究センター　機能診断開発分野、[2]東京大学大学院　新領域創成科学研究科

P-1-004　Enhanced-mode DWIを使用した1.5T-MRIによる超高b値 前立腺拡散強調画像の評価

○村上　省吾[1]、渡部　裕樹[2]、越智　泰隆[2]、佐伯　浩一[2]、宮内　勇貴[3]、白戸　玲臣[3]
[1]更生会村上記念病院　放射線科、[2]更生会村上記念病院　画像診断センター、[3]愛媛大学医学部　泌尿器科

P-1-005　前立腺癌存在診断におけるArterial spin labeling（ASL）有用性の検討

○笹尾　明[1]、林田　英里[1]、荒川　昭彦[1]、福井　秀幸[2]、渡邊紳一郎[2]、町田　二郎[2]、
平井　俊範[3]、山下　康行[3]、沖川　隆志[1]、杤山　博幸[1]、川村　傑[1]、増田　大介[1]、
太田　雄[1]、川上　恵[1]、和田　博文[1]、北村　美穂[4]、木村　徳典[4]、宮崎美津恵[4]
[1]済生会熊本病院　中央放射線部、[2]済生会熊本病院　腎・泌尿器センター、[3]熊本大学　放射線診断学、
[4]東芝メディカルシステムズ

P-1-006　前立腺MRSにおける脂肪抑制効果の基礎検討

太田　雄[1]、沖川　隆志[1]、杤山　博幸[1]、川村　傑[1]、増田　大介[1]、川上　恵[1]、
田尻　智美[1]、和田　博文[1]、○笹尾　明[1]、北村　美穂[2]、江口　夏希[2]、木村　徳典[3]、
古館　直幸[3]、池戸　雅人[3]、宮崎美津恵[3]
[1]社会福祉法人恩賜財団済生会熊本病院、[2]東芝メディカルシステムズ（株）　九州支社、
[3]東芝メディカルシステムズ（株）　MR事業部　MR開発部

1日目…… ポスター会場　3F　金葉の間

≪MRS≫　　**14:36～15:00**

座長：渡邉　英宏（国立環境研究所環境計測研究センター　生体応答計測研究室）

P-1-007　7T MRIの1H-MRSによる水-NAAの共鳴周波数変化を用いた温度計測

○東　高志[1]、栗林　秀人[2]、瀧澤　修[2]、中井　隆介[3]、森　勇樹[4]、吉岡　芳親[4]、
都賀谷紀宏[3]、劉　国相[1]
[1]情報通信研究機構脳情報通信融合研究センター、[2]シーメンス・ジャパン、[3]京都大学　再生医科学研究所、
[4]大阪大学　免疫学フロンティア研究センター

P-1-008　$^{19}F/^{1}H$二重同調アレイコイルの初期検討

○大竹　陽介、佐藤　良太、越智　久晃
（株）日立製作所　中央研究所

P-1-009　プロトンおよびリンMR信号を用いた7T MRIによる新しい温度計測法の開発

○東　　高志[1]、瀧澤　　修[2]、栗林　秀人[2]、中井　隆介[3]、吉岡　芳親[4]、都賀谷紀宏[3]、
劉　　国相[1]
[1]情報通信研究機構脳情報通信融合研究センター、[2]シーメンス・ジャパン、[3]京都大学　再生医科学研究所、
[4]大阪大学　免疫学フロンティア研究センター

P-1-010　^{1}H-^{13}C HMQC MRSIによる代謝計測－圧縮センシングによる高速化と腫瘍における代謝動態追跡

○今井　宏彦、佐野　　圭、門間　翔太、田中　利幸、松田　哲也
京都大学大学院情報学研究科　システム科学専攻

1日目…… ポスター会場　3F　金葉の間

≪心大血管-MRA1≫　　15:00～15:36

座長：竹原　康雄（浜松医科大学医学部附属病院　放射線部）

P-1-011　非造影MRAを用いた下腹壁動静脈穿通枝の描出・同定の検討

○宮本　良仁[1]、山川　陽子[1]、加藤　　勤[1]、高松　　慎[2]、山内智恵美[2]、千葉　寿恵[2]
[1]住友別子病院　放射線部、[2]（株）東芝メディカルシステムズ

P-1-012　3D-balanced-SSFP with phase sensitive inversion recoveryを用いたdual contrast blood imageの検討

○吉田　学誉[1,2]、勝又　康友[3]、古河　勇樹[1]、土屋　宏彰[1]、湯田　恒平[1]、新田　宗也[5]、
河内　伸夫[4]、齋藤　春夫[2]
[1]財団法人自警会東京警察病院　放射線科、[2]東北大学大学院医学系研究科　画像解析学、
[3]Philips Electronics Japan、[4]財団法人自警会東京警察病院　放射線部、
[5]財団法人自警会東京警察病院　循環器内科

P-1-013　Multi-stack CINEMA-FAIRによる両手末梢動脈描出の検討

○林田　江美[1]、中村　理宣[2]、米山　正己[2]、高原　太郎[3]、神島　　保[4]、小林　恒夫[1]、
田渕　　隆[1]、澤野　誠志[1]
[1]八重洲クリニック、[2]株式会社フィリップスエレクトロニクスジャパン、[3]東海大学工学部　医用生体工学科、
[4]北海道大学大学院保健科学研究院

P-1-014　MR Angiographyで偽陰性を示した冠動脈完全閉塞の１例

○天沼　　誠[1]、松谷　英幸[2]、関根　貴子[2]、新井　雄大[2]、森田ひとみ[2]、高柳　友也[2]、
佐野　始也[2]、石坂　和真[2]、高瀬　真一[3]
[1]高瀬クリニック　放射線科、[2]高瀬クリニック　放射線部、[3]高瀬クリニック　循環器内科

P-1-015　Quiescent-Interval Single-Shot法を用いた非造影下肢MRA撮像時におけるPPFの設定が画像におよぼす影響

○平田　政己[1]、小島　慎也[1]、鳥居　伸也[1]、田中　　功[1]、町田　治彦[1]、上野　恵子[1]、
小森　芳秋[2]、Giri Shivraman[2,3]
[1]東京女子医科大学東医療センター　放射線科、[2]シーメンスジャパン株式会社、
[3]Siemens Medical Solutions USA

P-1-016　3T装置によるシャント血管の血行動態の基礎的検討

○高松　　慎[1]、山内智恵美[1]、千葉　寿恵[1]、山下　裕市[1]、宮本　良仁[2]、内ノ村　聡[3]、
加藤　　勤[2]
[1]東芝メディカルシステムズ株式会社、[2]医療法人住友別子病院　放射線部、
[3]医療法人住友別子病院　放射線科

1日目…… ポスター会場　3F　栄華の間

≪心臓-心筋評価1≫　14:00～14:36

座長：森田　佳明（国立循環器病研究センター　放射線部）

P-1-017　Pause scanを併用した3D-SSFPによるMR cineの初期検討

○中河　賢一、福島　沙知、森本　規義、小笠原貴史、岡本悠太郎、松下　太郎
倉敷中央病院　放射線技術部

P-1-018　Look-Locker法による心筋Color MAPについて

○立石　敏樹[1]、井土川敦子[1]、木原　信行[4]、大西　弘士[4]、力丸　裕也[1]、佐藤　明弘[1]、
篠崎　　毅[2]、齋藤　春夫[3]
[1]独）国立病院機構仙台医療センター　放射線科、[2]独）国立病院機構仙台医療センター　循環器科、
[3]東北大学医学系研究科、[4]TERARECON INC

P-1-019　SSFP cine MRI法およびPC cine MRI法による左室拡張能指標測定方法の検討

○小見正太郎[1]、秦　　博文[2]、井上　優介[3]、中嶋　　藍[2]、渡辺　　潤[2]
[1]北里大学医療衛生学部　医療工学科診療放射線技術科学専攻、[2]北里大学病院　放射線部、
[3]北里大学医学部　放射線科学（画像診断学）

P-1-020　ATP負荷Tagging MRIを用いた心筋strainの検討

○中村　壮志[1]、城戸　倫之[2]、城戸　輝仁[1]、宮川　正男[1]、望月　輝一[1]
[1]愛媛大学医学部　放射線科、[2]松山済生会病院　放射線科

P-1-021　シネMRI左心室短軸像における，左心室内腔重心点の時相変化による軌跡解析

○渡邊　尊仁[1]、八木　一夫[1,2]、荒川　裕貴[1]、名川友紀子[2]
[1]首都大学東京大学院人間健康科学研究科　放射線科学域、[2]首都大学東京　健康福祉学部放射線学科

P-1-022　Strain-encoded MRI（SENC）を用いた心筋ストレインピーク値に関する検討 ～撮像角度が与える影響について～

○桜井　靖雄[1]、妹尾　大樹[1]、森田　政則[1]、吉村　保幸[1]、小澤　栄人[2]、木村　文子[2]
[1]埼玉医科大学国際医療センター　中央放射線部、[2]埼玉医科大学国際医療センター　画像診断科

1日目…… ポスター会場　3F　栄華の間

≪心臓-収縮評価2≫　14:36～15:06

座長：天沼　　誠（高瀬クリニック　放射線科）

P-1-023　心筋Late gadolinium enhancementにおける境界アーチファクトに関する検討

○川崎　伸一[1]、福田　泰之[1]、尾崎　正則[2]、杉森　博行[3]、小木　有紗[1]、大野　　肇[1]、
坂田　元道[4]
[1]市立旭川病院　中央放射線科、[2]GEヘルスケアジャパン、[3]北海道大学病院　診療支援部、
[4]北海道大学大学院保健科学研究院

P-1-024　左心室長軸位の２断面を用いた心収縮能の解析

○名川友紀子[1]、八木　一夫[1,2]、渡邊　尊仁[2]、荒川　裕貴[2]
[1]首都大学東京　健康福祉学部放射線学科、[2]首都大学東京大学院人間健康科学研究科　放射線科学域

P-1-025　心筋遅延造影MRIにおける心拍数とNull pointの関係について

○曽根　佳史[1]、蔭山　寛司[1]、五十嵐良太[1]、吉田奈津子[1]、手塚真由美[1]、福間由紀子[2]
[1]千葉西総合病院　放射線科、[2]フィリップスエレクトロニクスジャパン

P-1-026　4D PCAの信号強度と流速の関係

○藤崎　賢二[1]、天野　智康[1]、高橋　　護[2]、遠山　典宏[2]、一条　勝利[2]、福間由紀子[3]、
竹原　康雄[4]
[1]聖隷三方原病院　画像診断部、[2]聖隷三方原病院　放射線科、[3]Philips Electronics Japan, Ltd、
[4]浜松医科大学医学部付属病院　放射線部

P-1-027　心エコーにて左室流出路に有意な圧格差を認めたがMRIではそれを認めなかった肥大型心筋症の検討

○石川　応樹[1]、斎藤　淳一[2]
[1]上尾中央総合病院　放射線技術科、[2]上尾中央総合病院　循環器内科

１日目……ポスター会場３F　栄華の間

≪心大血管-MRA2≫　15:06～15:48

座長：田渕　　隆（八重洲クリニック）

P-1-028　Respiratory Self-navigated Whole-Heart Coronary MR Angiography法におけるランプアップパルス数の影響

○小森　芳秋[1]、鈴木　儀典[2]、Piccini Davide[3]
[1]シーメンス・ジャパン株式会社　リサーチ＆コラボレーション部、
[2]東京医科大学八王子医療センター　放射線部、
[3]Siemens Switzerland Ltd Advanced Clinical Imaging Technology

P-1-029　スパイラルスキャンを用いた鎖骨下動脈撮像における基礎的検討

○小笠原准哉、桜井　章二、柳澤　秀樹
船橋市立医療センター　医療技術部放射線技術科

P-1-030　3D ASL法を用いた大腿部骨格筋及び骨髄の血液潅流量評価

○平田　直暉[1]、高尾正一郎[2]、上野　淳二[2]
[1]徳島大学大学院保健科学教育部、[2]徳島大学大学院HBS研究部　医用放射線技術科学分野

P-1-031　2D画像におけるMPRの可能性 ～特に靭帯の描出について～

○辻　　英雄、釘宮慎次郎、香月　伸介、川崎　久充、金子　景子、清田　　綾、三浦　悠輔
福岡整形外科病院　放射線科

P-1-032　Vascular Crusherを利用したMulti-phase-EPISTARの基礎的検討

○古河　勇樹[1,3]、吉田　学誉[1]、湯田　恒平[1]、妹尾　淳史[3]、河内　伸夫[2]
[1]自警会東京警察病院　放射線科、[2]自警会東京警察病院　放射線部、[3]首都大学東京　健康科学域

P-1-033　Silent MRAにおける頭蓋内ステント内血流の描出能向上を目的とした撮像条件の検討

○高野　　直[1,2]、佐藤　秀二[1]、濱崎　　望[1]、高橋　　修[1]、川崎　英生[1]、入江　隆介[1]、
鈴木　通真[1]、堀　　正明[1]、山本　宗孝[3]、大石　英則[3,4]、青木　茂樹[1]
[1]順天堂大学医学部附属順天堂医院　放射線部・科、[2]順天堂大学大学院医学研究科、
[3]順天堂大学医学部附属順天堂医院　脳神経外科、
[4]順天堂大学医学部附属順天堂医院　脳神経外科脳神経血管内治療学講座

P-1-034　弾性膜構造を持つPerfusion Phantom

○栗本　貴子、椛沢　宏之
GEヘルスケア・ジャパン株式会社　研究開発部　Applications & Workflow

1日目…… ポスター会場　3F　栄華の間

≪その他-血流評価≫　15:48～16:12

座長：宮崎美津恵（東芝メディカルシステムズ株式会社　MR 開発部）

P-1-035　3T-MRIによる精巣静脈の描出法

○宮本　寿久[1]、宮崎　達也[2]、松山　智尋[3]、木村　恵太[4]、天川　友介[4]、寺田　茂彦[5]
[1]メディカルスキャニング溜池山王クリニック、[2]メディカルスキャニング東京、
[3]メディカルスキャニング池袋、[4]メディカルスキャニングお茶の水、[5]メディカルスキャニング日暮里

P-1-036　下肢リンパ浮腫におけるMR Lymphangiographyの検討

○吉原　信幸[1]、曽我　茂義[2]、大西　文夫[3]
[1]防衛医科大学校病院　放射線部、[2]防衛医科大学校　放射線医学講座、
[3]埼玉医科大学総合医療センター　形成外科

P-1-037　Phase contrast MRIによる肺高血圧の肺血流評価：息止め法と安静呼吸法の比較

○森田　佳明[1]、山田　直明[1]、立石　恵実[1]、三田　祥寛[1]、福田　哲也[1]、東　　将浩[1]、
内藤　博昭[1]、辻　　明弘[2]、福井　重文[2]、大郷　　剛[2]、中西　宣文[2]
[1]国立循環器病研究センター　放射線部、[2]国立循環器病研究センター　心臓血管内科

P-1-038　酸素吸入負荷を用いた肺超短縮エコー時間MRI：換気画像の可能性について

○佐々木智章[1]、小林　圭悟[1]、石戸谷俊太[1]、藤本　弥臣[1]、高橋　康二[1]、小原　　真[2]
[1]旭川医科大学　放射線科、[2]フィリップスエレクトロニクスジャパン

1日目……ポスター会場5F　ロビー

≪水脂肪画像≫　14:00～14:36

座長：福庭　栄治（島根県立中央病院　放射線科）

P-1-039　3T/1.5Tワイドボア MR装置における成人股関節屈曲外転位撮像の検討

○加藤　和之[1]、横瀬　正知[1]、立花　美紀[1]、原田　邦明[1]、森分　周子[1]、新津　　守[2]
[1]株式会社日立メディコ、[2]埼玉医科大学　放射線科

P-1-040　頭部領域における脂肪抑制併用FLAIR-SPACE法の基礎的検討

○中田　　直[1]、宮武　祐士[1]、鎌田　靖章[1]、高橋　優子[1]、本城　尚美[2]
[1]医療法人社団新進会おさか脳神経外科病院　放射線部、[2]おさか脳神経外科病院　放射線科

P-1-041　IDEAL-IQ法を用いたMRIによる骨髄脂肪の定量的評価：正常例、ステロイド投与例および糖尿病例の比較

○山口　晋平[1]、青木　隆敏[1]、藤井　正美[1]、木下　俊輔[1]、林田　佳子[1]、川下　幸隆[2]、
佐藤　　徹[2]、岡田　洋右[3]、田中　良哉[3]、興梠　征典[1]
[1]産業医科大学　放射線科、[2]産業医科大学　放射線部、[3]産業医科大学　第一内科

P-1-042　造影T1wi fat sat時の脂肪抑制の均一性とコントラストの検討

○蛸井　邦宏[1]、日塔　美樹[1]、柴崎　俊郎[1]、日野　　強[1]、菅井　康大[2]、大竹　修一[2]、
板垣　孝知[2]
[1]山形県立新庄病院　放射線部、[2]山形県立新庄病院　放射線科

P-1-043　送信RFパルスの条件が3D STIRの脂肪抑制に与える影響

○森田　康祐[1]、奥秋　知幸[2]、後藤　　淳[1]、榎本　隆文[1]、小味　昌憲[1]、武村　　濃[4]、
橋田　昌弘[1]、山下　康行[3]
[1]熊本大学医学部附属病院　中央放射線部、[2]Philips Healthcare AsiaPacific、
[3]熊本大学医学部附属病院　画像診断・治療科、[4]フィリップスエレクトロニクスジャパン

P-1-044　三角線維軟骨複合体（TFCC）損傷におけるMicroscopy coilを用いた脂肪抑制併用PDW-VISTAの検討

○林　　泰宏[1]、江口　紀子[1]、小林健一郎[1]、森木　俊秀[1]、高石　朋毅[1]、中山　善晴[2]、
石塚　恵未[2]
[1]寿量会熊本機能病院　画像診断センター、[2]寿量会熊本機能病院　放射線科

1日目…… ポスター会場　5F　ロビー

≪骨・軟骨≫　　14:36～15:30

座長：佐志　隆士（八重洲クリニック）

P-1-045　3T MRIを用いた前腕回旋肢位の違いによるTFCCの変化

○柳田　美香[1]、高島　弘幸[1]、玉川　光春[2]、射場　浩介[3]、河合有里子[2]、今村　　塁[1]、
中西　光広[1]、坂田　元道[4]
[1]札幌医科大学附属病院　放射線部、[2]札幌医科大学医学部　放射線診断学、
[3]札幌医科大学医学部　整形外科学講座、[4]北海道大学大学院保健科学研究院

P-1-046　3D-TSE法（SPACE法）を用いた手のT1強調像の検討

○山越　一統
自治医科大学附属病院　中央放射線部

P-1-047　FSBB法を用いた両手撮像における米PADの有用性の検討

○永田　　覚[1]、長谷川晋也[1]、太田　知則[1]、松島　孝昌[1]、池田　充顕[1]、濱里　一裕[2]、
山田　明里[3]
[1]千葉県済生会習志野病院　放射線科、[2]千葉県済生会習志野病院　リウマチ膠原病・アレルギー科、
[3]東芝メディカルシステムズ

P-1-048　フリップアングル90°の3D-DESS：3Tにおけるアイソボクセル膝軟骨イメージング

○守屋　　進[1,2]、三木　幸雄[3]、金柿　光憲[4]、松野祐佳子[5]、横林　常夫[1]、宮地　利明[2]
[1]医療法人石川医院、[2]金沢大学大学院医学系研究科　保健学専攻、
[3]大阪市立大学院医学研究科　放射線医学教室、
[4]京都大学大学院医学研究科　放射線医学講座（画像診断学・核医学）、[5]医療法人御池クリニック

P-1-049　成長期骨端線の信号強度の評価 －膝関節を対象として－

○耕崎　志乃[1]、濱田　充子[2]、尾崎　久美[2]、北岡　和雄[3]、山川　晴吾[3]、山中　陳靖[4]、
村山　良彦[5]
[1]特定医療法人仁生会細木病院　放射線科、[2]特定医療法人仁生会細木病院　放射線室、
[3]特定医療法人仁生会細木病院　整形外科、[4]山中外科整形外科　整形外科、[5]万々クリニック　整形外科

P-1-050　膝関節における脂肪抑制併用3D-PDwの最適化

○古牧　伸介[1]、田淵　昭彦[1]、木田　勝博[2]
[1]川崎医科大学附属川崎病院　中央放射線部、[2]岡山赤十字病院　放射線センター

P-1-051　膝関節運動機構の機能不全がもたらす損傷リスクの一考察「関節の動揺と前十字靭帯の緊張と弛緩について」

○前野　正登
国立障害者リハビリテーションセンター病院

P-1-052　MR-US音速測定法を用いた再生軟骨の非侵襲評価

○新田　尚隆[1]、兵藤　行志[1]、三澤　雅樹[1]、沼野　智一[2]、白崎　芳夫[1]、林　　和彦[1]、
本間　一弘[1]、高戸　　毅[3]、藤原　夕子[3]、星　　和人[3]
[1]（独）産業技術総合研究所　ヒューマンライフテクノロジー研究部門、
[2]首都大学東京人間健康科学研究科　放射線科学域、
[3]東京大学医学部附属病院　ティッシュ・エンジニアリング部

P-1-053　小児骨年齢計測用0.3Tポータブル MRIを用いた大規模被験者計測

○寺田　康彦[1]、稲村　真也[1]、巨瀬　勝美[1]、宮城　　亮[2]、藤永　康成[2]、吉岡　　大[2]
[1]筑波大学　数理物質系物理工学域、[2]カルフォルニア大学アーバイン校　放射線科

1日目…… ポスター会場　5F　ロビー

≪骨・軟骨-シーケンス≫　　15:30～16:06

座長：杉本　英治（自治医科大学　放射線医学教室放射線診断学）

P-1-054　棘上筋の筋内腱描出に優れたシーケンスの検討

○淺野　和也[1,2]、氏田　浩一[1]、坂井　義行[1]、島崎　綾子[1]、丹　　章吾[1]、福島　康宏[1]、
岡内　研三[4]、佐々木毅志[3]、下山　大輔[3]、一ノ瀬　剛[3]、設楽　　仁[3]、山本　敦史[3]、
高岸　憲二[3]、須藤　高行[1]、対馬　義人[1]
[1]群馬大学医学部附属病院　放射線部、[2]県民健康科学大学　診療放射線学研究科、
[3]群馬大学医学部附属病院　整形外科、[4]群馬大学医学部附属病院　画像診療部

P-1-055　肩関節腱板の小さな断裂の診断における、T2WI、STIR画像および1mm厚スライス画像の比較

○池田　章人[1]、菊池　好子[1]、熊谷　英夫[2]
[1]（公財）東京都保健医療公社大久保病院　放射線科、[2]茨城県立医療大学附属病院

P-1-056　肩関節腱板断裂におけるMRI画像所見と関節鏡視下手術結果の比較

○若畑　　茜[1]、小川　定信[1]、石川　照芳[1]、傍島　篤洋[1]、寺田　聡史[2]、曽根　康博[3]
[1]大垣市民病院　医療技術部診療検査科機能診断室、[2]大垣市民病院　整形外科、[3]大垣市民病院　放射線科

P-1-057　Diffusion-sensitized driven-equilibrium（DSDE）法を用いた手関節高分解能MR Neurographyの検討

○小澤由莉子[1]、米山　正己[2]、丹治　　一[3]、小原　　真[2]、神島　　保[4]、高原　太郎[5]、
井上　裕二[6]、田渕　　隆[1,6]
[1]八重洲クリニック、[2]フィリップスエレクトロニクスジャパン、[3]北福島医療センター、
[4]北海道大学大学院保健科学研究院、[5]東海大学工学部　医用生体工学科、[6]つくば画像検査センター

P-1-058　DWIBS法を用いたwhole body MR-neurography：評価方法の検討

○小森　雅子[1]、村山　和宏[1]、石川　等真[2]、朝倉　邦彦[2]、片田　和広[3]、武藤多津郎[2]、
外山　　宏[1]
[1]藤田保健衛生大学　放射線医学、[2]藤田保健衛生大学　脳神経内科学、
[3]藤田保健衛生大学　先端画像診断共同研究講座

P-1-059　股関節唇の評価における3D isotropic voxel MRIの有用性

○萩原　茂生[1]、渡辺　淳也[2]、中村　順一[1]、岸田　俊二[1]、大前　隆則[1]、宮本　周一[1]、
松本　浩史[3]、桝田　喜正[3]、高橋　和久[1]
[1]千葉大学大学院医学研究院　整形外科学、[2]東千葉メディカルセンター、
[3]千葉大学医学部附属病院　放射線部

1日目…… ポスター会場　5F　ロビー

≪骨格筋-機能評価≫　16:06～16:36

座長：渡邉　康晴（明治国際医療大学　医療情報学）

P-1-060　甲状腺眼症に対する外眼筋T2Mappigの有用性

○木村　恵太[1]、宮崎　達也[1]、松山　智尋[1]、宮本　寿久[1]、天川　友介[1]、内田　豊義[2]、
小宮　幸次[2]
[1]メディカルスキャニング、[2]順天堂大学大学院医学研究科　代謝内分泌内科学

P-1-061　T2緩和時間を指標とした15%最大筋力時の手関節伸展運動筋の解析

○秋山　純和[1]、高森　正祥[2,3]、吉田　一也[1,2]、大橋　好偉[2]、早川　実佳[2]、拝師　智之[4]、
大塚　博[1]、瀬尾　芳輝[2]
[1]人間総合科学大学　保健医療学部リハビリテーション学科、[2]獨協医科大学医学部　生理学教室（生体制御）、
[3]葵メディカルアカデミー　理学療法学科、[4]株式会社エム・アール・テクノロジー

P-1-062　筋機能的MRIを用いた運動に誘発された体幹部腹斜筋の筋活動検出の試み

○俵　紀行[1]、大西　貴弘[2]、新津　守[3]
[1]国立スポーツ科学センター　メディカルセンター、[2]シーメンスジャパン、[3]埼玉医科大学　放射線科

P-1-063　可変再収束フリップ角を用いた3D-T2強調像における入力T2値およびequivalent TEが四肢関節画像に与える影響

○今村　塁[1]、長濱　宏史[1]、中西　光広[1]、高島　弘幸[1]、鈴木　淳平[1]、宍戸　博紀[1]、
赤塚　吉紘[1]、坂田　元道[2]
[1]札幌医科大学附属病院　放射線部、[2]北海道大学大学院保健科学研究院

P-1-064　筋肉トレーニングによる骨格筋細胞内拡散変化の追跡

○岡本　嘉一、磯辺　智範、平野　雄二、正田　純一、南　学
筑波大学　臨床医学系放射線診断IVR

1日目…… ポスター会場　5F　通路

≪脳・脊髄-拡散1≫　14:00～14:48

座長：八木　一夫（首都大学東京大学院人間健康科学研究科　放射線学域）

P-1-065　健常ボランティアの拡散異方性と認知機能検査の相関に関する検討

○安田　岳史[1]、礒田　治夫[2]、飯高　哲也[3]
[1]名古屋大学大学院医学系研究科　医療技術学専攻医用量子科学分野、
[2]名古屋大学　脳とこころの研究センター、[3]名古屋大学大学院医学系研究科　精神生物学

P-1-066　TBSSと心理物理検査との相関解析によるタイミング予測に関与する小脳領域の同定

○吉田　篤司[1,2]、工藤　與亮[1]、田中　真樹[2]、松嶋　藻乃[2]、Sergey Kurkin[2]、伊藤さやか[3]、
矢部　一郎[3]、佐々木秀直[3]、濱口　裕行[4]、白土　博樹[5]
[1]北海道大学病院　放射線診断科、[2]北海道大学医学研究科　神経生理学分野、
[3]北海道大学医学研究科　神経内科分野、[4]北海道大学病院　診療支援部、
[5]北海道大学医学研究科　放射線医学分野

P-1-067　パーキンソン病における嗅覚障害と脳微細構造変化の相関解析～皮質厚、灰白質容積、白質変性の評価

○鎌形　康司[1]、波田野　琢[2]、阿部　修[3]、奥住　文美[2]、堀　正明[1]、鈴木　通真[1]、
下地　啓五[1]、錦織　瞭[4]、濱崎　望[1]、佐藤　秀二[1]、服部　信孝[2]、青木　茂樹[1]
[1]順天堂大学　放射線科・部、[2]順天堂大学　脳神経内科、[3]日本大学医学部　放射線医学系画像診断学分野、
[4]首都大学東京　放射線科学域

P-1-068　拡散尖度画像と定量的磁化率画像を用いたパーキンソン症候群の早期鑑別診断

○伊藤　賢司[1]、佐々木真理[1]、大塚千久美[2]、横沢　　俊[3]、佐藤　良太[3]、尾藤　良孝[4]、
原田太以佑[1]、上野　育子[1]、山下　典生[1]、樋口さとみ[1]、Goodwin Jonathan[1]、寺山　靖夫[2]
[1]岩手医科大学医歯薬総合研究所　超高磁場MRI診断・病態研究部門、
[2]岩手医科大学　内科学講座神経内科・老年科分野、[3]日立製作所　中央研究所、
[4]日立メディコ　MRIシステム本部

P-1-069　高分解能Neurite Orientation Dispersion and Density Imagingを用いたパーキンソン病黒質変性の評価

○鎌形　康司[1]、波田野　琢[2]、奥住　文美[2]、堀　　正明[1]、阿部　　修[3]、鈴木　通真[1]、
錦織　　瞭[4]、下地　啓五[5]、濱崎　　望[1]、鈴木由里子[6]、服部　信孝[2]、青木　茂樹[1]
[1]順天堂大学　放射線科・部、[2]順天堂大学　脳神経内科、[3]日本大学　放射線医学系画像診断学分野、
[4]首都大学東京　放射線科学、[5]国立精神・神経医療研究センター　放射線科、
[6]フィリップスエレクトロニクスジャパン

P-1-070　急性期脳梗塞におけるhigh b-value DWIの信号変化による診断的有用性の検討

○林　　哲司[1]、浜口　明巧[1]、藤間　憲幸[2]
[1]札幌麻生脳神経外科病院、[2]北海道大学病院　放射線診断科

P-1-071　パーキンソン病における黒質線条体ドパミン作動性ニューロン投射モデルと拡散定量値の関係

○錦織　　瞭[1,2]、鎌形　康司[2]、波田野　琢[3]、奥住　文美[3]、堀　　正明[2]、鈴木　通真[2]、濱崎　　望[2]、
佐藤　秀二[2]、服部　信孝[3]、青木　茂樹[2]、妹尾　淳史[1]
[1]首都大学東京大学院　放射線科学域、[2]順天堂大学　放射線科・部、[3]順天堂大学　脳神経内科

P-1-072　Diffusion analysis, neurite orientation and dispersion and density imaging of multiple sclerosis

○吉田茉莉子[1]、堀　　正明[1]、横山　和正[2]、鎌形　康司[1]、鈴木　通真[1]、錦織　　瞭[3]、
濱崎　　望[1]、佐藤　秀二[1]、福永　一星[1]、神谷　昂平[4]、京極　伸介[1]、青木　茂樹[1]、
服部　信孝[2]
[1]順天堂大学　放射線診断学講座・順天堂医院　放射線部、[2]順天堂医院　脳神経内科、
[3]首都大学東京大学院人間健康科学研究科、[4]東京大学大学院医学系研究科

1日目…… ポスター会場　5F　通路

≪脳・脊髄-拡散2≫　　14:48～15:42

座長：堀　　正明（順天堂大学医学部　放射線医学講座）

P-1-073　Mac OS用フリーソフトOsirixを用いたComputed DWIによるhigh b value DWI画像の検討

○平原　大助[1,3]、浮田啓一郎[2]、成田　　浩[4]
[1]なかむら内科病院　放射線科、[2]公益財団法人昭和会今給黎総合病院　中央放射線部、
[3]さかき脳神経外科　放射線科、[4](株)日立メディコ　CT・MRI営業本部

P-1-074　拡散強調画像による一過性全健忘症における微小異常信号の描出能の検討

○小玉　亮一、越智　　誠
社会医療法人春回会長崎北病院　放射線科

P-1-075　拡散MRIを用いた脳腫瘍におけるtissue characterizationの試み：各組織の拡散定量値のvoxel-by-voxel study

○鶴田　航平[1,2]、錦織　　瞭[1,2]、堀　　正明[2]、野尻　龍二[3]、増谷　佳孝[4]、青木　茂樹[2]、
妹尾　淳史[1]
[1]首都大学東京大学院　放射線科学域、[2]順天堂大学　放射線科・部、[3]健診会東京メディカルクリニック、
[4]広島市立大学情報科学研究科

P-1-076　Multi band EPIを用いたq space imageの検討

○濱崎　　望[1]、佐藤　秀二[1]、福永　一星[1]、堀　　正明[4]、鈴木由里子[2]、増谷　佳孝[3]、
芳士戸治義[1]、青木　茂樹[4]
[1]順天堂大学医学部附属順天堂医院　放射線部、[2]フィリップスエレクトロニクスジャパン、
[3]東京大学大学院医学系研究科　放射線医学、[4]順天堂大学医学部大学院医学研究科　放射線医学

P-1-077　1.5T MRIにおけるMulti-Band EPIを用いたDiffusion Tensor Imagingおよびtractographyへの応用

○鈴木　雄一[1]、國松　　聡[1]、神谷　昂平[1]、丸山　克也[2]、Essa Yacob[3]、渡辺　靖志[1]、
更科　岳郎[1]、井野　賢司[1]、後藤　政実[1]、佐藤　次郎[1]、矢野　敬一[1]、大友　　邦[1]
[1]東京大学医学部附属病院　放射線部・科、[2]シーメンスジャパン株式会社、[3]ミネソタ大学

P-1-078　RESOLVEを用いた内耳神経描出の検討

山崎　雅史[1]、○小野寺聡之[1,2,3]、八木　一夫[1,3]、丹　　綾香[1]、大山　　薫[3]、中原　晶子[2]、
藤浪喜久夫[2]
[1]首都大学東京大学院人間健康科学研究科、[2]東京都保健医療公社豊島病院　放射線科、
[3]首都大学東京　健康福祉学部

P-1-079　視神経tractography描出を目的としたRESOLVEの検討

○小野寺聡之[1,2]、八木　一夫[1]、山崎　雅史[1]、丹　　綾香[1]、中原　晶子[2]、藤浪喜久夫[2]、
岡田　洋一[2]
[1]首都大学東京大学院人間健康科学研究科、[2]東京都保健医療公社豊島病院　放射線科

P-1-080　拡散画像法におけるEPIデータの歪み補正：FSL eddy&topupとeddy_correctの比較

○菊田　潤子[1]、雫石　　崇[1]、山田　晴耕[1]、原留　弘樹[1]、篠崎　貴弘[2]、出澤　　幸[2]、
今村　佳樹[2]、長野　　章[3]、松田　雅之[3]、阿部　　修[1]
[1]日本大学医学部　放射線医学系画像診断学分野、[2]日本大学歯学部　口腔診断学講座、
[3]日本大学医学部附属板橋病院　中央放射線部

P-1-081　局所選択励起法を用いた拡散強調画像における画像の歪みの検討

○小島　慎也、平田　政己、松澤　克哉、太田　慎史、鳥居　伸也、鈴木　　勝、田中　　功、
上野　惠子
東京女子医科大学東医療センター　放射線科

1日目…… ポスター会場　5F　通路

≪脳・脊髄-拡散基礎1≫　　15:42～16:24

座長：藤原　英明（大阪大学大学院医学系研究科　保健学専攻）

P-1-082　出血がDWI-thermometryに及ぼす影響：SAH患者における初期検討

○酒井　晃二[1]、田添　　潤[2]、赤沢健太郎[2]、山田　　惠[2]
[1]京都大学大学院医科学研究科、[2]京都府立医科大学　放射線診断治療学

P-1-083　7T MRIを用いて透明脳を視る

○矢野竜太朗[1]、畑　　純一[1,2]、徐　　明[3]、石原　良祐[1]、吉田慶多朗[3]、小牧　裕司[1,2]、
関　布美子[1,2]、疋島　啓吾[4]、田中　謙二[3]、岡野　栄之[1]
[1]慶應義塾大学大学院医学研究科　生理学教室、[2]実験動物中央研究所、
[3]慶應義塾大学大学院医学研究科　精神・神経科学教室、[4]沖縄科学技術大学院大学

P-1-084　脳梗塞でADCやkurtosisが変化するメカニズムの検討 －bi-exponential模型とCHARMEDの比較－

○石原　大地[1]、梅沢　栄三[1,2]、世古　翔太[3]、加藤　良一[1,2]
[1]藤田保健衛生大学大学院保健学研究科　医用放射線科学領域、[2]藤田保健衛生大学医療科学部　放射線学科、
[3]さくら総合病院　放射線科

P-1-085　Diffusion kurtosis imagingにおけるblurringおよび計算アーチファクト低減手法

○横沢　　俊[1]、越智　久晃[1]、尾藤　良孝[2]、伊藤　賢司[3]、佐々木真理[3]
[1](株)日立製作所　中央研究所、[2]株式会社日立メディコ　MRIシステム本部、
[3]岩手医科大学医歯薬総合研究所　超高磁場MRI診断・病態研究部門

P-1-086　異方性を考慮した拡散尖度画像を推定する手法（eDKI）の応用に向けての検討

○立花　泰彦[1,2,3]、小畠　隆行[1]、土屋　洋貴[1]、尾松　徳彦[1]、岸本　理和[1]、錦織　　瞭[3]、
堀　　正明[3]、横山　和正[4]、服部　信孝[4]、青木　茂樹[3]、辻　比呂志[1]
[1]放射線医学総合研究所　重粒子医科学センター、[2]横浜市立大学医学部　放射線医学講座、
[3]順天堂大学医学部付属順天堂医院　放射線科、[4]順天堂大学医学部付属順天堂医院　神経内科

P-1-087　脳q-space imaging平均変位計測：qステップへの実測による答案

○酒井　晃二[1]、田添　　潤[2]、赤沢健太郎[2]、山田　　惠[2]
[1]京都大学大学院医学研究科、[2]京都府立医科大学大学院医学研究科

P-1-088　High resolution OGSE DTI of cerebellar white matter in ex vivo mouse brain

○Kershaw Jeff[1]、柴田さやか[1]、青木伊知男[1]、小畠　隆行[2]、伊藤　　浩[1]
[1]放射線医学総合研究所　分子イメージング研究センター、[2]放射線医学総合研究所　重粒子医科学センター

2日目…… ポスター会場　3F　金葉の間

≪女性生殖器≫　　9:30～10:12

座長：高畑　暁子（京都府立医科大学　放射線診断治療学）

P-2-089　Multi-band EPIによるisotropic DWI：骨盤領域における有用性

○堀内　　彰[1]、植田　貴司[1]、斉藤　健二[1]、新井　和樹[1]、若山　季樹[1]、山下　　明[1]、
日野　圭子[1]、村田　勝俊[2]、井田　正博[1]
[1]荏原病院　放射線科、
[2]シーメンス・ジャパン株式会社　イメージ＆セラピー事業本部　リサーチ＆コラボレーション部

P-2-090　子宮癌肉腫のMR所見の検討：拡散強調像とMRスペクトロスコピーを含めて

○竹内麻由美、松崎　健司、原田　雅史
徳島大学医学部　放射線科

P-2-091　CA125上昇を伴う卵巣嚢胞性疾患の鑑別における拡散強調画像によるADCパラメータ（平均、最大、最小）の有用性

○浪本　智弘[1]、中川　雅貴[1]、岐崎　有紀[2]、板谷　　遼[3]、坂本　　史[1]、尾田済太郎[1]、
山下　康行[1]
[1]熊本大学医学部　放射線診断科、[2]熊本労災病院　放射線科、[3]水俣市立総合医療センター

P-2-092　MRIによる卵巣のpolypoid endometriosisと卵巣内膜症性嚢胞由来の悪性腫瘍の評価検討

○小澤　栄人[1]、高橋　正隆[1]、安田　政実[2]、長谷川幸清[3]、井上　快児[4]、酒井　文和[1]
[1]埼玉医科大学国際医療センター　画像診断科、[2]埼玉医科大学国際医療センター　病理診断科、
[3]埼玉医科大学国際医療センター　婦人科腫瘍科、[4]埼玉医科大学　放射線科

P-2-093　32ch body coilを用いた3D-TSE T2WIの骨盤部広範囲撮像の試み

○斉藤　宏明、金沢　　勉、内藤　健一
新潟大学医歯学総合病院　診療支援部放射線部門

P-2-094　3テスラMRIを用いた子宮筋腫の三次元画像：術前シミュレーションモデル作成の試み

○加藤　博基[1]、Sayed Ahmad Zikri Bin Sayed Aluwee[2]、周　　向栄[2]、藤田　広志[2]、
兼松　雅之[1]、星　　博昭[3]
[1]岐阜大学　放射線科、[2]岐阜大学大学院医学研究科　再生医科学専攻再生工学講座知能イメージ情報分野、
[3]岐阜大学　放射線医学

P-2-095　閉経前後における子宮蠕動とjunctional zoneの見え方と両者の関連性について

○木口　佳代、木戸　　晶、舌野　富貴、高倉　京子、藤本　晃司、伏見　育崇、岡田　知久、
富樫かおり
京都大学大学院医学研究科　画像診断学・核医学教室

2日目…… ポスター会場　3F　金葉の間

≪乳腺・他≫　　10:12～10:48

座長：片岡　正子（京都大学医学部附属病院　放射線部）

P-2-096　Limb body wall complexの1例：胎児MRI

○桑島　成子[1]、楫　　靖[1]、渡辺　　博[2]、栗林　良多[3]、鈴村　　宏[3]
[1]獨協医科大学医学部　放射線学教室、[2]獨協医科大学医学部　産婦人科学教室、
[3]獨協医科大学医学部　小児科学教室

P-2-097　子宮漿膜下筋腫捻転のMRI所見

○麻谷　美奈[1]、田崎　章子[1]、吉村　宣彦[2]、青山　英史[1]
[1]新潟大学大学院医歯学総合研究科　放射線医学分野、[2]新潟大学医歯学総合病院　放射線部

P-2-098　卵巣粘液性腫瘍：術前MRI診断の検討

○北井　里実、尾上　　薫、関谷　　透、福田　国彦
東京慈恵会医科大学　放射線医学講座

P-2-099　乳腺拡散強調画像におけるIntravoxel Incoherent Motionの検討

○藤原　太郎[1]、加藤　扶美[2]、Wang Jeffrey[2]、杉森　博行[1]、石坂　欣也[1]、奥秋　知幸[3]、
工藤　與亮[2]
[1]北海道大学病院　放射線部、[2]北海道大学病院　放射線診断科、[3]フィリップスエレクトロニクスジャパン

P-2-100　乳腺コイルを用いたReadout Segmented-EPIの歪みの基礎的検討

○佐藤　正規[1]、眞下　勝庸[1]、丸山　克也[2]、Porter David[3]、堀越　浩幸[4]
[1]群馬県立がんセンター　放射線診断課、[2]シーメンス・ジャパン株式会社　リサーチ＆コラボレーション部、
[3]シーメンス　AG、[4]群馬県立がんセンター　放射線診断部

P-2-101　乳腺MRIにおける時間信号強度曲線の定量化

○手塚真由美、曽根　佳史、蔭山　寛司、吉田奈津子、山田真由美
千葉西総合病院　放射線科

2日目…… ポスター会場　5F　ロビー

≪画像技術1≫　9:30～10:00

座長：後藤　政実（東京大学医学部附属病院　放射線部）

P-2-102　歯科用磁性アタッチメントが及ぼすFA画像VBM解析への影響

○後藤　政実[1]、阿部　　修[2]、青木　茂樹[3]、林　　直人[4]、森　　墾[4]、國松　　聡[4]、
井野　賢司[1]、矢野　敬一[1]、大友　　邦[4]
[1]東京大学医学部附属病院　放射線部、[2]日本大学医学部、[3]順天堂大学医学部、[4]東京大学医学部

P-2-103　PET/MR融合画像の色彩表示の検討

○亀井僚太郎[1]、渡邊　祐司[2]、鷺山　幸二[1]、馬場　眞吾[1]、磯田　拓郎[1]、栂尾　　理[1]、
長尾　充展[2]、川波　　哲[2]、西江　昭弘[1]、高山　幸久[3]、武村　　濃[4]、新山　大樹[4]、
本田　　浩[1]
[1]九州大学大学院医学研究院　臨床放射線科学分野、
[2]九州大学大学院医学研究院　分子イメージング・診断学講座、
[3]九州大学大学院医学研究院　放射線医療情報・ネットワーク講座、
[4]株式会社フィリップスエレクトロニクスジャパンヘルスケア事業部

P-2-104　シネMRIにおける時空間分解能の向上のための時空間超解像技術

○中山　良平[1]、市川　泰崇[2]、石田　正樹[2]、宇野　美緒[2]、後藤　義崇[2]、永田　幹紀[2]、
北川　覚也[2]、佐久間　肇[2]
[1]三重大学医学部附属病院　中央放射線部、[2]三重大学医学部附属病院　放射線診断科

P-2-105　MRIリアルタイムシミュレーターの開発

○児玉　奈緒、寺田　康彦、巨瀬　勝美
筑波大学数理物質科学研究科

P-2-106　生体内微細制限構造における水分子の変位シミュレーション

○佐藤　正和[1]、八木　一夫[1]、畑　　純一[1,2]
[1]首都大学東京大学院人間健康科学研究科　放射線科学域、[2]慶応義塾大学医学部

2日目…… ポスター会場　5F　ロビー

≪画像技術2≫　10:00～10:42

座長：丹治　　一（公益財団法人北福島医療センター　画像センター　放射線技術科）

P-2-107　小児頭部撮像における位置依存特性 －SNR、均一性において－

○香川　福宏、鈴木　大輔、横峰　　圭、木戸　泰治、東原　道弘
独立行政法人国立病院機構四国こどもとおとなの医療センター

P-2-108　Real Asymmetric Fourier Imaging（realAFI）を用いた3D-FSEイメージングの検討

○草原　博志、木村　徳典、葛西　由守
東芝メディカルシステムズ株式会社

P-2-109　8ch-dS wrist coilを用いた3D-mFFEにおける画質評価

○福島　沙知、中河　賢一、小笠原貴史、岡本悠太郎、松下　太郎、森本　規義
倉敷中央病院　放射線技術部

P-2-110　FASE3D法を用いた頚椎3D Imagingの基礎的検討

○山下　裕市[1]、草原　博志[2]、梅田　匡朗[2]、葛西　由守[2]、市之瀬伸保[2]
[1]東芝メディカルシステムズ株式会社　MRI営業部、[2]東芝メディカルシステムズ株式会社　MRI開発部

P-2-111　頚部領域における64chHeadNeckcoilの基礎的検討

○山下　　猛、山本　哲也、佐藤　広基、石倉　諒一、松田　和久
島根県立中央病院　医療技術局放射線技術科

P-2-112　32ch head coilと通常head coilの比較 ～ファントムによる基礎的検討～

○佐々木康人[1]、片岡　　剛[1]、河野奈々恵[2]
[1]社会医療法人社団慈生会等潤病院　放射線科、[2]東芝メディカルシステムズ株式会社

P-2-113　32ch head coilと通常head coilの比較 ～頭部臨床画像による検討～

○片岡　　剛[1]、佐々木康人[1]、河野奈々恵[2]
[1]社会医療法人社団慈生会等潤病院　放射線科、[2]東芝メディカルシステムズ株式会社

2日目…… ポスター会場　5F　ロビー

≪画像技術3≫　10:42～11:12

座長：伊藤　聡志（宇都宮大学大学院工学研究科　情報システム科学専攻）

P-2-114　弱フレネル回折空間における雑音除去に関する検討

○伊藤　聡志、木宮　将人、山田　芳文
宇都宮大学大学院工学研究科　情報システム科学専攻

P-2-115　NPSによる適応型フィルタの効果の評価－頭部画像での検討

○宮本　宏太[1]、一関　雄輝[1]、齋藤　俊輝[1]、永坂　竜男[2]、森　　一生[1]、町田　好男[1]
[1]東北大学大学院医学系研究科　画像情報学分野、[2]東北大学病院　診療技術部放射線部門

P-2-116　GPGPUを利用した圧縮センシングのMRマルチスライス像再構成の高速化

○伊藤　聡志、小野寺有太、山田　芳文
宇都宮大学大学院工学研究科　情報システム科学専攻

P-2-117　Total Variationを用いた圧縮センシング法の画像復元効果と画像に含む非零成分に関する検討

○上山　　毅[1]、松尾真奈美[1]、井口　智史[2]
[1]医療法人友紘会彩都友紘会病院　放射線部、[2]国立循環器病研究センター研究所　画像診断医学部

P-2-118　k-space power distributionを用いたCompressed Sensingサンプリング最適化手法の検討

○玉田　大輝、巨瀬　勝美
筑波大学数理物質科学研究科　電子・物理工学専攻

2日目…… ポスター会場　5F　ロビー

≪B0/B1調整≫　11:12～11:54

座長：梅田　雅宏（明治国際医療大学　医療情報学）

P-2-119　7T MRIでのオンラインEPI歪み補正

○劉　　国相[1,2]、上口　貴志[1,2]、栗林　秀人[3]
[1]情報通信研究機構脳情報通信研究センター　脳機能計測研究室、[2]大阪大学大学院生命機能研究科、
[3]シーメンス・ジャパン

P-2-120　打ち切り特異値分解による正則化計算を用いた磁場分布調整手法

○阿部　充志
日立製作所　日立研究所

P-2-121　高磁場における試料誘起不均一磁場のシミュレーションと実験による評価

○上村　弥也[1]、寺田　康彦[2]、巨瀬　勝美[2]
[1]筑波大学数理物質科学研究科　電子・物理工学専攻、[2]筑波大学　数理物質系物理工学域

P-2-122　部分領域に対する４チャンネルRFシミング効果の基礎的検討

○金子　幸生[1]、五月女悦久[1,2]、伊藤　公輔[2]、瀧澤　将宏[2]、羽原　秀太[1,2]、高橋　哲彦[2]、
尾藤　良孝[2]、越智　久晃[1]
[1]（株）日立製作所　中央研究所、[2]（株）日立メディコ　MRIシステム本部

P-2-123　PET-MRI一体型検出器の開発：シールドボックスの発熱評価

○佐野ひろみ[1]、川口　拓之[1]、菅　　幹生[2,3]、清水　浩大[3]、錦戸　文彦[1]、山谷　泰賀[1]、
小畠　隆行[4]
[1]放射線医学総合研究所　分子イメージング研究センター、[2]千葉大学　フロンティア医工学センター、
[3]千葉大学大学院工学研究科、[4]放射線医学総合研究所　重粒子医科学センター

P-2-124　小動物用11.7T MRI装置で使用できる感染マウス用密閉コンテナの試作

○吉田　将太[1,2]、森　　勇樹[1,2]、陳　　挺[1,2]、程　　振宇[1,2]、吉岡　芳親[1,2]
[1]大阪大学　免疫学フロンティア研究センター（IFReC）、
[2]（独）情報通信研究機構大阪大学　脳情報通信融合研究センター（CiNet）

P-2-125　柔軟な固定法と高速撮像法を用いた簡便なawake mouse MRI測定法の開発

○草薙　俊輔[1]、木村　一成[1]、平金　　真[1]、藤川　遥平[1]、岩本　成人[1]、荒木　力太[2]、
吉永　壮佐[1]、寺沢　宏明[1]
[1]熊本大学大学院　生命科学研究部構造生命イメージング分野、[2]ブルカー・バイオスピン株式会社

2日目…… ポスター会場　5F　ロビー

≪脳・脊髄-診断2≫　　14:00～14:42

座長：北島　美香（熊本大学医学部附属病院　画像診断・治療科）

P-2-126　神経メラニン画像における^{123}I-イオフルパン-ドパミントランスポーターシンチグラフィとの関連性の検討

○山口　智也[1]、前田　正幸[2]、松浦　慶太[3]、町田　良典[1]、丹羽　健二[1]、南　　紀夫[1]、
長谷川　新[1]、落合　嘉平[1]
[1]峰和会鈴鹿回生病院　放射線課、[2]三重大学医学部付属病院　画像診断科、[3]峰和会鈴鹿回生病院　神経内科

P-2-127　Dopamine Transportere Imaging（123I-DAT）とT1-PETRAとの融合画像神経変性疾患診断における有用性

○新井　和樹[1]、植田　貴司[1]、斉藤　健二[1]、若山　季樹[1]、堀内　　彰[1]、山下　　明[1]、
Matthew L. Nielsen[2]、Grodzki David M.[2]、井田　正博[1]
[1]荏原病院　放射線科、
[2]シーメンス・ジャパン株式会社　イメージング＆セラピー事業部　リサーチ＆コラボレーション部

P-2-128　3T 3D-FSE T1強調画像における造影病変のアーチファクト改善法の検討

○立花　美紀[1]、原田　邦明[1]、原田太以佑[2]、平田　洋介[3]、佐々木真理[2]
[1]株式会社日立メディコ　MRIシステム本部、
[2]岩手医科大学医歯薬総合研究所　超高磁場MRI診断・病態研究部門、[3]岩手医科大学附属病院　放射線部

P-2-129　Gd造影flow saturation preparation付加3D-T1WI－CUBEとFSPGRの比較

○高野　浩一[1]、中牟田隆司[2]、三好　光晴[3]、桑原　康雄[1]、吉満　研吾[1]
[1]福岡大学医学部　放射線医学教室、[2]福岡大学病院　放射線部、[3]GEヘルスケアジャパン

P-2-130　PETRA法による頭蓋内腫瘍症例における造影T1強調画像の有用性の検討

○若山　季樹[1,4]、井田　正博[1]、Matthew Nielsen[2]、阿部　貴之[2]、Grodzki David M.[3]、
斉藤　健二[1]、植田　貴司[1]、堀内　彰[1]、新井　和樹[1]、山下　　明[1]
[1]東京都保健医療公社荏原病院　放射線科、[2]シーメンス・ジャパン株式会社、
[3]Magnetic Resonance, Healthcare Sector, Siemens AG、
[4]首都大学東京大学院人間健康科学研究科　放射線科学域

P-2-131　STIR法で観察される正常視神経内高信号と撮像条件の関連

○櫻井　佑樹、長濱　宏史、鈴木　淳平、加藤　駿平、平野　　透
札幌医科大学附属病院　放射線部

P-2-132　脊髄を対象とした造影後T1強調における可変フリップ型3D-TSE anti-DRIVEの基礎的検討

○坂井　上之[1]、能勢　毅一[1]、梁川　範幸[1]、雑賀　厚至[2]、平澤　博之[3]、中村　理宣[4]、
米山　正己[4]
[1]東千葉メディカルセンター　放射線部、[2]東千葉メディカルセンター　放射線科、
[3]東千葉メディカルセンター　救急科、[4]フィリップスエレクトロニクスジャパン

2日目…… ポスター会場　5F　ロビー

≪頭頸部-プラークイメージ≫　　14:42～15:18

座長：渡邊　祐司（九州大学大学院医学研究院　臨床放射線科学分野分子イメージング診断学講座）

P-2-133　頚動脈プラーク撮像法の比較 －SE系シーケンスにおけるk space充填法の違いによるSIRの比較－

○中　　孝文[1]、高橋　光幸[2]、秦　　博文[3]、五十嵐太郎[4]、本寺　哲一[5]、竹田幸太郎[6]
[1]社会医療法人財団石心会川崎幸病院、[2]国家公務員共済組合連合会横浜栄共済病院、[3]北里大学病院、
[4]一般財団法人神奈川県警友会けいゆう病院、[5]昭和大学藤が丘病院、
[6]IMSグループ　横浜新都市脳神経外科病院

P-2-134　頚動脈プラークイメージングにおける3D-MPRAGEを用いた縦緩和時間（T1）の推定

○田村　　元[1]、大田　英揮[2]、永坂　竜男[3]、梶田　公博[4]、小原　　真[5]
[1]東北大学大学院医学系研究科　保健学専攻、[2]東北大学病院　放射線診断科、[3]東北大学病院　放射線部、
[4]岐阜大学医学部附属病院　放射線部、[5]フィリップスエレクトロニクスジャパン

P-2-135　SPACE法を用いた頚動脈プラーク性状評価の検討

○扇谷　芳光、笹森　寛人、宗近　次朗、西城　　誠、小野田　結、石塚久美子、廣瀬　正典、
後閑　武彦
昭和大学医学部　放射線医学講座

P-2-136　頚動脈プラーク撮像法の比較 －磁場強度の相違－

○高橋　光幸[1]、鈴木圭一郎[1]、中　　孝文[2]、秦　　博文[3]、竹田幸太郎[4]
[1]国家公務員共済組合連合会横浜栄共済病院　診療技術部放射線技術科、
[2]社会医療法人財団石心会川崎幸病院　放射線科、[3]北里大学病院　放射線部、
[4]IMSグループ　横浜新都市脳神経外科病院　画像診療部

P-2-137　複数の施設における頸動脈プラーク撮像法の多施設共同研究：撮像条件の標準化に向けた基礎的検討

○五十嵐太郎[1]、中　　孝文[2]、秦　　博文[3]、竹田幸太郎[4]、高橋　光幸[5]、本寺　哲一[6]
[1]神奈川県警友会けいゆう病院　放射線科、[2]社会医療法人財団石心会川崎幸病院　放射線科、
[3]北里大学病院　放射線科、[4]医療法人社団明芳会横浜新都市脳神経外科病院　放射線科、
[5]国家公務員共済組合連合会横浜栄共済病院　放射線科、[6]昭和大学藤が丘病院　放射線科

P-2-138　3D VRFA TSE T1強調画像を用いた頚部プラークイメージの基礎的検討

○鈴木　淳平、長濱　宏史、平野　　透、中西　光広、櫻井　佑樹、今村　　昱、加藤　駿平、
小田原好宏
札幌医科大学附属病院　放射線部

2日目…… ポスター会場　5F　ロビー

≪送受信回路改善≫　　15:18～16:00

座長：白猪　　亨（株式会社日立製作所　中央研究所）

P-2-139　3T-MRIによる耳下腺内顔面神経の描出能：アナログコイルとデジタルコイルの比較

○大下　剛史[1,2]、藪内　英剛[3]、松尾　芳雄[4]、小林　幸次[5]、小島　　宰[1]、境　　紀行[1]、
長友　和也[1]、川波　　哲[4]、長尾　充展[4]、本田　　浩[4]
[1]九州大学大学院医学系学府　保健学専攻、[2]製鉄記念八幡病院　放射線部、
[3]九州大学大学院医学研究院　保健学部門、[4]九州大学大学院医学研究院　臨床放射線科学分野、
[5]九州大学医学部附属病院　放射線部

P-2-140　9.4T/54mm開口縦型超伝導磁石を用いたMR microscopeの開発

○巨瀬　勝美[1]、拝師　智之[2]
[1]筑波大学　数理物質系物理工学域、[2](株)エム・アール・テクノロジー

P-2-141　汎用デジタル機器を用いたデジタルMRIトランシーバーの開発

○津田　真人、玉田　大輝、寺田　康彦、巨瀬　勝美
筑波大学大学院数理物質科学研究科

P-2-142　超低磁場MRIにおける光ポンピング原子磁気センサと直交位相フラックストランスフォーマを用いたSNRの改善

○笈田　武範、武藤　正人、小林　哲生
京都大学大学院工学研究科　電気工学専攻

P-2-143　傾斜磁場コイルにおける導体内電流分布評価手法の開発

○今村　幸信[1]、阿部　充志[1]、黒目　　明[2]
[1](株)日立製作所　日立研究所　エネルギー・環境システム研究センタ、[2](株)日立メディコ　柏事業所

P-2-144　サイン波形の傾斜磁場パルスによる静音化効果

○谷口　　陽、白猪　　亨、越智　久晃
日立製作所　中央研究所

P-2-145　携帯電話のフリーアプリケーションソフトを用いた撮像音の低減効果の測定

○加々美　智[1]、成田　　浩[2]
[1]福岡リハビリテーション病院、[2](株)日立メディコ

2日目…… ポスター会場　5F　ロビー

≪脳・脊髄-拡散基礎2≫　9:30～10:12

座長：酒井　晃二（京都大学医学研究科　人間健康科学系専攻先進医療機器開発学）

P-2-146　Fiber Trackingによる弓状束の左右の比較の検討

○丹　綾香[1]、八木　一夫[1,2]、山崎　雅史[1]、大山　薫[2]
[1]首都大学東京大学院人間健康科学研究科　放射線科学域、[2]首都大学東京　健康福祉学部放射線学科

P-2-147　fMRIの賦活部位情報をseed pointに用いたHARDIによる顔面運動神経線維の描出

○山崎　雅史[1]、八木　一夫[1]、小野寺聡之[1]、丹　綾香[1]、藤浪喜久夫[2]
[1]首都大学東京大学院人間健康科学研究科　放射線科学域、[2]東京都保健医療公社豊島病院　放射線科

P-2-148　High resolution DKI（ZOOM EPI）を用いた深部基底核の正常加齢変化の検討

○稲毛　秀一[1]、鎌形　康司[1]、濱崎　望[1]、錦織　瞭[1]、堀　正明[1]、鈴木由里子[3]、
波田野　琢[2]、鈴木　通真[1]、佐藤　秀二[1]、芳士戸治義[1]、服部　信孝[2]、青木　茂樹[1]
[1]順天堂大学医学部附属順天堂医院　放射線科・部、[2]順天堂大学　脳神経内科、
[3]フィリップスエレクトロニクスジャパン　ヘルスケア事業部

P-2-149　DTT法の標準化を目的とした脳神経線維のFA値と年齢に関する検討

○大山　薫[1]、八木　一夫[1,2]、丹　綾香[2]、山崎　雅史[2]、小野寺聡之[1,2]
[1]首都大学東京　健康福祉学部放射線学科、[2]首都大学東京大学院人間健康科学研究科　放射線科学域

P-2-150　拡散テンソル画像法を用いたDraxin欠損マウス脳標本における神経走行の異常の検出

○日隈　達也[1]、吉永　壮佐[1]、新明　洋平[2]、荒木　力太[3]、田中　英明[2]、寺沢　宏明[1]
[1]熊本大学大学院生命科学研究部　構造生命イメージング分野、
[2]熊本大学大学院生命科学研究部　神経分化学分野、[3]ブルカー・バイオスピン株式会社　アプリケーション部

P-2-151　DTIとfNIRSデータを用いた脳活性部位間の神経線維3D描画システムの構築

○大谷　俊介[1]、山本　詩子[2]、田中　美里[3]、廣安　知之[2]
[1]同志社大学大学院生命医科学研究科　医工学・医情報学専攻、[2]同志社大学生命医科学部　医情報学科、
[3]同志社大学理工学部

P-2-152　Multiple shell間でMPGエンコード方向が異なる場合の拡散尖度テンソル評価についての検討

○立花　泰彦[1,2,3]、村田　勝俊[4]、小畠　隆行[1]、土屋　洋貴[1]、尾松　徳彦[1]、岸本　理和[1]、
堀　正明[3]、青木　茂樹[3]、辻　比呂志[1]
[1]放射線医学総合研究所　重粒子医科学センター、[2]横浜市立大学医学部　放射線医学講座、
[3]順天堂大学付属順天堂医院　放射線科、
[4]シーメンス・ジャパンイメージング＆セラピー事業本部リサーチ＆コラボレーション部

2日目…… ポスター会場　5F　ロビー

≪頭頸部-シーケンス≫　10:12～11:00

座長：豊田　圭子（帝京大学医学部　放射線科学講座）

P-2-153　舌動脈・顔面動脈描出におけるInhance Velocity-MRAの検討とCT-Angiographyとの比較

○國分　美加[1]、今野　孝志[1]、四家　洋介[1]、大西　祐樹[1]、戸村　則昭[2]
[1]一般財団法人脳神経疾患研究所附属総合南東北病院　診療放射線科、
[2]一般財団法人脳神経疾患研究所附属総合南東北病院　神経放射線科

P-2-154　CUBE頸動脈Black-Blood imagingと3D-TOF MRA・CTA・DSA画像との狭窄率の比較

國分　美加[1]、今野　孝志[1]、○四家　洋介[1]、大西　祐樹[1]、戸村　則昭[2]
[1]一般財団法人脳神経疾患研究所附属総合南東北病院　診療放射線科、
[2]一般財団法人脳神経疾患研究所附属総合南東北病院　神経放射線科

P-2-155　Inversion Recoveryを付加した3D Segmented True FISPによる鎖骨下動脈の描出に対する検討

○井上　裕二[1]、田渕　　隆[1]、佐藤　始広[2]
[1]つくば画像検査センター　放射線部、[2]つくば画像検査センター　放射線科

P-2-156　3D－FSE法における腕神経叢描出の基礎的検討

○長谷川晋也[1]、永田　　覚[1]、太田　知則[1]、松島　孝昌[1]、池田　充顕[1]、真鍋　　努[2]、
山田　明里[3]
[1]千葉県済生会習志野病院、[2]公立刈田総合病院、[3]東芝メディカルシステムズ

P-2-157　舌癌における脂肪抑制併用non-selective収集パルス型3D-T2WI（VISTA）の至適撮像条件の検討

○清水　史紀、渋谷　俊之、山澤　直貴、西川　祝子、山野　一義、村松　禎久
国立がん研究センター東病院　放射線診断科

P-2-158　2point DIXON法を用いた可変Flip Angle法によるT1値計測の検討

○金本　雅行、賀田　智美、松田　　晃、安達登志樹
福井大学医学部附属病院　放射線部

P-2-159　FASE-MPV T1WIの検討

○平田　恵哉[1]、渡　　千寛[1]、宮本奈菜子[1]、冨田紗詠子[1]、高橋　　優[1]、奥　　朋和[1]、
宮崎　滋夫[1]、川嶋　政広[1]、山本　香織[2]
[1]金沢医科大学病院　医療技術部診療放射線技術部門、[2]東芝メディカルシステムズ

P-2-160　T1WIにおけるPSS法の検討

○野田誠一郎[1]、豊成　信幸[1]、竜　由香梨[1]、片平　和博[2]
[1]国家公務員共済組合連合会熊本中央病院　放射線部、[2]国家公務員共済組合連合会熊本中央病院　放射線科

2日目…… ポスター会場　5F　通路

≪脳のMRI≫　　10:12～11:12

座長：渡邉　嘉之（大阪大学大学院医学研究科　放射線医学講座）

P-2-161　Silen MRAの臨床応用とその有用性

○鈴木　通真[1]、入江　隆介[1]、高野　　直[2]、佐藤　秀二[2]、濱崎　　望[2]、高山三音子[1]、
吉田茉莉子[1]、鎌形　康司[1]、堀　　正明[1]、山本　宗孝[3]、大石　英則[3]、青木　茂樹[1]
[1]順天堂大学　放射線医学講座、[2]順天堂大学医学部附属順天堂医院　放射線部、
[3]順天堂大学医学部　脳神経外科学脳神経血管内治療学講座

P-2-162　頭部MRAにおけるTotal Variation（iGentle）法の検討

○井土川敦子[1]、立石　敏樹[1]、船崎　亮一[1]、三浦　洋介[1]、菅野　典子[1]、門倉　幸司[1]、
栗原　紀子[1]、行方　正紀[2]
[1]独立行政法人国立病院機構仙台医療センター　放射線科、[2]テラリコンINC

P-2-163　頭頚部動脈解離における3D-FSEを用いた血管内腔評価の検討

○浜口　明巧、林　　哲司、浜口　直子
札幌麻生脳神経外科病院

P-2-164　脳動静脈奇形においてMSDE法を用いたvessel wall imagingを付加する意義

○國松　　聡[1]、渡辺　靖志[2]、三好　光晴[3]、菅野　重明[1]、神谷　昴平[1]、竹井　直行[3]、
桂　　正樹[4]、雨宮　史織[4]、森　　墾[1]、椛沢　宏之[3]、大友　　邦[1]
[1]東京大学大学院医学系研究科　生体物理医学専攻放射線医学講座、[2]東京大学医学部附属病院　放射線部、
[3]GEヘルスケアジャパン、[4]東京大学医学部附属病院　放射線科

P-2-165　頭部非造影4D-MRAにおける時相間可変flip angle法の有用性の検討

○川角恵里奈[1]、杉森　博行[1]、藤間　憲幸[2]、小原　　真[3]、中村　理宣[3]、石坂　欣也[1]、
藤原　太郎[1]、工藤　與亮[3]
[1]北海道大学病院　診療支援部放射線部、[2]北海道大学病院　放射線診断科、
[3]フィリップスエレクトロニクスジャパン

P-2-166　もやもや病及びその亜型・類縁疾患の評価：Silenz MRAと3D-TOF-MRAの比較

○水木　健一[1]、増井　孝之[1]、片山　元之[1]、佐藤　公彦[1]、塚本　　慶[1]、林　　真帆[1]、
三好　光晴[2]、松永　奈美[2]、椛沢　宏之[2]、阪原　晴海[3]
[1]聖隷浜松病院　放射線科、[2]GEヘルスケア・ジャパン、[3]浜松医科大学　放射線医学講座

P-2-167　頭部MRAにおけるSubtraction法の検討

○大塚　和人、金居　啓介、神永　直崇
NHO水戸医療センター　放射線科

P-2-168　急性期MRAで描出されなかった頚部頚動脈狭窄症の1例

○井上　　敬[1]、江面　正幸[1]、上之原広司[1]、藤村　　幹[2]、冨永　悌二[2]
[1]仙台医療センター　脳神経外科、[2]東北大学医学部　脳神経外科

P-2-169　自発的神経活動と認知機能異常の可逆的変化：低髄液圧症候群における縦断的評価

○雨宮　史織[1]、高橋　浩一[2]、美馬　達夫[2]、吉岡　直紀[3]、大友　　邦[1]
[1]東京大学医学部　放射線科、[2]山王病院　脳神経外科、[3]山王病院　放射線科

P-2-170　fMRIにおける賦活部位とMEPの近似性に関する検討

○山崎　雅史[1]、八木　一夫[1]、小野寺聡之[1]、丹　　綾香[1]、篠浦　信禎[2]、山田　良治[2]
[1]首都大学東京大学院人間健康科学研究科　放射線科学域、[2]がん・感染症センター都立駒込病院　脳神経外科

2日目…… ポスター会場　5F　通路

≪脳のfMRI≫　　11:12～12:00

座長：瀧澤　　修（シーメンス・ジャパン株式会社　イメージング & セラピー事業本部）

P-2-171　超高磁場心拍同期fMRI：TRの変動に対する実効フリップ角を考慮したロバストな信号強度補正

○上口　貴志[1,2,3]、黄田　育宏[1,2]、劉　　国相[1,2]
[1]情報通信研究機構脳情報通信融合研究センター（CiNet）、[2]大阪大学大学院生命機能研究科、
[3]大阪大学大学院医学系研究科

P-2-172　fMRI研究における生理学的ノイズ除去手法の最適化

○鈴木　千里[1]、上野　賢一[1]、Waggoner Roy Allen[2]、程　　康[1,2]
[1]理化学研究所脳科学総合研究センター　脳機能磁気共鳴画像測定支援ユニット、
[2]理化学研究所脳科学総合研究センター　認知機能表現研究チーム

P-2-173　マルチタスク時の心理状態の差異が脳活動へ及ぼす影響の検討

○岡村　達也[1]、山本　詩子[2]、田中　美里[3]、廣安　知之[2]
[1]同志社大学大学院生命医科学研究科　医工学・医情報学専攻、[2]同志社大学生命医科学部　医情報学科、
[3]同志社大学理工学部

P-2-174　ワーキングメモリ課題における異なる方略を用いた訓練の脳活動と神経線維への影響

○小淵　将吾[1]、山本　詩子[2]、田中　美里[3]、廣安　知之[2]
[1]同志社大学大学院生命医科学研究科　医工学・医情報学専攻　、[2]同志社大学生命医科学部　医情報学科、
[3]同志社大学理工学部

P-2-175　快の度合が異なる際の男女における脳活動の違い

○大村　　歩[1]、山本　詩子[2]、廣安　知之[2]
[1]同志社大学大学院生命医科学研究科　医工学・医情報学専攻医療情報システム研究室、
[2]同志社大学生命医科学部　医情報学科

P-2-176　舌運動タスクのfMRIによる顔面領域脳機能マッピングの基礎的検討

○山崎　雅史[1]、八木　一夫[1]、小野寺聡之[1,2]、丹　　綾香[1]、藤浪喜久夫[2]
[1]首都大学東京大学院人間健康科学研究科　放射線科学域、[2]東京都保健医療公社豊島病院　放射線科

P-2-177　ヒト7T fMRIを用いた自然動画刺激下における高解像脳活動イメージング

○西本　伸志[1,3]、上口　貴志[2,3]、黄田　育宏[2,3]、劉　　国相[2,3]
[1]情報通信研究機構脳情報通信融合研究センター（CiNet）　脳情報通信融合研究室、
[2]情報通信研究機構脳情報通信融合研究センター（CiNet）　脳機能計測研究室、
[3]大阪大学大学院生命機能研究科

P-2-178　MRIを用いた匂い物質の識別メカニズムの解析

○後藤はるな、平金　　真、吉永　壮佐、舩津　大嗣、岩本　成人、寺沢　宏明
熊本大学大学院生命科学研究部　構造生命イメージング分野

2日目…… ポスター会場　5F　通路

≪脳・脊髄-灌流その他≫　　10:00～10:36

座長：野口　智幸（国立国際医療研究センター病院　放射線診断科）

P-2-179　3D-ASTAR法の認知症診断の適応について

○荏戸　　剛[1]、木村　徳典[3]、飯塚　裕也[1]、高橋　清彦[1]、甘利　雅邦[2]、坂下　尚孝[3]、
宮田　知子[4]
[1]公益財団法人老年病研究所附属病院　画像診断部、[2]公益財団法人老年病研究所附属病院　神経内科、
[3]東芝メディカルシステムズ株式会社　MRI開発部、
[4]東芝メディカルシステムズ株式会社　アプリケーション部

P-2-180　3D arterial spin labeling（ASL）撮像で装置間のデータ比較方法の基礎的検討

○成田　孔明[1]、櫻田　　渉[1]、水戸寿々子[3]、三浦　正稔[1]、佐々木洋平[1]、大谷　隆浩[2]、
高橋　　聡[2]、橋本　　学[2]
[1]秋田大学医学部附属病院　中央放射線部、
[2]秋田大学大学院医学系研究科　医学専攻病態制御医学系放射線医学講座、[3]北海道大学病院　放射線部

P-2-181　pCASLを用いた脳血流画像におけるlong labelingによるS/Nの向上とarterial transit timeによる影響の低減

○藤原　康博[1]、木村　浩彦[2]、松田　　豪[3]、金本　雅行[4]、土田　龍郎[2]、都司　和伸[2]、
東村　亨治[1]
[1]京都大学医学部附属病院　放射線部、[2]福井大学医学部　放射線科、[3]GEヘルスケアジャパン、
[4]福井大学医学部附属病院　放射線部

P-2-182　2D ASL法の精度に脈波同期、画像処理フィルタが与える影響

○鈴木　宏明[1]、大滝　正子[1]、野口　景司[1]、北川　　久[2]、松尾　浩一[1]、松島　理士[3]
[1]東京慈恵会医科大学附属病院　放射線部、[2]東京慈恵会医科大学附属第三病院　放射線部、
[3]東京慈恵会医科大学　放射線医学講座

P-2-183　位相差強調画像による新生児白質構造の描出

○丹羽　　徹[1]、米田　哲也[2]、林　　雅晴[3]、柳町　徳春[1]、風間　俊基[1]、渋川　周平[5]、
中村　智哉[5]、鈴木　啓二[4]、高原　太郎[6]、今井　　裕[1]
[1]東海大学医学部　画像診断学、[2]熊本大学大学院生命科学研究部、
[3]東京都医学総合研究所　脳発達・神経再生研究分野、[4]東海大学医学部　小児科学、
[5]東海大学医学部付属病院　放射線技術科、[6]東海大学工学部　医用生体工学科

P-2-184　異なる中心周波数設定より得た２画像の最大ピクセル値合成による3D-SSFP法MR cisternographyの画質改善

○松本　浩史[1,2]、安藤　浩樹[1]、横田　　元[3]、向井　宏樹[4]、本折　　健[4]、宮地　利明[2]、
桝田　喜正[1]、宇野　　隆[1,4]
[1]千葉大学医学部附属病院　放射線部、[2]金沢大学医薬保健学総合研究科　保健学専攻、
[3]京都府立医科大学　放射線診断治療学、[4]千葉大学医学部附属病院　放射線科

２日目…… ポスター会場　5F　通路

≪脳・脊髄-技術≫　　10:36～11:06

座長：森　　墾（東京大学大学院医学系研究科　生体物理医学専攻放射線医学講座放射線診断学分野）

P-2-185　MP2RAGEを用いた乳頭視床路の描出

○中根　俊樹[1]、川井　　恒[1]、櫻井　康雄[2]、小出雄太郎[1]、丸山　克也[3]、長縄　慎二[1]
[1]名古屋大学医学部附属病院　放射線科、[2]名古屋大学医学部附属病院　医療技術部放射線部門、
[3]シーメンス・ジャパン株式会社

P-2-186　3Tにおける可変フリップ角を利用した頭部3D-TSE T1WIの撮像条件の最適化

○金沢　　勉[1,2]、斉藤　宏明[1]、内藤　健一[1]
[1]新潟大学医歯学総合病院　診療支援部放射線部門、[2]新潟大学大学院保健学研究科

P-2-187　Double Inversion Recovery撮像条件の最適化および初期臨床使用経験

○宮武　祐士[1]、中田　　直[1]、鎌田　靖章[1]、高橋　優子[1]、本城　尚美[2]、池田　和代[3]
[1]医療法人社団新進会おさか脳神経外科病院、[2]おさか脳神経外科病院　放射線科、
[3]香川大学医学部付属病院　神経内科

P-2-188　MP2RAGEにおける臨床使用での検討

○天野　　淳、坂井　香澄
公立学校共済組合関東中央病院

P-2-189　天井懸架移動式高磁場術中MRIにおけるフレックスコイルの特性の検討

○山田　功二、新藤　雅司、石森　貴夫、平野　雄二、鴇　　威人、横田　　浩
筑波大学附属病院　放射線部

２日目…… ポスター会場　5F　通路

≪脳・脊髄-診断1≫　　11:06～11:42

座長：樋渡　昭雄（九州大学大学院医学研究院　臨床放射線科学分野）

P-2-190　確率的推論による脳画像の自動ラベリング手法の検討

○山本　詩子[1]、大関　真之[2]、廣安　知之[1]
[1]同志社大学生命医科学部　医情報学科、[2]京都大学大学院　情報学研究科システム科学専攻

P-2-191　下垂体および傍下垂体病変における視路の3D-FLAIR所見と視機能の関連

○北島　美香[1]、平井　俊範[1]、矢野　茂敏[2]、井料　保彦[1]、東　美菜子[1]、山下　康行[1]
[1]熊本大学医学部　画像診断・治療科、[2]熊本大学医学部　脳神経外科

P-2-192　Voxel Based Morphmetory（VBM）評価方法によるアルツハイマー病の早期診断

○古賀　恒行[1]、遠山　育夫[1]、森川　茂廣[2]、谷垣　健二[3]、椎野　顯彦[2]
[1]滋賀医科大学分子神経科学研究センター　神経難病診断学分野、
[2]滋賀医科大学分子神経科学研究センター　MR医学総合研究分野、[3]滋賀成人病センター　研究所

P-2-193　脳形態により個人は特定できる

○高尾　英正[1]、林　　直人[2]、大友　　邦[1]
[1]東京大学大学院医学系研究科　生体物理医学専攻放射線医学講座、
[2]東京大学医学部附属病院　22世紀医療センター　コンピュータ画像診断学／予防医学講座

P-2-194　水頭症症例におけるVSRAD advanceの組織分割エラーとMRI画像所見との比較

○石川　　剛、岡　　雅大、藤井　一輝
砂川市立病院　放射線部

P-2-195　腎移植後の中枢神経限局性リンパ増殖疾患（CNS-PTLD）：MRIと臨床経過

○村田　和子[1]、野田　能宏[1]、秦　　康博[2]、大下　宗亮[2]、森田荘二郎[2]、松坂　　聡[1]、
渋谷　祐一[3]
[1]高知医療センター　放射線科、[2]高知医療センター　放射線療法科、[3]高知医療センター　移植外科

3日目…… ポスター会場　3F　栄華の間

≪肝臓-拡散/造影剤≫　　9:30～10:12

座長：藤永　康成（信州大学附属病院　放射線部）

P-3-196　MRIの拡散強調像を用いた肝線維化の評価：切除組織所見と拡散係数との後方視的比較検討

○原田　大世[1]、齋藤　和博[1]、吉村　宜高[1]、松林　　純[2]、長尾　俊孝[2]、舟津　智一[1]、
赤田　壮市[1]、徳植　公一[1]
[1]東京医科大学　放射線医学分野、[2]東京医科大学　人体病理学

P-3-197　Gd-EOB-DTPA造影MRIでのT1マッピングの肝線維化評価における有用性についての検討

○松田　　恵[1]、三木　　均[1]、石丸　良広[1]、稲月　千尋[1]、菊池　恵一[2]、津田　孝治[2]、
小岩原　元[2]、望月　輝一[2]
[1]愛媛県立中央病院　放射線科、[2]愛媛大学医学部　放射線科

P-3-198　非バランス型spin-echo SSFP（T2FFE）を用いたGd-EOB-DTPA造影MRI肝細胞相における低信号結節鑑別の試み

○米山　正己[1]、中村　理宣[1]、奥秋　知幸[1]、武村　　濃[1]、高山　幸久[2]、西江　昭弘[2]、
高原　太郎[3]、小原　　真[1]、勝又　康友[1]、並木　　隆[1]、田渕　　隆[4]、辰野　　聡[4]、
澤野　誠志[4]
[1]株式会社フィリップスエレクトロニクスジャパン、[2]九州大学大学院医学研究院　臨床放射線科学分野、
[3]東海大学工学部　医用生体工学科、[4]八重洲クリニック

P-3-199　Gd-EOB-DTPA検査の転移性肝腫瘍検出能の評価：Systematic Reviewの手法による造影MDCT検査との比較

○岩田　邦弘[1]、森谷　俊春[1]、谷川　琢海[2]、小笠原克彦[3]
[1]旭川医科大学病院　診療技術部放射線技術部門、[2]旭川医科大学病院　経営企画部、
[3]北海道大学大学院保健科学研究院

P-3-200　演題取り下げ

P-3-201　1.5TMRI装置を用いた自由呼吸下Gd-EOB-DTPA造影におけるT1-FLAIR BLADEの基礎的検討

○真鍋　努[1]、田澤　聡[2]、安藤　律子[1]、鈴木　豊[1]、長谷川晋也[3]、永田　覚[3]、
松島　孝昌[3]、松本　恒[4]
[1]公立刈田綜合病院　放射線部、[2]公立刈田綜合病院　放射線科、[3]千葉県済生会習志野病院　放射線科、
[4]宮城県立がんセンター　放射線診断部

P-3-202　1.5T-MRI dual FA法を用いた肝臓T1mapにおけるB1補正の必要性

○岩永　崇[1]、齊藤　朋典[1]、福倉　良彦[2]、内匠　浩二[2]、吉浦　敬[2]、藤崎　拓郎[1]、
利根　裕史[3]、西郷　康正[1]
[1]鹿児島大学病院　臨床技術部放射線部門、
[2]鹿児島大学大学院医歯学総合研究科　先進治療科学専攻腫瘍学講座放射線診断治療学、
[3]シーメンス・ジャパン株式会社

3日目…… ポスター会場　3F　栄華の間

≪胆・膵臓-機能評価≫　10:12～10:54

座長：西江　昭弘（九州大学大学院医学研究院　臨床放射線科学教室）

P-3-203　非侵襲的に生理的な食後膵液の流れを検討；選択的IRパルスを併用したCine Dynamic MRCP

○八十川和哉、玉田　勉、山本　亮、野田　靖文、檜垣　篤、伊東　克能
川崎医科大学　放射線（画像診断1）

P-3-204　経口造影剤ボースデル服用後のMRCPの経時的変化：2DMRCPと3DMRCPの比較

○丸上　永晃[1]、武輪　恵[2]、高濱　潤子[3]、丸上　亜希[3]、岡田　博司[3]、吉川　公彦[3]
[1]奈良県立医科大学　中央内視鏡・超音波部、[2]平成記念病院　放射線科、[3]奈良県立医科大学　放射線科

P-3-205　局所励起を用いたSPACE MRCPの撮像

○宿谷　俊郎[1]、大橋　一範[1]、飯島　哲士[1]、高橋　勇人[1]、古庄　克実[1]、加藤　宏一[1]、
片田　芳明[2]、椎名　徳彦[1]、伊沢　康之[1]、野崎美和子[2]、今井　広[3]
[1]獨協医科大学越谷病院　放射線部、[2]獨協医科大学越谷病院　放射線科、[3]シーメンス・ジャパン株式会社

P-3-206　3T-MRIにおける局所励起撮像技術「syngo ZOOMit」を用いた3D-MRCP

○西村　文雄、中村　公行、新井　健史、中島　貴子、黒川　琴代、荒川　裕貴、橋本　佳祐、
森岡　美英
がん・感染症センター都立駒込病院　放射線診療科

P-3-207　自然呼吸下（非同期）MRCPの検討

○松島　孝昌[1]、永田　覚[1]、長谷川晋也[1]、太田　知則[1]、池田　充顕[1]、藤田　功[2]、
山田　明里[3]
[1]千葉県済生会習志野病院　放射線科、[2]さいたま市立病院　中央放射線科、[3]東芝メディカルシステムズ

P-3-208　腹部脂肪抑制T2強調画像撮像における2種のナビゲータトリガー法の比較

○齊藤　朋典[1]、岩永　崇[1]、福倉　良彦[2]、内匠　浩二[2]、吉浦　敬[2]、藤崎　拓郎[1]、
利根　裕史[3]、西郷　康正[1]
[1]鹿児島大学病院　臨床技術部放射線部門、
[2]鹿児島大学大学院医歯学総合研究科　先進治療科学専攻腫瘍学講座放射線診断治療学、
[3]シーメンス・ジャパン株式会社

P-3-209　直腸MRI検査におけるVariable Refocus Flip Angle 3D FSE（CUBE）の基礎的検討

○小泉　百未、園田　　優、永友　秀樹
聖隷福祉事業団聖隷佐倉市民病院　放射線科

3日目…… ポスター会場　5F　ロビー

≪マイクロイメージ・基礎≫　　9:30～10:12

座長：服部　峰之（産業技術総合研究所　電子光技術研究部門光センシンググループ）

P-3-210　生体内の遅い流動の定量計測のためのファントム実験

○吹田　　敦、寺田　康彦、巨瀬　勝美
筑波大学大学院数理物質科学研究科　電子物理工学専攻

P-3-211　Diffusion Tensor Imagingのための性能評価ファントムの開発 －経時的安定性と複数個作成時の画一性の評価－

○橘　　篤志[1,2,3]、小畠　隆行[3]、佐野ひろみ[4]、立花　泰彦[3]、川口　拓之[4]、福士　政広[2]
[1]Stanford University School of Medicine Division of Cardiovascular Medicine、
[2]首都大学東京大学院人間健康科学研究科、[3]放射線医学総合研究所　重粒子医科学センター、
[4]放射線医学総合研究所　分子イメージング研究センター

P-3-212　Body Array Coilを用いたDiffusion Tensor Imageの基礎的検討

○園田　　優、小泉　百未、永友　秀樹
聖隷福祉事業団聖隷佐倉市民病院　放射線科

P-3-213　ヒト胚子化学固定標本のNMRパラメタによる最適撮像シーケンスの検討

○巨瀬　勝美[1]、大竹　陽介[1]、山田　拓馬[1]、拝師　智之[2]、山田　重人[3]
[1]筑波大学数理物質科学研究科、[2]（株）エム・アール・テクノロジー、[3]京都大学先天異常標本解析センター

P-3-214　マイクロイメージングにおけるセグメンテーション誤差の検討

○森脇　　聡[1]、寺田　康彦[1]、巨瀬　勝美[1]、拝師　智之[2]、瀬古澤由彦[3]
[1]筑波大学大学院数理物質科学研究科、[2]（株）エム・アール・テクノロジー、
[3]筑波大学大学院生命環境科学研究科

P-3-215　臨床用MR装置を利用した考古学分野への応用－木材の年輪年代計測

○妹尾　淳史[1]、山田　昌久[2]、鈴木　伸哉[3]、大山　幹成[4]、森　　美加[1]、高島　　大[5]、
諏訪　　亨[5]
[1]首都大学東京大学院人間健康科学研究科　放射線学専攻、
[2]首都大学東京大学院人文科学研究科　文化基礎論専攻、[3]東京都埋蔵文化財センター、
[4]東北大学　学術資源研究公開センター、[5]フィリップスエレクトロニクスジャパン

P-3-216　磁化移動効果を用いたポリエチレングリコールの浸透性測定

○金澤　裕樹[1,2]、山田　哲也[3]、木戸　　晶[1]、藤本　晃司[1]、小澤　　聡[4]、小泉　幸司[4]、
大國万希子[3]、植田　直見[3]、富樫かおり[1]
[1]京都大学大学院医学研究科　放射線医学講座（画像診断学・核医学）、
[2]徳島大学大学院ヘルスバイオサイエンス研究部　医用情報科学講座、[3]（公財）元興寺文化財研究所、
[4]京都大学医学部附属病院　放射線部

3日目…… ポスター会場　5F　ロビー

≪分子イメージ≫　10:12～10:36

座長：川口　拓之（放射線医学総合研究所　分子イメージング研究センター）

P-3-217　PNIPAAm系ゲルの複合化による温度と含水が材料特性に与える影響の解析

○八木　一夫[1,2]、七尾　　円[1]、上田　優史[1]、小野寺聡之[1]、栗本　直幸[2]、坂口　雄太[2]、
稲葉　忠司[2]
[1]首都大学東京大学院人間健康科学研究科　放射線学域、[2]三重大学大学院工学研究科

P-3-218　リポソーム型ナノ粒子磁性体の複合合成

○八木　一夫[1,2]、星野　弘樹[2]、矢頭　由裕[2]、羽立　雄一[2]、杉本　聖一[3]、久保　雅敬[2]、
稲葉　忠司[2]
[1]首都大学東京大学院人間健康科学研究科　放射線学域、[2]三重大学大学院工学研究科、
[3]都立産技高専　ものづくり工学科

P-3-219　磁性粒子を用いた糸球体腎炎モデルマウスの評価

○陳　　挺[1,2]、森　　勇樹[1,2]、程　　振宇[1,2]、大野　工司[3]、多胡　善幸[4]、吉田　慎一[4]、
吉岡　芳親[1,2]
[1]大阪大学　免疫学フロンティア研究センター（IFReC）、
[2]（独）情報通信研究機構・大阪大学　脳情報通信融合研究センター（CiNet）、[3]京都大学　化学研究所、
[4]カネカ　バイオテクノロジー開発研究所

P-3-220　MR造影剤内包高分子ミセルと格子構造を有する生分解性ゲルを組み合わせた脳内薬剤投与法の検討

○國領　大介[1]、Mi Peng[2,3]、栗田　朋香[4]、矢田部輝幸[4]、Horacio Cabral[3]、柴田さやか[1]、
岡本　沙織[5]、村垣　善浩[5]、伊関　　洋[5]、酒井　崇匡[3]、鄭　　雄一[3,6]、西山　伸宏[2]、
佐賀　恒夫[1]、青木伊知男[1]、片岡　一則[3,6]
[1]放医研　分子イメージング研究センター、[2]東工大　資源化学研究所、[3]東大院　工学系、[4]テルモ（株）、
[5]東女医大　先端生命医科学研究所、[6]東大院　医学系

3日目…… ポスター会場　5F　ロビー

≪安全管理≫　9:30～10:06

座長：川光　秀昭（神戸大学医学部附属病院　放射線部）

P-3-221　タブレット端末を利用したMRI入室前チェックシステムの試作

○宇津野俊充、稲垣　　明、鈴木　雅裕、井原　完有、麻生　智彦
国立がん研究センター中央病院　放射線診断科

P-3-222　携帯型強磁場警報器を利用したMRI検査室の安全管理について

○中嶋　　藍[1]、秦　　博文[1]、水上　慎也[1]、井上　優介[2]
[1]北里大学病院　放射線部、[2]北里大学医学部　放射線医学（画像診断学）

P-3-223　1.5TMRI装置における衣服が画像に及ぼす影響の基礎検討

○加々美　智[1]、成田　　浩[2]
[1]福岡リハビリテーション病院　検査部、[2]（株）日立メディコ

P-3-224　体内埋め込み型医療機器のMR安全性 －勾配磁場による発熱のシミュレーション－

○堀之内省吾[1]、熊本　悦子[2]、黒田　　輝[3,4]
[1]神戸大学大学院システム情報学研究科、[2]神戸大学　情報基盤センター、[3]東海大学情報理工学部、
[4]神戸国際医療交流財団

P-3-225　高知県におけるMRI装置の事前調査状況 ～南海トラフの災害に備えて、私達ができることは？～

○水口紀代美[1]、岡林　正光[2]、村田　和子[3]、中井　敏晴[4]
[1]医療法人治久会もみのき病院　放射線科、[2]公益社団法人高知県診療放射線技師会、
[3]企業団立高知医療センター　放射線科、[4]国立長寿医療研究センター　神経情報画像開発研究室

P-3-226　MRI検査時における患者体重測定の検討

○長岡　　学、中島　正俊、阿部　未希、大原　一夫、宮本　弘樹
JA神奈川県厚生連相模原協同病院　医療技術部放射線室

3日目…… ポスター会場　5F　通路

≪脊椎≫　　9:30～10:06

座長：大久保敏之（帝京大学ちば総合医療センター　放射線科）

P-3-227　末梢神経疾患におけるVariable refocus frip angle 3D-TSE(SPACE)-neurographyとDW-neurographyの比較評価

○石川　力也[1]、滝澤　秀喜[2]、古川　智子[2]、百瀬　充浩[2]、武井　洋一[3]、大原　愼司[3]
[1]独立行政法人国立病院機構まつもと医療センター中信松本病院　放射線科、
[2]独立行政法人国立病院機構まつもと医療センター松本病院　放射線科、
[3]独立行政法人国立病院機構まつもと医療センター中信松本病院　神経内科

P-3-228　Q-Space Imaging：腰椎変性椎間板における検討

○桂　　正樹[1,2]、鈴木　雄一[2]、笠原　朗弘[2]、森　　墾[1]、國松　　聡[1]、堀　　正明[3]、
増谷　佳孝[4]、青木　茂樹[3]、大友　　邦[1]
[1]東京大学大学院医学系研究科　放射線医学講座、[2]東京大学医学部附属病院　放射線部、
[3]順天堂大学大学院医学研究科　放射線医学講座、[4]広島市立大学大学院　情報科学研究科

P-3-229　局所励起法（2D RF Excitation）を用いた脊髄描出能の検討

○小島　正歳、松本　浩史、桝田　喜正
千葉大学医学部附属病院　放射線部

P-3-230　2-station全脊椎MRIでの歪補正Filterの効果の検討

○安田　志乃
富山市立富山市民病院　放射線技術科

P-3-231　頸椎黄色靭帯石灰化症のMRI

○越智　　誠[1]、冨田　逸郎[2]、瀬戸　牧子[2]、佐藤　　聡[2]、辻畑　光宏[2]、石丸　英樹[3]
[1]長崎北病院　放射線科、[2]長崎北病院　神経内科、[3]長崎大学大学院医歯薬学総合研究科　放射線診断治療学

P-3-232　3D Double-Echo Steady-State（DESS）MR myelographyによる腰部神経根の描出能の検討

○原田　祐子[1]、徳田　　修[2]、山根　正聡[3]、松永　尚文[1]
[1]山口大学　放射線科、[2]関門医療センター　放射線科、[3]山口大学附属病院　放射線部

特別講演

SL-1　　超伝導の夢 －発見からトポロジカル量子現象へ－

○前野　悦輝

京都大学大学院理学研究科　物理学・宇宙物理学専攻

NMRに用いる強力磁場を発生させるには超伝導磁石が必須であるが、金属の電気抵抗が低温で完全に消失する超伝導現象が発見されたのは約100年前である。本講演では発見当時のエピソードから、高温超伝導体の発見、さらに超伝導研究の最先端までを平易に概観する。超伝導物質開発の中から生まれた元素の立体周期表や、超伝導研究に関してベル研究所で起こった「史上空前の論文捏造事件」についても紹介したい。

・1911年　発見：超伝導磁石の夢
・1957年　BCS理論：「メカニズム解明」
・超伝導が壊れるとき：スピン対破壊と軌道対破壊
・1986年　高温超伝導発見：室温超伝導の夢
・1994年　ルテニウム酸化物超伝導発見：スピン三重項超伝導実現の夢
・まとめ：トポロジカル量子現象へ



SL-2　　高温超電導体を用いた超電導磁石の現状と将来の展開

○斉藤　一功

神戸製鋼所　電子技術研究所　超電導研究室

超電導磁石の特徴は電気抵抗が完全にゼロであることで、これを利用して10000ガウスを超える安定した磁場が得られる。超電導磁石は極低温まで冷却する必要があるが、近年、冷却に必要な液体ヘリウム価格が上昇するとともに、供給が不安定になっているため、液体ヘリウムを使用しない超電導磁石の実用化への期待が高まっている。1986年の酸化物超伝導体の発見はそれまでの常識を覆した。発見された物質は当時の超電導転移温度を大きく上回ったために“高温超電導体”とよばれた。発見を機に、超電導応用に対する期待は大きく膨らみ、液体ヘリウムレスの超電導磁石をゴールとして世界中で数多くの研究開発が始まった。しかし発見から約30年が経過するが、実用的なMRI用超電導磁石には適用されず、液体ヘリウムの使用も続いている。この理由として線材加工の難しさがあげられる。高温超電導体は加工性のきわめて悪い酸化物であることから、経済合理性を持った価格で実用線材を供給するための開発が必要となっており、国内外のメーカーにおいて進められている。これに加えてMRI用超電導磁石では必須の超電導接続技術やクエンチ保護技術なども開発途上の段階である。こうした中で、高温超電導体線材のMRI超電導マグネット検証を目的として、ビスマス系高温超電導線材を使用したMRIシステムが試作されている（科学技術振興機構、先端計測分析技術・機器開発プログラム）この超電導磁石は冷凍機のみで冷却され、520mmの室温ボアに3テスラの磁場を発生するように設計されている。2011年にシステムは完成し、世界で初めて酸化物超電導体を用いた超電導磁石でのMRI画像の取得に成功している（1）。試作されたシステムは価格や保守性などの点で実用化レベルまでには課題はあるが、高温超電導体を用いたMRIシステムが可能であることを示した点でこの分野のさきがけとなった。以上述べたように、高温超電導体を用いた超電導磁石の実現には開発すべき課題が多くあるものの、その実用化に向けた開発は精力的に行われており、着実に進歩している。1）Terao et al: IEEE Trans Appl. Supercond. Vol23, no6 2012, pp4400904-4400907

シンポジウム

S1-1　　視覚意識と初期視覚野

○山本　洋紀

京都大学大学院人間・環境学研究科　認知行動科学講座

私たちは、刺激と知覚が乖離する時（ないはずの物が見える等）のfMRIによって、視覚意識の脳過程を調べています。本講演では、視覚皮質を対象にした最近の下記研究を紹介し、視覚意識に果たす初期視覚野の役割を考察します。

1）ない物が見える：アモーダル補完に関するfMRI[1]

視覚物体の多くは他物体で遮蔽されていますが、人は遮蔽部分を容易に補完し、物体の全体像を即座に把握できます（アモーダル補完）。本研究では、遮蔽物体を見ている際の脳活動をfMRIで計測しました。その結果、V1/2野において、遮蔽されて欠損した視覚像がまるで絵を描くように補完されて、物体の全体像が再構成されていることを明らかにました。さらに、V1の補完に関わる活動は、事前に見ていた物体の形を反映して、補完が必要でないと判断される場合には生じないこともわかりました。人間の視覚系は、外界に対する「解釈」を加えた、より高次の処理を行っていることを示しています。また、視覚皮質の活動は、見えている物体だけでなく、見えなくてもその存在を感じるだけで生じることが確認されました。

2）ある物が見えない：視覚意識の個人差に関するfMRI[2]

左右の目に全く異なる画像が入力されると、知覚は揺らぎ安定しなくなります。この現象は両眼視野闘争（BR）と呼ばれ、視覚入力は一定のまま、主観的な知覚だけが不随意的に切り替わることから、視覚処理に関わる神経活動と視覚意識に関わる神経活動を分離できる現象として、数多くの神経科学的研究の対象となってきました。ところが、BRの脳過程については、まだ十分にはわかっていません。本研究では、BRによって見えなくなった目標刺激によって引き起こされた低次視覚野の脳活動に着目したfMRI実験を行いました。この結果、目標刺激が見えなくなる時間が長い人ほどV3野とV4v野の反応が弱いことがわかりました。この結果は低次視覚野の活動が両眼視野闘争の知覚交替のダイナミクスの決定に関与していること示しています。

1. Ban H., et al.（2013）The Journal of Neuroscience, 33（43）, 16992-17007.
2. Yamashiro H, et al.（2014）Journal of Neurophysiology, 111（6）, 1190-202.

S1-2　　脳画像から心を読む

○神谷　之康

ATR脳情報研究所

脳の信号は心の状態や行動をコード化している「符号（コード）」と見なすことができる．そして，その符号を復号化（「デコード」）することで、脳から心の状態を推定することが可能になると考えられる．しかし，脳の信号は非常に複雑なパターンをもっていて，人が目で見ただけでその意味を理解するのは一般に困難である．そこでわれわれは，機械学習と呼ばれるコンピュータ･サイエンスの手法を取り入れ，コンピュータに脳活動信号の「パターン認識」を行わせて脳の信号をデコードするアプローチを提唱した．本講演では、人が見ているものを脳活動パターンからデコードする方法を中心に紹介しながら，ブレイン-マシン・インターフェースや情報通信への応用など，この技術の可能性について議論する．

S1-3　　高解像度fMRIを通してヒト視覚皮質について学んだこと

○程　　康

理化学研究所　脳科学総合研究センター

始めに、高解像度（1mm以下の空間解像度）機能的磁気共鳴画像（fMRI）法を用いてヒト第1次視覚皮質を調べるため我々が行ってきたこれまでの尽力について短く概観し、後半では4テスラMRI装置で実施された3つの未発表研究から得られた結果を紹介する。最初の研究では、直接的マッピングと非直接的デコーディングアプローチの両方を使い、ヒト1次視覚野における方位選択性構造の存在について確証が得られた。ここでとりわけ、大きめの流出静脈が方位選択性BOLD信号に多大な影響を及ぼすことが分かった。この結果は極めて驚くべきものであり、あらゆる空間スケールにおける流出静脈のより詳細な解剖学的、機能的研究の必要性が明らかとなった。第2の研究では、fMRIデータの空間解像度を制御し、1）イメージングボクセルの空間解像度と2）方位選択性ボクセル比率の組織立った増減、3）ヒトMT複合体（hMT+）における方向選択性ハイパーコラムに内在する繰り返し周期性の間の幾何学的関係を調べた。このアプローチにより、hMT+におけるハイパーコラム構造の平均サイズは短い辺について0.7mm程度であると推定できた。最後に、第3の研究ではヒト後頭側頭皮質において物体選択性応答を調べており、さらなる高解像度でこのような実験を行うことで得られる無二の恩恵について焦点を当てる。

S1-4　　睡眠時の自発性脳活動 －fMRIと脳波の同時計測－

○宮内　　哲[1]、寒　　重之[1,2]

[1]（独）情報通信研究機構未来ICT研究所、[2]大阪大学大学院医学系研究科　疼痛医学寄附講座

健常なヒトの意識状態は，生理学的な覚醒水準の観点からは覚醒，浅いノンレム睡眠，深いノンレム睡眠（徐波睡眠），レム睡眠の四種類に大別できる。fMRIは局在性の脳活動を高い空間分解能で計測できるが，血流の変化に伴う磁気共鳴信号の変化を計測しているため，脳波のように意識水準の変化に対応した明確な変化は示さない。したがって，これまでのfMRI研究で計測されてきた脳活動のほとんどは，上記の4つの意識状態の中の覚醒時のみにすぎない。

脳波とfMRIを同時に計測する事により，全ての意識状態に対応した脳活動をfMRIで扱うことが可能となる。われわれは脳波とfMRIの同時計測システムを構築し，これまでにレム睡眠時の急速眼球運動に伴う脳活動[1)]，意識状態の変化に伴うDMN（Default Mode Network）の変化[2)]など，睡眠時の自発性脳活動を報告してきた。本シンポジウムでは，これらに加えて，覚醒から傾眠期への移行[3)]及び徐波睡眠とレム睡眠におけるRSN（Resting State Network）特性の変化[4)]について紹介する。

参考文献

1 Miyauchi et al., Experimental Brain Research 192（4）: 657-667（2009）.

2 Koike et al., Neuroscience Research 69: 322-330（2011）.

3 Uehra et al., Cerebral Cortex doi: 10.1093/cercor/bht004（2013）.

4 Watanabe et al., NeuroImage doi: 10.1016/j.neuroimage（2014）.

S2-1　　脳内のマンガンについて：生体マウスとMRIを用いた基礎医学研究

○渡辺　尚志

マックス・プランク生物物理化学研究所

マンガンMnは人間を含め生物に必須である。脳においても抗酸化やグルタミン生成に必須である。様々な病態、例えば、Mn中毒、肝不全、脳梗塞において、全身や脳局所においてMnの蓄積が起こり、T_1強調MRIにおいて高信号を呈する。従って、Mnに関する医学研究にはMRIが非常に有用である。一方、NMR研究においては当初から緩和時間短縮のため常磁性体が用いられてきた。1961年に高分子がMn^{2+}イオンに作用すると、濃度あたりの緩和率が大幅に上昇することが報告されて以来、Mn^{2+}はNMRを用いた医学研究において最も繁用される常磁性体となる。MRIの発明後も、Gdキレート剤普及前はまずMn^{2+}が使われた。そしてMn^{2+}の細胞への取り込みおよび蓄積によるMRI信号の増強が、細胞の活動性と関連していると報告されて以来、MRIおよびMn^{2+}を用いた基礎医学研究が新たに脚光を浴びた[1]。本シンポジウムにおいて、こうした背景を振り返った後、最近の私共の観察を報告する。まず、Mn^{2+}投与後生体マウス脳の9.4T高空間分解能MRIをGd-DTPA投与後MRIおよび組織染色の光学顕微鏡像と比較した。嗅球、海馬体、小脳において、主要な神経細胞体が密集している組織、シナプス入力が密集している組織はMn^{2+}による信号増強が大きい。顆粒細胞体が密集している組織、神経細胞体が少ない組織は信号増強が小さい。これらはラット脳における所見[2]とほぼ一致する。第二に、Mn^{2+}投与後生体マウス脳のT_1短縮を計測した結果、9.4Tに比べて、2.35Tでは緩和率増加が2.4～4.4倍であった。これは、生体脳内において、Mn^{2+}は、粘性の高い環境にあるかもしくは高分子に結合しているためその可動性が制限されて回転相関時間が延長し、濃度あたりの緩和率が上昇していることを示す[3]。[1] *Magn Reson Med* 1997; 38: 378. *Magn Reson Med* 2002; 48: 927 [2] *Neuroimage* 2004; 22: 1046 [3] *Brain Struct Funct* 2014; doi 10.1007/s00429-014-0742-8

S2-2　　超高磁場MRイメージングを用いた生体内免疫細胞動態追跡

○森　　勇樹[1,2]、吉岡　芳親[1,2]

[1]大阪大学免疫学フロンティア研究センター　生体機能イメージング、

[2]（独）情報通信研究機構・大阪大学　脳情報通信融合研究センター

生活習慣の変化や社会情勢の変化に伴い、脳卒中、認知症、多発性硬化症などの中枢神経疾患の増加が大きな社会問題となり、その病態解明は急務である。近年の研究により、中枢神経疾患などの発症・増悪・治癒過程に、免疫細胞が重要な関与をしており、また病態時だけでなく、正常な脳においても、シナプスや死細胞の除去といった脳環境の維持に不可欠な事象に関わっていることが示されてきている。神経系、免疫系ともに繊細なネットワークのもとに成り立つシステムであり、相互に与える影響を評価するために、非侵襲的可視化法による経時的な免疫動態観察の登場が望まれている。

細胞追跡技術におけるMRIは、光イメージングやCT、PETなどに比べ、感度の低さが問題とされてきたが、標的細胞を磁気粒子で標識し、超高磁場で観察することで、生体組織内においても「単一細胞レベルの動態追跡」が可能になり、これまでの限界を打ち破る新しいMRIによる画像診断技術として大きな期待を集めている。脳など生体深部組織における「単一細胞レベルの動態追跡」はPETなどの核医学的手法や光イメージングなどでは、空間分解能の不足や、観察範囲が限られるなど極めて困難であり、高い空間分解能を持つ超高磁場MRIによって初めて観察される可能性がある。

我々は、小動物用11.7テスラMRI装置を用い、今まで視覚的に捉えることが困難であった、もしくは十分に評価出来なかった生体深部の分子・細胞・組織レベルのライブイメージング技術開発研究に取り組んできた。標的細胞を磁気粒子で標識し、MRIを用いて観察することで、マウス生体脳内における1細胞レベルの細胞動態をリアルタイムに可視化することに成功した。さらに10分オーダーの時間分解能でタイムラプス動画を作成することで、生体組織内における1つの細胞のダイナミックな動きを長時間にわたり追跡可能になっている。本講演では、これらの結果を紹介し、MRIを用いた細胞追跡の可能性と課題、展望について述べる。我々の新しい技術によって得られる空間的・時間的情報は、正常時の脳環境維持における免疫細胞の役割や、神経免疫疾患病態メカニズムの解明に大いに寄与するものと期待される。

S2-3　　合成高分子をキャリアーとしたMRI造影剤とその応用

○横山　昌幸、白石　貢一

東京慈恵会医科大学総合医科学研究センター　医用エンジニアリング研究部

疾患部位に選択的に分布する造影剤が開発されれば、診断に有用であることは、MRIに限らず早くから認識され、主に抗体などのがん特異的リガンドに放射性同位元素を結合させた複合体による研究、開発がなされてきた。一方、MRI造影剤に疾患部位、例えば癌選択性を持たせようという試みは、1990年代以降と比較的遅く始められた。理由は、放射性同位元素に比べると造影剤の必要量が大きい（数十mg以上）MRI造影剤では、抗体に結合させると抗体量が数g以上にも達してしまうため実現不可能（1990年代では抗体のコストのため、その後は抗体の生体への毒性懸念のため）であった。必要量の大きなMRI造影剤では、リポソーム、合成高分子や高分子ミセルのように造影剤を多量に結合・封入できるキャリアーシステムの開発と、それが固形がんの場合のEPR効果等ターゲティング方法論の確立が必要であった。講演者は、合成高分子より形成するミセル構造をMRI造影剤として研究してきた。多くのGdイオンを結合させることと、GdイオンのT1緩和能を高くするための高分子設計を述べる。部位選択的MRI造影剤が目指すもの二つあり、その第一は、より精密な疾患画像取得である。固形がんの場合であれば、より微小な癌の発見と、がんと正常部位のより明確な判別である。目指すものの第二は、画像診断と化学療法選択が一体となった医療の実現である。固形がん治療ではあるMRI造影剤で疾患部位がコントラスト高く造影されれば、その患者には同じキャリアーを用いたターゲティングが効率よく働くと考えられ、数ある選択肢の中でこの抗がん剤ターゲティング療法を合理的に選択できることとなる。診断と治療を融合して実施するTheranosticsの一つの方法である。本講演では、対象疾患として固形がんと急性脳梗塞への応用を述べる。

S3-1　　発達障害におけるMRSの有用性と神経伝達物質プールの測定について

○原田　雅史

徳島大学大学院ヘルスバイオサイエンス研究部　放射線科学分野

臨床上最も応用されているproton MRSでは、小児の発達に応じて代謝物の濃度が変化することが知られている。画像では、髄鞘化の変化が1～2歳程度まで認められることが知られているが、N-acetyl aspartate（NAA）等の代謝物の変化はもう少し後まで認められる。正常発達の小児にくらべて発達障害における代謝物濃度の違いが認められ、自閉症においても同一年代の正常小児にくらべて様々な脳部位でNAAの低下が報告されている。一方で、高機能自閉症の一つとされてきたアスペルガー症候群では、同一世代とくらべてNAAの高値を報告した研究も認められる。従来からProton MRSでは、NAAをニューロンの発達の指標として評価が行われてきたが、最近では神経伝達物質に関連する代謝物としてグルタミン酸（Glu）やGABAを指標とした研究も増加している。これは3Tesla以上の高磁場装置の普及によって、MRSの感度や定量性が向上してきたことも関連していると考えられる。GABA等の濃度の低い代謝物については、通常のPRESS等のシークエンスのみならず、信号編集や2次元スペクトル等の手法による精度向上を図った測定も行われている。自閉症ではGABA-A及びGABA-B受容体関連遺伝子の異常の報告があることから、GABA作動性抑制系神経の発達異常が病態の一因と考えられている。我々は自閉症症例において、前頭葉と基底核のGABA及びGluを測定し、正常小児にくらべて前頭葉のGABA濃度が低く、GABA/Glu比が低値となっていることを報告し、その後も同様の報告によって自閉症におけるGABA/Glu割合のアンバランスの存在が明らかになってきた。Proton MRSで観察されるGABAやGluはすべてが神経伝達物質として使われているわけではないが、代謝物プールとして神経伝達機能の恒常的なバランスを反映する指標としえ利用できることが示唆される。今後MRSは、非侵襲的な神経伝達機能の指標として、多くの疾患で有用性が報告され、病態解明と臨床診療の両面で活用されることになると期待される。

S3-2　　先天性小児神経疾患代謝疾患の診断、経過観察における1H-MRSの有用性

○相田　典子[1]、富安もよこ[2]、小畠　隆行[2]

[1]神奈川県立こども医療センター　放射線科、

[2]放医研重粒子センター融合治療診断研究プログラム、応用診断研究（MRI）チーム

背景と目的：当センターでは2007年より神経疾患疑いや新生児の脳MRI検査においてMRSをルーチンとし、2008年よりはLC Modelによる定量解析も施行している。その中でMRSによってはじめて診断に至った症例や病勢評価にMRSが有用であった症例を多数経験している。本演題では小児の臨床MRI検査にMRSを追加することの意義について概説する。方法：使用機種はSiemens, Avanto 1.5TとVerio 3Tで、MRSはSingle voxel, PRESS法、TR/TE/NEX=5000/30/4-32を用い撮像時間は一カ所に付きシミングを合わせて約5分である。結果：2013年度末までに約2000例の定量解析を行った。臨床に有用であった代表例を次に挙げる。Crピークの欠損から診断に至ったCrトランスポーター欠損症は3例あり、うち2例ではMRIは正常で、1.3ppmに著明なピークを認め診断されたSojgren-Larsen症候群でもMRI異常を認めなかった。原因不明の脳症の新生児における0.9ppmの分枝アミノ酸ピークはメープルシロップ尿症を確診させた。乳児脳症例におけるLCModel分析からGABA高値の判明した症例では世界3症例目のGABAトランスアミナーゼ欠損症が確定し、小脳萎縮と基底核石灰化のある兄妹のCho、mIns低値例は葉酸トランスポーター欠損症と診断された。後者3疾患では治療によりMRS異常波型の消失などの変化が認められ、病勢評価にも有用であった。脳幹でのmIns高値から診断に結びついた早期の若年型Alexander病は神経症状でなく成長障害が主訴であった。様々なミトコンドリア病（各種Leigh脳症、MELASの卒中様発作、Leukoencephalopathy with brainstem and spinal cord involvement and lactate elevation）では、病態を反映した乳酸ピーク上昇の分布が観察できた。また、白質変性症、白質形成不全症（X連鎖性副腎白質ジストロフィー、異染性白質ジストロフィー、幼児型Alexander病、HABC、Vanishing white matter病、Pelizaeus Merzbacher病とその関連疾患）では鑑別診断に病的代謝物変化が有用であった。結語：1H-MRSは先天性小児神経疾患・代謝疾患の診断および病勢・治療評価に有用で強力かつ非侵襲的な診断手法であり、緊急時も含めて行う意義は高い。

S3-3　　小児神経疾患における proton MRSの臨床応用

○高梨　潤一

東京女子医科大学八千代医療センター　小児科

Proton MRSは非侵襲的に脳代謝情報を取得することができる。小児は頭蓋骨脂肪が少なく、水分に富み、容積も小さいことから成人に比しシャープなスペクトルを得ることが可能である。

一方で新生児から乳児にかけては脳の発達に伴いproton-MRSで観察される代謝物質が経年的変化を呈するため、読影には注意が必要である。N-acetylaspartate（NAA）は神経ネットワーク成熟とともに増加し、Choline（Cho）は髄鞘化に伴い低下する。また近年代謝物質の定量化に頻用されるLCModel（water scaling法）は、成人白質の水信号（PD=35.88M, exp（-TE/T2）=0.7）をデフォルトとするため、高プロトンかつT2値の長い新生児から乳児の定量値は補正（Takanashi. JMRI 2012）が望ましい。新生児白質のPD=42M, T2=150msecと仮定すると、LCModelでの定量値は+40%する必要がある。

小児神経疾患におけるMRSの有効性としては、1. 主要スペクトルが消失ないし著高を示す疾患、2. 異常蓄積した代謝物質が異常スペクトルとして観察される疾患、3. 疾患特異的ではないが病態（脱髄、髄鞘形成不全など）に即した1H-MRSパターンが挙げられる。1. Creatine（Cr）の欠損するCr deficiency syndrome、NAA高値を示すCanavan disease、Salla disease, Pelizaeus-Merzbacher disease（PMD）など、2. Sjogren-Larsson's syndrome（0.9, 1.3ppm due to long chain fatty alcohols）、Succunate dehydrogenase 欠 損 症（2.40ppm due to succinate）、メープルシロップ尿症（0.9-1.0ppm due to branched chain amino acid, keto acid）、ガラクトース血症（3.67, 3.74ppm due to Galactitol）、非ケトン性高グリシン血症（3.55ppm due to Glycine）など疾患特異性が高い。3. 先天性大脳白質形成不全症（hypomyelination, PMDなど）では神経疾患で一般に低下するNAAが正常ないし高値（Takanashi. JMRI 2014, Neurology 2004）、Choが低値（脱髄疾患では高値）であり有用な情報となる。日本の乳児に多発する二相性脳症（AESD）では急性期にGlx（glutamine+glutamate）が高値（Takanashi. Neurology 2006）であり、興奮毒性を病態とする根拠となっている。

招待講演　　Brain Metabolite Mapping at 7T using MRSI

○Hoby P. Hetherigton

Professor, Director, MR Research Center Department of Radiology, University of Pittsburgh

With the advent of high field 3T and ultrahigh field 7T MR systems, significant improvements in both SNR and spectral resolution were expected for spectroscopic imaging studies of brain. Unfortunately, limitations in B_1 strength and homogeneity and limited B_0 homogeneity present significant hurdles to achieving these advantages. To overcome these hurdles we have developed a combined approach utilizing transceiver arrays and B_0 shimming with a high degree (4^{th+}) B_0 shim insert. The transceiver array and B_1 shimming based localization minimizes extra-cerebral lipids allowing the entire brain within the slice to be visualized by MRSI at 7T. This has been highly accurate in predicting surgical outcome in patients with both neocortical and temporal lobe epilepsy. Use of the high degree B_0 shim insert reduces the static inhomogeneity up to a factor of ～2 for both slices and 3D slabs. The improved homogeneity has enabled us to routinely perform MRSI studies in challenging brain regions such as the anterior hippocampus and identify neuronal injury in MRI negative veterans with mild traumatic brain injury and persistent memory impairment. We have built upon these methods by developing a homonuclear polarization transfer pulse sequence which significantly improves the accuracy of spectroscopic images of glutamate (Glu), glutamine (Gln) and gamma amino butyric acid (GABA). Use of these methods has enabled us to measure glutamine elevations in epilepsy patients receiving Depakote and GABA increases in the thalami of epilepsy patients responding to treatment with valproate.

S4-1　　拡散MRIデータのガンマ分布モデルによる解釈

○押尾　晃一

慶應義塾大学医学部　放射線診断科

【ガンマ分布モデル】生体のnon-gaussian diffusionの解釈として様々なモデルが提案されているが、実際の組織学的な所見との関連がわかりにくいことが多い。この中でいわゆるstatistical modelはADCが連続して分布することを仮定するため、制限拡散や灌流を含む組織の実態を表現しやすい。昨年の大会で分布の形としてこれまで提案されていた正規分布よりも実際の生体の状態に近いと考えられるガンマ分布を用いたモデルを提案した。

ガンマ分布は$\rho(D)=A\ D^{k-1}\exp(-D/\theta)$で定義される。ただしAは標準化定数。ADCがこの分布に従う時、MR信号は$S(b)=PD/(1+\theta b)^{k}$となる。従来法と同様にb値を変えて数点信号を計測し、カーブフィッティングによりPD、k、θを求める。

【IVIMとの関係】IVIMは基本的には2コンパートメントモデルで、ADCの大きい方の成分を灌流と見なすものである。これはまたADCの分布の形を仮定するstatistical modelの一種とみることも可能で、2つの鋭いピークを持った分布に相当する。

【水透過性との関係】近年生体組織でのADCの低下は主に制限拡散によるというのがコンセンサスになりつつある。ガンマ分布モデルもこの考え方に基づいているが、水分子がある程度細胞膜を通過できる状態でのADC低下の定量的な解析が今後の課題と考える。

S4-2　　アクアポリンによる水輸送調節：細胞膜アクアポリンと細胞内膜アクアポリン

○石橋　賢一

明治薬科大学　病態生理学教室

アクアポリンは水やグリセリンなどの小粒子を通す13個（AQP0～12）の膜蛋白ファミリーである。ヒ素などの金属やH2O2やCO2, NH3, NOなどのガスも通す機能的多様性や、全て欠損マウスの解析は進んだが、特異的な抑制薬の開発は進行中である。細胞運動や細胞増殖への関与から、炎症、免疫、腫瘍などの病態修飾への役割も想定されている。水透過に関しては浮腫や脱水の細胞レベル、さらには細胞内での水輸送の制御にも関心がもたれている。

リンパ管がない脳で循環している脳脊髄液（CSF）には、脈絡叢で作られて脳室からクモ膜下腔へとぬけて脳表面のクモ膜顆粒から吸収される古典的経路と、脳に分布する毛細血管周囲腔（=Virchow-Robin腔））での分泌吸収もある。血液脳関門を形成する脳毛細血管の水輸送は、血管内皮細胞のAQP1, AQP11とグリア細胞アストロサイトの足突起に分布するAQP4で制御される。とくにAQP4はその欠損マウスの解析から細胞性浮腫を増悪させ、血管性浮腫の回復を促進させる：虚血や髄膜炎ではAQP4欠損マウス病変が軽微になり、逆に脳膿瘍では病変が悪化する。またAQP4はグリア細胞の運動を促進して傷害回復を促進する。AQP1欠損マウスではCSF産生が20%低下する。AQP11欠損マウスでは脈絡叢上皮細胞の空胞変性が認められ、血清Na濃度を変化させる浸透圧負荷によってAQP4の変化に連動する。

AQP11は腎臓近位尿細管の細胞内に発現しており、欠損マウスでは小胞体拡張を主体とする細胞内巨大空胞とオートファジーが生後1週で観察され、アポトーシスとのう胞化が引き続いておきて、生後3週には多発性のう胞腎となって生後1カ月ほどで腎不全で死ぬ。同様の細胞内空胞は肝細胞（門脈周辺）や小腸上皮細胞（絨毛先端）にも認められており、水輸送のさかんな細胞の細胞内水輸送の制御にAQP11が重要な役割をしていることが示唆される。一方AQP11と構造の似た細胞内に分布するAQP12の欠損マウスは実験的急性膵炎が重症化し分泌顆粒の蓄積巨大化が見られることから水分泌への関与が示唆される。

S4-3　　水分子動態可視化技術の開発とアクアポリンの役割

○安井　正人

慶應義塾大学医学部　薬理学教室

体内水分バランスは、生体の恒常性維持機能の最も重要な調節機構である。水分バランスの不均衡は、様々な病態に伴って認められ、その補正が治療上有効となることが多い。水チャネル、アクアポリン（AQP）の発見は、体内水分バランスや分泌・吸収に対する我々の理解を分子レベルまで深めることとなった。腎臓における尿の濃縮、希釈はもちろんのこと、涙液、唾液の分泌等にも重要な働きをしている。我々は、アクアポリンの水分子選択的透過性やその生物学的意義を解明するため、水分子イメージングの技術開発や計算機科学による水分子シミュレーションの技法を取り入れ、生体内水分子動態に対する理解を深めてきた。具体的には、CARS（coherent anti-Stokes Raman Scattering）顕微鏡を用いた単一細胞の水拡散イメージングや、Twin-scan装備型2光子励起共焦点顕微鏡を用いて細胞内局所における物質拡散をイメージングする技術を開発した。CARS顕微鏡は、O-H結合が持つ固有振動数に対して光の共鳴現象を起こすことで信号を増幅し、水分子の直接イメージングを行うことができる。今回我々は、MDCK細胞の3次元培養を行なうことでシストを形成させ、そのシストを用いてCARS顕微鏡による細胞膜および経過上皮水透過性の測定を行なった。さらに、溶液、細胞内およびシスト腔内におけるCARS水分子シグナルの経時的変化についての多重シェル型3コンパートメントモデルを用いたコンピューターシミュレーションを行い、パラメータの最適化し、上皮における細胞膜および細胞間隙の水の透過性を決定することに成功した。また、AQPを安定発現した細胞を用いることで、AQPの細胞膜拡散における役割も検討した。

S4-4　　細胞膜水透過性の拡散強調MRIに対する影響：アクアポリン発現細胞から得られる知見

○小畠　隆行[1,2]

[1]放射線医学総合研究所　重粒子医科学センター、
[2]放射線医学総合研究所　分子イメージング研究センター

拡散強調MRI（DWI）はすでに広く臨床の場で使われており、その有用性に関しては議論の余地はない。近年、ハードウェア・画像解析の進歩により、強い拡散強調下で多くの方向に傾斜磁場をかけながら安定した画像を得ることが可能となっている。これらのMR信号から生体内の水拡散を解析するモデルは多く報告されているが、細胞膜を壁と考えるモデルで水透過性を考慮に入れたものは少なく、また、その実証は簡単ではない。

アクアポリン（AQP）は細胞膜に存在するタンパクで、細胞内外の水交換に重要な役割を果たすことが知られている。細胞膜の水透過性は、このアクアポリンの発現に大きく影響されるため、発現をあらかじめ制御した細胞での実験により、DWIに対する細胞膜水透過性の影響を確認することができる。

我々が7T MRIで行った研究では、小さいb値（250～1500s/mm2）で得たADCマップは、AQP4発現よりも細胞密度の影響を強く受けていると考えられた。これに対し、大きいb値（4000～8000s/mm2）で得たADCマップでは明瞭にAQP4発現の違いを観測することができた（Fig. 1）。また、拡散時間を長くとることで、この変化はより顕著になった。

本報告では細胞膜水透過性を含む生体拡散モデルを紹介するとともに、それらを用いて実験で得られたデータを解析し、細胞内外の水交換時間算出を試みる。



Fig. 1. Profiles along lines drawn on the ADC maps (x10^{-3} mm^2/s) of aquaporin-4-expressing (AQ, solid) and non-expressing cells (nAQ, dashed) in PCR tubes.

S4-5　　肝のIVIM

○本杉宇太郎[1,2]

[1]ウィスコンシン大学　放射線科、[2]山梨大学医学部　放射線科

Intravoxel incoherent motion（IVIM）はボクセル内の（一貫性のない）ランダムな動きで、拡散強調像のコントラストの起源とされる。言い換えればIVIMが大きい組織と小さい組織の間にコントラストをつけるのが拡散強調像である。拡散強調像の有用性はいまさら強調するまでもなく、肝では特に肝転移の診断に欠かせない。その一方で、なぜ拡散強調像で高信号になるのか、拡散強調像ではいったい何を強調しているのかをクリアに説明することはできていない。もちろん、「分子拡散」がコントラストの主役であることは間違いない。しかし実際は、分子拡散の他にも拡散強調像の信号に寄与する因子は多く存在する。その代表が「微小血管内の血流（ここでは灌流と呼ぶ）」である。一般に「高いb値を用いれば灌流の影響が排除できる」と仮定されている。しかし、厳密な意味ではどんなにb値を高くしようとも灌流の影響を無視することはできない。そこでADC値の代わりに2種類の拡散係数を定義して、分子拡散と同時に灌流も定量しようという試みが広がりを見せている（IVIMモデル）。実際のフィッティングをみるとIVIMモデル（biexponential）は実測値を概ね説明可能である。しかし高b値領域（b＞1000）まで考えた時には、予測式と実測値には乖離がみられる。b値定義の前提である自由拡散が生体内では成り立たないためである。細胞膜などがあり自由拡散が仮定できない生体内では、高b値領域において補正が必要である。Diffusion Kurtosis imagingはその一つで、自由拡散からの逸脱の程度をK値で推定する。その他にもtriexponential modelやstretched exponential modelなどが提唱されている。このように拡散強調像をどのように定量化するかの報告は多く、肝における臨床応用で一定の有用性が示されつつある。しかしその一方で、定量性に関する限界も言われている。特に肝では呼吸や心拍動による影響が大きい。また、ノイズの影響による定量値のバラつきも無視できない。この発表では、これまで報告された臨床応用をレビューしつつ、交絡因子やノイズの影響を議論し、肝拡散強調像の課題について考えたい。

S4-6　　前立腺癌におけるDWIによる定量評価の現状と将来展望

○北島　一宏

神戸大学大学院医学研究科　内科系講座放射線医学分野

異なる2つないし3つのb値を使って拡散強調画像を撮影しmonoexponential modelに基づいて算出するADC値は簡便で、前立腺癌の質的診断や悪性度評価（Gleason scoreとの相関）に有用であることから、臨床に広く普及しているが、b値に大きく依存するという欠点もある。多くの（5～10つ）b値を用いて、拡散の早い組織と遅い組織という2つのコンパートメントを設定する、biexponential modelの方がmonoexponential modelより優れており、組織内の水分子の拡散をより正確に評価できることが期待される。小さいb値を使用して潅流と拡散を分離するいわゆるIVIMの他、前立腺癌では非常に高いb値を使用して拡散の早い組織と遅い組織を分離するbiexponential modelも試みられている。上記のmonoexponential modelもbiexponential model（IVIM）も、水分子の拡散を遮るものがなく、拡散は空間的にどの方向に対して正規分布（ガウス分布Gaussian）を呈するという仮定に基づいた手法であるが、実際の生体内の微細構造は非常に複雑で、水分子の広がる空間は非常に制限され、水分子の広がりは正規分布から大きく逸脱している（非ガウス分布non-Gaussian）。正規分布から逸脱する水分子の拡散状態を、正規分布からのずれ（逸脱）を示す統計量として画像化したものにDiffusion kurtosis Imagingがあり、最近、注目を浴びている。拡散強調画像は、様々な新しい解析法が生まれ、水分子の体内での動きから種々の組織や臓器の生態あるいは病態解析が非侵襲的に行えるようになってきている。今後は、真のバイオマーカーの一つとして、更なる臨床応用（悪性度の評価、予後予測など）、臨床データの蓄積が望まれる。

S4-7　　IVIMと非ガウス拡散MRI－癌診断におけるバイオマーカーとしての可能性

○飯間　麻美[1]、Le Bihan Denis[2,3]、片岡　正子[1]、富樫かおり[1]

[1]京都大学大学院医学研究科　放射線医学講座、
[2]京都大学大学院医学研究科　脳機能総合研究センター、[3]フランス　ニューロスピン

IVIM（IntraVoxel Incoherent Motion）イメージングは拡散MRIで得られる信号に寄与しうるすべての微視的なトランスレーショナル運動を定量的に評価するための概念である。生体内では、これらの運動は細胞内及び細胞外スペースでの水分子の拡散、そして毛細血管のネットワーク内の血液の微小循環（灌流）により構成されている。（ボクセルレベルで）ランダムに走行する毛細血管の流れは拡散現象に類似し（pseudo-diffusion）、Le Bihanらにより diffusionとpseudo-diffusionを包含するIVIMの概念が1986年頃に導入された。近年、IVIM MRIは（IVIM導入時に検討されていた脳神経領域よりも）特に体幹部への応用において著しい復活を遂げた。またMRIスキャナの発達に伴い、臨床症例にこの概念を応用するにあたり解析方法においてもさらなる発展が可能となってきた。臨床でこの方法を最大限に活用するには、IVIMの概念をより深く理解し、方法の長所と限界を明確に理解することが重要である。拡散と灌流を分離するには良好なS/N比を必要とし、（アーチファクト、bulk flow phonemenaの影響など）克服するべきいくつかの技術的課題がある。IVIMイメージングは、使用されるb値の範囲、及び血管の種類により異なった影響を受けることが知られている。400s/mm2未満の非常に低いb値における信号のふるまいは微小循環を反映しているが、血液量や血流との関係は明確にされていない。1000s/mm2より高いb値においては、生体組織内の拡散は自由（Gaussian）ではなく多くの障害（特に細胞膜）により制限されている為、解析の際には曲線の屈曲度を考慮する必要がある。したがって適切に拡散効果を評価し、純粋なIVIM成分を抽出する為には非ガウス拡散モデルを適用することも重要である。現在多くの腫瘍における診断、治療効果判定にあたり、造影剤を用いた腫瘍の血流動態の評価が重要な位置を占めている。上述のIVIMは、従来の造影剤を用いた評価にとって代わる可能性のある有望な手法であると考えられ、基礎実験及び臨床応用が進められている。

S5-1　　東芝MRIを支える技術と将来展望

○金澤　　仁

東芝メディカルシステムズ株式会社　MRI事業部

MRI装置は1980年台に商品化され臨床応用が始まって以降30年以上が経過するが、患者様と医療関係者の皆様のMRI装置に対する熱い要望を受けて、毎年のように次々と新しい技術が開発され飛躍的な進歩を遂げて来た。

・質の高い診断を確実にしたい。
・安心、快適な検査をしたい。
・簡単に、効率良く検査をしたい。
・経済的に検査をしたい。

これらの要望は、どの時代にも共通してMRI装置に求められる要望であり、時代によって重要度の変化はあるものの、今後もこれらの要望に、より高いレベルに答えるために絶えず進化していくものと考えられる。

MRI装置の構成要素は、主に、静磁場、高周波磁場、傾斜磁場の3つの磁場と収集～再構成を行う制御/計算機系、ソフトウエアの5つに大別される。これらの構成要素それぞれの進化によって、上記の要望に答える数多くの機能を実現している。

ここでは、弊社がどのような技術開発でご要望に応えて来たか、また、今後応えようとしているのか、MRIシステム全体と各構成要素の技術開発の近年の取組みを、主なトレンドに沿ってトピックスをご紹介する。

S5-2　　シーメンスにおける最新技術 ～技術開発から幅広い臨床応用へ～

○村田　勝俊

シーメンス・ジャパン株式会社　イメージング＆セラピー事業本部　リサーチ＆コラボレーション部

【はじめに】昨今のMRIにおける技術開発は、Fast、Quiet、Freezeという言葉で表すことができるが、単に最新の技術開発としてでなく、ルーチン撮影において有効に活かされることを前提としている。【Fast】Raw Data充填と画像再構成は様々な技術があるがそのなかの一つであるCAIPIRINHAはすでに臨床機に実装され肝臓の息止めによる負担軽減に役立っている。これを発展させたWave-CAIPIRINHAはさらなる時間短縮を目指して開発が進められている。複数の断面を同時に励起、収集するMulti-Bandは、fMRI収集の時間分解能をあげたり、DTIなど多軸の拡散強調撮影の時間短縮に貢献する。超高磁場の7T MRIにおいては特にこれらの高速撮影技術が必要で、Siemens自社開発の7Tマグネットとともにさらに完成度の高い超高磁場システムなる。【Quiet】全ての多チャンネル受信コイルにおける撮像の騒音を最大97%低減させるQuiet Suiteは、ローカライザ、TurboSEの各コントラスト、SWI、3D T1、MRAにおいて良好な画像が得られている。今後の日常臨床における全ての撮影を静音化するには、DWIを例外とはできないため、そのための開発を行っている。【Freeze】肝臓の3D T1撮影において息止めが不要なFREEZEitは小児や高齢者の腹部撮影の画質を改善する機能である。またnon-rigidな臓器の動き補正をおこなう機能としてはすでに肝臓および乳房ダイナミック撮影用VIBEがあるが、さらに心筋撮影における自動Perfusion Weighted Mapを可能にしたHeartFreezeが開発された。またMR-PETの同時収集が可能なBiograph mMRにおいては、MRIによる動き補正の情報をPET収集や再構成に適用させるBrain Compassによって同時収集の価値がさらに高まる。【おわりに】本講演では、シーメンスにおける開発の最前線にある技術を紹介し、それらが臨床の場において当たり前のように使える撮影となるように考えられているかを解説する。

S5-3　　小動物用MRIにおける高感度化とマルチモダリティへの対応

○荒木　力太

ブルカーバイオスピン株式会社

MRIはハードウェア・ソフトウェア両面の性能向上に伴い、格段に画質が向上してきた。しかしながら最大の欠点はやはりその感度の低さであり、低感度を補うために分解能や測定時間での妥協が避けられない。MRIの感度向上において大きなウェイトを占めるのが静磁場強度である。弊社では長年高磁場超伝導磁石の開発を続けており、このたび21Tという超高磁場MRIをリリースした。これとコイルをヘリウムガスで約30Kまで冷却し熱雑音を低減させるクライオプローブとを組み合わせることで、マウスin vivoにおいて面内分解能30um以下の超高解像度MRI画像を取得することに成功した。クライオプローブ自体の改良も進んでおり、強い要望のあったラット用クライオプローブも完成した。このようにMRIの高感度化は進んでいるものの、MRI単独で取得できる情報にはもちろん限りがある。このため近年PETや光イメージング等他のモダリティとの組み合わせに対する要求が増してきている。弊社では各モダリティ機器（MRI, PET, SPECT, CT, 光イメージング）で使える共通アニマルベッドを開発した。このベッドは動物を麻酔にかけたまま各機器へ迅速に設置することができるよう工夫がなされている。また新たな画像モダリティ機器として小動物用 Magnetic Particle Imaging（MPI）の開発も行っており、MPIの撮像原理や応用例を紹介する。



S5-4　　日立MRI装置における頭頸部領域への取組み

○西原　　崇

株式会社日立メディコ　MRIシステム本部　ソフト開発部

頭頸部領域はMRIで最も検査数の多い領域であり、形態画像の高分解能化・画質向上に加えて、機能・代謝情報の画像化技術の開発が精力的になされている。日立メディコでは、頭頸部領域を対象としたアプリケーション、特に頸動脈プラークの質的診断とWillis輪などでの複雑な血行動態を観察可能な選択的TOF MRA（BeamSat TOF）の開発に取り組んできた。

BeamSat TOFは、3D TOFのプリパルスとしてpencil beam型の励起プロファイルを持つ抑制パルス（Beam Satパルス）を使用する。下図は、右内頸動脈を選択的に抑制した場合の3D TOF画像である。BeamSatパルスを用いた画像（b）において、抑制側の中大脳動脈（MCA）だけでなく、後大脳動脈（PCA）も抑制されており、Willis輪（下図の場合はPcomA）を介したクロスフローがあると推測できる。このようにBeamSatパルスが、数秒間効果が持続するネガティブ造影剤として振る舞い、TOF画像においてもクロスフローなど血行動態の観察が可能である。

本報告では、開発段階におけるパルス系列の決定、BeamSatパルスの位置に関する検討、装置歪みと抑制能の安定性の評価などについて紹介し、更に他部位への適用も踏まえた今後の展望についても言及する。

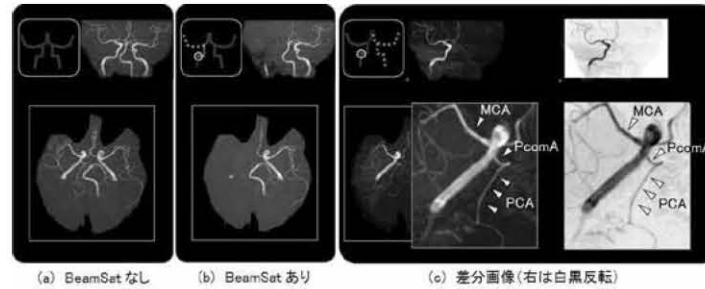

図 BeamSat TOF 撮像結果の差分表示

S5-5　Time-encoded ASL法と灌流画像・4D-MRAの同時収集への応用

○鈴木由里子[1]、ヴァン　カウテレン　マルク[2]

[1]フィリップスエレクトロニクスジャパン　ヘルスケア事業部、
[2]フィリップスヘルスケア　アジアパシフィック

近年Arterial Spin Labeling（ASL）は、脳灌流画像技術として臨床的に広く普及してきているが、それと同時に4D-MRAの撮像技術としても活用されはじめ、その有用性が報告されるようになってきた。4D-MRAは、脳の主要な血管・小血管における狭窄・閉塞や側副血行路など、血液が運ばれる状態を時系列で描出し、脳灌流画像は、血液の運搬先である細胞近辺における毛細血管血流（灌流）を反映した情報を与えてくれる。これら二つの撮像技術から得られる情報を組み合わせることによって、脳の血流動態をより包括的に知ることができる。現在脳灌流画像には、pulsed ASL（PASL）法よりも高いSNRを実現するpseudo-Continuous ASL（pCASL）法が最も一般的に用いられるようになってきたが、一点のPost Labelinig Delay（PLD）における灌流画像では、ASL信号が低下している領域が、実際に脳血流量が低下しているのか、ラベリングされた血液の到達が遅れているのかを判断することは難しい。そのため、その問題を克服するべく様々な方法が検討されている。2007年にGüntherによって発表されたtime-encoded ASL法は、従来のpCASL法のようにラベリングパルスを連続的に印加しつつも、Hadamard encodingに基づいたラベリングとコントロールを組み合わせることによって、multi-phaseでASL信号を観察することが可能なpCASLシーケンスであり、arterial transit time（ATT）mapの作成や、より正確なCBF測定の試みなどが進められている。我々はtime-encoded ASL法を活用し、脳灌流画像とmulti-phase 4D-MRAを同時に収集する撮像技術を考案した。この撮像技術は、pCASL特有の長い連続ラベリングパルスを用いることによってSNRの高い脳灌流画像を得ることと、動脈血が脳血管に流入し末梢へ流れていく血流動態を、高い時間分解能の4D-MRAとして描出することの両方を、一回の撮像で同時に実現することができ、より包括的な血流情報を臨床の現場へ提供することができると期待されている。本シンポジウムでは、time-encoded ASL法の技術的な背景や最近の研究、およびtime-encoded ASL法を応用した灌流画像と4D-MRAの同時撮像技術について紹介する。

S5-6　3DASL技術開発のアップデートと将来展望

○桧沢　宏之

GEヘルスケア・ジャパン株式会社　技術本部　MR研究室

非造影による灌流画像撮像法であるArterial Spin Labeling（ASL）は、近年の3テスラMRI装置の普及および製品パッケージ搭載が行われたことにより、急速に普及が進んでいる技術であると考えられる。本学会をはじめとして、多くの臨床有用性が報告され、今後さらなる普及が予想されている。技術的には、ASLは、ラベリング方法、画像データ収集方法など、複合的な組み合わせ技術である上に、多くの研究者がそれぞれの様相技術について様々な技術開発の努力を行ってきたため、様々な撮像技術が複数に並立している分野である。さらに現在も継続して発展が進んでいる分野であるため、現状では技術情報の整理が進んでおらず、技術の全体像をとらえることが難しい分野の一つであると考えられる。今回は、ASL撮像技術でも有用な方法の一つであると考えられるpulsed continuous arterial spin labeling（pCASL）と3D収集法を組み合わせた、3DASL法の撮像技術について技術開発のアップデートを行う。ASLの基本技術要素である、spin labeling技術、背景抑制技術、および撮像技術のそれぞれについて、要素技術を述べたい。また最近ISMRM perfusion study groupらから報告された、ASLシーケンスの実装方法についての技術的推奨条件についても触れ、上述した複数の技術が並立している現状に対する技術的標準化の動向、現状使用されているASL撮像法の技術的課題、今後のASL技術開発の動向についても述べる。

参考文献：Recommended implementation of arterial spin-labeled perfusion MRI for clinical applications: A consensus of the ISMRM perfusion study group and the European consortium for ASL in dementia. Magn Reson Med. 2014 Apr 8. doi: 10.1002/mrm. 25197.［Epub ahead of print］

教育講演

EL1-1　　転移性骨腫瘍のMRI －全脊椎、全身拡散強調画像の応用－

○中西　克之

大阪府立成人病センター　放射線診断科

全脊椎MRI、全身拡散強調画像（DWI）が開発され、臨床応用がなされるようになり、ほぼ10年が経つ。転移性骨腫瘍の正確迅速な診断は重要であり、MRIの比重は増している。演者らの施設の撮像法はT1強調画像とSTIR法の全脊椎矢状断像、DWIの下頚部から大腿骨近位を上肢を含めて横断像で、T1強調画像で同じく下頚部から大腿骨近位を冠状断像である。これら撮像法の詳細を紹介する。さらに本法は莫大な画像データが発生するため、これを検像し、読影環境を整える作業が重要となる。特にDWI横断面のデータを冠状断再構成を行ない、T1強調画像冠状断像を融合した画像は読影分析を大いに助け（図）、他科医師からも好評であるため必ず提供している。これら検像法や読影の手順等の詳細につき紹介する。全身MRIは骨シンチグラムと比較して骨転移病変の正診率が高いとの結果が得られている。またFDG-PETとの比較においても同等ないし正診率が高いとの結果が得られようとしている。これら我々の施設を含めた文献紹介を行なう。転移性骨腫瘍を検索する場合、当然脊椎転移の診断が最も重要である。椎体のみならず、椎弓、棘突起の異常信号を同定する事が重要である。脊椎骨に次いで骨盤骨、肩甲上腕などの病変を早期に検出することが病的骨折の予防等で重要となる。これらでMRIが病変の検出、治療方針を決める上で有用であった症例紹介を行なう。

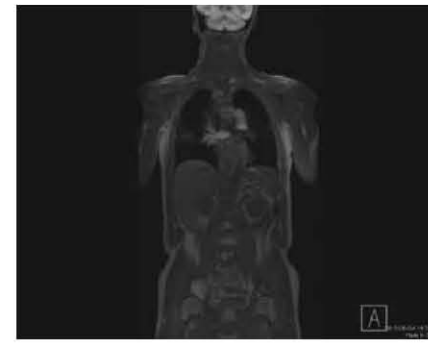

EL1-2　　原発性骨軟部腫瘍の術前・術後評価

○常陸　　真

東北大学　放射線診断科

骨軟部腫瘍の診断は難しく、質的診断が困難な場合が多いが、腫瘍の鑑別診断と同様に重要な事は、腫瘍の広がり診断である。これは治療方針を決定し、術式を選択する上で重要である。切除辺縁の設定方法が、良悪性で異なり、良性腫瘍は辺縁切除で十分であるが、悪性腫瘍においては2cm以上の広範囲切除が必要な場合がある。そのため、広がり診断が切除範囲の決定に影響し、予後に関わる事がしばしばあることを念頭に置く必要がある。良性腫瘍は境界が明瞭であることが多く、広がりの診断は比較的容易であるが、悪性腫瘍のように見える良性病変もある。また、悪性腫瘍の中には反応層とよばれる腫瘤の外側まで腫瘍細胞が浸潤する領域を持つものも存在する。そのような病変の広がりを画像で判断するには造影MRIが必要であり、脂肪抑制T2WIやSTIRも重要な判断材料となる。ここでは実際の症例を提示し、切除縁の設定に必要な画像所見の読み方や、実際にあった切除辺縁が不十分であった悪性腫瘍の追加広範切除例を提示し、適切な読影、治療法の選択の重要性を解説する。また、術後変化にも注意する必要がある。再発の有無も重要であるが、断端部神経腫や機械的刺激による滑液包炎、膿瘍形成や筋肉壊死など、術創部には様々な変化が生じるので注意が必要であり、併せて解説する。

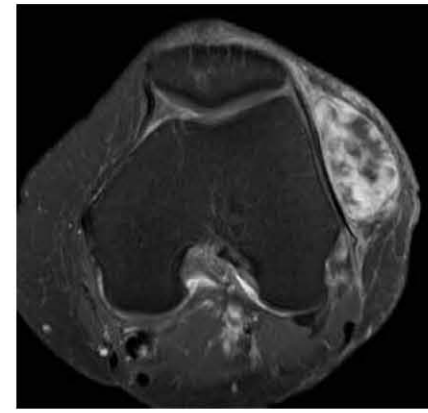

EL2-1　　内耳MRI：臨床応用可能な内リンパ水腫画像 ～取得方法と評価方法を中心に～

○長縄　慎二

名古屋大学医学部　放射線科

メニエール病は回転性めまい発作、耳鳴、耳閉感、難聴を主徴とする疾患で、原因も治療法も解明されていない厚生労働省指定の難病である。重篤なめまい発作により、社会生活に支障を来すが、徐々に進行し、最終的には難聴が最も重大な問題となる。ストレス社会の影響か、塩分摂取の増大のためか、高齢化のためか、患者は増加傾向である。大体この15年間で倍増し、また初発年齢の高齢化も目立つ。従来は、詳細な病歴の聴取と聴力検査によって臨床的に診断がなされていた。しかしながら除外すべき疾患も多く、客観的な診断は困難であった。メニエール病においては、内耳の内リンパ水腫が組織学的に確認されているが、最近、これを画像化することが可能となってきた。当初はガドリニウム造影剤を鼓室内に注入していたが、現在では通常量のガドリニウム造影剤の静注4時間後の撮像によって、臨床検査として評価することが可能である。本年より厚生労働省班研究として内リンパ水腫の画像診断を今後のメニエール病診断ガイドラインに入れることを視野に入れつつ、多施設での検討が始まる予定である。ドイツ、中国、オーストラリア、米国等においても内リンパ水腫の画像診断の報告が、増加してきている。そろそろ我が国においても広く臨床MRに携わる者が知っておくべき内容と考える。本講演ではメニエール病における画像診断の意義、臨床応用可能な画像取得法、画像評価規準について概説する。そして症例画像を供覧しながら、画像解釈の実際について解説する。本教育講演に参加することによって、本法の概要が把握でき、耳鼻科から相談があった際に的確に対応することができるようになる。

EL2-2　　従来報告されている画像所見は認知症の診断において有用か？ 病理学的，遺伝子学的診断例を含めた解説

○櫻井　圭太

名古屋市立大学医学部　放射線医学分野

認知症疾患の画像診断において，各疾患にて障害される特徴的な解剖学的部位及びそれに関連した画像所見を理解することが最も重要であることは論を俟たない．変性認知症では，アルツハイマー病における海馬，海馬傍回の萎縮，レビー小体病における黒質の神経メラニン描出低下や進行性核上性麻痺における中脳被蓋の萎縮などが代表的な画像所見として知られている．ただし，これらの画像所見は“特徴的”であるものの，必ずしも“特異的”ではないことが病理学的診断例を基づいた検討から判明しており，実際の日常臨床においても「アルツハイマー病か嗜銀顆粒性認知症か」，「進行性核上性麻痺か皮質基底核変性症か」など鑑別に苦慮する症例に遭遇することがある．本講演では，変性認知症を中心とした認知症の画像診断において，必要な撮像法，解析方法，基本的な画像所見，さらには注意点に関して，臨床診断例のみならず，病理学的，遺伝子学的診断例など実際の症例を含めて概説する．

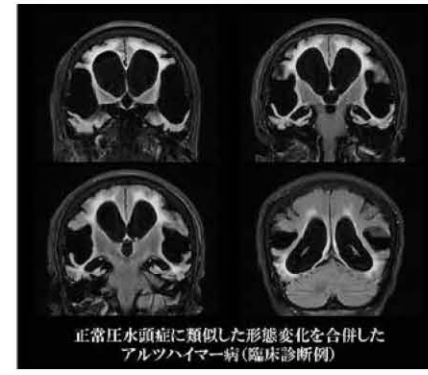

EL3-1　　中枢神経における非ガウス拡散を含む様々な拡散モデル解析

○堀　　正明

順天堂大学医学部　放射線医学講座

拡散強調像とは，通常拡散強調のための傾斜磁場（motion probing gradient，以下MPG）を印加した，（通常は水分子の）拡散運動を強調した画像のことである．現在に至るまで，様々な撮像法が提案されてきたが，現時点で最も臨床応用されている手法は，single shot EPIである．

拡張強調像では，通常のMRIの撮像条件の他に，b値（MPGの影響の強さ，通常はs/mm2），MPGの数と方向，拡散時間といった要素が重要となる．また，定量値としては，拡散の程度を示す，みかけの拡散係数（apparent diffusion coefficient，以下ADC）やMPGが6軸以上用いたデータから算出可能な，拡散の異方性を示すfractional anisotropy（以下，FA）といったものがよく用いられる．

しかしこれらは，あくまでも「水分子はガウス分布拡散をする」という前提のもとで，計算されている．イメージとしては，全く何も障壁のない空間を広がっていくようなものである．しかし，実際の生体においては，細胞そのものや細胞内小器官等，様々なものが障壁として存在し，制限拡散となっている．

従って，実際の生体の構造をより反映した撮像・解析手法として，bi-exponentialモデルに代表するような，異なる複数のガウス分布からなるモデルや，モデルを前提としないq-space imaging（以下，QSI）や，非ガウス分布を前提としたdiffusional kurtosis imaging（以下，DKI）といった手法が提案され，既に臨床応用されている．QSIから得られる根二乗平均変位やDKIから得られるmean kurtosisといった定量値は，ADCやFAといった従来のものとは異なる情報を含有し，かつ場合によってはこれらより病変の検出能等で優れていることが報告されている．

その他，特に脳や脊髄では，特定の構造を想定してモデル化するような手法も複数提唱されている．AxCaliber等その多くは現時点で，撮像時間や撮像装置の制約から臨床的に困難なものが多いが，NODDI（neurite orientation dispersion and density imaging）のように既に臨床応用されているものも存在する．本講演では，拡散強調像の基本から，中枢神経系における現状での様々な撮像，解析手法とその臨床応用に関して紹介する．

EL3-2　　スピン結合からとらえる乳酸とグルタミン酸 ^{1}Hスペクトルの違い

○渡邉　英宏

国立環境研究所　環境計測研究センター　生体応答計測研究室

ヒト脳の^{1}H MRSでは、Nアセチルアスパラギン酸、クレアチン、コリンなどのピークが化学シフト差によって検出できる。一方、グルタミン酸や乳酸などでは、電子を介した相互作用であるスピンスピン結合（以下、スピン結合）によりピークが分裂する。この分裂は、結合^{1}H間の化学シフト差と大きさがJ_{HH}［Hz］（以下、J）で表されるスピン結合との比に応じて決まる。例えば、1.3ppmと4.1ppmの^{1}H間で結合する乳酸の場合、化学シフト差2.8ppmは3Tでは357Hzである。この差はJ=6.9Hzに対して50倍以上であり十分大きく、弱い結合と呼ばれる。この場合、スピン結合は1次近似で扱え、1.3、4.1ppmのピークはそれぞれ2重線、4重線となる。

これに対して、グルタミン酸、γ-アミノ酪酸などでは様子が異なる。例えば、グルタミン酸は、2.1ppm（3位）、2.43ppm（4位）、3.75ppm（2位）近傍に化学シフトを持つ。この中で3位と4位間の化学シフト差0.3ppmは3Tで40Hzに相当し、6Hz程度のJに対して約6倍である。これは強い結合と呼ばれ、1次近似の扱いでは不十分で、密度行列を用いて化学シフトとスピン結合を同等に扱う必要がある。この結果、複雑に分裂したピークとなるが、実際には磁場不均一性による重なりのため*in vivo*では幅広ピークとして検出される。

スピン結合を有するピークのみを検出するエディティング（編集）法では、90°パルスでの観測磁化生成後に印加する2種類のRFパルスを用いる。一つは、結合相手の^{1}Hを反転させる180°パルスであり、印加、非印加の差スペクトル編集を行う。もう一つは90°パルスで、結合^{1}H間で多量子遷移や分極移動を生成し、位相サイクルなどで差スペクトル編集を行う。GABA検出で良く用いられるMEGA-PRESSは、前者を利用した方法である。90° -180° -180°のPRESSと90° -90° -90°のSTEAMで得られるスペクトルの違いや、線形結合モデルでシーケンス、TEなどの条件に応じた基底スペクトルが必要なことは、これらの作用から理解することができる。

この様にスピン結合は^{1}Hスペクトルの理解や、^{1}H MRS測定法にとって重要であり、この講演では、できるだけ式を用いず定性的に分り易く紹介したい。

EL4-1　　MRIによる心筋梗塞のイメージング：基礎から最近の話題まで

○北川　覚也

三重大学医学部　放射線診断科

MRIを用いると心機能、心筋虚血、心筋梗塞、冠動脈狭窄など、心臓の様々な形態的、機能的情報を得ることができる。中でも遅延造影MRIを用いた梗塞のイメージングは、造影領域が病理学的梗塞領域とよく一致し、核医学では評価できなかった内膜下梗塞も高い空間分解能によって明瞭に描出できるため、心筋梗塞の非侵襲的診断におけるゴールドスタンダードといってもよい。本教育講演では、心筋梗塞の急性期と慢性期における各種心臓MRI画像の特徴を提示し、どのように読影を進めていくべきかを実際の症例を示しながら解説する。また、遅延造影MRIやT2強調像の撮影のコツやピットフォールを確認し、現在のMRIによる梗塞イメージングの限界を明らかにしたい。そして最後に最近話題となっているT1マッピングの現状についてふれ、今後を展望する。

EL4-2　　先天性心疾患の形態診断とMRIに期待されること

○神崎　　歩

国立循環器病研究センター　放射線部

先天性心疾患の形態診断では，大まかな骨組みを診断する方法として，区分診断法の考え方がある．これは，左右の心房を同定，左右の心室を同定，大動脈と肺動脈を同定し，それぞれの位置関係から心房位（内臓心房位），心室位（心室ループ），大血管関係を診断，次に心房心室結合，心室大血管関係の接続関係を診断する，5段階の建物のように主要な骨組みをとらえるものである．単一の欠損孔を有するものから複雑な形態の複合までバリエーションの多い疾患群を，系統立てて診断する重要なステップである．MRIでも同様のステップをたどることで、系統的な形態診断が可能である。現在MRIは形態診断のみでなく，機能評価の点でも大きく期待されている．1点はシネMRI画像が死角なく得られる点で，心機能評価に注目が集まっている．もう1点はphase contrast法による血流計測である．心内の欠損孔による短絡量の評価だけでなく，経過中に生じることがある側副血行路の評価などにも応用が可能である．本邦では，先天性心疾患に対するMRIは，欧米に比べて普及が遅れてきたが，近年は主要な施設では積極的に用いられるようになっている．疾患の多様性，形態の異常とそれに伴う血行動態の異常，治療に伴う血行動態の変化や遺残病変，続発症など課題は多く，データの蓄積が期待されている．

EL5-1　　縦隔腫瘍のMR診断Update：縦隔の新区分と前縦隔腫瘍

○大野　良治[1,2]

[1]神戸大学大学院医学研究科　先端生体医用画像研究センター、
[2]神戸大学大学院医学研究科　内科系講座放射線医学分野機能・画像診断学部門

前縦隔腫瘍において胸腺上皮性腫瘍及び胸腺過形成は臨床上もっともよく認められる腫瘍であり，近年のMDCTの進歩に伴い，Incidental findingsとして従来よりも高頻度に認められる。また，それにあわせて胸腺上皮性腫瘍以外の前縦隔腫瘍も従来と同様に有症状或いは単純写真における胸部異常影として認められたり，Incidental findingsとしてあわせて認められたりしている。このような状況で，縦隔腫瘍の診断においては近年縦隔疾患研究会が新区分を提唱し，それに基づいて診断することが効率的であり，その診断にはMRIは必要な診断手法であろうと考える。また，前縦隔腫瘍のManagementを考えた場合には可能な限り画像診断にて疾患を特定し，あわせて適切にCT-guided biopsy或いは開胸生検および腫瘍摘出術などのInterventionの手技選択や適応症例の選択のみならず，適切に計観察症例の選定を行うことが重要になると考える。本講演においては縦隔の新区分に関して解説するとともに，前縦隔腫瘍の画像所見に関してCTやMRIを対比しながら解説する。また，最新のMR撮像法のInterventionを含めた患者Managementへの応用に関しても述べたい。

EL5-2　　縦隔腫瘍のMR診断Update：中及び後縦隔腫瘍

○藪内　英剛

九州大学大学院医学研究院　保健学部門

縦隔腫瘤に対する診断的アプローチとして、まずCTで解剖学的部位（前、中、後縦隔）を把握し、造影CTにより嚢胞性/充実性を区別することで、各部位における鑑別疾患が挙がる。更に内部性状（石灰化や脂肪の有無、内部増強の程度、辺縁性状、周囲臓器への浸潤、リンパ節腫大）、および臨床情報（年齢・性、血清学的マーカー、特徴的な合併症の有無）も併せて鑑別を絞り込んでいく。MRIは、嚢胞性/充実性の区別、微量の脂肪の検出、内部組織性状の推定（出血、壊死、被膜/隔壁、粘液基質、線維化、血流動態、拡散制限）等でCTに付加する情報が得られ、より精度の高い鑑別診断が可能である。充実性腫瘤の鑑別では、中縦隔ではリンパ節病変、食道病変、甲状腺腫瘍の縦隔進展、後縦隔では神経原性腫瘍（末梢神経、交感神経、傍神経節）、嚢胞性腫瘤の鑑別では、中縦隔では気管支原性嚢胞、心膜嚢胞、食道重複嚢胞、後縦隔では、神経腸管嚢胞、髄膜瘤、嚢胞変性した神経鞘腫などがあがる。本講演では、中縦隔（気管食道傍領域）、後縦隔（椎体傍領域）に好発する疾患のMR-病理所見対比、および頻度は低いがMR所見から鑑別に挙げることが可能ないくつかの疾患を呈示し、最近のMRIに関する知見も加えて解説する。

EL6-1　　股関節MRIにおける実践的撮像技術

○小野　英雄

八重洲クリニック

関節領域におけるMRI検査は、骨や靭帯、軟部組織など多様なコントラストが求められ、MRIの特徴が最大限に活用される検査部位である。また、関節領域の検査では、他の検査部位にも増して、撮像シーケンスの設定はもちろん、コイルの選択などの事前準備、ポジショニングなどの工夫がとても重要である。股関節のMRI検査は、大腿骨頭壊死や、股関節炎など両側股関節の評価を目的とした広いFOVでの撮像がルーチン検査において基本となるが、その一方で、最新のコイルや撮像シーケンスにより、関節軟骨や関節唇などの描出を目的とした、片側のみの高分解能撮像が行われるようになり、股関節MRI検査において、必須の撮像法となっている。このように、股関節のMRI検査は、他の関節領域の検査に対して、撮像断面設定の角度やFOV、スライス厚など選択の範囲が広い。もちろん、適切な選択肢を選ぶためには、複雑な関節の解剖や、各疾患の病態をしっかりと把握しておく事は言うまでもないが、ここでは、技術的内容に絞った形で進めさせていただきたい。今回はこれらの事を踏まえ、1）コイル選択、大腿骨頭など股関節を上手く描出するための撮像体位、ポジショニングの工夫などの事前準備。2）両側股関節の撮影、片側の高分解能撮影など、目的とする描出部位や疾患を考慮した撮像範囲や撮像断面の決定方法。3）骨病変や関節軟骨病変など目的とする疾患・部位に適した画像コントラスト、分解能を得るための撮像シーケンスの解説と活用法。以上のような観点で、股関節MRI検査における実践的な撮像技術のポイントについてお話しをさせていただきたい。

EL6-2　　股関節のMRI：臨床編

○川原　康弘

長崎労災病院　放射線科

本講演では単純写真で見逃しや誤診をきたしやすい骨折，大腿骨頭の骨髄浮腫をきたす疾患，部位が特徴的な疾患，femoroacetabular impingement（FAI）について，MRIの役割や画像診断のポイントを中心に概説する．

見逃しや誤診をきたしやすい骨折は裂離骨折や大腿骨辷り症，大腿骨頚部骨折，ストレス骨折がある．診断の基本は単純写真だが，CT，MRI，骨シンチグラフィが必要な場合もある．大腿骨頭辷り症や裂離骨折の診断においては，MRIは補助的なものとなる．

大腿骨頭骨髄浮腫をきたす疾患は一過性大腿骨頭萎縮症や大腿骨頭壊死症，大腿骨頭軟骨下脆弱性骨折があり，それぞれの特徴を知っておけば，鑑別可能である．一過性大腿骨頭萎縮症では，単純写真で骨頭骨濃度低下が見られ，MRIで骨頭全体の骨髄浮腫を認めるが，線状低信号はない．大腿骨頭壊死症，大腿骨軟骨下脆弱性骨折では，MRIにて骨頭の骨髄浮腫と線状低信号を認めるが，そのパターンが異なる．

部位が特徴的な疾患は石灰沈着性腱炎や滑液包炎がある．石灰沈着性腱炎は腱の骨付着部を，滑液包炎は滑液包の存在部位を知っておくことが，診断のカギとなる．

FAIは股関節の形態異常により臼蓋と大腿骨頭～頚部の間の衝突が生じ，股関節障害をきたすとする新しい概念の症候群である．臼蓋形成不全のない変形性股関節症の原因として注目されている．cam type，pincer type，combined typeに分類される．cam typeは若年男性に多い．原因は大腿骨頭-頚部移行部の前上部突出で，屈曲・内旋・内転位の際にこの骨性突出と臼蓋前上部が衝突し，関節唇・関節軟骨損傷が生じるとされている．pincer typeは中年女性に多い．原因は臼蓋の過剰な大腿骨頭被覆（overcoverage）で，屈曲・内旋・内転位の際に大腿骨頚部前部と臼蓋前上部の衝突，大腿骨頭後部と臼蓋後部の間の剪断力が生じ，関節唇･関節軟骨損傷が起こるとされている．診断の基本は単純写真で，診断のための多くのサイン，計測法が提唱されている．MRIは大腿骨のα angle計測や関節軟骨・関節唇評価のために施行される．

EL7-1　　下垂体・傍鞍部疾患の画像診断：MRIを中心に

○三木　幸雄

大阪市立大学大学院医学研究科　放射線診断学・IVR学教室

下垂体・傍鞍部には様々な構造物があるため、多様な疾患が発生しうる。この部位の画像診断の主たるモダリティはMRIであるが、下垂体・傍鞍部MRIの重要な研究の多くが日本から発表され、日本が世界をリードしてきた分野であるといえる。本講演では、下垂体・傍鞍部疾患のMRIを中心に述べる。

下垂体は矢状断T1強調画像で観察するのが基本である。正常下垂体は、成人女性は男性より若干サイズが大きく、男女とも個人差が大きい。思春期・周産期・更年期などで肥大する。前葉は通常は脳とほぼ等信号であるが、新生児期や周産期では機能亢進を反映して高信号を呈する。一方、後葉は正常で高信号を呈し、尿崩症などでこの高信号が消失する。Dynamic MRIでは、前葉は血流を下垂体門脈から受けることを反映して、後葉よりも遅れて上部から造影領域が広がる。

海綿静脈洞は、下垂体の両側および下面を覆う静脈構造であり、下垂体ホルモンの受け皿になっている。動眼神経・滑車神経・三叉神経第一枝・第二枝・外転神経が通るが、造影高分解能T2強調画像などで良く観察できる。Liliequist膜は、鞍背と乳頭体の間にあるくも膜構造であり、高分解能T2強調画像にて描出可能である。

下垂体・傍鞍部領域の腫瘍（腫瘤）性病変には、下垂体腺腫・ラトケ嚢胞・頭蓋咽頭腫・胚種・視床下部過誤腫・髄膜腫・神経膠腫・下垂体細胞腫・顆粒細胞腫などがあげられる。下垂体腺腫は、下垂体前葉に発生する良性腫瘍である。T1強調像･T2強調像ともに信号強度は様々である。Dynamic MRIを用いると、微小腺腫を高率に検出でき、腺腫に圧排された正常下垂体も良く観察できる。他の腫瘤性病変のMRI像も述べる。

非腫瘍性病変には、リンパ球性下垂体炎・ランゲルハンス細胞組織球症・下垂体性小人症・トローザハント症候群・頚動脈海綿静脈洞瘻・動脈瘤・サルコイドーシス・視神経脊髄炎などがある。これらの疾患の診断のMRI像も述べる。

EL7-2　　交連線維から覗く中枢神経疾患

○森本　笑子

大阪赤十字病院　放射線診断科

交連線維は左右の大脳半球の相同な皮質間を連絡する神経線維群であり、脳の正中に位置する構造である。大脳の多くの領域と繋がる構造であるため、脳梁は大脳の変化を集約して把握することができる部位とも言える。また、疾患に特徴的な形態の病変がみられる場合があり、診断に有用なことがある。この教育講演では交連線維の概説と、それに関連する疾患について紹介する。交連線維には脳梁、前交連、後交連、海馬交連／脳弓交連が存在し、これらすべては同じ交連板とよばれる構造から発生する。胎生7週において終脳の正中腹側にみられる終板が発達していき交連板を形成する。交連板からはまず前交連が形成され、ついで海馬交連、脳梁が形成される。脳梁自体の形成は腹側から背側に向けて進行するため、“front-to-back”と呼ばれる。このような発生形式の知識は交連線維の形成異常の理解に役立つ。交連線維の中で最も大きな構造である脳梁は、横断像においてその内部構造が確認しにくいこともあり、病変の存在やその形態について注目されることが少ない。しかし、脳梁病変は疾患に特徴的な分布と形態を示すことがある。Friese らによってまとめられ、高橋昭喜先生によって改良された脳梁病変の5つの形態について説明し、これらと関連する疾患について脳梁の解剖を踏まえて解説を行う。前交連は嗅球やその核との連絡に重要な構造で、動物では高度に発達している。人類では嗅機能が退化したためかなり小さな構造であるが、海馬交連と共に、辺縁系を含む左右側頭葉間の連絡路として重要で、側頭葉てんかんでみられる側頭葉の両側性変化の原因でもある。あまり知られていないこの変化についても紹介する。

EL8-1　　定量的磁化率マッピング（Quantitative Susceptibility Mapping）

○工藤　與亮

北海道大学病院　放射線診断科

磁化率（χ）はMRIにおける基礎的な物性値で、静磁場内に置かれた物体の磁化の強さMと静磁場の強さHの比である（M= χ H）。物質に固有の値である磁化率を知ることで、組織中の分子情報や化学組成などを得ることが可能である。磁化率の違いは共鳴周波数やスピンの位相変化として観察されるが、位相の値から磁化率を算出するのは逆問題であるために特殊な解法が必要となり、定量的磁化率マッピング（quantitative susceptibility mapping、QSM）と総称される。MRIの位相画像は磁化率強調画像（susceptibility weighted imaging、SWI）として臨床応用されているが、SWIの信号強度は位相値のべき乗と強度値から成り立っており、位相値自体も組織の形態や立体配置、方向性に依存するために定量的評価は不可能である。それに対してQSMではそれらの影響が排除されており、ボクセル単位での磁化率を定量的に扱うことが可能となる。ただし、磁化率はベクトルではなくテンソルであるために組織の微細構造や方向性、磁化率の異方性が関与し、化学交換にも影響される点に注意が必要である。脳組織中の磁化率変化の要因となる主な物質は、組織鉄、脱酸素化ヘモグロビン、ミエリンなどである。そのため、QSMの臨床応用として、石灰化と出血の判別、組織鉄の定量評価、組織の酸素化の定量評価、微細な神経解剖の描出などが研究されている。将来的な課題としては、解析アルゴリズムの改良、ミエリンと鉄の区別、組織鉄の判別などが挙げられている。さらに、QSMで解析される磁化率は静磁場強度や解析アルゴリズムに依存するため、何らかの標準化も必要とされる。

EL8-2　　圧縮センシングによるMR高速撮像

○町田　好男

東北大学大学院医学系研究科　保健学専攻画像情報学分野

圧縮センシング（Compressed Sensing：以下CS）とは、「観測対象データがある表現空間では「スパース（疎）」であると仮定して、少数の観測データから対象を復元する手法」である。近年、ランダムな成分を持つ観測マトリクスの場合に復元可能であることが情報理論分野において示され、さらに、観測データをランダムサンプリングできるMRIはCSのよい適用となっていることが示された（Lustig, 2007）。

図は、CS-MRIにおける再構成の概要を示したものである。再構成したい画像（対象データ）をmとしよう。CS-MRIでは、「（1）表現空間データΨmが疎であること」と「（2）アンダーサンプルしたフーリエ変換像F_umが観測（収集）データyに近いこと」を条件としてmを求める。（適当なモデルのもとで解を求められることがCS理論の教えるところである。）　通常のMR断面像ではΨとしてWavelet変換などが用いられる。CS-MRIにおいては、観測データ、対象データ、疎表現データの3つを切り分けて考えること、あるいはそれらをうまく割り当てることが重要であるが、この時の自由度が高く従って応用範囲が広いのがMRIの特長となっている。本講演では、原理説明に続きいくつかのアプリケーションを紹介する。また現在我々が検討しているCS画質の評価検討について一部紹介したい。

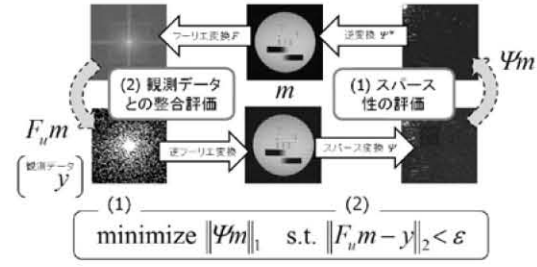

EL9-1　　泌尿生殖器：明日からの読影に役立つ奇形の知識

○赤坂　好宣

兵庫県立こども病院　放射線科

泌尿生殖器の奇形は比較的頻度が高く、あらゆる年齢でも読影の際に偶然に目にすることもしばしばである。比較的頻度の高いものについては発生原因や機能予後も含めて知識を整理して知っておくことが望まれる。泌尿生殖器の奇形については疾患の範囲が広いので、頻度が高いものや臨床上重要なものを主に取り上げ、系統的に理解しやすいよう、1. 腎の形成段階の異常のパターン、2. 異常部位からみた尿路拡大のパターン、3. 小児期に問題となる生殖器・その他の奇形に分けて解説する。腎の形成段階の異常では、無発生、低形成・異形成、高さの異常や交叉性変位などについて概念を解説する。尿路拡大のパターンでは、画像診断の考え方の基本は、1. 異常より上位の尿路が拡大する、2. 異常の直前がもっとも拡大が強い傾向がある、3. より上位に腎機能低下や破裂による尿瘤形成など影響がでることがある、などである。また、異常なく形成された尿路に後天的に拡大が生じてきたのか、先天奇形に伴う尿路拡大ありきで腎が発育したのかを見極めることが大事である。尿路拡大をきたす疾患も成人で偶然に発見されたときには経年変化で小児期とは像がずいぶん異なっているかもしれない。生殖器の奇形については外性器の奇形が画像診断の対象になることは少ない。内性器の奇形が小児期に見つかることも少なく、むしろ思春期や成人で画像診断の対象になることが多い。ここでは主に小児期にみつかるものを取り上げる。発生についても理解しやすいような概要を述べるにとどめるが、疾患の発生原因については不明な点も多いので多くは推測の範囲である。

EL9-2　　腎・尿路腫瘍の診断におけるMRIの活用

○陣崎　雅弘

慶應義塾大学医学部　放射線診断科

腎・尿路の評価においてMDCTは第一選択として用いられる検査であるが、MRは必ずしもルーチンに用いられる検査ではない。しかし、適切に用いることこの領域の診断や病期診断において大変有用な情報を提供する。

腎腫瘍の評価においては、腎細胞癌と良性腫瘍（脂肪に乏しい血管筋脂肪腫、平滑筋腫、後腎性腺腫）との鑑別が非常に重要である。これらの良性腫瘍はT2強調像で低信号、単純CTで高濃度を呈し、均一な増強効果を呈する傾向がある。近年、潜在的悪性の類上皮型血管筋脂肪腫、嚢胞成分を持つAML with epitelial cyst（AMLEC）といった血管筋脂肪腫の亜型が存在することが明らかになってきたが、これらの亜型も平滑筋成分に富み脂肪が少ないため、T2強調像で低信号、単純CTで高濃度を呈する傾向があり、この所見は腎腫瘍の診断において重要な手掛かりと言える。腎腫瘍の診断におけるもう1つの大きな課題は、後天性多発嚢胞腎に合併する腎細胞癌と出血性嚢胞の鑑別診断である。後天性多発嚢胞腎に合併する腎細胞癌は、T2強調像で不均一な高信号、拡散強調像では拡散低下部が不均一に見られる傾向があり、鑑別の手掛かりになる。

尿路の評価においては、T2強調像と拡散強調像が診断の重要な手掛かりになる。ほとんどの尿路上皮癌はT2強調像で尿管壁に比較して等―高信号を呈し、拡散強調像で拡散の低下を認めるのに対し、線維上皮性ポリープやアミロイドーシスのような良性腫瘍はT2強調像で低信号を呈し、拡散の低下は見られないことが多い。従って、T2強調像低信号で拡散低下が見られない場合は、良性を示唆すると思われ、不要な腎盂尿管摘出を防げる。また、拡散強調像は腎盂癌や膀胱癌において深達度診断や細胞異型の予測において有効である。

以上のように、T2強調像と拡散強調像を適切に用いることで腎・尿路の鑑別診断や病期診断に貢献できる。

EL10　　IgG4関連疾患の画像所見

○藤永　康成

信州大学医学部附属病院　放射線部

IgG4関連疾患は本邦より世界に発信された疾患概念であり，2011年にIgG4関連疾患包括診断基準2011が作成された．その概念を以下に抜粋する．

「IgG4関連疾患とは，リンパ球とIgG4陽性形質細胞の著しい浸潤と線維化により，同時性あるいは異時性に全身諸臓器の腫大や結節・肥厚性病変などを認める原因不明の疾患である．罹患臓器としては，膵臓，胆管，涙腺・唾液腺，中枢神経系，甲状腺，肺，肝臓，消化器，腎臓，前立腺，後腹膜，動脈，リンパ節，皮膚，乳腺などが知られている．病変が複数臓器におよび全身疾患としての特徴を有することが多いが，単一臓器病変の場合もある．臨床的には各臓器病変により異なった症状を呈し，臓器腫大，肥厚による閉塞，圧迫症状や細胞浸潤，線維化に伴う臓器不全など時に重篤な合併症を伴うことがある．治療にはステロイドが有効なことが多い．」

IgG4関連疾患の臨床診断は，大きく形態学的（限局性腫大，腫瘤，壁肥厚），血清学的（血清IgG4が135mg/dl以上）および病理組織学的所見（組織所見とIgG4陽性形質細胞浸潤）によって行われ，これらがすべて満たされた場合に確診（definite）となる．ただし，この基準により確診できない場合にも，各臓器の診断基準により診断が可能となっている．特に自己免疫性膵炎の場合，過去に報告された症例に関してIgG4関連疾患包括診断基準を用いて診断すると，確診とされる例はほとんどないため，各臓器における診断基準も同時に理解しておく必要がある．近年提唱された各臓器での診断基準の中では，特徴的な画像所見が記載されているものの，確定診断の際には血清学的所見や病理組織学的所見が重視される傾向にある．しかしながら，画像診断は非侵襲的に病理組織像を類推可能であり，経過観察においてもその役割は重要である．

本講演では，IgG4関連疾患の画像所見について概説するが，本疾患は歴史的に自己免疫性膵炎の研究がきっかけになったと言っても過言でなく，自己免疫性膵炎とその膵外病変としてのIgG4関連疾患といった観点で論を進める．

EL11-1　条件付きMRI対応埋め込み型不整脈治療デバイス患者のMRI検査実施条件ガイドラインについて

○黒田　輝[1,2]

[1]東海大学情報理工学部　情報科学科、[2]千葉大学　フロンティア医工学センター

原則MRI禁忌とされている植込み型不整脈治療デバイス（心臓ペースメーカー）に関して，我が国では2012年3月29日に初めて，条件付きMRI対応製品が医薬品医療機器総合機構（Pharmaceuticals and Medical Device Agency, PMDA）によって承認された．以降，相次いで4社の製品が承認された．さらに最近では植込み型除細動器（ICD）ならびに両室ペーシング機能付き植込み型除細動器（CRT-D）製品も承認され販売に至っている．これらのMRI対応心臓植込み型電気的デバイス（Cardiac Implantable Electronic Devices, CIEDs）の製品自体のMR安全性は，第1号製品を初めとして製造各社における膨大な安全性試験と承認機関による審査に基づいて承認されている．しかしながら，当該デバイスを有する患者を検査する現場では，その受け入れならびに検査実施においてなおまだ格段に厳しい注意が求められる．製品自体の安全性と，それを装着した個々の患者の安全性は同一ではないからである．このため日本不整脈学会，日本医学放射線学会ならびに日本磁気共鳴医学会は，対象患者に対する検査実施の施設基準ならびに実施条件ガイドラインを定め，公開してきた．初版から現在に至るまで幾度かの改訂を加えてはきているが，一貫した方針として，(1) 患者安全が第一優先であること，(2) 各科の責任範囲を明確にすること，(3) 技術的な条件については国際標準化機構（International Organization for Standardization, ISO）の技術仕様TS 10974などに基づいて十分な検討がなされていること，(4) 検査実施条件の実用的な目安であって，詳細条件は各施設が実情・患者状況に基づいて定めること，に基づいている．本講演ではこの施設基準ならびに実施条件ガイドラインの概要とその背景となる技術的要素を解説する．安全な検査の実施にお役立て頂ければ幸いである．

EL11-2　MRI検査の安全管理 －体内インプラント留置患者の対応－

○清野　真也

福島県立医科大学附属病院　放射線部

MRIの安全性を考える上で考慮すべき物理的因子は、静磁場・変動磁場・ラジオ波の3つである。それぞれの因子が検査環境のなかでどの様に作用しているかを理解しておくことがMRI検査施行する側での重要な役目である。

近年の医療現場においてMRIが臨床診断には欠かせないモダリティーであることは周知の通りであるが、それと同時に検査現場に持ち込まれる医療機材の多種多様化も進んでいる。心臓ペースメーカ、人工内耳、慢性疼痛用神経刺激装置といった、今まで禁忌として扱われていたデバイスが、条件付きMRI対応として急速に各メーカーから出回ってきている。それらの条件が個々に異なっていること、そして同じ用途のデバイスにおいてもMRI対応が異なったものが存在することが現場を混乱させる要因になっている。

体内にインプラントが留置されている患者がMRIを施行するまでには依頼時、検査当日、入室直前と複数のチェック機関を通ることになっている。しかし、実際は患者をセッティングし位置決め画像を撮像した時点で金属アーチファクトに気付き検査を中断・中止する事例を経験する。ここには最近のインプラントはすべて非磁性体であるという誤認、以前にMRIを施行しているから大丈夫といった安易な考えから施行されていることが多い。

国内で流通している多くのインプラントの添付文書には受動型体内インプラントに関してはASTM規格能動型体内埋め込み機器に関してはISO/TS10974に則った試験成績が記載してある。

現場でMRI検査施行の可否を判断するにはそれぞれの添付文書から判断することになる。添付文書に書かれている条件と自分の使用している装置のスペックを照らし合わせて撮像条件が範疇であるかを知っておくこと、条件を緩和させるための手段を知っていることが重要になる。

安全管理の点から慎重に検査を執り行うことは重要であるが、検査施行者側の安全性に関する誤った知識が、患者のMRI検査から受ける恩恵を損なってはいけない。

EL12-1　ASLからCINEMAへ ～CINEMAの開発動向と臨床応用～

○中村　理宣

株式会社フィリップスエレクトロニクスジャパン

Arterial spin labeling（ASL）とは造影剤を用いることなく、血液中のスピンをRFで磁化ラベリングすることによって血液そのものを内因性のトレーサーとして灌流を評価する手法である。
近年ではASLの技術を応用したASL-MRAが注目されており、高空間分解能と広範囲撮像という特徴に加え、時間軸情報を与えたtime-resolved MRAが頭蓋内動脈ならびに肺動脈や腎動脈に応用されている。われわれの考案したCINEMA（Contrast inherent inflow enhanced multi phase angiography）法は、造影剤を用いることなく頭蓋内血管の血行動態を高時間分解能と高空間分解能で観察可能としたtime-resolved MRAであり、さまざまな臨床応用が期待されている。
従来のASL-MRAによるtime-resolved MRAは、ラベリングしてから信号を収集するまでの遅延時間をデータ収集毎に変更しながら撮像することで、血液の到達ポイントの変化を画像化する手法であった。しかし、遅延時間の異なる撮像を複数回繰り返す必要があるため、検査時間の大幅な延長を伴い臨床検査で応用することが難しかった。一方、CINEMAで採用しているLook-Lockerサンプリングは、任意のプレパレーションパルスの後に遅延時間の異なる複数のデータ収集を行うことにより、1回の撮像で時系列情報が得られ大幅な時間短縮を実現できる。
CINEMA法のラベリングタイプには、STAR、FAIR、pCASLがあり、それぞれラベリングタイプの特徴を活かし高時間分解能化、血管選択的、さらには血液の到達時間をカラー表示したtime-of-arrival mapを得ることが出来る。
今回は、CINEMA法の原理、シーケンスデザインとバリエーション、そして臨床応用と使い分けについて解説する。

EL12-2　最新の脳画像統計解析

○阿部　　修、雫石　　崇、菊田　潤子、山田　晴耕

日本大学医学部　放射線医学系画像診断学分野

診療画像診断においては病変局在/形態/濃淡、投与造影剤の経時的分布から予測される血流情報などに、病歴/臨床検査所見を加味した上で的確な診断を下せる場合は多い。脳梗塞/腫瘍など明確なコントラスト差を生じる病変では視覚的診断は迅速かつ的確であるが、MRIには視覚的評価のみでは解析不能だが有用な情報が膨大に含まれている。例えば中枢神経系の生理的発達や加齢では全脳均等に変化するのではなく年齢に応じた部位依存性がある程度の幅を持って認められる。また神経変性疾患や精神神経疾患では疾患特異的な解剖学的局在における形態/機能変化が生じうるものの、生理的変化を考慮した上で病的変化かどうかを各脳回/白質線維/神経核単位で視覚的に判断することは不可能である。その評価方法として近年目を見張る発展を遂げている分野が脳画像統計解析である。その解析法の対象となるパラメータは1）全脳/局所容積および皮質厚、2）灌流/拡散あるいはT1/T2値画像などのパラメトリック情報、3）fMRIにおけるBOLD信号の3種に大別される。1）の容積評価法はVBMと呼ばれ、SPMが代表的解析ツールで、最近では空間的正規化がより高精度となったDARTELまたはVBM8がプラグインとして利用可能である。また皮質厚/脳表面積/脳回皺裂の各情報を分離できないVBM法に対して、それらを個別に評価可能なSBM法ではFreeSurferが汎用される。2）では従来SPMによる一般線型モデルを用いた統計解析が用いられてきたが、近年では少なくとも拡散情報についてはFSL-TBSSによる白質骨格解析/ノンパラメトリック検定が主流となりつつある。3）では特定のタスクによって賦活部位を観測するfMRIばかりでなく、安静時にBOLD信号変化が同期する脳内ネットワークを明らかにするresting-state fMRIの研究も精力的に行われており、特定の領域との相関を解析するseed-baseなアプローチから始まって、data-drivenな全脳ICA、グラフ理論などの適応により洗練された解析手法が広がってきた。本講演では各種脳画像情報の解析方法を俯瞰し、解析時の注意点や代表的解析ツールの利点/欠点を挙げ、明日からの脳画像解析に直ちに役立つような情報を提供することを目標とする。

EL13-1　PET/MRの現状と今後

○久保　均

福島県立医科大学　先端臨床研究センター

画像診断の有用性は言うまでもなく，現在の医療においては欠くことのできない診断ツールとなっている．また，X線CT，MR，SPECT，PETあるいは超音波等のさまざまなモダリティがその特徴に応じて使い分けられているとともに，それらを融合したPET/CT，SPECT/CT等の装置も開発され使用されている．これらは，生体機能等を可視化できる核医学装置（PET, SPECT）と，解剖学的な構造を可視化して形態画像を得ることができるX線CT装置を組み合わせることでお互いの欠点を補った画像検査ができるものであり，臨床に広まっている．近年，MRとPETを融合させたPET/MR装置の開発が進み，本邦で初めて本学に導入された．MRは形態画像のみならず生体機能の画像化することも可能である．これにPETが融合することにより，「MRを用いた形態画像」+「MRを用いた機能画像」+「PETを用いた機能画像」を同じ寝台で得ることが可能となる．また，本学の装置はPETとMRの同時測定が可能であり，複数生体機能の真の同時測定も可能である．本学ではPET/MRの保険適用がなされた2013年4月より本格的に稼働を開始し，診療に供している．保険診療のために症例に制約はあるが，実際に使用してさまざまな事実が見えてきた．また，世界的にはPET/MRのキラーアプリケーションを探している状況であると思うが，まさにこれだというものはまだ見つかっていない．そこで，本講演では臨床用PET/MR装置の実用化にかかる技術的側面および臨床経験を紹介すると共に，その今後について議論したい．

EL13-2　PET測定と画像解析

○渡部　浩司

東北大学　サイクロトロン・ラジオアイソトープセンター

近年、PETとMRを同時撮像できる複合機（PET/MR装置）が大きな注目を集めており、今後日本においてもPET/MR装置の普及が期待されている。MR、PETそれぞれの基本的な特性を把握することは、PET/MR装置を最大限に利用する上で重要となる。本講演では、PETの装置や測定の原理・構造、PET画像の再構成方法、解析処理などを解説したい。PET装置は、投与した陽電子放出放射性薬剤の体内分布を画像化する装置である。放出された陽電子と体内の電子が結合し、消滅γ線といわれる511keVのエネルギーを持った2本のγ線をリング上に配置した放射線検出器で検出することにより、薬剤分布の画像化を行う。得られた画像は、投与した薬剤の性質を反映したものとなり、しばしばPET画像を機能画像と呼ぶが、本当の意味での生体の機能を反映した情報を得るためにはさまざまな処理を行い、複数の補正をする必要がある。これらの処理や補正が不十分であったり、誤っていれば、正確な機能情報は得られない。本講演において、PETによる機能画像が、どのように得られているかを明らかにし、PETの利用において考慮するべき点を議論する。

EL14　　膵腫瘤のMR診断

○松木　　充

近畿大学医学部　放射線診断学教室

膵充実性腫瘤は、浸潤性膵管癌（invasive ductal carcinoma）が代表的であるが、そのなかに腺扁平上皮癌、粘液癌、退形成癌など特殊な組織型が含まれる。また神経内分泌腫瘍（neuroendocrine tumor）、腺房細胞癌（acinar cell carcinoma）があり、それらの画像の特徴を述べ、さらに腫瘍と鑑別を要する腫瘤形成性膵炎、IgG4関連疾患との診断ポイントについて述べたい。さらに膵嚢胞性腫瘤に対する画像診断の1st. stepは、それが腫瘍性か非腫瘍性かの鑑別にある。非腫瘍性には、真性嚢胞、貯留嚢胞、リンパ上皮性嚢胞、類上皮性嚢胞などがあり、背景膵や造影効果などで鑑別するが困難な場合もしばしばある。そのなかで類上皮性嚢胞は、拡散強調像、SPIO-MRIが診断に有用な場合がある。続いて2nd. Stepは、腫瘍性と診断した場合、嚢胞性に発育する腫瘍か中心壊死を伴った充実性腫瘍かの鑑別にある。中心壊死を伴った充実性腫瘍の代表例としてsolid pseudopapillary neoplasm（SPN）、神経内分泌腫瘍（neuroendocrine tumor）があり、これらは実質成分の形態、造影パターン、内部性状をUS, CT, MRIで評価することにより診断可能である。最後に3rd.stepとして嚢胞性に発育する腫瘍に対する鑑別診断となる。嚢胞性に発育する代表的な腫瘍には粘液性嚢胞腺腫（mucinous cystic neoplasm）、漿液性嚢胞腫瘍（serous cystic neoplasm）、膵管内乳頭粘液性腫瘍（IPMN）があり、形態、石灰化、造影パターン、信号強度などで鑑別する。今回はこのステップに沿って膵嚢胞性腫瘤の画像診断のポイントも述べたい。

一般演題（口演）

O-1-001　DENSEを用いた心臓の３次元ひずみ解析手法の検討

○漆畑　勇太[1]、村田　勝俊[1]、久田　俊明[2]

[1]シーメンス・ジャパン株式会社　イメージ＆セラピー事業本部　リサーチ＆コラボレーション部、
[2]東京大学大学院　新領域創成科学研究科

【目的】心筋壁運動評価としてタギング法が広く用いられているが、壁の境界を判定することが難しく心臓の3次元的な動きを追うことができない欠点がある。一方でタギング法を応用したDENSE（Displacement Encoding with Stimulated Echo）はボクセル単位の変位を3次元的に求めることができる手法である。しかし後処理が難しく評価方法が確立されていないため臨床的に使用することができていない。そこで本研究では3次元ひずみを用いた新規心機能評価方法を検討した。【方法】装置はSiemens社製MAGNETOM Avantoを使用し32ch Body Coilを用いて行った。撮影は2D DENSE（WIP）を使用し、20心拍程度の息止め中に空間分解能を2.5 × 2.5 × 8.0［mm^3］、時間分解能を30［msec］間隔で20ステップ、変位エンコードを0.1［cyc/mm］として2断面の撮影を行った。後処理にはプログラミング言語C++を用いて解析を行った。変位情報は位相画像に含まれるが、変位の測定幅を決める変位エンコードと信号強度はトレードオフの関係にあり心臓を撮影する場合は生データに位相の折り返しが生じるため、解析前に折り返しの除去を行う必要がある。本研究ではQuality-Guided Path Following法を用いて折り返しの除去を行い、撮影した2断面の変位情報から3次元ひずみの解析を行った。さらにひずみの対角化を行うことで主方向についての検討を行った。【結果】3次元ひずみを見ると1方向で拡張、2方向で収縮しており、局所的なひずみを見ると外膜に比べ内膜側の変形が大きいことが確認できた。拡張するベクトルは心軸から半径方向に向き、収縮する2ベクトルは円周-長軸平面内に向くことが確認できた。また収縮するベクトルを半径方向から見ると内膜から外膜の間で平面内を回転しながら分布していることが確認できた。【結語】新規心機能評価の手法としてDENSEを用いた3次元ひずみ解析を行った。タギング法と比べ長軸方向の情報が含まれ、かつボクセル単位での検討が可能な事から従来法より優位な手法であると考えられる。

O-1-002　Tissue trackingを用いた心臓MRIの左室strain解析

○今井　昌康[1]、横山　健一[1]、福島　啓太[2]、清水　裕太[2]、濱田　健司[2]、宮崎　　功[2]、似鳥　俊明[1]

[1]杏林大学医学部　放射線科、[2]杏林大学病院　放射線部

【背景】左室strain解析は心筋の機能評価の一つとしてすでに臨床でも用いられている。左室strain解析は主として心エコーで行われ、その有用性が多数報告されている。一方、心臓MRIの画質も近年、その技術の改良とともに向上してきている。心エコーで用いられているtracking手法を心臓cine MRIに応用することで、taggingを用いることなく左室のstrainを評価できることが期待される。【目的】半自動でtissue trackingが可能なソフトウエアMultimodality Tissue Tracking（MTT）version 6.0を用い、心臓cine MRI画像からtrackingが可能か検証する。その後、strain解析を行い、従来の心エコー解析によるstrainと比較する。【方法】対象は過去に心疾患の既往のない健常者18人である。被験者に心臓cine MRI短軸3断面を撮像した。MTTで左室のtrackingを行い、strain解析を行った。【結果】対象者全員の心臓cine MRIで、MTTによるtrackingが可能であった。全例でstrain解析も可能であった。peak値の比較では、過去の報告の心エコーから求められたstrainのpeak値とほぼ同等であった。【結論】心臓cine MRIからtracking手法を用いてstrain算出が可能である。少数例の検討では、これらは心エコーとほぼ同等である。

O-1-003　心筋ストレイン解析におけるシネMRI撮像条件の検討

○清水　裕太[1]、宮崎　　功[1]、濱田　健司[1]、福島　啓太[1]、今井　昌康[2]、竹本　周平[3]、久原　重英[3]、大戸眞喜男[1]

[1]杏林大学医学部付属病院　放射線部、[2]杏林大学医学部付属病院　放射線医学教室、[3]東芝メディカルシステムズ（株）

【背景】心筋ストレイン解析は超音波で一般的に行われている。MRIで心筋ストレイン解析を行うには、tagged MRIが知られているが近年、東芝社製MTTソフトウェア（MTT）開発により、シネMRI画像を用いて心筋ストレイン解析が可能となった。高い画像コントラストを有するMRIでの解析は今後需要が高まることが予想されるが、本解析に対するシネMRI撮像条件の検討はない。
【目的】MTTを用いて、シネMRIの撮像条件がストレイン解析に与える影響を検証し、適切な撮像条件を検討した。
【方法】使用装置は東芝社製EXCELART VantageTM Powered by Atlas 1.5T。撮像対象は健常ボランティア10名。撮像ではMESA（The Multi-Ethnic Study of Atherosclerosis）study推奨条件を基準に、ピクセルサイズ、心位相数、フリップアングルを変化させて、短軸シネMRI画像を取得した。各撮像条件のシネMRI画像から、1心周期内のRadial Strain（RS）、Circumferential Strain（CS）のグローバルピーク値を求め、基礎条件でのストレイン値に対して変動比を算出し評価した。
【結果】ピクセルサイズを変化させた場合、ストレイン値への影響は少ない。心位相数は30フェーズ未満で、フリップアングルは60度未満でRS、CS共に変動がみられた。
【結論】撮像条件のポイントは、心位相数30フェーズ以上でフリップアングルは可能な限り高くする必要があると思われた。

O-1-004　小児単心室症患者に対するtagging撮像方法と解析の検討

○大村　佑一[1]、松浦龍太郎[1]、佐藤　修平[2]、田原　誠司[1]、帆足　正勝[3]

[1]岡山大学病院　医療技術部放射線部門、[2]岡山大学病院　放射線科、[3]アミン株式会社

［背景と目的］単心室症は胎生期の心臓発生過程における形成異常で右室または左室が非常に小さいか無いために正常に機能する心室が一つしかない病態ある。当院では小児単心室症患者に対して遅延造影及びtaggingで術前・経過観察評価を行っている。小児単心室症を評価するtaggingの撮像方法及び解析法について検討した。［使用機器］philips社製1.5TMRI装置Achieva, ziosoft社製ワークステーションziostasion 2, MRI対応多項目モニターGE社製Datex Ohmeda［対象患者］単心室症患者（左心低形成・右新低形成）0歳～4歳男女児15名［方法］a. 撮像方法 1）装置選択）近年tagging解析のための撮像では3TMRI装置の使用が推奨される報告もあるが、遅延造影検査も併せて行うため、1.5TMRI装置を使用した。2）撮像プロトコール）断面は単軸像FOV 200mmスライス枚数6スライス厚10mmとして、A）grid spacing 6.23 TFE factor 10 Maxheartphase 12 scan time 50秒、B）grid spacing 4 TFEfactor 6 Maxheartphase 20 scan time 1分30秒の2種類を撮像した。なお、患者に対し鎮静を行い、見守り専門の医師と看護師が配置されMRI対応多項目モニターで患者の安全を確認しながら、検査を実施した。b. 解析方法2）A）、B）で取得した画像を補完ソフトウェアphyziodynamicsで処理したものをA）1、B）1とし、していないものをB）2、B）2としてMRストレイン解析を行い、解析結果の検討を行った。［結果］MRストレイン解析をかけたところ、A）2の解析の結果が最適であると判断して採用した。［考察］A）1ではHeart Phase数が実際は6～8となったため、MRストレイン解析ができなかった。MRストレイン解析ではHeart Phase数が最低10以上なければ解析不能であった。B）1B）2ではHeart Phase数は10以上であったものの、gridが小さく、画像のSN比も低かったため、解析不能のものや解析不良となったものと考えられる。Phyziodynamics処理を行うことで、ノイズ補正され、gridの大きさを確保したまま画像のSN比が改善し、Heart Phase数も大きくなるため、MRストレイン解析の精度が向上したものと考えられる。

O-1-005　シネMRI左心室短軸像における中隔-重心角と左心室容積の時相変化による相関

○渡邊　尊仁[1]、八木　一夫[1,2]、荒川　裕貴[1]、名川友紀子[2]

[1]首都大学東京大学院人間健康科学研究科　放射線科学域、
[2]首都大学東京　健康福祉学部　放射線学科

【背景・目的】これまで，MRIを用いた心機能の解析には，駆出に伴う容積変化や座標軸の長さの変化を計測して解析する手法が用いられてきたが，対象とする部位間の角度に注目した評価法はほとんど提言されてこなかった．そこで，我々は左心室短軸像の中隔両端と左心室内腔重心のなす角（中隔-重心角）の時相による変化を解析する手法を提案してきた．今回は，中隔-重心角の時相変化と既存の手法であるSimpson法を用いた左心室容積曲線との比較を行った．

【方法】撮像装置にはPhilips社製MRI（Achieva 3.0T X-siries）を用いた．また，画像解析にはImageJを用いた．撮像シーケンスおよびパラメータは次の通りである．Balanced TFE，TR：3ms，TE：2ms，FA：40°，slice数：1回の息止めで撮れる枚数，NEX：1，slice thickness：10mm，FOV：220 × 220，matrix size：128 × 128．撮像対象は首都大学東京大学院倫理委員会の承諾のもと，インフォームドコンセントにより研究に対して同意が得られた男性健常ボランティアとし，呼吸停止下心電図同期法を用い撮像を行った．また，1心拍を30時相とし同一短軸断面における時相毎の中隔-重心角および左心室内腔容積を測定し，その変化を検討した．中隔-重心角の測定方法は以下の通りである．中隔と左室前壁の境界（A），左心室重心（B），中隔と左心室後壁の境界（C）の3点の座標を読み取り，座標計算により∠ABCを求めた．左心室容積はSimpson法を用いて算出した．

【結果・考察】時相による中隔-重心角と左心室容積の変化を比較した結果，中隔-重心角が最大値を示した時相と左心室容積が最小値を示した時相はほぼ一致する傾向を示した．Simpson法による左心室容積曲線は左室全体の駆出・拡張運動を捕えられることから，中隔-重心角の時相変化は左心室全体の駆出，拡張運動の変化を反映していると考えられる．特に，今回は重心と中隔に注目したため，中隔-重心角は左室全体のみだけでなく，中隔の機能をより反映している可能性が示唆される．今後は，前壁，側壁，後壁，中隔の4つの部位に分割しそれぞれについての動きの解析を行うことでより直接的な評価が可能となると考えられる．

O-1-006　T1mappingを用いた拡張型心筋症とExtracellular volume（ECV）の検討

○鈴木　儀典[1]、寺岡　邦彦[2]、小森　芳秋[3]、Greiser Andreas[4]、鈴木　昭光[1]、鈴木　良美[1]

[1]東京医科大学八王子医療センター　放射線部、[2]東京医科大学八王子医療センター　循環器内科、
[3]シーメンス・ジャパン株式会社、[4]シーメンスAG

【背景】拡張型心筋症（DCM）の遅延造影（LGE）において心筋中層に増強効果を示す例は示さない例と比べ予後が悪いことが知られている。しかし病理学的な差異について明らかになっていない。一方、近年ではModified Look-Locker Inversion Recovery（MOLLI）法など造影前後の心筋T1値からECVを算出し病態の評価に用いることの有用性も報告されている。【目的】正常例とDCM（MID-LGE有・無）で撮像されたMOLLI T1mappingを用いてECVの検証を行う。【方法】過去CMR検査で正常と診断された5症例とDCM16症例を対象とした。DCMはMid-LGE陽性と無の群に分けNative T1と造影15分後T1よりECVを算出し3群間で比較した。使用装置MAGNETOM Avanto 1.5T Siemens社製、撮像条件MOLLI 8-2（IR-IR = 7200ms以上），TE=1.13ms，FA=35°，FOV=360mm，Matrix=224 × 55%，Duration time=86ms【結果】1）DCM 16例はLGE画像の視覚評価からMid-LGE有8例、無8例に分けられた。DCM2群間の心容積、心機能、心重量に有意な差は認めなかった。2）Native T1は、心室中隔、心室中隔以外の領域、全体の各平均値において3群間に有意な差は認めなかった。3）ECVは、心室中隔、心室中隔以外の領域、全体の平均値において正常者とDCMMid-LGE無群に有意な差は認めなかった。Mid-LGE陽性群のECVは両群に比して有意に大であった。また各々の群において心室中隔、心室中隔以外の領域、全体の平均ECVは有意な差を認めなかった。【考察】正常例と比べDCMは低心機能を示すものの、正常例とMid-LGE無群のECVに差はなくMid-LGE有群のみ増加を認めた。またMid-LGE有群は心室中隔領域に限らず左室全体のECVが増加していた。【結論】ECVはLGEにて視覚的に評価困難な病理組織学的変化を捉える可能性がある。

O-1-007　非造影心筋T1 mappingを用いた肥大型心筋症（HCM）の評価

○森田　佳明[1]、山田　直明[1]、山本　　匠[1]、安達　　睦[1]、大西　義隆[1]、立石　恵実[1]、神崎　　歩[1]、
東　　将浩[1]、内藤　博昭[1]、野口　輝夫[2]
[1]国立循環器病研究センター　放射線部、[2]国立循環器病研究センター　心臓血管内科

【目的】MOLLI法は心筋のT1 mappingとして用いられ、通常は造影後のT1を計測することで造影の程度を定量的に評価し、線維化などの心筋傷害を評価する。今回我々は、肥大型心筋症（HCM）における造影前のT1 mappingの心筋傷害の検出の有用性に関して、造影後のT1 mappingと比較して検討を行った。【方法】対象はHCMと診断され、造影MRIが施行された22例。撮影装置はSiemens MAGNETOM Verio（3T）で、心基部・中部レベルの短軸像において、造影前および造影後（21分）にFast-MOLLI法を撮影した。Fast-MOLLI法は2回のIR sequenceから構成され、Inversion timeの異なる8個の元画像が得られる。元画像から作成されたT1 mapにおいて各段面の心筋を6 segmentsに分割し、各segmentのT1を計測した。【結果】造影前の平均T1は1291 ± 74msecで、造影後は690 ± 79msecであった。これは同一条件を用いた以前の我々の検討における正常心筋のT1（造影前：1146 ± 43msec, 造影後：738 ± 38msec）と比較して、造影前は有意に延長し、造影後は有意に短縮していた。造影前のT1はΔR1（造影前後での1/T1の変化：造影の程度を反映）と有意に相関していた（r=0.64, p＜0.0001）。【結論】HCMにおいて、造影前のT1計測により心筋の造影の程度（心筋傷害）を推定できる可能性が示唆された。腎機能障害など造影剤が使用できない症例で遅延造影の代用としたり、非造影T1 mappingのみで心筋性状を評価できる可能性がある。

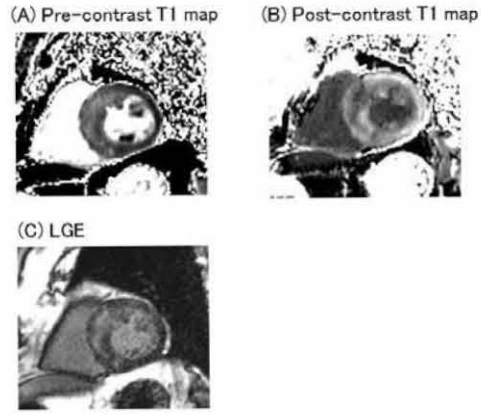

O-1-008　造影MRAと遅延造影MRIの統合画像作成によるアブレーション部位の可視化

○重永　　裕[1]、池内　一志[2]、池田　貴之[2]、木内　邦彦[3]
[1]兵庫県立がんセンター　放射線部、[2]兵庫県立姫路循環器病センター　検査・放射線部、
[3]兵庫県立姫路循環器病センター　循環器内科

【背景･目的】薬剤抵抗性心房細動の治療として肺静脈電気的隔離術（アブレーション）がある．アブレーションによって焼灼された組織は時間とともに線維化し，造影MRIの遅延像にて高信号を呈する．しかし，左房壁は非常に薄く元画像だけでの造影部位の同定は困難である．造影部位の同定を視覚的に容易にするためワークステーションを用いて3D画像を作成した．

【方法】

MRI撮像法

Gd造影剤を用いて肺静脈-左房first passの造影MRAを撮像し，投与から約15分後に3D-IR-T1TFEシーケンスで同部位の遅延造影画像を撮像した．

3D画像作成法

造影MRAを用いて肺静脈-左房の3D像を作成した（Fig.1, A）．遅延造影画像から同部位を抽出し，左房壁の信号値（Mean, SD）を計測した．Mean + 1SD以下を青，1SD～2SDを緑，2SD～3SDを黄，3SD以上を赤とし，造影強度を4段階で表現させた（Fig.1, B）．MRAでの形態情報と遅延造影での組織情報を統合させた（Fig .1, C）．【結果・考察】統合3D画像の作成により遅延造影部位の同定が視覚的に容易になった．心房細動に対するアブレーションは再発率が10～20％と高く，再度アブレーションを行う事が少なくない．本法によって焼灼が不充分な部位を非侵襲的に同定し得ることで，以後の治療時間を大幅に短縮できる可能性がある．

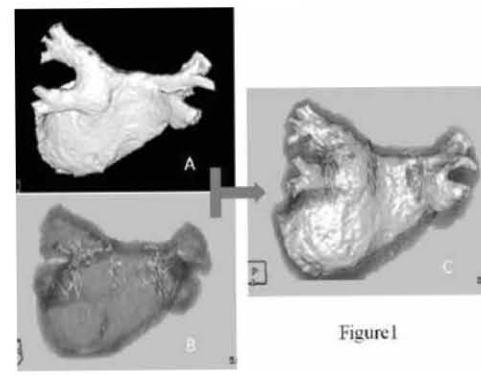

Figure1

O-1-009　MOLLI法における左心室心筋T1値の部位による差について：FAの違いからみた検討

○木村　智圭[1]、大田　英揮[2]、永坂　竜男[1]、山中　一臣[1]、佐々木博信[1]、根本　　整[1]、上野　結衣[1]、上野　裕理[1]、小森　芳秋[3]、高瀬　　圭[2]、齋藤　春夫[4]

[1]東北大学病院　診療技術部放射線部門、[2]東北大学病院　放射線診断科、[3]SIEMENS Japan株式会社、[4]東北大学大学院医学系研究科　画像解析学分野

［目的］心筋のT1値を測定する方法としてMOLLI（Modified Look Locker Imaging）法がある。3T-MRI装置においてMOLLI法で計測された左室心筋のT1値は部位によって異なることが報告されている。本研究では、傾斜磁場不均一によるFAの違いがT1値測定に与える影響を検討した。［方法］装置はSIEMENS社製MAGNETOM Trio a Tim system 3.0Tを用いた。拍動や呼吸の影響をうけにくい大腿部をMOLLI法とRF-mapのシークエンスで撮像した。MOLLI法より筋組織のT1値を算出した。RF-mapより位相画像を作成し、位相画像よりFAの設定値に対して実際に倒れた角度、実効値の相対差を算出することによりT1値との関係を評価した。次に、10名の健常者をMOLLI法で撮像し左室中隔と側壁のT1値を測定した。左室中隔と側壁のT1値の差を用いて、左室心筋のT1値が一定だと仮定したときのFAの相対差をシミュレートした。［結果］大腿部撮像より得られた、T1値とFAの関係は、ピアソン相関係数が-0.76となり相関を示した。FAの実効値は差が大きい部位では約-26度の差がみられた。FAの相対差に対してT1値の相対差の比は-3.6であった。10名の健常者におけるMOLLI法を用いた左室心筋のT1値は，中隔1188 ± 38ms、側壁1105 ± 52ms、T1値の相対差7.1 ± 2.6%であり，有意差があった（paired t-test；p=0.001）。T1値が1188msと1105msの差は、シミュレート結果より、FAの実効値が-21.5度の相対差に相当することが算出された。FAの相対差に対してT1値の相対差の比は-3.8であった。［結語］3T-MRI装置を用いたMOLLI法において，左室中隔と側壁のT1値は約7%異なり、FA実効値の-21.5度の相対差に相当することが算出できた。これはMOLLI法とRF-mapより求めたT1値とFAの関係とよく一致した。傾斜磁場不均一によるFAの違いがT1値測定に影響与えることが示唆された。

O-1-010　酸素強調心臓MRIによる非虚血性心筋障害の評価

○川波　　哲[1]、長尾　充展[1]、米澤　政人[2]、山崎　誘三[2]、神谷　武志[2]、藤田　陽子[2]、藪内　英剛[3]、渡邊　祐司[1]、本田　　浩[2]

[1]九州大学大学院医学研究院　放射線医学分野分子イメージング・診断学、
[2]九州大学大学院医学研究院　放射線科学分野臨床放射線科学、
[3]九州大学大学院保健学部門　医用量子線科学分野医用放射線科学講座

【目的】非虚血性心筋障害における酸素強調心臓MRIのT2＊値と遅延造影T1強調像の信号値との関連を調べ、その有用性を明らかにする。【方法】対象は2013年9月から2014年3月に3-Tesla MRIにて酸素強調心臓MRIと遅延造影MRIを施行した非虚血性心疾患患者の連続20症例（拡張型心筋症6名，原因不明の心不全14名）。心電図同期Black-Blood T2＊強調短軸像を空気吸入時と酸素吸入時（15l/min）の両方で撮影、各々心室中隔においてTE=2.9msecにおける信号値（SI-air, SI-oxy）およびT2＊値（T2＊-air, T2＊-oxy, Δ T2＊）を求め、ガドリニウム遅延造影（10min）における信号値（SI-Gd）との関係について調べた。また遅延造影陽性（SI-Gd＞100）かつ中等度以上の心機能低下を示した群（n=7，BNP＞100pg/ml）についてT2＊値の変化を調べた。【結果】TE=2.9msecでSI-oxyはSI-airと比較して上昇し（p＜0.05），この差分像から酸素強調心筋イメージの作成が可能であった。またΔ T2＊とSI-Gd（心筋線維化）は正の有意相関（rho=582, p＜0.05）を示した。中等度以上の心機能低下を示した群では、酸素強調イメージでT2＊値が有意に延長した（T2＊air=21.7（mean），T2＊oxy=25.8, Δ T2＊=4.2msec, p＜0.05）。【結論】酸素強調心筋イメージのT2＊延長（Δ T2＊増加）は、心筋のBOLD効果を反映する。重度心不全や線維化心筋において、酸素負荷による心筋毛細血管内でのBOLD効果を強く認め、心筋酸素代謝低下や毛細血管床の相対的容量増加が示唆された。

O-1-011　局所励起を用いた高分解能のDiffusion Tensor Imagingによる頚椎圧迫性脊髄症の評価

○牧　　聡[1]、國府田正雄[1]、及川　泰宏[1]、古矢　丈雄[1]、稲田　大悟[1]、神谷光史郎[1]、大田　光俊[1]、
桝田　喜正[2]、松本　浩史[2]、小島　正歳[2]、小畠　隆行[3]

[1]千葉大学大学院医学研究院　整形外科、[2]千葉大学附属病院　放射線部、
[3]放射線医学総合研究所　重粒子医科学センター

【目的】Diffusion Tensor Imaging（以下DTI）は今までも頚椎圧迫性脊髄症の評価に用いられることがあったが、これまでの研究は1.5T以下で行われたものや、頚髄の矢状断での評価が多く解像度が低かった。そのため、DTIによる特定の脊髄伝導路の障害を評価している報告はほとんどない。そこで我々は2D RF Excitationを利用した局所励起法シーケンスであるFOCUSを用いて、低歪、高空間分解能なDTI撮像を行い、頚椎圧迫性脊髄症の評価を試みた。【方法】対象は本研究に対して同意を得た健常ボランティア5名、頚椎圧迫性脊髄症患者10名とした。装置はGE社製3.0T MRI、シーケンスはFOCUSを使用した。画像解析には，DTIStudio software（Johns Hopkins Medical Institute，Johns Hopkins University）を用いた。撮像条件はTR/TE：3000/74.9ms、FOV：14 × 0.3cm2、matrix = 176 × 54、b値：700、軸数6、加算回数16である。撮像断面はC1からT1の各椎体、椎間レベルで撮影した。関心領域（ROI）を脊髄全体と側索、後索に設定し、fractional anisotropy（FA）を計測した。またFAと臨床症状との関連を調査した。【成績】従来の脊髄DTIよりもFOCUSを使用した脊髄DTIは解像度の改善が得られた。患者群では健常ボランティアに比べて脊髄全体と脊髄側索、後索それぞれでFAの低下を認めた。【結論】FOCUSを用いた脊髄DTIは特定の伝導路の評価が行うことができ、頚椎圧迫性脊髄症の質的診断の有用な手法となりうる。

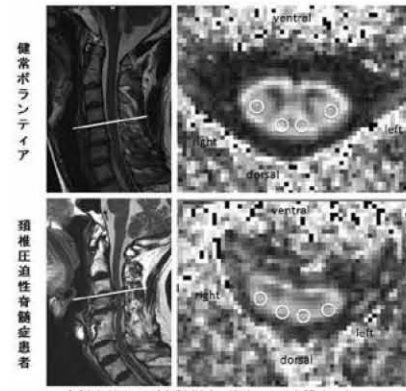

脊髄全体および脊髄側索、後索にROIを設定した。

O-1-012　ギリアデル留置部周辺組織の拡散能、血液量の推移：ヒストグラム解析による検討

○田岡　俊昭[1]、Suthiphosuwan Suradech[1,2]、宮坂　俊輝[1]、太地　良祐[1]、堀　沙恵香[1]、吉川　公彦[1]

[1]奈良県立医科大学　放射線科、[2]チェンマイ大学　放射線科

目的：ギリアデル留置症例での周辺組織の性状を評価する目的で、拡散強調像、脳血液量画像、造影MRIを施行し、ヒストグラム解析により、非留置症例との比較を行った。対象・方法：8ヶ月の観察期間中に再発の見られなかった悪性神経膠腫症例11例（4例はギリアデル留置、7例は非留置）で合計28回の撮像を行った。撮像時期から1）術後1日以内、2）術後2-35日、3）術後36-70日、4）術後71-105日の4群に分けた。ADC画像、rCBV画像、造影T1強調像で、摘出腔に沿った1cm幅のROIでの測定値をヒストグラム化した。各撮像時期に関して、留置群と非留置群のヒストグラムのパラメータについて有意差を検討した。結果：rCBV画像では術後1日以内で留置群のヒストグラムの尖度と歪度が有意に高値を示し、術度2-35日では留置群の尖度と歪度が有意に低置を示した。術後36-70日では留置群の中央値が有意な低値を示した。ADC画像では術後2-35日で、留置群のヒストグラムの最小値が有意な高値を示し、標準偏差が高値を示した。術後36-70日では、留置群の最小値が有意な高値を示した。また、術後71-105日では留置群の標準偏差が高値を示した。造影T1強調像では、期間を通じて、ヒストグラムに有意差は見られなかった。結論：悪性神経膠腫の再発が見られない例でも、ギリアデル留置により拡散能および脳血液量の変化が見られた。ギリアデル留置例での読影でこれらの変化に留意すべきと思われた。

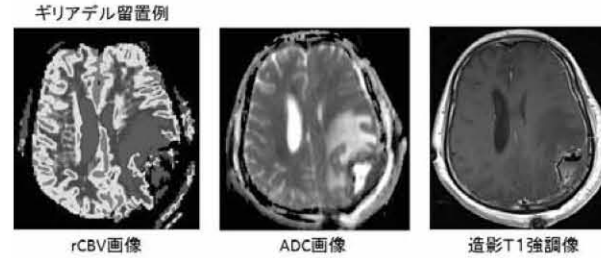

O-1-013　視放線障害による同名半盲症例に対する皮質Myelin Mappingの検討

○吉田　正樹[1]、井田　正博[2]

[1]東京急行電鉄株式会社東急病院　眼科、[2]東京都保健医療公社荏原病院　放射線科

【目的】頭蓋内Myelinは、おもに軸索で構成される白質が主な分布をなす。一方、皮質内への軸索の投射は、皮質機能分布に依存し、一部の運動、感覚、連合野においては他の皮質機能領域に比較してMyelin含有の高いことが知られている。MRIではT1強調（1）またはT1およびT2強調画像（2）を用いて皮質Myelin Mappingが報告されている。われわれは、視放線障害による同名半盲症例に対して、T1およびT2強調画像から皮質Myelin Mapping（2）をおこない同手技が皮質の軸索投射を反映するかを検討した。【方法】対象は拡散テンソル画像にて視放線障害が確認された同名半盲患者2名で、病因はそれぞれ交通外傷（45歳男性）、脳出血（71歳男性）である。撮像には臨床用3T装置（SIEMENS社製MAGNETOM A Trio Tim、32チャンネル頭部コイル）をもちいた。拡散テンソル画像は、b=1000sec/mm2空間分解能は1.5mm等方、拡散検出傾斜磁場は64方向に設定し、解析にはFSL、TrackVisを使用した。T1およびT2強調画像はそれぞれMPRAGE、SPACEにより空間分解能は1mm等方とした。Myelin MappingはT1強調像から皮質をFreeSurferにて抽出し、Caretをもちいて、先に抽出した皮質のT1強調像の信号値を、位置合わせで重ねたT2強調画像の皮質信号値で除し、その値を3次元再構成皮質上に展開した。【結果】拡散テンソル画像による同名半盲側の患側視放線のFA値はColor encoded FAで確認すると健側に比して低値であり、同名半盲に一致した。一方Myelin Mappingでは、1次視覚中枢の皮質Myelin含有は、健側に比して低値を示し拡散テンソル画像所見に一致した。【結論】われわれが施行した皮質Myelin Mappingは、1次視中枢への軸索投射を反映した結果であることが拡散テンソル画像の結果と併せて示唆された。1）Bock NA, Hashim E, et al: Neuroimage 65: MRM, 62, 1～12, 2013. 2）Glasser MF and Van Essen DC: J Neurosci, 31, 11597～616, 2012

O-1-014　MRIにおけるCJD診断能の磁場強度による違いの検討

○原田　雅史[1]、苛原　早保[1]、阿部　考志[1]、宇山　直人[1]、藤田　浩司[2]、梶　　隆兒[2]

[1]徳島大学大学院ヘルスバイオサイエンス研究部　放射線科学分野、[2]徳島大学　神経内科

【目的】多施設でのCJDサーベイランス症例を対象として、拡散強調像とFLAIR像におけるCJDの診断能について、3Teslaと1.5Teslaで差があるか検討することが目的である。【方法】サーベイランスに登録された症例のうち、同日あるいは1週間以内に3Teslaと1.5Teslaの装置にて同様のシークエンスで撮像できた対象について、厚さの異なる拡散強調像及びFLAIR像のCJD検出能の読影実験を行った。対象症例は14症例で、CJD症例が11症例、非CJD症例が3例である。読影は、大脳皮質、線条体、視床についてそれぞれの異常の検出能を検討し、すべてを総合したCJDらしさの診断能について連続確信度法で評価した。CJDの診断は、サーベイランス委員会でdefinite CJDあるいはProbable CJDと判断されたものを陽性とした。各部位の画像所見については、2名の放射線科専門医がすべての画像を総合的にみて信号変化ありと判断されたものを陽性とした。一致性について級内相関係数を、診断能についてROC解析を行って検討した。研究内容については、全施設での倫理承認を得ている。【結果】診断の一致性は、視床で最も低く、線条体でもばらつきがあり一致性は低かった。1.5Teslaと3Teslaの拡散強調像では、大脳皮質の診断能が3Teslaで低い傾向を認めたが、線条体ではむしろ3Teslaが高い傾向を認めた。FLAIRでは、3 Teslaの診断能が有意に低く、特に大脳皮質での検出能の低下が認められた。総合診断能は1.5Teslaと差異がない。また、3mm厚と5mm厚との診断能の差は少なく、ほぼ同等であった。【結論】CJDにおける拡散強調像の総合診断能自身は、1.5Teslaと3Teslaとで差は認めなかったが、大脳皮質のみをみると3Teslaの検出能が低い傾向が認められた。また、3TeslaでのFLAIRの診断能は他の手法にくらべて有意に低いことが示された。以上から特に拡散強調像で皮質タイプの高信号を呈するCJD症例については、3Teslaでの診断能が低下することに留意すべきである。本研究は厚労省科学研究費難治性疾患の援助を受けた。

O-1-015　急性期脳梗塞におけるComputed DWIの画質評価

○河野　泰成[1]、村山　和宏[2]、海原　聡実[1]、福場　　崇[1]、浜口　　舞[1]、岩瀬　秋吉[1]、増元　　光[1]、山本　明人[1]、中井　敏昭[1]、林　　宏行[4]、池戸　雅人[4]、二宮　綾子[4]、木野村　豊[1]、片田　和広[3]、外山　　宏[2]

[1]藤田保健衛生大学病院　放射線部、[2]藤田保健衛生大学　放射線医学、
[3]藤田保健衛生大学　先端画像診断共同研究講座、[4]東芝メディカルシステムズ株式会社

【目的】拡散強調画像（以下DWI）は急性期脳梗塞の診断をする上で重要な撮像である．患者の中には発症時期や機序よってDWIで淡い高信号域を示す場合があり，読影の際に拡散が抑制されているか判断に迷う場合があった．経験的にHigh bで撮像した画像は病変をより明瞭にするため，診断する際に有用な場合がある．近年，計算上でb値を任意に変えて画像が作成できるComputed DWI（以下cDWI）が出来るようになった．そこで今回cDWIで作成したb2000の画像が急性期脳梗塞の診断に応用できるか画質評価を行った．【方法】基礎検討としてアスパラガスを用いTR，TEは固定し，bを0～2000まで250ずつ可変させ水とのコントラスト比（以下CR）を算出した．また，b0，1000よりcDWIでb2000を作成し，実測のb2000と比較した．次に2013年4月から2014年3月にVantage Titan 3T（東芝社製）においてDWIで淡い高信号域を示した急性期脳梗塞症例23人に対してcDWIでb2000を作成した．ROIを所見のある部位に置き，正常な白質とのCRを算出した．【結果】基礎検討においてCRはb値に比例して向上した．cDWIのb2000は実測のb2000と比べCRが約0.8倍低下し（$p < 0.05$），実測のb1000のCRと比べCRが約5倍向上した．急性期脳梗塞症例全例でCRは撮像したb1000よりcDWIのb2000が高値を示した．【考察・結論】基礎検討でcDWIのb2000は実測のb1000と比べ，十分にCRが向上していることがわかった．また，実測のb2000と比較するとCRが低下したが，これはcDWIがmono exponential関数近似を用いて作成されていること等が要因であると考えられる．しかし，cDWIでb2000を作成することはb2000の追加撮像を行わないので検査全体の撮像時間が延長せず，後から簡単に任意のb値の画像を作成できるため有用である．よって，cDWIで作成したb2000はCRが向上し，急性期脳梗塞の診断に応用できる可能性が示唆された．

O-1-016　健常女性の生理周期における拡散強調像を用いた脳温度測定の検討

○塚本　太朗[1]、下野　太郎[1]、崔　　朝理[1]、酒井　晃二[2]、山本　　晃[1]、坂本　真一[1]、三木　幸雄[1]

[1]大阪市立大学大学院医学研究科　放射線診断学・IVR学教室、
[2]京都大学大学院医学研究科　人間健康科学系専攻情報理工医療学講座

【目的】妊娠可能年齢の健常女性の生理周期における脳温度と体温の関係を明らかにすることが目的である。

【方法】21.3歳から38.8歳までの平均28.8歳の健常女性20人について、卵胞期と黄体期にそれぞれ1回ずつ頭部MRI撮像を行い、$b = 200$と$b = 800$の拡散強調像より側脳室内の拡散係数を求め、拡散係数より脳温を算出した。またMRI撮像時の体温を舌下、腋窩、鼓膜より測定した。本研究では被験者の卵胞期と黄体期はそれぞれの基礎体温と生理周期の記録により決定した。脳温度と体温について卵胞期と黄体期で差があるかどうかpaired t-testで、また脳温度と体温に相関があるかどうかについてピアソンの積率相関係数の有意性検定を行い、$P < 0.05$を有意とした。

【結果】20人の脳温度は卵胞期で平均36.24℃、黄体期で平均36.96℃であり、paired t-testで有意な差（$P < 0.0001$）を認めた。また卵胞期、黄体期の舌下温度は平均36.65℃，平均36.97℃、腋窩温度は平均36.48℃，平均36.76℃、鼓膜温度は平均36.72℃，平均37.10℃であり、それぞれpaired t-testにより卵胞期、黄体期で有意な差（$P = 0.0001$，$P = 0.0011$，$P < 0.0001$）を認めた。脳温度と舌下温度、脳温度と腋窩温度、脳温度と鼓膜温度についてのピアソンの相関係数は$r = 0.244$，$r = -0.033$，$r = -0.046$であり、それぞれ$P = 0.1291$，$P = 0.8387$，$P = 0.7769$であった。

【結論】妊娠可能年齢の女性において脳温度および体温は卵胞期に比べ黄体期において有意に高かった。体温が生理周期に伴って変動していることは知られているが、脳温についても生理周期に伴って変動していることが判明した。一方で脳温と舌下温度、腋窩温度、鼓膜温度は、いずれについても有意な相関関係はみられなかった。

O-1-017　1.5T装置でのCINEMA-STAR法の非造影dynamic MRAによる慢性期頭蓋内主幹動脈狭窄・閉塞の側副血行路の評価

○土屋　一洋[1]、山下　素幸[1]、一坂　秀一[1]、依光美佐子[1]、島谷　直希[1]、古閑　元典[1]、鈴木　丈夫[1]、武村　濃[2]

[1]東京逓信病院　放射線科、[2]フィリップスエレクトロニクスジャパン

【目的】CINEMA-STAR法はmultishot GRE-EPIによる多時相多スライスのASLを基にした非造影dynamic MRAで、高い時間分解能と短い撮像時間を特長とする。これまでは3Tでの有用性が報告されているが我々は1.5Tで本法を用い、頭蓋内主幹動脈狭窄・閉塞慢性期での側副血行路の評価の可能性を評価した。【方法】対象は2014年1-4月に既に内頸動脈あるいは中大脳動脈の狭窄・閉塞と診断され経過観察でMRIが施行された18症例（内頸動脈病変6例、中大脳動脈病変12例；男11例、女7例；30-92歳、平均63.3歳）である。1.5T装置（Philips, Achieva）にて通常のMRIと3D-TOF法のMRAに加え、CINEMA-STAR法dynamic MRAとASLでの灌流画像を追加施行した。CINEMA-STAR法dynamic MRAはTR/TE=200/11ms、FA=35°、matrix=160x160、スライス厚=6mm、スライス間隙=0.6mm、スライス枚数=6、SENSE factor=2.3、加算=1、TI1/ΔTI/サイクル間隔=100/200/2000msで10回の収集を9時相で行った。全体の撮像時間は4分52秒だった。2名の読影医の合議での視覚評価で3D-TOF法MRAとCINEMA-STAR法の側副路描出を比較した。またASL灌流画像（全例）ならびに脳血流SPECTが行われていた症例（10例）ではこれらとの比較も行った。【結果】3D-TOF法MRAとの比較では15/18例でCINEMA-STAR法の側副路描出が上回った。ASL灌流画像との比較では11/18例、SPECTとの比較では7/10例でCINEMA-STAR法が優っていた。【結論】1.5TでのCINEMA-STAR法のdynamic MRAは頭蓋内主幹動脈狭窄・閉塞慢性期病変の側副血行路評価で3D-TOF法MRA、ASLでの灌流画像、SPECTより優れ、短時間で無侵襲に撮像可能な利点は大きい。ただし後2者に比し、評価できる範囲が限られることが問題点として挙げられる。

O-1-018　7 Tesla高解像度MRAによる急性期脳梗塞における外側線条体動脈の変化

○原田太以佑[1]、佐々木真理[1]、大庭　英樹[2]、上野　育子[1]、伊藤　賢司[1]、山下　典生[1]、樋口さとみ[1]、Goodwin Jonathan[1]、松田　豪[3]、桃沢　宏之[3]、寺山　靖夫[2]

[1]岩手医科大学医歯薬総合研究所　超高磁場MRI診断病態研究部門、
[2]岩手医科大学　内科学講座神経内科・老年科分野、
[3]GEヘルスケア・ジャパン株式会社　技術本部研究開発室MR研究室

【目的】基底核領域の脳梗塞はアテローム血栓性、心原性、ラクナ、分枝粥腫型など多様な病態で生じるため、病型診断は薬剤選択や予後予測のために重要である。外側線条体動脈（LSA）の状態が病型診断の決め手となる可能性があるが、従来のMRAでは評価困難であった。そこで我々は、7 Tesla（7T）高解像度MRAを用いて急性期梗塞におけるLSAの画像所見について検討した。【方法】対象は急性期脳梗塞患者13例（男性7名、年齢45-81歳［中央値66歳］）で、7T MRI（MR950, GE）, 32ch head array coilを用い、3D-TOF MRA（TR 14ms, TE 3.3ms, FA 15, matrix 512 × 320, FOV 12cm, thickness 0.3mm［ZIP］, NEX 2）, 3D-FLAIR（TR 7000ms, TE 101ms；TI 2119ms, ETL 100, matrix 512 × 256, FOV 25.6cm, thickness 0.5mm［ZIP］, NEX 1）を発症2週間以内に撮像した。LSA描出の有無、梗塞巣との位置関係、および梗塞巣の最大径・体積との関係を検討した。【成績】13例全例で基底核領域の穿通枝を良好に認めた。梗塞巣に関連したLSAにおいて、起始部での途絶（A群）を5例、梗塞巣直前での途絶（B群）を6例、患側LSA全体の描出低下を1例、再開通後と思われる良好な描出を1例に認めた。梗塞巣の最大径が15mm以上の例はA群で4例（80%）、B群で3例（50%）、梗塞巣の範囲がLSA灌流域の2/3以上の例はA群で4例（80%）、B群で3例（50%）であり、LSA途絶部位と梗塞最大径・範囲に関連を認めた。A群における梗塞体積（6.77-49.9cm3［中央値20.7］）は、B群（3.14-23.1cm3［9.29］）に比し有意に大きかった（p=0.04）。【結論】7T高解像度MRAによって急性期脳梗塞におけるLSAの途絶部位の描出が可能であり、基底核領域脳梗塞の範囲や臨床病型を推測する手法として有望と考えられた。

O-1-019　レンズ核線条体動脈（LSA）描出：TOF-MRAの最適化とFSBB-MRAとの比較

○奥知　左智[1]、岡田　知久[1]、藤本　晃司[1]、伏見　育崇[1]、木戸　　晶[1]、山本　　憲[1]、金柿　光憲[1]、岡田　　務[1]、百々　俊樹[1]、Taha Mehemed[1]、Xiangzhi Zhou[2]、宮崎美津恵[2]、富樫かおり[1]

[1]京都大学大学院　画像診断学・核医学、[2]Toshiba Medical Research Institute USA

【目的】1. SORS（Slice-Selective Off-Resonance Sinc）pulseでのSaturation Transfer Contrast（STC）効果によるLSA描出改善を最適化し、2. 最適なTOF-MRAとFSBB-MRAの描出能を比較した。【対象と方法1】健常者20名（平均年齢52歳）で3T-MRI装置（東芝メディカルシステムズ社）を用い、TOF-MRA（TR/TE 35/6.8ms、FA 20°、面内解像度0.5mm、厚さ0.80mmの軸位60断面）のSORS pulse：なし、400°（全k空間）、750°（k空間中心のみ）の3種類の条件を撮影。データは2mm厚の冠状断にMIP再構成してLSAの本数を評価した。【結果1】LSA平均本数はSORS pulseなしで3.7（2.9-4.4本）、400°で5.3（4.5-6.1）本、750°で4.1（3.2-5.0）本と400°で、他と比較して有意に多かった（P≦0.0001）。【対象と方法2】健常者21名（平均年齢55歳）でSORS pulse 400°のTOF-MRAとFSBB-MRAを撮影。FSBB-MRAはTR/TE 35/13ms、FA 15°、同一解像度の冠状断60スライスで撮影。FSBB-MRAではb値0.3s/mm2のMPGで血流信号を低下させた。上記再構成を行いTOF-MRAとFSBB-MRAで描出されるLSAの本数と長さを比較した。【結果2】本数はTOF-MRAで4.7（4.1-5.3）本、FSBB-MRAで11.1（10.0-12.1）本。全長はTOF-MRAで78（67-89）mm、FSBB-MRAで236（210-263）mmで、ともに後者の方が有意に描出良好であった（P＜0.0001）。【結語】SORS pulse 400°でTOF-MRAのLSA描出は改善したが、TOF-MRAよりFSBB-MRAの方がよりLSAの描出が良好であった。FSBBはLSAの評価に有用な方法である。

O-1-020　脳動脈瘤に対するstent-assisted coil embolization後の非造影MRA撮像パラメータの検討

○木村　紀行[1]、金成　宏明[1]、平田　秀喜[1]、小山内秀幸[1]、恩田　敏之[2]、米増　保之[2]、野中　　雅[2]

[1]札幌白石記念病院　放射線部、[2]札幌白石記念病院　脳血管内治療センター

【目的】サイズの大きな脳動脈瘤やwide neck型の脳動脈瘤に対する治療としてステントを併用したコイル塞栓術が行われるケースが増えている．しかしながら，ステントそのものがニッケルとチタンの合金であるナイチノール製であるため，特にclosed cell typeのステントに対してMRAでの治療後の血管の評価が困難であった．これに関して，造影MRAでステント留置血管が描出されるという報告があり，非造影MRAにおいてもパラメータを最適化することでステント留置血管の描出が改善されるかを検討した．【方法】closed cell typeのステントを封入した模擬血管に，グリセリン溶液をインジェクターにて定速注入し，3D TOF MRAを撮像した．このとき金属の影響を考慮しTEを短くすることが有効かを検討した．次に得られた最適TEにおいてflip angleを変化させ，ステント内のin flow信号の上昇により，ステント内の血流が描出が可能かを検討した．使用装置はGE healthcare 3.0T MRI装置Signa HDxt ver.23，コイルは12ch HNS coilを用いた．解析にはImage Jを使用した．固定のパラメーターは，TR 25ms, slice thickness 0.4mm（ZIP2），matrix 320x224，FOV 21cm，band width 135kHzである．【結果・結論】まず，TEを短くすることによりステント内のin flow信号の均一性の改善が確認できた．またflip angleはより大きくしていくことでステント内の信号が上昇することが確認された．flip angle 30度以上では信号上昇がほぼプラトーとなった．これらより設定しうる最も短いTE 1.4msでflip angleを30度程度に設定することによって非造影3D TOF MRAにおいてclosed cell typeのステント内の血流描出の改善が図れると考えられた．本法において非侵襲的にstent-assisted coil embolization術後フォロー検査が行えることが示唆された．

O-1-021　脈波同期併用3D TOF MRAによる頭部血管壁の評価

○古川　研治[1]、二階堂　剛[2]、山本　綱記[1]

[1]社会医療法人孝仁会釧路孝仁会記念病院、[2]社会医療法人孝仁会釧路脳神経外科

【目的】脳動脈瘤や周囲親血管の動脈硬化の程度は、クリッピング術やコイル塞栓術への治療方針決定の因子でもある。我々は動脈血管の動きに着目し、脈波同期併用3D TOF MRAによる拍動での血管の動きを通し、血管壁の硬さを表現できると考え基礎的検証を行った。【方法】使用機器はMR装置：INTERA Achieva 3.0T Quasar dual、解析装置はAze Virtual Place fujin。循環装置として血液ろ過装置CHF-1型を使用した。1. ゴム風船の両端にチューブを通した模擬血管ファントムを作成。ファントム内へ循環装置で水を流し、脈波同期3D TOF MRAを撮像。拍動の有無でのゴム風船の動きや、ゴムを硬くした部位での動きを視覚評価した。2. 同意を得たボランティアにおいて、一心拍内で4phaseのデータを取得し、血管壁の動きを想定するための撮像条件を求めた。3.得られた血管像のcine表示で、MIPやVRでの表示方法について検討した。【結果】1. 拍動のない定常流速で流した場合、模擬血管の動きはみられず、拍動を伴った場合には収縮を表現できた。また壁を硬くした部位では動きが少なく、硬くしていない部位と違いがみられた。2. 撮像はtrigger収集より、retrospectiveで再構成することにより、phaseによる周囲信号の低下もなく、またFAやtone start angleを抑えることにより、末梢血管の差もさらに小さくなった。3. 各phaseによる血管の信号値でウィンドウ条件を固定し、cine表示することにより血管の拍動イメージングが良好となり、臨床で有用な症例もみられた。【考察・まとめ】血管壁の評価を行う場合、血管内の信号差が大きいと壁の正確な評価が困難となるため、血管全体やphaseによる信号の差を少なくすることが重要である。Trigger収集では心拍間の縦磁化の回復のため、信号の差が大きくなったと考えられ、retrospectiveで連続収集を行う必要がある。本撮像法は拍動に伴う血管収縮の動きを表現することが可能であり、血管壁の評価に繋がると思われる。

O-1-022　4D-FLOW MRIを用いた脳動脈瘤内における血流動態の可視化

○渡邉　嘉之[1]、國富　裕樹[1]、田中　　壽[1]、塚部　明大[1]、有澤亜津子[1]、松尾　千聡[1]、藤中　俊之[2]、富山　憲幸[1]

[1]大阪大学大学院医学研究科　放射線医学講座、[2]大阪大学大学院医学研究科　脳神経外科

【目的】脳動脈瘤の発生については遺伝的な血管脆弱性と血行力学因子の関与が考えられている。近年、CTAや3D-DSAを用いたComputational fluid dynamics（CFD）解析による血流解析が行われているが、MRIを用いて血流評価したものは少ない。本研究の目的は未破裂脳動脈瘤症例において4D-Phase Contrast（PC）-MRAを行い、その流線を表示することで、脳動脈瘤内の血流動態の可視化を行い、その血流パターンを検討した。【方法】対象は未破裂脳動脈瘤精査目的で、4D-PC-MRA（3D-Qflow）を施行した10症例（M：F=2：8，平均年齢63.8才：34-74才）、11動脈瘤（平均サイズ7.1mm、4.4mm-16.7mm）を対象とした。動脈瘤は内頸後交通動脈分岐部4例、内頸眼動脈分岐部2例、内頸前脈絡叢動脈分岐部1例、ICA先端部1例、脳底動脈先端部2例、前交通動脈1例であった。3T-MRI装置（Philips社製Achieva TX）にて4D-PC-MRA（TR/TE=8.1/3.8msec FA=15、FOV=180mm，Matrix=192X192→256X256、1.0mm/0.5mm，55slice、撮像時間15-20分程度）を撮像した。得られた画像は血流解析ソフトGT-FLOWを用いて動脈瘤および周囲血管の流線を表示した。【結果】すべての動脈瘤にて瘤内血流の流線を得ることが可能であった。その流線パターンは以下の4つに分類可能であった。単純血流型（1つの流れ）：4例、分離血流型（2つの流れ）：2例、血流交差型（瘤内に2つの交わる流れ）4例、頂点血流型（1つの流れとは別に血流あり）：1例。動脈瘤を終末型（4例）、側壁型（7例）に分けると、終末型の2例は血流分離型、1例は単純血流型、1例は血流交差型であった。【結論】4D-FLOW MRIを用いて動脈瘤内の血流動態の可視化が可能であった。今後は個々の血流パターンから増大や破裂リスクの評価確立が望まれる。

O-1-023　saturation pulseを用いたTime-Resolved TOFの検討

○渋川　周平[1,2]、室　伊三男[1]、小原　　真[4]、宮地　利明[2]、丹羽　　徹[3]、梶原　　直[1]、
中村　智哉[1]、西尾　広明[5]

[1]東海大学医学部付属病院、[2]金沢大学大学院医薬保健学総合研究科　保健学専攻、
[3]東海大学　画像診断学、[4]フィリップスエレクトロニクスジャパン、[5]県立多治見病院　放射線科

【目的】頭部におけるTime-Resolved MRAはASLをベースとしたCINEMA法などが報告されている．しかしながら，これらの手法はsubtractionが必要なため，2回撮像が必須であり，撮像時間が長い．そこで，以前我々はsubtractionを必要としないsaturation pulseを用いたTime-Resolved TOF（FAB）を報告した．FABではsaturation pulseにより背景信号を抑制するが，背景信号はphaseが進むにつれ，縦磁化が回復し血管描出の妨げとなる．また，末梢側ではinflow効果が弱くなることによって血管描出不良となる．そこで，FABの末梢描出能とrate phaseの描出能を改善するためにMTC pulseとmulti chunkを用いたFAB（i-FAB）を開発，検討したので報告する．
【方法】MTC pulseを付加した場合の影響を評価するため脳実質の信号と血管とのコントラスト比（CR）をFABとi-FABで比較した．また，CINEMAと従来のFAB，i-FABの3法について，末梢血管描出能とrate phaseの描出能を比較した．
【結果】FABとi-FABを比較するとCRはI-FABの方が優れており．MTC pulseによる背景信号抑制効果が確認された．また，CINEMAと従来のFAB，i-FABの3法について，末梢血管描出能はCINEMAが優れていたがFABとi-FABではi-FABの方が優れていた．また，rate phaseについてはi-FABは1500msec以上のphaseでも描出が可能であった．
【考察・結論】i-FABではMTC pulseによる背景信号抑制の改善とmulti chunkによるinflow効果の改善により，従来法の問題点である末梢描出能の向上が可能である．また，CINEMAに比較してrate phaseの血管描出が可能であるため，高齢者やもやもや病などflowの遅い患者に対する有用性が高いと考えられる．

O-1-024　Ultra-short TE sequenceにおけるSusceptibility artifactの検討

○櫻井　康雄[1]、長縄　慎二[2]、川井　　恒[2]、石橋　一都[1]、河村美奈子[1]、榊原　勝浩[1]、松岡　祐樹[1]、
ト蔵　公紀[1]、安藤　康生[1]、小西伊佐実[1]、岩田　康平[1]、米田　和夫[1]、丸山　克也[3]、
Grodzki David M.[4]

[1]名古屋大学医学部附属病院　医療技術部放射線部門、[2]名古屋大学医学部附属病院　放射線科、
[3]シーメンス・ジャパン株式会社、[4]Siemens AG

【目的】T2値が短い組織，靱帯や関節軟骨の描出にUltra-short TE sequence（UTE）を用いて撮像すると描出可能となる．3.0Tesla（T）MR装置の血管描出は高いが，磁化率アーチファクトも強くなる．磁化率アーチファクトの低減策はTEを短縮することが一般的である．今回の目的は，UTEであるPointwise Encoding Time reduction with Radial Acquisition（PETRA）におけるSusceptibility artifactの検討である．
【方法】Siemens社製3T：MAGNETOM Skyra（syngo MR D13），32ch-head coil用い，血管を模擬したポリ塩化ビニル（polyvinyl chloride：PVC），磁化率アーチファクトの検討としてプラチナ合金コイルGDC 10および杉田チタンクリップIIを用いた．
水ファントム内に伸展したPtコイル，水道水を封入したPVC，100倍希釈した造影剤を封入したPVC，Ptコイルおよび杉田クリップを配置した希釈造影剤を封入したPVCを固定した．
TOF，VIBE，FLASH，SPACEをPETRAとの比較対象とした．撮像はすべて3D撮像である．
撮像基本条件はFOV：213mm，matrix：256，slice厚：0.83mmとした．
TOFはTE，matrix，受信Band widthを変化させた．Vibe，Flash，はmatrixを変化させ，TEはパラメーターに依存した．SPACEは受信Band widthを変化させた．
【結果】クリップ，鉄とニッケルの含有するPtコイルの離脱部位に強いアーチファクトが現れた．TOF，VIBE，FLASH，SPACEに比べPETRAにおいて磁化率アーチファクトがもっとも小さくなった．TEの延長が伴うがTOF，VIBE，FLASHともに高空間分解能化することにより磁化率アーチファクトが小さくなった．PETRAにおけてradial viewを最大としても磁化率アーチファクトに大きな変化はなかった．
【結論】PETRAにおいて磁化率アーチファクトがもっとも小さくなった．

O-1-025　ultra short TE sequence（PETRA）による脳動脈の評価：TOF-MR angiographyとの比較

○川井　恒[1]、長縄　慎二[1]、櫻井　康雄[2]、丸山　克也[3]、Grodzki David M.[4]
[1]名古屋大学医学部附属病院　放射線科、[2]名古屋大学医学部附属病院　放射線部、
[3]（株）シーメンスジャパン、[4]Siemens AG

【目的】ultra short TE sequenceでは金属のartifactが通常のsequenceに比べ低減される。これによりclippingやcoilingなどの治療後の脳動脈の評価が容易になる可能性があると考えられる。またTEが短いため、乱流などによる位相分散に伴う信号低下も軽減できる可能性がある。本検討では脳動脈においてultra short TE sequenceであるPETRA（pointwise encoding time reduction with radial acquisition）とTOF-MRAで比較し、ultra short TE画像の有用性を評価した。
【方法】対象は脳動脈瘤の患者9名。治療内容はcoiling 8名（2名はstentも追加）、clipping 1名。使用装置はSiemens Magnetom Skyra（syngo D13）、32ch head coil。PETRAはTR/TE 3.1/0.07、FA 6°、FOV 213×213、matrix 256×256×256、（slice厚0.83mm、interpolationなし）、撮像時間3：43。一部症例では尾側にsaturation pulseを印加したsequence（撮像時間3：57）も追加撮像した。TOF-MRAはTR/TE 23/3.81、FA 16°、FOV 171×199、matrix 269×448、slice厚0.65mm（interpolationあり）、iPAT 2、撮像時間3分～4分。両方の撮像法で、脳底動脈や内頚動脈と脳実質のコントラストと内部信号のばらつき、治療部の親血管の連続性、瘤の血流の視認性を視覚的に評価した。
【結果】脳実質と動脈とのコントラストはTOF-MRAの方が良好であったが、PETRAもsatありsequenceとの差分を行うとコントラストが改善した。また、両側の内頚動脈サイフォン部での信号のばらつきはPETRAの方が小さかった。clipping後の症例ではTOF-MRAでは親血管が途絶していたが、PETRAでは連続性が保たれていた。coiling後の症例でも瘤内の血流はPETRAの方が明瞭であった。
【結論】ultra short TE sequenceであるPETRAにおいては金属のartifactの影響や乱流による信号低下が少なく脳動脈の評価に有用である、と考えられる。

O-1-026　Silent-MRAによるステント内血流の可視化：頭蓋内ステント留置患者における初期検討

○入江　隆介[1]、鈴木　通真[1]、高野　直[1]、堀　正明[1]、鎌形　康司[1]、高山三音子[1]、吉田茉莉子[1]、佐藤　秀二[1]、濱崎　望[1]、大石　英則[2,3]、山本　宗孝[2]、青木　茂樹[1]
[1]順天堂大学医学部附属順天堂医院　放射線科・部、[2]順天堂大学医学部　脳神経外科学講座、
[3]順天堂大学医学部　脳神経血管内治療学講座

【目的】ステント内血流は，磁化率効果とステントによるラジオ波遮蔽のためTime-of-flight法を用いたMRA（TOF-MRA）では可視化が困難である．我々は「Silent Scan」を用いたMRA（Arterial spin labelingと組み合わせたultrashort echo time MRA；Silent-MRA）の応用を試みた．ステント併用コイル瘤内塞栓術で使用した頭蓋内ステント内の血流がSilent-MRAで可視化できるか検討した．【方法】頭蓋内ステントが使用された患者13例にSilent-MRAおよびTOF-MRAと，カテーテルを用いた血管造影（DSA）を実施した．2種類のMRAは3TのMR装置（GE HealthcareのDiscovery 750w）で撮像した．神経放射線科医2名がMRA画像を独立に評価し，DSA画像を基準としてステント内血流の見え方について主観的に1（見えない）～4（よく見える）の点数を付けた．重み付きκ係数で観察者間一致率を解析した．【結果】12／13例において2名の研究者両方がTOF-MRAよりもSilent-MRAに高い点数を付けた．2本のステントが重なっていた1例では，どちらのMRAも点数は1であった．TOF-MRAの点数は全例で1か2であったが，Silent-MRAの点数は10例で3または4であった．観察者間一致率は良好であった（κ = 0.974）．【結論】Silent-MRAは，TOF-MRAでは可視化が困難なステント内血流を可視化することができる．

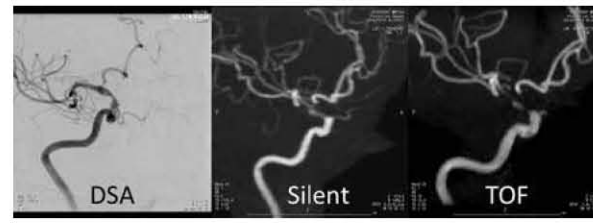

O-1-027　悪性リンパ腫の特異的画像所見 ～中心性壊死を伴わない病変の[1]HMRSでの高いlipidsの検出～

○山崎　文之[1]、高安　武志[1]、野坂　　亮[1]、富永　　篤[1]、穐山　雄次[2]、杉山　一彦[3]、栗栖　　薫[1]

[1]広島大学大学院医歯薬保健学総合研究院　脳神経外科学、

[2]広島大学病院　診療支援部高次医用画像部門、[3]広島大学病院　がん化学療法科

目的：悪性リンパ腫と膠芽腫の画像上の鑑別は時に困難である。今回、われわれは悪性リンパ腫の特徴的所見を解明するために、proton MR spectroscopy（^{1}HMRS）のlipidsに着目し検討した。対象と方法：2007-2013年に加療を行った悪性リンパ腫26例のうち、造影後T1強調画像にて中心性壊死を伴わず、^{1}HMRSにより有意な結果が得られた13症例を対象として、同時期のglioma患者で、明らかな中心性壊死を伴わない患者7人（glioblastoma 2、anaplastic astrocytoma 2、anaplastic oligodendroglioma 1、diffuse astrocytoma 1、pilomyxoid astrocytoma 1）と比較した。^{1}HMRSは術前に3テスラMR機器にてPRESS法にて施行し、lipidsはshort TEで判定した。拡散強調画像b-1000とb-4000からpparent diffusion coefficient（ADC）を測定し検討した。結果：悪性リンパ腫では全例で高いlipidsのピークが検出された。一方、central necrosisを伴わないglioma患者ではlipidsのピークは検出されないか、されても小さいピークであった。また、拡散強調画像b-1000とb-4000から求めたADCは悪性リンパ腫において有意に低かった。^{1}HMRSでのlipidsの検出の有無は、ADCと比べて特異度が高かった。考察：リング状増強効果など中心性壊死が認められる腫瘍では[1]HMRSでlipidsが検出される。悪性リンパ腫ではapoptosisや細胞内の脂肪滴などがlipids検出の原因と報告されている。結語：中心性壊死を伴わない病変の[1]HMRSでの高いlipidsの検出は悪性リンパ腫の特異的画像所見と考えられた。一方で、central necrosisの所見がない状態でlipidsの検出が低いことは、悪性リンパ腫を示唆しない所見として重要であると考えられた。

O-1-028　3T 1H MR Spectroscopyを用いたうつ病患者におけるECT前後の脳内複数箇所のGlxの変動の測定

○坂元　伸吾[1]、中村　尚生[1]、佐々木央我[2]、三宅　誕実[2]、山口　　登[2]、中島　康雄[1]

[1]聖マリアンナ医科大学　放射線科、[2]聖マリアンナ医科大学　神経精神科

【目的】脳内のグルタミン／グルタミン酸複合体（Glx）は、記憶や学習に不可欠な役割を果たす物質であり、うつ病などの精神疾患においても病態に関与している可能性がある。近年MRSを用いて脳内のGlx量を測定する研究が行われており、うつ病患者の脳内でGlx量が異常値を示し、その程度が症状の程度と相関するという報告があり、症状の客観的指標や新たな病態解明の方法としての利用が期待されている。しかし先行研究では、うつ病患者において脳内のどの部位のGlxの変化が大きいのかについて検討した報告はない。うつ病患者に電気けいれん療法（ECT）を施行すると、前後でGlxが大きく変動し、症状改善の程度と相関するとの報告がある。そこで本研究では、うつ病患者のECT前後で脳内の複数箇所でGlxを測定してその変動を臨床症状の変化に対照させ、うつ病の病態に大きく関与する脳内部位を検討した。【方法】当院神経精神科に入院中のうつ病患者で、症状改善のためECTが必要と判断された2名について、週に2回程度の頻度で、ECTが施行された。この患者に、最初のECTの直前、最後のECTの直後、最後のECTの約4週後の3回にわたり、MRI装置（Ingenia 3.0T, PHILIPS, Amsterdam, Nederland）を用いてMRSを行った。TR=2000ms、TE=38msとして、左扁桃体（ROI：1.5 × 1.5 × 1.5cm^3）、左前部帯状回（ROI：1.5 × 1.5 × 2.0cm^3）、左背外側前頭前野（ROI：1.5 × 1.5 × 1.5cm^3）のGlxを測定した。データはLCModelを用いてフィッティングを行い、物質量は絶対量で算出した。また、神経精神科の医師によりECTの直前、直後、4週後のうつ病の症状の程度が評価され、この結果と脳内の各部位におけるGlxの変動を対照させた。【結果・考察】1例目は8回のECT後にうつ病の症状の著明な改善を認めて退院となった。2例目は5回のECT施行後にせん妄が出現し、ECTは中止となったが、うつ症状は改善して退院となった。ECT後に、1例目は左扁桃体においてGlxが他の部位に比較し著明に増加していたが、2例目では全ての測定部位でGlxに大きな変化は見られなかった。この結果から、左扁桃体のGlxが他の脳部位より鋭敏にうつ症状の改善を反映している可能性が示唆された。

O-1-029　^{1}H MRスペクトロスコピー（MRS）の脊髄への応用。

○牧　　聡[1]、國府田正雄[1]、及川　泰宏[1]、古矢　丈雄[1]、稲田　大悟[1]、神谷光史郎[1]、大田　光俊[1]、桝田　喜正[2]、松本　浩史[2]、小島　正歳[2]、小畠　隆行[3]

[1]千葉大学大学院医学研究院　整形外科、[2]千葉大学附属病院　放射線部、
[3]放射線医学総合研究所　重粒子医科学センター

【目的】[1]HMRスペクトロスコピー（MRS）はMRIを用い、非侵襲的に生体内の代謝物濃度を調べる手法であり、頭蓋内疾患を中心に臨床応用が進んでいる。しかし脊髄に対するMRSは対象が小さい上、周囲組織による磁場の不均一性、周囲脂肪の信号混入、脊髄の拍動があり撮影が困難とされてきた。本研究では正常ボランテイアの脊髄MRSを撮像し、その実現可能性を検討した。【方法】対象は本研究に対して同意を得た健常成人ボランティア17名とした。男性16名、女性1名、平均年齢は31.4歳であった。装置はGE社製3.0T MRI、シーケンスはPRESS（point resolved spectroscopy）法を使用した。Single-voxel法でvoxelは上位頸髄に設置し、voxelの周囲6方向にsaturation bandを設定した。解析にはLC Modelを用いた。エコー時間（TE）、繰り返し時間（TR）、加算回数、心拍同期などの撮像条件を変更し検討を行った。【結果】TE/TR=35/3000ms、加算回数256、心拍同期なしでの測定に対し、TE/TR=30/2000ms、加算回数512、心拍同期有ではSNRが2倍以上の良好なスペクトルを安定して得ることができた。撮像時間は約17分であった。【考察】MRSは従来のMRI等の画像診断を補う情報が得られ、脊髄疾患の鑑別・質的診断の有用な手法となりうる。今回用いた条件により安定したスペクトラムが得られ、MRSの脊髄への応用が技術的に可能であることが示された。

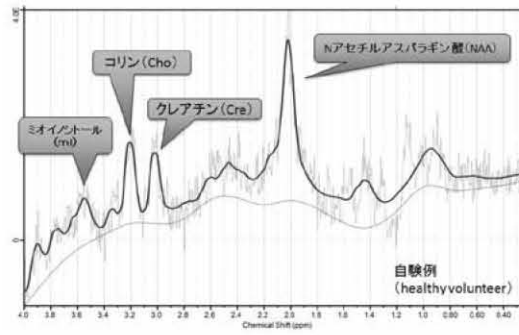

O-1-030　股関節慢性疼痛患者におけるDTI指標変化：MRSとの比較研究

○山本　　誠[1]、重村　知徳[1]、鈴木　　豊[1]、高井　幸一[1]、富安もよこ[2]、小畠　隆行[1,2]、坂本　昭雄[1]

[1]千葉県地方独立行政法人さんむ医療センター、[2]放射線医学総合研究所　重粒子医科学センター

【目的】慢性疼痛患者（変形性股関節症）において視床部1H-MRSに変化があることが報告されている。視床および視床に連絡する白質線維の水拡散に変化が起こることも予想されるが、詳細な検討はほとんど行われていない。本研究ではMRSで得られる代謝物情報とDTIで求められる水拡散情報を比較し、疼痛に伴う脳内代謝物変化とDTIパラメータの関連を検討した。【方法】GE製signaHDxt3Tを用いて、視床部の1H-MRSをPRESS法にてデータ収集した（TR 2000ms、TE 35ms、128回加算及びTR 5000ms、TE 35ms、64回加算）。MRS解析にはLCModelを用い、ミオイノシトール、コリン、NAAのクレアチン比を算出した。EPI-distortion補正後の拡散テンソル画像（TR 15000ms、13軸、2NEX）上に、左右の内包後脚の前後に30 or 40mm^2のROIを置きFA値を算出し、視床部に100mm^2のROIを置きMDを算出した。【結果・考察】患側・健常側に有意差がなかったので（$p > 0.05$、Wilcoxon）、MRSおよびDTIデータは両側の平均の値を用いて評価した。コリン・クレアチン比と内包後脚後部のFA値で強い正の相関があり（$\rho = 0.82$、$n = 12$、$p < 0.01$、Spearman）、コリン・クレアチン比と視床のMDでも弱い負の相関があった（$\rho = -0.73$、$n = 12$、$p = 0.016$、Spearman）。内包後脚で後部のみに相関がみられた原因は、内包後脚の後方1/3の部位で知覚線維が多く存在しているためと思われる。コリン・クレアチン比のみに有意な相関があった点についての考察にはより詳細な検討が必要と考えられる。【結論】慢性疼痛患者のMRS・DTI指標には有意な相関があり、DTI情報も痛みの評価に有効であることが示唆された。

O-1-031　小児自閉スペクトラム症児におけるin vivo脳内代謝物濃度評価

○富安もよこ[1,2,3]、相田　典子[1,3]、野澤久美子[1,3]、佐藤　公彦[1,4]、草切　孝貴[1,4]、村本　安武[1,4]、
鈴木　悠一[1,4]、立花　泰彦[1,3]、松澤　大輔[2,3]、辻　比呂志[1]、清水　栄司[2]、小畠　隆行[1,3]

[1]放射線医学総合研究所　重粒子医科学センター、[2]千葉大学大学院医学研究院、
[3]神奈川県立こども医療センター　放射線科、[4]神奈川県立こども医療センター　放射線技術科

【目的】自閉スペクトラム症（Autistic Spectrum Disorder：ASD）は対人コミュニケーションに問題のある障害である。遺伝的要素の強い脳機能障害とされるが、その病態生理に不明な点が多い。本研究は、臨床用3T MR装置（Siemens）を用いたin vivo ^{1}H MRS法により自閉症児における脳内主要代謝物（N-アセチルアスパラギン酸、コリン、クレアチン、グルタミン酸/グルタミン、ミオ-イノシトール）およびγ-アミノ酪酸（GABA）の濃度を得て、ASD児と代謝物濃度との関連性を調べることを目的とした。【方法】対象は、通常の臨床MR（T1-，T2強調、拡散強調）画像で所見が無い（器質疾患が無い）ASD児13名（3.7 ± 1.1歳，範囲2-6歳）である。シーケンスはPRESS（TE/TR=30/5000ms）およびMEGA-PRESS（GABA測定用、TE/TR=69/1500ms）を用いた。選択領域は基底核（10.6-23.0ml）、半卵円中心（12.9-25.5ml）および小脳（10.0-37.5ml）とした。MEGA-PRESSでは基底核および小脳領域のみを測定した。定量解析はLCModelおよびMATLAB上で動作する自作のソフトウェアで行った。また健常児童6名（7.0 ± 3.7歳，範囲1-11歳）を対照児童群とした。【結果】ASD児群は対照群と比較して、半卵円中心においてChoが有意に高かった（unpaired t-test，$p < 0.02$）。他の領域、代謝物については有意な差はみられなかった。【考察・結語】Cho高値は複数の灰白質領域においては報告があり、その理由としてグリア細胞の増加または膜代謝の亢進が挙げられている（文献1, 2）。白質におけるCho高値の報告はこれまでに無く、より詳細な研究によりASDの新たな生理学的要因が明らかになる可能性がある。今後は対象児数を増やすとともに、ASDの重症度や他の画像情報（拡散テンソル画像など）などとCho濃度変化との関連性を調べる予定である。文献 1. Arch Gen Psychiatry 2002; 59: 885-891.　2. Biol Psychiatry 2003; 54: 1355-66.

O-1-032　高精度、高信頼化を目指した高磁場4.7Tでのヒト脳^{1}H MRSの線形結合モデルを用いた絶対定量化の検討

○渡邉　英宏、高屋　展宏、三森　文行

国立環境研究所

【はじめに】近年の臨床用MR装置上では、ヒト脳^{1}H MRSを取得後、汎用ソフトウェアのLCModelでの内部水標準を用いた解析で代謝物濃度を算出できる。しかし、濃度のばらつきが大きいなど、確度の高い絶対定量化には課題があると考えている。今回、ヒト脳^{1}H MRSの絶対定量化精度、信頼度の向上を目指して、測定法、後処理、解析などのプロトコルの再検討を行ったので報告する。
【方法】測定は、ヒト全身用4.7T MR装置（Agilent製）で行った。T_2減衰を最小化するため、TE=4msのSTEAMシーケンスを用いた。90°パルス利用で1ppm当り7%程度の化学シフト（CS）位置ずれに留めた。画像上で局所領域を設定後、FASTMAP法で水スペクトル半値幅10Hz程度までのシミングを行った。代謝物信号は、T_1飽和を防ぐためTR=5sに設定したSTEAMシーケンスで16回積算を8回繰り返して測定した。内部水標準利用のため水信号を取得し、併せてCS位置ずれと受信B_1不均一分布によるCS方向強度ずれの補正のため、搬送周波数をシフトしての複数の水信号（水信号アレイ）を取得した。
得られた8個のFID信号に渦電流磁場歪み補正後、窓関数を施し、再構成により複数のスペクトルを得た。次にNAAシングレットピークを用いて動きなどによる周波数シフト補正後、加算し、スペクトルを得た。続いて、水信号アレイを用いてCS強度ずれを補正後、逆FT変換によりFID信号を得た。
この信号に、線幅をそれ程広げることなくS/N向上が可能なGaussian窓関数を乗じたFID信号をLCModelの入力として濃度解析を行った。NMR信号計算ソフトウェアのGAMMA上で、第一の90°励起後のJ_{HH}展開とエコー形成後のCS展開を設定することで計算可能であったSTEAM信号をBasis Setに用いた。LCModel内では、dkntmn（ベースラインを決定するスプライン関数の制御点間隔）と、sddegp、sddegz（位相算出のための制御値）を露わに設定した。濃度換算には、水Basisを用いた水信号解析結果と、T_1画像から求めた局所領域内の灰白質、白質分画と既知水濃度から計算した内部水濃度から求めた係数を用いた。
【結果】後頭-頭頂葉領域スペクトルの取得と各代謝物濃度算出を良好に行うことができた。

O-1-033　^{13}C-MRSを用いた高強度運動後の筋グリコーゲン回復動態の評価

○高橋　英幸[1]、元永　恵子[1]、近藤　衣美[1]、大澤　拓也[1]、塩瀬　圭佑[1]、亀井　明子[1]、川原　貴[2]、田口　素子[3]、丸山　克也[4]、瀧澤　修[4]

[1]国立スポーツ科学センター　スポーツ科学研究部、
[2]国立スポーツ科学センター　メディカルセンター、[3]早稲田大学　スポーツ科学学術院、
[4]シーメンス・ジャパン株式会社

【背景】骨格筋のグリコーゲン（Gly）は、高強度運動を継続するための主要なエネルギー源であり、その枯渇が運動パフォーマンスの低下をもたらす。したがって、次に続く運動で高いパフォーマンスを発揮するには、できるだけ速く筋Glyを回復させる必要がある。我々は、これまでの研究において、^{13}C-MRSにより非侵襲的な筋Gly定量が可能であることを報告した。本研究では、筋Glyを低下させた後に、異なる量の糖質摂取を行った場合の筋Gly回復動態の違いを評価する上での^{13}C-MRSの有用性を検討した。【方法】被検者は健常成人男性5名とした。1時間半に及ぶ、疲労困憊をもたらす長時間・高強度自転車運動を実施した後、1日あたり（3食で）5g/kg BWまたは10g/kg BWの糖質摂取となるように調整した食事を摂取させた。^{13}C-MRS測定は、運動前、運動直後、4時間後、12時間後、24時間後に、右脚外側広筋の同一部位を対象として繰り返し実施した。^{13}C-MRS測定には3Tの超電導MR装置（Magnetom Verio, Siemens社製）および直径10cmの^{13}C-^{1}H表面コイルを用いた。^{13}C-MRS測定パラメータは、TR=200ms、積算回数=4,500、NOEとプロトンデカップリングを用い、データ収集時間は15分であった。被検者の筋と同じ断面積の円柱状基準Gly溶液の測定データと比較することにより筋Gly濃度を算出した。【結果】運動により筋Gly含有量は、運動前値の31.3 ± 19.5%まで低下した。運動後0～4時間、4～12時間、12～24時間の回復速度は、糖質5g/kg BW摂取時が5.6 ± 3.3、0.7 ± 0.2、1.5 ± 0.9mM/h、10g/kg BW摂取時が4.4 ± 2.6、2.1 ± 0.6、1.2 ± 0.5mM/hであり、両者の間に明らかな差は認められなかった。【結語】^{13}C-MRSにより運動後の筋Gly回復の評価が可能であり、本研究で行った運動様式では、1日あたり糖質5g/kg BW摂取と10g/kg BW摂取で筋Gly回復に顕著な違いは現れない可能性が示された。

O-1-034　Extended ISIS法を用いた^{31}P-MRSによる骨格筋リン酸化合物の定量方法の検討

○高橋　英幸[1]、有光　琢磨[1]、大澤　拓也[1]、大岩　奈青[1]、中嶋　耕平[2]、丸山　克也[3]、瀧澤　修[3]

[1]国立スポーツ科学センター　スポーツ科学研究部、
[2]国立スポーツ科学センター　メディカルセンター、[3]シーメンス・ジャパン株式会社

【背景】^{31}P-MRSを用いた我々のこれまでの研究において、ヒト骨格筋における筋線維組成とPCr/ATPとの間に有意な相関があることを報告した。しかしながら、一般的な^{31}P-MRSではリン酸化合物の濃度を定量できないため、どちらの化合物の違いが影響しているのかは明確ではない。【目的】本研究では、Extended ISIS（E-ISIS）法を用いたシングルボクセル^{31}P-MRSによる非侵襲的なリン酸化合物濃度の定量方法を確立させ、その妥当性を検証することを目的とした。【方法】^{31}P-MRS測定には3Tの超電導MR装置（Magnetom Verio、Siemens社製）を用いた。シングルボクセル^{31}P-MRSはBognerら（NMR Biomed. 2011）の方法を用いた。スライス選択パルスはGOIA-W（16, 4）、励起にはAdiabatic half-passageパルスを用い、関心領域体積は常に42cm^{3}以上になるように設定した。TRは6s、積算は36回とした。最初に、異なるKH_2PO_4濃度の基準溶液を作製して濃度と^{31}P-MRSピーク面積との関係を調べた。その後、確立させた測定条件を用いて、健常成人男性9名の外側広筋を対象としてリン酸化合物濃度の測定を行った。TR6sとTR30sのピーク面積を比較することにより、各化合物の緩和補正係数を算出した。【結果】基準溶液を用いた測定では、KH_2PO_4濃度と^{31}P-MRSピーク面積との間に、有意な高い相関関係が認められた（r^2=0.9996, P＜0.001）。^{31}P-MRSを用いて測定された外側広筋のPCr、ATP、Pi濃度はそれぞれ36.5 ± 2.6、8.1 ± 0.9、3.4 ± 0.7mMであり、先行研究と同様な値を得られることが示された。【結論】E-ISIS法を用いたシングルボクセル^{31}P-MRSにより、3.8分の時間分解能で、骨格筋のリン酸化合物濃度を測定することが可能であることが示され、筋特性評価や筋コンディショニング等において今後の幅広い応用が期待できる。

O-1-035　C-13標識を用いたHMQC法によるがんのワールブルグ効果解析

○犬伏　俊郎[1,4]、加藤　智子[1]、藤本　　栄[1,2]、王　　欣[1,3]、椎野　顯彦[1]、森川　茂廣[1]
[1]滋賀医科大学　分子神経科学研究センター、[2]群馬県立がんセンター、[3]中国医科大学、
[4]立命館大学　スポーツ健康学科

【目的】近年、プロテオミクスやメタボロームなどシステムレベルでの解析から、バイオマーカー分子の探索が始まるなか、最近のがん研究は遺伝子変異の解析から代謝メカニズムの解明へと変遷しつつある。本研究では^{13}C標識グルコースを用い、モデル動物における腫瘍組織の糖代謝（ワールブルグ効果）をMRスペクトルにより計測し、MRの形態画像やがんマーカーとしての抗体などの集積部位と比較しながら、がんの病理を総合的に解析するとともに、これらの情報をがんの治療効果判定や診断技術に応用することを目指した。【方法】NMRスペクトルは^{13}C核に直結した検出感度の高い^{1}HのMR信号を利用する、多量子コヒーレンスMRスペクトロスコピー（HMQC）法を用い、生体織内での^{13}C標識グルコースの代謝によって生成した^{13}C標識化合物を追跡し、薬剤の効果をPK-PDで解析した。【結果】がんの糖代謝過程においてグルコースから始まり乳酸に至る生成産物の経時的な変化を計測し、がんの代謝機能評価を行った。酸化的リン酸化と好気的解糖のピボットとなるピルビン酸を生成する酵素PKM2を阻害するとグルコースの取り込みとともに乳酸の生成が抑制された。また、乳酸産生はその細胞外への排出機能やプロトン調節機構にも連動するとともに、乳酸産生プロファイルはがんのステージにも関連することが示唆された。【結論】最近、盛んにがんの代謝研究に利用されている超偏極（DNP）による^{13}C MR信号増強法に比べてHMQC法は信号検出感度が著しく劣るものの、信号の増強はT_1に左右されることなく、しかも、グルコースの取り込みからはじまり最終産物の乳酸にいたる腫瘍代謝の全過程が追跡できる点に特色がある。一方、診断に用いられるFDG PETはこの代謝過程の入り口のみ、また、^{13}C超偏極はその最終過程であるピルビン酸から乳酸への変換しか観察できない。さらに、乳酸の蓄積が腫瘍の増殖や浸潤・転移に深く関わることから、乳酸を標的に腫瘍代謝への薬剤の効果が解析できる本手法は、がんの診断のみならず治療介入への新たな機会をもたらす可能性が示唆された。

O-1-036　Gd-EOB-DTPA造影MRIを用いたde novo発癌関連多血性肝細胞癌の臨床およびMRI所見の評価

○玉田　　勉、山本　　亮、野田　靖文、八十川和哉、伊東　克能
川崎医科大学　放射線科（画像診断1）

【目的】肝細胞癌（HCC）は、慢性肝炎や肝硬変を背景としてde novoと多段階発育による発癌経路が提唱されている。しかしながらde novo発癌の頻度や臨床的な特徴は明らかにされていない。そこ今回我々は、慢性肝疾患患者の連続したGd-EOB-DTPA（EOB）造影MRIを用いて多段階発育を示さないde novo発癌関連HCCの臨床的およびMRI所見を明らかにする。【方法】対象は、慢性肝疾患を伴った240症例、1007検査の中で、肝細胞性結節のない初回検査からの経過観察によって新たに出現した多血性HCCを有した16症例、17結節であった。1.5Tまたは3T（GE社製または東芝社製）、多チャンネルphased-array coilを使用し、脂肪抑制併用3DT1強調GRE法（LAVAまたはQuick 3D）を造影前、EOB（0.025mmol/kg）投与後、血管相および肝細胞相（20分）で呼吸停止下に撮像した。検討項目は、年齢、慢性肝疾患の原因、肝障害度、HCCの治療歴、腫瘍サイズ、多血性HCC検出までの期間、多血性HCC出現前の乏血性肝細胞相低信号結節（high risk nodule）の有無、腫瘍内の脂肪成分の有無および病変の拡散強調像、T2強調像および肝細胞相の信号強度とした。【成績】多血性HCC17病変の中で、12病変（71%）は多血性HCC出現までにhigh risk noduleを伴わないde novo発癌群、5病変（29%）病変はhigh risk noduleを伴った多段階発癌群であった。de novo発癌群におけるHCCの治療歴の頻度（92%）は、多段階発癌群（20%）に比して有意に高かった（P = 0.013）。また多血性HCC出現までの期間は、de novo発癌群（中央値194日）は多段階発癌群（中央値454日）より短かった（P = 0.058）。さらにde novo発癌群における脂肪成分を伴った病変の頻度（0%）は、多段階発癌群（40%）に比して低かった（P = 0.074）。その他の検討因子は両群間で有意な差はなかった。【結論】de novo発癌関連多血性HCCは、多段階発癌によるそれに比して、急速な発育、HCCの治療歴を有するおよび脂肪のない病変を特徴とする。

O-1-037　Split法を用いたGd-EOB-DTPA造影MRI肝細胞相における肝実質・腫瘤間コントラストの再評価

○那須　克宏、橋本美智子、森　　健作、南　　学
筑波大学大学院人間総合医学研究科　疾患制御医学専攻応用放射線医学分野

【目的】Gd-EOB-DTPA造影MRI（EOB-MRI）の肝細胞相における肝腫瘤へのEOB取り込みは肝実質・腫瘤間のコントラストを視覚的に評価し判断されているのが現状と思われる。我々は以前EOB-MRIにおける信号強度を半定量的に評価可能な撮影方法としてsplit法を報告した。今回、split法を用いて肝細胞相における肝腫瘍、肝実質のEOB取り込みと肝実質・腫瘤間コントラストの間の関連について検討した。
【方法】対象はsplit法を用いたEOB-MRIが行われ病理が判明した肝腫瘤性病変72例（HCC47例、HCCではない肝腫瘤25例）である。造影前および肝細胞相において腫瘤と肝実質の信号強度を測定し、それぞれSItumor-pre，SItumor-HB，SIh-pre，SIhepatic-HBとした。（SItumor-HB）/（SItumor-pre）をCURt、（SIhepatic-HB）/（SIhepatic-pre）をCURh、（SIhepatic-HB）/（SItumot-HB）をRCRとした。HCC群、非HCC群の間でRCR、CURh、CURtの関係をMann-Whitney検定を用いて解析した。またCURt，CURhを独立変数、RCRを従属変数とした重回帰分析を行った。
【成績】RCRはHCC群で1.45、非HCC群で1.77と非HCC群が有意に高値を示した。CURtはHCC群、非HCC群ともに1.48と有意差が無く、CURhはHCC群で1.75、非HCC群で2.01と非HCC群で有意に高値を示した。重回帰分析においてはRCRに対してCURtは-0.54と負の回帰を、CURhは0.78と正の回帰を示し、両者ともに有意であった。【結論】肝細胞相においてHCC群と非HCC群との間で腫瘤へのEOBの取り込みに差異は見られず非HCC群がHCC群に比べて肝細胞相における肝実質・腫瘤間コントラストが明瞭である要因は周囲肝のEOB取り込みの違いに起因していると思われた。また肝細胞相における肝実質・腫瘤間コントラストには腫瘤へのEOB取り込みと周囲肝のEOB取り込みが関与していることが確認された。

O-1-038　ガドキセト酸造影MRIによる肝炎症性偽腫瘍の画像所見

○鈴木　達也、佐野　勝廣、本杉宇太郎、森阪　裕之、市川新太郎、市川　智章、大西　　洋
山梨大学医学部　放射線科

【目的】肝炎症性偽腫瘍は臨床上、しばしば悪性病変と鑑別が困難となる疾患である。しかしながら、現在までにガドキセト酸造影MRI（EOB-MRI）による画像所見についてのまとまった報告はない。今回我々は当院で経験した肝炎症性偽腫瘍症例のMR所見をまとめて検討した。
【方法】2008年8月～2013年10月に山梨大学医学部附属病院で肝炎症性偽腫瘍と診断され、EOB-MRIが撮像された7症例17結節を対象とした。症例は25歳～76歳（平均54歳）の男性5人女性2人で、結節サイズは10mm～70mm（平均33.8mm）であった。最終診断は切除もしくは生検による病理診断（4症例8結節）、または経過観察における明らかな縮小（3症例9結節）とした。
使用装置はGE社製のSigna EXCITE 1.5T，Discovery MR750 3T，SIEMENS社製Maguetom Aera 1.5T.であった。撮像シーケンスは脂肪抑制T2WI、T1WI、DWI（b=1000s/mm^2）、造影後のシーケンスは3D-GREを使用し、肝細胞相は20分後に撮像した。
2名の放射線科医が以下の項目について評価した。腫瘤の形態、T2WIの信号強度・内部性状、T1WI・DWI信号強度、肝動脈優位相・肝細胞相の信号強度、肝細胞相での辺縁の性状・境界不明瞭な領域の有無、腫瘍内を貫通する脈管（グリソン鞘）の有無。
【結果】全ての結節は境界不明瞭な部分を持つ不整形であり、T2WIでは内部不均一な高信号であった。T1WIでは14結節（82%）で低信号を示した。DWIでは13結節（76%）で高信号を示した。肝動脈優位相では16結節（94%）で不均一な染まりを認めた。肝細胞相では全結節が低信号を示し、11結節（65%）で辺縁に淡い低信号域が見られた。全結節で結節内の脈管走行が確認できた。
【結論】全結節に認めた所見は、「内部に脈管走行のある境界不明瞭な不整形の結節」で、「T2WIで高信号を示し、肝細胞相で低信号を示す」ことであった。その他、「肝動脈優位相で内部不均一な染まりを示す」ことも頻度の高い所見であった。

O-1-039　0.025 mmol/kg and 0.050 mmol/kg gadoxetic acid for liver MRI: An Intra-individual comparison

○高村　朋宏[1]、本杉宇太郎[1,2]、Bannas Peter[2]、Hernando Diego[2]、Salmani Rahimi. Mahdi[3]、H. Holmes James[4]、B. Reeder Scott[2,3]

[1]山梨大学医学部　放射線科、[2]Department of Radiology, University of Wisconsin、
[3]Department of Biomedical Engineering, University of Wisconsin、
[4]Global MR Applications and Workflow, GE Healthcare

Purpose: To quantitatively make intraindividual comparison of the performance of 0.025 mmol/kg and 0.05mmol/kg for gadoxetic acid-enhanced MR imaging.
Materials and Methods: Eleven healthy volunteers underwent liver MRI twice with 0.025 and 0.05 mmol/kg gadoxetic acid. MR spectroscopy and 3D gradient-echo T1-weighted images were obtained precontrast, and 3, 10 and 20 min post-injection to measure T1/T2 values, signal-to-noise ratio (SNR) of the liver and contrast-to-noise ratio (CNR) of the liver versus portal vein and muscle. During the dynamic phase, time-resolved 3D gradient-echo T1-weighted imaging with 2 s temporal resolution was used to monitor relative CNR (CNRrel) of the hepatic artery and portal vein versus liver. Paired t-tests were used to compare the measured values obtained using the two different doses.
Results: During the hepatobiliary phase, significantly shorter T1 values and higher SNRs of the liver ($p<0.001$), and higher liver-to-portal vein/-muscle CNR ($p<0.002$) were observed with 0.050 mmol/kg than 0.025 mmol/kg By doubling the dose, higher T1 shortening effect was obtained even at 10 min delay compared with the scan with a 0.025 mmol/kg at 20 min delay ($p<0.001$). The T2 values of the liver were not significantly different with a 0.025 mmol/kg (24ms) and 0.050 mmol/kg (23ms) at 20 min after injection. During the dynamic phase, peak CNRrel for hepatic artery and portal vein were significantly higher using 0.050 mmol/kg compared with 0.025 mmol/kg.
Conclusion: A dose of 0.050 mmol/kg gadoxetic acid leads to high SNR and CNR performance compared to 0.025mmol/kg. A 10 minute delay is quantitatively feasible for hepatobiliary phase when using 0.050 mmol/kg of gadoxetic acid.

O-1-040　Navigator-gatingを用いたGd-EOB-DTPA造影MRIの臨床的有用性

○小笠原　豪[1]、井上　優介[1]、松永　敬二[1]、藤井　　馨[1]、秦　　博文[2]、伊熊　秀記[3]、岩舘　雄治[4]

[1]北里大学医学部　放射線科学画像診断学、[2]北里大学病院　放射線部、[3]北里大学東病院　放射線部、
[4]GEヘルスケア・ジャパン

【目的】Gd-EOB-DTPA（EOB）造影MRIは通常呼吸停止下で撮像されるが、息止めが十分にできない患者ではモーションアーチファクトのために検出能や診断能が低下する可能性がある。本研究において、navigator-gatingを用いたEOB造影MRI肝細胞相の撮像を自然呼吸下で行い、息止め画像と同一患者内で比較した。
【方法】肝腫瘍が存在するか疑われてEOB造影MRIが施行された80患者を対象とした。1.5T装置とLAVAを用いて、各患者において肝細胞相で3つの方法を用いて撮像した。方法1）呼気息止め、matrix 288x192、スライス厚4mm、方法2）自然呼吸、navigator-gating使用、matrix 288x192、スライス厚4mm、方法3）自然呼吸、navigator-gating使用、matrix 288x256、スライス厚1.8mm。はじめに、肝細胞相以外のMR画像や他のモダリティ、臨床経過も参照して肝悪性腫瘍を同定した。別の画像診断専門医が独立してEOB造影MRI肝細胞相画像のみを用いて結節を検出し、そのうち悪性腫瘍と同定されていた結節について、明瞭さを視覚的に4段階に分類した。
【成績】全例で3つの方法で診断可能な肝LAVA画像を収集できた。撮像時間は方法1が20秒、方法2が102.5 ± 59.3秒、方法3が259.6 ± 107.7秒であった。29患者において71悪性結節が同定され、検出率は3つの方法で同等だった。悪性結節の明瞭さは方法1、3、2の順に高かった。
【結論】Navigator-gatingを用いたEOB造影MRIで、息止めが十分にできない患者でも良好に肝悪性腫瘍を検出できる。

O-1-041　Gd-EOB-DTPAのtransporterであるOATP1B3の発現はWnt/β-catenin signalと強い関連がある

○上野　彰久[1,2,3]、谷本　伸弘[2]、真杉　洋平[3]、田波　　穣[2]、奥田　茂男[2]、山崎　　剣[3]、
小無田美菜[3]、エッフェンディ　カトリーヌ[3]、辻川　華子[3]、板野　　理[4]、北川　雄光[2]、
陣崎　雅弘[2]、栗林　幸夫[2]、坂元　亨宇[3]

[1]国立病院機構埼玉病院　放射線科、[2]慶應義塾大学医学部　放射線診断科、
[3]慶應義塾大学医学部　病理学教室、[4]慶應義塾大学医学部　一般・消化器外科

【目的】OATP1B3はEOB・プリモビスト造影MRI（EOB-MRI）における主要なtransporterである．近年、遺伝子発現解析を元にした肝細胞癌のsubclass分類にも注目が集まっており、今回我々はEOB-MRIを用いた新たなsubclass分類の可能性についてOATP1B3の発現を介して検討を行った．【方法】臨床検体を用いてOATP1B3の発現と各種転写因子およびWntの標的遺伝子群との発現解析を，定量RT-PCRおよび免疫染色を用いて検討を行った．また，GSK3βの阻害剤であるLiClを用いて，培養細胞株でのWntの活性化と遺伝子発現の関係についても検討を行った．最後に，Wnt/β-catenin activated subtype HCCのEOB-MRIによる検出可能性を，腫瘍の相対的増強効果RER（=SInodHP/SIparHP/SInodPRE/SIparPRE）を用いて検討した．【結果】mRNA発現および免疫染色での検討から，OATP1B3の発現とWntの標的遺伝子群，およびβ-cateninの発現が強い相関を持つ事が示され，培養細胞を用いた実験において，LiCL付加によりOATP1B3の発現が増強することが確認された．これらのことから，OATP1B3の発現とWnt/β-cateninシグナルの間には強い相関があることが示され，OATP1B3陽性肝細胞癌はWnt/β-catenin activated subtype HCCの一部である可能性が高いと考えられた．RERのCut-offを0.9と設定することで，Wnt/β-catenin activated subtype HCCを，感度・特異度ともに約8割で検出することが可能であった．【結論】OATP1B3の発現はWnt/β-catenin signalと強い相関がある事が示された．EOB-MRIによりWnt/β-catenin activated subtype HCCの一部が検出可能と考えられ，EOB-MRIは今後の分子標的治療の時代にも有効な画像検査法であると考えられる．

O-1-042　Gd-EOB-DTPAの腫瘍周囲取り込み低下域の検討

○松永　敬二、井上　優介、小笠原　豪、藤井　　馨、島田　理恵、ウッドハムス玲子、山根　拓郎、
大塚亜沙未、鈴木　文夫、下野圭一郎

北里大学医学部　放射線科学（画像診断学）

【目的】EOB造影MRIで肝腫瘍周囲肝実質の増強効果を検討した。肝細胞相の腫瘍周囲低信号の頻度を腫瘍種別に評価した。また、動態像を用いて腫瘍周囲血行動態変化の有無と腫瘍周囲低信号との関係を検討した。【方法】2013年10月から12月までに肝腫瘍を有するか疑われてEOB造影MRIを施行した症例を対象とした。最大径1cm以上の肝結節を評価対象とし、局所療法後の領域に含まれる結節は除外した。これらの肝結節の鑑別診断を、病理、典型的な画像所見、臨床経過から行った。1.5T装置を用い、Gd-EOB-DTPA（0.1ml/kg）を投与した。造影前、静注30秒後（動脈相）、60秒後（門脈相）、120秒後（遅延相）および20分後（肝細胞相）に呼吸停止下で3D SPGR画像を撮像した。PACSモニター上で、動態像から腫瘍周囲の血行動態異常を、肝細胞相から腫瘍周囲の低信号域を視覚的に評価した。腫瘍周囲低信号と腫瘍周囲血行動態異常の双方を有する例について、両者の広がりを比較した。【結果】92症例に168個の対象となる肝結節がみられた。疾患の内訳は、肝細胞癌29個、肝転移29個、血管腫38個、嚢胞40個、dysplastic nodule（DN）あるいはearly HCC（eHCC）23個、その他の腫瘍9個であった。また、肝転移の原発巣は、消化管23個、膵臓1個、胆管5個であった。腫瘍周囲に低信号域がみられたものは、肝細胞癌で6個（20%）、肝転移で17個（59%）、血管腫で0個（0%）、嚢胞で2個（5%）、DNあるいはeHCCで0個（0%）、その他で5個（56%）であった。腫瘤周囲に血行動態異常域がみられたものは肝細胞癌で6個（20%）、肝転移で26個（90%）、血管腫で9個（24%）、嚢胞で4個（10%）、DNあるいはeHCCで0個（0%）、その他で5個（56%）であった。腫瘍周囲の低信号域と血行動態異常域の双方がみられた結節は29個あり、そのほとんどで低信号域は血行動態異常域と同じか内部に含まれていた。【結論】様々な腫瘍で、腫瘍周囲肝実質にGd-EOB-DTPAの取り込み低下域が確認できた。腫瘍の種類により出現頻度に差があり、また血行動態異常域との関連が示唆された。

O-1-043　3T装置と1.5T装置におけるEOB-MRIの肝脾信号強度比と肝実質増強効果の比較

○藤代　力也[1]、上野　彰久[2,4]、成田　啓一[3,4]、奥田　茂男[4]、押尾　晃一[4]、渡部　敏男[1]、谷本　伸弘[4]、陣崎　雅弘[4]

[1]慶應義塾大学病院　中央放射線技術室、[2]国立病院機構埼玉病院　放射線科、
[3]東京都済生会中央病院　放射線科、[4]慶應義塾大学医学部　放射線診断科

【目的】1.5T-MRIにおけるEOB肝細胞相での肝実質の増強効果の指標として，肝脾信号強度比（Q-LSC：Quantitative liver-spleen contrast ratio）が良い指標とされており，ICG15分値あるいはChild-Pugh分類と相関するという報告がある．しかし，3T-MRIにおいて肝機能が良好にもかかわらず，Q-LSCが低い症例を経験することがある．EOB-MRI肝細胞相におけるQ-LSCの1.5T-MRIと3T-MRIで違いを検討すると共に肝実質の増強効果についても検討した．【方法】2010年7月-2012年12月に3T-MRIで撮像が行われ，そのうち前後1年以内に1.5TでもEOB-MRIを撮像した連続104症例のうちChild-Pugh scoreに変化がない73症例を対象とした．Child-Pugh score 5点が57名，6点が14名，7点が2名であった．使用機器はGE社製1.5T，3T-MRIを用いた．Gd-EOB-DTPAは0.1ml/kgを投与し，造影前，肝細胞相の撮像シーケンスは1.5TでLAVAを3TでLAVA-FLEXを用いた．造影前と肝細胞相の軸位断像で肝実質，脾実質に垂直方向に同じ高さになるよう約100mm^{2}のROIを設定し信号値を計測し，造影前後のQ-LSC（Q-LSC$_{pre}$，Q-LSC$_{hp}$），肝脾の相対的増強効果Relative enhancement（RE-L，RE-S）を以下のように算出した．Q-LSC=SIliver/SIspleen，Relative enhancement（RE）=（$SI_{post} - SI_{pre}$）/SI_{pre}．1.5Tと3Tでのこれらの値をpaired-T検定を用いて比較検討した．【結果】Q-LSC$_{pre}$は1.5Tで1.40 ± 0.24，3Tで1.15 ± 0.22とこちらも3Tにおいて有意に低い結果であった（P＜0.01）．Q-LSC$_{hp}$は1.5Tで1.84 ± 0.43，3Tで1.72 ± 0.60とこちらも3Tにおいて有意に低い結果であった（P=0.04）．RE-Lは1.5Tで0.85 ± 0.28，3Tで1.09 ± 0.39とこちらは3Tにおいて有意に高い結果であったが（P＜0.01），RE-Sは1.5Tで0.42 ± 0.16，3Tで0.43 ± 0.19と3Tと1.5Tにおいて有意差は見られなかった（P=0.56）．【考察・結論】Q-LSC$_{hp}$は3Tで有意に低いが，RE-Lは3Tで有意に上昇する．Q-LSC$_{hp}$が3Tで低いのは、造影前の脾臓の信号値が3Tで相対的に高く，Q-LSC$_{pre}$が3Tで低いことに起因すると考える．3Tにおいて肝臓の増強効果の指標としてQ-LSC$_{hp}$を1.5Tと同様に評価することは難しく，Q-LSC$_{hp}$造影前の画像とあわせて評価する必要があると考える．

O-1-044　Gd-EOB-DTPA造影MRIの造影効果評価法の検討 －肝臓・脾臓信号強度比と肝臓・血管信号強度比の対比－

○小林　　聡、蒲田　敏文、池野　　宏、南　　哲弥、小坂　一斗、北尾　　梓、米田　憲秀、吉田耕太郎、香田　　渉、松井　　修

金沢大学大学院　経血管診療学

【目的】EOB造影MRIの造影効果の評価には肝臓と脾臓の信号強度比（QLSC）が使用されてきた。この方法の欠点は肝硬変で時に見られる脾摘例では測定が困難なことである。脾臓ではなく肝実質に隣接する太い肝内血管をリファレンスとすることで容易に肝実質信号上昇の視覚的評価が可能となることから今回我々は肝部下大静脈にROIを設定し、近接する肝実質との信号比（Liver/vessel Ratio，LVR）を求め、従来使用されているQLSCとの相関について検討した。【方法】対象は種々の理由で造影剤投与3分後の後期相（late phase，LP）、20分後の肝細胞相（hepatobiliary phase，HBP）に加え、平均88分後に超遅延相（super-delayed phase，SDP）の撮像を行ったEOB造影MRI施行122例のうち摘脾例、検査1ヶ月以内の肝予備能（Child-Pugh score，CP）評価不能例を除く85例。肝実質の信号強度を脾臓の信号強度で除したものをQLSC、肝実質の信号強度を肝部下大静脈の信号強度で除したものをLVRとした。両者の相関係数および肝予備能別の相関係数をLP、HBP、SDPのそれぞれで算出した。【成績】QLSC-LP，QLSC-HBP，QLSC-SDPは0.96 ± 0.23，1.37 ± 0.44，1.73 ± 0.58。LVR-LP，LVR-HBP，LVR-SDPは0.81 ± 0.26，1.12 ± 0.47，1.41 ± 0.56。QLSCとLVRの相関係数はLP 0.75（p＜.0001），HBP 0.88（p＜.0001），SDP 0.80（p＜.0001）であった。肝予備能別の検討ではCP-A（n=42）でQLSC-LP，QLSC-HBP，QLSC-SDPは0.99 ± 0.24，1.54 ± 0.51，1.97 ± 0.63。LVR-LP，LVR-HBP，LVR-SDPは0.86 ± 0.30，1.31 ± 0.55，1.62 ± 0.63。QLSCとLVRの相関係数はLP 0.78（p＜.0001），HBP 0.91（p＜.0001），SDP 0.83（p＜.0001）であった。CP-B（n=41）ではQLSC-LP，QLSC-HBP，QLSC-SDPは0.92 ± 0.22，1.22 ± 0.29，1.51 ± 0.42。LVR-LP，LVR-HBP，LVR-SDPは0.77 ± 0.22，0.94 ± 0.29，1.22 ± 0.38。QLSCとLVRの相関係数はLP 0.70（p＜.0001），HBP 0.67（p＜.0001），SDP 0.60（p＜.0001）であった。【結論】LVRはQLSCと強い有意相関を呈した。しかし肝予備能別の検討ではCP-B群では相関は弱めであり、さらなる検討が必要と考えられた。

O-1-045　Gd-EOB-DTPA造影MRI検査におけるSpO2モニター使用の有用性について

○辻　　良憲[1]、林　　達也[1]、福澤　　圭[1]、川村　友香[1]、多賀谷菜穂美[1]、高橋　順士[1]、田野　政勝[1]、斎藤　　聡[2]

[1]国家公務員共済組合連合会虎の門病院　放射線部、
[2]国家公務員共済組合連合会虎の門病院　肝臓センター

【目的】肝疾患のGd-EOB-DTPA（EOB）造影MRI検査は比較的検査時間が長い。造影剤を使用する検査では、副作用に注意が必要であるが、MRI検査において、撮像中に患者状態を把握するのは困難である。今回SpO2モニターを用いて検査中のモニタリングを行い、EOB-MRI検査を行い、撮像中に患者状態を把握し、検査の質の向上および安全性の確立を行なった。【方法】対象はEOB-MRI検査を行った457例。MRI装置はMagnetom AVANTO 1.5T、SpO2モニターはパルスオキシメーター8600FO、EOBは0.1Kg/mlを1ml/secで注入し、生食で同じ速度で後押しをした。入室時にSpO2モニターを装着し、単純、Dynamic、T2WI、DWI、肝細胞相撮像時の酸素飽和度（SpO2）及び心拍数（HR）の測定をした。また息止め撮像時の単純及び動脈相撮像時の経時変化を測定した。なお3T MRI装置のデータも追加解析中である。【結果】造影剤使用の前後における、ダイナミックMRI検査中のSpO2及びHRの変動はSpO2±2未満が96%、動脈相撮像時にHRが10以上の増加は15%であった。動脈相撮像時のSpO2の低下は、撮像に影響する可能性は低いが、動脈相息止め不良例は最初からSpO2が低い傾向にあった（平均96%）。息止め撮像時の単純及び動脈相撮像時のSpO2及びHRの変動は±1%であった。一方、自由呼吸時のT2WI及びDWI撮像時はSpo2が平均96%と低くなる傾向があり、15%に70-80%まで低下する症例もみられたが、HRの変動はなく、自覚症状もみられなかった。HRの急な上昇は副作用としての嘔気を訴えた症例ではHRが15以上上昇した（3例）。結語：SpO2モニターを用いて検査中のモニタリングを行うことで、造影前後での様態変化が把握しやすくなり、動脈相等の質の向上と副作用時の素早い発見に使用できる可能性がある。

O-1-046　3.0TMRIを用いたGd-DTPA-EOB肝細胞相における至適撮像シーケンスの検討

○賀田　智美[1]、金本　雅行[1]、藤原　康博[3]、谷内田拓也[1]、木村　浩彦[2]、安達登志樹[1]

[1]福井大学医学部附属病院　放射線部、[2]福井大学医学部附属病院　放射線科、
[3]京都大学医学部付属病院　放射線部

【目的】3.0TMRI装置では従来の1.5TMRI装置と比較して性能が著しく向上したことから様々な領域において高い画質が得られるようになった。しかし、上腹部領域においてはT1値の延長によりコントラストの低下が問題になる場合がある。特に肝特異性造影剤であるGd-EOB-DTPA（EOB）を使用した場合の肝ー腫瘍コントラストが、1.5TMRI装置よりも低下する。本研究の目的は，2種類の異なる脂肪抑制併用3D T1強調画像（LAVA-FLEX，TOF-SPGR Vascular）を取得してEOB投与後における肝ー腫瘍コントラストを比較検討することである。【方法】ファントム検討ではGd-DTPAを希釈調整してファントムを作成し、LAVA-FLEX，TOF-SPGR Vascularを撮像して造影前の肝のT1値を基準としてそれぞれのコントラストを比較した。臨床検討では肝細胞癌および転移性肝癌の患者66名（男女比2：1、対象年齢27から85歳）を対象とし、EOB投与20分後にLAVA-FLEX，TOF-SPGR Vascularを撮像した。得られたそれぞれの画像における正常肝、腫瘍に関心領域を設定して肝ー腫瘍コントラストを算出して比較した。また、EOB取り込み能は患者の肝機能によって左右されるため、患者背景を肝機能別にChild-Pugh分類を用いて分類（A：57人 B：9人）し、コントラストを同様に比較した。【結果】ファントム検討ではLAVA-FLEXよりTOF-SPGR Vascularのコントラストが高い傾向を示した。臨床検討では同様にLAVA-FLEXと比較してTOF-SPGR Vascularのコントラストが高くなった（$p<0.0001$）。また、Child-Pugh分類nいよる検討では同様にTOF-SPGR Vascularにコントラストラストが高くなった（A：$p<0.0001$　B：$p=0.0280$）。【考察・結論】TOF-SPGR VascularではFAが大きいためT1コントラストが向上したと考えられる。しかし、TOF-SPGR Vascularでは造影効果を受けていない組織のコントラストが著しく低下する。よって肝細胞相取得にはLAVA-FLEXに追加してTOF-SPGR Vascularを撮像する事で、より肝ー腫瘍コントラストが向上し診断に有用であることが示唆された。

O-1-047　Gd-EOB-DTPA肝臓MRIの動脈相におけるアーチファクトに関する再検討

○福澤　圭[1]、斎藤　聡[2]、辻　良憲[1]、高橋　順士[1]、三浦　則仁[1]、雨宮　沙織[1]、吉田　孝[1]、川村　友香[1]、吉原　千治[1]、田野　政勝[1]

[1]国家公務員共済組合連合会虎の門病院　放射線部、
[2]国家公務員共済組合連合会虎の門病院　肝臓センター

【目的】肝臓ダイナミックMRIの動脈相アーチファクトは、呼吸停止不良またはブラーリングアーチファクトが原因であり、ブラーリングは造影剤注入速度を遅くすることで改善可能と報告した。一方で、Gd-EOB-DTPA（EOB）はGd-DTPAと比べ動脈相の呼吸停止不良が増加するとの報告が散見される。今回、EOB-MRIの動脈相画像に関して、呼吸状態などのバイタルサインと撮像タイミングなどテクニカルな要因を合わせた再評価を行った。【方法】使用装置はIngenia 3.0T（PHILIPS）、ds-torso coil（16ch）、バイタルサインモニター：Expression（Invivo）。対象は各種肝疾患200症例（平均年齢65歳、男女比2：1、慢性肝炎100例／肝硬変85例／正常肝15例）。ダイナミックMRIの撮像条件はeTHRIVE：TR 3.1msec/TE 1.54msec/FA12/FOV 300×360/Matrix 192×320/スライス厚 2mm/SENSE2. 1/脂肪抑制SPAIR/撮像時間15秒。EOB 0.1ml/kgを1.0ml/secで注入、同速度の生理食塩水20mlで後押し、Bolus Tracking法を用いた。単純やその他のダイナミック相画像と比較した動脈相画像の成功率（呼吸停止の判定と動脈／門脈／肝実質の造影効果から評価した撮像タイミング）を視覚的に評価。さらに、ベローズで動脈相中の呼吸停止維持の可否と、脈拍・Spo2などのバイタルサインの変動を記録した。成功率と患者肝機能の関係をChild-Pugh scoreにて検討した。【成績】単純撮像で安定した呼吸停止を確認後のダイナミック撮像の成功率は、呼吸停止は96%、撮像タイミングは95%で良好であった。撮像中のSpO2の変動は±2%。撮像タイミングと動脈相アーチファクトの関係は門脈が明瞭に描出されるやや遅いタイミングではアーチファクトが多くなり、肝硬変よりも正常肝で傾向が強かった。よって、first passから肝細胞への造影剤取り込みが始まるEOBでは濃度変化が急なタイミングで撮像すると、低速注入でもブラーリングが発生し、それを呼吸停止不良と見ている可能性が示唆された。【結論】EOBを使用したダイナミック撮像の動脈相のアーチファクトは技術的な要因で発生していると考えられる。3Tでは撮像タイミングを若干早めることで改善可能である。

O-1-048　MR Elastography時の不快度軽減の為のパッシブドライバー設置部位及び振動の強さによる肝弾性率の比較検討

○岩橋　立樹[1]、桃井　理紗[1]、梅原　宜之[1]、岩本　康男[1]、濱田　星紀[1]、橋本　博美[1]、谷　瑞季[2]、澤井　良之[2]、今井　康陽[2]、逸見　広治[3]

[1]医療法人仁泉会MIクリニック　診療技術部、[2]市立池田病院、[3]GEヘルスケアジャパン

【背景・目的】MR Elastography（MRE）は、コイルと被験者の間に振動を人体に伝播させる為のパッシブドライバーを設置して検査を行う必要があり、これまで肝臓付近に設置し振動の強さ（Amplitude：以降AT）を装置性能の50%に設定していたが、固定時に肋骨や術創部に触れ疼痛や不快感を訴えられるケースがあった。そこで今回、診断能に影響することなくこれらの負担を軽減する為の最適なパッシブドライバーの設置部位とAT強度の設定を目的とし、それぞれを変化させた場合のMRE弾性率および不快度を比較検討した。【方法】健常ボランティア12名と同意を得た慢性肝疾患20例を対象とし、肝弾性率の測定にはGE Healthcare社製SignaHDxt 1.5T（Ver.23）およびMREアプリケーションMR Touchを用いた。ROI設定スライス位置は門脈右分枝が描出される断面とした。まずボランティアを対象に、パッシブドライバーの中心を剣上突起から右方に3横指の位置（以降、右方）と剣上突起の位置（以降、中心）、ATはそれぞれ50%と70%に設定し、4つの異なる手法で同一部位の肝弾性率を全て3回ずつ測定し、測定法毎の終了後に不快度に関するアンケート調査を行った。慢性肝疾患20例に対しては、検査時間の延長を考慮しルーチンの手技である右方AT 50%に中心AT 70%の条件のみ追加し2つの手法で測定および調査を行った。【結果】ボランティアデータの測定結果においては、各測定方法で被験者毎の3回の測定値の変動係数の平均は0.05以下であり、全ての測定法において測定値のばらつきは認めなかった。また各測定法間の被験者毎定測定値は強い相関を示し、診断能への影響が極めて小さいことが示唆された。臨床データにおいても同様の結果であった。なお、今回の調査では測定法間の不快度に関する有意差は認めなかった。【結論・考察】パッシブドライバーの中心は従来の肝臓付近ではなく肋骨に直接触れにくい剣上突起付近に設置し、ATは従来の50%に設定することで従来の診断能に影響なく被験者の不快度が軽減されると考える。ただしATに関しては、パッシブドライバーが肝臓から遠位になることで十分に振動波が届かないケースもあるため、今後の追加検討が必要である。

O-1-049　膵MR elastographyの試み

○伊東　洋平[1]、竹原　康雄[1]、川瀬　俊浩[2]、寺嶋　健一[3]、大石　直樹[1]、大川　賀久[2]、廣瀬　裕子[1]、牛尾　貴輔[1]、平井　雪[1]、兵頭　直子[1]、芳澤　暢子[1]、山下　修平[1]、那須　初子[1]、春日井俊史[2]、廣岡　芳樹[4]、阪原　晴海[1]

[1]浜松医科大学医学部　放射線医学講座、[2]中東遠総合医療センター、[3]GEヘルスケアジャパン、[4]名古屋大学医学部附属病院　光学医療診療部

【背景】MR elastography（MRE）は超音波elastographyに比して臓器全体の計測画像が得られること、肥満患者でも可能であることなどの利点がある。これまで非侵襲的な肝臓の線維化の定量などに応用されてきたが、膵臓への応用はまだなされていない。

【目的】正常ボランティアの膵弾性率を3.0T MR装置で計測する。

【方法】対象は症状が無く、検診データ、膵MRIで異常を認めない健常者7名（男性5名、女性2名、26～54歳）。3.0TMR装置に32ch body coilを使用。外部加振装置は右胸郭下部に装着、外部加振周波数60Hz、MSG周波数80Hz、振幅（%）を30, 50, 70、2D spin echo法EPI，TR/TE=1000/59ms，Matrix 64 × 64，FOV 42cm，slice thickness 8-10mm，RBW 250kHz．膵頭部･体部･尾部を含むように4スライスを撮影し、肝右葉、膵頭部、体部、尾部の4カ所の弾性率を計測した。

【結果】振幅30, 50, 70の結果の平均では、膵実質の弾性率は1874 ± 52（mean ± SE）Paであり、肝臓の弾性率2268 ± 47 Paに比べて低かった。部位ごとの計測値は、膵頭部1983 ± 96Pa、膵体部1841 ± 87、尾部1803 ± 86Paであり、膵頭部から尾部にかけて弾性率が低くなる傾向があった。

【考察】振幅30, 50, 70それぞれの結果を見比べると、70での測定のほうが30, 50の結果に比べて膵体部、尾部の弾性率のSDが小さかった。通常MREでは、深部では振動の伝搬が減衰するため、より高い振幅が必要と思われた。膵尾部の観察には高い振幅が適している可能性がある。また、今回の結果は正常膵の弾性率は正常肝実質に比べて低く出ており、既存の発表と一致した。

【まとめ】MREにて膵の弾性率は計測可能であり、正常膵の弾性率は正常肝実質よりも低い。

O-1-050　生体組織の緩和時間と粘弾性を模擬したMRE用ファントムの開発

○森　昂也[1]、菅　幹生[1,2]、黒川　孝幸[3]、阿部　貴之[2]、簗根まり子[4]、森　直宜[1]、小林　洋[4]、藤江　正克[4]、岸本　理和[2]、伊藤　浩[2]、小畠　隆行[2]、辻　比呂志[2]

[1]千葉大学、[2]放射線医学総合研究所、[3]北海道大学、[4]早稲田大学

【目的】非侵襲的に組織粘弾性を推定可能なMRエラストグラフィ（MRE）システムのキャリブレーションや撮像技術の評価には，粘弾性率が既知で生体組織と特性が近似したファントムの利用が望まれる．本研究では，昨年度本学会のプロジェクト研究で作製したファントム（以下，従来ファントム）と比較して肝臓に近い緩和時間と粘弾性を有するMRE用ファントムの開発を目的とした．

【方法】ファントムは，作製が容易であるとともに長期安定性に優れているアクリルアミドを主成分とし，緩和時間の短縮と粘性の増大を目的とした調整薬剤として，塩化ニッケル（II）六水和物とグリセリンをそれぞれ使用した．MREと動的粘弾性測定装置（レオメータ）を利用して測定するために，直径11cm×高さ11cmの円柱形状と，厚みが2mmのシート状のゲルを作成した．MRE測定には，SE-EPI-MREシーケンスを使用し，外部加振周波数は62.5Hzとした．T_1値の測定はサチュレーションリカバリー法（SE法），T_2値の測定はマルチエコーSE法を使用した．MRI撮像室の設定温度は23度にした．レオメータ測定には，サンプルの直径を20mm，周波数の範囲は0.2～47.7Hz，測定温度は23度，振幅は3%ひずみ一定とした．3サンプルを測定し，平均値を求めた．また，温度依存性を確認する測定では，周波数は15.1，30.1，47.7Hz，設定温度は17から29度とした．粘性の増大は，粘性の寄与の大きさを表す損失正接を算出することで評価した．

【結果】T_1値は従来ファントムの1355msから753ms，T_2値は1025msから326msとなり，T_1値とT_2値共に従来ファントムより生体組織に近い値に短縮した．レオメータにより周波数30.1Hz，設定温度を17から29度で測定したときの貯蔵弾性率と損失弾性率の平均±標準偏差はそれぞれ，3178 ± 22.2Paと255 ± 5.4Paとなった．他の周波数でも同様に，温度依存性が小さいことを確認した．MRE測定とレオメータ測定より，今回作製したファントムは従来ファントムよりも損失正接が約0.111から0.158となり約1.4倍となった．

【まとめ】肝臓に近い緩和時間と粘弾性を有するMRE用ファントムを作製できた．

O-1-051　肝臓のIntravoxel Incoherent Motionの食事摂取による影響：健常者による初期検討

○清水　崇裕[1]、齋藤　和博[1]、荒木　洋一[1]、河本　敦夫[1]、緒方　貴史[2]、赤田　壮市[1]、徳植　公一[1]
[1]東京医科大学病院　放射線医学分野、[2]メディカルスキャニング新宿

【目的】Intravoxel Incoherent Motion（IVIM）パラメータが食事により影響を受けるかを健常者にて確認する．【対象および方法】対象は健常ボランティア5人である．ボランティアの選定にあたっては，直近の健康診断の血液検査のデータがすべて正常値であること，また，脂肪肝，慢性肝疾患の除外のため超音波検査を研究前に行った．被験者は12時間の絶飲食の後にMRI検査を行った．MRI検査は食前、食後30分，食後4時間に行った．各撮像前に超音波検査にて門脈の血流測定をした．MRIの撮像シークエンスは呼吸同期下DWIでTR 1500msec，TE 70msec，AVE 3，Matrix 138×138，FOV 300×250，スライス厚5mm，BW 1342Hz，b値は0, 10, 20, 30, 50, 80, 100, 200, 400, 800s/mm^{2}とした．関心領域（ROI）は心拍動の影響を受けにくい肝右葉に設定し，サイズは11mm^{2}の円形ROIを5か所おき，その平均を求めた．山梨大学のホームページにある計算ソフトに測定値を入れADC, DC, D＊, PFを求めた．食事前後において，門脈血流，ADC, DC, D＊, PFに差が生じるかFriedman検定にて解析した．【結果】被験者の空腹時，食後30分，食後4時間のそれぞれのADCの平均値（±標準偏差）は，0.97 ± 0.07，0.99 ± 0.15，0.97 ± 0.14mm^2/s，DCは，0.71 ± 0.14，0.75 ± 0.07，0.88 ± 0.19mm^2/s，D＊は，77.9 ± 46.8，76.2 ± 52.0，116.2 ± 71.3mm^2/s，PFは，0.33 ± 0.10，0.39 ± 0.10，0.37 ± 0.05であった．統計的解析では、いずれのパラメータも有意な変化は認められなかった．一方，超音波検査による門脈血流評価では，空腹時，食後30分，食後4時間で，それぞれ32.6 ± 6.47，40.8 ± 4.93，33.8 ± 4.9cm/s，であった．統計的解析では有意な変化が認められた．【結語】食事により門脈血流の有意な増加は認めるが，IVIMパラメータへの影響は少ない．

O-1-052　肝臓におけるIntravoxel Incoherent Motion（IVIM）測定手法に関する検討

○石川　寛延、清野　真也、金澤　崇史、高済　英彰、遊佐　　烈
公立大学法人福島県立医科大学附属病院　放射線部

【目的】肝臓のIVIM測定において、D（真の拡散係数）、D*（疑似拡散係数）、f（潅流の占める割合）の値は、同一肝臓であっても測定毎に異なることをしばしば経験する。この測定値の変動について、撮影条件を変え、比較・評価することを目的とする。【使用装置・撮影条件】GE社製optima MR450w 1.5T、GEM coil、Excel solver、統計解析ソフトR 2.8.1、b値 0～800s/mm^{2}の9～15point、NEX 1～4、呼吸同期（Resp interval 2）、TE：minimum、FOV 36cm、マトリックス：128＊192、ASSET 2.0、Diffusion direction：3in1【方法】同意を得た正常ボランティア1名（男性、年齢29歳）に対し、撮影条件を変えて、それぞれ10回ずつ肝臓のIVIM測定を行った。撮影条件として、b値のpoint数を変えた場合とNEXを変えた場合で検討を行った。b値のpoint数は、9から15pointとし、NEXは1から4とした。また、IVIMモデル式に対するフィッティング法には、完全非線形近似法を用いた。なお、計測ROIは、肝右葉、かつ脈管を含まないようにROIの大きさ50pixel程度で10点設定した。IVIM各測定値は、10点のROIの平均値を用いて算出した。得られた測定値に対し有意差検定を行い、比較した（有意水準は、p=0.05もしくは、p=0.01とした）。次に、計測ROIの設定の仕方によって、測定者間でIVIM測定値がどの程度異なるのかを確認した。計測ROIの設定の仕方は、(1) 脈管を含まないように設定する場合 (2) (1) 且つROIの大きさを統一した場合 (3) (1) 且つ (2) 且つROIのSD値に上限値を設けた場合の3つとした。測定者は、放射線技師3名とした。【結果】b値のpoint数、NEX数を変えたときの各測定値に有意差があるとは言えなかった。また、どの条件下においてもD*の測定値が最も変動した。計測ROIの設定の仕方は、(3) の方法が3つの条件下では、測定値の変動が少ない結果となった。【考察】肝臓のIVIMでは、データ収集時の測定誤差が含まれるということ、測定者によっても測定値が異なるということを想定して、IVIM測定値を取り扱わなければならないと考えられる。また、計測ROIの設定法に基準を設けることによって、測定者間の測定値の変動を低減させることができることが示唆された。

O-1-053　Intravoxel Incoherent Motion（IVIM）-DWIによる肝の潅流評価：ワインは肝血流を増加させるか？

○佐藤　祐一[1]、廣瀬　準司[1]、池谷　直樹[1]、西村　泰紀[1]、雨宮　良治[1]、本杉宇太郎[2,3]

[1]山梨県厚生連健康管理センター　放射線科、[2]山梨大学医学部　放射線科、

[3]Department of Radiology, University of Wisconsin, School of Medicine and Public Health

【背景・目的】ヒトを含む動物において摂食により肝への門脈血流は増加することが知られている．またアルコール摂取により肝の酸素消費量が増加し肝血流が増加することも知られている．一般に，我々は摂食時にアルコールを摂取することもあるが，アルコールと食事の同時摂取が，アルコール抜きの食事摂取に比べて肝血流量にどう影響するかは明らかでない．Phase-contrast MRIでは門脈血流量の定量評価が可能である．また，Intravoxel incoherent motion（IVIM）モデルを用いることで，拡散強調像から肝内の潅流量をある程度定量的に評価することができる．今回我々は食事の際のワイン摂取が門脈血流量および肝内の潅流量にどのような影響を与えるかをcrossover studyにて検討した．

【方法】対象は4名の健常ボランティア．次の撮像プロトコールを1週間の間隔をあけてすべてのボランティアに2回施行した；食事前の門脈血流量をPhase-contrast MRIで測定，多b値拡散強調像による肝IVIM測定．食事およびグレープジュースを摂取．30分後に同じ撮像を行う．2回目のプロトコールでは摂食時にグレープジュースの代わりにワインを摂取させた．摂取前後の肝右葉にROIを置き，測定した信号値を用いてADC・D・D*およびperfusion fractionを求めた．b値は11種類（0/10/20/30/40/50/70/100/200/400/800）．2D-PC法にて門脈の血流速度と血流量も測定した．使用機器はPhilips achieva R 2.6 Cardiac Coil 32chを用いた．

【結果】PC法で測定した門脈の血流速度と血流量（中央値；範囲）は、グレープジュース摂取時（血流速度15.5cm/s，11.7 − 18.3；血流量3.8mL/s，3.3 − 6.6）に比べ、ワイン摂取時（22.8cm/s，15.9 − 27.6；4.6mL/s，4.4 − 7.2）では有意に高かった．またD*値もワイン摂取時（143mm^2/s，104 − 174）にはグレープジュース摂取時（98mm^2/s，60 − 116）に比べ平均で1.60倍高い値を示した．

【結語】食事の際にワインを摂取すると、門脈の血流速度と血流量は増加しD*の上昇がみられる．アルコールにより摂食時の肝代謝はさらに亢進する可能性が示唆された．

O-1-054　Intravoxel Incoherent Motion（IVIM）-DWIとMR elastographyによる肝線維化診断の比較

○市川新太郎[1]、本杉宇太郎[1]、若山　哲也[2]、森阪　裕之[1]、佐野　勝廣[1]、市川　智章[1]、掛川　貴史[3]、熊谷　博司[3]、大西　　洋[1]

[1]山梨大学医学部　放射線科、[2]GEヘルスケアジャパン、[3]山梨大学医学部付属病院　放射線部

【目的】IVIM-DWIとMR elastography（MRE）の肝線維化診断能を比較すること．

【方法】対象はIVIM-DWIとMREを同日に撮影した症例のうち，正常肝症例および2か月以内に病理学的に肝線維化スコアが確定した慢性肝疾患症例182例（正常肝53例，慢性肝疾患129例（F0；19例，F1；13例，F2；14例，F3；例19 and F4；64例））．MRI装置はGE Healthcare社製3T MRIを使用．IVIM-DWIは11種類のb値を用いて撮影した（0, 10, 20, 30, 40, 50, 80, 100, 200, 500, 1000（s/mm2））．肝右葉に5箇所ROIを置いてD，D*，fを算出した．MREは肝右葉に1箇所ROIを設定した．IVIM-DWIの各パラメーターおよび肝弾性率について（1）線維化スコアF0～F4の平均値と標準偏差，（2）F1以上，F2以上，F3以上，F4をそれぞれ診断する場合のROC曲線下面積と最適カットオフ値およびこの値を用いた際の感度，特異度，陽性的中率，陰性的中率を算出し，IVIM-DWIとMREの肝線維化診断能を比較した．

【結果】肝線維化の進行に伴ってD*およびADCが低下（P＜0.0001, P=0.0409），肝弾性率が上昇した（P＜0.0001）．D（P=0.3666）およびf（P=0.0781）は有意差を認めなかった．D*とMREの肝線維化診断能を比較した結果は添付した表の通りだった．

【結論】肝線維化の進行に伴ってD*およびADCが低下することが確認された．MREによる肝線維化診断能はD*による診断能よりも優れていた．

Variable	IVIM imaging (D*)	MRE
≥ F1		
Optimal cutoff value	72.146 (×10^{-3}mm^2/s)	2.60 (kPa)
Sensitivity [% (n/n)]	87.2 (96/110)	94.5 (104/110)
Specificity [% (n/n)]	86.1 (62/72)	100 (72/72)
PPV [% (n/n)]	90.6 (96/106)	100 (104/104)
NPV [% (n/n)]	81.6 (62/76)	92.3 (72/78)
Az value	0.8513 (0.7764–0.9041)	0.9919 (0.9739–0.9975)
P value (vs IVIM)	NA	< 0.0001*
≥ F2		
Optimal cutoff value	71.720 (×10^{-3}mm^2/s)	2.80 (kPa)
Sensitivity [% (n/n)]	91.8 (91/97)	100 (97/97)
Specificity [% (n/n)]	83.5 (71/85)	96.5 (82/85)
PPV [% (n/n)]	86.7 (91/105)	97.0 (97/100)
NPV [% (n/n)]	92.2 (71/77)	100 (82/82)
Az value	0.8982 (0.8306–0.9408)	0.9976 (0.9898–0.9994)
P value (vs IVIM)	NA	0.0003*
≥ F3		
Optimal cutoff value	65.036 (×10^{-3}mm^2/s)	3.60 (kPa)
Sensitivity [% (n/n)]	94.0 (78/83)	92.8 (77/83)
Specificity [% (n/n)]	85.9 (85/99)	99.0 (98/99)
PPV [% (n/n)]	84.8 (78/92)	98.7 (77/78)
NPV [% (n/n)]	94.4 (85/90)	94.2 (98/104)
Az value	0.9043 (0.8404–0.9444)	0.9947 (0.9852–0.9981)
P value (vs IVIM)	NA	0.0004*
F4		
Optimal cutoff value	61.972 (×10^{-3}mm^2/s)	4.00 (kPa)
Sensitivity [% (n/n)]	90.6 (58/64)	100 (64/64)
Specificity [% (n/n)]	79.7 (94/118)	97.5 (115/118)
PPV [% (n/n)]	70.7 (58/82)	95.5 (64/67)
NPV [% (n/n)]	94.0 (94/100)	100 (115/115)
Az value	0.8845 (0.8235–0.9264)	0.9960 (0.9857–0.9989)
P value (vs IVIM)	NA	< 0.0001*

O-1-055　膵管癌と膵内分泌腫瘍の鑑別における拡散強調MRIのADC値ヒストグラム解析の有用性

○内匠　浩二、福倉　良彦、進藤　俊和、井手上淳一、馬ノ段智一、米山　知秀、袴田　裕人、
中條　正典、馬ノ段　彩、吉浦　　敬

鹿児島大学大学院医歯学総合研究科　先進治療科学専攻腫瘍学講座放射線診断治療学

【目的】膵管癌と膵内分泌腫瘍の鑑別に対する拡散強調画像のADC値ヒストグラム解析の有用性を検討する。【方法】2012年4月から2013年10月までに拡散強調MRIが施行され、組織学的診断が得られた膵管癌53結節と膵内分泌腫瘍19結節の計72結節64症例（男性34名、女性30名、平均年齢65.9歳）を対象とした。拡散強調画像は、3.0T MRI装置を用いてrespiratory-triggered fat-suppressed single-shot echo-planar法（b=0, 200, 400, and 800sec/mm^2）にて撮像した。ADC_{200}、ADC_{400}、ADC_{800}のヒストグラムパラメータ（平均、分散、変動係数、尖度、歪度、四分位数）を算出し、膵管癌と膵内分泌腫瘍で比較した。【結果・考察】いずれのb値（ADC_{200}，ADC_{400}，ADC_{800}）においてもADC値の分散、変動係数、尖度は、膵内分泌腫瘍と比して膵管癌で高く、膵管癌の不均一なADC値を反映しているものと考えられた（図1）。ADC値の平均、歪度、四分位数はいずれのb値（ADC_{200}，ADC_{400}，ADC_{800}）においても膵管癌と膵内分泌腫瘍の間に有意な違いは認められなかった。膵管癌と膵内分泌腫瘍の鑑別において、分散、変動係数、尖度のAz値はそれぞれ、ADC_{200}で0.740, 0.798, 0.748、ADC_{400}で0.709, 0.757, 0.809、ADC_{800}で0.787, 0.786, 0.801であった。【結論】拡散強調画像のADC値ヒストグラム解析は、膵管癌と膵内分泌腫瘍の鑑別に有用である可能性が示唆された。

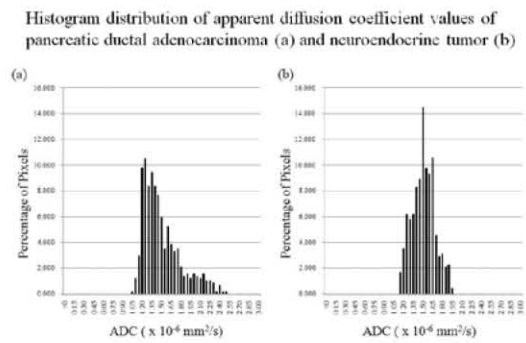

Histogram distribution of apparent diffusion coefficient values of pancreatic ductal adenocarcinoma (a) and neuroendocrine tumor (b)

Variance, coefficient of variation, and kurtosis of pancreatic adenocarcinoma are larger than those of neuroendocrine tumor

O-1-056　拡散尖度画像を用いた糖尿病重症度に関する検討

野田　佳史、五島　　聡、○河合　信行、近藤　浩史、渡邊　春夫、棚橋　裕吉、兼松　雅之

岐阜大学医学部附属病院　放射線科

【目的】糖尿病重症度と膵拡散尖度画像における信号値との関係性を前向きに検討する．【方法】対象は2012年1月から12月の間に膵精査目的にて，拡散尖度画像を含む膵臓MRIが撮像された109例（男性68例，女性41例，平均66.6歳）とした．拡散尖度画像から得られるK値とADC値，T1強調GRE像（In-phase，Opposed-of-phase），T2強調TSE，拡散強調画像における膵頭部，体部，尾部，脊柱起立筋の信号値をそれぞれ計測した．膵頭部，体部，尾部の信号値を平均し，脊柱起立筋の信号値で除することでその比（signal intensity ratio，SIR）を算出した．米国糖尿病学会の診断基準に基づく糖尿病患者群，糖尿病前症患者群，非糖尿病患者群においてK値，ADC値，各シーケンスのSIRの比較をした．【結果】重回帰分析ではOpposed-phaseにおけるSIR（P=.0025）とK値（P＜.0001）が糖尿病存在診断において有意なパラメータとして検出された．糖尿病前症患者群，非糖尿病患者群と比較し，糖尿病群ではOpposed-phaseを用いたSIRで有意な低下を（P＜.05），K値では有意な上昇を認め（P＜.05），糖尿病前症患者群においても非糖尿病患者群と比較し，Opposed-phaseのSIRは有意な低下を（P＜.05），K値は有意な上昇を認めた（P ＜.05）．K値における糖尿病存在の診断感度，特異度，曲線下面積はそれぞれ97%，88%，0.93であった．【結論】膵拡散尖度画像において，膵実質のK値上昇は，糖尿病の存在，重症度との関連性が存在する可能性が示唆される．

O-1-057　MRの定量的評価による肝細胞癌の分化度の推定：拡散強調画像、T2強調画像、EOB肝細胞相との比較

○岩佐　嘉洋[1]、北詰　良雄[1]、伴　　大輔[2]、田邉　　稔[2]、大橋　　勇[1]

[1]東京医科歯科大学医学部附属病院　放射線診断科、[2]東京医科歯科大学医学部附属病院　肝胆膵外科

【背景と目的】拡散強調画像（DWI）、T2強調画像（T2WI）およびEOB肝細胞相の信号強度は、肝細胞癌の分化度を反映することが知られているが、どの撮像法が分化度の推定に最も有用かは十分には分かっていない。本研究の目的は、肝細胞癌のMR画像による定量評価とその分化度と対比して、各撮像間の比較を行うこと。【対象および方法】対象は、2011年4月から2013年8月の間に、当院で術前のEOB-MRIと肝切除術が施行され、肝細胞癌と診断された39患者、42結節。1.5T MR装置（Signa HDxt、GE）を使用した。各病変について、DWI（b-0、1500）よりADC、DWI（b-1500）、T2WI（2D-FSEおよび3D-FSE-Cube）よりそれぞれContrast-to-noise ratio（CNR）、EOB肝細胞相LAVAよりLesion-to-liver ratio（LLR）を測定。各結節の分化度と対比し、その相関についてはSpearmanの順位相関係数rs、独立多群の検定はKruskal Wallis、多重比較はScheffe法を用いて判定した。更に、低分化の検出能についてROC解析を行い、各撮像間の曲面下面積（AUC）の比較をブートストラップ法で行った。$P < 0.05$を有意差ありとした。【結果】DWIのCNRは肝細胞癌の分化度と高い正の相関を示し（$rs = 0.78$, $p < 0.0001$）、多重比較においてすべての分化度間で有意差を認めた。ADC、2D-FSEおよび3D-FSE-CubeのCNR、肝細胞相LAVAのLLRのrsは、-0.32（p=0.04）、0.38（p=0.01）、0.61（$p < 0.0001$）、-0.48（p=0.001）だった。AUCは、DWIのCNRが最も大きく（96.25%）、3D-FSE-CubeのCNR（79.1%）および、肝細胞相LAVA LLR（75%）との間にそれぞれ有意差を認めた（p=0.01、p=0.006）。【結論】DWIのコントラストは、肝細胞癌の分化度の推定に最も有用であると考えられた。

O-1-058　肝腫瘤性病変のHigh b-value Computed DWIの初期検討

○佐野　勝廣[1]、本杉宇太郎[1,2]、森阪　裕之[1]、市川新太郎[1]、市川　智章[1]、大西　　洋[1]、若山　哲也[3]、掛川　貴史[4]、池長　　聰[4]、熊谷　博司[4]

[1]山梨大学医学部　放射線科、[2]ウィスコンシン大学　放射線科、[3]GEヘルスケア・ジャパン、[4]山梨大学医学部附属病院　放射線部

【目的】Computed diffusion-weighted imaging（cDWI）は2つもしくはそれ以上のb値のDWIから各ボクセルのADC値を算出し、任意のb値の仮想DWIを作成する手法である。cDWIでは撮像された拡散強調像のb値と種類、および計算画像の（仮想）b値から様々なコントラストを作ることができる。今回我々は、cDWIを用いて肝腫瘍性病変のコントラストについて初期検討を行った。また、b=2000s/mm^{2}のDWI（trueDWI）と比較検討した。【方法】2014年1月から2月に当院で肝腫瘤性病変精査にてMRIを施行した10例（肝細胞癌4例、転移性肝腫瘍5例、肝血管腫1例）。病変の大きさは20.7 ± 12.0（10 − 43mm）. GE社製のDiscovery MR750 3Tにて、拡散強調像は呼吸同期併用SE-EPI, TR/TE=3000-6000/50.6-68.6, matrix=128 × 160, slice thickness/gap=6mm/0mm, NSA=4, ASSET factor=2.0. CHESS法併用。5つのb値（0, 200, 500, 1000, 2000s/mm^2）のDWI（trueDWI）を撮像した。b値2000s/mm^{2}のcDWIを以下の4パターンのb値の組み合わせから作成した。$cDWI_1$；b=0, 500, 1000、$cDWI_2$；b=500, 1000、$cDWI_3$；b=0, 200, 500、$cDWI_4$；b=200, 500. これらのcDWIにおける肝腫瘤性病変のContrast to noise ratio（CNR）を以下の式で算出しtrueDWIと比較検討した；病変のCNR = $(SI_{lesion} - SI_{liver})/SD_{noise}$【成績】trueDWI（b=2000）およびcDWI（仮想b値2000）における肝細胞癌のCNRは$cDWI_1$で最も高くなった；trueDWI, 12.1 ± 7.5（2.8 − 20.4）：$cDWI_1$, 14.5 ± 14.1（10.3 − 20.0）：$cDWI_2$, 10.1 ± 2.6（7.2 − 13.4）：$cDWI_3$, 5.4 ± 4.5（1.3 − 11.7）：$cDWI_4$, 4.5 ± 3.0（0.3 − 7.3）. 転移性肝腫瘍と血管腫のCNRはtrueDWIで最も高くなった；転移性腫瘍CNR、trueDWI, 14.3 ± 6.1（7.3 − 20.8）：$cDWI_1$, 10.8 ± 4.6（6.5 − 16.8）：$cDWI_2$, 7.2 ± 3.1（2.1 − 9.4）：$cDWI_3$, 9.8 ± 6.0（2.5 − 16.2）：$cDWI_4$, 8.3 ± 7.6（0.8 − 19.1）；血管腫のCNR, trueDWI, 11.2：$cDWI_1$, 4.3：$cDWI_2$, 3.3：$cDWI_3$, 3.1：$cDWI_4$, 3.3. その一方、$cDWI_1$では転移性肝腫瘍と血管腫を異なるコントラストで描出することができた。【結論】cDWIでは肝腫瘍性病変をさまざまなコントラストで描出することが可能であった。

O-1-059　膵管癌の描出におけるhigh b-value拡散強調画像の有用性

○福倉　良彦[1]、内匠　浩二[1]、中條　正典[1]、井手上淳一[1]、馬ノ段智一[1]、米山　知秀[1]、袴田　裕人[1]、馬ノ段　彩[1]、吉浦　　敬[1]、奥秋　知幸[2]

[1]鹿児島大学大学院医歯学総合研究科　先進治療科学専攻腫瘍学講座放射線診断治療学、
[2]フィリップスエレクトロニクス ジャパン

【目的】膵管癌の描出におけるhigh b-value拡散強調画像の有用性を検討する。【方法】拡散強調MRI（b=500, 1000, 1500 and 2000sec/mm^2）が施行され、組織学的に膵管癌の診断が得られた30例を対象とした。それぞれのb値の拡散強調画像において、膵管癌と膵実質（頭部側および尾部側）の信号強度を測定した。信号強度の膵管癌/頭部側膵実質比と膵管癌/尾部側膵実質比を算出し、b値による違いを定量的に評価した。また、膵管癌の信号パターンをType 1（境界明瞭な高信号）、Type 2（尾部側実質と境界不明瞭な高信号）、Type 3（両側実質とも境界不明瞭な等信号）に分類し、視覚的に評価した。【結果・考察】いずれのb値の拡散強調画像においても膵管癌は膵実質と比較して高い信号を呈した（P＜0.001）。膵管癌/頭部側膵実質比は、いずれのb値においても有意な違いは見られなかった（P=0.158）。膵管癌/尾部側膵実質比は、b値により有意差が認められ、b=1500はb=1000より、b=1000はb=500の拡散強調画像よりも高かった（P=0.003）。b=2000とb=1500との膵管癌/尾部側膵実質比に有意な違いは見られなかった（P=0.285）。視覚的評価においては、b=500よりb=1000（P=0.008）、b=1000よりb=1500（P=0.002）の拡散強調画像でType 3の頻度が減少しType 1が増加した（表1）。【結論】b=1500程度に設定した高いb値の拡散強調画像は、膵管癌の描出能が向上する可能性が示唆された。

The number of signal intensity pattern of pancreatic adenocarcinomas on diffusion-weighted imaging

b-value (sec/mm^2)	0	500	1000	1500	2000
Type 1	4 (13%)	5 (17%)	12 (40%)	24 (80%)	26 (87%)
Type 2	11 (37%)	20 (67%)	16 (53%)	5 (17%)	3 (10%)
Type 3	15 (50%)	5 (17%)	2 (7%)	1 (3%)	1 (3%)

Number in parentheses is the percentage.

O-1-060　3T装置を用いたTime-SLIP法肝動脈MRA：造影CTAとの比較

○吉川　　武[1]、京谷　勉輔[2]、大野　良治[1]、佐藤さおり[3]、葛西　由守[3]、神山　久信[4]、祖父江慶太郎[4]、西尾　瑞穂[1]、杉村　和朗[4]

[1]神戸大学大学院医学研究科　先端生体医用画像研究センター、[2]神戸大学医学部附属病院　放射線部、
[3]東芝メディカルシステムズ、[4]神戸大学大学院医学研究科　内科系講座放射線医学分野

【目的】肝動脈解剖の評価は、様々な腹部疾患で有効かつ安全な治療に不可欠である。造影CTAが一般的に使用されているが、造影剤使用や被曝などの問題があり描出不良例も経験される。近年、非造影MRAが開発・臨床応用が目覚ましい。Time-spacial labeling inversion pulse（Time-SLIP）法は目的臓器の動脈を選択的描出可能で、高磁場化によるlabeling性能の向上と合わせて肝動脈においても有用性が期待される。我々は3T装置でのTime-SLIP法MRAの肝動脈描出能を造影CTAと比較し、描出不良要因を検討したので報告する。【方法】対象は肝胆膵疾患疑いにて腹部MRIと造影CTAが施行された102例（男61、女41、平均63.4才）である。東芝社製Titan 3Tとselective IR pulse併用3D-true SSFP法（TR/TE/FA=4.8/2.4/90-110, matrix：256 × 256（ZIP）, thk：2.0mm, 34slice, NEX：1, resp. trigger, scan time：5-7min, BBTI：1500, STIR, TI：230）を用いた。視覚的に動脈描出範囲を4段階、左右肝動脈・A4の描出能を4段階で評価し、CTAと比較した。肝動脈の描出範囲3以上を臨床使用可能とした。様々な描出不良因子の影響を検討した。分岐様式をMichels classificationで分類した。動脈encasementを記録した。【結果】平均描出範囲、右・左肝動脈・A4の描出能は、MRAで3.6, 3.5, 3.4, 2.5、CTAで3.9, 3.9, 3.7, 3.0であった。MRAは97例（95.1%）で臨床使用可能で、66例（64.7%）で良好であった。MRA画質不良の5例を除きMRAとCTAで分岐様式は一致した。描出不良に有意に関連する因子は、高齢、不規則呼吸、肝動脈狭小化/狭窄、動脈硬化性変化、心拡大であった。CTAと比較しMRAは3例で優れ29例で劣った。MRAが劣った群では不規則呼吸が9例、肝動脈狭小化/狭窄が8例、動脈硬化性変化が6例、心拡大が10例にみられた。胆管癌2例、膵癌9例、HCC1例でencasementを認め、CTAと比べMRAで強調された。【結論】3T装置での非造影MRAにより大部分の臨床例で治療前に必要な肝動脈解剖を把握可能と考えられた。

O-1-061　Inhance 3D Velocity法を用いた非造影MR-portographyの有用性

○上中　　治[1]、中川原哲広[1]、杉本　貴志[1]、小森　芳樹[1]、藤原　郁也[1]、西原　圭介[2]、目崎　一成[2]、森　　浩希[2]、花田　敬士[3]

[1]JA尾道総合病院　放射線部、[2]JA尾道総合病院　放射線科、[3]JA尾道総合病院　消化器内科

【目的】非造影MR-portographyは非侵襲的に門脈系の情報が得られ、食道・胃静脈瘤や門脈の観察に有用とされる。Inhance InflowIR（IFIR）の登場により肝内門脈系で比較的良好な血管描出が可能となったが、肝外門脈系の描出についてはいまだ不十分である。特に3.0T装置では肝内外門脈系共に、脂肪や腸管の動き、空気の影響が強く良好な画像が得られていない場合が多い。今回検討を行ったInhance 3D Velocityは従来の3DPC頭部動静脈撮像シーケンスの改善が図られているが腹部撮像にも流用可能である。我々はInhance 3D Velocityを用いて肝内外門脈系を一度に観察できる門脈撮像法について最適撮像条件を検討し、1.5Tと3.0Tの両装置にて従来法（IFIR）と比較検討を行ったので報告する。
【使用機器】GE社製Discovery MR750 3.0T ver. 24，GE社製SIGNA HDxt 1.5T ver. 23，32ch Torso Array coil，12ch Body Array coil，Advantage Workstation ver.4.6
【対象及び方法】対象は本研究に対し同意の得られた健常ボランティア10名と患者40名。検討方法はVelocity Encording（VENC）5～60、Flip Angle（FA）5°～30°をそれぞれ変化させてcontrastを算出した。また、撮像法による比較として1.5Tと3.0Tの両装置においてInhance 3D VelocityとIFIRに対し医師4名（画像診断医師3名と消化器内科医師1名）により視覚的評価を行い検討した。
【結果】VENCは15，FAについては5°で最もコントラストに優れ血管の描出能も良好であった。視覚的評価では肝内外門脈系の描出能についてInhance 3D Velocityが優れていた。
【結語】Inhance 3D Velocityを用いた非造影MR-portographyは安定して良好な画像が得られ、従来法より血管描出能において高い優位性が確認できた。特に3.0T装置において有用性が高く全肝内外門脈系を容易に描出可能な撮像法と考える。

O-1-062　門脈の非造影MR血管撮像におけるT2 preparation pulseの効果

○後藤　　淳[1]、森田　康祐[1]、榎本　隆文[1]、武村　　濃[3]、小味　昌憲[1]、橋田　昌弘[1]、山下　康行[1,2]

[1]熊本大学医学部附属病院　中央放射線部、[2]熊本大学医学部附属病院　画像診断・治療科、[3]フィリップスエレクトロニクスジャパン

【目的】門脈の形態評価は肝移植ドナーなどで肝部分切除を行う場合に重要である。近年、非造影MR血管撮像による肝血管の選択的撮像の研究が進んでいる。本研究では明瞭に門脈を描出するためにBalanced SSFPを用いた非造影MR血管撮像シーケンスであるRepetitive Arterial or Vein labeling（RAVEL）を用いて、T2 preparation pulse（T2 prep）の効果を検証した。【方法】Philips社製Achieva 3.0T、32ch cardiac coilを使用した。対象は、当院倫理委員会の承認を受けた健常ボランティア5人。RAVEL法にT2 prep（-）とT2 prep（+）で撮像を行った。得られた画像に対して、それぞれ肝実質・門脈内（本幹、左枝、右枝）にROIを取り、Contrast ratio=（門脈の信号強度/肝実質の信号強度）で評価を行い、元画像とMIP画像を用いて視覚評価を行った。【結果】Contrast ratioは、T2 prep（-）で約2.2、T2 prep（+）で約4.4となり、約2倍コントラストが向上した。また視覚評価においてもT2 prep（+）の方が門脈の描出が良好であった。【結論】T2 prepを併用することで周囲組織の信号が抑制され、門脈を明瞭に描出できた。T2 prepの有用性が示唆された。

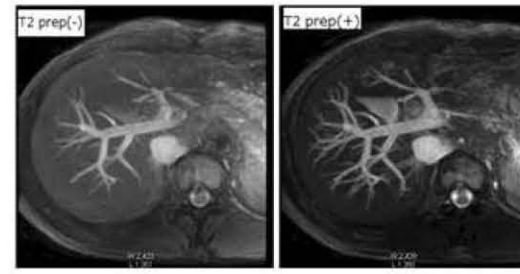

O-1-063　^{1}H-MRSによる肝臓の脂肪定量 ～Multi peak modelを用いたデータ解析手法の最適化～

○福澤　圭[1]、斎藤　聡[2]、辻　良憲[1]、高橋　順士[1]、三浦　則仁[1]、雨宮　沙織[1]、高坂　祐輝[1]、吉原　千治[1]、田野　政勝[1]

[1]国家公務員共済組合連合会虎の門病院　放射線部、[2]国家公務員共済組合連合会虎の門病院　肝臓センター

【背景・目的】非侵襲的な肝脂肪含有量（HFF：Hepatic Fat Fraction）の定量方法である^{1}H-MR-Spectoroscopy（MRS）には、PRESS法とSTEAM法があり、鉄沈着などによるT2減衰の影響を補正する目的で、複数TEを使用する方法などがある。いずれも撮像データを解析することで、HFFの定量値を得るが、データフィッティングに関して、装置付属の解析ソフトは客観性に欠ける可能性があり、その測定精度の検証が必要である。今回、装置付属のMRS解析ソフトを用いて、より客観的なMRSデータ解析を行うための手法を検討した。【方法】使用装置はIngenia 3.0T（PHILIPS社製）、ds-torso coil（16ch）を用いた。MRS解析ソフトはspectro viewを使用した。基本撮像条件はPRESS法とSTEAM法：TR 5000msec、VOI size 30×30×30mm、BW 2000Hz、撮像時間20msec、TEをPRESS（single echo）：35msec，STEAM（single echo）：10msecとした。また、multi TEはPRESS：35, 45, 55, 65msec，STEAM：10, 20, 30, 40msecとした。ラード（脂肪量100%）、マヨネーズ（脂肪量75%）、peanuts oil（脂肪量100%）をPRESS法とSTEAM法で、それぞれsingle TEとMulti TEで撮像し、CH_2ピークをメインピーク、その他CH_3などをサブピークと定義し、それぞれの周波数を記録、食品毎のmulti peak modelを作成した。肝生検で組織学的な脂肪量の分類を行い得た脂肪肝30例に対して、各multi peak modelを適応し、HFFの測定を行った。一部、LC modelの測定結果とも比較した。【成績】ヒト肝臓のHFF測定において最もフィッティング精度が高かったのはラードのmulti peak modelであった。PRESSとSTEAMではSTEAMの方が、小さなサブピークの検出が可能であり、TEが短い影響と考えられる。脂肪量75%のマヨネーズではPRESS法が65%、STEAM法が74%となった。multi TEの手法ではTEが延長するに従って、SNRが悪くなりフィッティング精度が低下した。手動解析ソフトを使って、サブピークが存在する高度脂肪肝のMRS測定を行う場合、同一装置で脂肪成分の多い食品ファントムを撮像し、modelの作成と適応を行うことで、より客観的な定量解析が可能となり臨床でも有用であった。上記の結果をLC modelにて検証し発表の予定である。

O-1-064　3.0TMRI装置による肝臓の脂肪定量 ～^{1}H-MRSと2point-DIXON法の比較～

○福澤　圭[1]、斎藤　聡[2]、辻　良憲[1]、高橋　順士[1]、高坂　祐輝[1]、三浦　則仁[1]、雨宮　沙織[1]、吉原　千治[1]、田野　政勝[1]

[1]国家公務員共済組合連合会虎の門病院　放射線部、
[2]国家公務員共済組合連合会虎の門病院　肝臓センター

【背景・目的】画像診断による肝臓脂肪含有量（Hepatic Fat Fraction：HFF）の定量には、肝臓全体の情報が得られるmulti-point-DIXONによる方法（DIXON-HFF）と、定量性が最も高いと考えられる1H-MR spectroscopyによる方法（MRS-HFF）がある。この2つの手法を比較した報告は数多く存在するが、肝内でMRSを測定した箇所のみでHFFを比較したものが多く、肝臓全体にびまん性に沈着する肝脂肪に対して、複数箇所のMRS測定を行って、DIXONと比較する報告はないため、今回検討を行った。【方法】使用装置はingenia 3.0T（PHILIPS社製）、画像解析ソフトAnalyze 13（エルエイシステムズ）。MRS撮像条件は全演題と同様で、TE 35/45/55/65msec（PRESS），またTE10msec（STEAM）とした。MRIは2point-DIXON：TR 3.4msec、TE 1.14/2.2msec、FA 10、matrix 176 × 208、撮像時間17sec。対象は肝臓MRI/MRSを施行し、前後1ヶ月以内に肝生検にて組織学的な脂肪肝の診断を行い得た30症例。MRSは肝右葉S6付近と、DIXONにて最も肝内で脂肪量が多いと判断された2カ所において測定した。【成績】肝S6におけるDIXON-HFFとMRS-HFFの値は、r=0.77と良好な相関関係であった。脂肪化10％以下では両者ほぼ同等、脂肪化10-30%、r=0.96、DIXON=0.65 × MRSの関係であり、脂肪化30%以上ではDIXON=0.92 × MRSの関係であった。これは、2point-DIXONでは肝臓脂肪のうち、大きなのCH_2ピークのみを検出している影響と考えられ、ほぼCH_2ピーク以外が無視できる10%以下の脂肪肝と、10%以上でCH_2以外のピークが無視できない違いと考えられ、さらには30%以上では2point-DIXONでもCH_3を計測しているために測定値が近似すると考えられた。また、肝内でもっとも脂肪量が多いと判断された箇所のMRS-HFFは、まだらな脂肪肝症例では、いずれもS6よりも高い値を示した。ただし、2point-DIXONの元画像のみで視覚的に脂肪量の多い場所を決定するのには限界があり、画像処理ソフトなどで、カラーの脂肪MAPを作成したほうが、脂肪量の多い箇所をより正確に決定可能であった。今後、LC modelによる再検討を行う予定である。

O-1-065　肝の脂肪化定量評価に関する、^{1}H-MR Spectroscopyの1.5Tと3Tの比較

○辻　　良憲[1]、高橋　順士[1]、林　　達也[1]、福澤　　圭[1]、多賀谷菜穂美[1]、平本真理子[1]、田野　政勝[1]、斎藤　　聡[2]

[1]国家公務員共済組合連合会虎の門病院　放射線部、
[2]国家公務員共済組合連合会虎の門病院　肝臓センター

【目的】肝脂肪定量評価法として^{1}H-MR Spectroscopyの有用性が高いことが知られているが、装置による違い、および、シークエンスによる違いに関して同一症例比較および基礎的な実験による比較を行い相違点に関して検討した。【対象と方法】使用装置は1.5Tはシーメンス社製Magnetom Avanto、3Tはフィリップス社製Ingeniaを使用し、STEAM法およびPRESS法にて検討した。撮像条件は1.5TではPRESS（P）法：TR/TE 4000/30（ms）、Ave（積算）2、Voxel size 2x2x2cm^{3}（8cc）、STEAM（S）法：TR/TE 4000/20（ms）、Ave（積算）3、Voxel size 2x2x2cm^{3}（8cc）、2point-DIXON法：TR/TE 7/2.4/4.8（ms）、スラブ厚5mm、average 1 撮像時間20秒とした。3TではTR 5000msec、VOI size 30×30×30mm、BW 2000Hz、撮像時間20msec、TEをPRESS：35msec，STEAM：10msecとした。同一症例としては種々の脂肪化のある15例とした。ファントムは既知の脂肪濃度のマヨネーズと脂肪含有量を変化させたラードファントムを作成して、撮像した。装置内蔵のフィッティング法で検討した。【成績】1. ファントム：マヨネーズ（濃度75%）では定量値はそれぞれ、1.5T；S法80%、P法75%、3T；S法102%、P法88%、マヨネーズ（濃度34%）では定量値はそれぞれ、1.5T;S法63%、P法66%、3T;S法104%、P法75%であり、3TでS法が最も近く、1.5Tでは低い傾向にあった。同一症例の脂肪定量では1.5TのP法と3TのS法では相関係数r=0.91で比率は0.63であった。【考案とまとめ】1.5Tと3Tでは良好な相関関係にあるが、一定の比率で1.5Tは低値であった。人体の脂肪の成分比率は一定であるとされ、メインピークである、CH2メチレン基は0.6～0.7程度を占めるとされる。1.5Tではこのメインピークのみを測定している可能性が高い。今後はLCモデルを用いてさらに検討したい。

O-1-066　肝の脂肪化定量評価に関する^{1}H-MR Spectroscopyの有用性～肝生検、CT、超音波との比較

○高橋　順士[1]、斎藤　　聡[2]、辻　　良憲[1]、林　　達也[1]、福澤　　圭[1]、平本真理子[1]、多賀谷菜穂美[1]

[1]国家公務員共済組合連合会虎の門病院　放射線部、
[2]国家公務員共済組合連合会虎の門病院　肝臓センター

【目的】肝疾患においてウィルスマーカーの無いNAFLDに関する診断は肝生検がゴールドスタンダードであり、その診断に際しては脂肪定量も重要な位置を占める。しかし肝生検は侵襲性の高い検査であり、繰り返して検査するとリスクが高い。そこで、低侵襲ないしは非侵襲的な画像診断にて脂肪定量敵評価が可能であるかに関して、MRI、CT、超音波検査に関して比較検討し併せて組織とも比較検討した。【方法】MRIはMagnetom Avanto 1.5T（Siemens社製）を使用した。MRS/MRIの撮像条件はPRESS法と2point-DIXON法は前演題と同様とした。肝臓脂肪含有量HFF（hepatic fat fraction）は、脂肪/（水＋脂肪）×100。いずれも肝右葉の同部位測定とした。CTはAquillion 16（東芝社製）で単純CTの信号値を測定した。超音波はフィブロスキャン502でControlled Attenuation Parameter（CAP）を使用した。各種慢性肝疾患にて肝臓MRI検査を施行した190例に関して、上記各モダリティの脂肪定量値を比較した。肝生検による脂肪分類をなし得た30例においては定量精度の比較も行った。Nash Activity Score（NAS）分類に準拠した。【結果】20%以上の脂肪化例ではMRSとCT値の比較はr＝－0.61で良好な負の相関をしめした。MRSとCAPはr=0.75、MRSとHFFはr＝0.96と良好な相関がえられた。組織脂肪化との比較ではPRESS法、2point-DIXON法、CT、CAPとの相関はそれぞれr＝0.78、r=0.81、r=055、r＝0.71であり、MRIでは10%以上の脂肪化ではほぼ2/3程度数値がいずれも低値であった。【結語】肝臓領域の脂肪定量において画像診断ではMRSとCAPが有用であった。MRIは組織脂肪化と良好な相関関係にあるが、一定の比率で低値であった。今後、LC modelで解析再検討データを追加する予定である。

O-1-067　糖尿病または脂肪肝患者における1H-MR Spectroscopyを用いた膵臓脂肪含有率測定

○吉丸　大輔[1]、茂木　　望[1]、舟木　　歩[1]、鈴木　　真[2]

[1]東京女子医科大学八千代医療センター　画像検査室、[2]東京女子医科大学　中央放射線部

【目的】膵臓の脂肪沈着と糖尿病や脂肪肝との関係性を1H-MR Spectroscopyによる脂肪定量を用いて検討を行った．【方法】対象は糖尿病罹患者と脂肪性肝疾患者とし，さらに既往歴のないボランティアを含めた23症例である．撮像部位は肝臓，膵臓体部・頭部とした．Contaminationの評価として，自作の膵臓ファントムと脂肪含有率24％のファントムを油と水の中にそれぞれ沈めデータを収集した．さらに低い含有率の測定精度を評価するために含有率の低いファントムによる検討も行った．データ収集方法は，Single Voxel STAEM法（水抑制）を用いた．撮像条件はTR 2500ms（生体データを取る場合は呼吸同期なので，TRは1breath），TE 10ms，Voxel 10mm × 10mm × 20mm，NSA 64とした．使用装置はPhilips社製Achieva 3T，SENSE Cardiac coilを使用し，解析にはLCModelを用いた．【結果】ファントムのみ，さらに油の中，水の中それぞれに有意差はなく（p＞0.05），誤差はそれぞれ0.79，0.78となり，Contaminationの影響は無いものとした．さらに含有率の低いファントム（脂肪含有率3.8%）においては誤差0.35で測定することができた．臨床結果は肝臓と膵臓の脂肪含有量には相関はなかった．膵体部において，内蔵脂肪が100cm2以下のボランティアと糖尿病患者とで有為差があった（p＜0.05）．内蔵脂肪Vと皮下脂肪Sの割合（V/S）が0.4以上を内蔵脂肪型肥満と定義し，そのV/Sが0.4以上と以下との間にも膵体部で有為な差があった（p＜0.05）．全体として膵臓体部に比べ，頭部の脂肪含有率が高い傾向であった．【考察】肝臓の病体（繊維化など）が対象毎にに違う為に膵臓との相関がみられなかったのだと考えられる．BMIが高値でも膵臓の脂肪量が少ない場合があったが，測定結果より膵臓の脂肪化には内蔵脂肪型肥満が関係するものと考えられる．内蔵脂肪の増加とインスリン抵抗の関係が言われているが，内蔵脂肪の増加による膵臓の脂肪化の影響も考えられる．さらに膵臓の局所脂肪化は膵頭部より起こるとされているため，今回の結果はこれに一致するもの考えられる．【結語】膵臓の脂肪化には内蔵脂肪量と，内蔵脂肪型肥満が関係していることが示唆された．

O-1-068　前立腺腹側癌におけるT2WI＋ADC mapの診断能：背側癌との比較

○新本　　弘[1]、田村　千春[1]、曽我　茂義[1]、岡村　哲平[1]、山田謙太郎[1]、江戸　博美[1]、中森　貴俊[1]、加地　辰美[1]、堀口　明男[2]、浅野　友彦[2]

[1]防衛医科大学校　放射線医学講座、[2]防衛医科大学校　泌尿器科学講座

【目的】前立腺腹側領域に発生する癌は、経直腸超音波ガイド下生検での診断が難しいため、しばしば発見が遅れることがある。今回われわれはretrospectiveにT2WI + ADC mapの診断能を、前立腺腹側癌、背側癌で比較検討した。

【方法】対象は2007年6月から2011年9月に前立腺癌疑いで3T-MRIが施行され、前立腺全摘術が施行された87症例。平均年齢66.8 ± 5.1歳、平均PSA値10.0 ± 5.5ng/ml。MRIはPhilips社製Achieva 3T、6ch cardiac coilを用い、当院の前立腺プロトコールでT2WI水平断はTR/TE=4238/70ms、3.5mmスライス厚、分解能512 × 260（ZIP 1024）、拡散強調はTR/TE=5132/40ms、3.5mm厚、分解能80 × 80、b値0-1000s/mm^{2}で施行された。前立腺癌を腹側癌、背側癌に分け、T2WI，T2WI + ADC mapそれぞれにおいて5段階評価で検討し、ROC解析を行った。また腹側癌の背側癌に対する相対的感度、特異度評価（relative fraction of sensitivity and specificity）を一般化推定方程式にて計算した。

【結果】腹側癌、背側癌におけるT2WIおよびT2WI + ADC mapのarea under the curve（AUC）はそれぞれ0.77、0.92（腹側癌）、0.72、0.84（背側癌）で、両者ともT2WI + ADC mapで有意に高値であった（腹側癌P＜0.001、背側癌P = 0.002）。T2WI + ADC mapで腹側癌の感度は評価3以上を病変とすると97.1%であり、背側癌にくらべて有意に高く、1.25倍の感度を示した（P = 0.003）。特異度に有意差は認めなかった。

【結論】T2WI + ADC mapの前立腺腹側癌の感度は背側癌よりも有意に高く、97%に達する。このことはADC mapを用いた狙撃生検やMRIガイド下生検の有用性の根拠となりうるデータと考えられた。

O-1-069　PI-RADSを用いた前立腺癌MRI診断の有用性

○片平　和博[1]、柏木　　寧[1]、厚地修太朗[1]、高岡　宏子[1]、吉村　　明[1]、森下　昭治[1]、木谷　公亮[2]、濱田　泰之[2]、山下　康行[3]

[1]熊本中央病院　放射線科、[2]熊本中央病院　泌尿器科、[3]熊本大学医学部附属病院　放射線科

【目的】PI-RADSを用いたMultiparametric prostate MRI読影標準化の試みが行われるようになってきた。そこで今回、読影経験の異なる2人の読影者によるPI-RADSを用いた読影の有用性を検討した。【対象と方法】対象は3テスラMRI撮像後に前立腺全摘術が施行された53例である。MRI検査前にホルモン療法や生検が行われている症例は除外した。前立腺全摘標本をgold standard（4mm以下の微少前立腺癌を除いた）とし、前立腺を辺縁域12分割、移行域6分割の合計18分割にて前立腺癌の存在診断をLikert scale（L法）とPI-RADS scale（P法）を用いそれぞれ5段階評価した。読影医は放射線科専門医1名と読影経験1年未満の医師で行った。MRI装置はPhilips社製3テスラ超伝導装置Ingenia3.0である。【結果】放射線科専門医による読影において、辺縁域ではL法とP法では正診率に有意差を認めなかったが、移行域ではP法での偽陽性症例が多く陽性的中率が有意に低かった（L法：92.3%，P法：68.5%）。読影経験1年未満の医師による読影において、辺縁域では有意にP法の正診率が高く、移行域でも感度は有意にP法が高いもののやはり陽性的中率はL法の方が高かった。【考察】前立腺読影の標準化手法であるPI-RADSは、読影経験の浅い読影医にとって正診率を上げる有効な手段であった。ところが、前立腺移行域における拡散強調画像に異常信号を呈し、造影でも早期濃染・後期洗い出しを呈する過形成結節において多くの偽陽性症例を経験した。Likert法での移行域読影では、拡散強調画像と造影パターンで前立腺癌のパターンを呈してもT2強調画像にて過形成結節と診断することが可能であるが、PI-RADS法では拡散強調画像と造影パターンですでに前立腺癌のscaleとなってしまいT2強調画像の質的診断が反映されない点が問題と考えられた。移行域に関しては、異なるPI-RADS scaleを適応する必要性がある。またgranulomatous prostatitisもPI-RADS法では偽陽性になるリスクが高いが、今回全摘標本をgold standardとしているため検討対象に少なかった。PI-RADS読影での注意点と考えられる。

O-1-070　前立腺computed DWIを用いた高分解能ultra-high b value DWIの有用性

○片平　和博[1]、豊成　信幸[1]、野田誠一郎[1]、竜　由香梨[1]、柏木　　寧[1]、厚地修太朗[1]、高岡　宏子[1]、吉村　　明[1]、森下　昭治[1]、木谷　公亮[2]、濱田　泰之[2]、山下　康行[3]

[1]熊本中央病院　放射線科、[2]熊本中央病院　泌尿器科、[3]熊本大学附属病院　放射線科

【目的】前立腺癌MRI診断におけるultra-high b value DWI（b=2000）の有用性が報告されているが、高分解能撮像ではSNR低下に伴い診断能が低下する。そこでSNRを担保したb=1000画像で高分解能化しcomputed DWIでb=2000画像を作成することによる前立腺癌診断能について検討した。【方法と対象】対象は当院の3テスラMRI装置（Philips社製Ingenia 3.0）にて高分解能b=1000画像を撮影した後に前立腺全摘術が施行された21例である。MRI検査前にホルモン療法や生検が行われている症例は除外した。前立腺全摘標本をgold standard（4mm以下の微少前立腺癌を除いた）とし、前立腺を辺縁域12分割、移行域6分割の合計18分割にて前立腺癌の存在診断をT2WI，dynamic study，DWIを用いそれぞれ5段階評価した。DWIに関しては、実際に撮像されたb=2000（aDWI）とcomputed DWI（cDWI）の2通りで5段階評価を行った。aDWIはb=2000，matrix 112 × 112，FOV 350mmであり、cDWIの元データはb=0/1000，matrix 92 × 120，FOV 180mmである。さらに前立腺癌部分と非癌部分のcontrast ratio（CR）を算出した。【結果】cDWI群の方がaDWI群より若干診断能は高かったが、有意差はなかった。CRに関しては、cDWIの方が有意にaDWIより高い結果となった。【考察】cDWIを用いることでaDWIを統計学的に有意に上回る診断精度を得ることはできなかった。実際は今回のcDWI画像は分解能およびCRが高いため病変の鮮明度が視覚的に明らかに高かった。今回のstudyのlimitationとしてT2WI/aDWI/dynamic studyのmultiparametric MRIにてすでに高い診断能だったため、cDWIに置き換えることによる診断能の上昇を得ることができなかったことが挙げられる。aDWIで診断に苦慮する症例もT2WI/dynamic studyで診断可能な症例もあり、純粋なaDWIとcDWIとの比較にならなかった原因も考慮される。しかし実際のcDWIの利用法としてaDWI撮像を省略しcDWIで代用する可能性や、装置の限界（shortest TEの限界）によりaDWIにてb=2000が撮像できない装置で低分解能b=1000をcDWIでb=2000画像を作成し代用する可能性が考えられる。cDWIは病変のコントラストが高く読影疲労が低くなるため、今後のさらなる応用が期待される。

O-1-071　フーリエ解析を利用した前立腺のIVIMの評価

○小倉　明夫[1]、前田富美恵[2]、早川　克己[3]、林　　則夫[1]

[1]群馬県立県民健康科学大学大学院、[2]京都市立病院　放射線科、[3]県立釜石病院　放射線部

【目的】腫瘤の灌流情報を得る指標として、IVIMのD*やf値が用いられるが、一致しないという報告が散見する。そのため、我々は、IVIMのデータ取得法と解析法に関して新たな方法を考案した。

【方法】IVIMのデータ取得法として、MPGの50s/mm^{2}以下を詳細に取得し、非線形最小二乗法でフィッティングした後、フーリエ変換を施行した。フーリエ変換後の0.05の値をperfusion coefficient（PC）とした。生検前の27名の前立腺がんにおいて、b値0, 5, 10, 15, 20, 25, 30, 35, 40, 50, 80, 100, 200, 400, 800s/mm^{2}で拡散強調画像を撮像し、腫瘍部と対側の正常部でD*, f, ADCおよびPCを算出した。腫瘍の検出能およびDynamic contrast enhancement（DCE）での評価と各指標の関連を検討した。

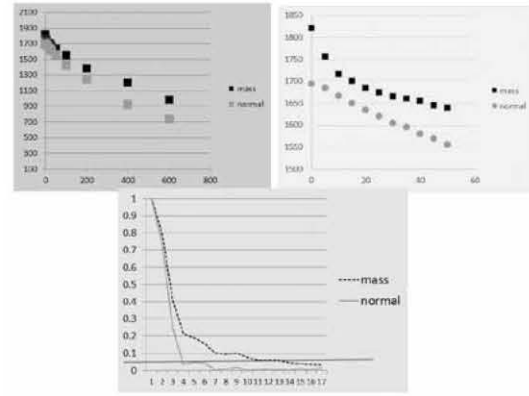

【結果】前立腺がんの検出率は、f=0.59, D*=0.56, ADC=0.78, PC=0.74であった。またDCEとの評価との合致率は、f=0.5, D*=0.4, PC=0.8であった。ADCとPCの両者で判断した場合の検出能は、ADCとDCEで判断した場合の96%であった。

【考察】IVIM評価における本法の指標は、vascularityの評価として有効と考えられた。DCEに置き換わるものではないが、造影剤が使用できない患者には有効と考えられる。

O-1-072　経直腸コイルを用いた前立腺癌におけるComputed DWIの有用性

○大木　孝一[1]、池田　洋祐[1]、植松　正裕[1]、浜　　幸寛[1]、鍛冶　　翼[2]

[1]江戸川病院　放射線科、[2]SIEMENS Japanアプリケーション部

［目的］Computed DWI（cDWI）は低いb valueから測定したADCに基づき、任意のb値の計算画像を作成することである。経直腸コイルでは撮像範囲をしばしば限局することにより高いb valueにおける信号雑音比（SNR）の低下の問題があり、画質不良例も経験される。そこで、通常のDWIと経直腸コイルにおけるcDWIの特性を比較して有用性を検討した。［方法］SIEMENS社製MAGNETOM Skyra、Loop coil 11、MEDRAD社製Endorectal coilを用いて、FOV=100mm、TR=8000ms、TE=84ms、Base resolution=80、slice thickness=2.5mm、b value=0, 1500s/mm2、を基本条件としてDWIの撮像を行った。また、b valueの組み合わせを0と500, 700, 900, 1100, 1300に変更しb value=1500相応のcDWIを作成し以下の項目を検討した。1. ファントムによるSNRの比較。2. ファントムによる模擬病変（ADC=0.8, 1.2 × 10-3mm2/s）のADC変化の比較。3. 生検にて前立腺癌と診断された20人の患者（平均68歳）における正常組織と病変部とのCNRの比較。［結果・考察］ファントムによるb value増加に伴うSNRの低下はb value=1100から顕著に低下する傾向が認められた。また、ADCの比較は模擬病変0.8 × 10mm2/sでb value=900、1.2 × 10mm2/sでb value=700の時、最も近い値を示した。実際の患者によるCNRでは通常のDWIと比較してcDWIの方が優れる結果となった。cDWIにより低いb valueによる画質の改善が認められ、背景組織の抑制が可能なため最適なb valueの最適化により検査精度の向上に有用であると示唆された。

O-1-073　前立腺T2強調画像におけるRADARでのCartesian同等コントラスト、空間分解能の検討

○長谷川友行[1]、荒木　貴久[1]、瀬谷　善恭[1]、森分　周子[2]、瀧澤　将宏[2]

[1]株式会社日立製作所ひたちなか総合病院　放射線技術科、
[2]株式会社日立メディコ　MRIシステム本部

【目的】前立腺は蓄尿や蠕動運動により動きの影響を受けやすい上に、撮像対象が小さいため、体動対策が重要である。当院で稼動している日立メディコ社製1.5TMRI装置Echelon-Vegaでは、動きに強い撮像法としてradial scanの一種である、RADARが搭載されている。RADAR-FSEでは、Bladeを回転させてk空間内にデータを充填するとともに、一つのBlade内にはEcho Trainで得られる全エコーが配置される。Bladeはk空間の中心を軸として全周性に回転するため、k空間中心付近には実効TE以外のエコーも配置され、コントラストはCartesianに比して低下する。またRADARではk空間の周辺が疎となると空間分解能が低下するため、適切なProj#数を設定する必要がある。今回我々は、RADARを用いてCartesianと同等のコントラスト、空間分解能となるT2強調画像の撮像条件を検討した。【方法】使用機器は日立メディコ社製1.5T装置ECHELON-Vega、コントラスト評価用自作ファントム、空間分解能評価用ファントム。撮像条件はTR/TE=4000/100、FOV 250、Matrix 256×224、スライス厚3mm、スライス枚数24枚、撮像時間2分～5分。1. 前立腺の内腺、外腺、尿管のT2値を模擬した造影剤希釈ファントムを作成、尿管ファントムは実際の細さに近づくよう細い径の容器を用いた。RADARおよびCartesianにて同等のT2強調撮像条件にて撮像し、コントラストを測定した。2. どのファントムでもCartesianに比してRADARではコントラストが低下していたため、RADARにてTEを延長、もしくはEcho Trainを減少させた。3. 内腺-外腺ファントムにおいてはCartesianに比してRADARではコントラストが低下していたため、RADARにてProj#を増加させた。4. これら合計5種類の撮像条件にて、コントラストと空間分解能を評価した。5. 実験の目的を十分に説明し、同意を得たボランティアに対し、4.と同じ撮像条件にて撮像した。【結果】Echo Trainを減少させ、Proj#を増加させたRADAR撮像条件ではCartesianと同等の前立腺コントラスト、空間分解能が得られた。【結論】RADARにてCartesianと同等のコントラスト、空間分解能となるT2強調画像撮像条件を作成することができた。今後は臨床評価を実施する。

O-1-074　APTイメージングを用いた前立腺癌評価

○高山　幸久[1]、西江　昭弘[2]、栂尾　　理[2]、浅山　良樹[2]、牛島　泰宏[2]、岡本　大佑[2]、藤田　展宏[2]、森田孝一郎[2]、本田　　浩[2]、横溝　　晃[3]、杉本　昌顕[4]、ヨハン　コイップ[5]

[1]九州大学　放射線医療情報・ネットワーク講座、[2]九州大学　臨床放射線科学、
[3]九州大学　泌尿器科学、[4]九州大学　形態機能病理学、[5]Philips Research

【目的】前立腺癌評価におけるAPTイメージングの有用性を検証する。【方法】針生検にて前立腺癌と診断された105名（平均年齢68.4歳）を対象とした。3T MRI装置を用いて、T2強調像や拡散強調像などに加えて、amide proton transfer（APT）イメージングを撮像した。癌部と癌のグリソンスコア（GS）および非癌部は針生検結果を参照した。APTイメージングは2D-TSE法を用いて、オフセット周波数を-6ppmから6ppmまで、0.5ppm毎に変化させて撮像した。参照画像（S_0）は-160ppmで撮像した。飽和パルスは0.5秒、1秒、2秒の3種を用い、強度は2.0μTとした。δB_0補正のためにδB_0マップも撮像した。APT信号強度（APTSI）は、$APTSI=\{S_{[-3.5ppm]}-S_{[+3.5ppm]}\}/S_0\} \times 100$（%）と定義し、ピクセル毎に計算した後にAPTマップを作成した。評価の対象とした病変は、MRIで同定可能であり、かつ直径2cm以上である、計66病変とした。病変はGSにより4グループGS6（3+3, n=23）、GS7（3+4又は4+3, n=18）、GS8（4+4, n=11）、GS9（4+5又は5+4, n=14）、に分けて評価した。APTマップ上に関心領域を設定し、グループ毎のAPTSIの平均値及び標準偏差を算出した。また、グループ毎のAPTSIの平均値は一元配置分散分析後にチューキー法を用いて多重比較した。【成績】各グループのAPTSI（%）は、GS6 2.48 ± 0.59、GS7 5.17 ± 0.66、GS8 2.56 ± 0.85、GS 9 1.96 ± 0.75だった。APTSIの平均値は、GS6とGS7、GS7とGS9の間に有意差があった（$p < 0.05$）が、GS 6とGS8、GS6とGS9、GS7とGS8の間には有意差は認めなかった。【結論】APTSIはGS7で最も高値であった。APTSIの増減は、腫瘍悪性度（細胞密度や増殖能など）に加えて、腺組織の構造変化を反映していると考えられる。

O-1-075　Tissue-specific Variable Refocus Flip Angle：前立腺癌患者の3D TSE T2強調像における有用性の検討

○上野　嘉子[1]、高橋　　哲[1]、京谷　勉輔[2]、上田　　優[2]、奥秋　知幸[3]、田中宇多留[1]、北島　一宏[1]、杉村　和朗[1]

[1]神戸大学大学院医学研究科　内科系講座放射線医学分野、[2]神戸大学病院　放射線部、[3]フィリップスエレクトロニクスジャパン

目的：前立腺癌患者において、Tissue-specific Variable Refocus Flip Angle（以下TS-VRFA法）を用いた3D TSE T2強調画像、Volume Isotropic TSE Acquisition（VISTA法）を用いた3D TSE T2強調画像および2D TSE T2強調画像の画質を比較評価する。方法：生検で前立腺癌と診断された後、MRI（Achieva 3T：Philips Healthcare）検査を受けた28名の患者（65 ± 7歳）を対象とした。水平断、冠状断の2D TSE T2強調画像：（TR/TE 4000/130ms；0.7 × 0.7 × 3mm；2,5min）、TS-VRFA法およびVISTA法を用いた3D TSE T2強調画像：（TR/TE 1500/190ms；0.6 × 0.6 × 1.1mm；4,5min）が撮像された。TS-VRFAの撮像においては患者毎に前立腺組織のT1、T2値を測定し入力した。また各3D TSE T2強調像から冠状断像を再構成し、2D TSE T2強調冠状断像とも比較を行った。2名の放射線科医がこれらの画像の画質を様々な項目で合議の上5段階評価（5=highest image quality）し、Imaging scoreとした。また病理結果を参照し、各画像において前立腺癌と正常組織のコントラスト比（CR）を算出した。各画像におけるImaging scoreおよびCRをTukey's法で比較を行った。結果：VISTA法と比べ、TS-VRFA法による3D TSE T2強調画像はブラーの低下（3.0 ± 0.9 vs 3.5 ± 0.8）、被膜の明瞭さ（2.8 ± 0.9 vs 3.5 ± 0.7）、内部構造の明瞭さ（3.8 ± 0.8 vs 4.3 ± 0.7）、全体の画質（3.1 ± 0.8 vs 4.0 ± 0.7）の項目におけるImaging score、およびCR（0.3 ± 0.2 vs 0.5 ± 0.2）に有意な改善がみられた（$p < 0.05$）。2D TSE T2強調画像との比較では、TS-VRFA法による3D TSE T2強調画像は内部構造の明瞭さ（3.0 ± 0.5 vs 4.3 ± 0.7）が有意に上回っていた（$p < 0.05$）。さらにTS-VRFA法による3D TSE T2強調画像から再構成された冠状断像は2D TSE T2強調冠状断像との比較においても、内部構造の明瞭さ（3.1 ± 0.7 vs 4.3 ± 0.7）と病変の描出能（3.1 ± 0.8 vs 4.2 ± 0.9）の項目において有意に高い結果を示した（$p < 0.05$）。結論：3D TSE T2強調画像にTS-VRFA法を用いることでVISTA法に比べ様々な項目で画質改善が得られた。また画質を担保しつつ任意断面の画像が再構成できるため検査時間を短縮できる可能性がある。

O-1-076　Endorectal multiparametric 3T-MR detects local recurrent prostate cancer after radical prostatectomy

○北島　一宏[1]、Hartman Robert[2]、Froemming Adam[2]、高橋　直幹[2]、川嶋　　明[2]

[1]神戸大学大学院医学系研究科　内科系講座放射線医学分野、[2]米国メイヨークリニック　放射線科

Purpose: Define the utility of diffusion-weighted imaging (DWI) and dynamic contrast-enhanced imaging (DCEI) at 3-T endorectal-coil MRI in identifying local prostate cancer recurrence after radical prostatectomy (RP). Materials and Methods: This retrospective study was HIPAA-compliant and approved by the IRB. 80 men underwent MRI for suspected local recurrence. The reference standard included histopathology, decline of PSA values after salvage radiotherapy, and follow-up. Two reviewers independently reviewed T2WI alone (protocol A), a combination of T2WI and DWI (protocol B), a combination of T2WI and DCEI (protocol C), and a combination of T2WI, DWI and DCEI (protocol D), using a five-point scoring system. Receiver operating characteristic (ROC) analysis was used to compare the four protocols. Results: 57 (71.3%) of the 80 patients were found to have local recurrence. Area under the ROC curves (AUC) of protocol A, B, C, and D were 0.71, 0.72, 0.90, and 0.89 for reader 1 and 0.65, 0.62, 0.84, and 0.83 for reader 2. Protocols C and D had statistically better performance than protocols A and B for both readers. When 53 MRI-identified recurrent lesions in 47 patients were stratified by long-axis diameter of less than 10 mm and more than 10 mm, DWI had detection rates of 29.2% (7/24) and 72.4% (21/29), respectively. The detection rate of local recurrent tumor by protocol C or D was 76.5-82.4% for PSA of less than 0.4 ng/mL, 60-73.3% for between 0.4 to 1.0 ng/mL, and 80-88.0% for more than 1.0 ng/mL.Conclusions: The addition of DCEI to T2WI at 3-T endorectal MRI improves detection accuracy for local recurrence after RP. The addition of DWI is of limited incremental value for detection, especially for small lesions.

O-1-077　前立腺癌におけるADCヒストグラム解析：Gleason scoreとの比較

○上田　　優[1]、高橋　　哲[2]、京谷　勉輔[1]、川光　秀昭[1]、上野　嘉子[2]、北島　一宏[2]、奥秋　知幸[3]、杉村　和朗[2]

[1]神戸大学医学部附属病院　放射線部、[2]神戸大学医学部附属病院　放射線科、
[3]フィリップス　ヘルスケア　アジア　パシフィック

【目的】前立腺癌の悪性度とADCヒストグラム解析より算出されたパラメータを比較検討した.
【方法】生検で前立腺辺縁域癌診断後，前立腺全摘術前に3.0T-MRIが施行された51名（64.6 ± 5.2歳）を対象とした．全例，倫理委員会の承認を受けており，インフォームドコンセント後にMRI検査を実施した．使用装置はAchieva 3.0T Quasar Dual（Philips社製）である．3点のb値（0, 1000, 2000sec/mm^2）を用いて拡散強調画像を撮像し，得られた信号強度をmonoexponential解析を用いて，3つのADCマップ（$ADC_{0\text{-}1000}$，$ADC_{0\text{-}2000}$，$ADC_{1000\text{-}2000}$）をそれぞれ算出した．各ADCマップにおいて，マルチスライスで癌部にROIを設定し，平均値，中央値，歪度そして尖度をそれぞれ算出し，Gleason score（GS）の3群（GS：6，GS：7，GS≧8）間における有意差をTukey-Kramer testを用いて検討した．また，3群間においてSpearmanの相関係数を用いて検定を行った.
【結果】$ADC_{0\text{-}1000}$と$ADC_{1000\text{-}2000}$より算出されたADCの平均値，中央値，歪度そして尖度はいずれもGS間で有意差を認められなかったが，$ADC_{0\text{-}2000}$より算出された尖度は有意差を示した（P＜0.05）．また，$ADC_{0\text{-}2000}$より算出された尖度はGS間で優位に相関を示した（R=0.41；P＜0.05）．GS：6，GS：7，GS≧8における$ADC_{0\text{-}2000}$より求められた尖度の値はそれぞれ0.05 ± 1.04，-0.51 ± 0.54，-0.77 ± 0.45であった.
【結論】ADCヒストグラム解析より算出された$ADC_{0\text{-}2000}$の尖度は非侵襲的に前立腺辺縁域癌におけるGSを予想可能であることが示唆された.

O-1-078　ダイナミック造影MRIを用いた前立腺腫瘍における循環動態の定量評価法の検討

○生駒　洋子[1]、小畠　隆行[2]、立花　泰彦[2]、尾松　徳彦[2]、岸本　理和[2]、野宮　琢磨[2]、伊藤　　浩[1]、辻　比呂志[2]

[1]放射線医学総合研究所　分子イメージング研究センター、
[2]放射線医学総合研究所　重粒子医科学センター

【目的】ダイナミック造影MRIは、対象組織における造影剤の濃度変化を画像化することで、血管新生により増加する腫瘍の血流・血管透過性を定量評価することができ、腫瘍診断や治療効果判定に役立つ。しかし、それらを求めるには薬物動態学的解析が必要となり、報告されている定量法は必ずしも実用的ではない。そこで本研究では、前立腺腫瘍を対象に、シミュレーションおよび実データを用いて、精度が高く、かつ簡便な循環動態の定量評価法を検討した。【方法】血液中と組織中の造影剤濃度の関係を、造影剤の組織移行速度定数（K^{trans}）、血管外細胞外腔の体積比（V_e）、血管内成分の体積比（V_p）を用いたコンパートメントモデル（Extended Tofts Model）で表し、血液入力関数と様々なモデルパラメータを与え、前立腺を想定した組織時間濃度曲線を作成した。この曲線において、数種類の定量法を用いてK^{trans}を推定し、真値と比較して推定精度を評価した。また、血液入力関数の代わりに参照部位の時間濃度曲線を用い、参照部位と対象部位のK^{trans}比を求める参照領域法について、同様にシミュレーションを行って推定精度を検討した。次に、これらの手法を前立腺腫瘍患者の画像解析に応用した。Gd造影剤投与から約5分間のダイナミック撮像で得られたGRE T1強調画像と造影前T1マップからGd濃度画像を作成し、前立腺の正常部位と腫瘍部位、および参照部位として内閉鎖筋と大臀筋に関心領域を選択して、正常部位と腫瘍部位のK^{trans}およびK^{trans}比を評価した。【結果】シミュレーションでは、V_eあるいはV_pを無視した簡略化モデルはK^{trans}が過小評価および過大評価されるものの、K^{trans}の推定値は真値と良い相関を示した。一方、Extended Tofts ModelはK^{trans}、V_e、V_pをすべて算出できるが、血液入力関数の誤差に大きく影響された。参照領域法で推定したK^{trans}比も真値と良い相関を示した。前立腺腫瘍の解析では、腫瘍部位のK^{trans}およびK^{trans}比が正常部位に比べ高かった。【結論】臨床検査では血液入力関数を正確に測定することが難しいため、血液入力関数の代わりに参照部位を用いてK^{trans}比を算出する参照領域法が、簡便かつ高精度である。

O-1-079　拡散強調画像における脂肪抑制法がADCに与える影響

○鈴木　　真[1]、吉丸　大輔[2]、江島　光弘[1]

[1]東京女子医科大学病院　中央放射線部、[2]東京女子医科大学八千代医療センター　画像検査室

【目的】拡散強調画像は一般的にsingle-shot EPI（ssh-EPI）法を用いることが多い。しかしssh-EPI法は様々な欠点もあり、その中にケミカルシフトアーチファクト、Nハーフアーチファクトという問題がある。よって拡散強調画像において脂肪抑制法は必須であるが、脂肪抑制法には様々な手法がある。本研究では、骨盤部の前立腺周辺においての拡散強調画像における脂肪抑制法がADCに与える影響について検討した。
【使用装置・方法】使用装置は東芝社製Vantage Titan 1.5Tである。当施設の倫理委員会の承認を得、同意の得られた健常の男性ボランティア12名（34.8 ± 7.9歳）の骨盤部の拡散強調像を撮像した。脂肪抑制法としてCHESS、Enhanced Fat Free、PASTA、STIRの4種類と、脂肪抑制無しの計5種類撮像した。得られた画像より、(1) 前立腺内腺域のADCを計測し、それぞれの脂肪抑制法で検討した。(2) 脂肪抑制なしのb1000画像において脂肪の信号をROI（ROIa）で囲い、同じ位置で脂肪抑制法ありの画像でROI（ROIb）を囲い、得られた値より脂肪抑制率を求めた。(3) 脂肪抑制法ありのb1000画像において、血管や信号ムラを含まない筋肉の位置でROI（ROIc）を囲い、ROIbとROIcより画像の不均一性を求めた。(4) 脂肪抑制法ありのb0画像より、同一関心領域法でSNRを求めた。それぞれの実験において有意差検定を行った。
【結果】(1) ではPASTAのADCが有意に低かった。(2) ではCHESSの脂肪抑制率が有意に悪く、(3) でも同様にCHESSの不均一性が有意に高かった。(4) ではSTIRのSNRが有意に低かった。
【考察】PASTAによる脂肪抑制法が他の脂肪抑制法に比べて有意にADCが低かった。(2)、(3) より脂肪抑制ムラが多く、不均一な画像となる脂肪抑制法はCHESSであり、PASTAは均一な脂肪抑制が行えていた。(4) よりSNRはSTIRが一番低く、PASTAは若干低いものの、有意差はでなかった。よってPASTAは均一な脂肪抑制が行われているにも関わらず、ADCが低くなることがわかった。

O-1-080　Computed DWI（cDWI）による膀胱内信号抑制の検討

○宮下　隼也[1]、高原　太郎[2]、松下　真弓[3]、伊藤　智章[4]、飯山　利健[5]、安達裕太朗[2]、茅野　俊介[6]

[1]東海大学総合理工学研究科　生命理工学専攻、[2]東海大学工学部　医用生体工学科、
[3]すずかけセントラル病院　放射線科、[4]光生会病院　放射線科、[5]八重洲クリニック、[6]ザイオソフト

【目的】躯幹部拡散強調画像取得におけるS/Nの改善に伴い、とくに3T装置において、大腸信号や膀胱内信号が抑制されなくなっている印象がある。他方、cDWIでは、より高いb値の画像を作成することにより、不要な背景信号を抑制し得ることが報告されている。本研究では、cDWIの膀胱内信号抑制効果について検討する。
【方法】撮像装置は超電導MRI装置（Philips Ingenia 3.0T/1.5T）。すずかけセントラル病院（浜松）、光生会病院（豊橋）、および八重洲クリニック（東京）にて撮影された悪性腫瘍症例17例（男性9名、女性8名、平均年齢60.8歳、35歳～82歳）を対象とした。撮像パラメータは、直接冠状段撮影、SS-SE-EPI法、［TR/TE/TI=5612/70/250ms，b値=0，1000s/mm^2，撮像時間2m47s］（3T），［TR/TE/TI=6743/68/180ms，b値=0，900s/mm^2，撮像時間3m09s］（1.5T）。膀胱内信号がどこまで抑制されると十分かについてのコンセンサスはないが、本研究では、腸腰筋と等信号となれば抑制されていると定義し、これが成立するb値を調べた。また1.5Tと3T間に差があるかどうかをt検定で調べた。
【結果】膀胱内信号が十分抑制される（腸腰筋と等信号となる）b値は、3T（8例）では1544s/mm^2、1.5T（9例）では1348s/mm^{2}だった。両者はp=0.0145で有意な差がみられた。
【結語】膀胱内信号の抑制にはb=1300s/mm^{2}程度が最低必要である。3Tは1.5Tに比較してより高いb値が要求される。

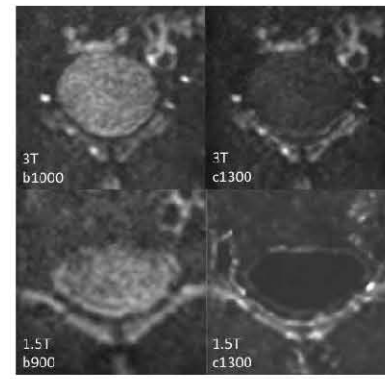

Fig. 1　cDWIによる膀胱内信号の抑制効果（上段3T、下段1.5T）
上段：80歳代、男性　下段：40歳代、女性
b：実測b値、c：計算b値

O-1-081　Computed DWI（cDWI）における、低ADC値カット機能の開発

○高原　太郎[1]、茅野　俊介[2]、唐澤　　隆[2]、風間　俊基[3]、今井　　裕[3]
[1]東海大学工学部　医用生体工学科、[2]ザイオソフト、[3]東海大学医学部　画像診断学

【目的】Computed DWIは、背景信号を有効に抑制し得る方法であるが、低信号のピクセル、もしくは画像のSNRが低い場合は、b=0での信号強度よりb=1000s/mm^{2}の信号強度が高く計測される場合がある。このときADC値は、実際には生じ得ないマイナス値として数学的に計算され、より高いb値では、当該ピクセルはより高い信号強度（高輝度ノイズ）を生じることとなる。この現象はMIP画像においてより顕著に観察される。また、実際の画素においては、ADC値が0.4以下になることは通常ないと推察される。このため、MIP画像における背景ノイズ低減を目的として、任意の低ADC値をカットする機能を開発し、その効果を検討した。

【方法】使用ワークステーションはZiostaion 2（ザイオソフト）。全身DWI撮像で得られたb=900～1000s/mm^{2}の画像から、b=1500およびb=2000の画像を作成し、任意のADC値以下のピクセルを取り除く処理を行い、MIP画像を作成した。

【結果】低ADCカットを行わない場合は、高輝度ピクセルにより体内の観察は困難だった。負の値を示すADCのカットにより明らかな効果が認められ、ADC＜0.3～0.4程度までは背景信号の有効な抑制が得られた。ADC＜1.0では腫瘍自体の信号が消失した。

【結論】cDWIにおける低ADCカット機能を開発した。cDWIのMIP表示には、この機能が必須と考えられる。

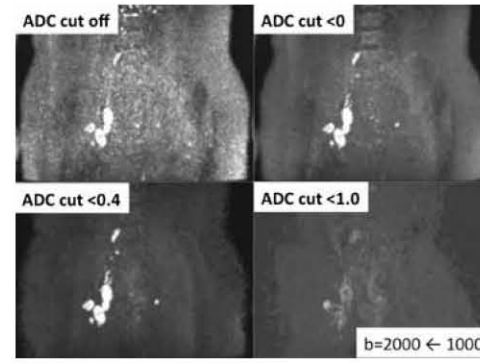

O-1-082　cDWI（computed diffusion-weighted imaging）において元画像のSNRが与える影響

○林田　佳子[1]、高原　太郎[2]、上田　一生[1]、成松　秀州[1,4]、茅野　俊介[3]、興梠　征典[1]
[1]産業医科大学　放射線科、[2]東海大学工学部　医用生体工学科、[3]ザイオソフト、
[4]産業医科大学　放射線部

目的：cDWIは、2つ以上の実測b値から、高いb値のDWIを計算により求める方法で、背景信号の抑制や腫瘍検出能の向上が期待されている。しかし、信号強度が低いピクセルは、ノイズによりb=0よりb=1000s/mm^{2}の信号強度がより高く測定される（ADC＜0）場合があり、cDWIにおいて高輝度を生じる現象を経験した。元画像のSNRが低い場合と高い場合でノイズの出現割合に差異を生じるかについて検討した。方法：撮影装置は3T MRI（DISCOVERY MR 750w GE社製）。健常ボランティアで頸部（b=1000）および肝臓（b=500）を、短時間（1m10s及び21sec）および長時間（7m28s及び2m48s）撮影し、cDWIにおける不良ピクセル（ADC＜0もしくはADC＜0.4）の割合をワークステーション（Ziostation2）で測定し、比較した。結果：元画像およびcDWI（高輝度ノイズ）を図に示す。ADC＜0およびADC＜0.4となる不良ピクセルの割合は各々、頸部では7.2%，14.1%（短時間撮影）、1.8%，3.3%（長時間撮影）、肝臓では4.0%，6.9%（短時間撮影）、0.2%，0.4%（長時間撮影）と、短時間撮影においてより多かった。考察：cDWIの計算において、元画像のSNRが（高輝度）ノイズに影響する。息止め撮影など低SNR画像の適用には良好なcDWI画像が得られない可能性に注意する必要がある。逆にcDWIを元画像の画質評価に応用できる可能性もある。

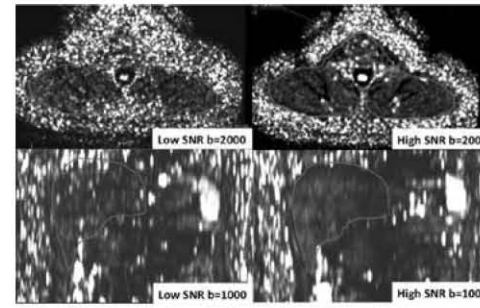

Fig.1　Low SNRとHigh SNRの元画像のcDWI画像（高輝度ノイズの割合に注意）

O-1-083　全身MRI（WB-MRI）及びFDG-PET/CTの転移性悪性腫瘍の診断能についての比較

中西　克之、○田中　義和、中澤　哲郎、上田　　忠
大阪府立成人病センター

目的：悪性腫瘍の全身転移検索につき、WB-MRIとFDG-PET/CTの描出能につき、比較検討を行なった。方法：対象は悪性腫瘍で全身転移検索を目的に施行1ヶ月以内にWB-MRIとFDG-PET/CTが施行された24例である。我々は今回、これらの症例に後ろ向きに分析を行った。画像は全脊椎矢状断T1WI、全脊椎矢状断STIR（repletion time［TR］14000/echo time［TE］60/inversion time［TI］240ms；b value：0 and 800s/mm2；4-mm slice thickness；140 × 1401matrix）、下頚部-大腿近位部横断DWI、下頚部-大腿近位部冠状断T1WIを撮影した。MR-DWIBSの画像の読影は3名の経験年数の異なる放射線診断医が行った。PET-CTは10年以上PET-CTの読影歴のある放射線科診断医が行った。病変が転移性病変であるかの最終判断（GOLD STANDARD）はStaff放射線診断医による、最低6ヶ月間のfollow upを合議で決定した。この間CT，単純XP，局所MR、骨シンチグラムなどを交えての総合判定とした。結果：91病変が悪性病変と最終判断された。MR-DWIBSでは平均55．7病変がGOLD STANDARDと一致し、感度70.5％、陽性的中率が61.1％であった。PET-CTでは64病変がGOLD STANDARDと一致し、感度70.3％、陽性的中率64％であった。骨病変の指摘についてはDWIBSは感度、陽性的中率がそれぞれ、74.2％、78.6％、PET-CTはそれぞれ62.3％、65.5％であり、骨転移の指摘についてはMR-DWIBSがPET-CTより優位であった。結論：MR-DWIBSは骨転移の診断においてはPET-CTよりも感度、陽性的中率ともに優位であり、MR-DWIBSが有効な検査であると考えられた。

O-1-084　乳癌DWIにおけるComputed DWIの有用性

○扇屋　りん[1]、高原　太郎[2]、新倉　直樹[1]、風間　俊基[3]、茅野　俊介[4]、徳田　　裕[1]
[1]東海大学医学部　乳腺内分泌外科、[2]東海大学工学部　医用生体工学科、
[3]東海大学医学部　画像診断学、[4]ザイオソフト

【目的】近年computed DWI（cDWI）にて高b値の拡散強調像を得ることができるようになった。乳癌においては、背景乳腺の信号強度が高いため腫瘍の観察が困難になる症例があり異なる2つのb値の取得などが推奨されている。しかし、複数のb値で撮影すると同じ検査時間では加算回数が減るため、画質が劣化する潜在的な問題がある。本研究では過去に撮影したデータを用いて、cDWIを作成し、背景乳腺の抑制に有用かを検討した。【方法】対象は当院で実施された乳房造影MRIのうち、2010年12月～2011年12月までの病理学的に浸潤径1cm以上であることが確認された連続184症例中、背景乳腺信号が一般に高い46歳以下の24症例（32歳～46歳、平均40歳）を対象とした。3.0TMRIでb値0および800s/mm2の拡散強調画像を撮影した。ワークステーション（Ziostation2）を用い、b値1200と1500のcDWIを作成した。背景乳腺に対する腫瘍の相対信号強度比を計測し、repeated measures ANOVA法で有意性を検討した。【結果】相対信号強度比は、c1500＞c1200＞b800の順に高かった。また、これら3群間はすべてp＜0.0001で有意な差を認めた。全例で良好であったわけでなく、2例においてcDWIが相対信号強度比がより低かった。【考察】cDWIは多くの場合、背景乳腺の信号抑制に有効と考えられる。cDWIでより腫瘍が目立たない症例もあることから、interactiveにb値を変えながら診断することが必要かもしれない。



O-1-085　乳癌におけるADC値とARFIエラストグラフィを用いたshear waveの伝搬速度との関係について

○堀越　浩幸[1]、小林　倫子[1]、岡山　　絢[1]、宮本　健志[2]

[1]群馬県立がんセンター　放射線診断部、[2]群馬県立がんセンター　乳腺外科

【目的】乳癌の定量診断に対しMRIにおけるapparent diffusion coefficient（ADC）値の測定とacoustic radiation force impulse（ARFI）エラストグラフィを用いたshear waveの伝搬速度の測定が存在している．ADC値は病変の細胞密度をshear waveの伝搬速度は病変の硬さを反映しており，各々の相関について詳細な検討はされていない．今回，病理結果が得られた乳癌に対し，ADC値とshear waveの伝搬速度の相関係数を算出し検討を行った．【対象と方法】対象は術前にMRI，USを施行，ADC値とshear waveの伝搬速度（Vs）を測定し，術前化学療法無施行で手術を施行し病理結果が得られた乳癌30例（内訳：浸潤乳管癌20，非浸潤乳管癌6，浸潤性小葉癌4）である．使用機種はMRIがMAGNETOM Trio A Tim（シーメンス社製）で16 channel breast coilを用いてDWI（b=0, 1000）を撮影し，ADC mapを作成，病変部のADC平均値（mean），ADC最小値（min）を測定した．使用USはACUSON S2000でARFIエラストグラフィを撮影，病変部のVsを3回測定し平均値を算出した．得られた各データ間の相関係数を算出した．【結果】病変部のADCmean，ADCminの平均値は$0.99 \times 10^{-3}mm^2/sec$，$0.91 \times 10^{-3}mm^2/sec$であった．病変部のVsは11例でX.XXm/sと表示され測定値が得られなかった（浸潤癌10，非浸潤癌1）．Vsの得られた19例のADCmean，ADCmin，Vsの平均値は$1.04 \times 10^{-3}mm^2/sec$，$0.95 \times 10^{-3}mm^2/sec$，0.61m/sで無相関であった．X.XXm/sに測定最高値（8.4m/s）を代入するとADCmean，ADCminとVs間に相関が得られた（-0.40，-0.41）．【結論】Vsの得られた病変群ではADC値とVsの相関は得られなかったが，浸潤癌でVsが得られない症例が多く，乳癌の正確なVsを測定できなかったためと考えられた．一方，浸潤癌でVsが測定可能になればADC値との相関が得られることが示唆された．

O-1-086　乳腺領域における拡散尖度画像の初期経験

○梶田　公博[1]、大野　裕美[2]、五島　　聡[2]、前田　祥吾[1]、山口　香織[1]、三浦　賢征[1]、大橋　佑介[1]、八重樫良平[1]、加藤　大輝[1]、庄田　真一[1]、上平　弘明[1]、中川　直紀[1]、岡田　仁志[1]、兼松　雅之[1,2,3]

[1]岐阜大学医学部附属病院　放射線部、[2]岐阜大学医学部附属病院　放射線科、
[3]岐阜大学医学部附属病院　高次画像センター

【背景】現在臨床にて広く使用されているADC値やIVIMに加え、拡散尖度画像の臨床応用が可能となれば診断の一助となり得るものの、未だ一般的に用いられるには至らず今後の臨床応用が期待されている。【目的】乳腺領域における拡散尖度画像の有用性について検討する。【方法】2013年3月から2014年2月に当院にて乳腺MRIが施行された93例の内、病変が認められなかった37例と化学療法後の5例を除く51例58結節（良性21例、悪性37例）を対象とした。対象をSingle-shot EPI法（TR/TE 2000/67ms，matrix 112×80%，slice thickness/gap 6/0mm，b-factor 0, 100, 500, 1000, 1500, 2000sec/mm2）にて横断像で撮像し、MATLAB software（Mathworks，Natick，Mass）を用いてmean kurtosis（MK）およびADC値を算出し、良悪性間にて両者を比較した。【結果】良悪性間の結節の大きさに有意差は認められなかった（良性：18.1 ± 14.1，悪性：18.6 ± 8.6）。MKは良性病変（0.74 ± 0.22）に比べ、悪性病変（1.13 ± 0.28）にて有意に高値を示し（P＜0.001）、ADC値は良性病変（1.72 ± 0.41）に比べ悪性病変（1.17 ± 0.35）にて有意に低値を示した（P＜0.001）。感度はMK（62.2%）に比べADC（71.4%）が高値を示し（P = 0.007）、特異度はADC（86.5%）に比べ、MK（100%）が高値を示した（P = 0.04）。AUCはMK及びADCの間で有意な差は認められなかった。【結語】拡散尖度画像の乳腺領域への応用が有用である可能性が示唆され、今後の更なる症例の蓄積と検討が望まれる。またMKは組織の微細構造の複雑性を反映する為、良悪性の鑑別に留まらず化学療法後の効果判定等への応用も期待される。

O-1-087　乳がんの拡散強調MIP像におけるcomputed DWI：低ADCカットオフの有用性

○風間　俊基[1]、高原　太郎[2]、扇屋　りん[3]、新倉　直樹[3]、丹羽　　徹[1]、橋本　　順[1]、徳田　　裕[3]、茅野　俊介[4]、今井　　裕[1]

[1]東海大学医学部　専門診療学系画像診断学、[2]東海大学工学部　医用生体工学科、
[3]東海大学医学部　外科系乳腺外科、[4]ザイオソフト

【目的】乳がん術前広がり診断においてMIPの有用性はよく知られている。近年computed DWI（cDWI）にて高b値の拡散強調像を得ることができるようになった。しかしcDWIでは低ADCのピクセルが高輝度ノイズとしてMIP表示に問題を生じるので、これらをカットすることにより画質改善が得られるかを検討した。【方法】対象は当院で実施された乳房造影MRIのうち、病理学的に浸潤径1cm以上かつ乳管内進展2cm以上の12症例。3.0TMRIでb値0および800（sec/mm^2）の拡散強調画像を撮影した。ワークステーション（Ziostation2）を用い、b値：1200と1500、ADCカットオフ：なし・＜0・＜0.4（x10^{-3}mm^2/sec）、でのcDWIのMIP像を作成した。腫瘍／乳腺信号比を計測し、b値800のMIP像と比較し、repeated measures ANOVA法で有意性を検討した。【結果】カットオフなしでも仮想b値1200および1500の画像はb値800より平均信号比が高かった。低ADCカットオフを適用したほうが用いない画像よりも平均信号比が高かった。カットオフ値＜0.4を用いた仮想b値1200および1500の画像はb値800の画像より有意に信号比が高かった（p＜0.05）。また低ADCカットオフの副次効果として脂肪抑制不良部分の改善効果が得られた。【結論】乳がんの拡散強調MIP像において低ADCカットオフを用いたcDWIにより腫瘍／乳腺コントラストおよび画質を改善できる。

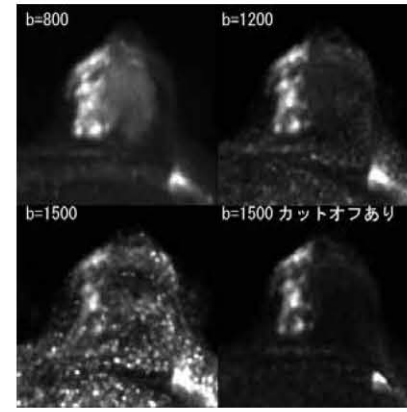

O-1-088　ダイナミック造影MRIにおけるトリプルネガティブ乳癌の定量的検討

○佐竹　弘子、石垣　聡子、川井　　恒、北野真利子、長縄　慎二

名古屋大学大学院医学系研究科　量子医学分野

【目的】トリプルネガティブ乳癌のダイナミック造影MRIを定量的に解析し、ホルモン受容体陽性乳癌と比較検討した。【方法】2012年7月から13年12月までに、MRIを施行し手術を行った浸潤性乳管癌のうち、トリプルネガティブ乳癌と診断された8例とホルモン受容体陽性乳癌と診断された46例（luminal A type 24例、luminal B type 22例）を対象とした。全例女性で、平均年齢は57歳（23-76歳）である。撮像装置は3T MRIで、ダイナミック造影MRIの定量的解析にはSiemens社製のアプリケーションTissue 4Dを用いた。病変が最大に描出されている横断面で、病変全体および、BI-RADS MRIに準じて最も悪性造影パターンを呈すと疑われる領域（most suspicious region）にROIを設置した。これらのROIに対して、K^{trans}（血管から間質への移行係数）、k_{ep}（間質から血管への移行係数）、V_e（間質腔体積）の各パラメータの平均値を算出した。病変全体を囲んだROIに対しては、各パラメータ値の分布のばらつきを検討するために、標準偏差および変動係数も算出した。【結果】luminal A typeのホルモン受容体陽性乳癌と比較し、トリプルネガティブ乳癌では、病変全体内のV_e値の標準偏差と変動係数、most suspicious region内のk_{ep}の平均値が有意に高値であった（p=0.018、p=0.019、p=0.016）。luminal B typeの乳癌と比較し、トリプルネガティブ乳癌においては、病変全体内のV_e値の標準偏差および変動係数が有意に高値であった（p=0.005、p=0.002）。トリプルネガティブ乳癌に特徴的な定性的所見であるrim enhancementを示した5症例では、病変の辺縁にV_e高値域が、中心部にV_e低値域が分布していた。【結論】トリプルネガティブ乳癌のダイナミック造影MRIは、ホルモン受容体陽性乳癌と比較し、病変内の間質腔体積の分布にばらつきが大きいことが定量的特徴であると示唆された。

O-1-089　脂肪プロトン成分のT1による温度分布画像化のための信号処理法の検討

○森田　修平[1]、ラム　ミーキー[2]、バーテルズ　ウィルバート[2]、今井　　裕[3]、黒田　　輝[1,4]
[1]東海大学工学研究科　情報理工学専攻、[2]ユトレヒト大学メディカルセンター　放射線科、
[3]東海大学医学部　放射線科、[4]神戸国際医療交流財団国際医療機器開発センター

【目的】MRガイド下集束音波治療では対象組織周辺の温度分布画像が必要である．高含水組織ではプロトン共鳴周波数を使用することで温度分布の画像化が可能である．しかし脂肪組織のみを含むボクセルではこの方法を使用することができない．そこで我々は多フリップ角法・多点ディクソン法に基づく線形最小二乗法よる温度分布画像化法を提案した．今回我々はこの信号処理法を簡単化するための先験情報を組織実験によって求め，その結果を下に各成分のT_1計測を行った．【方法】温度を変化させながら11T分光器によりウシ脂肪組織のプロトンスペクトルを観測し，脂肪成分毎の信号強度及びT_1を測定した．各温度における脂肪の化学シフト成分の強度及びT_1の比を単回帰分析を用い求め，これらを先験情報として，水に加えCH_2，CH_3，他の脂肪成分も含む9成分を持つ数値ファントムによりモデルの忠実さによる振幅、T_1値を評価した．【結果】モデル成分数の違いによる振幅及びT_1の推定誤差の違いを表1に示す．3成分モデルではH_2O，CH_2，CH_3のT_1推定誤差はそれぞれ1.2%，1.2%，0.9%であった．一方9成分モデルでは0.02%，0.03%，0.3%となった．【結論】主な成分のみの3成分モデルよりも，与えた数値ファントムのモデル数に忠実な9成分モデルを用いた方がよい結果となった．これより，振幅比ならびにT_1比を先験情報として与えると共に，必要な成分を含むモデルを用いることが有用であることが示唆された．

表1　モデル成分数の違いによる振幅及びT_1推定誤差の違い

	Amplitude [au]*			T_1 [ms]		
Components	H_2O	CH_2	CH_3	H_2O	CH_2	CH_3
Truth	0.1968	0.4105	0.0445	1200	305	545
3-component model	0.1943±0.018	0.407±0.0018	0.0442±0.0004	1214.3±16.2	308.7±3.1	549±5.5
Error [%]	1.3	0.9	0.7	1.2	1.2	0.9
9-component model	0.1969±0.019	0.4103±0.018	0.0447±0.004	01199.8±15.9	304.9±2.9	543.1±5.2
Error [%]	0.005	0.005	0.4	0.02	0.03	0.3

*au : Arbitrary Unit

O-1-090　乳腺造影MRIにおけるcylindrical labeling pulseを用いた心拍動アーチファクト低減の試み

○米山　正己[1]、中村　理宣[1]、小原　　真[1]、奥秋　知幸[1]、荻野　徹男[1]、鈴木由里子[1]、小澤由莉子[2]、
田渕　　隆[2]、Van Cauteren Marc[1]
[1]株式会社フィリップスエレクトロニクスジャパン、[2]八重洲クリニック

【目的】乳腺造影MRIでは、造影剤注入後のphaseにおいて心臓由来の拍動性モーションアーチファクトが必ず出現し、それらはしばしば診断の障害となりうる。そこで今回我々は、cylindrical ASL pulse（円柱状ラベリングパルス）を領域選択型飽和パルスの代わりとして利用するCREST（cylindrical regional-saturation technique）法を考案し、心拍動由来のゴーストアーチファクト改善について検討した。
【原理】CREST法は、Time-SLIPパルスとして知られるcylindrical labeling pulseを用いて心臓を選択的にラベリングし、血液信号が回復する前にデータ収集を行うことで心臓由来のアーチファクトを低減させる。すなわち、我々はASLパルスを円柱状の領域選択的飽和パルスとして用いた。
【方法】使用装置はPhilips社製Achieva TX 3.0T。乳腺腫瘍疑いで造影MRI検査を施行された5名を対象に、CREST法の有無によるアーチファクトの変化を比較検討した。また、CRESTの付加による信号雑音比（SNR）や画像コントラストへの影響についても検討した。
なお、本検討は倫理委員会の承認を得ている。
【結果・考察】CREST法を用いることで、心拍動由来のゴーストアーチファクトを低減することが可能であった。また本手法は他の部位、例えば胸椎造影MRIにおける大動脈由来のフローアーチファクトを抑制することも可能である。本手法はSNRおよび時間的なペナルティが少ないため、今後さらなる臨床応用が期待される。

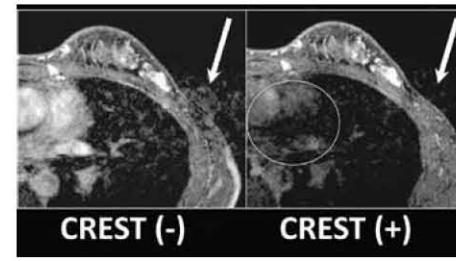

O-1-091　FOCUS-DWIによる膀胱癌の病期診断の検討

○片山　元之[1]、増井　孝之[1]、佐藤　公彦[1]、塚本　　慶[1]、水木　健一[1]、林　　真帆[1]、松永　奈美[2]、三好　光晴[2]、椛沢　宏之[2]、阪原　晴海[3]

[1]聖隷浜松病院　放射線科、[2]GEヘルケアジャパン、[3]浜松医科大学　放射線医学教室

【目的】EPIを用いた拡散強調画像は、比較的大きなFOVを用いるため空間分解能が低く、磁化率効果で画像にゆがみがみられる場合もある．FOCUS（FOV Optimized and Constrained Undistorted Single-shot）DWIは、二次元選択励起echo planar pulseと180度のrefocusing pulseを用いることにより、折り返し無くFOVを小さく、高解像度でゆがみのない画像が取得可能である．本研究では膀胱癌の術前病期診断としてのFOCUS-DWIの有用性を検討したので報告する．【方法】対象は膀胱腫瘍の治療前精査としてMRIが施行された21症例、30病変である．MR装置はGE社製3T装置で32チャンネルbody array coilを使用している．撮像パラメータはFOV：24x12cm，Matrix：128＊64，スライス厚：4-5mm，TR/TE：4000/63msec，b-値：800s/mm2である．横断像を基本画像として、矢状断もしくは冠状断の2方向と、T2強調画像の2方向を撮像している．病理診断をgold standardとし、局所病期T1以下とT2以上の評価を、1）FOCUS横断像のみ、2）FOCUS矢状断もしくは冠状断のみ、3）FOCUS2方向、4）T2強調画像を参照画像として追加、の4パターンで検討した．【成績】病理結果は全例尿路上皮癌、T1：20病変、T2：8病変、T3以上：2病変、G1：7病変、G2以上：13病変であった．MRによる深達ご評価は、1）FOCUS横断像のみ；感度：50%、特異度：95%、正診率：80%　2）FOCUS矢状断もしくは冠状断のみ；感度：20%、特異度：100%、正診率：70%、3）FOCUS2方向；感度：60%、特異度：100%、正診率：87%、4）T2強調画像を参照画像として追加；感度：60%、特異度：100%、正診率：87%、であった．2方向評価で感度と正診率が向上した．【結論】FOCUS-DWIの特異度は高い．また、2方向で評価することで感度、正診率は向上する．T2強調画像の参照なしでも十分な画質、診断能を有している．

O-1-092　For optimized and Constrained undistorted single-shot（FOCUS）を用いた骨盤部拡散強調画像の歪みの検討

○杉村　正義[1]、米山　浩司[1]、増井　孝之[2]

[1]聖隷浜松病院　放射線部、[2]聖隷浜松病院　放射線科

【目的】For optimized and Constrained undistorted single-shot（以下FOCUS）は局所選択励起によりFOVを被写体より小さく設定することができる。これは位相エンコード数を減らしても折り返りアーチファクトが発生しないためである。位相方向のFOV減少はEPIによる歪みを低減する。しかし直腸や膀胱のような腸管ガスに接する場所では磁化率の変化が大きくFOCUSを用いても空気との境界で歪みが大きくなる。そこで、位相方向のFOVを変化させたときの歪みの程度より骨盤部FOCUSの最適条件を検討した。【方法】使用装置はDISCOVERY750（GE）、32ch body array coilを用いアクリル板封入水溶液ファントムに対しaxial planeとsagittal planeにて撮像した。可変パラメーターはFOVを20、22、24cm、位相マトリクスを80、64，48、32、周波数マトリクス160、128、phase FOV 0.5、0.4、0.3、MPG印加方法をtetrahedral、3軸同時印加（3in1）、3軸異時印加（ALL）を変化させた。評価は周波数方向に平行に配置されたアクリル板が位相方向にどの程度位置ずれするかを測定した。測定は周波数方向と位相方向のなす角度90度に対しアクリル板のズレ幅を計測した。またボランティアに対しphase FOVを変化させて撮像した。固定パラメーターはスライス厚4mm、スライス間隔1mm、b-factor 800にて撮像した。【結果】axial planeでFOV 20cmではphase FOV 0.5から0.3に変化させると約2.3mmズレ幅が減少した。phase FOV 0.5の場合FOVを20から24cmにした場合約1mmズレ幅が大きくなった。sagittal planeはaxial planeに比べズレ幅は大きくなる。位相マトリクスによりズレ幅は大きく変化しない。【まとめ及び考察】歪みは位相方向のFOVにより変化する。今回のボランティアより膀胱撮像ではFOV 8cm以上が望ましい。骨盤領域において8cm程度の臓器を対象としたFOCUS撮像ではFOV 22cm、phase FOV 0.4にて撮像することで歪みを抑えた高分解能拡散強調画像が得られる。

O-1-093　拡散強調MRIと腎機能との相関；統計学的モデルを用いた初期経験

○山田謙太郎[1]、新本　　弘[1]、石切山拓也[2]、熊谷　裕生[2]、加地　辰美[1]、押尾　晃一[3]

[1]防衛医科大学校　放射線医学講座、[2]防衛医科大学校　腎臓内分泌内科、
[3]慶應義塾大学医学部　放射線診断科

【目的】腎機能（eGFR）の悪化に伴い、拡散MRIで腎のADCが減少する事が報告されている。拡散MRIではさまざまなnon-Gaussianモデルが提唱されているが、統計学的モデルはADCが連続して分布すると仮定するモデルである。今回我々は統計学的モデルを用いて拡散MRIとeGFRとの相関を検討した。
【方法】統計学的モデルは切断正規分布、ガンマ分布を別々に解析した。ADCが切断正規分布に従う時、MR信号は$S(b)=S_0 \exp(-b D_m+\sigma^2 b^2/2)$、ガンマ分布に従う時$S(b)=S_0 \beta^{\alpha}/(\beta+b)^{\alpha}$となる。但し$D_m$は確率密度関数が最大となるADC値、$\alpha$：shape parameter、$\beta$：rate parameter。対象は正常ボランティア8名（男性5名、女性3名。平均39歳、29-54歳）、腎疾患にて加療中の患者9名（男性6名、女性3名。平均68歳、48-83歳）。eGFRは日本腎臓学会にて用いられている推算式を用いて算出した。3T MRI（Acheiva, Philips）を用いてb=0, 500, 1000, 1500, 2000s/mm^{2}のDWIを撮像し、皮質と髄質にROIをとり信号強度を測定し自作ソフトで解析した。切断正規分布及びガンマ分布でのフィッティング精度をF検定を用いて比較した。また皮質・髄質でD＞3.0mm^2/s、D＜1.0mm^2/sの割合（Frac＞3，Frac＜1）を計算し、スピアマンの順位相関検定を用いeGFRと算出したパラメータとの相関係数を求めた。
【結果】切断正規分布及びガンマ分布のカーブフィッティングの精度は皮質、髄質とも有意差は認めなかった。eGFRは正常ボランティア群で84.6ml/min/1.73m^2（73.2-108.9）、患者群で32.5ml/min/1.73m^2（6.3-46.5）であった。切断正規分布における皮質・髄質のFrac＞3およびFrac＜1とeGFRの相関係数は皮質Frac＞3；0.67，皮質Frac＜1；－0.80，髄質Frac＞3；0.72，髄質Frac＜1；－0.38であり、髄質のFrac＜1を除いてeGFRとの間に良好な相関関係が認められた。
【結論】統計学的モデルを用いた拡散強調MRIは腎機能評価の一つの方法となりえる可能性が示唆された。

O-1-094　Non-contrast MR Angiography Using 3D PC-VIPR for Renal Arteries in Renal Transplantation

○汪　　洋[1]、竹原　康雄[2]、石井　保夫[3]、杉山　将隆[1]、鈴木　孝尚[3]、大園誠一郎[3]、那須　初子[1]、神谷　実佳[1]、山下　修平[1]、芳澤　暢子[1]、平井　　雪[1]、牛尾　貴輔[1]、伊東　洋平[1]、兵頭　直子[1]、宇佐美　諭[1]、廣瀬　裕子[1]、若山　哲也[4]、Wieben Oliver[5]、阪原　晴海[1]

[1]浜松医大医学部　放射線科、[2]浜松医大　放射線部、[3]浜松医大　泌尿器科、[4]GEHCJ、
[5]Wisconsin大学

Background: Post-surgical evaluations of the renal arteries is essential in living donor renal transplantation. CT angiography (CTA) is not a method of choice since it requires nephrotoxic iodinated contrast media. Enhanced MR angiography (MRA) could not replace CTA in the wake of NSF issues. Purpose: to assess the feasibility of non-contrast MRA using 3D PC-VIPR in depicting the renal artery after renal transplantation. Method: Consecutive seven living donors (male, female, median age of) underwent CTA on 64 detector row scanner before the transplantation, and seven recepients underwent MRA including 3D PC-VIPR, using a 3 Tesla system after the transplantation. 5-segments (i.e.,main stem and 1st to 4th order of brances) were assessed by two independent readers. Result: the evaluations by 2 observers for segment 1 to 5 were as follows: observer 1: 100%, 100%, 89%, 75%, 66%; observer 2: 100%, 100%, 90%, 80%, 71%. κ statistic (κ=0.731 (z=7.73373, P<0.0001)) Conclusion: Non-enhanced renal artery depiction is feasible with 3D PC-VIPR with comparable delineations to CTA up to secondary brances with excellent inter-observer agreements.

O-1-095　空間選択的IR pulseを併用した非造影MRIを用いた腎機能評価：腎皮髄境界明瞭化についての検討

○野田　靖文、伊東　克能、玉田　　勉、山本　　亮、八十川和哉、檜垣　　篤
川崎医科大学　放射線科（画像診断1）

【目的】腎機能低下症例において腎皮質が有意に萎縮することが言われているが、従来の撮像法では腎皮髄境界が不明瞭化し、皮質厚測定が困難ことが多い。今回我々は空間選択的IR pulseを併用した非造影MRIと従来の撮像法であるT1強調画像（in phase）との腎皮髄境界明瞭化に対する比較検討を行った。【対象】空間選択的IR pulseを併用した非造影MRIが施行され、慢性肝疾患を持たない患者65症例を対象とした。【方法】空間選択的IR pulseとSSFP法を併用した非造影MRIでinversion times（TIs）を700－1500msecの間で100msecずつ変化させ撮像を行い、各TIでの腎皮質・髄質の信号比（SI cortex/SI medulla）を算出。その最大値を最適TIとした。症例をeGFRに基づいて3群に分類（eGFR：≦59，=60－89，≧90）し、群間における最適TIとT1強調画像（in phase）の腎皮質・髄質の信号比を比較し、4point scaleでの視覚的評価も行った。また、空間選択的IR pulseを併用した非造影MRIにおける最適TIにて腎皮質厚を測定し、それぞれのeGFRとの相関を3群間比較も含め、検討を行った。【結果】eGFRの平均は79.7mL/min/1.73m^2（36.1－125.9）。3群間での腎皮質・髄質の信号比はT1強調画像（in phase）に比し空間選択的IR pulseを併用した非造影MRIにおいて有意に高値であった（$p<0.001$，$p<0.001$，$p=0.001$）。視覚評価においても空間選択的IR pulseを併用した非造影MRIにおいて良好であった（$p<0.001$，$p<0.001$，$p=0.001$）。また、腎皮質厚の平均は4.7mm（1.9－7.8）であり、eGFRとの間に有意な相関を認めた（$p<0.01$）。【考察】空間選択的IR pulseを併用した非造影MRIは、従来の撮像法では腎皮質測定が困難な腎機能低下症例においても、腎皮髄境界を明瞭化することで腎皮質測定を可能にし、非侵襲的に腎機能を評価することができると考えられる。

O-1-096　Pulsed continuous arterial spin labeling MRIを用いた腎動脈到達時間と動脈到達時間補正腎血流量の測定

○清水　一浩[1]、小坂　信之[1]、藤原　康博[2]、松田　　豪[3]、土山　克樹[4]、大山　伸幸[4]、山元　龍哉[1]、土田　龍郎[1]、木村　浩彦[1]
[1]福井大学医学部　放射線医学講座、[2]福井大学付属病院　放射線部、
[3]GEヘルスケア・ジャパン株式会社　研究開発部MR研究室、[4]福井大学医学部　泌尿器科学講座

【目的】multiple post-labeling delay（PLD：ラベル後待ち時間）撮影を併用したpulsed continuous arterial spin labeling MRI（pcASL）を用いて、動脈到達時間（Arterial transit time：ATT）および動脈到達時間補正腎血流量（ATT-corrected renal blood flow：ATC-RBF）を測定し、その妥当性を腎シンチグラフィーから得られた有効腎血漿流量（Effective renal plasma flow：ERPF）と比較検討し、ATC-RBFの妥当性の評価を目的とした。【方法】14名の男性健常志願者を若年群8名（平均27歳）、高齢群6名（平均64.8歳）に分け、同日にMRIと腎シンチグラフィー（99mTc-MAG3）を撮像した。MRIは3.0Tの臨床機を用い、腎中央から10cm頭側で2.0秒間ラベル印加し、0.5秒、1.0秒、1.5秒のPLDを設定し、冠状断での2D-EPIで10スライス撮影した。バックグランドサプレッションを使用し、呼吸停止は撮像に合わせ行った。腎皮質にROIを設定し、シングルコンパートメントモデルを用いて、ATT及びATC-RBFを算出した。ERPFとの比較評価にはATC-RBFに腎体積補正を加えたATC-cRBFを用いた。【成績】14名中13名で撮像と解析は成功した。不成功例は痩身で画像歪曲が高度であった。若年群の平均ATT 961.33 ± 260.87ms、平均ATC-RBF 157.68 ± 38.37mL/min/100gに対し、高齢群は平均ATT 1227.94 ± 226.51ms、平均ATC-RBF 117.42 ± 24.03mL/min/100gであり、有意に若年群でATTが短く、ATC-RBFが高かった。ATC-cRBFとERPFとの相関は有意に認められた（$P<0.005$、$r=0.47$）。PLDの多点撮影と単点撮影の比較では、PLD 0.5秒と1.0秒の単点では多点撮影と相違はなかったが、PLD 1.5秒ではERPFとの有意相関が消失した。【結論】pcASLを用いたATT及びATC-RBFの算出は正常ボランティアにおいて可能であり、ERPFとの相関も有意に認められた。また、健常群においても年齢によるATTの差が認められ、不適切なPLDの設定では定量性が低下した。この点から、動脈到達時間の差がより複雑な患者群に応用する場合には、多点PLD撮影による動脈到達時間補正が必要と考えられた。

O-1-097　レビー小体型認知症の中脳におけるフラクタル次元解析の有用性；VSRAD advanceによる白質VBMとの相関

○中塚　智也[1]、工藤　秀康[1]、笠井ルミ子[1]、北村　範子[1]、粕谷　秀輔[1]、小田島正幸[1]、榊原　隆次[2]、磯部　公一[1]、稲岡　　努[1]、寺田　一志[1]

[1]東邦大学佐倉病院　放射線科、[2]東邦大学佐倉病院　神経内科

【背景】レビー小体型認知症（DLB）において、いくつかの報告では脳幹に特異的と思われる萎縮を認める。萎縮を評価する方法として、VBM以外にも、自己相似性および形態の複雑さに焦点を当てるフラクタル次元解析が、軽度の形態変化も評価できる手法として注目されている。しかし、これまでMRIを用いた中脳のフラクタル次元解析の報告はない。今回我々は、軽度の中脳萎縮を認めるDLBにおいて、中脳における自己相似性の有無を評価し、中脳のフラクタル次元（FD）とVBMによる白質萎縮値（正のZスコアの平均値）との相関解析を施行した。【方法】認知症に対してMRIを施行された54-86歳の患者群から後方視的にDLB群を無作為に抽出した。3D矢状断T1強調画像をVSRAD advanceにて、SPM8による皮質、白質、CSF spaceの分割とDARTELによる形態変換を行った後、8mm立方の正規分布野で平滑化を行い、中脳白質について、VSRAD advance付属の健常者群（54-86歳）に対する正のZスコアの平均値を求めた。Zスコア1.5未満であった軽度の中脳萎縮を伴う38症例を対象とした。次にImageJを用いて、3D矢状断T1強調画像をAC-PC線に平行な1mm厚の断面に再構成し、右乳頭体から中脳橋移行部までのそれぞれのスライスに対して、box-counting法でFD、決定係数（R^2）を算出した。右乳頭体から4mm尾側のスライスで側頭葉内側と中脳を分離できなかった8症例は除外した。中脳を分離できた30例（男性15例、女性15例、76±6歳）に対して、中脳のFD（右乳頭体より4mm尾側のFD（FD4）、5mm尾側のFD（FD5）、6mm尾側のFD（FD6）、FDの最大値（FDmax）、FDの最小値（FDmin））と、中脳白質の正のZスコアの平均値に対して、相関解析を施行した。【結果】中脳に自己相似性を認めた（R^2=0.997 ± 0.002）。FD4、FD5、FD6、FDmax、FDminと中脳白質の正のZスコアの平均値との相関係数rはそれぞれ、-0.357、0.124、-0.195、-0.622、-0.018であり、FDmaxで最も強い負の相関が見られた。【結論】DLBにおける中脳のFDmaxは、VSRAD advanceを用いた白質VBMの正のZスコアの平均値と中等度の負の相関を示し、フラクタル次元解析は軽度の中脳萎縮の評価に有用であると考えられた。

O-1-098　Real-IR 3D T1-Weighted Black-Blood法を用いたVessel wallイメージングの検討

○森　　美加[1]、小林　邦典[1]、宮崎　　功[2]、大戸眞喜男[2]、木村　徳典[3]、五明　美穂[4]、似鳥　俊明[4]

[1]杏林大学保健学部　診療放射線技術学科、[2]杏林大学医学部付属病院　放射線部、
[3]東芝メディカルシステムズ（株）、[4]杏林大学医学部　放射線医学教室

【背景・目的】近年、脳梗塞の予防の観点から原因となる頸部や脳の主幹動脈を対象としたVessel Wall imaging（VWI）の重要性が高まってきている。血管壁の情報を得るための血流信号の抑制にはpreparationとしてflow saturation（flowSAT）やdouble IR（DIR）を使用した手法が用いられてきたが、信号抑制の精度の向上と、より細い血管でのVWIの必要性から新たな手法が求められていた。最近ではmotion-sensitized-equilibrium（MSDE）などdephaseを併用した3D手法が実用化されたが、モーションアーチファクトや渦電流の影響が問題とされている。今回我々はIRパルスをpreparationとした3DFFEにReal再構成を組み合わせたReal-IR 3D T1-Weighted Black-Blood（Real-IR BB）法の臨床応用への可能性を検討した。【方法】Real-IR BB法はIRパルスによってラベリングされ、画像スラブ内に流入した血液の縦磁化が負の時間（TI）以内であれば、Real再構成を併用することにより血流を黒く描出する方法である。そのため通常の振幅画像でTIのnull pointを用いる方法に比べTIの設定が寛容であることが特徴である。この手法が成立する理想的条件として、(1) スラブ内の血管に縦磁化の反転された血液が充満していること、(2) 次のIRパルスまでにラベリングされた血液が流れ去っていることの2点が必要となる。TIによるT1コントラストの変化を確認するためのファントム実験と、頚動脈分岐部、頭蓋内内頚動脈、椎骨脳底動脈を対象に当院の倫理規定に基づき承認を得られた健常ボランティアによるTIなどのパラメータの検討を行った。MRI装置は東芝製Vantage TitanTM 3Tである。【結果・考察】Real IRによりnulling point以前のTIでは血流信号の抑制が可能であった。しかしスラブ内全域で血流信号を抑制するための (1) (2) の条件を満たすために、対象とする血管ごとに最適条件は異なることが示唆された。この条件下でのTIが画像コントラストに及ぼす変化はT1強調像として許容できる範囲であった。Real-IRを用いたBBはmagnitudeベースの手法に比べTIの設定の自由度が大きくVessel wallイメージング手法として有用であると考えられる。

O-1-099　4D-PC法に基づく脳脊髄液の拍動性動態の時空間相関の可視化

○八ツ代　諭[1]、平山　晃大[2]、松前　光紀[2]、厚見　秀樹[2]、梶原　　直[3]、
アブドゥラ　アフニザンファイザル[4]

[1]東海大学大学院工学研究科　情報理工学専攻、[2]東海大学医学部　脳神経外科、
[3]東海大学医学部付属病院　放射線技術科、
[4]Faculty of Computer Science and Information Systems, Universiti Teknologi Malaysia, Malaysia

【目的】頭蓋内腔における脳脊髄液（CSF）の拍動性の動きを可視化し，その特徴を抽出するために相関時間マップ法ならびに最大相関マップ法を検討した．【方法】健常者ボランティア5名（23～53歳）と水頭症患者ボランティア（74歳）を矢状面で撮像した．各ボランティアの撮像時間は約40分だった．ボランティア実験ではVENCを5～15［cm/s］に設定し，SI（頭尾），RL（左右），AP（背腹）の3方向の速度の時間変化を4D-PC法で求めた．この速度ベクトルの時空間分布の任意の領域内におけるCSFまたは血液の速度波形を参照波形とし，その参照波形とCSFの他の領域における波形が最大の相関を持つ遅延時間（相関時間）を計算し，相関時間ならびに最大相関係数をカラースケールでマップした．相関時間マップでは遅延時間の心周期に対する割合として示した．【結果】水頭症患者の相関時間マップ（左図），相関係数マップ（右図）を示す．両図における黒い四角の範囲におけるCSFのFH方向の速度の平均値を参照波形とした．【考察】本手法により，水頭症患者における参照領域からのCSF動態の伝播を静止画として示すことができた．健常者で頸部クモ膜下腔のCSFに参照領域を設定した場合には，橋前槽における高相関（R＞0.7）の割合は19%であったが，患者における同領域の高相関の割合は2.7%であった．このことは患者におけるCSF動態には位置に依存した大きな違いがあることを示唆するものであった．

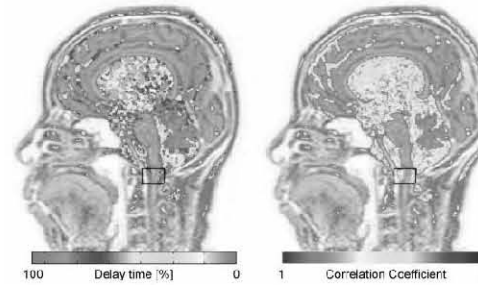

O-1-100　患者体位の違いによる脳萎縮評価の基礎的検討

○岡　　雅大、石川　　剛

砂川市立病院

【目的】早期アルツハイマー型認知症診断支援システム（VSRAD）は、仰臥位かつAC-PC lineが水平となる体位を推奨している。VSRADの解析結果であるZ-scoreは顎の挙上により値が変動する事が報告されているが、体位による影響は報告されていない。体位（頭の傾き）による脳萎縮評価への影響について検討する。【使用機器・方法】MRI：Achieva 1.5T，Coil：SENSE-HEAD coil。本検討の趣旨を説明、同意を得られた50代以上の健常ボランティア5名（当院倫理委員会承認済）を対象に仰臥位、右側臥位、腹臥位にてVSRADの撮像基準を満たしたT1強調画像を撮像した。これらのデータをVSRADで解析し、Z-score、全脳萎縮度の評価を行った。また､体位による脳局所の変動をvb-SEEのExtent scoreを使用し評価した。【結果・考察】Z-score，全脳萎縮度共に仰臥位＜右側臥位＜腹臥位で大きくなる傾向であった。また、vb-SEEでは仰臥位と比較し右側臥位で右半球のExtent scoreが低下、腹臥位で脳幹、小脳のExtent scoreが増大する傾向であった。この事から体位により脳の形状が変化している可能性が考えられた事、その変化は局所で起きている事が観察されたと考えられ、体位により解析値が変動する可能性が示唆された。

O-1-101　頭部の動きと信号収集タイミングによる臨床画像の変化；Multivane法

○五月女康作[1,2]、松本　浩史[1,3]、加藤　義明[4]、松下　　明[1,4]、山海　嘉之[1,5]、松村　　明[6]

[1]筑波大学　サイバニクス研究センター、[2]筑波大学大学院人間総合科学研究科、
[3]千葉大学医学部附属病院　放射線部、[4]亀田総合病院　医療技術部画像診断室、
[5]筑波大学　システム情報系、[6]筑波大学　医学医療系脳神経外科

【背景】MultiVane法（PROPPELAR）は動きに強い代表的な撮像法である。今回我々は，頭部が動くタイミングと信号収集のタイミングによって臨床画像がどのように変化していくか検討した。

【方法】使用装置はPhilips社製Achieva 3T-TX，MultiVane法T2強調画像の主な撮像条件は，TR/TE/slice枚数/blade coverage/turbofactor=4000ms/90ms/1枚/160%/30である。TRの繰り返し回数（Blade数）は25回。TR 25回中，エコー収集時間に頭部を動かす回数を，0, 5, 10, 15, 20, 25回と変えて撮像した。また，TR 25回中のエコー収集時間以外のタイミング（不活時間中）で25回動かした画像を取得し，動き補正の効果と画質を観察した。頭部を動かすタイミングはスクリーンにて呈示した。被験者は1名である。

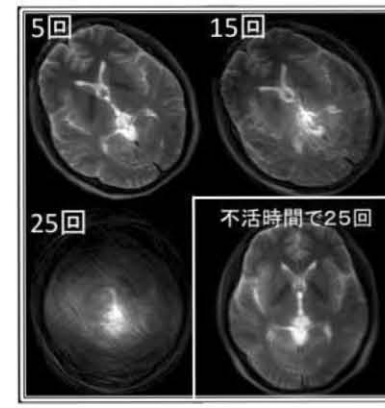

【結果・結語】TR 25回中，エコー収集時に5, 15, 25回動いた画像をそれぞれ示す。画像から徐々に画質が劣化していくことが分かる。またエコー収集以外のタイミングでTR 25回中25回動いたときの画質の劣化は比較的軽度であった。今回，1スライス撮像を試みたことで，動くタイミングとエコー収集タイミングによってMultiVane法の画質は大きく左右されることが分かった。また，頭部が静止した状態で収集されたBLADE数がk-spaceのデータ数に占める割合が重要であった。今後，定量的な動きでの評価やメーカーによる特徴，さらに画質を改善するための撮像条件の工夫を多施設共同研究にて行っていく予定である。

O-1-102　Relationship between cortical thickness and serum cortisol levels in major depressive disorder

○渡邉　啓太[1]、掛田　伸吾[1]、Liu Xiaodan[1]、吉村　玲児[2]、阿部　　修[3]、井手　　智[1]、香月あすか[2]、森谷　淳二[1]、中村　　純[2]、興梠　征典[1]

[1]産業医科大学　放射線科、[2]産業医科大学　精神科、[3]日本大学　放射線科

Background and Objective: In major depressive disorder (MDD) patients, a higher daytime cortisol levels due to a hyperactive hypothalamic-pituitary-adrenal axis have been reported. Our aim was to evaluate the relationship between the cortical thinning and serum cortisol levels during the first depressive episode in drug-naive MDD patients using an automated surface-based morphometry (SBM) method. Materials and Methods: MR imaging data were obtained at a 3T scanner with 3D fast-spoiled gradient recalled acquisition with steady state (3D-FSPGR). Thirty drug-naive patients with MDD and 41 age- and gender-matched healthy subjects (controls) were enrolled. We then used the SBM method (Freesurfer) to generate cortical thickness maps and measured the cortical thickness in each subject. Morning blood samples were drawn from all participants for cortisol measurements. Results: The serum cortisol levels were significantly higher in the MDD patients than in the controls. The MDD patients manifested significant thinning of the left lateral orbitofrontal cortex compared with the controls. There was a significant negative linear correlation between the thickness of the left lateral orbitofrontal cortex and the serum cortisol level in the MDD patients. Conclusion: In the early stage of MDD, the thickness of the lateral orbitofrontal cortex was significantly reduced, and also showed a significant inverse correlation with the serum cortisol level. Since the lateral orbitofrontal cortex contains a high concentration of glucocorticoid receptor, glucocorticoid receptor-mediated neurotoxicity might occur under the high cortisol levels in MDD.

O-1-103　T_1マップを利用したWhite matter attenuated inversion recovery（WAIR）画像検査法の提案

○林　　則夫[1]、茂木　俊一[2]、長瀬　博之[3]、氏田　浩一[4]、小倉　明夫[1]、小倉　敏裕[1]、島田　健裕[5]、対馬　義人[5]

[1]群馬県立県民健康科学大学　診療放射線学部、[2]育生会篠塚病院　放射線科、
[3]前橋赤十字病院　放射線科部、[4]群馬大学医学部附属病院　放射線部、
[5]群馬大学大学院医学系研究科　放射線診断核医学

【目的】Double inversion recovery（DIR）法を用いることで，脳脊髄液と白質を抑制したWhite matter attenuated inversion recovery（WAIR）画像を得ることができる．WAIR画像は，多発性硬化症などにおいて有用性が既に報告されている．しかし，適切なWAIR画像を得るためには，複雑な可変撮像パラメータを最適化する必要がある．本研究ではT_1マップを利用して短時間に簡便に最適化できるWAIR画像検査法の構築を目的とした．【方法】フィリップス社製1.5テスラMRI装置（Ingenia 1.5T）を利用した．本研究では，撮像パラメータを算出するために必要なT_1値を，簡易T_1マップ撮像シーケンスを用いて測定した．次に，T_1マップから測定したT_1値と，繰り返し時間およびエコー時間を初期値として，残りの撮像パラメータを，自作プログラムを用いて最適値を算出した．最後に，算出されたパラメータを用いてWAIR画像を撮像した．評価のために，ボランティア8名のWAIR画像を取得した．WAIR画像は，提案法と先行研究で利用されている撮像パラメータを利用した方法で取得した．得られたWAIR画像について，脳脊髄液と白質および灰白質のコントラストを算出して，Wilcoxon順位和検定を行った．【結果】提案法では，撮像パラメータを変化させた全ての条件において良好なWAIR画像を取得できた．また提案法で得られた画像の灰白質のコントラストは，先行研究の条件で撮像された画像より得られたコントラストより有意に高くなり，白質のコントラストは有意に低くなった（$p < 0.01$）．【考察】DIR法では，WAIR画像のような独特なコントラストの画像を得ることができる．しかし，T_1値は個人差があり，適切に目的組織の信号を抑制することは難しい．本研究では，T_1マップと撮像パラメータ最適化プログラムを利用することで，T_1値の個人差などによる抑制不良を低減できる検査法を構築した．提案法により，従来の信号抑制不良な症例に対しても良好なWAIR画像を取得することができると考える．

O-1-104　大脳白質の男女差の検討

○椎野　顯彦[1]、古賀　恒行[2]、中谷　　仁[1]、谷垣　健二[3]、森川　茂廣[1]

[1]滋賀医科大学分子神経科学研究センター　MR医学総合研究分野、
[2]滋賀医科大学分子神経科学研究センター　神経難病診断学分野、[3]滋賀成人病センター研究所

【目的】大脳白質には男女差があり、男性では半球内、女性では左右半球の連絡が多いと言われている。これには数多くの反論があり結論はない。OASISを用いて大脳白質の形状に男女差があるかVBMを用いて検討した。【方法】OASISのMRIのうち、CDR=0である316例を対象とした。解析はspm8による標準的なVBM法を用い、白質のROI解析にはBAADを利用した。頭蓋内容積（TIV）を男女間で一致させた37pairsはArdekaniらの報告を用いた。【成績】白質の体積はTIVと比例して大きいが、両側前頭葉と前部脳梁、後部帯状回はTIVとの相関が強く、皮質脊髄路、小脳および脳幹の白質は小さかった（$p < 0.05$）。TIV-matched pairにおいては、脳梁面積と体積の男女差はそれぞれz値が2.89、3.12と$p < 0.005$で有意に女性が大きかった。特に、脳梁の膝部と膨大部で顕著であった。左の前頭葉白質（Broca）、両側前頭葉底面、皮質脊髄路は女性、左右側頭葉先端部、後頭葉、小脳、延髄は男性で有意に大きい結果であった。316例において、TIVと年齢を補正した後の男女差の統計結果も同じ結果であった。【結論】女性の脳梁が男性よりも相対的に大きく見えるのは、単に脳の大きさの差を反映しているとの意見が多い。今回の我々の結果は、女性の脳梁が男性よりも大きいのは、脳の大きさに依存しない“性”特有の差であることを示した。特に左右の前頭葉底面を連絡する領域、Brocaの領域において女性の白質が大きい結果であった。

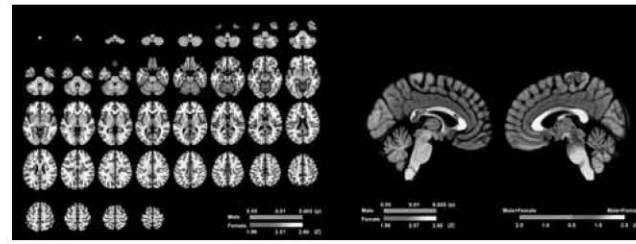

O-1-105　DIR法による脳脊髄液/白質・灰白質抑制画像（WAIR・GAIR）－機種間での至適TIの検討

○茂木　俊一[1,2]、長瀬　博之[3]、林　　則夫[4]、島田　健裕[2]、大森　重宏[5]、相原　芳昭[6]、対馬　義人[2]
[1]篠塚病院　放射線科、[2]群馬大学大学院医学系研究科　放射線診断核医学分野、
[3]前橋赤十字病院　放射線診断科部、[4]群馬県立県民健康科学大学　診療放射線学部、
[5]黒沢病院　脳神経外科、[6]篠塚病院　精神・神経内科

【目的】Double IR（DIR）法を用い、脳脊髄液および白質・灰白質抑制画像（White matter attenuated IR：WAIR、Gray matter attenuated IR：GAIR）を得る目的で、機種間の違いによる至適inversion time（TI）に関する検討を行った。
【方法】MRI装置はPhilips社製MRI装置、装置1：Achieva 1.5T、装置2：Achieva 3.0T、装置3：Ingenia 3.0Tの3機種で比較を行った。DIRシーケンスは、volume-isotropic tse acquisition（VISTA）を併用した3D-turbo spin echo（TSE）シーケンスを用い、TR=5500msにてボランティアでの撮像を行った。real画像から信号強度を測定し、WAIRでは脳脊髄液と白質がnull、GAIRでは脳脊髄液と灰白質がnullになるようなTIを求めた。最初の180度パルスから2回目の180度パルスまでの時間をTI_1、2回目の180度パルスから90度パルスまでの時間をTI_2、最初の180度パルスから90度パルスまでの時間をTI_{1+2}とした。
【結果】各装置の至適TIは、装置1：WAIRでTI_{1+2}=2580ms、TI_2=420ms、GAIRでTI_{1+2}=2970ms、TI_2=670ms、装置2：WAIRでTI_{1+2}=2650ms、TI_2=480ms、GAIRでTI_{1+2}=3120ms、TI_2=750ms、装置3：WAIRでTI_{1+2}=2550ms、TI_2=480ms、GAIRでTI_{1+2}=3050ms、TI_2=750msであった。
【考察】装置間で至適TIに差異が見られた。磁場強度、実効TE、refocusing flip angle等の違いが至適TIに影響すると考えられるが、real imageを用いることで簡便に至適TIを算出できると示唆された。

O-1-106　小児脳における静音3D-T1強調シーケンスT1-PETRAの技術的検討

○村本　安武[1]、佐藤　公彦[1]、草切　孝貴[1]、鈴木　悠一[1]、筑丸　勝人[1]、村田　勝俊[2]、相田　典子[3]
[1]神奈川県立こども医療センター　放射線技術科、[2]シーメンス・ジャパン株式会社、
[3]神奈川県立こども医療センター　放射線科

【目的】3D-T1強調PETRA（WIP）は非常に静かなため小児での使用が望まれるが、髄鞘化が未完成な小児脳では$_{1st}$TIを変えるなど最適化が必要である。小児脳ルーチン撮像でMPRAGEの代替となり得るように最短化を図り、視覚的に許容できた撮像時間4分20秒とした場合の両者の画質の技術的検討を行う。
【方法】MAGNETOM Verio 3T（Siemens）にて32ch頭部コイルを使用し、静音シーケンス追加撮像の同意を得た症例（新生児から15才）で脳実質T1値を測定し最適$_{1st}$TIを考察した。PETRAとMPRAGE（FOV15cm：3分27秒、20, 24cm：3分5秒）の空間分解能を自作チャートで測定、SNRは半卵円中心レベルの白質で測定、音圧は音圧計により検査室内で測定し、各々比較した。
【結果・考察】有所見例を相当数含んではいるがfig.1より脳実質のT1値は髄鞘化に伴う短縮が確認され、$_{1st}$TIは髄鞘化の完成前後で変える必要があると示唆された。fig.2より空間分解能に大きな差は認められず、PETRAの高周波成分に寄与するSpoke数が適切であったと考えられる。SNRはPETRAの方が高い傾向が認められ、PETRAの低周波領域のデータ密度が高いためだと考えられる。音圧はBackground 53.4dB（A）に対しMPRAGEが+34.0dB（A）、PETRAが+4.8dB（A）であった。
【結語】3D-T1強調PETRAの画質は撮像時間4分台としても、空間分解能、SNRともに良好でMPRAGEの代替となり得る。ただし小児脳で良好なコントラストを得るためには適切な$_{1st}$TIの設定が必要である。

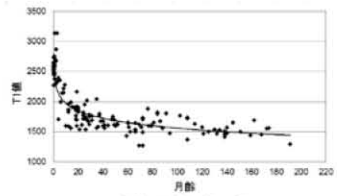

fig.1 月齢に対するT1値の変化

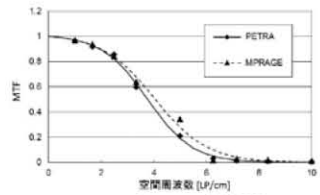

fig.2 PETRAとMPRAGEの空間分解能

O-1-107　小児脳における静音3D-T1強調シーケンス、T1-PETRAの臨床的検討

○相田　典子[1]、野澤久美子[1]、藤井　裕太[1]、野村幸一郎[1]、佐藤　公彦[2]、草切　孝貴[2]、村本　安武[2]、鈴木　悠一[2]、村田　勝俊[3]、Nielsen Matthew[3]

[1]神奈川県立こども医療センター　放射線科、[2]神奈川県立こども医療センター　放射線技術科、[3]シーメンスジャパン

目的：ほとんど撮像音のしないT1強調PETRAの小児脳臨床画像を評価する。症例と方法：保護者から書面で同意を得た小児の鎮静下脳MRI検査を施行後に追加鎮静なしでT1-PETRAを撮像し、当院ルーチンMPRAGE法と比較した。使用機種はSiemens Verio 3TでT1-PETRAシーケンスは技術的検討（別報）により決定、MPRAGEの撮像時間にできるだけ近づけて短縮し4分20秒とした。両画像の評価は、2名の放射線診断専門医が、横断像の側脳室下角レベルで1）側頭葉皮質下2）小脳白質、モンロー孔レベルで3）内包後脚前部4）脳梁膝部5）膨大部6）後頭葉皮質下7）前頭葉皮質下の髄鞘化を、近接する灰白質に対して4点法（0：低信号、1：等信号、2：やや高信号、3：高信号）で評価、ICC法により統計解析した。ガントリーから2.5mで両者の音圧測定を行った。結果：両シーケンス画像的評価可能であったのは56例（生後5日から14才、平均36.6ヶ月、中央値25ヶ月）。一部画像に軽度のmotion artifactを認めるものの、すべて評価に十分な画質（図、新生児例、上段PETRA，下段MPRAGE）が得られ、小脳白質を除いたすべての部位でICC valueはexcellent agreementと判断された（小脳白質では両読影者ともに95％以上でスコア3としたためICCでは判定不能）。平均音圧はBackgroud，53.4dB（A）に対し、MPRAGEが+34.0dB（A）、T1-PETRAは+4.8dB（A）であった。結論：T1-PETRAはMPRAGEに比べ圧倒的に静かで、小児脳評価に十分な画質を提供する。

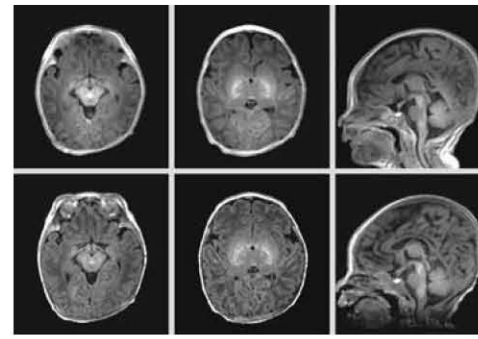

O-1-108　3D-FSE STIR画像による視神経の描出能向上の試み

○原田　邦明[1]、原田太以佑[2]、立花　美紀[1]、平田　洋介[3]、佐々木真理[2]

[1]株式会社日立メディコ　MRIシステム本部、[2]岩手医科大学医歯薬総合研究所　超高磁場MRI診断・病態研究部門、[3]岩手医科大学附属病院　放射線部

【目的】視神経炎などの視神経病変の評価にはSTIR画像が広く用いられている。一般には2D-FSE法による冠状断を撮像するが、部分容積効果のため、視神経管部などにおける小病変の検出能は十分ではない。そこで、3D-FSE法による高分解能STIR画像を取得できれば、視神経病変の診断能が向上すると考え、眼窩領域の3D-FSE STIRの撮像条件の最適化を行うとともに、従来の2D STIRと画質の比較検討を行った。【方法】研究の目的を十分に説明して同意を得た健常ボランティア3名、視神経炎患者1名を対象に、株式会社日立メディコ社製 3 Tesla MRI装置を用いて、冠状断2D-STIR画像と水平断3D-STIR画像を撮像した。4 channel RF shimmingののち、2D-STIRはTR 4500ms，TI 200ms，TE 9.8ms，FOV 200mm，matrix 384x256，thickness 3.5mm，撮像時間2：47で、3D-STIRは冠状断MPR画像における空間分解能を重視して撮像条件の最適化を行い、TR 1500ms，TI 200ms，TE 6ms，FOV 200mm，matrix 256x256，thickness 0.8mm（0.8mm isotropic voxel），撮像時間5：52で撮像した。3D-STIR元画像から2D-STIRと同一断面の冠状断MPR画像を作成し、5スライスにおける視神経の信号（SI-ON）と視神経周囲のCSFの信号（SI-CSF）をそれぞれ計測し、コントラスト比（SI-CSF/SI-ON）を算出した。さらに、視神経の短軸に平行な斜位冠状断MPR画像を作成し、視神経の描出能について視覚的に評価した。【結果】SI-CSF/SI-ONは、2群間において統計学的に良好な一致性を確認した。（r=0.761，級内相関係数）。また、3D-STIRによる視神経短軸像では、視神経を全長にわたって明瞭に描出することができ、視神経中央部に網膜中心静脈と考えられる高信号構造も全例で確認することができた。視神経炎患者では、3D-STIRにおいて視神経の萎縮や異常信号が2D-STIRに比し明瞭に描出されていた。【結論】3D-FSE法によるSTIR画像は、撮像条件の最適化により視神経を高い空間分解能で任意の断面にて観察することが可能であり、視神経の微細病変の検出能向上に寄与することが期待される。

O-1-109　presaturation pulseが画像コントラストに及ぼす影響

○愛多地康雄[1]、小林　正人[2]、塩原　　綾[1]、木藤　善浩[1]、田丸　尚道[1]
[1]信州大学医学部附属病院　放射線部、[2]長野市民病院　診療放射線科

【背景・目的】スピンエコー法による頭部T1強調撮像ではmagnetization transfer（MT）効果やcross-talk効果により白質と灰白質のコントラストが低下することが知られている。これらはマルチスライス撮像による影響が考えられ、特に3.0Tでは非常に顕著となるため撮像時間は延長するが撮像分割数を増やすことなどでその影響を軽減している。今回、マルチスライス撮像と同様な影響を及ぼす他の要因として、動脈の流入信号を抑制するため尾側に付加するpresaturation pulseに着目し、その付加および設定パラメータによる画像コントラストの変化について検討した。【方法】使用装置はシーメンス社製MAGNETOM Trio 3.0T。本実験の趣旨を十分理解し同意が得られたボランティアをpresaturation pulseなし、およびpresaturation pulseの設定パラメータであるThickness（mm）とGap（mm）をそれぞれ変化させマルチスライス撮像した。同一断面における白質と灰白質のコントラストを計測・比較検討し、presaturation pulseの目的である血流信号の抑制効果は視覚的に評価した。【結果】presaturation pulseを付加することにより画像コントラストが低下した。Thicknessは薄いほど、Gapは大きくするほど画像コントラストの低下を最小限にすることができたが、Gapを大きくしすぎた場合には血流信号が抑制されなかった。【結論】MT効果やcross-talk効果により画像コントラストが低下するが、その要因はマルチスライス撮像による影響以外にもpresaturation pulseによる影響があることが示唆された。presaturation pulseを付加したときのパラメータのデフォルト値はこれらの影響が考慮されていないため、設定パラメータを最適にしてその影響を最小限にすることで、撮像時間の延長なども伴わずに比較的良好なコントラストを保持した画像を得ることができる。

O-1-110　Respiration effects on Ultra-short TE（UTE）Pulmonary MR Imaging

○Aiming Lu[1]、宮崎美津恵[1]、梅田　匡朗[2]、油井　正生[2]、神山　久信[3]、大野　良治[4,5]
[1]Toshiba Medical Research Institute、[2]東芝メディカルシステムズ、
[3]神戸大学大学院医学研究科　内科系講座放射線医学分野放射線医学部門、
[4]神戸大学大学院医学研究科　先端生体医用画像研究センター、
[5]神戸大学大学院医学研究科　内科系講座放射線医学分野

【目的】3D Ultra-Short TE（UTE）肺画像における呼吸の影響を検討する。【方法】3D UTEによる肺MRIは、ボランティア4名（3名男性、1名女性、平均年齢64.5 ± 11歳）に対して3T MR装置において呼吸同期併用3DラジアルUTEシーケンスを用いて撮像した。撮像パラメータは、（TR/TE/flip angle：4.0ms/0.096ms/5度，FOV/slab thickness：50cm/32cm，resolution：1 × 1 × 1mm^3，ラジアルライン：38400，セグメント数：128）で呼気相と吸気相にて2回データ収集した。呼吸による3D UTE画像への影響を調べるため、肺血管の分岐部と末梢、気管および気管支の呼気と吸気の画質評価を5-point scaleで放射線科医2名が評価した。呼気と吸気の画像の違いは、Wilcoxon testsを使って評価した。また、肺野をセグメント化し、左上葉、下葉と右上葉、中葉、下葉のSNRを測定した。【結果】肺血管の描出は、（呼気：4.8 ± 0.4，吸気：4.4 ± 0.7，p=0.04）となり呼気のほうが良かった。気管支の評価も、（呼気：4.2 ± 0.7，吸気：3.9 ± 1.0，p=0.36）となり呼気のほうが若干高かったが、著しい違いはなかった。肺野のSNRについても同様の結果であった。呼気の画像の方が若干SNRが高かった。気管や気管支のサイズは若干広く描出されていたが、その違いはボランティアに依存していた。【結語】UTEを使った肺MRIにおいて呼気・吸気の画像ではいずれでも良好な画質を得ることができた。肺血管の画像は呼気のほうが明瞭に描出された。また、気管・気管支においても呼気のほうが若干良好であったが、明確な違いはなかった。

O-1-111　3D UTEを用いた薄層胸部MRIによる肺及び縦隔病変評価能と間質性肺炎評価能に関する薄層CTとの比較検討

○大野　良治[1]、神山　久信[2]、Lu Aiming[3]、油井　正生[4]、宮崎美津恵[3]、吉川　武[1,2]、京谷　勉輔[5]、川光　秀昭[5]、杉村　和朗[2]

[1]神戸大学大学院医学研究科　先端生体医用画像研究センター、
[2]神戸大学大学院医学研究科　内科系講座放射線医学分野、[3]Toshiba Medical Research Institute、
[4]東芝メディカルシステムズ、[5]神戸大学医学部附属病院　放射線部

【目的】超短時間エコー（Ultra-Short TE：以下UTE）を用いた薄層胸部MRIによる肺及び縦隔病変の評価能と間質性肺炎評価能に関する薄層CTとの比較検討。【対象】対象は肺疾患患者であり，全例にMDCTによる薄層CT（TSCT）とUTEを用いた薄層胸部MRI（UTE-MRI）が撮像された32名である。UTE-MRIは呼吸同期3D radial UTE法（TR 4.0ms/TE 96μs，flip angle 5 degree）にて撮像した。そして，両手法において肺区域毎に区域枝から肺末梢にかけての肺血管描出能，区域枝から亜区域枝レベルにかけての気管支描出能，すりガラス影，蜂窩肺，牽引性気管支拡張，粒状影，結節，ブラ，肺気腫の描出能をTSCTおよびUTE-MRIにて5段階で評価した。また，動脈瘤，胸水及び心嚢水，胸膜肥厚，腫瘤，リンパ節腫脹に関しては同様に5段階で患者毎あるいはリンパ節毎で評価した。また，併せて間質性肺炎におけるUIPの可能性に関してATS/ERS/JRS/ALAT statementに沿って3段階で評価した。次いで，上記の肺及び縦隔病変描出能に関して両手法間での一致率をkappa検定およびχ 2検定で評価した。また，UIPの可能性に関する評価においても同様に両手法間での一致率をkappa検定およびχ 2検定で評価した。【結果】縦隔病変に関しては両手法の一致率はalmost perfect（$0.81 < \kappa < 1.00$，$p < 0.0001$）であったが，肺病変に関する両手法の一致率は肺気腫（$\kappa = 0.42$，$p < 0.0001$）を除いてsubstantial或いはalmost perfect（$0.78 < \kappa < 0.94$，$p < 0.0001$）であった。UIPの可能性に関する両手法の一致率に関してはsubstantial（$\kappa = 0.77$，$p < 0.0001$）であった。【結語】UTEを用いた胸部薄層MRIは薄層CTと同様に肺及び縦隔病変を評価することが可能であるとともに，間質性肺炎のUIPの程度を評価することが可能であることが示唆された。

O-1-112　肺結節・腫瘤の同定・良悪性鑑別能に対するComputed High b-Value DWIの有用性の検討

○神山　久信[1]、大野　良治[1]、関　紳一郎[1]、西尾　瑞穂[1]、吉川　　武[1]、松本　純明[1]、油井　正生[2]、上田　　優[3]、京谷　勉輔[3]、山形　　仁[2]、杉村　和朗[1]

[1]神戸大学　放射線科、[2]東芝メディカルシステムズ株式会社、[3]神戸大学付属病院　放射線部

【目的】肺結節・腫瘤の同定能と良悪性鑑別能に対するComputed high b-value diffusion weighted MRI（cDWI）の有用性の検討。【方法】対象は病理学的もしくは2年以上の経過観察にて診断が確定された97症例（男：女＝64：33，平均年齢；69.1歳）、121結節・腫瘤（平均；28.9mm、中央値；24mm、悪性：良性＝97：24）。全例において、1.5T MR装置にて、b値が0、500、1000s/mm^{2}のDWIを撮影し、cDWIとしてソフトウエアーを用いb＝0と500のデータよりb＝1000s/mm^{2}のcDWI（$cDWI_{1000}$）を作成した。結節同定能を評価するために、$cDWI_{1000}$と実際のDWIによりえられた500s/mm^2（$aDWI_{500}$）と1000s/mm^2（$aDWI_{1000}$）における病変同定能を2人の放射線科医の合意により評価した。次に肺病変の良悪性鑑別を評価するために、病変部と脊髄に関心領域を設定しそれらの信号比（lesion to spinal cord ratio；LSR）を計測した。最初に$aDWI_{500}$、$aDWI_{1000}$、$cDWI_{1000}$の結節同定能をMcNemar's testにて比較した。次に肺病変の良悪性鑑別のために、ROC-based positive testを用いてLSRの至適域値を設定し、McNemar's testを用いて良悪性鑑別能を比較した。【成績】$aDWI_{500}$の結節同定能は99.2%で、$aDWI_{1000}$（92.6%）よりも有意に高かったが（$p < 0.05$）、$cDWI_{1000}$（96.7%）とは有意な差は見られなかった（$p < 0.05$）。良悪性鑑別能に関しては、$aDWI_{500}$、$aDWI_{1000}$、$cDWI_{1000}$の間に有意な差は見られなかったが、aDW_{500}I、$aDWI_{1000}$と比較して、$aDWI_{500}$と$cDWI_{1000}$の組み合わせにより有意に上昇した（感度；80.4%、$p < 0.05$、正診率；76.9%、$p < 0.05$）。【結論】Computed high b-value DWIは有用な手法であり、単一b値の$aDWI_{500}$とそれから得られる$cDWI_{1000}$を組み合わせることにより結節同定能・良悪性鑑別能の向上に繋がる。

O-1-113　Fast SE法によるDWIの非小細胞肺癌患者におけるN因子診断能の評価：EPI法によるDWI及びFDG-PET/CTとの対比

○大野　良治[1]、神山　久信[2]、葛西　由守[3]、油井　正生[3]、山形　　仁[3]、吉川　　武[1,2]、京谷　勉輔[4]、川光　秀昭[4]、杉村　和朗[2]

[1]神戸大学大学院医学研究科　先端生体医用画像研究センター、
[2]神戸大学大学院医学研究科　内科系講座放射線医学分野、[3]東芝メディカルシステムズ、
[4]神戸大学医学部附属病院　放射線部

【目的】Fast Spin-Echo（FSE）法によるDWIによる非小細胞肺癌（NSCLC）患者のN因子に関してEPI法によるDWI及びPET/CTとの診断能の対比検討。【対象】対象は66名のNSCLC患者であり，3T MR装置にてFSE法によるDWI（以下FSE-DWI），EPI法によるDWI（以下EPI-DWI）を撮像するとともに，FDG-PET/CTを撮像し，外科的生検や治療，病理検査及び経過観察を行った。各DWIにおいてはb値を300sec/mm^{2}に設定した。次いで，各手法におけるリンパ節転移を視覚評価にて5段階で評価した。また，各手法のリンパ節転移診断能を評価するために，ROC解析を行うとともに，診断能をMcNemar検定にて評価した。また，各手法によるN因子診断能に関して病理学的N因子と比較し，McNemar検定にて比較検討した。【結果】ROC解析においてFSE-DWI（Az=0.89）はEPI-DWI（Az=0.77，p＜0.0001）およびPET/CT（Az=0.83，p=0.03）に比して有意に高かった。また，リンパ節転移診断能において感度（Sensitivity：以下SE）及び正診率（Accuracy：以下AC）においてFSE-DWI（SE：80.0%，AC：95.3%）はEPI-DWI（SE：56.0%，p＜0.0001；AC：91.5%，p＜0.0001）及びPET/CT（SE：72.0%，p＜0.0001；AC：94.0%，p＜0.0001）に比して有意に高かった。一方，N因子診断能においてFSE-DWIは感度（96.9%）及び正診率（95.3%）においてEPI-DWI（SE：75.0%，p=0.02；AC：86.0%，p=0.03）及びPET/CT（SE：75.0%，p=0.02；AC：86.0%，p=0.03）に比して有意に高かった。【結語】NSCLC患者におけるN因子診断においてFSE-DWIはEPI-DWIやPET/CTに比して有用であることが示唆された。

O-1-114　外側半規管形成異常例における前庭内リンパ腔の大きさの検討

○長縄　慎二[1]、川井　　恒[1]、曾根三千彦[2]、池田　　充[3]

[1]名古屋大学医学部　放射線科、[2]名古屋大学医学部　耳鼻咽喉科、[3]名古屋大学医学部　保健学科

【目的】内耳奇形のうち、外側半規管低形成、無形成は最もよくみられる。しかし、この病態における前庭内リンパの大きさはよく知られていない。今回の目的は、外側半規管低形成、無形成例において、前庭内リンパ腔の前庭全リンパ腔に対する割合を測定し、同様の症状を持つものの、外側半規管形成異常のない例をコントロールとして比較することである。【対象と方法】当院で内リンパ水腫評価目的に撮像された1100例のMR画像から外側半規管無形成群7耳、低形成群8耳（両側異常例4例、片側異常例7例、年齢20-83才）を抽出した。コントロール群は同時期に内リンパ水腫評価を受けたうち上記年齢範囲の13名26耳をランダムに抽出した。異常例2例で鼓室内Gd注入24時間後に、ほか全例では、通常量Gd静注4時間後に撮像。外側半規管の中心骨島最大面積が軸位断で7mm^{2}より小さいものを形成異常とし、骨島が確認できないもの（0mm^2）を無形成、7mm^{2}より小さいが、わずかでも確認できるものは低形成とした。軸位断の水強調画像上で、外側半規管と前庭を囲む最大ROIから中心骨島面積を引いたものを前庭全面積（TLA）とした。無形成群では、拡張し外側半規管と一体となった部分をTLAとした。内リンパ腔は3D-FLAIRかHYDROPS2画像でGd造影剤の移行がみられない低信号領域とし､その面積を内リンパ面積（ELA）とした。%EL=ELA/TLAx100とした。%ELと中心島面積、蝸牛内リンパ水腫の程度（なし、軽度、著明），聴力レベル（dB），回転性めまい発作の有無の関係を有意レベル5%で検討した。【結果】平均%ELは無形成群76.7%，低形成群50.0%，コントロール群27.8%で3群の%ELに有意差があり、中心島面積と%ELに間に比較的強い負の相関があった（r=-0.767）。3群間に聴力、蝸牛水腫の程度、めまいの有無に有意差はなかった。【結論】外側半規管形成異常例では、症状によらず、%ELがコントロール群よりも大きいことが示唆された。現在用いられている前庭の内リンパ水腫判定基準（著明な内リンパ水腫は%EL 50%以上）は、外側半規管形成異常例では、適切ではないと考えられた。

O-1-115　通常量Gd静注による内リンパ腔体積測定：撮影時間18分と8分の2種のプロトコルの比較

○大橋　俊夫[1]、加納　麻衣[1]、篠畑　隆一[1]、片桐　稔雄[1]、久野佳也夫[2]、長縄　慎二[3]
[1]総合上飯田第一病院　放射線科、[2]総合上飯田第一病院　耳鼻科、
[3]名古屋大学医学部附属病院　放射線科

【目的】メニエール病など、多くの内耳疾患において、膜迷路の内リンパ水腫を診断することは極めて重要である。これを評価するために、MR画像において、通常量Gd静注による内リンパ腔を可視化する手法が提案されている。汎用性が高く、軽易な手法であるが、長時間に及ぶ撮影と微細な構造を対象にする特性上、時として体動によるアーチファクトを経験する。
今回の目的は、撮影時間短縮のために加算回数（信号雑音比）を減らしても、内リンパ腔の評価に耐えうる画像が得られるのか検討することである。
【方法】対象は内リンパ水腫が疑われた10例。通常量Gd静注4時間後に次の2種類の画像を撮影した。
T2 weighted 3D-turbo spin echo（SPACE）：MR cisternography（MRC）．TR/TE = 4400/544ms。
SPACE FLAIR：positive perilymph image（PPI）．TR/TE = 9000/544ms，TI 2250ms。
このうちPPIの加算回数を変化させて画像を評価した。いずれもスライス厚は1mm、FOVは196 × 165mmである。使用装置は3T MRI（MAGNETOM Skyra 3.0T，SIEMENS）、32ch phased array head coil。
得られた画像を（PPI − 0.04 × MRC）= HYDROPS2，（HYDROPS2 × MRC）= HYDROPS2-Mi2と処理した。定量評価としてMRC上すべてのスライスにおいて蝸牛と前庭にそれぞれROIを作成し、これを内リンパ腔、外リンパ腔を合わせた全体のリンパ腔として、その体積を求めた。次に同じROIをHYDROPS2-Mi2にペーストし、ROI内の負の信号値が内リンパ腔を示すものとみなして内リンパ腔の体積を求めた。PPIの加算回数を4から1.4に減らしたとき、すなわちMRCとの合計撮影時間を18分から8分へ短縮させたときのリンパ腔全体に対する内リンパ腔の体積比の変化を評価した。
【結果】撮影時間が18分と8分の2種のプロトコル間において、全リンパ腔に対する内リンパ腔の体積比は蝸牛、前庭の両者ともに強い相関がみられた。（蝸牛：r = 0.957、前庭：r = 0.972）
【結論】内リンパ腔の評価において加算回数を減らすことで撮影時間を短縮できる可能性が示唆された。

O-1-116　FLAIR IRパルス印加厚の検討

○平島　裕之
福岡大学筑紫病院　放射線部

【背景】FLAIRが発表された当初、拍動流によるIRパルスを受けていないCSFのスライス内流入によるアーチファクトが問題となっていた。1995年、FLAIRのパラメータ適正化作業中に2-package（2-p）で撮像するとアーチファクトの抑制効果があることを発見した。2-pではIRパルスの厚みがスライス幅の2倍になるよう設計されていることがわかった。2-package FLAIR法によるCSFの信号及びアーチファクトの抑制（JSMRM 1996）IRパルスの印加厚はスライスの2倍までであり、アーチファクトはまだ残っていた。3倍以上のIRパルスの印加厚が必要と考え、PHILIPSオランダ本社にIRパルスの印加厚がpackage倍になるようにリクエスト。その後IRパルスの印加厚をpackage倍に、つまり3倍以上にすることが可能になったMulti-package FLAIR法によるCSFの信号及びアーチファクトの抑制（JSMRM 1997）3-pが2-pより抑制効果が高いが、撮像時間が長くなるので、ルーチンでは使いにくい。【目的】今回3-p以上が使用できる環境にあると判断。最新の装置でIRパルスの印加厚はスライスの何倍がいいか、つまりどのpackage数が適当であるかを再検証した。【方法】1～5-packageの横断像FLAIRをボランティアにて撮像し、内耳レベルと三叉神経レベルの橋前槽の信号強度を測定、比較評価する。パラメータは出来る限り同じにし、撮像時間は2分程度とした。最適なTIは計算式にて求めた。【使用装置】Ingenia 3.0T R 4.1.3（PHILIPS）dS Torso coil（8 channel）【結果・考察】今まではスライス厚の2倍のIRパルスの印加厚を使用した2-pが使用されてきたが、Parallel Technology（SENSE）、多チャンネルCoil、Digital Technologyなどの技術革新により2-pと同じ撮像時間でよりCSFのアーチファクト抑制効果の高い3-p FLAIRがルーチンで可能な時代になっている。3-package FLAIRが推奨される。

O-1-117　高速パラレルイメージング（CAIPIRINHA）を併用した高速3D GRE法における撮像時間短縮の検討

○高橋　順士[1]、斎藤　　聡[2]、辻　　良憲[1]、林　　達也[1]、福澤　　圭[1]、平本真理子[1]、
多賀谷菜穂美[1]

[1]国家公務員共済組合連合会虎の門病院　放射線部、
[2]国家公務員共済組合連合会虎の門病院　肝臓センター

［目的］パラレルイメージングは、空間分解能を保持したまま撮影時間を短縮する手法の一つである。トレードオフとしてSNRの低下やAcceleration factorを高く設定するとアーチファクトが出現する欠点がある。Controlled aliasing in parallel imaging results in higher acceleration（CAIPIRINHA）は、3D GRE（VIBE）法においてスライスエンコード方向のサンプリングシフトを行うことで、これらの問題を解決する手法である。今回、我々は、Gd-EOB-DTPAを用いたDynamic検査において撮像時間を短縮するため、CAIPIRINHAを併用した高速3D GRE法と従来法との画質と撮像時間短縮の関係について検討した。［方法］使用装置は、Siemens社製Magnetom Avant 1.5Tを使用した。基本撮像条件は、TR/TE：3.98/1.5ms、FA：12°、FOV：350mm×262mm、Matrix：320×192、Slab：72mm、Spatial resolution：1.1mm×1.8mm×2.5mm、Scan plane：Axial、Fat saturation：Q-fatとした。Acceleration factor：2.0, 3.0, 4.0として従来法のGRAPPA法とCAIPIRINHA法でPhantomを撮像し、差分法にてSNRを算出し、Phantom画像からアーチファクトの出現について比較した。Phantomの結果より、SNRとアーチファクトの関係から最適な条件で撮像時間短縮を行い、臨床応用を行なった。［結果］Acceleration factor：2.0, 3.0, 4.0とすると撮像時間は、20秒、15秒、12秒と短縮することが可能となった。しかし、従来法のGRAPPA法では、Acceleration factor：3.0と4.0では、g-factorの増加による画像中央部にアーチファクトが出現し、CAIPIRINHA法では、アーチファクトが改善した。［まとめ］CAIPIRINHA法を併用した高速3D GRE法は、Gd-EOB-DTPAを用いたDynamic検査においてAcceleration factorとreference linesを調整することで15秒の呼吸停止下で行えるようになり、有用であった。

O-1-118　3D-g-factor mapを用いたCAIPIRINHAの最適化

○佐川　　肇[1]、藤原　康博[1]、松下　達彦[1]、長尾　泰輔[1]、村田　勝俊[2]、中川　政幸[1]、岡田　知久[3]、
東村　享治[1]

[1]京都大学医学部附属病院　放射線部、[2]シーメンス・ジャパン株式会社、
[3]京都大学医学部附属病院　放射線診断科

【目的】Controlled Aliasing in Parallel Imaging Results IN Higher Acceleration（CAIPIRINHA）は3Dシーケンスにおける新しい2D-Parallel Imaging（PI）技術であり、スライスエンコード方向にサンプリングシフトを行うことで従来の手法に比べエリアシングアーチファクトが低減され、より高いReduction factorの使用が可能となる。しかしながら、CAIPIRINHAの面内における画像特性に関する報告はされているが、スライスエンコード方向の報告は少ない。今回は自作ファントムを撮像し、3D-g-factor mapを作成してスライス方向を含めたCAIPIRINHAの画質を評価する。【方法】装置はSIEMENS社製MAGNETOM Skyra、受信コイルはBody Matrixコイル、Spineコイルを使用した。腹部の撮像領域を想定した大きさのファントム（PVA+Gd-DTPA）を作成し、Reduction factor 2、3、4、6においてフェイズ方向とスライス方向のPAT-factorの組み合わせ、およびCAIPIRINHAのサンプリングシフト量Δを変化させて30回の連続撮像を行い、voxel-by-voxelで3D-SNR mapを作成した。その後、g-factor=SNR_{full}/（SNR_{PI}×$\sqrt{}$Reduction factor）の式よりそれぞれ3D-g-factor mapを作成した。3D-g-factor mapのMPR画像による視覚評価、および算出されたg-factorを用いてスライス方向も含めた比較を行った。【結果】スライス方向のPAT-factorが3以上になると、CAIPIRINHAを使用しない場合（Δ=0）ではg-factorが非常に大きくなったが、CAIPIRINHAを用いることで画質が大きく改善した。今回の実験で得られた各Reduction factorのフェイズ×スライスのPAT-factorの組み合わせ、Δの最適値はReduction factor 2では1×2 Δ1、Reduction factor 3では1×3 Δ1、Reduction factor 4では2×2 Δ1、Reduction factor 6では3×2 Δ1となった。【結論】g-factorはコイルの感度や位置によって変化するため、コイルの使用条件下ごとに最適化する必要があり、g-factor mapを利用することで最適化できる。

O-1-119　体幹部におけるラジアルスキャン（RADAR）併用呼吸同期法を用いた撮像法の検討

○西村　祥循、高橋　　徹、黒瀬　厚成、蔵牟田　治、市川　太郎
日本医科大学武蔵小杉病院　放射線科

【目的】これまで体幹部における撮像には主に呼吸停止法と呼吸同期法が用いられてきた。しかし、一定時間の呼吸停止ができない被検者は呼吸同期法を用いるほかなくなる。更に、呼吸が一定でない被検者は、モーションアーチファクトを引き起こす原因となり良好な画像が得られず、診断の妨げになることが多かった。そこで当院では、回転状にk-spaceデータ収集を行うラジアルスキャンRADAR（radial acquisition regime）を呼吸同期法と併用することによりモーションアーチファクトを低減できるのではないかと検討を行った。また、ラジアルスキャンは、画像のコントラストに影響するk-spaceの中心付近の低周波成分は密に、解像度に影響する周囲の高周波成分は疎にデータを収集する。そのため通常の収集法と同様の解像度を得るためには位相マトリックス数を増やすしかなく、撮像時間の延長につながる。そこで、パラレルイメージング：RAPID（Rapid Acquisition through a Parallel Imaging Design）を併用することで解像度を保ち、撮像時間を短縮することができると考え併せて検討を行った。
【方法】日立メディコ社製 1.5T MRI装置 ECHELON OVALを使用し、承諾を得たボランティアに腹部T2WI，T2WI脂肪抑制を横断像にて撮像し、呼吸同期法、RADAR呼吸同期併用法を比較した。またRADARにパラレルイメージング（RAPID）を併用したものも比較、検討を行った。
【結果】RADARと呼吸同期を併用することにより、呼吸不停止や呼吸同期不良に伴うモーションアーチファクトを低減することができ、良好な画像が得られた。通常、RADARを使用することで撮像時間の延長が懸念されるが、パラレルイメージング（RAPID）とも併用することにより通常の呼吸同期法と同等の撮像時間に短縮することも可能であった。
【結論】今回検討した撮像条件を実際の臨床にも使用して、診断に有用な画像も得られている。今後、RADARと横隔膜同期との併用や自由呼吸下での撮像も検討の余地があると考えている。

O-1-120　PROPELLER法における折り返しアーチファクトの基礎的検討

○加藤　広士、阿比留健太郎、三坂　恭一
国家公務員共済組合連合会新別府病院　放射線科

［背景及び目的］PROPELLER法は従来のFast Spin Echo法と比較するとmotion artifactを抑制し動きのある部位には非常に有効な撮影シーケンスである。しかし水平断と比較すると冠状断、矢状断では体軸方向の折り返しアーチファクトを抑制するためにOver samplingをする必要がある。しかしOver samplingによりBladeの幅が狭くなりsampling時間の延長など動きに対する補正効果が低下することが予測される今回我々はBlade幅が折り返しアーチファクトに与える影響を検討した。［対象・研究方法］1）ファントム実験にてOver samplingを1.0, 1.25, 1.5, 2.0, 2.5と変化させ折り返しアーチファクトに与える影響を検討した。2）ファントム実験にてARCの有無により折り返しアーチファクトの違いを比較した。3）ファントム実験にてETLを12, 24, 36, 48, 60と変化させ折り返しアーチファクトに与える影響を検討した。［結果］1）Over sampling 1.0で最も強く折り返しアーチファクトが出現し、Over samplingが増加するにつれストリーク状のアーチファクトの出現する間隔が狭くなった2）ARC無しに比べARC有りではストリーク状のアーチファクトの出現する間隔が広くなった。3）ETLが増加するにつれてストリーク状のアーチファクトの出現する間隔が狭くなった。［考察］PROPELLER法ではk-spaceの高周波成分、低周波成分における充填率の違いが折り返しアーチファクトに影響すると考えられる。よって折り返しの対象物自体が持っている周波数成分により折り返しアーチファクトも変わる可能性が高く人体での検討が必要である。［結論］PROPELLER法における折り返しアーチファクトとBlade幅との関係を把握でき、冠状断、矢状断における画質を改善の可能性が示唆された。

O-1-121　腰椎椎間板のglycosaminoglycan CESTにおける飽和パルスの印加時間が及ぼす影響

○和田　達弘[1]、栂尾　　理[2]、徳永　千晶[1]、小林　幸次[1]

[1]九州大学病院　医療技術部放射線部門、[2]九州大学大学院医学研究院　臨床放射線科学分野

【背景】Glycosaminoglycan chemical exchange saturation transfer（gagCEST）法は，グリコサミノグリカンに含まれるヒドロキシ基のプロトンのCEST効果を利用する方法で，軟骨変性の定量的評価法として期待されている．CEST効果は飽和パルスの印加時間に依存するが，gagCEST効果についての報告はない．【目的】飽和パルスの印加時間が腰椎椎間板のgagCEST効果に及ぼす影響について検討する．【方法】評価対象は当院倫理審査委員会の承認を受け，同意の得られたボランティア11名（年齢31.5 ± 6.0歳；男性10名，女性1名）で，各腰椎（Lumbar）椎間板の，L2/L3，L3/L4，L4/L5およびL5/S1の合計36椎間板とした．MR装置はPhilips社製Achieva 3.0T TX，CoilはTorso cardiac 32ch coil（posteriorのみ）を使用した．T2強調画像，B0 mapおよび飽和パルスを-3.0 ～ +3.0ppmまで0.25ppm刻みで照射した画像をSagittalで撮像した．また，飽和パルスの印加時間は0.5，1.0，2.0secと変化した．得られた画像にB0補正を行い，Z-spectrumおよびMagnetization ratio asymmetry（MTRasym）を求め，MTRasymの0.5 ～ 1.5ppmの平均をCEST効果とした．また，T2強調画像から椎間板変性の程度をPfirrmann grade1 ～ 5に分類した．飽和パルスの印加時間によるCEST効果の変化およびCEST効果とPfirmann gradeとの相関をSpearmanの順位相関係数を用いて評価した．【結果】飽和パルスの各印加時間においてPfirmann gradeの増加に伴いCEST効果は減少した．CEST効果は，grade1において1.0と2.0secの間に有意差を認め（$p < 0.05$），grade2においては0.5と1.0sec（$p < 0.01$），1.0と2.0sec（$p < 0.05$）の間に有意差を認めた．また，grade3，4および5においては飽和パルスの印加時間によりCEST効果に変化が見られたが，有意差はなかった．Pfirrmann gradeとの相関は，印加時間0.5，1.0，2.0secの順にr=-0.60，-0.74，-0.63（全て$p < 0.0001$）となり，1.0secで最も負の相関が大きくなった．【結論】gagCESTにおいて飽和パルスの印加時間によりMTRasymのピークおよびCEST効果が変化した．今回の条件においては飽和パルスの印加時間は1.0secが最適であると考えられる．

O-1-122　CESTイメージングによる腰椎椎間板内グリコサミノグリカンの定量的評価：T1-rhoとの比較

○栂尾　　理[1]、樋渡　昭雄[1]、和田　達弘[2]、山下　孝二[1]、菊地　一史[1]、徳永　千晶[2]、鈴木由里子[3]、本田　　浩[1]

[1]九州大学大学院医学研究院　臨床放射線科学分野、[2]九州大学病院　医療技術部放射線部門、[3]フィリップスエレクトロニクスジャパン

目的：Glycosaminoglycan CEST（gagCEST）法は軟骨組織に含まれるグリコサミノグリカンのOH基を対象とした内因性CESTイメージング法である。臨床応用に関する報告はほとんどなく、その定量性は確立されていない。本研究の目的は腰椎椎間板変性の評価における同法の有用性をT1-rho測定と比較することで検討することである。対象と方法：9人のボランティア（年齢32.7 ± 5.9歳；男性8人、女性1人）の計36椎間板を対象とした。MRI装置は臨床用3T（Achieva 3.0 TX，Philips）、RF受信には32-ch cardiac torso coilを用いた。撮像断面はL2/3，L3/4，L4/5，L5/S1椎間板を含む矢状断とした。gagCEST法における飽和パルスにはパラレルトランスミッション法を用い、持続時間1.0秒、強度0.8μTに設定し、-3ppmから+3ppmまでを0.25ppm毎に計25個の周波数にて撮像した。画像化には2D TSE法（TR/TE=5s/6ms，FOV=230 × 230mm，resolution=1.8 × 1.8 × 5mm，DRIVE法）を用いた。B0不均一性補正のため、B0マップを2D GE（dual echo，ΔTE=10ms）で撮像した。MTR asymmetryの0.5-1.5ppmでの平均値をgagCEST値とした。T1-rhoマップは3D GE法を5個のspin-lock時間（1, 25, 50, 75, 90ms）にて撮像することで作成した。各椎間板の髄核に関心領域を設定し、gagCESTおよびT1-rho値を測定した。またT2強調矢状断像も撮像し、各椎間板のPfirrmann分類も行った。結果：Pfirrmann分類Grade 1, 2, 3, 4, 5の椎間板の数はそれぞれ13, 13, 1, 7, 2個であった。GagCEST値はT1-rhoと有意な相関（r=0.63，P＜0.0001）を示した。gagCEST値（r=-0.76，P＜0.0001）およびT1-rho値（r=-0.65，P＜0.0001）ともにPfirrmann分類と有意に相関し、変性の強い椎間板ほど低いgagCEST値およびT1-rho値を示した.結論：GagCEST法は椎間板変性の定量的画像法として有用と考えられた.

O-1-123　温度感受性リポソームを用いたCEST MRI用プローブによる化学シフトの制御に関する検討

○丸山　修紀、木村　敦臣、上田　淳平、齋藤　茂芳、村瀬　研也
大阪大学大学院医学系研究科　保健学専攻

【背景・目的】化学交換飽和移動（Chemical Exchange Saturation Transfer：CEST）を利用した核磁気共鳴撮像法（CEST MRI）はプロトン供与体のプロトンとバルク水のプロトンとの化学交換を利用して、画像化する分子イメージング手法である。またリポソームにCEST試薬を封入するlipoCESTでは、リポソーム内外の水のプロトンの化学交換により高感度化が可能である。さらに温度感受性リポソームを利用することで、温度感受性CEST MRI用プローブの開発が可能である。そこで、本研究では常磁性ランタノイド金属を用いたCEST試薬を温度感受性リポソーム内に封入して、温度感受性MRI用プローブとしての有効性の確認及び透析外液の浸透圧を変化させることによる化学シフトの制御を目的とした。【実験方法】温度感受性リポソームは、DPPCとBrij78を用いて作製した。またCEST試薬には常磁性ランタノイド金属のジスプロシウム（Dy）、テルビウム（Tb）、ツリウム（Tm）のそれぞれにキレート剤のDOTAを結合したものを用いた。実験1：DPPCとBrij78を15：85のモル比で作製した温度感受性リポソームに80mMのCEST試薬を封入して、内液と等張なNaCl溶液で透析した後、温度を34, 36, 38, 40, 42℃に変化させてNMR測定を行った。実験2：DPPCとBrij78を10：90のモル比で作製した温度感受性リポソームに20mMのCEST試薬を封入して、NaCl溶液の浸透圧を等張，300, 600, 900, 1200mOsMに変化させて透析した後、NMR測定を行った。【結果】実験1：バルク水のピークとは別にリポソーム内のCEST試薬によるピークが確認された。Dy-DOTAは約－2.0ppm、Tb-DOTAは約－1.2ppm、Tm-DOTAは約1.0ppmシフトした。また、温度を上げていくと約42℃でそれらのピークは消失した。実験2：Dy-DOTAとTb-DOTAはシフト方向が変化し、シフト量は浸透圧の上昇に伴って増加した。また、Tm-DOTAではシフト方向は変わらないままシフト量は増加した。【結論】温度感受性CEST MRI用プローブとしての有効性を確認し、透析外液の浸透圧を変化させることによる化学シフトの制御の可能性が示唆された。

O-1-124　MT効果の非対称性によるCASL法推定値の変化を利用したラット虚血領域の評価

○中村　和浩、河村　純子、近藤　　靖、豊嶋　英仁、宮田　　元、木下　俊文
秋田県立脳血管研究センター

【目的】磁気移動（MT）効果の非対称性のため持続的動脈飽和ラベル（CASL）法では、頸部勾配磁場の極性を変化させた場合、算出される脳血流量（CBF）の値が異なることが知られている。このMT効果は頸部に小さい反転コイルを置く2コイル法でも観察される。MT効果の非対称性はRFコイルや勾配磁場コイルの磁場不均一性に依存している部分もあるが、内因性の化合物による化学交換飽和移動（CEST）によっても変化しうる。そこで、脳虚血再灌流モデルラットを対象に、MT効果の非対称性によるCASL法推定値の変化がADCやT2、T1値と関係があるかどうかを調べた。【方法】38匹のSDラットについて、60分の過渡的脳虚血を左中大脳動脈に作成し、24時間後の時点で動物用4.7TMRI装置を用いて測定をおこなった。MRI計測はスピンエコー法によるT2強調画像、拡散強調画像、LookLocker法によるT1画像を取得したのち、ラベル用コイル（Rapid Biomedical，Germany）を用いてCASLの計測をおこなった。CASL計測は頸部勾配磁場1G/cm（Plus Gradient）を加えたときに、頸部コイルの位置にあたる高周波を頸部コイルに加えて測定した画像を$Mlabel^{+}$、測定面と対称な位置の周波数を頸部コイルに加えて測定した画像を$Mref^{+}$とした。同様に頸部勾配磁場-1G/cmを加えて、測定した画像を$Mlabel^{-}$，Mrefとした。非対称性比は（$Mref^{+}$-$Mlabel^{+}$）/（Mref-$Mlabel^{-}$）で求めた。【結果・考察】正負両極性の頸部勾配磁場を加えて脳血流量を測定した結果では、MT効果の非対称性のため、負の勾配磁場にくらべ、正の勾配磁場を加えた方が、脳血流量が小さく算出された。非対称性比は虚血側で1に近く、健常側で小さい値を示した。非対称性比はADC、T2、T1、CBF値と相関を認めた。このことは、被対称性比が磁場の不均一性だけではなく、虚血領域におけるCESTの変化等、生化学的な変化に関係しているものと考えられる。

O-1-125　ハイブリッド型PET/MRの現状と将来展望 －当施設の初期経験をもとに－

○渡邊　祐司[1]、亀井僚太郎[2]、鷺山　幸二[2]、馬場　眞吾[2]、磯田　拓郎[2]、栂尾　　理[2]、長尾　充展[1]、
川波　　哲[1]、西江　昭弘[2]、高山　幸久[3]、武村　　濃[4]、新山　大樹[4]、本田　　浩[2]

[1]九州大学大学院医学研究院　分子イメージング・診断学講座、
[2]九州大学大学院医学研究院　臨床放射線科学分野、
[3]九州大学大学院医学研究院　放射線医療情報・ネットワーク講座、
[4]株式会社フィリップスエレクトロニクスジャパン　ヘルスケア事業部

ハイブリッド型PET/MR装置はPETの機能画像、MRのコントラスト画像を同時に取得できる新しい画像診断装置であり、一体型（Simultaneous）と並列型（Sequential）に大別される。欧米では2011年より実用化され、約30台が稼動している。演者らの施設では並列型PET/MR装置を本邦で初めて導入し、本年度より基礎的な検討を開始し、続いて臨床への応用を試みている。

PET/CTは、空間解像度に劣るが代謝情報を得られるPETと、組織コントラストに劣るが解剖学的情報を短時間で得られるCTを相補的に組み合わせることで、広く普及した。一方、PET/MRは、PET/CTと比べて撮像時間が長いが、格段に優れた組織コントラストの画像情報が得られるため、PET/CTが苦手としていた脳、肝臓、腎臓や前立腺などでの診断能向上が期待される。PET/MRで用いるMRシークエンスは全身撮像ではT2強調像を基本とし、局所撮像では疾患やPET所見から部位に応じてmDixon T1強調像、脂肪抑制T2強調像、heavy T2強調像や拡散強調像などを組み合わせる。局所の評価には拡散能（DWI）に加え、血流（MRA、ASL）、構成分子（MRS、CEST）など解剖学的構造にとどまらない多くの分子情報が期待されるが、半面生じる時間的な制約をも十分に理解する必要がある。本演題では撮像プロトコル、MRコイル選択、シークエンス、PET吸収補正、核種選択などに分け、PET/MRの初期経験と問題解決への試み、臨床応用への展望を示す。

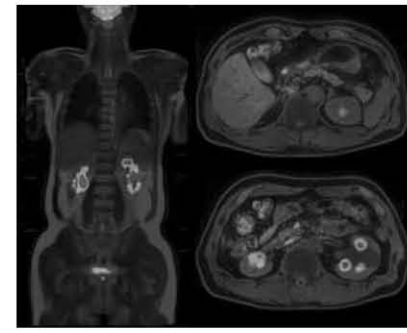

O-1-126　ハイブリッド型PET/MRにおけるMR吸収補正マップに関する検討

○鷺山　幸二[1]、渡邊　祐司[2]、亀井僚太郎[1]、馬場　眞吾[1]、磯田　拓郎[1]、栂尾　　理[1]、長尾　充展[2]、
川波　　哲[2]、西江　昭弘[1]、高山　幸久[3]、武村　　濃[4]、新山　大樹[4]、本田　　浩[1]

[1]九州大学大学院医学研究院　臨床放射線科学分野、
[2]九州大学大学院医学研究院　分子イメージング・診断学講座、
[3]九州大学大学院医学研究院　放射線医療情報・ネットワーク講座、
[4]株式会社フィリップスエレクトロニクスジャパン　ヘルスケア事業部

【背景・目的】PET/CTではCT画像に基づき511keV-γ線の吸収補正を行うのに対し、PET/MRでは吸収補正用MR（以下atMR）を撮像し、各ボクセルをそれぞれ一定の吸収係数を有する空気、肺野、軟部組織へ区分して吸収補正マップ（以下MR-map）を作成して補正を行う。この際、区分が不正確であれば、SUV値の過小評価・過大評価や、偽病変が出現するなどの問題をきたすことがある。我々はMR-mapに使う全身MR撮像条件の最適化を試みた。【方法】ハイブリッド型PET/MR（Philips社製 Ingenuity TF PET/MR）装置を用い、5名の健常ボランティアを撮像した。初期設定のatMRシークエンス（3D Fast-Field-Echo法）を元に強調コントラスト、TE、位相エンコード方向、k-space充填方法、voxel size、加算回数を変化させ計6種類のシークエンスを作成した。撮像法の再現性を検討するため、各対象につき3回ずつ撮像しそれぞれのMR-mapを作成した。得られたatMR、MR-mapについて、区分の精度、アーチファクトや偽病変の有無とそれらの再現性を評価した。【結果】区分の精度とアーチファクトや偽病変の頻度の観点からはTurbo-Field-Echo（TFE）のnon-T1-contrast、TE=2.3ms（in-phase）、位相エンコードAP方向、radial充填、加算2回としたシークエンスが最も優れていた。腸管内ガス、気管も正確に区分することが可能になった。撮像時間は3分48秒で初期設定のシークエンスと同等であった。1. TEを短縮（TE=0.6ms）したTFEシークエンスでは、脂肪－軟部組織境界面の信号低下により軟部組織が空気や肺として誤って区分された。2. k-space充填方法をCartesianに設定したシークエンスでは大動脈の拍動アーチファクトによる肺内偽病変を生じた。k-space充填方法をradialに設定することで大動脈や肺動脈の血流アーチファクトは体外に分散し、肺内の偽病変の出現を抑制できた。3. voxel sizeはPETの分解能（4mm）以内であれば区分に支障がないことが判明した。【結論】撮像パラメーターの最適化により、撮像時間を延長することなくatMRのアーチファクトを軽減し、高い精度と再現性を有する区分を得ることができた。

O-1-127　ハイブリッド型PET/MRを用いた腫瘍イメージング：最適MRシークエンスおよびプロトコールの検討

○鷺山　幸二[1]、渡邊　祐司[2]、亀井僚太郎[1]、馬場　眞吾[1]、磯田　拓郎[1]、栂尾　　理[1]、長尾　充展[2]、
川波　　哲[2]、西江　昭弘[1]、高山　幸久[3]、武村　　濃[4]、新山　大樹[4]、本田　　浩[1]

[1]九州大学大学院医学研究院　臨床放射線科学分野、
[2]九州大学大学院医学研究院　分子イメージング・診断学講座、
[3]九州大学大学院医学研究院　放射線医療情報・ネットワーク講座、
[4]株式会社フィリップスエレクトロニクスジャパン　ヘルスケア事業部

当院では2014年4月に本邦初の並列型PET/MR（Philips社製Ingenuity TF PET/MR）装置を導入した。ハイブリッド型PET/MR装置を用いた腫瘍イメージングでは、MR検査は従来のMR単独検査の場合と比較して、全身スクリーニングやPET画像と融合した際の病変視認性などを考慮して組み立てる必要がある。それに加え、放射性核種の減衰や膀胱などへの集積を考慮しつつ、限られた撮像時間で検査を終えなければならない。これらの条件と制約下で、我々はFDGを用いるPET/MR腫瘍イメージング用の検査プロトコールおよびMRシークエンスの最適化を行った。検査プロトコールは、吸収補正用MR撮像後、全身PETを撮像してその後に診断用MRを撮像することとした。これは検査直前に排尿して骨盤から撮像を始めることにより膀胱への生理的集積による影響を減らせること、撮像したPET画像を見ながら異常集積部位のMR撮像を追加できるという利点があることが理由である。また、PET/CTを先に撮影した患者をそのままPET/MRで撮像する場合にも核種の減衰を考慮してPETを先に撮像する必要がある。MRシークエンスの順番としては、患者の疲労を考慮し、息止めなどが必要な局所撮像を先行し、最後に全身スクリーニング撮像を追加することにした。局所撮像シークエンスとして拡散強調像（DWI）や脂肪抑制T2強調像（FST2WI）が組織コントラストやPET画像融合後の病変視認性の観点から最適と思われた。またmDixon法を用いた3D-GRE脂肪抑制T1強調像は短い撮像時間で高分解能の解剖学的情報を得られ、PET/MR融合画像として有用であった。全身撮像シークエンスの場合には埋め込み型全身用コイルを使用するためさまざまな制約があり、DWIや脂肪抑制画像の撮像は困難であった。そのためsingle-shotT2WI冠状断で全身撮像したが、空間分解能の低下や脂肪信号による病変視認性の低下などが解決すべき問題として挙げられ、全身用SENSEコイルの導入やmDixon法の制限解除などにより全身撮像の改善向上が必要と考えられた。

O-1-128　ハイブリッド型PET/MRにおける基礎性能検討の報告

○武村　　濃[1]、新山　大樹[1]、中川　　太[1]、渡邊　祐司[2]、鷺山　幸二[2,3]、亀井僚太郎[2,3]、
本田　　浩[3]

[1]株式会社フィリップスエレクトロニクスジャパン　ヘルスケア事業部、
[2]九州大学大学院医学部研究医院　臨床放射線科学分野分子イメージング・診断学講座、
[3]九州大学大学院医学部研究医院　臨床放射線科学分野

【背景・目的】ハイブリッド型PET/MR装置はPETの機能画像、MRのコントラスト画像を同時に収集できる新しい画像診断装置である。本装置は平行型装置でありPETとMR装置の間に寝台を配置することで両装置の距離を置きPET側の光電子増倍管にシールドをすることで、両装置とも高いパフォーマンスを維持し高画質を取得可能とした装置である。今回2014年4月に国内設置された本装置においてファントム実験による基礎的性能評価を行ったので報告する。【使用装置・検討方法】使用ハイブリッド型PET/MR装置は（Ingenuity TF PET/MR装置：株式会社フィリップスエレクトロニクスジャパン）、使用ファントムはNEMA IEC Body Phantom（内容物：0.45w/v%塩化ナトリウム水溶液+18F）を用い、撮像手順としてMR側で吸収補正マップ用シーケンス（3D T1wFFE）撮像後PET撮影（Time of Flight再構成）を行う。得られた画像よりSUV（Standardized Uptake Value）測定を吸収補正マップにベッド・使用コイルのテンプレート有・無による装置を検討した。【結果】MR画像による吸収補正にて寝台・使用コイルのテンプレートを加味しないPET画像SUV値は低値であり、加味することにて推奨値±10%を求めた。Time of flight PETと3.0Tesla MRIを搭載したハイブリッド型PET/MRは両装置の高性能を維持することが重要とされ本装置は満たしており、分子イメージングにおける有用性の高い臨床画像を提供できると示唆される。

O-1-129　定位固定外部放射線源を用いたPET/MRI減弱補正法（FixER法）：線源位置の影響の解析

○川口　拓之[1]、平野　祥之[1]、カーショー　ジェフ[1]、吉田　英治[1]、白石　貴博[1,2]、菅　　幹生[3,4]、小畠　隆行[1,2]、伊藤　　浩[1]、山谷　泰賀[1]

[1]放射線医学総合研究所　分子イメージング研究センター、
[2]放射線医学総合研究所　重粒子医科学センター病院、[3]千葉大学　フロンティア医工学センター、
[4]千葉大学大学院工学研究科

【目的】我々は定位固定した外部放射線源を用いて計測した透過データとMRIの領域分割画像から被験者本人の線源弱係数（μ値）を求めるPET/MRIの減弱補正法（attenuation correction with Fixed-position External Radiation：FixER）を提案した。本研究ではFixER法における放射線源の位置が推定されるμ値に及ぼす影響をシミュレーションで検討した。【方法】シミュレーションはGeant 4.9.6を用いて行った。成人男性の頭部T1強調画像をSPM8により空気、骨、脳、脳以外の軟組織に分割し、文献を参考に各組織の組成や密度を割り当てた。これをHR+を模したスキャナの中心に配置し、1 MBqの^{22}Na点線源をボアの中心から15, 20, 25, 30, 35, 40cm下部に置いたそれぞれの場合で、180秒間の透過データ計測を模擬して組織線源弱に伴うカウント変化を求めた。さらに、線源と各検出器を結ぶ直線と領域分割画像から透過データ取得時にそれぞれの組織を通過する線路長を求めた。カウント変化と線路長からLambert-Beer則に従って各組織のμ値を求めた。また、Geant 4.9.6のサンプルプログラム（TestEm13）を用いてμ値を求め、これを基準とした評価をした。【結果】サンプルプログラムで求めた骨、脳、軟組織のそれぞれのμ値は0.104, 0.129, 0.094cm^{-1}であった。これを基準として180秒間の透過データから求めたμ値を評価すると、線源をボア中心から40cm下部に設置した際に最も大きな誤差が生じ、このときの脳のμ値は9.3%の過小評価であった。この場合を除き、脳のμ値は線源の位置に関わらず基準と同等の値で推定された。一方、骨や軟組織のμ値は線源の位置に依存して若干ばらつき、この傾向は骨でより顕著だった。これは骨の体積が脳や軟組織よりも小さいためであると考えられる。【結論】成人頭部においてFixER法を用いる場合には位置に依存して若干のμ値のばらつきはみられたものの、いずれの位置でも弱い線源による180秒の透過スキャンで10%未満の誤差で推定できることが示された。

O-1-130　PET/MRI一体型検出器の開発：カーボン製シールドボックスのMRIへの影響評価

○清水　浩大[1]、菅　　幹生[1,2]、錦戸　文彦[2]、中島　　巌[3]、川畑　義彦[3]、栗林　秀人[4]、山谷　泰賀[1,2]、小畠　隆行[2]

[1]千葉大学大学院工学研究科　人工システム科学専攻メディカルシステムコース、
[2]放射線医学総合研究所、[3]高島製作所株式会社、[4]シーメンス・ジャパン株式会社

【目的】現在放射線医学総合研究所では、MRIのバードケージコイルにPET検出器を付けた「PET/MRI一体型検出器」を開発している。PET検出器に用いるシールドボックスは、取得画像の信号対ノイズ比（SNR）の向上のために電磁波の遮蔽性能が高いことと、画像ひずみ抑制のために渦電流による二次磁界の発生が少ない素材が望ましい。本研究ではシールド素材としてカーボンロービングの有効性を評価することを目的とした。【方法】224.8 × 94 × 36.6mm3のFRP（ガラスエポキシ）パネルに、カーボンロービング（繊維径：7μm、幅：10mm）をMRIの静磁場に平行な頭尾方向に1重に巻いたボックスと、これと直行する方向にも1重に巻くことで2重にしたボックスを作製した。パネルの各辺を電気的に接続するために、銅テープ（厚さ50μm、幅10mm）を利用した。作製したカーボン製シールドボックスとの比較に、先行研究で使用した銅箔（厚さ:35μm）製のボックスを使用した。ボックス内にはPET検出器を設置し、ケーブルとペネトレーションパネルを通じてMR室外の収集系に接続した。PET収集系から発生する電磁波ノイズのMRIへの影響を評価するため、PETデータ収集系の電源を入れた状態と切った状態で取得したスピンエコー画像のSNRを求めた。設置するシールドボックスの種類に依存してコイルの感度特性が変化するため、PETデータ収集系の電源を切った状態のSNRを基準に正規化したSNR減衰率によってシールド効果を評価した。二次磁界の評価はEPIによる二次磁界測定法を用いた。【結果・考察】SNR減衰率はシールド素材が銅箔で1.0%、カーボンロービング1重で1.3%、2重で1.1%となった。カーボンロービングは銅箔と同様に高いシールド性能を有することがわかった。二次磁界はシールドボックス近傍のROIにおいて、銅箔で2.8μT、カーボンロービング1重で0.8μT、2重で0.6μTであった。以上の結果より、カーボンロービングが銅箔よりもシールドボックスに適した素材と考えられる。【結論】カーボンロービングは銅箔と同等の電磁波遮蔽性能を有しつつ渦電流の発生を抑制できることから、本検出器のシールド素材として有効であることを示した。

O-1-131　高度石灰化症例における冠動脈MRAの有用性

○天沼　誠[1]、松谷　英幸[2]、関根　貴子[2]、近藤　武[3]、新井　雄大[2]、森田ひとみ[2]、高柳　友也[2]、佐野　始也[2]、石坂　和真[2]、高瀬　真一[4]

[1]高瀬クリニック　放射線科、[2]高瀬クリニック　放射線部、[3]三好中央病院　循環器内科、[4]高瀬クリニック　循環器内科

【目的】冠動脈CT angiography（CTA）においては高度石灰化症例において、内腔の判定が困難な場合がしばしば経験される。これらの症例における冠動脈MRAの狭窄評価の有用性につき検討した。【方法】CTにおいて過去に冠動脈疾患の既往がなく、Agatston score 600以上または、600未満でも石灰化のため中枢側冠動脈に内腔評価不能部位を含む症例で、CTおよびMRI施行2週間以内に冠動脈撮影（ICA）が施行されたのは13例であった。このうち、MRA撮像が完遂できた12症例（平均年齢73.3 ± 11.7歳、M：F=9：3）を対象とした。使用装置は東芝社製 1.5T MRI（Vantage Titan）であり全例3次元coherent type gradient echo法で撮像を行った。ICA所見をgold standardとして中枢側冠動脈segment（AHA分類#1-3，#5-7，#11）の有意狭窄（≧50%）の有無をCTA，MRAで判定した。またsegmentごとにCTにおける石灰化の程度を4段階にわけ、石灰化の程度がCTAおよびMRAの判定に及ぼす影響を評価した。判定は互いの画像所見を知らない放射線科医師および放射線技師（CTA，MRA）および循環器医師（ICA）の3名で行った。【成績】症例の平均Agatston scoreは1468 ± 913であった。CTAでは7症例、合計20segmentにおいて評価不能部位が認められたがMRAでは2例、4segmentにとどまった。評価不能部位を有意狭窄ありとして判定した場合のsegment baseでのCTA，MRAでの感度・特異度・正診率は84%・79%・80%および79%・96%・91%であった。CTAで内腔の半周以上の高度石灰化を有する部位は35segmentでみられたがこのうち内腔狭窄度の判定が正しくおこなわれたものはCTAでは14segment，MRAでは26segmentであった。【結論】冠動脈高度石灰化症例においてCTAで内腔の判定困難な部位もMRAではそのほとんで評価可が能である。冠動脈MRAは高度石灰化症例における有用な診断法である。

O-1-132　小児冠動脈撮像におけるLinear収集を用いたT1-VISTAの初期経験

○藤井　昭太[1]、松本　浩史[1]、武村　濃[2]、江畑　亮太[3]、本折　健[4]、桝田　喜正[1]、宇野　隆[1,4]

[1]千葉大学医学部附属病院　放射線部、[2]フィリップスエレクトロニクスジャパン、[3]千葉大学医学部附属病院　小児科、[4]千葉大学医学部附属病院　放射線科

【背景・目的】川崎病を有する小児冠動脈撮像においては，冠動脈瘤やプラークを描出するためBlack Blood（BB）法を用いることがある．BB法には，Dual-IRなどを用いる2D収集法とVariable Refocusing Flip angle併用高速SE法などを用いる3D収集法がある．T1-VISTAにおいては，T1コントラストを高めるためLow-High収集が広く用いられているが，不安定な信号移行期のデータを収集するため，各種アーチファクトの発生要因になりえる．そこで今回我々は、小児冠動脈T1-VISTAにおいてLinear収集での撮像を試みたので報告する．

【方法】対象は2014年1月以降，川崎病と診断されMRI検査を施行した症例である．使用機器はPhilips社製Achieva Nova Dual 1.5T，撮像パラメータはTR：1RR，TE：shortest，FOV：220mm，Slice thickness：0.9mm，Matrix：176 × 176，Refocusing Flip angle（RFA）：50°，Start up echo：3，Flow compensation：sensitized，SENSE factor：1.4である．データ収集時相は拡張中期を第一選択とし，収集断面は軸位断と矢状断の2方向とした．

【結果・考察】Linear収集は，Low-High収集と比べTEが延長するため，良好なBB効果が得られ，心内腔から発生からするフローアーチファクトも少なく抑えることができた．また，低いRFAを用いているためT1コントラストも良好であった．Sensitized Flow compensationを用いるためスライスエンコード方向の血流信号に消え残りが生じやすいが，2方向撮像することで良好な画像が得られた．

O-1-133　心臓ドックにおける冠動脈MRA描出能の検討 － 1.5Tと3Tの比較－

○竜　由香梨、野田誠一郎、豊成　信幸、片平　和博

国家公務員共済組合連合会熊本中央病院

（目的）非造影冠動脈MRI（以下MRCA）は、非侵襲的に冠動脈を描出することが可能である。MRCAの特徴として脈や呼吸が一定でない患者の撮像はしばしば難渋するが、脈や呼吸の安定した群を対象とするとMRCAは格段に成功率が上がることが知られている。そこで当院では、2010年度より健診にて、MRCAをオプションとして（心臓ドック）撮像を開始した。3TMRI装置を用いたMRCAではSARの制限や磁化率などを考慮し、通常の1.5TMRI装置で使用するbalancedシーケンスは用いず、TFEシーケンスを使用している。今回心臓ドック受検者において、3T装置で撮像したMRCAと1.5T装置で撮像したMRCAの画質の比較検討を行った。（方法）対象は1.5T装置で健診MRCAを施行した2011年1月から12月の28症例（男性　22例、女性6例、年齢52.6歳 ± 7.3；42-72歳）と3T装置でMRCAを施行した2013年1月から12月の49症例（男性40例、女性9例、年齢59.3 ± 11.2歳；40-89歳）である。1）RCA，LAD，LCX3枝に分けて4段階視覚的評価（excellent、good、moderate、poor）を行う。2）冠動脈と心筋のCR（contrast ratio）を測定する。1.5T装置は、Philips社製Achievaで、3T装置は、Philips社製Ingeniaを用い、それぞれ32チャンネルコイル（3T装置はデジタルコイル）を用いた。（結果）1）視覚的評価は4段階評価平均で1.5T RCA 3.93 LAD 3.93 LCX 3.93 、3Tでは RCA 3.81 LAD 3.67 LCX 3.63であった。いずれも描出能は優れていたが、1.5T-MRIは3T-MRIより描出能は優れており、有意差がみられた。2）冠動脈と心筋のCRは3T-MRIが1.5T-MRIより有意に優れていた。（考察）MRCAは一般に造影CTが普及しているが、心臓ドックのようなスクリーニング検査には造影CTは適しておらず、MRCAが推奨される。さらに心臓ドックでは呼吸や脈拍などが安定していることが多く、MRIでも十分な情報を得ることができた。心臓ドックのような検査条件が良い対象にはMRCAは有効な手段であると考えられた。MRCAはbalanced撮像可能な1.5テスラ装置が有利であるが、今回の検討では3テスラ装置でも若干描出能が落ちるもののCRは高く十分な情報を得ることができ、磁場強度を選ばずとも冠動脈ドックに適していると考えられた。

O-1-134　心筋におけるIVIM imagingの基礎的検討

○中村　智哉[1]、中谷　香澄[1]、梶原　　直[1]、渋川　周平[1]、荻野　徹男[2]、小原　　真[2]、室　伊三男[1]

[1]東海大学医学部付属病院　診療技術部放射線技術科、[2]フィリップスエレクトロニクスジャパン

【目的】心臓DWIは拍動に伴う心筋信号の低下が問題となるが，我々の研究ではdiffusion gradientsに多次項補正を用いることで高いb値においても心筋の描出が良好であった[1]．心筋のIVIM imagingは1次項補正（motion correction：MC）を用いた心筋のperfusion componentが先行研究で報告されているが，高いb値によるdiffusion componentおよび，2次項補正（accelerate motion correction：aMC）を用いたIVIM imagingは報告されていない[2]．そこで，MC-DWIとaMC-DWIを用いて心筋のperfusion componentとdiffusion componentを比較検討した．また，aMC-DWIから得られたperfusion componentと骨格筋のperfusion componentを比較した．【方法】PHILIPS社製1.5 tesla Achieva nova dual，32ch cardiac coilを用いて，事前に同意を得た健常ボランティア6名で撮像した．自由呼吸下，心電同期下，心筋静止時相にて，MC-DWIとaMC-DWIを左室心筋が最も広く描出されるスライスで撮像した．b値は10, 200, 600s/mm^{2}の3通りとした．TEはaMC-DWI，b値600s/mm^{2}での最小値となる74msecとした．得られた信号強度から灌流の比率（f），真の拡散係数（D）を算出し，統計学的有意差をpaired-t testにて求めた．【結果】心筋におけるf値，D値ともにaMC-DWIの方がMC-DWIより有意に小さくなった．心筋のf値は骨格筋に比べて有意に高くなった．【結論】心筋のIVIM imagingにおいて，1次項補正ではperfusion componentおよびdiffusion componentは過大評価され，2次項補正が妥当と考える．[1] Nakamura et al. Proc of ISMRM 2014, pp2417. [2] M Froeling et al. Proc of ISMRM 2014, pp2411.

O-1-135　2次モーメント補正型勾配パルスを用いた心筋拡散強調画像法

○荻野　徹男[1,2]、中村　智哉[3]、宮地　利明[2]、Van Cauteren Marc[4]、今井　　裕[5]

[1]株式会社フィリップスエレクトロニクスジャパン、[2]金沢大学大学院医学系研究科　保険学専攻、
[3]東海大学医学部付属病院　放射線技術科、[4]Philips Healthcare, LTD、[5]東海大学医学部

背景：心筋DWIの従来法では心拍動のによる信号損失が大きく低b値での撮像に限られた。このため拡散に関連した固有の診断情報は得ることは困難だった。そこで動き補正効果をもつ勾配波形を用いた高b（≧500s/mm^2）の撮像を試みた。

方法：2次モーメントまでを0とするパルス（aMC法、図1）を心電同期、横隔膜ナビゲーターと併用した。ssh SE-EPI, b=0、500、800, スライス厚=5mm, 12スライス, FOV 350mm, 3NSA, 2.5x2.5mm^2, SENSE 2.0, TEは71/aMC法, 40ms/従来法であった。脂肪抑制法としてSPIR法とSSGR法を併用した。シネ画像（bTFE）の観察から最適なtrigger delay（TD）を求め、又、TDを100～200msの範囲で変化させTDの画質への影響を観察した。同意を得た健常ボランティア5名をPhilips社製Achieva 3.0TXで撮像した。

結果と考察：aMC法：b=500で5名中5名で良好な画像を、b=800では撮像した4名中4名で良好な画像を得た。従来法：b=500で5名中2名で無信号、b=800では4名中2名で無信号だった。TDの変化に対し従来法では100msの変化により信号が失われた（図上段）が、aMCでは比較的良好な画質を維持した（図下段）。ADC値（b=0, 500）は、aMC 2.22 ± 0.41、従来法3.29 ± 1.01x10^{-3}mm^2/sとなった。

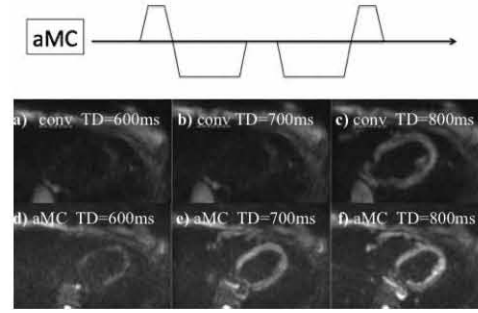

結語：TE延長による信号低下にも関わらず、aMC法では高b（500～800s/mm^2）値においても均一な心筋DWI画像を安定して得ることができた。撮像時間は3～4分と短く、今後の臨床的有用性の検討が期待できる。

O-2-136　Diffusion tensor imagingにおけるmulti-band factorが及ぼす影響の検討

○野尻　龍二[1]、鶴島　康晃[1]、鎌田　夕香[1]、三原　嵩大[1]、堀　　正明[2]、村田　勝俊[3]
[1]健診会東京メディカルクリニック　放射線科、[2]順天堂大学医学部附属順天堂医院　放射線科、
[3]シーメンス・ジャパン株式会社　イメージ＆セラピー事業本部　リサーチ＆コラボレーション部

【目的】Multi-band EPIは同時に複数のRF送信を行い複数断面を一度に撮影する技術である。この技術を使用することにより同一TRで撮像可能なスライス枚数が増加するため、臨床応用可能な範囲で高空間分解能のDWIを得ることが可能になった。一方、Multi-band factor（以下MB factor）の増加に伴い、SNRの上昇があるが、展開エラーの増加も報告されている。本実験ではDiffusion tensor tractographyにおけるMB factorの及ぼす影響を検討した。【方法】SIEMENS社製MAGNETOM Skyra、32ch head-coilにて、Minnesota大学から提供されたMB-EPI Sequenceを使用し、TEは119.6ms（δ、Δは、MB1で28.4ms, 56.2ms、MB2, 3, 4で19.2ms, 59.5ms）に固定し（TR 7500ms以上）、アスパラガスファントムと健常ボランティアをacceleration factor（以下PAT）2, MB factor1から4で撮影した。syngo Neuro3Dを用いてファントムのSeed pointのFA、ADC、Tractの平均長を測定した。展開エラーがあるとそこでtrackingができなくなることを利用して、広範に広がるtractの平均長にてSNRや展開エラーの影響を評価することにした。健常ボランティアでは橋にROIを置きFA、ADCを計測し、そのROIをSeed pointとしてdiffusion tensor tractgraphyを作成、Tractの平均長を測定した。【結果】MB factorの増加に伴い、FA、ADCはファントム、ボランティアともに増加傾向にあった。Tractの平均長はボランティアにおいてMB-factor1より2で上昇傾向がみられ，3, 4では下降傾向がみられた。【考察・結語】ADC、FA共に上昇傾向にあるのは画像展開によるSNRの上昇が影響したものと考えられる。平均長がMB-factor1から2で上がるのはSNRの、それ以降でFAの上昇にもかかわらず低下するのは展開エラーの影響が考えられた。適切なパラメータ設定が必要と考えられた。

O-2-137　多スライス同時励起Slice accelerated DWIにおける頭部ADC値の評価

○池野　寛康[1]、阿部　貴之[2]、中川　稔章[1]、浦野　雅史[1]
[1]京都府立医科大学附属病院　放射線部、
[2]シーメンスジャパン株式会社　リサーチ＆コラボレーション部

【目的】当院に多スライス同時励起可能なSlice accelerated DWI（WIP）が導入された．Slice accelerated DWIは，マルチスライスを同時に励起できるため，同一スライスでTRを短縮することができる．今回，ルーチンDWIの撮影時間短縮を目的に，従来のDWIとSlice accelerated DWIを比較し，質的な部分（今回はADC値）を評価した．【方法】対象は6名の同意を得た健常人ボランティアで，使用装置は3-T Skyra（シーメンス社）である．使用コイルは32ch Headを用いた．Conventional single shot EPI（以下conventional）とslice accelerated single shot EPI（以下Acc）をそれぞれ撮像した．Slice acceleration factorは2である．一般のマルチスライス撮影手法と同時励起によるマルチスライス撮影手法以外の影響を排除するために．Slice acceleration factor以外の条件を同一にして撮影した．また，slice accelerated EPIについては，可能な最短TRでも撮影した．得られたADCマップ上の白質に6つのROIをおきADC値の平均値と標準偏差を測定した．両者のADC値の平均値を用いて散布図を作成し，相関係数を算出した．ADC値と相対SNR（ROI内のmean/ROI内のSDで定義）を評価した．ADC値は多点b値による直線回帰で求めた．また，Bland Altman解析でも評価した．撮像条件は次の通りTR｛conventional & TR固定：6100，accel factor2：3000｝，TE：80，iPAT：2，matrix：110，b値（0, 400, 800, 1000）TA｛conventional：1：50，TR固定：1：43，TR最短（accel factor2：0：59）．【結果】相関係数TR固定：0.7263，TR最短：0.7178 相対SNR（conventional，TR固定，TR最短：5.9770，3.2389，4.1307）．【結論】Accel factor2では線形相関性が確認できた．今後は時間短縮だけでなく短いscan timeでの高分解能化やスライス枚数の増加などを考慮に入れていきたい．

O-2-138　局所選択励起技術を利用した拡散強調画像における解像度特性の基礎的検討

○松澤　克哉、小島　慎也、平田　政己、太田　慎史、鳥居　伸也、鈴木　　勝、田中　　功、
上野　惠子

東京女子医科大学東医療センター　放射線科

【背景】局所選択励起法は、スライス方向だけでなく位相エンコード方向においても選択的に励起する技術である。この技術では関心領域外を励起しないため、小さなField of view（FOV）でも折り返しアーチファクトが生じず、従来の拡散強調画像と比較して空間分解能の向上を図ることができる。しかし、局所選択励起技術を用いた拡散強調画像の撮像パラメータの検討はまだ不十分である。【目的】局所選択励起技術を利用した拡散強調画像において、撮像条件と画像の解像度特性の関係について検討する。【方法】使用装置は3T-MRI（Discovery 750w、GE社製）とし、精度管理用ファントム（AIIParts MEDICAL社製）を用いた。ファントム内の矩形波テストパターン部分において、局所選択励起技術を用いた拡散強調画像を撮像した。撮像条件はFOV；120、180、240mm、周波数エンコード方向matrix；128、192、256、phase FOV；25、50、75%、ファントムの置く位置；axial、sagital、coronal方向とし、各条件における解像度をModulation Transfer Function（MTF）により評価した。MTFは撮像した画像の矩形波テストパターンから矩形波レスポンス関数を求めた。【結果】空間分解能を一定にしてFOVとmatrixを変化させた場合、MTFに有意差を認めなかった。FOVを一定でmatrixを変化させた場合では、matrixが256で最も良い結果を示した。またFOVとmatrixを一定でphase FOVを変化させた場合、MTFに有意差を認めなかった。FOVとmatrixを一定でファントムの置く位置を変化させた場合、どの方向に置いてもMTFに有意差を認めなかった。【結論】局所選択励起技術を用いた拡散強調画像の解像度特性は、空間分解能を高くするほど解像度は向上し、撮像断面による影響は少ないと考えられる。

O-2-139　FOCUSを用いたVim核同定の試み：本態性振戦に対する経頭蓋MRガイド下集束超音波視床破壊術の応用に向けて

○堀　　大樹[1]、山口　敏雄[2]、阿部　圭市[3]、村上　陽子[1]、吉原　尚志[2]、村垣　善浩[4]、平　　孝臣[4]

[1]新百合ヶ丘総合病院　診療放射線科、[2]新百合ヶ丘総合病院　放射線診断科、
[3]新百合ヶ丘総合病院　脳神経外科、[4]東京女子医科大学病院　脳神経外科

【背景・目的】当院では2013年5月より本態性振戦患者に対する経頭蓋MRガイド下集束超音波（TcMRgFUS）による視床破壊術の治験を行っている。TcMRgFUSは水で満たしたtransducer内に頭部を挿入し、中周波超音波を照射することによりVim核を熱凝固する技術である。Vim核はShort TI Inversion Recovery（STIR）及びDiffusion Tensor Image（DTI）にてその位置の同定が可能なことが知られている。しかしSingle Shot-EPIによるDTIは画像の歪みが大きくSTIR画像等との位置ずれによりVim核の正確な計測にDTIを用いることは困難であった。一方FOV Optimized and Constrained Undistorted Single-shot（FOCUS）は局所励起技術により歪みの少ないDTIを得ることができる。FOCUS DTIを用いてVim核の位置の同定が可能であるか検討したので報告する。【使用装置】GE社製 Discovery MR750W 3.0T DV24、InSightec社製 TcMRgFUS【方法】(1) FOV・Phase FOV Ratio・Matrixを変化させたFOCUS DTIにて自作ファントムを撮像しDistortion Ratio（DR）を計測した。患者100名の頭部画像よりAC-PC line及び視床左右径を計測し、臨床で使用可能なPhase FOV Ratioを検討した。(2) 臨床画像よりSTIRとFOCUS DTIをFusionし、歪みよるVim核の位置ずれを検討した。【結果】(1) FOV・Phase FOV Ratio・Frequency Matrixは小さいほど歪みも小さくなった。Phase Matrixによる歪みの影響は少なかった。患者100名の頭部画像より得られたAC-PC lineの平均値は約26mm、視床左右径は約37mmであったことから、臨床で使用可能なPhase FOV lengthは40mmであった。(2) FOCUS DTIを用いることによりSingle shot-EPIによるDTIよりも歪みが少なくSTIRとのFusion画像でのVim核の位置ずれが少ない画像を得ることができた。【考察】FOV・Phase FOV Ratio・Frequency Matrixが小さいほど歪みも小さくなったのは、FOCUSであってもSingle shot-EPIと同様に1shot当たりの収集時間が短いほど歪みが小さくなる為と考えられる。歪みの少ないDTIを得られたことによりTcMRgFUSにおける視床破壊術の治療精度の向上及び治療時間短縮の可能性が示唆された。

O-2-140　局所励起法を用いた拡散強調画像のゆがみ低減へのこころみ：眼窩－傍鞍部での初期検討

○森　暢幸、山崎　良、日浦　之和、三田　裕樹、中村　匡希、小田　晃義、西岡　真美、野間　恵之

天理よろづ相談所病院　放射線部

【目的】拡散強調画像（DWI）は種々の疾患において臨床応用されて久しいが、EPIを用いる原理上、空気や骨等の磁化率アーチファクトに伴うゆがみ等の画質悪化は避けられない。局所励起法を用いたMRIでは、励起する領域を物理的に絞ることで、小さいFOVを設定して位相エンコーディングステップを減らし、時間短縮した上で、高解像度かつ折り返しの少ない画像が得られる。今回我々は、本来磁化率アーチファクトの多い眼窩－傍鞍部領域にて、DWIに局所励起法を用いること（ZOOMit DWI、zDWI）がもたらす画質向上や、その条件の最適化について検討した。

【方法】3T MR撮像装置（Siemens，Skyra）で、6名の健常ボランティアを撮像。左右の視神経の長軸に対して直交する断面を設定、両側視神経を位相エンコーティング方向の中心とした。ボクセルサイズを1.3mm×1.3mm、周波数方向FOVを200mm、スライス厚を4mm、バンド幅を1515Hzに固定した上、位相方向FOVを100・75・50・30％に設定した4通りのzDWIを撮像。画像中心を同一にしたSTIR像との対比で、視神経の位置ずれにつき比較検討を行った。次いで、位相方向FOVを30％と固定したzDWIを、頭側および尾側方向にずらして視神経がFOVの下半・中心・上半に含まれる状態で撮像、画像中心を同一にしたSTIR像との対比で、視神経の位置ずれにつき比較検討を行った。

【成績】zDWIおよびSTIR像との間では、位相方向FOVを低下させるにつれ、位相方向の位置ずれは軽減する傾向が見られた。この時、周波数方向の視神経の位置ずれはほとんど見られなかった。次いで位相方向FOVを30％に固定したzDWIでは、視神経がFOVの下半にある場合（副鼻腔の空気がFOVに含まれる割合が少ない場合）に視神経の位置ずれが最小となった。

【結論】眼窩－傍鞍部におけるDWIでの磁化率アーチファクトに伴う画像のゆがみは、zDWIによりもたらされるFOV縮小と位相エンコーディングステップ減少によって低減される。縮小したFOVの置き方を工夫して空気や骨の含まれる量を減らすことで、さらなる磁化率アーチファクト低減効果を期待しうる。

O-2-141　7T MRIによる骨格筋の高分解能拡散イメージング

○畑　純一[1,2]、小牧　裕司[1,2]、関　布美子[1,2]、疋島　啓吾[3]、井上　貴史[2]、藤吉　兼浩[1]、中村　雅也[1]、岡野　栄之[1]

[1]慶應義塾大学医学部、[2]実験動物中央研究所、[3]沖縄科学技術大学院大学

【背景】近年，磁気共鳴画像装置では技術の進歩に伴い，非常に高い静磁場強度が実現されている．高磁場MRI装置ではS/Nの向上と高い空間分解能が大きな利点となる．また，骨格筋は非常に短いT2値（30ms）を呈し，取得できる信号がとくに小さい．このため，骨格筋の拡散強調撮像ではMPG印可による著しい信号減衰が障壁となり高b-valueの設定，高分解能化，十分な拡散時間等の達成が阻まれている．

【目的】7T MRIを用いて高分解能拡散イメージングを行うことにより、骨格筋の構造評価、拡散現象をより精度高く評価する事を目的とした．

【方法】7T MRI実験機（Bruker Biospin社製 PharmaScan 70/16）を及びCryogenic Probe，23mm Bolume Coilを使用した．対象はマウス下腿（10週齢，n=2）を化学固定標本とし取得し、リン酸緩衝生理食塩水にGd-DTPAを含ませ組織内液を置換した。その後、フロリナートで満たしたアクリルチューブ内に固定した．MRI撮像は高分解能T2WIおよびDTI，QSIを実施し構造評価を行った。画像解析は、IDL（ITT VIS）およびTrackVis（TrackVis.org）を用いた．

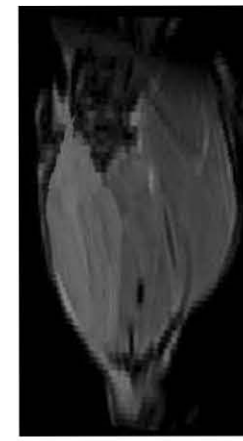

【結果・考察】マウス骨格筋撮像において7T MRI装置，最適化した化学固定法により80μm等方性ボクセルサイズの高分解能拡散MRI画像が取得可能となった。さらに画像解析により、骨格筋を高精度にセグメンテーションした高精度筋線維描出を達成した．

O-2-142　甲状腺眼症における外眼筋の拡散能：DSDE-TFE法を用いた検討

○樋渡　昭雄[1]、栂尾　　理[1]、山下　孝二[1]、菊地　一史[1]、小原　　真[2]、本田　　浩[1]

[1]九州大学　臨床放射線科学、[2]フィリップスメディカルシステムズ株式会社

【目的】日常臨床で用いられるEPI-DWIでは、外眼筋を評価することは困難である。3D turbo field-echo with diffusion-sensitized driven-equilibrium preparation（DSDE-TFE）法は磁化率アーチファクトに強く、高い空間分解能を有する。本研究の目的は本法を用い、甲状腺眼症における外眼筋の拡散能を評価することである。【対象と方法】23名の甲状腺眼症患者（女性17名、男性6名：26-83歳、中央値57歳）を対象とした。3TのMRI装置（Achieva Quasar Dual, Philips）を用い、8チャンネルの頭部用コイルで撮像した。DSDE-TFE法のMPGパルスは前後方向一方向に印可し、b値は0と500s/mm^{2}を用いた。その他のパラメーターはTR/TE=6.2/3.0ms, FA=10°, ETL=75, FOV=240mm, voxel size=1.5 × 1.5 × 1.5mm^3, NEX=2, acquisition time=5min 22sで、冠状断再構成像で最大割面の外眼筋のADCを計測した。また、T1強調像、脂肪抑制T2強調像、造影後脂肪抑制T1強調像も撮像し、それぞれ冠状断にて評価を行い、断面積と正常側頭葉白質との信号比を求めた。臨床所見としてはClinical activity score（CAS）を評価した。統計解析はPearson相関係数、線形回帰分析、Mann-Whitney U testを用い、P値0.05未満を有意差ありとした。【結果】外眼筋は全例でDSDE-TFE法にて良好に描出された。外眼筋のADCは2.23 ± 0.42 × 10^{3}mm^2/s（平均±標準偏差）で、外眼筋のサイズと相関がみられた（r=0.58, p＜0.001）。外眼筋のADCは他のMRIでの信号強度比やCASとの相関は見られなかった（p＞0.05）。【結語】DSDE-TFE法を用いたDWIは空間分解能が高く、磁化率アーチファクトに強く、甲状腺眼症における外眼筋の拡散能評価に有用であった。

O-2-143　正中神経を標的とした拡散テンソル画像の撮像条件についての基礎的検討一報

○曽川　将宏[1]、戸澤　光行[1]、中澤　博行[1]、稲岡　　努[2]、寺田　一志[2]

[1]東邦大学医療センター佐倉病院　中央放射線部、[2]東邦大学医療センター佐倉病院　放射線科

【目的】正中神経を標的とした拡散テンソル画像を撮像する際の至適撮像条件についてFA値及びトラクトグラフィの描出をもとに検討する。

【方法】撮像機種はSIEMENS社製Magnetom Skyra 3T、32ch Head coilを使用した。自作したアスパラガス入り寒天ファントムを用いて撮像条件を変更して撮像した。FA mapからアスパラガスにROIを3つ設定してFA値を計測し、平均FA値を算出して諸条件について比較検討した。検討条件は、1.b値（1000、1200、1600、2000、2500、3000、3500）、2.加算回数（1、2、3、4、5）、3.MPG印加軸数（6、10、12、20、30）とした。更にトラクトグラフィを描き、視覚評価（密度、連続性）を行った。

【結果】1. b値は1000から3500まで変化させると2000でFA値は最も高かった。2. 加算回数は1から5まで変化させるとFA値は1で高い値となり、2以上ではあまり変化がなかった。3. MPG印加軸数は6から30まで変化させるとFA値は6で高い値となり、10以上ではあまり変化がなかった。トラクトグラフィでは、b値では2000、加算回数では3以上、MPG印加軸数は高いほどより鮮明な画像が得られた。

【考察】FA値はb値、加算回数、印加軸数によって変化するが、加算回数とMPG印加軸数を上げていくと撮像時間も延長するため、許容される撮像時間での設定が必要になると考える。また、加算回数1やMPG印加軸数6ではノイズによる影響を受けている可能性があると思われた。トラクトグラフィの描出は、単純にFA値を反映したものではないと考えられた。

【結論】FA値はb値、加算回数、MPG印加軸数によって変化した。また、トラクトグラフィの描出についてもb値、加算回数、MPG印加軸数は影響した。

O-2-144　正中神経を標的とした拡散テンソル画像撮像条件についての基礎的検討二報

○曽川　将宏[1]、戸澤　光行[1]、中澤　博行[1]、稲岡　　努[2]、寺田　一志[2]

[1]東邦大学医療センター佐倉病院、[2]東邦大学医療センター佐倉病院　放射線科

【目的】正中神経を標的とした拡散テンソル画像を撮像する際の至適撮像コイルについてFA値及びトラクトグラフィの描出をもとに検討する。

【方法】自作アスパラガス入り寒天ファントムを用いて撮像コイルを変更して撮像した。撮像コイルは、32ch head coil（center）、32ch head coil（off-center）、20ch head coil、flex coil、knee coilとした。撮像条件はMPG印加軸数10、加算回数3、b値2000、撮像スライス厚3mmとした。FA mapからアスパラガスにROIを3つ設定してFA値を計測し、平均FA値を算出して諸条件について比較検討した。トラクトグラフィの描出は、視覚評価（密度、連続性）を行った。

【結果】FA値では、32ch head coil（off-center）とflex coil では同様の高い数値を示し、続いて20ch head coilとknee coilでは同様の数値を示した。32ch head coil（center）では明らかに低値を示した。トラクトグラフィの描出では32ch head coil（off-center）で鮮明な画像が得られた。

【結論】撮像コイルの選択によって、FA値の違いが確認された。また、同一撮像コイル内であっても標的の位置によってFA値に違いが生じ、トラクトグラフィの描出にも違いがあることが確認された。

O-2-145　Readout segmented-EPIで得られるADC値について：single shot-EPIとの比較

○有谷　　航[1]、高橋　　弘[1]、萩原　雄三[1]、江口　幸民[1]、平山　千恵[2]

[1]浜松医療センター　診療支援部診療放射線技術科、

[2]シーメンス・ジャパン株式会社　カスタマーサービス事業本部アプリケーション部

【背景および目的】readout segmented-EPI（RS-EPI）は従来から使用されているsingle shot-EPI（SS-EPI）に比べてecho spaceを短くでき、歪みを低減できる撮像法である。echo space短縮に伴い、選択可能なTEが短くなり、拡散強調画像（diffusion weighted imaging；DWI）におけるSNRを向上させ、磁化率アーチファクト等を低減させる。一方、DWIで得られるみかけの拡散係数（apparent diffusion coefficient；ADC）は、ADC ≒ D+f/b（D；拡散時間、f；灌流成分）で表され、定量的な評価に使用される。本研究では、RS-EPIで得られるADC値について、従来法（SS-EPIで得られるADC値）と比較検討した。【方法】MRI装置はMAGNETOM Skyra 3.0T（SIEMENS社製）、受信コイルはHead-Neckコイル（20ch）を用いた。プラスチック製容器に中性洗剤を封入したものをファントムとした。RS-EPI（RESOLVE）とSS-EPIにおいて、matrix=128 × 128、BW=1302Hz/Px、TR=10000msとし、TE=78ms（RS-EPI）/144ms（SS-EPI）、b値=0, 1000sec/mm^{2}にて加算回数を1から15まで、TE=63-100（RS-EPI）/144-161ms（SS-EPI）、加算回数1回にてb値を50から5000sec/mm^{2}まで段階的に変化させたときのADC値を比較した。RS-EPIのsegment数は3とした。また、各条件の高b値のDWI画像でSNRを測定し、SNRとADC値の関係を評価した。【結果】加算回数およびb値を変えた場合、RS-EPIで得られたADC値はSS-EPIで得られたADC値に対して最大約3%低値を示し、加算回数が大きいほど両者の差は小さくなった。SNRはRS-EPIがSS-EPIに比べて最大35%高値を示し、どちらもSNRが一定値以下になるとADC値が低下しはじめ、以降はSNRが低下するほどADC値が低下した。【考察】RS-EPIではecho spaceおよび最短TEが短くなるため、拡散以外の影響が減少し、ADC値が相対的に低値を示したと考えられる。また、両撮像とも低SNRでは高b値DWI画像の信号に含まれるノイズ成分が増加したことで、ADC値が低下したと考えられる。【結論】RS-EPIで得られるADC値はSS-EPIで得られるADC値に比べて低値となる傾向があるが、その差は最大3%程度であった。また、どちらも低SNRではADC値が低下する傾向を示した。

O-2-146　静音化Readout segmented EPI（rs-EPI；RESOLVE）の騒音およびapparent diffusion coefficient（ADC）測定

○岩田　康平[1]、櫻井　康雄[1]、長縄　慎二[2]、川井　　恒[2]、石橋　一都[1]、河村美奈子[1]、
榊原　勝浩[1]、松岡　祐樹[1]、卜蔵　公紀[1]、安藤　康生[1]、小西伊佐実[1]、米田　和夫[1]、丸山　克也[3]、
Grodzki David M.[4]

[1]名古屋大学医学部附属病院　医療技術部放射線部門、[2]名古屋大学医学部附属病院　放射線科、
[3]シーメンス・ジャパン株式会社、[4]Siemens AG

［目的］Readout segmentation of long echo-trains（RESOLVE）に静音化技術が導入された．静音化の効果，apparent diffusion coefficient（ADC）への影響を検証する．［方法］Siemens社製3T：MAGNETOM Skyra（syngo MR D13），32ch-head coil用い，精製水，液体洗剤，ゼラチン，液体糊を計測対象とした．そこに磁場中心より800mmの位置に積分形精密騒音計（NL-18）を騒音値の測定のために取り付けた．Quiet ResolveとResolve，single-shot EPI（ss-EPI）において騒音値をそれぞれ測定した．騒音計測は人間の聴覚を考慮した周波数重み付けしたA特性にて計測した．騒音は瞬時値を経時的に計測した．echo spaceはrs-EPIにおいて0.4, 0.7, 1.0msecとし，ss-EPIにおいては1.06msecとした．b-factorは0, 1000sec/mm^{2}としMPGの印加はslice，read，phase方向，3scan-traceの4種類で計測を行った．ADCはb：0-1000sec/mm^2，3scan-traceにて求めた．［結果，結論］同一条件であればMPGの有無，印加方法による騒音に大きな違いは無い傾向であった. echo spaceの延長により騒音は低下し, Quiet Resolveによりさらに低下した. 0.4msecから0.7msecにecho spaceを延長させた場合，Resolveではおおよそ5.0dB（A），Quiet Resolveではおおよそ10.0dB（A）小さくなった．0.7msecから1.0msecにecho spaceを延長させた場合はResolveもQuiet Resolveも騒音にほとんど変化はなかった．このように，Quiet Resolveにおいて0.4msecから0.7msecにecho spaceを延長させた場合に顕著に騒音に変化が現れることがわかった．echo spaceが0.4msecの場合，ss-EPIよりも騒音が3dB（A）程度大きかったResolveであったが，Quiet Resolveでecho spaceを調整することによりecho spaceが1.0msecにおいてss-EPIより10.0dB（A）程度小さくなった．静音化の有無，echo spaceが異なってもADCに大きな変化はなかった．Quiet ResolveよりADCに大きな影響を受けることなく，静音化のなされたdiffusion weighted imageを得ることが可能となった．

O-2-147　心大血管の4D PCA

○高橋　　護[1]、竹原　康雄[2]、遠山　典宏[1]、一条　勝利[1]、藤崎　賢二[3]、永峰　岳樹[3]、天野　智康[3]、
福間由紀子[4]、奥秋　知幸[4]、阪原　晴海[5]

[1]聖隷三方原病院　放射線科、[2]浜松医科附属病院　放射線部、[3]聖隷三方原病院　画、
[4]Philips Electronics Japan, Ltd、[5]浜松医科大学　放射線科

「はじめに」4D PCAは、Hadamard法を用いた3D cine PCAの3軸の位相情報から計算される多時相の血管イメージ（PCA-M）で、その信号強度は、√（X^2+ Y^2+ Z^2）で計算され、 血流などの速さに比例したものとなる。ワークステーション上で、観察方向と時相を変えながら観察することにより血行動態に関する情報を直感的に得ることができる。「目的」心大血管血行動態観察において、4D PCAの有用性を検討することにある。「対象」心大血管病変を疑われMRIを行った患者（60人）「方法」Ingenia 3.0T。通常のルーチン検査に加え、3D cine PCA（PPU gate，TR/TE/FA=3.8/2.3/10, 12 or 20phases/cycle，sense factor=3-3.5）を撮影。自動で生成されるPCA-Mをワークステーション上で時相と観察方法を任意に変えながら観察した（4D PCA）。「結果」大動脈解離（2人）、先天的心奇形（3人）、心臓弁膜症（19人）などの心大血管疾患で、4D PCAを通常のルーチン検査に付け加えることで、血行動態に関する情報を簡便に得ることができ、従来の検査法では不明瞭だった異常所見が明瞭に描出されることがあった（弁膜症18人/19人（95%）で診断可能であった）。血流の方向が診断に重要な意義を有する疾患2人においてでも、4D PCAで時相を変えて観察することにより、診断が可能であった。「考察」従来のbalanced FFE法で血行動態を観察する場合、非常に速い血流のみが低信号のjetとして描出され、認識可能であるが、4D PCAでは、信号強度は流速に比例して高くなるので、遅い血流から速い血流までの広い範囲で流速の直観的判定が観察可能である。GRE法では、流れがあればinflow効果による高信号として認識できるが、速い領域ではjetによる低信号が発生して相殺し流速の解釈が困難となることもある。4D PCAでは、信号強度は流速に比例して直線的に変化するので解釈が容易である。「結語」心大血管疾患において、4D PCAは、血行動態に関する有益な情報を得ることができる。

O-2-148　Quantification of aortic regurgitation using velocity-encoded MRI: Which level should be targeted?

○稲毛　章郎[1]、水野　直和[2]、杉岡　　翔[2]

[1]榊原記念病院　小児循環器科、[2]榊原記念病院　放射線科

Objective: We sought to demonstrate an accuracy to obtain the aortic regurgitant volume using velocity-encoded cine MRI (VEC).

Methods: We enrolled 12 cases with AR whose VEC were recorded for left ventricular outflow tract (LVOT), aortic annulus, aortic sinus and ascending aorta right pulmonary artery (RPA) levels. We measured the systolic forward flow volume index (FVi), diastolic retrograde flow volume index (RVi) and regurgitant fraction index (RFi=RVi / FVi x 100) at the four levels in during systole. We also measured left ventricular end-diastolic volume index (LVEDVi) and end-systolic volume index (LVESVi), stroke volume index, and ejection fraction. The MRI imaging was obtained using the Siemens MAGNETOM Sonata 1.5T system. The analyses were performed using a workstation (Medis QMass advanced edition & QFlow).

Results: Clinical data were available for 12 patients (mean age of 23.9 +/-3.3 years). We found that the RVi and RFi measured at different levels along the LVOT and ascending aorta RPA level vary significantly. The best correlation between FVi and each of LVEDVi and LVSVi was seen at the aortic annulus (r=0.64 and 0.68). The best correlation between RVi and LVEDVi was seen at ascending aorta RPA level (r=0.54). The best correlation between RVi and LVSVi was seen at sinus level (r=0.58). The best correlation between RFi and each of LVEDVi and LVSVi was seen at the aortic sinus (r=0.36 to 0.45).

Conclusions: The VEC is accurate measure for quantification of chronic AR. The optimum imaging slice levels for FVi were LVOT and aortic annulus in during systole. The optimum imaging slice levels for RVi and RFi were aortic sinus and ascending aorta RPA level in during systole, and LVOT measurement was possibly underestimated.

O-2-149　腹部大動脈の異常な血行動態は動脈硬化性変化と関連する

○杉山　将隆[1]、竹原　康雄[1]、汪　　洋[1]、Alley Marcus[2]、那須　初子[1]、山下　修平[1]、神谷　実佳[1]、牛尾　貴輔[1]、芳澤　暢子[1]、平井　　雪[1]、伊東　洋平[1]、兵頭　直子[1]、宇佐美　諭[1]、廣瀬　裕子[1]、大石　直樹[1]、川手　政徳[1]、土井　龍典[1]、吉田　光孝[1]、若山　哲也[3]、阪原　晴海[1]

[1]浜松医大　放射線医学教室、[2]スタンフォード大学医学部　放射線科、[3]GEHCJ

目的：過去の研究において、壁剪断応力（WSS）の低下や振動剪断応力（OSI）の増大が、動脈硬化の進行に関わる遺伝子を発現させることが示されている。近年開発された4D-Flow法は、腹部大動脈全体の血流ベクトルを撮影することができ、解析によりWSSとOSIを算出できる。今回の研究で4D-Flow法を用い、腹部大動脈の血行力学的要素が硬化性変化の要因となるかを評価することにした。方法：2013年1月から2013年6月までの期間に4D-Flow MRIと造影CTAを施行された30-82歳までの患者26人を対象とした。（ただし腹部大動脈瘤の患者は除外）CTA画像から腹部大動脈の石灰化とアテローマ形成の度合いを判別し、それぞれ三段階に分別した。MRIは全て3.0T MRにて16ch torso phased array coilを用いて行われた。血管壁境界決定のためのGd造影MRAを撮影後、ECG gated、resp compensated GRE-basedの冠状断4D-Flow MRIを撮影した。得られたデータは血流解析applicationで3次元ベクトルと血流パターン解析を行い、腹部大動脈の収縮期・拡張期WSSとOSIを算出した。これに加え、石灰化・アテローマ、収縮期・拡張期血圧、最大径、弯曲の有無を要素として多変量解析を行った。結果：腹部大動脈のアテローマを目的変数として解析を行ったところ、拡張期WSS（p=0.0458）とOSI（p=0.0274）が有意となった（P＜0.05）。4D-Flow MRIをもとにStream line解析を行ったところ、拡張期において硬化性変化のある患者では逆流や渦流・らせん流が観察された。これに対し硬化性変化のない患者では軽度の乱流が見られるにとどまった。収縮期では大多数の患者で概ね相流であった。硬化性変化が見られ患者では、渦流・らせん流といった異常な血行動態がWSS低下、OSI上昇をきたしたと考えられる。結論：腹部大動脈の異常な血行動態がWSSの低下やOSIの上昇を誘発し、硬化性変化の要因となる可能性がある。4D-Flowはこのような血行力学的要素をin-vivoで測定することができる有用な撮影法である。

O-2-150　非造影下肢MR－Angiography法の画質改善における基礎的検討

○藤本　綾子、小川　　武、櫻井　勝則、兵藤　康弘

国家公務員共済組合連合会舞鶴共済病院

【目的】当院ではASOが疑われる患者に対して、心電図同期3D-TSEを用いた拡張期から収縮期を差分する非造影下肢MRangiographyを施行しているが、良好な差分画像が得られないことが多い。この原因として、収縮期画像にて動脈が均一にflow voidしていないことが考えられた。そこで、動脈を想定した脈管内の信号が均一にflow voidする撮像条件を求めるため、フローファントムを用いて、flip angle（FA）とflip angle modeを変化して得られた画像を比較検討するとともに、臨床的な有用性について検討した。【方法】MR装置はMAGNETOM Avant 1.5T（siemens社製）。フローファントムの流速を15cm/sec～75cm/secと変化したときに、constant modeとPDvar modeを用いて、FAを180～100degと変化して撮像した場合のファント画像の信号強度を比較した。この結果をもとに臨床画像での検討も行った。【結果】フローファントムを用いたconstantモードでは、流速30cm/sec以下ではFA100以下、30～65cm/secではFA 120～110以下、65～75cm/secでFA 140～130以下で、また、PDvarで撮像した場合は全速度において比較的均一にflow voidした画像が得られた。臨床画像においてもPDvarを用いた場合は血管走行が複雑な部位においても良好に描出できた。【結論】flip angle modeのPDvarを用いることで全速度において比較的良好な動脈画像が得られた。

O-2-151　上腹部MRAにおけるGRASE（Gradient and Spin Echo）-VISTA（Volume ISotropic Tse Acquisition）GRAVIAの検討

○池田　良弘、吉丸　大輔、濱田　雄貴

東京女子医科大学八千代医療センター　画像検査室

【目的】従来上腹部でのVISTA（Volume ISotropic Tse Acquisition）法（以下VISTA）を用いたBlack-Bloodの撮像は呼吸同期を用いることもあり長い撮像時間を必要としていた．そこで上腹部において，1回の息止めの撮像で，GRASE（Gradient and Spin Echo）併用のVISTA（以下GRAVIA）を用いたBlack-Bloodの撮像の検討を行った．【使用機器】Philips社製Achieva 1.5T，SENSE+Cadiac 32ch Coil【方法】健常ボランティアを対象に撮像した画像の比較検討を行った．本研究は当院倫理委員会の承認を得ている．GRASEはTSEとEPIを組み合わせた撮像方法である．撮像条件は統一としstartup echoes，Refocusing Angle，EPI factorを検討項目としてそれぞれ値を変化させ撮像した画像の比較検討を行った．【結果】startup echoesを6回より大きくするとボケの目立つ画像となり，5回の時でボケの影響が少なく血管辺縁が良好な画像が得られた．Refocusing Angleについては40°や50°においても大血管などの信号は抑制されたが，30°の場合でより信号を抑えることができ，肝臓内の末梢まで良好なBlack-Blood画像が得られた．EPI factorは息止めの時間を考慮し5回とした．【考察】GRASEを使用することで，EPIの磁化率に弱い特性を逆に利用してより信号を抑制させることができ，それによって30°のRefocusing Angleで肝臓内の末梢まで良好なBlack-Blood画像が得られたと考える．EPI factorは3回と5回で画像上では大きな差は見られなかったが，7回まで増やすとブラーリングの影響が出てきてしまい，息止めの時間を考慮して5回とした．息止めで撮像することで，自由呼吸下より腹壁の動きや腸管の蠕動運動のアーチファクトが低減され，血管内への影響を抑制できたと考える．【結論】GRASE（Gradient and Spin Echo）-VISTA（Volume ISotropic Tse Acquisition）GRAVIAを用いることで1回の息止めで良好なBlack-Blood画像が得ることができ臨床において有用性の高いシーケンスであると考える．

O-2-152　Quality assessment of rapid non-contrast enhanced MRA with compressed sensing and parallel imaging

○本杉宇太郎[1]、竹井　直行[2]、Kevin King[3]、James Holmes[3]、Kang Wang[3]、Scott Reeder[1]
[1]ウィスコンシン大学　放射線科、[2]GEヘルスケア　研究開発部MR研究室、
[3]GEヘルスケア　Global Applications and Workflow

【背景・目的】In flow inversion recovery（IFIR）は，頸部を含め広く臨床応用されている非造影MRA法である．近年compressed sensing（CS）技術により高速で撮像が可能となった．しかし，撮像の高速化には従来parallel imaging（PI）が一般に用いられており，PIとCSの組み合わせに定まった見解はない．今回我々は一対比較法を応用し画質に重み付けした順位付けを行うことで，高速化IFIR画像の画質評価を行った．【方法】対象は正常ボランティアの頸部動脈．撮像はGE社製3T装置，FSE readoutのIFIRで，PIとCSを以下の6種類の組み合わせとした；1）CS off，PI2x1，2）CS off，PI 3x1，3）CS off，PI 3x2，4）CS on（2.0），PI 2x1，5）CS on，PI 3x1，6）CS on，PI 3x2．読影に際して，6種類の画像をすべての組み合わせにおいて一対一で比較し，一方が極めて優れる（3点）から他方が極めて優れる（－3点）までの7段階にスコア化した．Scheffeの一対比較法を用いて尺度値を算出し，0から10の値に標準化した（標準化visual score）．【成績】各撮像法の標準化visual scoreは付図の通りで，撮像時間が長いほど高いスコアとなった．CSを用いた高速撮像（CS on，PI3x1）はPIを2軸目に用いる高速撮像（CS off，PI3x2）と同程度の高速化が得られより高いスコアを獲得した．【結論】CS技術はIFIR撮像において画質を保って高速化することが可能である．

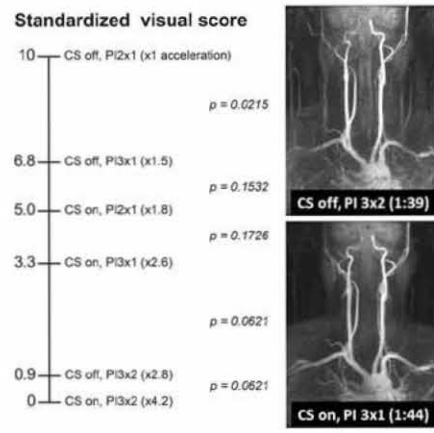

O-2-153　Functional MRIを用いた嚥下運動の賦活化部位の検討

○勝浦　尭之[1]、安藤久美子[1]、若田　ゆき[1]、石藏　礼一[1]、廣田　省三[1]、野崎　園子[2]、芳川　浩男[2]
[1]兵庫医科大学病院　放射線科、[2]兵庫医科大学病院　神経内科

目的：メトロノーム音をトリガーとする嚥下運動訓練が、パーキンソン患者において嚥下機能を改善する事が報告されている。本研究の目的は、メトロノーム音トリガーの有無による嚥下運動における正常ボランティアのfunctional MRI（f-MRI）の賦活領域の変化を明らかにすることである。方法：対象は健常者10名。全例で3T MRIを用いて、安静時対水嚥下、安静時対メトロノーム音、安静時対メトロノーム音トリガーによる水嚥下（メトロノーム音6回に一回嚥下）のf-MRI（shingle shot EPI，FOV：240，Matrix：80＊80，slice：3.13mm＊45slice，TR/TE：3000/35msec，FA：90，Fat suppression：SPIR，1dynamic：3sec，80dynamic，rest/task：10/10dyn）データを取得、SPMを用いて賦活領域を同定，比較検討した。結果：安静時対水嚥下では右中心前回、両側中心後回、左中側頭回、視覚野に賦活化がみられた。安静時対メトロノーム音では両側前頭回、両側縁上回、両側下側頭回、右小脳半球に賦活化がみられた。安静時対メトロノーム音トリガーによる水嚥下では左broca野、右下前頭回に賦活がみられたが、他の二つのtaskに比して賦活野が小さかった。結論：安静時対メトロノーム音トリガー水嚥下では、水嚥下のみに比してf-MRIでの賦活野が少ない。メトロノーム音トリガーにより、1.嚥下運動の賦活野が抑制された可能性、2.脳の多くの部位が賦活され、局所的賦活領域がf-MRIで特定できなった可能性が考えられる。

O-2-154　慢性期運動器不安定症患者に対する歩行訓練におけるresting state functional MRIの変化

○松下　明[1,2]、五月女康作[1,2]、中井　啓[2]、河本　浩明[1]、江口　清[3]、山海　嘉之[1,4]、
松村　明[2]

[1]筑波大学　サイバニクス研究センター、[2]筑波大学　脳神経外科、
[3]筑波大学　リハビリテーション部、[4]筑波大学　システム情報系

【目的】機能的ネットワークを反映したresting state functional MRI（rsfMRI）が、脳機能研究の分野で注目を浴びてきており、臨床においても応用され始めた。我々の施設では、ロボットスーツHALを用いた訓練の前後において、歩行機能評価と共にrsfMRIを行ってきた。その解析結果について考察を交え報告する。
【方法】慢性期運動器不安定症の患者に対し、HALを用いた訓練を16セッション（約2ヶ月間）行い、その前後で10m歩行テストおよびrsfMRIを行った。HALによる歩行訓練およびMRIの撮影を完遂できた22例を対象とした。rsfMRIは閉眼安静時の約6分間の撮影を行った。解析は、SPM8を用いた標準化の後、Functional Connectivity Toolbox（Conn）を用いて、Brodmann areaをROIとしたROI間の相関を求めた。その結果を訓練前後で比較した。なお、比較結果はFDRを用いた多重比較補正を行いp＜0.05で示した。

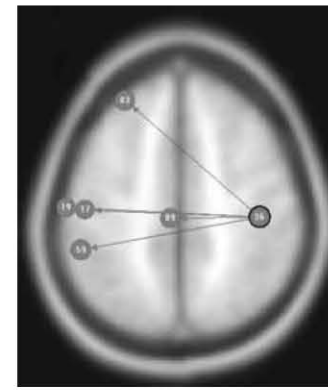

【結果】ROI間の相関関係には、Default mode networkなど代表的な組み合わせが認められた。また、右体性感覚野と左側頭葉・前頭前野・縁上回を結ぶ相関関係に、訓練前後に変化を認めた。
【考察・結論】歩行訓練前後のrsfMRIにおいて、体性感覚野を含む機能的ネットワークに変化を認めた。リハビリテーションにおける感覚の重要性は以前から言われているが、機能回復時の直接の役割には不明な点が多く、今後もHALの関与、フィードバックの効果など、さらなる脳機能の研究が必要と考える。

O-2-155　脳のデフォルト・モード・ネットワークと認知機能の関連について

○長村　晶生[1]、礒田　治夫[2]、飯高　哲也[3]、バガリナオ　エピファニオ[2]

[1]名古屋大学大学院医学系研究科　医療技術学専攻医用量子科学分野、
[2]名古屋大学　脳とこころの研究センター、[3]名古屋大学大学院医学系研究科　精神生物学

【目的】近年急増している精神疾患の診断・治療効果判定における客観的な指標はあまりない。しかし、安静時に活発に活動し、自己内省に関連する機能を有すると考えられる脳のDefault Mode Network（DMN）が精神疾患の発症に関与するとする報告があり、DMNと認知機能検査の間に関連があれば、DMNが認知機能を推定する有益な指標となる可能性がある。本研究では、認知機能検査として知的機能の簡易評価であるJapanese Adult Reading Test（JART）を用い、機能画像との相関の有無について検討を行った。
【方法】対象は同意を得た健常ボランティア38名（男性25名、女性13名、24歳-31歳［平均年齢38.02歳］）、MR装置はSiemens社製MAGNETOM verio 3T、受信コイルは32ch Head matrix coilを使用した。撮像はEPI（TR/TE=2500msec./30msec., Matrix=64x64, No.of Slices=39, FOV=192x192mm）で行った。MR画像はFunctional MRI of the Brain Software Library（FSL）のアドインであるMELODICにより独立成分分析（ICA）を行いDMNのコンポーネントを抽出、DMNコンポーネントに対しdual regressionを行った後、SPM8を用いてこれらの画像とJART全検査IQの結果との相関解析を行った。この際、共変量として年齢、性別を考慮した。統計閾値はp＜0.001とした。
【結果】膨大後部皮質（Brodmann's area［BA］23）において脳機能とJART得点に正の相関が、内側前頭前野（BA24）においては負の相関がみられた。また、BA46の領域おいても負の相関がみられた。
【結論】今回の研究において脳機能とJART得点に有意な相関がみられた。その領域は、認知処理、意思決定、注意、ワーキングメモリに関与する領域と考えられた。患者データにおいて同様の解析を行うことで、精神疾患の診断治療の有益な指標となる可能性がある。

O-2-156　認知処理切り替え機能を検査する臨床fMRIの研究

○吉田　旭宏[1]、山本　　遼[1]、小林　真介[2]、法山　智顕[3]、中井　敏晴[4]、國見　充展[4]、礒田　治夫[5]
[1]名古屋大学医学部保健学科　放射線技術科学専攻、[2]名古屋大学医学部附属病院　放射線部、
[3]福山医療センター　放射線科、[4]国立長寿医療研究センター　神経情報画像開発研究室、
[5]名古屋大学　脳とこころの研究センター

【目的】タスクスイッチ課題として使用されている色/形課題に加え、音韻/書字課題を新たに作成した。これらの結果を先行研究と比較することで、2つの課題が認知機能評価を行う臨床検査法として有用であるかを検討した。【方法】健常ボランティア13名を対象とし、fMRIを用いた課題実行時の脳機能画像、行動データを取得した。脳機能画像の解析にはStatistical Parametric Mapping（SPM8）を用い、前処理、個人解析、集団解析を行った。統計解析にはt検定（$p < 0.005$）を用いた。交互遂行課題と単純弁別課題、及び2つの課題間で、それぞれの有意差のあった部位のBrodmann's area（BA）を特定した。また、行動データ（スイッチングコスト、ミキシングコスト、正答率）についてもt検定を行った。【結果】色/形課題の交互遂行課題と単純弁別課題では、前運動野・補足運動野、前頭前野背外側部、背側前帯状皮質、体性感覚連合野、縁上回、二次視覚野、前頭眼野で有意差が見られた。音韻/書字課題の交互遂行課題と単純弁別課題では、縁上回、背側前帯状皮質、島皮質に有意差が見られた。課題間の比較では、色/形課題に対する音韻/書字課題に、前頭前野背外側部で有意差が見られた。逆の場合、有意差は見られなかった。行動データについての測定結果と条件間比較をt検定した結果、課題間スイッチングコストは$t(9) = 0.25$, n.s.、ミキシングコストは$t(9) = 0.88$, n.s.、正答率は$t(9) = 1.77$, n.s.であり、この標本数から認められる差はなかった。【考察・結論】本実験の結果は先行研究と一致しており、再現性のよいfMRI課題が作成できた。行動データの結果から課題の難易度は色/形と音韻/書字課題でほぼ同等であると考えられた。この2課題における脳の活動領域の違いは、左脳の前頭前野背外側部（BA9）であり、慣れた場面のモニタリングに関連した実行制御に関与している。課題間で生じた有意差も含め、先行研究と本研究の結果に概ね一致した脳活動が見られたため、今回用いたいずれの課題も認知機能を評価するための課題として適切であると示唆された。今後、高齢者について今回用いた課題で差が出るか否かやこれらの課題の有用性について検討する。

O-2-157　統合失調症患者のresting state fMRIにおけるdefault mode networkの検討

○船越　康宏[1,2]、原田　雅史[3]、岸田　弥奈[4]、山内　千明[1]
[1]徳島大学大学院保健科学教育部　保健学専攻医用情報科学領域、[2]徳島健生病院、
[3]徳島大学大学院ヘルスバイオサイエンス研究部　医用情報科学講座、
[4]徳島大学大学院医科学教育学部　医科学専攻

【背景・目的】fMRI撮像でタスク刺激を行わないresting state fMRI（rsfMRI）が考案され、その中で注目されているのがdefault mode network（DMN）である．DMNは閉眼安静時で最も酸素代謝や血流量が高く，脳の標準状態を形成するとされている．特に後部帯状回がDMNの中心的なつながりが有るとされ，アルツハイマー病や認知機能障害などで信号変化があるとされている．そのため，DMNはこれらの病気を表す新たな指標になる可能性がある．本研究では健常人と統合失調症患者に対してrsfMRIを撮像し，DMNの活動領域に変化がみられるか検討を行った．【方法】健常人（24-64歳）10名と統合失調症患者（24-53歳）5名を対象とした．統合失調症患者には，薬物投与2週間前と投与6週間後のrsfMRIの撮像を行った．前処理として体動補正や時間補正などを行い，独立成分分析を用いてDMNの抽出を行った．【結果・まとめ】統合失調症患者は，健常人に比べDMNの後部帯状回で活動領域が低下して見られた．また統合失調症患者における薬物投与後のDMNの活動領域は，投与前に比べ広く見られた．そして，薬物投与前と健常人におけるspatial correlationは0.680，薬物投与後と健常人では0.735となった．今回の結果より，健常人と統合失調症患者のDMNの活動領域には変化が見られ，薬物療法によってDMNの信号を改善する可能性が示唆された．

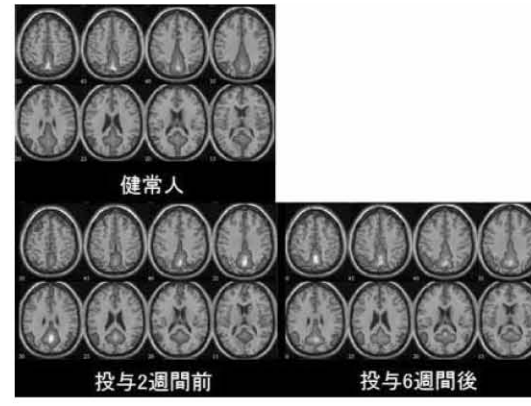

O-2-158　統合失調症における安静時脳ネットワーク研究 －resting state fMRI研究－

○福永　雅喜[1]、橋本　亮太[2,3]、大井　一高[3]、渡邊　嘉之[4]、山森　英長[3,5]、藤本美智子[3]、安田　由華[3]、武田　雅俊[3]

[1]生理学研究所　心理生理学、[2]大阪大学大学院　連合小児発達学研究科、
[3]大阪大学大学院　精神医学、[4]大阪大学大学院　放射線医学、[5]大阪大学大学院　分子精神神経学

【目的】 統合失調症は、主要な精神疾患の１つであり、社会生活に強い影響を及ぼしうる。しかし、現在まで、臨床的に適用可能な、統合失調症のためのバイオマーカーは考案されていない。本研究の目的は、イメージングバイオマーカーの創成を目標に、resting state fMRIを用いて、統合失調症患者と健常者における安静時脳ネットワークの相違を検討することである。

【方法】 統合失調症患者36名（男性：18、女性18、年齢：33.4 ± 12.3歳、罹病期間：13.1 ± 2.1年、発症年齢：23.3 ± 11.2歳）、および年齢、性別が相同する健常者（男性：18、女性18、年齢：32.8 ± 12.8歳）を対象にresting state fMRI測定を3T MRIにて実施（GE Signa HDxt 3.0T，TR/TE=2s/30ms，150volumes）。すべての被験者は、インフォームドコンセントの後、実験に参加した。被験者には、安静閉眼、リラックスしつつも覚醒を保つように指示した。安静時脳ネットワーク活動の検出には、AAL（Automated Anatomical Labeling）より提供される脳各部位のROIの時系列変化を抽出後（DPARSF，http://www.restfmri.net/forum/dparsf）、各領域間の時系列相関性を総当たりで算出し、比較を行った。また、患者、健常者ともほぼ同数の別群にて結果の再現性を検証した。

【結果・考察】 脳各部位の時系列相関性では、全般的な傾向として、健常者に比較し統合失調症において、相関係数の低下がみられた。とくに、右下前頭回、左・右島、右楔前部、左上頭頂小葉、右中心後回、左・右帯状回をseed ROIとするvoxelwise correlationにおいて、健常者に比較し統合失調症で有意な相関係数の低下が、２つの患者・健常者データセットにおいて共通してみられた。本研究結果より、fMRIによる安静時脳ネットワーク計測が、統合失調症補助診断に向けたイメージングバイオマーカーとして応用しうることを示唆すると考えられた。

O-2-159　自閉症患者におけるresting state functional MRIの検討

○岸田　弥奈[1]、原田　雅史[2]、船越　康宏[3]、山内　千明[3]

[1]徳島大学大学院医科学教育学部　医科学専攻、
[2]徳島大学大学院ヘルスバイオサイエンス研究部　医用情報科学講座、
[3]徳島大学大学院保健科学教育部　保健学専攻医用情報科学領域

【背景・目的】functional MRIを用いた研究では課題刺激を行わない安静状態のfunctional connectivityの検討が行われており、resting state functional MRI（rsfMRI）と呼ばれている。rsfMRIは後部帯状回や内側前頭前野などの領域で活動があり、脳の標準状態とされるdefault mode network（DMN）や、前頭葉背外側と頭頂連合野などの領域で活動があり、認知機能に関わるexecutive controlなどのネットワークが存在する。rsfMRIの臨床研究ではアルツハイマー病や軽度認知機能障害などの精神疾患と関連性について検討が行われており、疾患の評価方法として期待されている。今回我々は自閉症患者のrsfMRIによるネットワークの変化を検討した。【方法】被験者は健常人9名（男性5名、女性4名、平均年齢10.7 ± 3.0）と自閉症患者10名（男性8名、女性2名、平均年齢4.2 ± 2.8）であった。使用機器はGE社製3T discovery 750を用いて、閉眼安静状態で3分12秒の撮影を行った。撮像シーケンスはGE型EPI（TR：2000ms、TE：27ms、4mm厚、画素数128 × 128、FOV 240mm）で行った。解析はspm8を用いてslice timingや体動補正などの前処理を行い、独立成分分析により分類を行った。【結果・考察】自閉症患者におけるrsfMRIのネットワークはDMNや運動野、視覚野、聴覚野などの領域を確認することができ、健常人とのspatial correlationはそれぞれ0.677、0.767、0.838、0.706となった。しかし、自閉症患者において健常人と同じようなexecutive controlのネットワークは確認できなかった。自閉症患者は前頭葉の神経細胞の数が多く、脳の過形成が原因とされる報告がある。そのため、前頭葉に関連するネットワークが健常人に比べ変化していると考えられた。【結語】自閉症患者におけるrsfMRIは健常人に比べ高次脳機能領域である前頭葉のネットワークが変化している可能性が示唆された。

O-2-160　繰り返し行ったfMRI検査による脳疾患患者と正常ボランティアとの賦活の比較

○箕浦　奨[1]、西畑　朋貴[1]、鈴木　智明[1]、大野　輝久[1]、桑原　巧[1]、種井　隆文[3]、竹林　成典[3]、中原　紀元[3]、中根　正人[2]、中村　元俊[2]

[1]名古屋セントラル病院　放射線室、[2]名古屋セントラル病院　放射線科、
[3]名古屋セントラル病院　脳神経外科

【背景・目的】術中MRIによる画像誘導手術においては、術前にマッピングを目的としてfMRI検査を行う。当初、賦活の再現性を確認するという目的で各タスク2回ずつ行ってきた。文献においては、同じタスクを繰り返し行うことで賦活信号の低下や賦活領域の縮小が見られるといった報告があるが、我々の施設では1回目より2回目の方が賦活信号の上昇や賦活領域の拡大が見られるといった症例を多数経験した。そこで、同様に正常ボランティアに対しても各タスク2回ずつ検査を行い、賦活信号や賦活領域の変化を確認し、脳疾患患者と正常ボランティアで比較したので報告する。【方法】使用装置はSIEMENS社製MAGNETOM　Skyra D13、撮像シーケンスはgradient-echo型EPI（TR 3200ms、TE 30ms、FA 90度、FOV 192mm、スライス厚 3mm）を用いた。被験者は正常ボランティア男性7名、女性3名の計10名と脳外科手術の術前検査として術前にマッピングとしてfMRIを実施した患者男性13名、女性6名の計19名であった。被験者、患者とも手指運動左手、右手、しりとり、ニュースリスニングを1セットとして2セット各タスク2回ずつとなるように検査を行い、その賦活信号や賦活領域の変化を比較した。【結果・考察】正常ボランティアにおいては1回目から2回目にかけて賦活信号の低下や賦活領域の縮小が見られた。一方で脳疾患患者では1回目から2回目にかけて賦活信号の上昇や賦活領域の拡大があった症例が正常ボランティアと比較して多く見られた。正常ボランティアの場合、タスクへの慣れによる賦活信号の低下や賦活領域の縮小があったと考えられる。脳疾患患者では慣れによるタスク遂行能力の向上が見られたと考えられる。脳疾患患者は、正常ボランティアと比較して慣れによってタスクの理解度が上がり、遂行能力の向上が期待できると考えられるので、脳外科手術の術前検査としての術前マッピングのためのfMRI検査を複数回行うことは有用であることが示唆された。

O-2-161　balanced Steady-State Free Precession法を用いたBOLD信号の検討

○石原　良祐[1]、小牧　裕司[1,2]、矢野竜太朗[1]、関　布美子[1,2]、疋島　啓吾[3]、八木　一夫[4]、岡野　栄之[1]

[1]慶應義塾大学大学院医学研究科　生理学教室、[2]実験動物中央研究所、[3]沖縄科学技術大学院大学、
[4]首都大学東京　健康福祉学部放射線学科

【背景】近年、脳機能計測においてresting state-fMRIが注目されている。rs-fMRIは脳の自発活動による微細なBOLD信号であるため、電気的・生理学的ノイズと区別することが難しい。そのためノイズやアーチファクトの少ない画像取得が求められる。MRIによる脳機能計測はEcho Planer Imaging法が現在の主流であるが、磁化率アーチファクトの影響が大きい、SNRが低いなどの欠点が存在する。一方、近年注目されはじめているbalanced Steady-State Free Precession（bSSFP）法は、複雑なコントラストメカニズムを有するため敬遠されてきたが、SNRが高く空間的歪みが小さい利点がある。そこでbSSFP法によるfMRI計測を確立、実用化することでより高分解能なrs-fMRIの計測を行う事が可能であると考える。

【目的】bSSFP法を用いてfMRI計測を行い比較検討することで、bSSFP法によるfMRI計測の実用化を図り、高分解能なresting state-MRI計測へつなげる。

【方法】使用機器：bruker biospec 7T MRI，R2012aMATLAB
invivo実験：実験対象は麻酔下マウスとし、末梢神経刺激で得られるBOLD信号をEPI法とbSSFP法の両方のパルスシーケンスで計測し比較検討を行った。
Task design：DELAY50s、TASK 10s，5times

【結果】末梢神経刺激は、マウス脳の感覚関連領域にBOLD反応が見られることが知られている。実際に撮像した画像でもEPI法とbSSFP法ともに感覚関連領域においてBOLD反応が得られた。

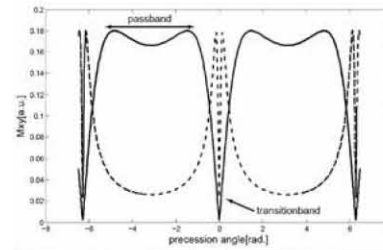





High Signal Pass-band　　Low Signal Pass-band

O-2-162　Prospective motion correctionを用いた高解像度fMRI：頭部動きの検討

○黄田　育宏[1,2]、上口　貴志[1,2]、松岡雄一郎[1,2]、劉　　国相[1,2]、吉岡　芳親[1,2,3]、田口　隆久[1,2]

[1]情報通信研究機構脳情報通信融合研究センター（CiNet）　脳機能計測研究室、
[2]大阪大学大学院　生命機能研究科、[3]大阪大学免疫学フロンティア研究センター

【目的】超高磁場fMRIは，計測感度向上により高解像度の機能計測が可能となる。一方で，被験者のわずかな動きが計測精度を低下させる。これまで，被験者の動き補正は主に計測後の信号に対して行われている（Retrospective motion correction；RMC）。近年，撮像中の被験者の動きを測定し，リアルタイムに動きを補正する手法が行われている（Prospective MC；PMC）[1]。そこで，本研究では，高解像度（1mm isotropic）fMRI信号の経時的変化に対する被験者頭部の動きの影響をみるために，PMCを用いて検討した。【方法】MR装置はSiemens MAGNETOM 7Tを用い，8チャンネルコイルを使用した。安静状態下および右足上下動タスクにおいてGRE-EPIの撮像を行った。撮像条件はTR=1000ms，TE=20ms，Voxel size=1.0mm isotropic，13slices，繰返し150であった。被験者の額に固定したマーカーを指標として，磁石ボア内に設置した動き補正カメラ（KinetiCor，USA）により被験者頭部の動きを測定した。それぞれの状態下において，PMCを行った場合と行わない場合で撮像を行った。取得したデータは，ImageJおよびBrain Voyagerを使用して解析を行った。【結果】安静状態下での被験者頭部の動きはGRE-EPI撮像にPMCを行った場合と行わない場合で有意な差は認めなかった。その際のMRI信号の経時的SNRも差はなかった。一方，右足上下動タスクでのfMRIでは，PMCを行った場合，運動野に局在して信号が見られたが，PMCを行わない場合，広範囲に偽陽性の信号が計測され，RMCを行っても偽陽性の信号が確認された。これらの信号は，タスクに連動した被験者頭部の動きに対応していた。【結語】超高磁場fMRIにおける高解像度撮像において，タスクと連動する被験者の動きにはprospective motion correctionが有効である。[1] Zaitsev et al., NeuroImage 31: 1038-1050, 2006.

O-2-163　超薄型フレキシブル刺激電極を用いたラットの運動野電気刺激によるfMRI

○キム　ドンミン[1,2]、陳　　揚[1]、Reuveny Amir[1,2]、関谷　　毅[1,2,3]、染谷　隆夫[1,2]、関野　正樹[1,2]

[1]東京大学工学系研究科、[2]JST ERATO染谷生体調和エレクトロニクスプロジェクト、
[3]大阪大学産業科学研究所

本研究では，MRIに映らない超薄型フレキシブル刺激電極を開発し，ラットの脳の硬膜外から大脳皮質運動野へ直接的に電気刺激を与えながら，fMRIの撮影を行った．その結果，運動誘発電位の閾値以下と閾値以上とで異なる電気刺激強度に応じて，誘発された脳内の活動領域の変化を可視化することができた．これまでに，電極を用いた大脳皮質の電気刺激は，神経障害性疼痛において痛みの緩和に有効であることが臨床研究で示されているが，その治療のメカニズムに関しては十分に明らかされていない．電気刺激による脳の活動変化を調べるためにPET測定による研究が主に行われてきたが，その理由は，MRI測定が高い空間分解能の利点をもちながらも，埋め込んだ電極によって画像が乱れ，誘導電流による発熱の恐れもあるためである．本研究では，MRIに映らない超薄型フレキシブル刺激電極を開発した．この電極は1μmのパリレン基板上に100nmの非磁性導体の金薄膜を蒸着し，露出する電極部分を除いてパリレン絶縁膜をコーティングする方法で作成した．その際，刺激電極部分の導体の厚さは，7-TのMRI装置における磁気共鳴周波数の300MHzの表皮厚に対して1/45程度であり，実験的に求めたMR信号の消失は約4.2%であった．開発された電極をラットの前肢運動野の硬膜外に貼り付け，運動誘発電位の閾値に対して80%と110%の刺激強度で電気刺激をしながら，fMRIの撮影を行った．その結果，閾値以下の刺激強度では，同側の視床や線条体で正のBOLD信号が観測できるが，閾値以上の刺激では対側の運動感覚野と同側の側坐核で負のBOLD信号が観測できた．このような刺激強度の活動領域の変化は，運動野刺激により誘発された末梢の運動が，運動制御の神経経路にフィードバックされることによると考える．大脳皮質への電気刺激による脳の活動領域の依存性を調べることで，電気刺激による神経障害性疼痛の緩和のメカニズムの解明も期待できる．

O-2-164　仮想灸刺激に伴う脳活動変化の検討

○村瀬　智一[1]、梅田　雅宏[2]、福永　雅喜[3]、渡邉　康晴[2]、樋口　敏宏[1]

[1]明治国際医療大学　脳神経外科、[2]明治国際医療大学　医療情報学、[3]生理学研究所　心理生理学

【背景・目的】灸は艾（もぐさ）を皮膚上で燃やすことで熱刺激を加える手法として鍼灸臨床などで行われおり、灸による熱刺激の幅は臨床で専門家が行う熱痛刺激から家庭で手軽に行える温熱刺激まで様々である。熱痛刺激は侵害刺激としてfMRI実験で盛んに行われているが、痛みを伴わない温熱刺激や温度変化の無い熱刺激に伴う脳活動の検証はほとんど行われていない。そこで今回、鍼灸臨床で用いる温筒灸を仮想した緩やかな温度変化をする熱刺激と一定温度を維持した熱刺激に伴う脳活動の変化を検討した。

【対象・方法】実験は熱刺激を行う熱刺激群（n=10，26.6 ± 5.3歳）と熱刺激を行わない安静群（n=10，25.2 ± 4.1歳）の2群に分けて行った。熱刺激は以前報告したMRI内で使用可能な自作温熱刺激装置（村瀬ら，JSMRM，2011.）を用いて、33℃一定、40℃一定、仮想灸刺激（33℃～42℃までの範囲を緩やかに経時変化する）の3種類の熱刺激を行い、それぞれ開眼状態で6分間測定した。安静群は熱刺激を行わず、開眼状態で6分間測定した。測定装置はSIEMENS社製3.0T臨床用MRI装置と32chヘッドコイルを使用し、撮像シーケンスはGE-EPI法（TR=2s，TE=30ms，matrix size=64 × 64，FOV=23 × 23cm^2，Thickness=3.6mm，37slices，ipad factor=2，180Volumes）を用いた。データ解析はSPM8で前空間処理を行った後、今回行った熱刺激は刺激の変動が少なく刺激に伴う脳活動が予測出来ないため、FSLアドインのMELODICを用いて、独立成分分析を行い、脳内ネットワークの1つであるdefault mode network（DMN）を抽出した。また、熱刺激によるDMNの変化を検証するために、独立成分分析の結果を比較出来る、FSL programのdual regression解析を用いて、安静群のDMNを基準として検証した。

【結果】独立成分分析の結果、各群でDMNが観察された。また、dual regression解析の結果、DMN関連領域の楔前部において、安静群に比べ「33℃一定」と「灸仮想刺激」で有意な結合性の増加が観察された。

【考察】今回の結果より、温熱刺激によるDMNの変化は皮膚温よりも高い温熱刺激（40℃）では観察されないことから、皮膚温と同程度の微細な熱刺激（33℃一定）によって生じると示唆された。

O-2-165　fMRIに基づくグリーンレーザーを用いたアロディニア特異的な痛み応答の解析

○杠　　直哉[1]、吉永　壮佐[1]、平金　　真[1]、木村　一成[1]、岩本　成人[1]、佐藤　博司[2]、藤川　昭彦[3]、高橋　正泰[4]、寺沢　宏明[1]

[1]熊本大学大学院生命科学研究部　構造生命イメージング、

[2]ブルカー・バイオスピン株式会社　アプリケーション部、

[3]アステラス製薬　トランスレーショナルサイエンス研究所、[4]アステラス製薬　神経科学研究ユニット

【背景・目的】アロディニアは線維筋痛症などの疾患において発症し、通常では痛みと感じない刺激を痛みとして認識する。本研究はRIMラットのアロディニア特異的な痛み応答を明らかにすることで、発症メカニズムの解明や、治療薬の開発を行うことを目的とする。我々は昨年度本大会やISMRMにおいて、アロディニアを示す線維筋痛症のモデルであるreserpine induced myalgia（RIM）ラット[1]にグリーンレーザーを照射し、アロディニアに由来するBOLD信号が得られたことを報告した[2][3]。今回は、BOLD法と比較して高い感度が期待されるcerabral blood volume（CBV）法を適用した[4]。【方法】7.0 T MRI装置（Bruker Biospin）を用い、RIMラットと健常ラットの撮像実験を行った。筋弛緩剤のガラミン持続投与・人工呼吸を行い、体温・血圧・pO2・pCO2を計測した。USPIO投与後にGRE-EPI撮像を行い、左後ろ足へのレーザー照射に応答した脳血管の拡張を観測した。信号強度変化の解析にはSPM8を用いた。【結果】レーザー照射時の血圧変動や外傷が見られない刺激条件を見出した。CBV法を適用した結果、RIMラットにおいて、一次体性感覚野等の信号強度の減弱が見られた。これらはBOLD法においても信号変化が見られた領域であった。【考察】CBV法とBOLD法で、同じ脳領域に信号変化が見られたことから、レーザー刺激による脳の賦活を捉えることができたと考える。また、RIMラットに観測され、健常ラットでは見られなかったことから、アロディニア特異的な痛み応答であることが示唆される。【結論】RIMラットにおけるアロディニア発症を、CBVとBOLDの2つの方法で評価した。本実験系は、機能的結合性解析を組み合わせることで、アロディニアの原因となる神経伝達異常の解明に貢献すると考える。また、外傷が生じないレーザー刺激を用いるため、ヒトの臨床・前臨床鎮痛薬評価系として、新薬創出に貢献することが期待される。【参考文献】[1] Nagakura, Y. et al., PAIN, 146, 26-33 (2009) [2] 杠 他，第41回磁気共鳴医学会大会，p-3-238 (2013) [3] Yuzuriha, N. et al., ISMRM, 3036 (2014) [4] Kim SG. et al., Open Neuroimag J, 5, 136-145 (2011)

O-2-166　Comparison of pre and post-operative Biochemical MRI cartilage imaging in FAI patients

○後藤　　一[1]、前田　降樹[1]、橋本　慎吾[2]、青山　信和[1]、杉村　和朗[1]

[1]神戸大学医学部附属病院　放射線科、[2]神戸大学医学部附属病院　整形外科

【目的】To assess the usefulness of T1rho values and T2 values for evaluating cartilage repair after surgery for femoroacetabular impingment (FAI) throught the comparison of pre-operative and post-operative T1rho values and T2 values of cartilage and their correlation with MHHS scores.【方法】Twenteen FAI patients (4 male 8 female; median age, 22 years) were examined at a 3.0T MRI.Mean pre-operative and post-operative (6 monthes after operation) T1rho values and T2 values of the anterior-superior zone and the superior-posterior zone of the injured cartilage area and of control cartilage area were compared. The differences between the T1rho values and T2 values were determined using a paired t-Test.In addition, the MHHS scores of all patients were determined and compared with the T1rho values and T2 values of the anterior-superior zone and the superior-posterior zone of the injured cartilage area and the control cartilage area.【成績】The MHHS score was significantly correlation with T1rho values in both the anterior-superior zone (R2=0.712 and p=0.008) and superior-posterior zone (R2=0.667 and p=0.013) of the injured cartilage area.There was also a significant correlation between the MHHS score and the T2 values of the anterior-superior zone of the injured cartilage (R2=0.585 and p=0.016). Comparing the pre-operative and post-operative MRI imaging parameters, except for the T2 values in the anterior-superior zone in the control cartilage, post-operative T1rho values and T2 values were significantly lower than those of pre-operative values in other zones of the injured and control cartilage.【結論】T1rho values and T2 values can detect post-operative cartilage change in FAI. T1rho values and T2 values are correrated with the clinical condition of FAI

O-2-167　ブタ損傷半月板におけるT1rho値と組織学的所見の比較・検討

○中川　裕介[1]、宗田　　大[1]、近藤　伸平[1]、長田　　剛[2]、木内　信司[3]、田渕　　隆[3]、古賀　英之[1]、関矢　一郎[4]

[1]東京医科歯科大学大学院　運動器外科学分野、[2]ザイオソフト株式会社、
[3]八重洲メディカルクリニック、[4]東京医科歯科大学　再生医療研究センター

【目的】T1rho値は、関節軟骨でコラーゲン量、GAG量を反映し評価に有用である。半月板においては変性半月板でT1rho値が上昇するという報告があるが、半月板の病態とT1rho値の関係はいまだ明確でない。本研究ではブタの内側半月板損傷モデルで、T1rho値と組織所見との関連を検討した。【方法】7膝を使用した。内側半月板中節に横断裂を作成し、4週後に膝関節を摘出した。3.0T MRIでT1rhoマッピング矢状断を撮影した。ROIsを長軸方向に沿って前節、後節を各々inner，middle，outer zoneに3分割し設定した。解析はザイオソフト社のTx mappingを使用した。組織はMRI画像と対応するように矢状断の切片を作成し、表層構造、細胞密度、コラーゲン構造、safranin-o染色性の4項目のスコアーで評価した。【結果】組織学的に正常のzoneではT1rho値は35～45と低値であった。断裂部を含むzoneはT1rho値（ms）は65～100の高値を示した。組織学的には断裂部は瘢痕組織で癒合し、コラーゲン構造は認められなかった。断裂部より前方のzoneでT1rho値は50～70と高値であり、組織学的にコラーゲン構造の不整化、safranin-o染色性の低下を認めた。全てのzoneでT1rho値と組織スコアーの間に相関を認めた。【考察】損傷半月において、コラーゲン構造の不整化、safranin-o染色性の低下の程度が大きい部位のT1rho値が高値を示した。T1rhoマッピングは半月板中のコラーゲン構造、GAG量の変化を捉えることが可能である。

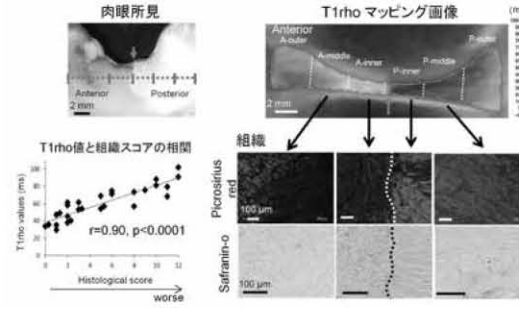

O-2-168　ブタ正常半月板におけるT1rho値・T2値と組織・生化学所見との比較

○中川　裕介[1]、宗田　　大[1]、近藤　伸平[1]、長田　　剛[2]、木内　信司[3]、田渕　　隆[3]、市野瀬志津子[4]、古賀　英之[1]、関矢　一郎[5]

[1]東京医科歯科大学大学院　運動器外科学分野、[2]ザイオソフト株式会社、[3]八重洲クリニック、[4]東京医科歯科大学　医歯学研究支援センター、[5]東京医科歯科大学　再生医療研究センター

【目的】T1rho・T2値は関節軟骨において深層が表層より低いzonal variationを示すことが報告されているが、半月板における報告はない。本研究ではブタ正常外側半月板の部位ごとのT1rho･T2値を計測し、組織･生化学所見と比較を行った。【方法】10膝を用いた。3.0T MRIを用いT1rho・T2マッピングの矢状断像を撮影、解析はザイオソフト社のTxマッピングを用いた。ROIsは半月板後節を長軸方向にinner，middle，outer zoneに3分割し設定した。GAG･コラーゲン量を計測し、組織学的にsafranin-o、picrosirius red染色、電子顕微鏡所見をzone毎に比較した。【結果】T1rho値（ms）はinner 37.7 ± 4.3，middle 33.9 ± 2.7，outer 35.6 ± 2.5で、middleがinnerより高値を示した（$p < 0.01$）。T2値（ms）はinner 29.6 ± 3.5，middle 26.0 ± 2.4，outer 25.0 ± 1.5でouterがinnerより低値を示した（$p < 0.01$）。生化学所見はGAG量はinnerが他のzoneより高く（$p < 0.05$）、コラーゲンはouterがinnerより高かった。組織所見ではinner，middleは線維軟骨組織であるが、innerは硝子軟骨に近い所見であり、outerは線維性組織でコラーゲン線維が密に存在した。【考察】T1rho値、T2値とも正常半月板においてzonal variationを認めた。T2値はコラーゲン量の多い、outerがinnerより低値を示し、T1rho値はコラーゲン量、GAG量とも中等度に含有するmiddleが他のzoneに比べ低値を示したと考えられた。



O-2-169　gag-CESTにおける血流の影響

○青木　孝子[1]、川口　拓之[2]、渡部　進一[3]、采沢　大志[3]、栗田　京助[3]、ニールセン　マシュー[4]、新津　　守[1]

[1]埼玉医科大学　放射線科、[2]放射線医学総合研究所　分子イメージング研究センター、[3]埼玉医科大学病院　放射線技術部、[4]シーメンス・ジャパン株式会社

関節軟骨のglycosaminoglycan（gag）濃度の計測は変形性関節症（OA）の早期診断に有用である。CESTによるgag計測においてgag-OH基と自由水プロトン間のケミカルシフトは1ppmと小さく3T装置で得られるCEST効果の感受性は低いためB0不均一補正の精度を上げることが必須条件となる。しかし、Z-spectraの非対称性から得られるMTRasymのピークがgagの周波数からわずかにずれることが多い。本研究では、ピークのずれが膝関節軟骨周囲の動静脈に起因するB0不均一により生じると仮定し、血行動態がCEST効果に及ぼす影響を調べた。成人健常ボランティア14名（平均32.9歳）に足関節底背屈運動50回を行わせ、運動前後のCEST効果およびB0補正値を比較した。また、50回/分のペースで背屈運動30回による血流変化をVENC，IVIM，T2starにより評価し、MTRasymを運動前後で比較した。MTRasymの計測は内側半月板内側縁と外側縁に接する大腿骨内側顆軟骨上に5pixelのROIとした。IVIMの算出には山梨大学医学部放射線科が提供するホームページ（http://yamarad.umin.ne.jp/ivim/）を利用した。3D gag-CESTはTR/TE=690ms/3.6ms，FA=12deg，RF power=2.5μT，offset=13（-2.6～2.6ppm），FOV=160mm × 160mm，voxel size=0.625 × 0.625 × 3.5mm^{3}でscanした。足関節底背屈運動後14名中10名にMTRasymの増加がみられ、内縁側で最大458%、平均168%増加した。VENC法で血流速は膝下動脈に変化はなく、大伏在静脈で約7%上昇し、T2starは平均10%増加した。IVIMでは灌流を拡散とみなした拡散係数Dstarは軟骨周囲の筋で特に増加した。運動前後のB0補正値は内縁側で0.05ppm増加し、外縁側で0.04ppm減少した。背屈運動による筋ポンプ作用は軟骨周囲の静脈還流を増加し、一過性に増加した静脈内のデオキシヘモグロビンが磁性物質として作用して磁化率が変化しB0不均一を生じさせ軟骨周囲の信号が低下してMTRasymが増加したと考えられる。個人差はあるが、静脈還流の増加のような血流変化による磁化率の変化は軟骨のB0に影響する場合があることを示した。

O-2-170　2D gag-CESTにおける撮像パラメータ（ショット数）の検討

○渡辺　嵩広[1]、青木　孝子[2]、栗田　京助[1]、橋本利恵子[1]、Nielsen Matthew[3]、新津　　守[2]
[1]埼玉医科大学病院　中央放射線部、[2]埼玉医科大学病院　放射線科、[3]シーメンス・ジャパン株式会社

【背景】関節軟骨のグリコサミノグリカン（GAG）濃度は、変形性関節症の早期診断における重要な指標である。3T装置によるchemical exchange saturation transfer（CEST）では、GAGと結合水の化学シフトは小さく、GAGの信号強度は比較的低いため、CEST効果を最大にするscan parameterの最適化が必要である。昨年の学会において、ファントムによる最適化を行い報告したが、今回さらにヒトで追加検討を行った。ヒトではファントムに比べGAG濃度が低いことが考えられる。GAGの検出感度の改善を目的として検討を行った。

【方法】同意の得られた4名の成人健常ボランティアの膝を撮像し、gradient echoをベースとしたgag-CEST実験用シーケンスにて2D（4、6、9shots/slice）の検討を行った。ROIは内側半月板上の内縁側（roi_1）と外縁側（roi_2）の軟骨に5pixel設定した。GAGの検出度はケミカルシフトのピークを1.2ppmとしてMTR_{asym}の0.8-1.6ppmの区間積分値（CEST効果）として評価し、Z-spectraのB0補正値の比較も行った。撮像条件はshots/slice，TR，NEX=（4, 1090ms, 8），（6, 720ms, 7），（9, 720ms, 5），TE=3.6ms，BW=200Hz/pixel，FA=12°，voxel=0.62 × 0.62 × 3.5mm^3，FOV=160 × 160mm^2とした。

【結果・考察】MTR_{asym}ピークの平均（shots/slice，average）は（4, 0.98ppm），（6, 1.45ppm），（9, 1.30ppm）に存在し、CEST効果，%（a.u.）は（4, 0.0145, 8.0%），（6, 0.0113, 5.6%），（9, 0.0105, 8.0%）であった。4, 6shots/sliceではピークが複数見られたが、9shots/sliceではシングルピークであった。shots/sliceが大きいほど各shotのk-space line数は減少し、pre-saturation pulseの効果が向上するためGAGの検出感度の改善が期待できるが、撮像時間が延長する。今回はほぼ同じ撮像時間で検討を行ったが、ピーク、CEST効果は9shots/sliceが最も優れていた。

【結論】本研究では2Dシーケンスのみを検討した。3DシーケンスではSNR、空間分解能の改善が期待できるため、今後は同一の撮影時間に合わせた3Dシーケンスの検討を進めたい。

O-2-171　MEDI法によるQSMにおける至適撮像方法および貧困灌流描出の初期検討

○豊嶋　英仁、中村　和浩、茨木　正信、高橋　一広、木下　俊文
秋田県立脳血管研究センター　放射線科診療部

【目的】Quantitative Susceptibility Mapping（QSM）は組織が有する磁化率を反映することから定量的解析が可能とされている。脳血管障害による貧困灌流域では、増加したデオキシヘモグロビンによる磁化率効果を反映して位相変化を生じると考えられ、QSMによる描出が期待できる。

オープンソースのMorphology Enabled Dipole Inversion（MEDI）法は、multi TE-3D GREで取得したwrapped Phase像およびMagnitude像を用いてQSM処理を行うため、臨床での測定が比較的容易である。良質なQSMを得るためにはwrappingが少ないwrapped Phase像を得ることが必要である。そこで、今回、至適撮像方法を検討し、脳循環PETで評価した貧困灌流域に対しQSMの描出能を初期検討した。

【方法】MRIは、Siemens MAGNETOM Verio 3T。撮像は8TEs（5.89 ～ 48.45ms，6.08ms間隔）、TR 55ms、FA 20°、スライス厚 2mm、スライス数 64、軸位断、parallel（+）、AT=6'18"とした。取得したwrapped Phase像およびMagnitude像を汎用PCにてMath Works MATLABで処理した。

wrapping効果を高感度用32ch head coilと標準12ch head coil、および撮像エンコード方向について比較した。

症例対象は片側性主幹動脈閉塞狭窄による貧困灌流を有する慢性期脳血管障害症例。脳循環PETとMRIを同時期に施行。脳酸素摂取率（PET-OEF）が上昇した貧困灌流域におけるQSMの描出能を評価した。

【結果】最もwrappingが少ない撮像方法は、12ch head Coilを使用し、撮像位相エンコードAP方向であった。PET-OEFが上昇した貧困灌流域において、QSMの画素値（ppm）が軽度上昇した。

【考察】良質なQSMを得るには、使用するMRIでの至適撮像方法の検討、ならびにアルゴリズムを理解することが重要である。また、MEDI法QSMによる貧困灌流評価の可能性が示唆された。

【文献】Liu et al, MRM 2013: 69（2）; 467-76

O-2-172　拡散強調像に基づく新たな脳内鉄定量法の開発

○藤原　俊朗[1,2]、Lynn Uhrig[2,3]、Alexis Amadon[2]、Bechir Jarraya[2,3,4]、Le Bihan Denis[2]

[1]岩手医科大学医学部　脳神経外科学講座、
[2]フランス原子力庁　サクレー地区　超高磁場MRI研究センターニューロスピン、
[3]フランス国立保健医学研究機構、[4]ベルサイユ大学フォッシュ病院　脳神経外科

【背景・目的】大脳基底核にみられる鉄沈着はパーキンソン病などの神経変性疾患と深く関連することが知られている。そのためR2'や位相画像に基づく鉄定量法が提案されているが、灌流や拡散の影響を受けている可能性がある。本研究では、組織内外の灌流や拡散の影響を最小限としたDWIに基づく新たな脳内鉄定量法を開発することを目的とした。

【方法】対象はアカゲザル4頭（オス、平均11歳）とし、ヒト用3TMRI（Siemens, Germany）にて独自開発4ch phased-arrayコイルで撮像を行った。撮像法はsingle-shot spin-echo EPIとし、磁性体に対して感度が異なる極性をそれぞれもつ拡散検出磁場（mono-polarおよびbi-polar gradient：MPG、BPG）を用いて2種類のDWIデータを取得した（0～3000s/mm^{2}の異なる9個のb値、TR/TE=3000/89ms、motion probing gradient=1軸、2mmの等方ボクセル）。また、超微細鉄粒子造影剤（USPIO）静注後も同撮像を行った。興味領域（ROI）は、黒質（SN）、淡蒼球（GP）、視床（Th）、大脳皮質（Cortex）とし、DWI信号解析にはkurtosis modelを用いた。また、パラメータ推定には初期値に依存しない独自開発の信号データベース探索法を用いた。MPGとBPGで得られた拡散係数をそれぞれD'、Dとしたとき、鉄定量パラメータを$\xi_{[Fe]}$=1-D'/Dと定義した。ROI解析に加え、$\xi_{[Fe]}$マップも作成した。解析ソフトウェアはMATLAB（The MathWorks, USA）にて開発した。

【結果】生理的鉄沈着がみられるSN、GP（9.3 ± 0.61、11.7 ± 0.98 × 10^{-2}）では、Th、Cortex（0.69 ± 0.80、2.8 ± 0.61 × 10^{-2}）に比べ、$\xi_{[Fe]}$が有意に上昇していた（$p < 0.05$）。また、過去の病理学的報告（Hardy, et al, J Magn Reson Imaging 2005）に従い、年齢から推定されたSNとGPの鉄沈着量は、$\xi_{[Fe]}$と強い相関を示した（R2=0.7949、p=0.003）。USPIO静注後、$\xi_{[Fe]}$は有意に増加（$p < 0.0001$）し、特にTh、CortexはSNとGPに比べ、変化量$\Delta\xi_{[Fe]}$が大きい傾向がみられた。

【結論】DWIに基づく新たな鉄イメージング法は、大脳基底核の生理的鉄沈着量を定量できる可能性がある。

O-2-173　Stripe sign of precentral gyri in amyotrophic lateral sclerosis: a novel finding on PADRE

○掛田　伸吾[1]、米田　哲也[2]、宮田　真理[1]、井手　　智[1]、渡邉　啓太[1]、村上　　優[1]、小笠原　篤[1]、森谷　淳二[1]、二ツ矢浩一郎[1]、興梠　征典[1]

[1]産業医科大学　放射線科、[2]熊本大学医学部　保健学科

Purpose: To evaluate the signal-intensity (SI) of the precentral gyri (PG) in the amyotrophic lateral sclerosis (ALS) patients in comparison with healthy subjects (HS) by using a phase-weighted MR imaging technique "Phase Difference Enhanced Imaging (PADRE)". Methods: The PADRE was performed in 5 ALS patients and 20 HS at 3T MRI system. For the PG on PADRE images, two radiologists compared the SI of the grey matter (GM) with the subcortical white matter (WM) and divided into 3 grades: hyperintense, isointense, or hypointense. Results: The GM of the PG was hyperintense to the subcortical WM in all 20 HS, and hypointense in all 5 ALS patients (Fig.). Furthermore, in ALS patients, four layers, high, low, high, and low SI from the pial surface of the PG, were seen on PADRE images, which seemed to correspond to the superficial GM, deeper GM, superficial subcortical WM, and deeper subcortical WM, respectively (stripe sign) (Fig. B). Conclusions: In ALS patients, the PADRE images showed the four layers in the PG, which might reflect the iron deposition in a part of the GM and the reduced concentration of myelin in the superficial subcortical WM.

Figure

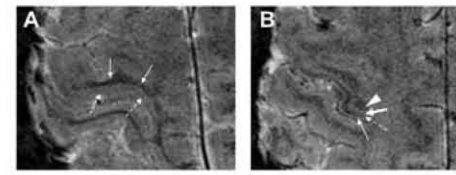

Comparison of the SI of the right precentral gyrus. (A) PADRE image of a HS. The GM (dotted arrows) is hyperintense to the subcortical WM (arrows). (B) PADRE image of a patient. Four layers, high SI (arrow), low SI (dotted arrow), high SI (large arrow), and low SI (arrowhead), are clearly seen, which seems to correspond to the superficial GM, deeper GM, superficial subcortical WM, and deeper subcortical WM from the pial surface, respectively.

O-2-174　アルツハイマー病における大脳皮質の位相差強調画像による評価

○東　美菜子[1]、平井　俊範[1]、井料　保彦[1]、立石真知子[1]、北島　美香[1]、山下　康行[1]、橋本　　衛[2]、池田　　学[2]、米田　哲也[3]

[1]熊本大学大学院　放射線診断学分野、[2]熊本大学大学院　精神神経学分野、[3]熊本大学　保健学科

［目的］アルツハイマー病の大脳皮質にはアミロイドが沈着し、7T MRIでは信号変化が起こることが知られているが、3T MRIでも組織のコントラストに優れる位相差強調画像を用いれば異常を検出できる可能性がある。本研究の目的は3T MRIでの位相差強調画像にて健常者と比較してアルツハイマー病の大脳皮質に相違がみられるかどうかを検討することである。［対象と方法］対象は、アルツハイマー病患者5例（59-85歳、男性4例、女性1例）と年齢をマッチさせた健常ボランティア5例を3T MRI（Achieva 3T, Philips）で2mmスライスで2D TFE（TR/TE/FA 893/34.5/50°）横断像を撮像した。アルツハイマー病の診断は経験豊富な2名の精神神経科医がNINCDS-ADRDAクライテリアに基づいて行った。得られたMRデータをPADRE処理を行い、大脳皮質内の構造がみられる位相を選択し、位相差強調画像を作成した。2名の放射線科医が大脳皮質の低信号の分布を4段階で評価し、Mann-Whitney testで検定した。1名の放射線科医が大脳皮質（楔部）と近傍白質の信号を測定し、大脳皮質・白質のコントラスト比（白質信号-皮質信号/白質信号）を算出した。また、両群間をunpaired t-testで検定した。［結果］健常ボランティア5例では、大脳皮質の中で後頭葉内側部や側頭葉などの一部に低信号域（grade 1もしくはgrade 2）を認めた。一方、アルツハイマー病患者では5例中4例で大脳皮質にびまん性に低信号域（grade 3もしくはgrade 4）がみられ、健常ボランティアと比べ有意差がみられた。健常ボランティアとアルツハイマー病患者の大脳皮質・白質コントラスト比はそれぞれ0.27 ± 0.15、0.44 ± 0.12で有意差がみられた。［結論］3T MRIのPADREを用いた位相差強調画像にて健常者とアルツハイマー病の大脳皮質には相違がみられる。

O-2-175　Identification of Heschl's gyrus on phase difference enhanced imaging

○井手　　智[1]、掛田　伸吾[1]、米田　哲也[2]、渡邉　啓太[1]、二ツ矢浩一郎[1]、村上　　優[1]、小笠原　篤[1]、森谷　淳二[1]、大成　宜弘[1]、興梠　征典[1]

[1]産業医科大学　放射線科、[2]熊本大学医学部　保健学科

Background and objective: Human primary auditory cortex locates on the superior surface of the temporal lobe in the region known as Heschl's gyrus (HG). A previous study at 7T evaluated the T2＊ signal-intensity (SI) of the HG cortex. However, no studies have analyzed the signal intensity of the white matter (WM) in the HG. The phase difference enhanced (PADRE) imaging was developed to enhance the contrast between the target tissue and surrounding tissue by choosing the appropriate phase difference. On PADRE images, the SI of a certain WM may reflect its myelin content. Our purpose is to evaluate relative SI of the WM in the HG on PADRE images in comparison with the SWI-like images. Materials and Methods: The subjects comprised four healthy volunteers (8 sides, 2 women, 2 men: mean age 29.0 years: range 28-30 years). Coronal high-spatial-resolution PADRE images were acquired covering the entire HG and superior temporal gyrus (STG) using a 3T MR system. By consensus of two observers, the HG and STG were identified based on previously established anatomic methods. The SI of WM in the HG on the PADRE images and SWI-like images were divided into three grades in comparison with that of the STG; grade I: isointense, grade II: slightly hypointense, and grade III: markedly hypointense. Results: For the SI of WM, the grade II and grade III appearances were found in 3 (38%) and 5 (62%) of 8 HG (4 subjects) on PADRE images, respectively. On the other hand, all 8 HG were rated as grade I on SWI-like images, suggesting that there was no difference of susceptibility between the HG and STG. Conclusion: The WM in the HG shows hypointense on PADRE, which probably reflects the higher myelin content. PADRE may be useful for identification of the HG by assessing the SI of the WM.

O-2-176　パーキンソン病Yahr分類による神経メラニン画像の黒質評価

○徳山　武一、福山　博幸、中田　安浩、柳下　　章、佐藤　　浩

東京都立神経病院　神経放射線科

【目的】パーキンソン病を代表とする変性疾患では、黒質のメラニンが低下することが知られている。今回、パーキンソン病のYahr分類による神経メラニン黒質画像の信号変化について検討したので報告する。【方法】撮像装置　3TMRI Discovery 750 Ver.24（GE Healthcare）、2D-FSE法　軸位断像、使用コイルはHNSコイル TR/TE 600ms/MinFull、ETL 2、BW 31.25kHz、FOV 18 × 18cm、matrix 448 × 256、Nex 8、slice厚2.5mm、gap 1mm、撮像時間5m 24secボランティアによる画像と臨床診断にてパーキンソン病でYahr分類された症例について、ImageJを使用して黒質の面積と信号値について測定した。ボランティアとの有意差の有無をYahr分類ごとに検討した。【結果】ImageJでのYahr分類ごとの黒質の面積と信号値について、ボランティアと比較するとYahr3以上で有意差があった。【考察および結論】今回、パーキンソン病のYahr分類による神経メラニン画像の黒質評価をした。読影上で診ている黒質の大きさに関係する面積はYahr3以上で有意に低下することが分かった。重症度と相関すると考えられた。

O-2-177　3テスラMRIにおける定量的磁化率マッピングの初期経験

○日野田卓也[1]、伏見　育崇[1]、岡田　知久[1]、山本　　憲[1]、金柿　光憲[1]、岡田　　務[1]、坂本　　亮[1]、Taha Mehemed[1]、中島　　諭[1]、山田　浩史[1]、奥知　左智[1]、柿木　崇秀[1]、坂田　昭彦[1]、百々　俊樹[1]、大久保豪祐[1]、山内　盛敬[1]、藤本　晃司[1]、木戸　　晶[1]、坂下　尚孝[2]、富樫かおり[1]

[1]京都大学大学院医学研究科　放射線医学講座、[2]東芝メディカルシステムズ株式会社

【目的】中枢神経系領域において磁化率強調画像は微小出血の有無、金属沈着評価などに非常に有用な撮影法である。近年の数学的処理の向上により、定量的磁化率マッピングが可能になってきているため、健常被験者を対象にした定量的磁化率マッピングのデータベース作成のための初期検討を行った。【方法】10例の健常被験者を対象とした。3テスラMRI装置（東芝メディカルシステムズ社）、32チャンネルコイルを用い、3D T2＊強調画像の撮影を行った。TR 60msec，TE 40msec，FA 20度，1mmの等方ボクセルで14分26秒にて撮影を行った。Matlabにて定量的磁化率マッピング解析を行った。関心領域を淡蒼球、被殻、歯状核、内包後脚に置き解析した。【結果】淡蒼球0.115、被殻0.041、歯状核0.044、内包後脚-0.059［ppm］となり、既報と同様の値が得られた（CSFで較正）【結論】良好な定量的磁化率マッピングの結果を得た。今後データの蓄積を進めていく予定である。

O-2-178　1.5Tにおける脳内鉄分布の画像化

○三森　文行、渡邉　英宏、高屋　展宏

国立環境研究所

【はじめに】これまで4.7Tの高磁場MRIを用いてヒト脳の鉄分布画像が得られることを示してきた[1]。しかし、横緩和速度が脳局所の鉄濃度[Fe]、高分子量成分fMの線形結合で示されるという実験式は1.5、3、7Tでも求められており[2]、いずれの磁場強度でも鉄分布画像を得ることが可能である。本発表では1.5Tの測定から鉄分布画像を作成し、4.7Tの結果と比較した。【方法】4.7T磁石の超伝導電流をさげて1.5Tとし64MHzで測定を行った。被験者は、31歳～60歳の男女健常者12名で、脳のT_2及びM_0マップはMASE法により測定した。M_0マップはB_1^-補正せず、水分布マップf_w、f_Mマップに変換し、R_2=0.15[Fe]+21.5f_M+6.67の関係式[2]を用いて鉄分布画像を作成した。【結果と考察】図に同一被験者の1.5T、4.7Tで得られた鉄分布画像を比較する。1.5Tでも鉄濃度は大脳基底核、後頭葉皮質で高く、内包後脚で低いという4.7Tでの結果と良く似た結果が得られた。しかし､1.5Tでは4.7Tに比較して白質部で粗な分布画像となっている。これは、1.5Tでは横緩和速度に対する鉄の寄与が小さく、鉄画像を求める際の差し引き誤差が大きくなることに由来すると考えられる。【文献】[1]三森ほか，日本磁気共鳴医学会雑誌，32S, O-2-133(2012)，同33S, O-2-210(2013)．[2]Mitsumori F et al, MRM, 68, 947(2012)．

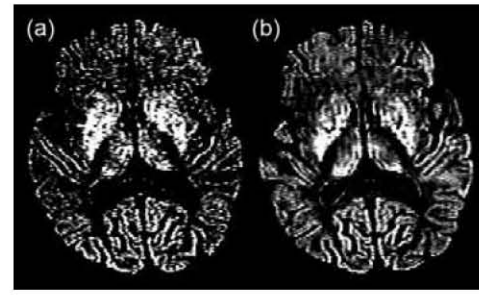

図(a)1.5T，(b)4.7Tで得た同一の健常被験者脳の鉄分布画像．0～20mg Fe/100g fr. wt.

O-2-179　脳海綿状血管腫における定量的磁化率マッピングの初期経験

○伏見　育崇、岡田　知久、山本　　憲、金柿　光憲、岡田　　務、坂本　　亮、日野田卓也、Taha Mehemed、中島　　諭、奥知　左智、山田　浩史、柿木　崇秀、坂田　昭彦、百々　俊樹、大久保豪祐、山内　盛敬、山本　貴之、富樫かおり

京都大学大学院医学研究科　放射線医学講座

【目的】定量的磁化率マッピングは磁化率を定量的に評価できる解析方法である。解析には数学的な近似手法を用いており、撮影パラメータとの組み合わせ、他の定量データとの対比などの検証が必要と考えられる。【方法】3テスラMRI装置(Siemens社製)にて3Dグラディエントエコー法にて撮影された海面状血管腫8例について定量的磁化率マッピング解析を行い(Duke大学提供のSTISuiteを使用)、R2＊値と対比を行った。撮像条件は以下の通り。32channel head coilを使用し，TR 55msec TE 3.61～45msec(8echos)，FOV 240×240mm，スライス厚2mm．ROIは血管腫、対側コントロール、基底核、歯状核、内包後脚に置いた。【結果】血管腫内部のQSM値(0.446 ± 0.141ppm)，R2＊ 97.1 ± 36.8sec-1(r=0.50)．【考察】良好な定量的磁化率マッピングの結果を得た。さらなる症例の蓄積を進め、解析方法の再調整した上で既存のパラメータを上回る情報が得られるかどうか検討していくつもりである。

O-2-180　QSM：MEDI法による解析　神経変性疾患診断への応用

○若山　季樹[1,3]、井田　正博[1]、村田　勝俊[2]、漆畑　勇太[2]、斉藤　健二[1]、植田　貴司[1]、堀内　　彰[1]、新井　和樹[1]、山下　　明[1]

[1]公益財団法人東京都保健医療公社荏原病院　放射線科、
[2]シーメンス・ジャパン株式会社　イメージング＆セラピー事業本部リサーチ＆コラボレーション部、
[3]首都大学東京大学院人間健康科学研究科　放射線科学域

【原理・目的】定量的磁化率マッピング（quantitative susceptibility mapping：QSM）は、組織が持つ磁化率を定量評価できるようにマッピングする手法であり、MRIのmagnitude画像と位相画像を用いて、無次元のパラメータである磁化率を算出する。QSMの作成において磁化率分布を近似的に求める方法の一つが、MEDI（Morphology Enabled Dipole Inversion）法である。MEDI法では、まず複数のTEにより得られた位相画像より撮像領域内の磁化率により発生した磁場Mapを作成する。その磁場Mapを用いて、磁化率Map計算誤差の二乗総和を正則化項とし、組織境界以外の磁化率Mapの勾配の絶対値総和を最小化するように逐次計算を行っている。本研究の目的は、正常例における線条体の鉄沈着定量評価および神経変性疾患（特にParkinson病）における線状体上鉄沈着の評価の有用性を検討することである。【使用装置】MAGNETOM Avanto（1.5T, シーメンス）およびTrio（3.0T, シーメンス）を用いて撮像を行った。撮像には、3D GRE系シーケンス（TR：55［ms］, TE：3.6, 9.51, 15.43, 21.34, 27.26, 33.17, 39.09, 45.00［ms］）を用い、画像解析には、Cornell MRI Research Groupが開発したmatlab上で動作するMEDI_toolboxを用いた。解析に用いたMATLABのバージョンはR2014Aを用いた。【方法】撮像および解析対象は変性疾患や血管障害の既往歴及び現病歴のない15例および神経学的にParkinson病と診断された15例である。【結果・考察】加齢とともに線条体の生理的鉄集積は増加する。特に被殻外側後半部から集積増加がみられる。しかし個体差も大きい。パーキンソン病でも可視評価で18.8%に被殻外側後半部に異常鉄集積が認められる。ただし、個体差が大きく、神経学的な重症度とも相関しない。また正常例との間にoverlapがある。半定量評価では、線条体全体評価では有意差を認めないが、被殻外側後半部に限局した評価では、パーキンソン病群で鉄沈着が高い傾向にあった。【結語】QSMは加齢に伴う生理的値鉄沈着の評価および変性疾患における鉄沈着の評価に有用である。

O-2-181　Gd造影剤ファントムを用いたQuantitative susceptibility mapping（QSM）の定量性に関する検討

○長尾　泰輔[1]、伏見　育崇[2]、岡田　知久[2]、金澤　裕樹[2]、松下　達彦[1]、藤原　康博[1]、佐川　　肇[1]、東村　亨治[1]、富樫かおり[2]

[1]京都大学医学部附属病院　放射線部、[2]京都大学医学研究科　放射線医学講座（画像診断学・核医学）

【目的】Quantitative susceptibility mapping（QSM）は組織が持つ磁化率を定量評価できるようにマップ化する技術である．QSMの計算手法の一つであるMorphology enabled dipole inversion（MEDI）法を用いてGd造影剤ファントムの磁化率の定量評価を行った．

【方法】蒸留水で希釈した異なる濃度（4, 2, 1, 0.5, 0.25, 0.125mmol/l）のGd造影剤（マグネビスト）を15mlのconical tubeで各々密封し，プラケースに配列しPVAを満たしたものをファントムとした．3テスラMR装置（Siemens社製Magnetom Skyra）を用いて実験を行った．撮像シーケンスはマルチエコーのスポイルドグラジエントエコーを使用し，Flip angle（FA）を10, 15, 20, 25, 30度，マルチエコーのΔTEを5.91, 7.88, 11.83msと変化させて画像データを収集した．収集したデータは，Matlab（Mathworks，Natick，MA）を用いてsusceptibility mapの計算を行った［1］．各濃度のファントム画像に関心領域（ROI）を設定し，ROI内の信号平均値を計測しsusceptibilityの理論値と比較した．susceptibilityの理論値はキュリーの法則により算出し，造影剤濃度に対するsusceptibilityの関係式はy=0.326xとした［2］．

【結果】ΔTE=5.91ms，FA=20度の条件で，最も造影剤濃度とsusceptibilityに比例関係が見られた（r^2=0.979）．一方，ΔTE=11.83ms，FA=30度の条件で，比例関係は見られずsusceptibilityが理論値と大きく異なった（r^2=0.021）．

【結語】今回のファントム実験で，Gd造影剤濃度とsusceptibilityに比例関係を認めたが，ΔTEおよびQSMパラメータの設定によりsusceptibilityが大きく異なった．

［1］T. Liu et al. MRM 2013; 69（2）: 467-76　［2］L. Rochefort et al. MRM 2008; 60: 1003-1009

O-2-182　マクロ環型造影剤Gd-DOTA使用患者では、ガドリニウム沈着による小脳歯状核のT1高信号化は起こらない

○池上　　匡、萩原　浩明、田山　芳史、金野　義紀
横浜南共済病院　放射線科

【目的】Kandaらの衝撃的な報告により、頻回にわたってガドリニウム（Gd）造影剤を使用された患者の淡蒼球と小脳歯状核にGdが沈着している可能性が示唆された。しかしリニア型とマクロ環型の造影剤では、キレートからのGd遊離量に大きな差があると考えられる。そこでリニア型またはマクロ環型の造影剤を複数回使用された患者で、小脳歯状核のT1高信号化に差があるかどうかを検討した。
【対象と方法】2011年7月より2014年3月に頭部造影MR検査を受けた患者258人をスクリーニングして、それより以前を含めて初回の造影検査からリニア型造影剤のみ（Gd-DTPAまたはGd-DTPA-BMA）（リニア群）あるいはマクロ環型造影剤のみ（Gd-DOTA）（DOTA群）を5回以上投与された患者群、それぞれ21人と11人を後ろ向き解析の対象とした。Kandaらの方法に従い、各回のMR検査時の単純T1強調画像の歯状核/橋の信号強度比を測定した。統計解析には初回、5回目、最終回（各群平均8.1回と7.9回）の検査時の信号強度比を用いた。
【結果】両群間の年齢、性別、検査期間の平均eGFR、総造影回数には有意差を認めなかった。リニア群ではKandaらの報告の通りに、造影回数が増えるにつれて歯状核信号の上昇を認めたが、DOTA群では信号上昇を認めず、両群間に有意な差を生じた。最終回検査の信号強度比を目的変数として重回帰分析を行うと、年齢、性別、eGFR、総造影回数、原疾患の良悪性、頭部放射線治療の有無、初回から5回目検査までの日数に関わらず、造影剤の種類のみが有意な予知因子であった。
【結論】Kandaらの発見した頻回造影患者における小脳歯状核の信号上昇は、リニア型造影剤の使用により起こる現象であり、遊離Gdのはるかに少ないGd-DOTAでは起こりにくいと考えられる。
【開示すべき利益相反はありません】

O-2-183　Gd造影JET併用IR法による後頭蓋窩転移性脳腫瘍の描出能の検討 －3D-GRE法との比較－

○新谷　優二[1]、山本　晃義[1,2]、的場　博輝[1]、内山　大治[1]、吉田　成吾[1,2]、鵜殿　弘貴[2]、中村　克己[3]、宮崎美津恵[4]、麻生　朝香[5]
[1]社会医療法人共愛会戸畑共立病院　画像診断センター、
[2]社会医療法人共愛会戸畑共立病院　脳神経外科、[3]医療法人陽光会光中央病院、
[4]東芝メディカルシステムリサーチ・アメリカ社、[5]東芝メディカルシステムズ株式会社

【目的】脳転移の検出にGd造影3D-gradient echo（3D-GRE）法は有用であるが，静脈の濃染により小病変の評価が困難な事がある。我々は，第41回本大会にて体動補正技術JET法を併用したIR（JET-IR）法の有用性及び至適撮像条件について報告した．今回は，後頭蓋窩の脳転移の描出能について3D-GREとJET-IRとの比較検討を行ったので報告する．【方法】対象は，2012年4月から2013年12月までに小脳テント下に脳転移を認めた28例93結節（2～30mm径）である．JET-IR（横断像，冠状断像，矢状断像）と3D-GREとの結節描出能及びJET-IRの静脈信号抑制能について，脳外科医1名及びMRI検査経験5年以上の診療放射線技師3名の合議により評価を行った．結節描出能は，3D-GREと比較しJET-IRで4;明瞭に描出，3;同等，2;不明瞭，1;描出されない，静脈信号抑制は，直静脈洞，横静脈洞，S状静脈洞，末梢静脈をそれぞれ3段階（3;完全に抑制～1；抑制されない）で評価した．使用装置は，東芝社製Vantage Titan 3Tであり，JET-IRの撮像条件は，TR=2600ms，TI=1100ms，TE=30ms，スライス厚=6.5mm，Flip angle=90°，Flop angle=90°，撮像時間3分40秒（1断面）である．3D-GREは，スライス厚1.0mm，撮像時間2分50秒である．【結果】結節描出は，JET-IRの方が4；明瞭に描出76.3%，3；同等21.5%，2；不明瞭2.1%，1；描出されない0%であり，平均スコアは3.7であった．3D-GREで描出された病変は，JET-IRの全てもしくはいずれかの断面で描出されていた．静脈信号は，直静脈洞100%，横静脈洞92.8%，S状静脈洞89.2%，末梢静脈42.9%で完全に抑制されていた．末梢静脈は，「2；一部描出されているが診断に影響しない」との評価が最も多く53.6%だった．【結論】JET-IRは，小脳，橋，延髄において3D-GREよりも脳転移の描出能に優れ，さらに静脈信号抑制効果により腫瘍と血管の鑑別が容易である．

O-2-184　横緩和時間の酸素濃度依存性

○荻子　仁泰[1]、高野　陽介[2]、横浜　拓実[3]、山本　　徹[4]

[1]国立病院機構北海道医療センター　放射線科・臨床研究部、
[2]北海道大学大学院保健科学院　保健科学専攻、[3]社会医療法人恵佑会札幌病院　放射線科、
[4]北海道大学大学院保健科学研究院　医用生体理工学分野

【目的】組織の酸素飽和度は、脳卒中や悪性腫瘍などの病状の把握や治療効果の推測に重要な指標である。また、酸素分子は常磁性体であるので緩和効果を持つが、その定量的研究、特に横緩和時間の短縮効果が不明である。そこで本研究では、生理食塩水を用い体温での横緩和率（R_2）の酸素濃度依存性を求めた。【対象と方法】生理食塩水をビニール袋内に設置した37℃に保った水槽に入れ、酸素ガスをバブリングし3種類の酸素分圧（155、188、230mmHg）状態を作り、それぞれの状態の溶液を試験管（50mL）に密封した。3T MRI装置にてそれらの試験管を恒温槽で37℃に保ち、11種類のTE（12～1000ms）を用いて撮像した。最小のTEから順に複数を選択しR_2を求め、選択したTEの範囲および酸素分圧依存性を調べた。【結果と考察】R_2を求める際に用いたTEの範囲により値が異なった（図1）。90°励起から180°パルス印加までのTE/2間に試験管内の対流などの影響により、励起された水が励起されない水と交換するが、TEの範囲が500msまでのときはその影響の増加が認められ、TEの範囲が600ms以上ではそれらの影響が一定な値で安定した。そこで、TEの範囲が600ms以上のR_2の値からTE=0msへの外挿値を求めその値を用いて、R_2の酸素分圧依存性（1.1×10^{3}[s・mmHg]$^{-1}$）を求めた。【結論】従来不明であった体温でのR_2の酸素濃度依存性が明らかになり、組織酸素濃度に関する新たな情報取得が期待できる。

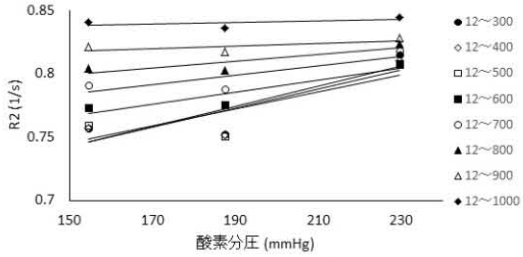

図1 横緩和率の酸素分圧依存性

O-2-185　1.5T装置における肝臓領域の^{1}H-MR Spectroscopyの有用性～鉄の影響を考慮したMRSとDIXON法の脂肪定量の比較

○辻　　良憲[1]、高橋　順士[1]、林　　達也[1]、福澤　　圭[1]、多賀谷菜穂美[1]、平本真理子[1]、田野　政勝[1]、斎藤　　聡[2]

[1]国家公務員共済組合連合会虎の門病院　放射線部、
[2]国家公務員共済組合連合会虎の門病院　肝臓センター

【目的】各種慢性肝疾患、特に近年増加傾向になるとされる、NAFLDなどにおける脂肪含有量の測定することは重要である。そこで、1.5T MRIによる肝臓の脂肪定量に関して^{1}H-MRS（PRESS法STEAM法）と2point-DIXON法の3種類の方法を用いて、鉄の影響を考慮して比較検討を行った。【方法】使用装置はMagnetom Avanto 1.5T（Siemens社製）。撮像条件はPRESS法、STEAM法とも前演題同様。2point-DIXON法：TR/TE 7/2.4/4.8（ms）、スラブ厚5mm、average 1 撮像時間20秒、T2*値は2D-FLASH法より6エコーにて測定した。肝臓脂肪含有量HFF（hepatic fat fraction）は、MRSでは水と脂肪のピーク面積を、MRIでは水画像と脂肪画像の信号値をそれぞれ使用して以下の式で計算した。脂肪/（水＋脂肪）×100。なお、いずれも肝右葉の同部位よりの測定とした。また一部の症例はLC modelにより解析した。対象は各種慢性肝疾患の190例である。上記各撮像法による脂肪定量値を比較した。【結果】1）T2*値から見た、14ms以下の中等度以上の鉄沈着症例ではMRSで定量困難であったため、検討対象から除外した。2）PRESS法とSTEAM法は$r = 0.94$と高い相関関係を示した。またPRESS法と2point-DIXON法の相関関係は$r = 0.92$であった。【結語】各種慢性肝疾患の病態把握における脂肪含有量測定は、1.5T MRSではPRESS法、STEAM法はほぼ同等であった。肝臓全体の分布を把握できる2point-DIXON法との相関も良好であり、鉄沈着が軽度の症例まではいずれの方法も有用と考えられた。

O-2-186　肝臓T2＊値測定法の比較

○服部　尚史[1]、五味　達哉[2]、中野　晃枝[1]、古賀　剛輝[1]、柏崎　正壮[1]、杉山　三紀[2]、長谷川　誠[2]、長基　雅司[2]、関口　隆三[2]

[1]東邦大学医療センター大橋病院　放射線部、[2]東邦大学医療センター大橋病院　放射線科

【背景】鉄沈着を伴う肝疾患において、磁化率の影響を強く受けるT2＊値は肝の変性を鋭敏に検出できる。各ピクセルのT2＊値、R2＊値を表示するT2＊map、R2＊mapは視覚的に肝の鉄沈着の程度を評価することができる。【目的】マルチエコー型GREシーケンスであるADditive Arrangement Gradient Echo（ADAGE）を用いたT2＊mappingとIterative Decomposition of water/fat using Echo Asymmetry and Least-squares estimation（IDEAL）-IQを用いたR2＊mappingの測定精度を比較することを目的とした。【使用機器】日立メディコ社製1.5T ECHELON-VegaGEヘルスケア社製 1.5T optima 360advance【方法】SPIOを希釈したファントムを作成し、各濃度ファントムのT2＊値を測定し、真値とした。ADAGEを用いたT2＊mapping法とIDEAL-IQを用いたR2＊mapping法より各濃度のT2＊値を測定し、真値と比較することで各々のT2＊mappingの測定精度を比較した。【結果】T2＊mapping、R2＊mappingともに、T2＊値10～40程度では測定精度は同等となった。短いT2＊値ではADAGE法での誤差が大きくなり、長いT2＊値ではIDEAL-IQ法での誤差が大きくなった。【結語】肝臓の鉄沈着を測定する手法として、T2＊mapping・R2＊mappingを比較した。肝臓を測定対象とした場合の測定精度は同程度である。

O-2-187　Stretched version Adiabatic Spin lockパルスによるT1rho肝機能評価

○奥秋　知幸[1]、高山　幸久[2]、西江　昭弘[3]、本田　　浩[3]、小原　　真[4]、荻野　徹男[4]、Van Cauteren Marc[1]

[1]Philips Healthcare AsiaPacific、[2]九州大学医学研究院　分子イメージング・診断学、[3]九州大学医学研究院　臨床放射線科学、[4]フィリップスエレクトロニクスジャパン

【目的】T1rho値は軟骨、変性疾患および肝機能や肝線維化の臨床応用が報告されている。T1rhoで用いられるSpin lock（SL）パルスには、Blockパルスが用いられることが多いものの、肝臓領域への応用を考えた場合、BlockパルスはRFの不均一を生じやすいためアーチファクトが発生しやすい。昨年、我々はSLパルスstretched version adiabatic pulseを用いたT1rho mappingの開発を行った。このパルスを用い肝臓領域に応用するとともに、肝機能評価の有用性について検討を行った。【方法】Philips社製3T装置を用い、blockパルスおよびstretched version adiabaticパルスでSLパルスを作成した。BlockパルスでのSLパルスは11.7μT，500Hz、Time of spin lock pulse（TSL）は、TSL=1, 20, 40msとした。また、stretched version adiabaticパルスにはHS8パルスを用い、B1：13.48μT、Frequency sweep：1273.2Hz、TSL=0, 20, 40msとした。対象症例はChild-Pugh A：33名（age range：40-83，Mean 63.4）、Child-Pugh BorC：7名（age range：43-74，Mean61.3）とし、normal liverとしてボランティア5名（age range：29-44，Mean34.8）とした。SLパルスの不均一については視覚評価での評価を行い、T1rho値については、各SLパルスと肝機能についてKruskal-Wallis methodを用いて比較を行った。【結果】AdiabaticパルスとBlockパルスによる視覚評価では優位にadiabaticパルスがRF不均一の改善がみられた。また、adiabaticパルスによるT1rho値ではChilid-Pugh BCグループとNormal間、Chilid-PughAとChilid-Pugh BC間に優位差が見られた。【結論】Stretched version adiabaticパルスをSLパルスとしてT1rho値の測定に用いた。RF不均一による影響が減少するとともにTSL設定の自由度が広がり、肝機能・肝線維化の評価における有用性が確認された。

O-2-188　肝細胞相画像の造影率を用いた残肝機能の術前評価

○松島　　秀[1]、佐藤　洋造[1]、山浦　秀和[1]、加藤　弥茉[1]、川田　紘資[1]、村田　慎一[1]、紀ノ定保臣[2]、
惠良　聖一[3]、米澤　祐司[1]、小倉　弘之[1]、稲葉　吉隆[1]

[1]愛知県がんセンター中央病院　放射線診断・IVR部、[2]岐阜大学大学院医学系研究科　医療情報学、
[3]岐阜大学大学院医学系研究科　分子生理学

【目的】安全に肝切除術を施行するためには術前に残肝機能を評価することが重要である。予定残肝機能の評価として予定残肝ICG消失率（ICG Krem）が用いられているが，ICG Kremは肝実質内の均一な肝機能分布が前提となっている。我々は肝切除予定患者に対しGd-EOB-DTPA造影検査を実施し，肝細胞相画像の造影率（relative enhancement（RE））を用いて肝機能の分散を計測した。本研究の目的は肝機能の不均一性を考慮したICG Kremを用いて術前に残肝機能を評価することである。【方法】対象は肝切除予定患者21名である。装置は3T MRIを使用し，撮像シーケンスはLAVA-Flex（Liver Acquisition with Volume Acceleration-Flex）を用いた。REは肝細胞相画像（造影20分後）と造影前の画像を用い（1）式のように定義し，REを算出・画像化（RE image）した。RE（%）＝［（SI_H − SI_P）/SI_P］× 100…..（1）（但し，SI_Pは造影前の画像，SI_Hは肝細胞相画像よる同一計測部位における信号強度である）。ICG Kremは（2）式のように定義され，ICG Krem ≧ 0.05を肝切除の安全基準とした。ICG Krem = ICG消失率（K値）×（予定残肝体積/全肝体積）…..（2）　全肝臓と予定残肝におけるREの平均値（AV）と変動係数（CV）を算出し，ICG Kremを（3）（4）式のように補正した。RE（AV）ICG Krem = ICG Krem ×（残肝のRE（AV）/全肝のRE（AV））…..（3）RE（CV）ICG Krem = ICG Krem ×（全肝のRE（CV）/残肝のRE（CV））…..（4）　臨床的な残肝機能および肝障害は術後5日目のinternational normalized ratio（INR）とPosthepatectomy liver failure（PHLF）により評価した。【結果】ICG Krem，RE（AV）ICG Krem，RE（CV）ICG KremはINRと相関した（r = -0.52，-0.52，-0.53，p ＜ 0.05）。肝障害を示す群のICG Krem，RE（AV）ICG Krem，RE（CV）ICG Kremは有意に低い値を示した（p ＜ 0.05，p ＜ 0.05，p ＜ 0.03）。RE（CV）ICG KremはPHLF Bの2例をRE（CV）ICG Krem ≦ 0.05として検出した。【結論】肝機能の不均一性を考慮したRE（CV）ICG Krem CERHは，安全に肝切除術を施行するために必要な術前残肝機能評価に有用であると推察された。

O-2-189　ガドキセト酸ナトリウム造影剤を用いたT1値変化によるHepatocyte Fractionおよび肝機能評価

○奥秋　知幸[1]、森田　康祐[2]、浪本　智弘[3]、山下　康行[1,3]、Van Cauteren Marc[1]

[1]Philips Healthcare AsiaPacific、[2]熊本大学医学部附属病院　中央放射線部、
[3]熊本大学医学部附属病院　画像診断・治療科

【目的】肝細胞内へ特異的に取り込まれるガドキセト酸ナトリウム（Gd-EOB-DTPA：以下EOB）は、ダイナミックスタディによる血流評価および肝機能評価が可能であるといえる。EOBを用いた肝機能評価は、造影剤の取り込みによるT1値測定によるT1短縮率[1)]やIGCとの比較[2)]が報告されている。今回我々は、EOB造影前後の肝臓および脾臓のT1値測定を定量的に行うことで、肝臓内の肝細胞比率（Hepatocyte Fraction）および単位時間当たりのEOB取り込み率を求め、^{99m}Tc-GSAとの比較を行ったので報告する。【方法】使用装置はPhilips社製3T装置（Achieva）。Look-Lockerシーケンスを用い15秒の息止めのスキャンにて、造影前、造影後約10分および20分後の肝実質および脾臓のT1値を計測を行った。得られたT1値からHepatocyte Fractionおよび単位時間当たりの摂取率を求めた。^{99m}Tc-GSAはHH15とLHL15の結果から、Normal，Mild，Moderate，Severeに分類し、Kruskal-Wallis methodを用いてHepatocyte Fractionおよび摂取率とで比較を行った。【結果・結論】今回の方法で求められたHepatocyte Fractionおよび摂取率は、^{99m}Tc-GSAによる肝機能評価のNormal liver function（NLF）と各群間に有意差が得られた。また、NLFにおける求めらたHepatocyte Fractionは約80%であった。T1値測定をEOB前後で行いHepatocyte Fractionを求めることで、肝機能評価の可能性を検討した。Hepatocyte Fractionを用いた定量的な肝機能評価の有用性が期待された。（参考文献）1）Katsube T et al: Invest Radiol 2011; 46: 277-2832）Motosugi U et al: JMRI 2009; 30: 1042-1046

O-2-190　locomotive syndromeを視野に入れた筋のコンディション評価法

○木村　啓作[1]、渡邉　康晴[2]、梅田　雅宏[2]、樋口　敏宏[3]

[1]明治国際医療大学鍼灸学科　保健・老年鍼灸学講座、[2]明治国際医療大学　医療情報学、
[3]明治国際医療大学　脳神経外科

【背景・目的】locomotive syndrome（以下：ロコモ）は「運動器の障害によって介護が必要な状態や要介護リスクの高い状態」と定義される。予防には日頃からの運動が必須であるが、加齢がロコモのリスクであることから、心臓への負担が比較的少なく筋への負荷が大きい運動が望まれる。運動時の血流を制限する加圧トレーニングは、短時間の低負荷強度で行うため心臓への負担が少ない上、筋力増強効果が高いと報告されている。本研究では、加圧トレーニングが筋機能や筋状態に及ぼす影響を検討した。【対象・方法】本学の学生ボランティア8名を対象とした。両下肢を運動群と加圧運動群に分けた。運動負荷は、セラバンドを用いて足関節背屈を週3回の頻度で3ヶ月間行わせた。加圧負荷は、マンシェットを大腿部に巻き、200mmHgで加圧した。評価として前脛骨筋部のdixonを撮像しFat Fractionを求めた。加えて6軸のDWI（b=0，100，250s/mm2）を撮像して、eigenvalues（λ1、λ2、λ3）を評価した。3T臨床用MRI装置TrioTim（Siemens）を用い、コイルはbody matrix coilとした。あわせて前脛骨筋の最大筋力も計測した。【結果】加圧運動群の前脛骨筋の最大筋力は、運動実施前と比較してトレーニング3ヶ月後に有意な増加を示した。加圧運動群のFat Fractionは、運動群と比較してトレーニング3ヶ月後に有意に低値を示した。加圧運動群のλ1は、運動群と比較してトレーニング1ヶ月半および3ヶ月後に有意に増加した。【考察・結語】加圧運動は、筋力増強と筋肥大因子である成長ホルモンとIL-6、フォリスタチンを増加させ、ミオスタチンを抑制させると報告されている。一方、筋内への脂肪蓄積は、運動能力や筋機能の低下に直結し、転倒・骨折から寝たきりを誘発する。その結果、ADLやQOLを著しく低下させる。以上のことから、筋の状態変化やロコモ予防のスクリーニングに、Fat FractionやDTI解析が有用である可能性が示唆された。

O-2-191　DTIを用いた前脛骨筋fiber tracking －筋線維走行描画による羽状筋の立体構造解析－

○新川　翔太[1]、八木　一夫[1]、畑　　純一[2]、遠藤　和樹[1]

[1]首都大学東京大学院人間健康科学研究科　放射線科学域、[2]慶應義塾大学医学部

【目的】従来，骨格筋の羽状角（pennation angle：PA）の測定では超音波診断装置（Ultra Sound：US）が主に用いられてきた．しかし羽状筋の筋線維走行は立体的であり，USでは筋線維走行に即してPAの測定を正確に行うことは困難であった．近年では，Diffusion Tensor Imaging：DTIを用いることで立体的な筋線維走行に追従したPA計測の研究報告が行われている．本研究ではDTIによるfiber trackingを行い，下腿部骨格筋である前脛骨筋（tibialis anterior muscle：TA）の起始部から停止部，表面部および深部の細部にわたるPAの立体構造解析を行うことを目的とする．
【方法】MRI装置はPhilips社製Achieva3.0Tを使用し，撮像対象は首都大学東京倫理委員会承諾のもと，本研究に対し同意を得た健常ボランティア20例を対象とした．撮像シーケンスは，single shot EPI（TR/TE：4000/48［ms］，Slice thickness：6［mm］，b-value：700［s/mm2］，MPG印加軸：6）とTAの筋膜を把握する解剖学的画像を得るためにTSE_T2WI（TR：4000［ms］，TE：8,100［ms］）を用いた．被験者は両側の膝関節を伸張させ，仰臥位安静時にて撮像した．EPI撮影においてはTAを近位，中位および遠位の3分割にし，撮像を行った．DTI解析にはVolume-One_1.72/dTV2.SR（東大放射線科）を使用し，PA計測にはImage J 1.37v（National Institutes of Health）を用いた．また，表面部および深部のPAの測定結果と，先行研究による計測値との間で有意差検定を行った．
【結果・考察】TAの近位／中位／遠位のPAの計測値はそれぞれ，16.3 ± 2.5/14.1 ± 2.8/15.1 ± 3.4［deg］となり，先行研究の測定結果と比較して良好な相関関係が得られた．また表面部／深部の測定結果は13.6 ± 2.6/14.5 ± 2.9［deg］となり，先行研究による値と比較して有意な差が認められた（$p < 0.05$）．本研究では，まずaxial像にてfiber trackingを行い，立体的な筋線維走行に準じて画像をrotateする．その後，筋膜に対して垂直な角度で再度fiber trackingを行っている．したがって，本研究の測定は解剖学的により正確なPA値を反映し，fiber trackingに関して優位性を示していると考える．

O-2-192　下腿筋BOLDイメージにおいてextrapolated TEを用いたblood volumeの評価

○京谷　勉輔[1,4]、西井　達矢[2]、原田　雅史[3]、西山　甲野[4]、川光　秀昭[4]、河野　　淳[2]、久保　　均[5]、
高橋　　哲[2]、杉村　和朗[2]

[1]徳島大学大学院医科学教育部　放射線科学分野、[2]神戸大学医学部付属病院　放射線科、
[3]徳島大学大学院ヘルスバイオサイエンス研究部　画像情報医科学分野、
[4]神戸大学医学部付属病院　放射線部、[5]福島県立医科大学　先端臨床研究センター

【背景および目的】下腿筋のBOLD imagingは、末梢動脈閉塞性疾患のような四肢末梢灌流の評価が行える可能性があり、予防医学の観点から見ても臨床応用が期待されている。これまでT2＊mappingによる四肢末梢灌流の評価が報告されてきているが、複数のTEの計算値からなるT2＊mappingは、blood oxygen、blood volume（proton density）など様々な成分が混合していると考えられる。理論計算値からextrapolated TEを計算しTE0の場合のintensityを評価すれば、BOLD imagingのblood volumeの影響を評価できるのではないかという仮説のもと検討を行った。【方法】撮像はTurbo Field Echo型EPIを用い、TR 1000ms，TE 15.5ms，45.2ms，74.9ms，104.7ms，134.5ms，164.2ms，NSA 1，Dynamic number 700，One dynamic=1secで撮像を行った。なお、大腿部に血圧測定用のカフを巻き、撮像開始から60sec後に加圧し360sec後に解放した。対象は本研究に同意の得られた健常ボランティア6名（Male：28y ± 4.8y）で得られた画像のT2＊mapおよび計算式から得たextrapolated TEのダイナミックカーブを作成し比較した。【結果および考察】T2＊mapおよびextrapolated TEのグラフでは全く異なる挙動を示した。カフの加圧を始めてから解放までの間にT2＊mapは徐々に低値となってくるが、extrapolated TEは徐々に数値が上昇する傾向にある。extrapolated TEは、理論的にはproton densityを表していると考えられ、下腿筋内の鬱血を表現していると考えられる。また、解放後は、動脈血による血液量の変化を捉えていると考えられる。よって、extrapolated TE0を用いたBOLDイメージはT2＊の影響を最小限にし、下腿筋内の血液量の増減を検知出来る可能性が示唆された。

O-2-193　肥満は筋のeigenvaluesを低下させる

○渡邉　康晴[1]、木村　啓作[2]、梅田　雅宏[1]、河合　裕子[1]、村瀬　智一[3]、樋口　敏宏[3]

[1]明治国際医療大学　医療情報学、[2]明治国際医療大学　鍼灸学部保健・老年鍼灸学、
[3]明治国際医療大学　脳神経外科

【目的】肥満や筋萎縮が進行すると筋内に脂肪が沈着する。この脂肪沈着をMRIで評価することを目的に、fat fractionとeigenvalueを指標として正常体型と肥満体型の違いを検討した。
【方法】学生ボランティア男性16名を対象とした。軽度肥満の基準であるBMI値25を閾値として正常体型群（7名、BMI：20.6 ± 1.5）と肥満体型群（9名、BMI：31.3 ± 5.0）の2群に分けた。
臨床用MRI装置　TrioTim（Siemens）とbody matrix coilを用いて、大腿部のdixonを撮像しFat Fractionを求めた。スライス断面は膝蓋骨上縁10cmとし、関心領域は外側広筋、中間広筋、内側広筋、大腿二頭筋、半腱様筋、半膜様筋の6カ所に設置した。加えて6軸のDWI（b=0，100，250s/mm2）を撮像して、各筋のeigenvalues（λ1、λ2、λ3）を評価した。
【結果】全ての関心領域で肥満体型群のfat fractionは正常体型群より高値を示した。外側広筋、大腿二頭筋、半膜様筋では群間の有意差を認めた。肥満体型のEigenvaluesは、λ1，λ2，λ3のいずれも正常体型より低かった。外側広筋ではλ1，λ2，λ3の全てで群間の有意差を認めた。
【考察】肥満体型群ではeigenvaluesが有意に低値を示した。その機序として筋内に散在する脂肪が物理的障壁となって拡散を抑制した可能性、加えてメタボリックシンドロームで筋血流量が減少するとの報告があることから筋のperfusionが減少している可能性があると考えられた。

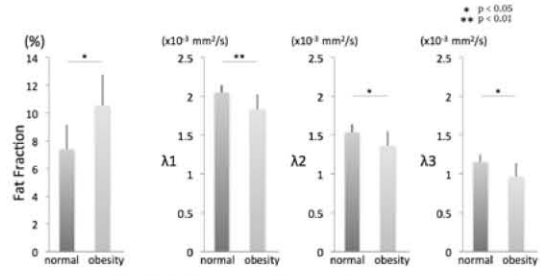

Figure　正常体型と肥満体型の外側広筋におけるFat Fraction, λ1, λ2 およびλ3

O-2-194　Time-SLIP法を用いた脊髄領域のCSF動態イメージング：健常者におけるflow pattern標準化の試み

○橋口　雄助[1]、小野　敦[2,3]、竹内　一裕[4]、中原進之介[4]、三澤　治夫[4]、高畑　智宏[4]、村瀬　研也[3]、高田　悟[1]、吉崎　紀雄[1]、小橋　泰之[1]、岡田かおり[1]、加藤　大貴[1]、久保田雄斗[1]

[1]光生病院　診療支援部放射線課、[2]光生病院　診療支援部、
[3]大阪大学大学院医学系研究科　保健学専攻医用物理工学講座、
[4]独立行政法人国立病院機構岡山医療センター　整形外科

【背景・目的】Time-SLIP法には、従来の非造影MR技術では捉えられない微弱な流れをその方向に左右されることなく描出可能な利点があり、脊髄疾患の病態解析に有用な非侵襲的診断ツールとなる可能性がある。本研究の目的は、正常例におけるTime-SLIP法を用いた脊髄領域のCSF flow評価の標準化について検討することである。【方法】対象は、当研究への同意を得た健常ボランティア30名である。MRI装置は東芝社製EXCELART Vantage Atlas 1.5Tを使用した。FASE Time-SLIP法を用い、対象とする脊髄領域をDouble IR法にて撮像し、同一断面を連続的に1時相ずつ撮像することにより選択的IR pulseが印加された領域のくも膜下腔CSFのin flow、out flowを画像化した。矢状断と冠状断の2断面を撮像し、各画像の単位時間あたりのCSF最大移動距離（Dmax）を計測した。計測部位は、C1, C3, C6、Th1, Th4, Th7, Th10 levelの腹側・背側、右側・左側くも膜下腔およびL1, L3, L4 levelの腹側くも膜下腔とした。【結果】1）腹側・背側CSF：腹側・背側CSFの頭側・尾側方向の流れはそれぞれ異なるflow patternを示した。C1～Th1 levelの腹側CSFは背側に比較して頭側・尾側方向のDmaxが有意に大きく、Th4 levelでは反対に背側CSFが有意に大きくなる傾向を認めた。また、C1 levelでは腹・背側CSFともに、頭側よりも尾側方向のDmaxが有意に大きく、Th4～L4 levelでは、頭側向きが大きくなる傾向を認めた。2）右側・左側CSF：右側・左側のCSFの頭側・尾側方向の流れは、同様のflow patternを呈した。Th10 levelを除き右側・左側CSFの各方向の流れに有意差は認められなかった。C3, C6 levelの右側・左側CSFはともに頭側方向へのDmaxが尾側方向よりも有意に大きく、Th1 levelでは反対に尾側向きが頭側向きに比較して大きくなる傾向を認めた。【考察】Time-SLIP法により、脊髄くも膜下腔のCSF flowは、各脊髄levelにて多様な動態を示すことが確認された。CSF flow patternの変化には、CSF循環にかかわる多くの現象が関与すると考えられる。今後、様々な条件下のCSF flowデータを収集し、特性を解析することにより標準化の精度を向上させることが可能と思われる。

O-2-195　1.5TでのASLを用いた灌流画像及びtime-resolved MRAの撮像パラメーターの基礎的検討

○山下　素幸[1]、土屋　一洋[1]、寺島　俊幸[1]、一坂　秀一[1]、武村　濃[2]

[1]東京逓信病院　放射線科、[2]フィリップスエレクトロニクスジャパン

【目的】Philips社製MRI装置におけるASLを用いた灌流画像（single-phase, multiphase）や中村らが考案したtime-resolved MRA（CINEMA-STAR法）は3T装置での有用性が多数報告されている。我々は1.5T装置で本法を用いる機会を得て、撮像条件の検討を行ったので報告する。【方法】使用装置はPhilips社製1.5T Achievaと8ch SENSE-head coilである。同意を得た健常者5名（平均年齢32.5歳）の頭部を、それぞれASLを用いた灌流画像single-phase、multiphase、及びCINEMA-STARを撮像した。label delay time、label thickness、label gap、FAをそれぞれ変化させ検討した。灌流画像は、同一断面において頭部全体の補正した信号値にて比較した。CINEMA-STAR法は中大脳動脈のM1、M2、M3領域の描出を診療放射線技師3名、放射線科医1名の合議により5段階（1：poor, …, 5：excellent）の視覚評価を行った。【結果】灌流画像、CINEMA-STAR共に同様の結果が得られた。label delay time：1100ms（± 300ms）、label thickness：170mm、FA：35°で良好な画像が得られた。また、label gapは、スキャン位置により信号値の増減が見られた。【結論】1.5T装置でのASLを用いた灌流画像及びCINEMA-STARは撮像条件の最適化を行うことで、良好な画像が得られた。頭頂部の信号低下や後頭蓋窩レベルのアーチファクトの改善を今後の検討課題としたい。

O-2-196　頸部頸動脈プラークに対する3D-T1強調black blood MRI －iMSDE併用の有無におけるプラーク描出能の検討－

○井上　勝博[1]、山畑　経博[1]、高瀬　伸一[1]、諏訪　　亨[2]、小原　　真[2]、前田　正幸[3]

[1]三重大学医学部附属病院　中央放射線部、[2]株式会社フィリップスエレクトロニクスジャパン、
[3]三重大学医学部附属病院　画像診断科

【背景，目的】頸部頸動脈プラーク評価に3D-T1強調black blood image（3D-T1BBI）は有用である．我々は過去に3D-T1BBIであるTHRIVE（T1 High Resolution Isotropic Volume Excitation），VISTA（Volume Isotropic Tse Acquisition）について検討し，血液信号の抑制が良好なVISTAが有用であると報告した．最近，VISTAにプレパレーションパルスとしてiMSDE（improved Motion Sensitized Driven Equilibrium）を付加することで，より血液信号が抑制され頸部頸動脈プラークの評価に有用であると報告されている．そこで今回我々は，iMSDE併用の有無における頸部頸動脈プラークの描出能について検討を行ったので報告する．【対象】2011年11月から2013年11月にiMSDE併用VISTA（以下iMSDE-VISTA）と従来のVISTA（以下VISTA）を撮像し，血管撮影検査で頸動脈狭窄が確認された45例．頸動脈狭窄率は，NASCETで平均63.8％．【方法】装置はAchieva 3.0T Qusar-dual（Philips），16ch NV Array Coilを用いた．iMSDE-VISTAは，VISTAと撮像時間が同等になるようにパラメータを設定した．血管内腔とプラークとの境界描出を独立した放射線技師2名により視覚的に評価しスコア化した．また，半定量的評価としてプラークと血管内腔とのコントラスト比およびプラークと筋肉との信号比を求め比較検討を行った．【結果】視覚的評価では，血管内腔とプラークとの境界描出でVISTAの方が有意に優れていた（$p < 0.05$）．半定量的評価では有意な差は認められなかった（$p=0.185$）．また，筋肉との信号比においても有意な差はみとられなかった（$p=0.426$）．【考察】視覚的評価でVISTAが優れていたのは，撮像パラメータ（ボクセルサイズ，TSE factor）の違いにより，iMSDE-VISTAで画像上ボケを生じたためと考えられる．頸動脈分岐部に狭窄を認めない場合，VISTAでは血流の影響により血液信号が抑制されにくいためiMSDEの併用が有用であると思われるが，今回の検討（頸動脈狭窄）においては，その影響が少なく両者に差が認められなかったと考えられる．【結論】今回の撮像パラメータ（同等の撮像時間）において，頸部頸動脈プラークの描出能はVISTAで優れていた．

O-2-197　肩部MRエラストグラフィを実施するための技術開発

○伊東　大輝[1]、沼野　智一[1,2,3]、大西　孝明[1]、水原　和行[4]、高本　考一[5]、西条　寿夫[5]、
本間　一弘[3]

[1]首都大学東京　健康福祉学部放射線学科、[2]首都大学東京大学院人間健康科学研究科　放射線科学域、
[3]産業技術総合研究所　ヒューマンライフテクノロジー研究部門、[4]東京電機大学工学部、
[5]富山大学医学薬学研究部

【目的】本研究の目的は，MRエラストグラフィ（MRE）を用いて棘上筋の弾性率を計測するための撮像パラメータを検証することにある．棘上筋はローテータカフと呼ばれる筋肉の一つで，肩関節を固定する役割を持ち，肩の筋肉の中でも非常に重要な役割を担う．また，棘上筋は野球などのスポーツ障害も起こしやすいことで知られている．触診は疾患状態の把握に有効的であるが，棘上筋は僧帽筋の下層に位置するため，直接触診できない場合が多い．MREは非侵襲的に体の深部にある組織の弾性率計測が可能であり，その情報は診断に役立てられる可能性が大いにある．そこで，今回はMREを棘上筋に適用するための撮像条件の検討を行ったので報告する．【方法】効率的な肩部への振動を実現するために，適切な形状の振動パッドを3Dプリンタで造形し，加圧式肩部サポーターを用いて固定した．振動源は音圧式加振器を利用し，振動周波数は50および75Hzとした．撮像シーケンスはグラディエントエコー型マルチエコー法を使用した．本手法は周波数エンコードがMSG（motion sensitizing gradients）の役割を担う．撮像断面は棘上筋の観察が容易な斜位冠状断面とし，周波数エンコードをAPおよびHF方向それぞれに設定した.【結果・考察】本システムによって，肩部（棘上筋）のMRE実施が可能であることを実証した．得られたwave imageから加振波の動静を比較すると，振動周波数を50および75Hzのどちらを選択した場合においても，棘上筋に加振波が伝播していた．振動周波数が高くなるほどelastogramの空間分解能は向上するため，75Hzが棘上筋のMREに適した振動周波数である可能性が高い．また本手法は周波数エンコード方向に振動の感受性を持つため，周波数エンコードの選択によってwave imageで描画される振動のパターンが変化する．そのため，それぞれの周波数エンコードを選択して撮像する必要があると考えられる．【結論】棘上筋のMREでは75Hzが適した振動周波数である可能性が高く，周波数エンコードは2方向両方の撮像が望ましい．2方向撮ることで，それらを加算平均した画像も作成可能となる．今後は，現段階では検証していない撮像パラメータの確立をはかる．

O-2-198　MREの再現性を高める加振パッド固定強度の選択

○大西　孝明[1]、沼野　智一[1,2,3]、伊東　大輝[1]、水原　和行[4]、高本　考一[5]、西条　寿夫[5]、
本間　一弘[3]

[1]首都大学東京　健康福祉学部放射線学科、[2]首都大学東京大学院人間健康科学研究科　放射線科学域、
[3]産業技術総合研究所　ヒューマンライフテクノロジー研究部門、[4]東京電機大学工学部、
[5]富山大学医学薬学研究部

［目的］本研究の目的は，加振パッドの固定技術がMRエラストグラフィ（MRE）に及ぼす影響を検証することにある．MREを施行する際，加振パッドの接触不良によって振動エネルギーが加振対象に伝わらず，正確な弾性率の算出ができない可能性がある．よって本研究では，加振パッド固定強度がMREに及ぼす影響を検討した．［方法］領域によって硬さが異なるアガロースファントムと大腰筋を対象にしたvolunteer studyを実施した．どちらの撮像対象も，加振パッドとマンシェットをバンドで包むように固定し，マンシェットの空気圧を調整することで固定強度を可変できる構造にした．実験には3.0T臨床機のグラディエントエコー型マルチエコー法で撮像を行い，音圧式加振器でファントム：100Hz，大腰筋：50Hzの振動を加えた．本研究は倫理委員会の承認を得ている．［結果・考察］ファントム実験では，パッドの固定強度を変化させると弾性率に変化が生じた．固定強度が増えたことにより，ファントムが体積圧縮を起こし，弾性率が変化した可能性がある．大腰筋volunteer studyでは，固定強度の増加に伴う振動エネルギーの上昇が見られた（wave imageの各プロファイルデータを表示）．なお，弾性率は変化しなかった．MREは伝播波の波長から弾性率を算出するので，撮像関心領域に適正量の振動エネルギーを加えて，伝播波を可視化する必要がある．再現性の高いMREを実施するためには，パッドの適切な強度での固定が必要である．

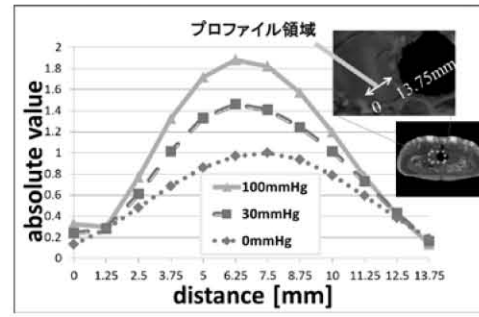

O-2-199　後付けMR Elastographyシステムの開発

○沼野　智一[1]、川畑　義彦[2]、水原　和行[3]、鷲尾　利克[4]、本間　一弘[4]

[1]首都大学東京大学院人間健康科学研究科　放射線科学域、[2]高島製作所株式会社、
[3]東京電機大学工学部、[4]産業技術総合研究所　ヒューマンライフテクノロジー研究部門

【目的】本研究の目的はMR Elastography（MRE）非対応の一般的なMRI装置でMREを実施するために必要な技術の開発にある．MREの実施には専用パルスシーケンスとMRIに同期する振動装置が必要であり，それらをメーカーから新規導入する必要がある．我々は簡易的なMREパルスシーケンスとしてGradient-echo type Multi-echoシーケンスが代用できることを実証し，MRI装置との配線接続がいらない振動装置を開発した．これらの技術を融合したことで，後付けシステムによるMREが可能となった．MRI装置との配線接続がない本システムをMRIに同期させるために，マグネットルームにアンテナ（撮像コイルではない）を設置する．このアンテナは撮像領域外に漏れ出る励起RFを受信し，受信した電気信号はマグネットルーム外に取り出され，振動装置のスタート・トリガとして利用される．しかし，マグネットルーム内にあるアンテナを接続するための導体（配線）が周囲環境にある電波雑音をマグネットルーム内に引き込む恐れがある．そこで，この電波雑音侵入を防ぐシステムを新たに組み込んだので報告する．
【方法】ダイポールアンテナと光信号変換器をマグネット開口部から3.2m離れた場所に設置する．これにより，ダイポールアンテナが受信する漏れ励起RFに同期するtransistor-transistor logic（TTL）を生成し，そのTTLが光信号となる．光信号はファイバーを通してマグネットルーム外へ取り出され，振動装置のスタート・トリガとして使用した．マグネットルーム内の光信号変換器は電池駆動なので雑音の発生が少ない．マグネットルームを貫通するファイバーは導体ではないので，電波雑音をマグネットルーム内に引き込む恐れがない．本システムの実証試験をアガロースファントム及びvolunteerを対象にしておこなった．
【結果・考察】光信号は振動装置のスタート・トリガとして利用できた．我々が開発を進める「後付けMREシステム」は一般的なGradient-echo type Multi-echoシーケンスをMREシーケンスとして代用し，MRI装置との物理的接続が必要ない．「後付けMREシステム」は専用装置でなくてもMREの実施が可能であることを実証し，潜在的なMRE利用者数を増加させることに寄与する．

O-2-200　3D-SPGR・FIESTA合成画像による腰椎神経根描出の検討

○二階堂　剛[1]、古川　研治[2]、山本　綱記[2]

[1]社会医療法人孝仁会釧路脳神経外科、[2]釧路孝仁会記念病院

【背景】現在、当院では腰椎神経根（以下、神経根）に対し3D-COSMIC（以下、COSMIC）で撮像している。しかしパラメータの変更には様々な制約があり、神経根をより良いコントラストで得る事は困難である。【目的】今回、我々は従来、神経根の撮像に使用してきた3D-SPGR（以下、SPGR）と3D-FIESTA（以下、FIESTA）の各特長に着目し、合成画像を作成、その有用性を検討したので報告する。【使用機器】GE社製Signa HDe1.5T, GE社製Signa HDxt1.5T【方法】同意を得た健常ボランティアに対し、神経根描出改善の為、FIESTAのTE（Minimum，Minfull，in Phase，out of Phase），BW（41.67-125kHz），FA（20-90°）を変更し至適条件を検討した。その検討方法は、神経根･椎体･筋肉それぞれのCR（Contrast Ratio）とSNR（Signal to Noise Ratio）を測定した。次に、SPGRとFIESTAの合成比率をワークステーション上で変化させ、神経根の形状・周辺組織・椎体について診療放射線技師3名により視覚的評価を行った。更に、合成画像とCOSMICについて、神経根・椎体・筋肉のCR及びSNRを測定し比較検討を行った。【結果】FIESTAの神経根と椎体、神経根と筋肉のCR及びSNRの比較検討により、TE：Minfull、BW：83.33kHz、FA：60°を至適条件とした。またSPGRとFIESTAの合成比率は、神経根・周辺組織・椎体の識別には8：2付近が最適と思われた。合成画像とCOSMICの比較検討では、神経根のSNRは合成画像に比べCOSMICの方が僅かに良好だったが、神経と椎体、神経と筋肉のCRは合成画像の方が良好であった。【考察】合成画像は、合成比率を設定する事により、神経根・周辺組織・椎体等、描出目的に応じた画像が得られ、その有用性は高いと思われる。しかし、撮像時間が長い為、体動による位置ズレが起こる事が危惧され、更なる検討が必要である。

O-2-201　先行パルス拡散強調画像（DSDE法）による腰部神経根・腰仙骨神経叢描出の検討

○丹治　　一[1]、高橋　大輔[1]、八巻　智也[1]、小原　　真[2]、米山　正己[2]

[1]公益財団法人北福島医療センター　画像センター　放射線技術科、

[2]フィリップスエレクトロニクスジャパン　メディカルシステムズMRクリニカルサイエンス

【目的】腰部神経根～腰仙骨神経叢を描出する手法に，SE-EPI DWIと同様なシーケンススキームを先行パルスに用いてMPGを印加する手法（MSDE：motion sensitized driven equilibrium）の報告がなされている．今回，MSDEにPhase cycling技法を応用し，先行パルスの効果をさらに強調した撮像法（DSDE：Diffusion sensitized driven equilibrium）による描出効果の検討をおこなった．【方法】使用装置はPhilips社製3T．撮像は選択的水励起（ProSet）を付加した3D-T1TFE法によるDSDEである．評価には試料Phantom，および，院内倫理規定に則って施行されたボランティアの撮像を利用．先行パルスの印加時間やMPGの印加量，印加軸，印加形式の違いによる神経と脈管の分離精度の変化，CSF信号の変化，椎間板や腸腰筋などの隣接組織コントラストの変化の検討をおこなった．【結果】3D-T1TFE法のMSDEではT1或いはプロトン密度画像に類するコントラストを呈する一方，DSDEでは先行パルスの印加時間に依存したT2コントラストを呈し，神経根および，CSFや脈管が高信号として描出された。MPGの印加量（b値）に依存して背景信号が抑制されるが，印加形式によってCSFや脈管信号の抑制程度が異なった。CSFの信号を保つか否かで撮像条件は大きく異なったが，いずれにおいてもMPGの印加軸と印加方法，印加量（b 60s/mm^2～200s/mm^2）の組み合わせで制御が可能で，腰部神経根を良好に描出することが可能であった。腰仙骨神経叢を詳細に描出するためには十分なSNの確保と消化管の排除が必要であった．【考察】MPG印加による腰部神経根・腰仙骨神経叢の描出では，脈管信号の抑制とCSF信号の制御が問題になる。また、椎間板信号の上昇もMIP抽出能を低下させる他，病的診断の妨げに繋がる恐れがある。DSDE法においては、これらを考慮した表現手段を講じることができ、良好な腰部神経根・腰仙骨神経叢の描出が図られた．

O-2-202　拡散テンソル画像による変性椎間板の定量的画像診断の試み

○及川　泰宏[1,2]、江口　　和[3]、渡辺　淳也[1]、折田　純久[1]、山内かづよ[1]、佐久間詳浩[1]、久保田　剛[1]、
稲毛　一秀[1]、西能　　健[1]、佐藤　　淳[1]、小島　正歳[4]、桝田　喜正[4]、高橋　和久[1]、大鳥　精司[1]

[1]千葉大学大学院医学研究院　整形外科学、[2]帝京大学ちば総合医療センター　整形外科、
[3]下志津病院　整形外科、[4]千葉大学医学部付属病院　放射線部

【目的】椎間板の画像評価はT2強調画像を用いたPfirrmann分類やT2・T1 ρマッピングを用いた定量的評価法が報告されている。拡散テンソル画像（DTI）や拡散テンソルトラクトグラフィー（DTT）は組織内の水分子の拡散異方性を記録し、異方性の強い組織を3次元的に描出することが可能な撮像法である。本研究の目的は椎間板の3次元的かつ定量的画像評価法としてDTI・DTTの有用性を検討することである。【対象と方法】椎間板性腰痛患者4例（男性3例、平均年齢32歳）である。L2/3からL5/Sまで計16例の椎間板について検討を行った。DTTの形態とPfirrmann分類、DTTの形態における各種パラメータ（FA値、ADC値、fiber数）について検討を行った。中心より同心円状に3層に分け外層、中間層、内層とし、DTTの形態は外層のみ描出される輪状、中間にも描出されるドーナッツ状、全体が覆われる円盤状の3つに分類した。また各層における各パラメータを計測した。【結果】椎間板におけるDTTは椎間板に沿って短いトラクトが描出され3次元的に観察可能であった。DTTの形態分類では輪状：7例、ドーナッツ状3例、円盤状は6例であった。Pfirmann分類との比較では輪状は全例Grade2、ドーナッツ状は2例がGrade3、円盤状は5例がGrade4に分類された。輪状ではFA値とfiber数は外層から内層に向かい低下し（$p < 0.05$）、ADC値は上昇した（$p < 0.05$）。DTTの形態が輪状からドーナッツ状、円盤状になるにつれFA値、fiber数は上昇し（$p < 0.05$）、ADC値は低下する傾向にあった。【考察・結論】本研究よりDTTの形態はPfirmann分類と相関し、変性の過程を3次元的に描出できる可能性が示唆された。FA値とfiber数は外層で高く、内層で低く、変性に伴い中間層・内層で上昇することから髄核の水分減少と線維化といった変性の過程を示し、FA値やfiber数を用いることで変性椎間板を定量評価できることが示唆された。本研究によりDTI・DTTは椎間板の変性を3次元的かつ定量的に評価でき、今後椎間板の変性や再生などの過程を評価する有用な画像検査になる可能性が示唆された。

O-2-203　Diffusion Tensor Imagingを用いた脊柱管狭窄症の定量的画像診断

○及川　泰宏[1,2]、江口　　和[3]、渡辺　淳也[1]、折田　純久[1]、山内かづよ[1]、佐久間詳浩[1]、久保田　剛[1]、
稲毛　一秀[1]、西能　　健[1]、佐藤　　淳[1]、小島　正歳[4]、桝田　喜正[4]、高橋　和久[1]、大鳥　精司[1]

[1]千葉大学大学院医学研究院　整形外科学、[2]帝京大学ちば総合医療センター　整形外科、
[3]下志津病院　整形外科、[4]千葉大学医学部付属病院　放射線部

【目的】Diffuison Tensor Imaging（DTI）は組織内の水分子の拡散異方性を記録する撮像法でNeuroimagingとして脊髄や神経根・脊髄神経に対する定量的画像評価法への応用が報告されている。一般的に脊柱管狭窄症の診断にはMRIや脊髄造影などの画像診断が用いられ、狭窄の評価には形態的、視覚的な評価によるところが大きく、脊柱管の狭窄を定量的に評価した報告は少なく、DTIを用いた脊柱管の定量評価の報告は認められない。本研究の目的は脊柱官狭窄症の定量評価におけるDTIの有用性を検討する事である。【対象と方法】対象は単椎間かつ馬尾症状を有する脊柱管狭窄症20例（男性13例、平均70歳）である。3T-MRIを用いてDTIを施行し、脊柱管の平均、最大、最小fractional anisotorophy（FA）値を計測した。狭窄の有無、腰痛・間歇跛行など臨床症状の有無、JOAスコア、ODIとの相関について検討を行った。脊柱管の狭窄の有無については3名の脊椎外科医が有りと判断した部位を狭窄ありとした。【結果】脊柱管の狭窄を認める部位では平均、最大、最小FA値ともに狭窄の認めない部位に比較し有意にFA値が上昇しており（$p < 0.001$）、FA値は脊柱管の面積と負の相関を示した（$p < 0.001$）。描かれたtractをFA値でカラーマッピングを行うと狭窄部位が視覚的に描出された。臨床症状とFA値においてはVAS5以上の腰痛を有する症例では狭窄部位のFA値が高い傾向にあり（$p=0.08$）、100m以下の間歇跛行を認める症例では認めない症例に比べ有意にFA値が低かった（$p=0.04$）。JOAscore、ODIともにFA値の上昇にともない症状の増悪を認める傾向にあった。【考察・結論】DTIを用いて脊柱管狭窄症の定量的画像評価について検討を行った。FA値は脊柱管の面積と相関しており、FA値を用いる事で狭窄の定量的評価や症状への関与、狭窄部位の可視化ができる可能性が示された。多椎間狭窄症例や椎間孔狭窄合併例への応用向け更なる検討が必要である。

O-2-204　全脊椎における慢性炎症性脱髄性多発神経炎の描出を目的とした造影2Dおよび3DFSPGRのファントムによる検討

○山村憲一郎[1,2]、高津　安男[2,3]、宮地　利明[2]、石浦　基文[1]、鳴海　善文[4]

[1]大阪医科大学附属病院、[2]金沢大学　医薬保健研究域保健学系、[3]大阪赤十字病院、
[4]大阪医科大学　放射線医学教室

【目的】慢性炎症性脱髄性多発神経炎（chronic inflammatory demyelination polyradiculoneuropathy：CIDP）において，診断基準である神経根の造影あるいは馬尾の肥厚を描出するために造影magnetic resonance imaging（MRI）が行われる．この際，一般的にスピンエコー法の横断像をつなぎ合わせた手法が使用されるが，全脊椎の画像を得るには撮像時間が長く，specific absorption rateの制限による撮像条件の制約を受けやすい．そこで，2Dおよび3D fast spoiled gradient recalled acquisition in the steady state（FSPGR）を利用して全脊椎におけるCIDPの病変を描出するためにフリップ角（FA）とコントラストおよび，スライス方向の信号雑音比（SNR）の変化を検討した．【方法】3.0TのMRIを使用し，2Dと3DのFSPGRのTRは各々400msと7.6ms，TEはinphaseに設定した．造影剤注入後30分以内の造影剤濃度を想定して50μg/mLから90μg/mLまで溶液濃度を段階的に変化させた円柱容器をラード中に配列した．このファントムをクアドラチャヘッドコイルに配置して2Dおよび3DFSPGRで撮像し，FAと各濃度の信号値の関係と，造影剤濃度における画像コントラストを求め比較した．次に8チャンネルの脊椎用コイルにシリコンを封入した円柱状ファントムを配置し，スライス方向における2Dおよび3DFSPGR画像のSNR変化を求め比較した．【結果】すべてのガドリニウム造影剤において，2Dと3DのFSPGRのFAが30°と10°の場合に，信号強度は基準濃度と比較して最も大きく変化した．このとき，画像コントラストは最大となり，3DSPGRは2DFSPGRより大きくなった．一方，スライス方向のSNRは磁場中心から100mm離れた位置において3DFSPGRは2DSPGRよりも30％低下した．【結論】本ファントム実験によって2Dと3DのFSPGRのコントラストが最大となる最適FAを求めることが可能になった．3Dはコントラスト，SNRともに2Dを上回るが，全脊椎を均一なSNRでつなぎ合わせるために重複した撮像範囲を設定する必要がある．

O-2-205　頭部領域における４チャンネル-4ポート独立制御RF照射コイルにおける照射均一度とSAR

○横瀬　正知、伊藤　公輔、立花　美紀、堀尾　秀之、長嶋　克成、五月女悦久、森分　周子、
瀧澤　将宏

株式会社日立メディコ　MRIシステム本部

【目的】高磁場MRI装置では、照射RFパルスの波長が短いため、照射均一度が低下することと、SARの増加が問題となる。照射均一度を向上するため、多チャンネル照射コイルでRFシミングが行われている。従来は照射均一度を最適化していたが、SARについても合わせて最適化することを目的とした。今回、照射均一度の向上とSAR低減を両立する目的関数の検討と画像への影響について検討したので報告する。
【方法】使用装置は株式会社日立メディコ社製3T MRI装置とし、4チャンネル-4ポートのRF照射コイルシステムを開発した。この照射コイルシステムでは、4ポートのRF出力を独立に調整できる。本システムを活かし、照射均一度を向上し、SARが小さくなるようなパラメータを算出する目的関数を検討した。目的関数に、照射均一度とSAR低減の項を設定し、各項の重み付けを最適化した。評価は照射均一度、SAR低減、画質評価とした。従来の目的関数との比較を行った。頭部領域において、本検討の意義を説明し、同意を得たボランティアを撮像した。照射均一度の評価はB1マップより算出し求めた。SARは装置により計測される値を用いた。画質評価は視覚評価にて実施した。体型に応じて、照射均一度は変化し、それにより画質への影響度合いが異なると予想されるため、大･中･小と体型の異なるボランティアを選定した。なお、検討に用いた画像種はFLAIR、脂肪抑制T1強調画像、T2＊強調とした。
【結果】従来の目的関数と比較し、今回検討した目的関数による、照射均一度の低下は平均7.2％であった。視覚評価による画像評価は差がなかった。SARは平均18％低減した。今回検討した目的関数では、SARが低減するようなRFシミングパラメータを選定することで、照射均一度を維持しつつ、画質への影響は見られないという結果が得られた。

O-2-206　4チャンネル照射コイルを用いた乳房領域の局所RFシム効果

○伊藤　公輔[1]、金子　幸生[2]、五月女悦久[1,2]、瀧澤　将宏[1]

[1]（株）日立メディコ　MRIシステム本部、[2]日立製作所　中央研究所

［目的］高磁場MRIを用いた乳房撮像では、照射RFパルスの空間的な不均一を原因としてシェーディングや左右差が発生する。また、高磁場MRIでは照射パワーが低磁場MRIよりも大きくなることも問題である。これらの問題を解決するため、局所RFシムを乳房領域に適用し、効果を検証した。［方法］使用装置は全身撮像用3T装置である。4チャンネル照射コイルを用いた。研究の目的を説明し、文書で同意を得た6例の健常ボランティアを用いて検討した。Multi Td法により冠状断の3枚のB1 mapを取得した。取得したB_1 mapを用いてRFシムパラメータを計算した。局所RFシムで設定する関心領域はB_1 mapの乳房側半分の領域とした。QD（Quadrature Drive）照射、従来RFシム、局所RFシムの3パターンで、B_1 mapの均一度、左右差、照射パワーを比較した。［結果］従来RFシムではQD照射と比べて均一度が25%改善し、左右差は69%改善した。照射パワーはQD照射と同等程度であった。局所RFシムではQD照射と比べて均一度が34%改善し、左右差は90%改善した。照射パワーは18%低減した。［考察及び結論］局所RFシムでは、乳房領域に寄与の少ないチャンネルのRFシムパラメータが小さくなったため、照射パワーが低減したと考えられる。局所RFシムを用いることで乳房撮像時には照射パワーの低減と均一度の向上の両方を同時に実現できた。

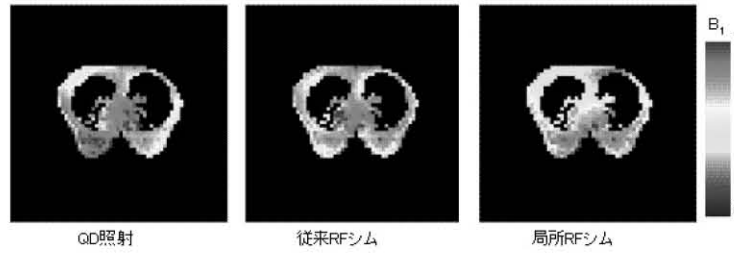

O-2-207　人用7.0 Tesla装置でのSpin EchoシーケンスにおけるRF Shimming機能の追加

○松田　豪[1]、栗本　貴子[1]、原田太以佑[2]、目時　毅[2]、椛沢　宏之[1]、工藤　與亮[3]、佐々木真理[2]

[1]GEヘルスケア・ジャパン株式会社　技術本部研究開発室MR研究室、

[2]岩手医科大学医歯薬総合研究所　超高磁場MRI診断病態研究部門、[3]北海道大学病院　放射線診断科

【目的】現状の高磁場MRI装置において、均一なRF磁場を作り出すことは難しい。特に被検体の大きさが被検体内の波長に近づく人用7.0T装置においては、dielectric effectによる反射波の影響や誘電電流の影響により被検体内のB1の不均一が顕著となる。複数のRF送信システムとRFコイルによるRF Shimmingは、各コイルから送信されるRF pulseを独立してコントロールするためにB1不均一を改善する有用な手法である。しかし高いフリップアングルを持ったRF pulseの誘電体内における振る舞いを正確にシミュレーションする事はまだ難しい技術である。そこで人用7.0 Tesla装置において高いフリップアングルを利用するSpin Echo法でRF Shimming機能を追加し、検討をおこなったので報告をする。

【方法】使用装置は岩手医科大学に設置された人用7.0 Tesla装置（version7T23V02）と、pTx（parallel transmit）システムである。研究用パルスシーケンスはEPIC（Environment for Pulse programming In C）をもちいて作成された。作成されたパルスシーケンスはGE MRS Phantomを用いて動作確認をおこなった。

【結果】各チャネルのRF Pulseの振幅と位相はRFSD（RFShim Designer tool）により計算され、パルスシーケンスに転送された。パルスシーケンスはこの設計を初期値として設定に反映し、動作することが確認された。またオペレーターにより各チャネルのRF Pulseの位相と振幅が、パルスシーケンス上で再調整できる事も確認できた。これらによりRF Shimming機能の動作の検証をおこなった。RFSDにより各チャネルのRF Pulseの波形の生成が、そしてシーケンサーによりその出力のコントロールが可能なので、pTxとして動作させることが可能であることも確認できた。本研究パッケージはRF pulseの振る舞いの推測検証手法として有望と考えられた。

O-2-208　比率マップ法を用いた受信感度B_1^-推定による高磁場4.7Tでのヒト脳画像不均一性補正の高度化

○渡邉　英宏、高屋　展宏、三森　文行

国立環境研究所

【はじめに】被検体内での高周波磁場B_1不均一分布で生ずる画像不均一性は、高磁場の最大の課題の一つである。送信B_1（B_1^+）と受信B_1（B_1^-）が相違するため、この補正には、測定可能なB_1^+に加えて測定不可のB_1^-が必要となる。これまで我々は、測定したB_1^+分布からB_1^-分布を計算する比率マップ法を開発、実証してきた[1]。今回、補正法の高度化を目指し、B_1^+測定と比率マップに関して改良を行ったので報告する。

【方法】測定には、ヒト全身用4.7T MR装置（Agilent製）を用いた。RFコイルには送受信用QD TEM体積コイルを用いた。B_1^+分布測定は位相法[2]で行い、90°パルス長を180°パルス長の2倍としたHyperbolic Secant（HS）パルスで構成されるSEシーケンスを用いた。この条件下では、互いにHSパルス周波数掃引方向を反転させた1対のSEシーケンスで得られる信号間位相差はB_1^+強度（以下、B_1^+）の関数で表せる。この関係を利用して、位相差画像からB_1^+分布を求めた。この関係では理論上位相差は正となるが、測定される位相差がノイズ影響のため負となる場合があった。今回、この対策として空間2次元多項式フィッティングからB_1^+分布を求める方法を開発した。B_1^-計算に関しては、これまで頭部位置に関わらず同一の比率マップを用いていたが、頭部位置のずれに応じて平行移動する方法を開発した。開発した方法を用いて、ヒト頭部MASE（multiecho adiabatic spin-echo）画像を補正した。

【結果】6次関数で良好にフィッティングできたB_1^+分布と、平行移動比率マップを用いて、均一なヒト頭部画像が得られた。

【参考文献】1. Watanabe H, Takaya N, Mitsumori F, Non-uniformity correction of human brain at high field by RF field mapping of B_1^+ and B_1^-, J. Magn. Reson. 2011; 212: 426-430.

2. Lee Y, Han Y, Park HW, Watanabe H, Garwood M, Park IY, New phase-based B_1 mapping method using two-dimensional spin-echo imaging with hyperbolic secant pulses, Magn. Reson. Med. early view.

O-2-209　送信B1制御機能付き受信アレイコイルによるB1不均一および局所SARの低減効果の検討

○金子　幸生[1]、五月女悦久[1,2]、羽原　秀太[1,2]、尾藤　良孝[2]、越智　久晃[1]

[1]（株）日立製作所　中央研究所、[2]（株）日立メディコ　MRIシステム本部

【目的】3テスラ以上の高磁場MRIにおいては，腹部撮像時の送信RF分布の不均一低減は依然として重要な課題である。以前の報告において，送信RFにより生成される回転磁界（B_1）の空間分布を局所的に制御し，B_1不均一低減を図る手法として，「送信B_1制御機能付き受信アレイコイル（以下，B_1制御コイル）」を提案し，ファントム実験によりB_1不均一効果を示した[1]。B_1制御コイルは，従来の受信コイルに対してダイオードが追加されており，誘導性ループモードを持つ。本モードを使うことによって，B_1不均一低減効果を得ることができるが，その際，人体における局所SARに及ぼす影響を考慮することが重要となる。そこで本報告では，3テスラ装置において，人体に対してB_1制御コイルを適用した際の，B_1不均一低減効果および局所SARに及ぼす影響について検討した。

【方法】12チャンネルのB_1制御コイルモデル[1]を作成し，FDTDシミュレーションを行った。人体モデルとして，CST社提供のHugoモデルを使用し，骨盤領域がRF送信コイル中心となるように設定した。RF送信コイルとして，2chバードケージコイルを用い，RF送信時のB_1均一度（標準偏差／平均値×100[%]），および人体モデル内の最大局所SAR（10g平均）を算出した。送信RF条件として，(a) QD照射，(b) RFシミング（B_1均一度を最小化）単独，(c) B_1制御コイル使用およびQD照射，(d) B_1制御コイル使用およびRFシミング（B_1均一度を最小化），(e) B_1制御コイル使用およびRFシミング（(b) の場合のB_1均一度を維持する条件の下，局所SARを最小化）とした。

【結果】B_1均一度は，(a) 21.7，(b) 18.1，(c) 18.4，(d) 15.5，(e) 18.1となり，(d) の場合においてB_1不均一が最も低減されることがわかった。最大局所SARは，(a) (b) (c) (d) の場合ではほぼ一定となった。また，(b) と (e) を比較した結果，B_1均一度は同じ値を示す一方，局所SARは (b) よりも (e) の方が20%低減した。以上より，RFシミングと送信B_1制御機能付き受信アレイコイルを組み合わせることによって，RFシミング単独に比べてB_1不均一もしくは局所SARを低減できることが確かめられた。

【参考文献】[1] Kaneko, et al. ISMRM 2012; 20: 2611.

O-2-210　再構成画像の整合性を利用したパラレルイメージング向けキャリブレーション手法の基礎検討

○竹島　秀則[1]、塩寺太一郎[1]、武口　智行[1]、久原　重英[2]、伴苗　修平[2]、葛西　由守[3]
[1]株式会社東芝　研究開発センター、
[2]東芝メディカルシステムズ株式会社　臨床アプリ研究開発センター、
[3]東芝メディカルシステムズ株式会社　MRI事業部

【目的】本研究の目的は、パラレルイメージング（PI）の再構成アーティファクトである画像のエイリアシングパターンを抑制することである。本稿では、その基礎検討として、コイル感度のキャリブレーションにおいて再構成画像の整合性の活用が有用であるかを評価した結果を示す。
【方法】PIの1手法であるGRAPPAは、キャリブレーションデータを利用してk空間上の補間係数を推定し、k空間上での補間操作により再構成を実行する。この後段の再構成は、次の3ステップによる画像空間での再構成手法と数学的に等価である。(1) k空間上での収集データに対するシフトおよびマスキングによるk空間データ群の生成、(2) k空間データ群の各データに対するフーリエ変換による折り返し画像群の生成、(3) 得られた折り返し画像群に対する、補間係数を重みとした画素ごとの加重和合成による再構成画像の生成。この手法において、ステップ(1)・(2)は補間係数を必要としない。そこで本稿では、補間係数を未知としてステップ(1)・(2)を適用することで、各画素値を補間係数の加重和として表現し、次に再構成画像の整合性を利用して各補間係数を推定し、最後にステップ(3)を実行する、新しい再構成手法を提案する。
【結果】13コイル、RO = 512、PE = 512の2次元脳画像フルサンプリングデータに対し、R = 2、ACS = 32とした間引きシミュレーションによりテストデータを生成した。テストデータに対し、再構成画像の左右10画素分に画素値が存在しない（空気領域である）という単純な再構成画像の整合性を用いて提案手法の初期評価を行った。補間係数の推定にACSは利用していない。再構成画像のPSNRは、間引き位置をゼロとしたデータでは30．61dB、提案手法では31．87dBであった。また、提案手法による再構成アーティファクトの抑制効果を目視により確認した。
【結論】再構成画像の整合性を用いたPI向けキャリブレーション手法の効果を実験的に確認し、その可能性を示した。ACSを利用したキャリブレーション手法との連携は今後の課題とする。

O-2-211　SPGR系Vessel Wall Imagingの画質改善－Radial Fan Beam, SpSp RFパルスの試み

○池崎　吉和[1]、三好　光晴[2]、池田　　仁[1,2]、椛沢　宏之[2]
[1]GEヘルスケア・ジャパン（株）　MR技術部、[2]GEヘルスケア・ジャパン（株）　研究開発部

【目的】第40回大会においてグラディエントエコー系Vessel Wall Imagingの基礎検討としてMSDE（Motion Sensitizing Driven Equilibrium）とFlex（2 Point Dixon）法について報告を行った。Flex法は均一な脂肪抑制を達成できるが高いBWが必要で、Vessel Wall Imagingでは高分解能が要求されるため、撮像時間4分程度のルーチン検査では低SNRが問題となり得る。またグラディエントエコー系シーケンスのIn-Flow効果のため血液信号が消え残る場合がある。今回画質改善のためRadial Fan Beam k-trajectoryとSpSp（Spectral Special）パルスを試みたので報告する。
【方法】MSDEを付加した3D FSPGRのView OrderingにRadial Fan Beamを適用し、脂肪抑制のため励起RFパルスとしてSpSpパルスを使用したシーケンスを試み、Flexを使用した場合と健常ボランティア画像で比較を行った。使用機種はSigna HDxt（1.5T）及びDiscovery 750w（3T）。IRBの承認が得られたプロトコルを使用し、被験者からは書面で承諾を得た。
【結果】SpSpパルスを適用した場合低いBWを使用することができ、またSpSpのRFパルス幅は比較的長くTRが長くなるが結果的に信号強度が高くなり、SNRの改善が実現できた。Radial Fan BeamはMSDE出力直後常にk-space上でky, kzの低周波部分のデータを収集するため、MSDEの血液信号抑制効果を増大させることができた。今回の試みにより頸部Vessel Wall Imagingの画質改善が実現できた。

O-2-212　送信感度および静磁場不均一に鈍感な血管壁イメージング用Flow Saturation Prep pulseの検討

○三好　光晴[1]、池崎　吉和[2]、桃沢　宏之[1]

[1]GEヘルスケアジャパン（株）　研究開発部、[2]GEヘルスケアジャパン（株）　MR技術部

【目的】血管壁イメージングにおいて、血液信号抑制の目的でFlow Saturation Preparation（FSP，Motion sensitized driving equilibrium，MSDE）pulseが用いられている。FSPでは、Spin Echo（SE）法RFを印加する前後にvelocity encode gradientを印加することで血流信号を抑制できる。しかし、Single SE法では180度refocus pulseが送信感度不均一（ΔB1）に敏感であるため、信号ムラが発生する場合がある。Wang等1）のDual SE法は、ΔB1に鈍感であるが、CPMG条件を保っていないために静磁場不均一（ΔB0）に対して敏感となっている。本研究ではΔB1に鈍感なComposite RF pulse 2）を用いたSingle SE法FSPを検討する。【方法】本方法では、Single SE法のFSPにComposite pulseを応用した。まず、Single SE法、Dual SE法、本方法のΔB1，ΔB0感度をシミュレーションした。次に、ΔB1，ΔB0の影響がわかりやすい塩化ニッケルphantomを上記3方法を用いて撮像した。データ収集シーケンスは3D FSE with Variable Refocus Flip angle（Cube）を使用し、各FSP画像とFSP off画像で信号強度分布を比較した。撮像には3T装置（MR750w，GE）を使用した。【結果】シミュレーションの結果、Dual SE法では、CPMG条件を保った場合はΔB1の影響で信号ムラが発生し、保たない場合はΔB1とΔB0が混在する場所で信号ムラが発生するが、両方に対して鈍感な条件は見つけられなかった。Single SE法はΔB1の影響を受けた。Composite RF pulseを用いた本方法ではΔB1，ΔB0に対して鈍感となった。Phantomでもほぼ同様の結果が得られた。【考察】Single SE法はΔB0を補正できるため、これにComposite pulseを応用することでΔB1にも鈍感にできると考えられる。Single SE法を用いているため、T2減衰時間も10msec程度と短く、T1コントラストでも使用することができる。【参考文献】1）Wang J. et al., JMRI 31（5）, p1256-1263（2010）. 2）Levitt MH, JMR 48, 234-264（1982）.

O-2-213　位相分散パルスを併用した3D-CINE撮像に関する基礎的検討

○梶原　　直[1]、渋川　周平[1]、中村　智哉[1]、堀江　朋彦[2]、小原　　真[3]、池田　　秀[1]、高原　太郎[4]、室　伊三男[1]

[1]東海大学医学部附属病院　診療技術部放射線技術科、
[2]東海大学医学部附属八王子病院　診療技術部放射線技術科、
[3]フィリップスエレクトロニクスジャパン、[4]東海大学大学院　医用生体工学科

【背景と目的】Improved Motion Sensitized Driven Equilibrium（以下iMSDE）は傾斜磁場の印加によりスピンの位相分散を引き起こす事で流体の信号制御が可能な先行パルスである。この位相分散を利用しbalanced-SSFPのような高速撮像と組み合わせる事で連続的な信号損失の動態観察が可能となる。しかし、従来法の2D撮像ではクモ膜嚢胞の交通の有無や尿管移行部等の検出を想定した場合は撮像断面の設定が検出効率に関与する可能性がある。今回、我々はより高い検出効率の向上を図るため広範囲の撮像領域を対象とした3D収集撮像に関する基礎的検討を行ったので報告する。【方法】使用機器はPhilips Achieva 1.5T。動態ファントムと十分な説明を行い自由意思に基づき同意を得たボランティアを対象とし、k-space充填方法とTFE factor（マトリクスサイズ、スライス厚）の違いによる信号低下について評価した。【結果及び考察】TFE factor数の違いにより信号抑制効果は異なったが、3D k-spaceをshingle shotで充填するlinear orderingにおいて従来の2D撮像と同程度の信号抑制が行える事を確認した。また、薄いスライス厚で時間分解能が2msec程度の連続撮像が可能なため広範囲を対象とした場合は十分に有用な方法であると考えられる。【結論】iMSDEを併用した3D balanced-SSFPにおいても信号損失による流体の動態観察は可能である。

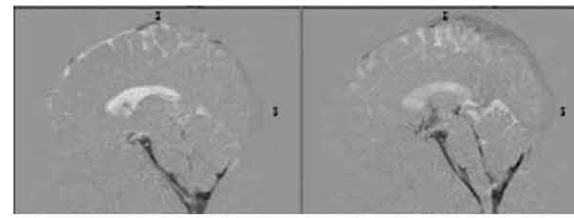

O-2-214　踵骨骨密度計測用コンパクトMRIシステムの開発

○福島　正裕、寺田　康彦、巨瀬　勝美
筑波大学大学院数理物質科学研究科

[はじめに]コンパクトMRIによる骨密度計測では、骨髄の信号強度を定量的に評価して骨髄体積率を求め、相補的な物理量として海綿骨体積率（TBVF）を求めている。先行研究により3DFSEによる踵骨全体でのTBVFと、2DSEによる中央断層画像でのTBVFは相関が高いこと、および、計測スライス面が踵骨内側から外側に変化するとき、面内のTBVFは面の位置に応じてリニアに上昇することが示されている。そこで、被験者の踵が移動した場合でも、励起スライス面を電気的に移動させる手法（オフセット励起）を用いることにより2DSEでの計測再現性向上を目指した。
[実験方法]0.2TのコンパクトMRIを用い、22歳男性被験者の踵骨を2DSEでスライス方向に1mmずつシフトさせ、それに合わせるように、オフセット励起を用いてスライス面を動かしながら計測を行い、各画像からTBVFを算出した。パラメタはTR/TE=1200ms/12ms、スライス厚15mm、マトリクスサイズ512×128、面内画素サイズ1.36mm×1.36mm、撮像時間は2分40秒である（Fig.1）。
[実験結果]スライス面の移動がない場合と比較して、踵骨位置の変動に合わせてスライス面を移動させて撮像を行った場合はTBVFの変化が少ない（Fig.2）。この結果から、オフセット励起の優位性を示すことができた。今後は高周波磁場の均一性改善のため送受信系の改良等を行い、計測再現性の向上を目指す。

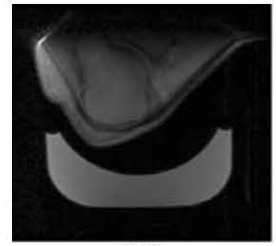
Fig.1

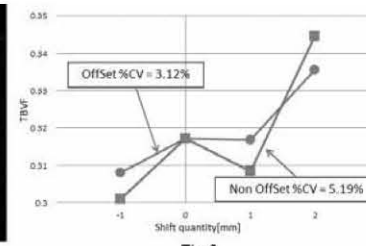

Fig.2

O-2-215　IDEALを使用したGd造影FSE-T1強調像の基礎検討

○成松　秀州、渡辺　　翔、秋葉ナオミ、井上　　恵、北岡　亮太、川下　幸隆、佐藤　　徹
産業医科大学病院　放射線部

【背景】近年，脂肪抑制法にDixon法を応用したIDEALを用いる事により磁場不均一部位においても良好な脂肪抑制像が得られるとの報告がある．しかし，Gd造影T1強調像にIDEALを用いる際，echo spaceの延長による画像コントラストや鮮鋭度の低下が懸念され，腫瘍形状，サイズ変化，浸潤度等の診断に影響を及ぼす事が考えられる．【目的】IDEAL併用によるGd造影T1強調像の画像コントラスト，鮮鋭度の変化について従来法であるCHESS法との比較により検討した．【方法】1）90-401型ファントム（日興ファインズ社製）に対しIDEAL，CHESS併用T1強調像の撮像を行い，筋組織を近似する含水率75％のセクションに対するGd^{3+}濃度0.2mmol/lのセクションのCNR計測を行った．撮像条件はETL数：2，3，4バンド幅：19.23kHz，62.50kHz，125.0kHzにそれぞれ変化させ，他の条件TR：400ms，TE：11.9ms，MTX：256＊256，slice厚：5mm，NEX：1は固定とした．2）22Gサーフロ針に0.2mmol/lのGd造影剤を封入した自作ファントムに対し1）と同条件にてIDEAL，CHESS併用T1強調像を撮像し鮮鋭度評価のためMTFを計測し比較した．【結果】1）IDEAL，CHESS共にCNRはETL数の増加，バンド幅の拡大に伴い低下した．両者の比較ではIDEALの方が高いCNRを有する結果となった．2）IDEAL，CHESS共に鮮鋭度はETL数の増加，バンド幅の縮小に伴い低下した．同撮像条件下の両者の比較ではETL数2ではバンド幅に関わらずほぼ同等の結果であったが，ETL数3以上，バンド幅60kHz以下の設定ではIDEALの方がより顕著な低下を示した．【考察】IDEALがCHESS法に比べ高いCNRを有する結果は，原理上ETL数の3倍のecho数を使用するため，高い信号強度が得られる事が理由として考えられる．またCHESS法に比べETL数3以上，バンド幅60kHz以下のIDEALに起きた鮮鋭度の顕著な低下はecho数の増加とバンド幅の縮小によるecho spaceの延長が各echoから得られる信号強度に大きな差を生み，その結果生じたブラーリングアーチファクトが原因となったと考えられる．【結語】IDEAL併用Gd造影T1強調像はCHESS法併用時に比べ高いCNRを有するが，ETL数3以上，バンド幅60kHz以下の設定ではecho spaceの延長により鮮鋭度の低下は顕著となる．

O-2-216　SNRと静磁場不均一を考慮した領域拡張法による水脂肪分離法の安定性向上

○中井　則正、瀧澤　将宏

（株）日立メディコ　MRIシステム本部

【目的】水脂肪分離法の水と脂肪の分離を安定化するためにはフェーズラップを除去した静磁場マップを作成する必要がある。今回我々は静磁場マップを作成する処理として、SNRの低い領域や静磁場不均一の大きい領域を避けてフェーズラップする新たな領域拡張法を検討した。【方法】使用装置は1.5T装置とし、本検討の意義を説明し、同意を得た健常ボランティアで取得したデータを用いた。フェーズアンラップ処理は、開始ピクセルから隣接するピクセルを順番にフェーズアンラップする方法（以下、方法1）と、隣接するピクセルの内積をSNRが高く静磁場不均一が小さいピクセルの指標とし、開始ピクセルから内積の大きいピクセルを順番にフェーズアンラップする方法（以下、方法2）とを比較した。【結果】方法1でフェーズラップが発生するケースでも、方法2ではフェーズラップが発生しなかった。【考察・結論】領域拡張法において、SNRが低い領域や、静磁場不均一が大きく位相変化の大きい領域で位相の連続性の判断に失敗しフェーズラップが発生すると考えられる。方法2では、水脂肪分離法による水と脂肪の分離の安定性を向上することができた。

O-2-217　エコー間隔の制約を軽減するMulti Point Dixon法の検討

○白猪　　亨[1]、谷口　　陽[1]、尾藤　良孝[2]、越智　久晃[1]

[1]株式会社日立製作所　中央研究所、[2]株式会社日立メディコ　MRIシステム本部

【目的】脂肪およびT_2^*の定量値を算出する手法の一つにMulti Point Dixon（MPD）法がある[1]。MPD法は，複数の異なるエコー時間（TE）の信号から水や脂肪，T_2^*，静磁場不均一量を分離することで，各物性値の定量分布を取得することができる。水と脂肪の共鳴周波数差をナイキスト周波数として定義した場合，従来のMPD法は，脂肪信号のエリアジングを防ぐために，標本化定理を満たすエコー間隔で計測する必要がある。その結果，信号取得時間に制約が生じるため，高分解能化やSNR向上が困難となる。そこで本研究では，標本化定理を満たさない長いエコー間隔でも各物性値を分離できるMPD法を提案し，その有効性を確認したので報告する。

【方法】提案法は，異なる複数のTEの画像から水が主成分の画素を抽出するステップ，複数TEの信号を離散フーリエ変換し，最大ピーク周波数の分布を算出するステップ，水主成分画素をシード点とし，エリアジングした脂肪信号ピークを考慮した領域拡大法により仮の静磁場不均一分布を算出するステップ，仮の静磁場不均一分布を初期値に用いた非線形最小二乗近似により，水や脂肪，T_2^*，静磁場不均一の各分布を算出するステップから成る。本手法の有用性を確認するため，水脂肪ファントム画像による評価を行った。使用したファントム画像は，ISMRM Challenge 2012のホームページ上で公開されている磁場強度3Tで計測されたサンプル画像を用いた（http://www.ismrm.org/challenge/node/18）。計測条件は，エコー数15，計測開始TEは1.420ms，エコー間隔は0.812msである。本検討では，15エコーの画像から1，2，3エコー間隔で間引いた4エコーの画像を用いて各物性画像を算出し，水と脂肪の比画像を用いて評価した。

【結果と考察】提案法により，標本化定理を満たさないエコー間隔でも各物性値を分離できることを確認した。また，分離精度がエコー間隔によって向上あるいは悪化することを確認した。以上の結果から，提案法によりエコー間隔の制約を緩和することで，より分離精度の高いエコー間隔を採用することできるため，各物性値の精度を向上できると考えられる。

【参考文献】[1] H. Yu, JMRI 2007; 26; 1153.

O-2-218　脂肪抑制効果評価ファントムの考案

○和田　陽一、桜井　直之

総合病院中津川市民病院　医療技術部放射線技術科

【背景】MRI検査において脂肪抑制撮像シーケンスは頻回に使用される手法である。その手法は原理により異なり臨床において経験則で使用されることが多い。ファントを用いた評価もなされているが、MRI画像特有のリンギングアーチファクト、ファントムの大きさに自由度がない、などの要因で正確に評価がなされていない。【目的】MRI撮像時の脂肪抑制効果をより正確に把握する目的にてファントムを考案し評価法を提案する。（以下「提案法」）【方法】脂肪抑制効果を評価するには「脂肪抑制の度合い」「脂肪抑制の均一度」「撮像面内の脂肪の分布割合の変化に基づく抑制効果の変化」を評価する必要がある。今回考案したファントムは球形を二つ重ねた形状であり、これらの項目を一つのファントムで評価可能である。今回考案したファントムを従来より報告されている手法と比較しながら上記項目の評価を行った。【結論・考察】脂肪抑制の度合い、均一度の評価において、提案法は従来法と比較して画像ピクセル値の標準偏差が10～20%ほど低い値となった。同時に画像マトリックスが少ない場合にこの傾向は顕著であった。これは提案法のファントムの形状が球形であるのでMRI画像に特有のリンギングアーチファクトが存在しないためであると考察される。特に磁場均一度の差に起因した抑制効果の評価などの場合は、僅かな差を検討することが必要であるので提案法のファントムは有用である。また、提案法のファントムは撮像面内の脂肪の割合を自由に設定可能である、従って従来法では脂肪の分布割合を変化させるのに様々な大きさファントムを用意する必要があったが、提案法では一つのファントムで可能である。撮像面内の脂肪の分布位置が磁場中心から離れると、中心周波数からのずれが生じ、Chess法などでは全面内を均一に抑制するのが難しくなる。この様な場合の評価も提案法では可能となる。以上より今回考案したファントムは脂肪抑制効果の評価に有用であると考える。

O-2-219　脂肪信号除去処理による円柱励起ナビゲータエコー体動検出の安定化

○岩舘　雄治[1]、三好　邦博[2]、尾崎　正則[2]、椛沢　宏之[1]

[1]GEヘルスケア・ジャパン株式会社　研究開発部、[2]GEヘルスケア・ジャパン株式会社　MR技術部

【目的】円柱励起ナビゲータエコーは、低フリップ角を用いることでイメージング用データにダークバンドなどの影響を与えずに短時間で呼吸情報を得ることができ、ナビゲータゲーティングを用いた自由呼吸腹部T1強調撮像などに応用することができる。しかし、円柱励起に用いる二次元選択励起法はB0不均一に対し感受性が高く、特に3Tではナビゲータの設定位置が不適切な場合などに横隔膜から離れた皮下脂肪が励起されることがある。皮下脂肪信号は本来ナビゲータ信号に不要で、その混入は体動検出を不正確にし、画質の劣化につながる。本研究は円柱励起ナビゲータエコー信号中の脂肪信号除去処理を行い、体動検出を安定化させることを目的とする。

【方法】[ナビゲータエコー信号処理]ナビゲータエコー信号に含まれる脂肪信号は、体表付近の受信コイル位相が変化しやすい位置で励起されるものが多い。よって、ナビゲータエコー中の脂肪信号は位相が変化しやすいという性質を利用し、各コイルエレメントで位相信号を用いたエッジ検出を行い、エッジより上方の信号は脂肪であるとみなして強度をゼロとする処理を行った。脂肪信号除去処理を行った各コイルエレメントのデータはroot-mean-square（RMS）で合成し、least-squares（LSQ）法によって体動検出を行った。[撮像装置および条件]用いた装置はGE Healthcare社製3T MR装置で、シーケンスは脂肪抑制を行っていないナビゲータゲーティング3D SPGRを用いて撮像を行った。健常ボランティアによる撮像評価では、文書によるインフォームド・コンセントを取得した。

【結果】31例のナビゲータエコーデータのうち、脂肪信号除去処理なしでも良好に体動検出ができた25例では、除去処理を施しても良好な検出がなされた。脂肪信号除去処理なしで体動検出が不良であった6例では、5例で体動検出が改善された。

【結論】ナビゲータエコー法における脂肪信号除去処理は、3Tのナビゲータゲーティング撮像において体動検出を安定化させた。

O-2-220　冠動脈MRAの画質スコアと撮像パラメータ及び患者依存パラメータの関連に関する検討

○高瀬　伸一[1]、宇野　美緒[2]、市川　泰崇[2]、山畑　経博[1]、飯田真由美[1]、後藤　義崇[2]、石田　正樹[2]、佐久間　肇[1,2]

[1]三重大学医学部附属病院　中央放射線部、[2]三重大学医学部　放射線診断科

【背景】冠動脈MRAは撮像時に様々なパラメータを撮像者が選択する必要があり、画質に影響を与える。当院ではこれまでに多くの撮像法や診断能に関する検討を行ってきたが、3T冠動脈MRAの撮像条件については、さらに向上すべき点がないかどうかの客観的検証は十分とは言えなかった。

【目的】冠動脈MRAの画質スコアと、時間分解能、収集タイミング（収縮期・拡張期収集）などの撮像パラメータ及び、BMI、心拍数などの患者パラメータとの関連を検討し、レトロスペクティブな解析から画質向上につながる撮像条件向上ポイントがないか検討した。

【方法】2013年4月から2014年3月まで、連続的に撮像した3T冠動脈MRA 94例の画質を2名の観察者の合議により4段階（excellent～poor）にスコア化し、撮像パラメータ（収集タイミング、時間分解能、実撮像時間、データ収集効率）及び、患者パラメータ（心拍数、BMI）との相関を検討した。各パラメータを高（長）低（短）の2群に分割し、2群間の画質スコアの差を検討した。2群に分割する閾値は収集タイミングで収縮期と拡張期、時間分解能で40msec、実撮像時間で720秒、データ収集効率で50%、心拍数で70bpm、BMIで25とした。

【結果】BMI25以上の群と未満の群で比較すると、画質スコアに有意な差が認められた（p=0.045）。その他のパラメータの2群間に有意な差は認められなかった。全てのパラメータと画質スコア間に有意の相関は認められなかった。

【考察】撮像パラメータでは画質と有意な相関はみられず、1.5T装置の経験から作成された撮像条件の最適化はすでに行われていたと考えられた。心拍数については画質との相関はみられず、投薬による心拍数のコントロールの必要性は低いと考えられた。高BMI患者では画質の低下がみられ、体格の小さいアジア人に冠動脈MRAは特に適している可能性があると考えられた。

O-2-221　拡散強調画像を用いた深部静脈血栓の検出

○黒岩　靖淳[1,2]、油屋　真仁[3]、山下　篤[2]、宮地　利明[4]、篠原　暢孝[1]、福田さとみ[1]、椎葉　拓郎[1]、前田　昌二[1]、木原　康[5]、浅田祐士郎[2]、今村　卓郎[3]

[1]古賀総合病院　放射線技術部、[2]宮崎大学医学部　病理学講座構造機能病態学分野、[3]古賀総合病院　循環器内科、[4]金沢大学　医薬保健学域保健学類、[5]古賀総合病院　放射線科

【目的】深部静脈血栓症（DVT）の画像診断は，超音波検査，造影computed tomography（CT）検査が一般的であるが，特に，被ばく線量の増加が懸念されている．Magnetic resonance imaging（MRI）は静脈血栓の診断に応用されているが拡散強調画像（DWI）を用いたDVTの検出に関する報告はない．DWIでは広範囲な撮像が可能であるため，DVTが疑われた症例において，その診断と血栓の広がりを評価する目的で撮像を行った．

【症例】飲酒および喫煙歴のない70歳代女性．出血性胃潰瘍の治療目的で当院を受診した．胃生検で悪性腫瘍の否定ができず，胸腹部造影CTおよび肺血流シンチ検査を施行．右肺動脈上葉に塞栓像および集積低下を認めた．下肢超音波検査で右ヒラメ筋静脈にDVTを疑う所見を認めた．血栓の検出やその広がりを検討するために，下肢MRI検査を施行された．MRI検査のDWI（b=1000sec/mm^2）およびT_1強調画像（T_1W）は，1.5T MRI装置（Signa HDxt, GE）を用いて撮像し，血栓部の信号強度比を算出し比較検討を行った．

【結果】DWIおよびT_1Wの横断像から作成したmaximum intensity projection（MIP）画像は，右下腿に高信号を呈する線状・分岐状病変を認めた．横断像の融合画像で2つの高信号病変は共局在した．その病変はT_1Wで右後脛骨およびヒラメ筋静脈に高信号を呈しておりDVTと判断した．また，超音波検査でDVTを疑われた部位に一致していた．DWIおよびT_1Wから算出した血栓部の信号強度比は，DWIで有意に高くMIP画像で周囲組織とのコトラストが明瞭であった．

【結論】DWIは血栓が周囲とのコントラストが明瞭に描出されるため，血栓の広がりを俯瞰するのに有用であることが示唆された．またT_1Wと共に評価することで解剖学的情報が明確となった．なおT_1Wの信号強度から比較的新しい血栓と考えられ，DWIではそれが高信号として描出されることが示唆された．

O-2-222　Multi-spectral VISTAによる磁性体アーチファクト低減法

○梅崎　好永[1]、米山　正己[2]、小澤由莉子[1]、田渕　　隆[1]、高原　太郎[3]
[1]八重洲クリニック、[2]株式会社フィリップスエレクトロニクスジャパン、
[3]東海大学工学部　医用生体工学科

【背景】整形外科領域において、体内インプラント留置後のフォローアップを行う際に、各部位で生じることが予測されるインピンジ、増殖滑膜の有無、半月板様組織の形成など、被験者のQuality of lifeに関わる情報を得ることが重要となる。しかしMRIではインプラントによる磁化率アーチファクトが画質の低下を招き、インプラント周囲軟部組織の描出不良が問題となる。そのため最近multi-spectral技術を用いたアーチファクト低減法が報告されている。今回我々は、multi-spectral技術と3D高速スピンエコー法であるVISTA法を組み合わせて磁化率アーチファクトを低減することを試みた。
【方法】撮像はPHILIPS社製1.5T MRI（Ingenia）および3.0T MRI（Achieva）を用いた。ファントムとしてベビーオイルと乳化剤を用いて調整した自作ファントムおよびゼラチンを用いて調整した自作ファントムを円柱状の容器に詰め、各容器外側に磁性体としてホッチキスの芯を貼り付けた。撮像シーケンスはプロトン密度強調VISTA法をベースとし、中心周波数を複数変化させて画像を取得し、各周波数にて得られる画像を合算することで磁化率アーチファクトの抑制を試みた。1周波数画像あたりの撮像時間は3分に収まるように調節した。中心周波数を自動シミングとして調整された周波数を0Hzとし、-1000から1000Hzの範囲を100Hz単位で変化させ画像を取得した。磁性体を貼り付けずに撮像した画像を基画像とし、周波数の異なる各画像および、周波数の合算画像についてプロファイルカーブを比較した。
【結果・考察】0Hz画像に加え、±1000Hzまでの画像を複数加算することで磁化率アーチファクトは軽減出来た。しかし、100Hz単位で撮像した全画像を加算することは時間的に問題がある。加算する最適周波数を最適化するためには事前に簡便な2Dでのリファレンススキャンを撮像しあらかじめ合算する周波数を決定する必要があると考えた。この行程により、様々な素材の体内インプラントでも良好な結果が得られる可能性がある。
【結語】multi-spectral VISTA法を用いることで、磁化率アーチファクトが低減できる可能性が示唆された。

O-2-223　各種腹部大動脈ステントグラフトのメタルアーチファクトがMRI画像に及ぼす影響

○三浦　賢征[1]、梶田　公博[1]、五島　　聡[2]、渡邊　春夫[4]、川田　紘資[2]、前田　祥吾[1]、山口　香織[1]、
大橋　佑介[1]、八重樫良平[1]、加藤　大輝[1]、庄田　真一[1]、野田　佳史[2]、近藤　浩史[2]、岡田　仁志[1]、
兼松　雅之[1,2,3]
[1]岐阜大学医学部附属病院　放射線部、[2]岐阜大学医学部附属病院　放射線科、
[3]岐阜大学医学部附属病院　高次画像センター、[4]岐阜中央病院　PETセンター

【背景】腹部大動脈瘤ステントグラフト留置後の経過観察において非造影MRAが造影CTAの代替的手法となれば放射線被ばくや造影剤使用の観点において多くのメリットが見込まれる。しかし、ステントのメタルアーチファクトが非造影MRA画像に悪影響を及ぼすことが懸念される。【目的】腹部大動脈瘤に対するステント内挿術に用いられる4種類のステントグラフトについて、それぞれのメタルアーチファクトの大きさをファントム実験にて計測する。【方法】対象はエンデュラント ステントグラフトシステム、エクスクルーダーY字型ステントグラフトシステム、パワーリンク ステントグラフトシステム、クックゼニス AAAエンドバスキュラーグラフトの4種類とした。各々のステントグラフトを水中で固定し、ステントグラフトのメインボディ部及びレッグ部をBalanced Turbo Field Echo（TR/TE 2.8/1.39，flip angle 80°，matrix 192 × 256，slice thickness/gap 6/-2mm）にて横断像で撮像し、アーチファクトの領域を含むステント外径をImageJ及びWorkstation（GE healthcare社製Advantage windows 4.2）を用いて測定した。次に測定値をそれぞれのステントの実測値で除し、アーチファクトの拡大率を求め比較した。【結果】ImageJによるレッグ部及びメインボディ部の拡大率はエンデュラントでは116%、108%、エクスクルーダーでは124%、110%、パワーリンクの非接合部では123%、125%、接合部では142%、135%であった。またWorkstationによるレッグ部及びメインボディ部の拡大率はエンデュラントでは116%、111%、エクスクルーダーでは127%、113%、Power Linkの非接合部では126%、127%、接合部では143%、137%であった。ゼニスは強いアーチファクトのためImageJ、Workstation共に計測は不可能であった。【結語】メタルアーチファクトの影響はステントグラフトの種類によって大きく異なり、最もアーチファクトが小さいのはエンデュラント ステントグラフトシステムであった。

O-2-224　3T装置における下肢FBI法の問題点 －delay time設定の許容範囲－

○的場　博輝[1]、山本　晃義[1]、新谷　優二[1]、内山　大治[1]、吉田　成吾[1]、中村　克己[2]、宮崎美津恵[3]、麻生　朝香[4]

[1]社会医療法人共愛会戸畑共立病院　画像診断センター、[2]医療法人陽光会光中央病院、
[3]東芝メディカルシステムリサーチ・アメリカ社、[4]東芝メディカルシステムズ株式会社

【目的】FBI法で撮像を行う場合，収縮期および拡張期において血流信号が安定している時間にdelay timeを設定しなければならないが，3T装置において経験の少ない術者が撮影する際は，血管の描出不良となる場合をしばしば経験する．この原因として最適delay timeからずれて設定されることが多い．今回，我々は1.5Tおよび3T MRI装置で，delay timeの設定許容範囲（sweet spot）ついて検討を行った．【方法】使用装置は，東芝社製Vantage Titan 3T，EXCELART Vantage powered by Atlas 1.5T，使用コイルはAtlas SPEEDERスパインおよびAtlas SPEEDERボディーである．今回の研究内容を十分説明し，同意を得た健常ボランティア10名（男：女=8：2，平均年齢26.7歳）の下腿動脈を対象とし，ECG-prep用いて，delay timeを0～950msまで50ms毎変更し，撮像を3回行い，膝窩動脈の信号値を測定した．今回の検討ではdelay timeの許容範囲を，最大値（拡張期の最適値）と最小値（収縮期の最適値）の差の10%までとし，収縮期および拡張期のsweet spotを求めた．統計学的有意差はt検定にて行った．【結果】収縮期のsweet spotは，1.5T装置では92.6 ± 24.9ms，3T装置では，74.0 ± 19.9msとなり3T装置の方が短くなり，有意差は認められなかった（p=0.08＞0.05）．一方，拡張期のsweet spotは，1.5T装置では184.1 ± 29.9ms，3T装置では，95.0 ± 21.5msとなり，3T装置の方が有意に狭かった（p=4.65 × 10-7＜0.05）．【結論】3T装置では1.5T装置に比べ，SNRが高くなり信号値の変動が大きくなったため，拡張期のsweet spotが狭かった．このため撮像経験の少ない術者にとっては設定が難しく，画質を安定することが出来ない一因となると考えられた．

O-2-225　Dual Echo-Turbo Spin Echo法においてk-space orderingがT2値測定に与える影響

○曽宮雄一郎[1]、京谷　勉輔[1]、西井　達矢[2]、河野　　淳[2]、川光　秀昭[1]、高橋　　哲[1]、杉村　和朗[2]

[1]神戸大学医学部附属病院　医療技術部放射線部門、[2]神戸大学医学部附属病院　放射線科

【背景および目的】心筋梗塞や心筋の浮腫などの病的変化により心筋のT2値が延長することは広く知られており、定量的な評価として、T2mappingによるT2値測定の臨床応用が期待されている。しかし、これまで報告されている心筋領域のT2mappingは、呼吸同期、心電同期を併用したMulti Echo-Turbo Spin Echo法であり、撮像時間の延長は避けられない。今回我々が、検討したDual Echo-TSE法は、1回息止めで画像取得が可能であり、臨床において利用可能であるが、2pointから成るT2mappingは、正確なT2値測定精度が担保されるのかという点において疑問が残る。そこで、本研究は、Dual Echo-TSE法においてT2値測定精度が担保される最適なk空間の充填方法について検証を行うことを目的とした。【方法】心筋のT2値に相当するファントムを自作し、まず、はじめに6pointのMulti Echo-TSE法でT2mappingを取得し、基準T2値を求めた。次に、Dual Echo-TSE法でheart rate 60bpmになるよう模擬心電波形を併用し撮像を行った。撮像条件は、TR=2000ms、TSE factor=16、first TE=15 ± 5ms、second TE=100msとし、収集する2点それぞれのk空間充填方法を変更した。k空間の充填方法は、1）linear/reverse linear、2）low_high/linear、3）low_high/reverse linear、4）low_high/low_high、5）low_high/high_lowの5通りの組み合わせで、それぞれ得られたT2値と基準T2値の比較を行った。【結果】2点のTEから得たT2mapはk空間充填順序を変化させることで、得られるT2値に有意差がみられた。first TE，second TEともにlow_highでk空間を充填することで6pointのMulti Echo-TSE法で得た基準値との差が少ない結果となった。また誤差率も小さい結果となった。よって、2pointから成るT2mappingでもT2値測定精度が担保できると考えられ、臨床利用に可能であるということが示唆された。

O-2-226　MRエラストグラフィーにおける横隔膜ナビゲーターエコーを用いたスライス位置補正の検討

○三好　邦博、尾崎　正則、荒井　　謙、浅野　健二、池田　　仁
GEヘルスケア・ジャパン（株）　MR技術部

【目的】腹部領域のMRエラストグラフィー（MRE）は通常1回の呼吸停止で1軸に振動エンコード傾斜磁場（MEG）を印加し撮像する。一方、弾性率の推定精度の向上のためにMEGを複数軸用いる場合、撮像時間の関係から数回の呼吸停止撮像をする必要がある。その際、呼吸停止位置が撮像ごとに異なると、スライス位置にズレが生じ、弾性率推定精度の低下に繋がる場合がある。本研究は呼吸停止時に横隔膜ナビゲーターエコーによって横隔膜の位置を検出し、スライス位置を補正する事で、弾性率の推定精度を向上させることを目的とする。
【方法】
［横隔膜ナビゲーターを用いたスライス位置補正］
呼吸停止直後に横隔膜ナビゲーターエコーを追加し、呼吸停止時における横隔膜の位置を検出することで、リアルタイムにスライス位置を補正することができる。
［撮像装置及び条件］
本研究はGE社製3.0T MR装置を用いた。弾性率の異なる物質を含むゲル状ファントム（OST社製）をスライス面に対して45度となるように設置し、体軸方向の位置ズレによって弾性率が異なるようにした。基準位置（移動距離0mm）に対して体軸方向に10mmおよび20mm移動させ、それぞれ撮像した。位置補正の有無における弾性率を基準位置と比較した。ROIは基準位置における単一構造のみを含む位置に設定した。
【結果】基準位置における弾性率は1.89 ± 0.39［kPa］であった。10mm移動させた時に位置補正を行わない場合、弾性率が2.47 ± 1.14［kPa］となったのに対し、位置補正を行った場合は1.86 ± 0.38［kPa］であった。20mm移動させた時には、位置補正を行わない場合の弾性率が3.16 ± 1.58［kPa］となったのに対し、位置補正を行った場合には1.87 ± 0.4［kPa］であった。
【結論】横隔膜ナビゲーターを用いたスライス位置補正をMREに適用することにより、スライス位置のズレによる弾性率の変化を抑制する事ができた。

O-2-227　トレーニングスキャンレスk-t法によるTime-SLIPイメージングの基礎検討

○齊藤佳奈子[1]、竹島　秀則[1]、塩寺太一郎[1]、武口　智行[1]、伴苗　修平[3]、山下　裕市[2]、久原　重英[3]、
油井　正生[3]
[1]株式会社東芝　研究開発センター、[2]東芝メディカルシステムズ株式会社　MRI営業部、
[3]東芝メディカルシステムズ株式会社　臨床アプリ研究開発センター

【目的】Time-SLIP（Time-Spatial Labeling Inversion Pulse）法は、体液領域をRFパルスによってラベリングすることで、非造影で体液の動態を画像化できる方式である。一方筆者らは、本撮像データのみから時空間感度を推定することで、空間解像度と時間分解能の高い画像を再構成可能なトレーニングスキャンレスk-t法（以下、提案法）を提案した［1］。本研究の目的は、Time-SLIPイメージングに対する提案法の有効性を評価することである。本稿では、従来1.9fps程度で撮像されてきた脳脊髄液（CSF）の動態観察［2］の時間分解能向上についての評価結果を示す。
【方法】balanced SSFPを利用して、同意の得られたボランティアからTime-SLIP法によるCSF時系列データを収集した。データ量がフルサンプリングの1/Rとなるようにk-t空間でデータを間引いた。使用したMRI装置は東芝メディカルシステムズ社製Vantage Titan™ 1.5Tである。撮像パラメータとしてTR=3.4ms、TE=1.7ms、RO=256、PE=192/R（Reduction factor）、slice=6mm、FOV=29x29cm、FA=34°を用いた。
【結果】R=4、6、8で収集したデータを再構成し、R=8でもCSFの視認性に影響のない画像が得られることを確認した。時間分解能はフルサンプリングでは1.53fpsであったが、R=4、6、8ではそれぞれ6.12fps、9.18fps、12.24fpsに向上した。これにより、フルサンプリング撮像時には観察が困難であったCSFの微細な動態の観察が可能であることを確認した。
【結論】Time-SLIP法を用いたCSF撮像に対する提案法の効果を確認した。また、血流など他の観察領域へのTime-SLIPイメージングに対しても提案法は適用可能と考える。臨床評価は今後の課題とする。
参考文献［1］ISMRM2013; 21: 3839.［2］MAGMA2013; DOI10.1007/s10334-013-0416-1.

O-2-228　高次の静磁場不均一性を考慮したSelf-Calibrated Compressed Sensingアルゴリズムの開発

○玉田　大輝、巨瀬　勝美

筑波大学大学院数理物質科学研究科　電子・物理工学専攻

【背景】圧縮センシング（CS）は，静磁場の不均一性がある場合，k-spaceにエラーが引き起こされ，正しく再構成することが困難である．そこで，本研究では，Cross-Sampling法（CrSa）とTime-Segmented法（TS）を用いることによって，高次の静磁場不均一性の下でCSを行う手法を提案する．

【方法】信号のアンダーサンプリングには，CrSaを用いた．静磁場分布はregistrationベースの手法を用いて推測した．MR画像は，L1ノルム最小化法を用いて再構成した．また，不均一性によるk-spaceの歪み補正は，TSを用いて行った．　本手法の有用性を確認するため，数値ファントムを用いた再構成シミュレーションを行った．静磁場不均一性については，図（a）で示すような分布を想定した．静磁場不均一性によるT2＊の効果については無視した．

【結果･考察】画像（b）は，本手法で推測した磁場分布である．与えた磁場分布とのエラーはRMS値で0.38pixであった．画像（c）は今回用いた数値ファントムである．また，画像（d, e）は，それぞれ従来手法（1D Cartesian法，R=2.5），本手法（R=2.5）を用いて再構成した画像である．また，画像（f-g）は，これらの拡大画像である．従来手法に比べ，本手法による再構成画像には歪みやアーチファクトが少ないことがわかった．



(a) B_0 distribution used in this study. (b) B_0 distribution estimated using registration based method. (c) Numerical Phantom used in this study. (d-e) MR images reconstructed using 1D Cartesian and proposed method. (f-h) Enlarged views for (c-e).

【結論】CrSaとTSを用いて非線形な静磁場不均一分布の下でSelf-CalibratedのCSを行うことに成功した．今後は実際のMRIスキャナーへの実装を目指す．

O-2-229　Compressed SensingとL1-SPIRiTを用いた腹部3DGREイメージング

○玉田　大輝[1,2]、巨瀬　勝美[2]、若山　哲也[3]、森阪　裕之[1]、市川新太郎[1]、佐野　勝廣[1]、市川　智章[1]、本杉宇太郎[1,4]

[1]山梨大学医学部　放射線科、[2]筑波大学数理物質科学研究科　電子・物理工学専攻、
[3]GEヘルスケアジャパン　グローバルMRアプリケーション・ワークフロー、
[4]ウィスコンシン大学　放射線科

【背景】腹部ダイナミックMRIの撮像においては，呼吸性アーチファクトを抑制するために，息止めが用いられる．PIの発達により，高い空間分解能が得られる3D-GREが息止めの時間内で撮像できるようになったが，腫瘍の血行動態解析や灌流解析を行うには更なる撮像時間の短縮化が求められている．近年，CSを応用した再構成法が提案されている．そこで，PIとCS再構成を用いて腹部3DGREイメージングの高速化を試みた．

【方法】肝臓の撮像には3DSPGR（LAVA，GE）を用いた（TR/TE=3/1.4ms，Matrix=256 × 192 × 45，FOV=40 × 40cm），32chボディコイル，SamplingにはPoisson Disk Sampling（R = 2.4，Fig.（b））を用いた．また，再構成にはL1 SPIRiTアルゴリズムを用いた．CS再構成は，Full Samplingされた信号から間引きしたデータを用いた．臨床用MRI（MR750）を用いてボランティア撮像を行った．比較のためR=1.8の2D Variable Density Sampling（Fig.（b））を用いてARC再構成を行った．画像のSNR及び，肝臓に対する門脈，骨格筋のCNRを計測することで画像を評価した．SNRは，肝臓の右葉と背景信号から算出した．

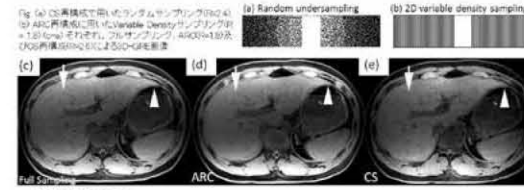

	Full Sampling	PI	CS
SNR of the liver	51.0 (5.3)	42.3 (6.1)	54.7 (11.8)
Liver-to-portal vein	1.6 (0.2)	1.5 (0.3)	1.4 (0.2)
Liver-to-muscle	1.0 (0.1)	0.9 (0.1)	1.0 (0.3)

【結果・考察】Fig.（c-d）はそれぞれ，FS，ARC，CS再構成画像である．また，Tableはこれらの画像から算出したSNR及びCNRの値である．これらから，CSがSNRやCNRを維持したまま高速化を可能にしていることがわかった．今後は，Samplingの最適化等を用いて更なる高速化を目指す．

O-2-230　CSを用いた小児骨年齢計測の高速化の検討

○寺田　康彦[1]、玉田　大輝[1]、石　圭一郎[1]、巨瀬　勝美[1]、野崎　大希[2]、金子　康仁[2]、吉岡　　大[2]

[1]筑波大学　数理物質系物理工学域、[2]カルフォルニア大学アーバイン校　放射線科

【背景】MRIで小児の手の骨を撮像することにより、成長指標である骨年齢を判定可能である。当研究室では、この用途向けの0.3Tオープン型コンパクトMRIを開発し、大規模被験者計測を行った。その際、検査時間は約3分と短かったものの、動きによる偽像が数例みられた。本研究ではこの軽減を目指し、圧縮センシング（CS）を使って検査時間を半分にし、骨年齢判定の妥当性を検証した。

【実験】3.4～15.6歳までの小児78人（平均9.5歳）に対し、筑波大学数理物質系の倫理委員会の許可の下に本人と保護者より書面による同意を得て計測を行った。C型永久磁石（0.3T、ギャップ幅12cm）を使用し、3D勾配エコー法（20cm×10cm×5cm、TR/TE=40ms/11ms）により撮像した。比較のため、CSと従来の全サンプリング（FS）（512×128×32、撮像時間2分44秒）とを行った。CSでは2つの位相エンコード方向に密度可変ランダムサンプリングを行い、撮像時間を半分にした。RUS法に基づき、判定者A（放射線科）は2回、B（整形外科）は1回、骨年齢判定を行った。

【結果】FSとCS撮像とで、画質はほぼ変わらなかった（図（a），（b））。FS撮像に基づく骨年齢判定（横軸）と、CS撮像に基づく判定（縦軸）の相関は高かった（図（c））。CSの方がモーションの出現は減少した（図（d））。以上によりCSによる骨年齢計測の妥当性が示された。

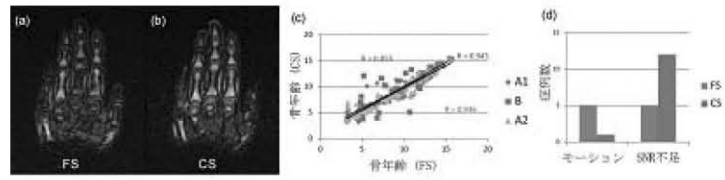

図　(a),(b) 6.8歳女児のMR画像。(c)FSとCSによる骨年齢の相関。(d)アーティファクト出現数（判定者 A1 による）

O-2-231　圧縮センシングにおける位相エンコードのランダム性と画質との関係

○園川　龍也[1]、山本　悦治[2]

[1]千葉大学大学院工学研究科、[2]千葉大学　フロンティア医工学センター

【目的】MRIへ圧縮センシング（CS）を適用すれば，画像再構成に必要なデータ量を20～30%程度にまで低減でき，その効果を他の性能向上に振り向けられる．しかし，実機を用いてCSの適用性を調べることは多大な労力を要する．今回，画像シミュレータを用い，位相エンコードのランダム性と画質との関係について検討したので報告する．

【方法】CSでは計測データがランダム性を持つならば，スパース性を導入することで少ないデータからでも画像を復元できる．特に，k空間を直交座標系で計測する場合，ランダム性は位相エンコードを間引くことで実現できるが，ランダム性と画質との関係についての詳細な報告例はなかった．そこで画像コントラストを決定するk空間の中心部は常に選択することとし，残りの位相エンコードの選択法に関して検討した．画像マトリクスは256×256，中心部の固定エンコード数は38とし，残りの218エンコードをガウス関数の確率密度で半値全幅100と200の乱数により選択した場合，一様乱数により選択した場合を比較した．選択データ量はフルデータの30%に設定した．異なる系列の乱数で生成した10通りのエンコードに対し，系列相関及び連検定を用いてランダム性を評価した．画質の評価指標には平均二乗誤差（RMSE），Structural Similarity（SSIM），信号雑音比（SNR），鮮鋭度（エッジ部傾き）を選んだ．数値モデルには人体頭部モデル（一辺が2mmの立方体，（独）情報通信研究機構）を使用した．

【結果】いずれの指標も系列相関と連とで同様な傾向となったので，系列相関に絞って述べる．RMSEは（a）半値全幅100と（b）半値全幅200のガウス関数の場合にランダム性と強く相関したが，（c）一様乱数では正の相関は認められなかった．平均RMSE値は（a）（c）（b）の順に小さくなり，（b）は（a）に比べ約18%低下した．SSIM及びSNRは（a）の場合に正の相関を示したが，（b）（c）では正の相関は認められなかった．鮮鋭度は（a）（b）では正の相関を示し，（c）では正の相関は認められなかった．平均鮮鋭度は（b）（c）が（a）に比べ約3%向上した．

【結論】CSにおける画質は，位相エンコードのランダム性とk空間の低波数域の選択とに依存することが分かった．

O-2-232　k-space weighted image contrast併用3D-radial VIBE法におけるsubframe画像の時間特性の評価

○松下　達彦[1]、藤原　康博[1]、佐川　肇[1]、長尾　泰輔[1]、中川　政幸[1]、岡田　知久[2]、村田　勝俊[3]、東村　享治[1]

[1]京都大学医学部附属病院　放射線部、[2]京都大学医学部附属病院　放射線診断科、
[3]シーメンス・ジャパン株式会社　イメージング＆セラピー事業本部リサーチ＆コラボレーション部

【目的】3D-radial VIBE法はk-spaceを放射状にデータを充填する3D spoiled gradient echo法のひとつである．k-space weighted image contrast（KWIC）reconstructionを併用するとview数を分割することが可能であり，またviewの一部を共有することで時間分解能が向上したsubframe画像を得ることができる．本研究は，subframe画像が持つ時間特性について検討した．

【方法】SIEMENS社製3.0T MRI trio，body matrixコイルおよびspineコイルを使用した．円柱状のプラスチック容器にチューブを取り付け，自動注入器から蒸留水で希釈したガドリニウム造影剤を注入し，subframe数4，8，16において各subframeあたりのview数を16から56まで変化させて撮像した．また，撮像時間あたりの造影剤注入量が同一になるように注入レートを設定した．次に，取得した各subframe画像の信号強度から単位時間あたりの信号変化率を測定した．

【結果】単位時間あたりの信号変化率はよく一致した（subframe数4のときR^2=0.96～0.99，subframe数8のときR^2=0.98～0.99，subframe数16のときR^2=0.97～0.99）．ただし，subframeあたりのview数が32未満では信号変化率にばらつきを生じた．

【結論】KWIC併用3D-radial VIBE法におけるsubframe画像の時間特性として，各subframeあたりのview数は32以上に設定する必要がある．

O-2-233　time-of-flight MRA画像の疎性に関する検討

○藤本　晃司[1]、伏見　育崇[1]、山本　憲[1]、岡田　知久[1]、田中　利幸[2]、大関　真之[2]、富樫かおり[1]

[1]京大病院　放射線診断科、[2]京都大学大学院　情報学研究科

【背景・目的】圧縮センシング（compressed sensing）は求めたいデータ（観測対象）がウェーブレット表現などの疎表現空間でスパースであるという事を仮定して、少数の観測データから対象を復元するという画像再構成技術であり、近年非常に研究が盛んになっている。この画像再構成技術で用いられる手法の一つにSoft Thresholding法がある。この手法では、疎表現空間上でthreshold以上の係数のみ残し他はゼロとするが、どのようなthresholdが適切かに関する検討はすくない。今回我々は、脳血管MR angiography（MRA）画像を対象として、疎性と画質に関する検討を行った。

【方法】3TMRI（東芝メディカルシステムズ社）において、同意の得られた9名の健常ボランティアの撮像を施行。Time-of-flight法でMRAを撮影した。撮像条件は、TR/TE：20/3.4ms，フリップ角：15度，バンド幅：±170Hz，FOV：210cm，スライス厚：0.5mm，matrix：512×448x110，SPEEDER Factor：1，積算回数：1MRIの強度画像を疎表現基底で変換したのち、threshold（ゼロにしない係数の割合）と、正解画像との誤差（NMSE：normalized mean square error）、類似度（SSIM：structural similarity）、係数の総和（L1ノルム）、視覚評価（血管が描出されているか）との対比を行った。疎表現基底には異なる3つの基底（1. Wavelet，2. TV，3. Identity）を用いた。

【結果】視覚的に画質低下がみられた際のthresholdはWavelet，TV，Identityで各々5.46%，11.49%，26,76%であった。その際のNMSEは各々0.0074，0.35，0.71、SSIMは0.72，0.53，0.59、最大値で正規化したL1ノルムは，0.38，0.41，0.42であった。

【結論】Wavelet変換が疎表現基底として最もすぐれていた。血管の描出程度の視覚評価とNMSEは必ずしも一致しなかった。

O-2-234　圧縮センシング再構成法に関する検討

○福地　健介、伊藤　聡志、山田　芳文

宇都宮大学大学院工学研究科　情報システム科学専攻

【目的】圧縮センシングは観測する信号のスパース性を前提とし，L1ノルムの最小化を規範にして再構成を行うが，再構成アルゴリズムには，高速化法や収束誤差を減らす方法など多くの改良法が提案されている．本研究では，その中のいくつかの方法について評価を行うことを目的とする．

【方法】圧縮センシングで扱う最小化問題にはL1ノルムや全変動（TV）のような滑らかでない関数が含まれるため，その問題を解くことは一般に難しく，アルゴリズムの改善と解の精度向上を目的として多くの方法が提案されている．本研究では，一般的に使用されることの多い反復的なしきい値法（IST）を改良したSpaRSA [1]，ISTの加速法であり，収束時の誤差が改善するFISTA [2]，L1ノルムと全変動（TV）を最小化問題に組み込み，それぞれの変数を分離することにより求めるCSA [3] とその高速化法であるFCSA [3] を比較した．スパース性導入関数には，展開スケールを自由に設定できるeFREBAS変換 [4] を使用した．展開スケールの係数Dは，6と9を併用した．

【結果】画像はマトリクスサイズが256 × 256であり，8種類のMRボランティア画像を使用した．エコー信号は，まず，実画像をフーリエ変換し，その後に位相エンコード方向に信号の収集密度がガウス分布状に比例するようにランダムな間引きを行った．信号量を30%の場合場合に，SpaRSA，FISTA，CSA，FCSAの平均PSNRは，それぞれ28.5，28.8，30.3，30.5となった．この傾向は収集する信号量を変えても同様であった．

【結語】スパース性導入関数にeFREBAS変換を利用する条件においてSpaRSA，FISTA，CSA，FCSAの中でFCSAにおいて最も再生誤差が小さい結果となった．スパース性導入関数の比較では，eFREBAS変換ではウェーブレット変換に比べて再生誤差を軽減させることができた．[1] SJ Wright et. al., IEEE Tran Sig Proc, 5: 2479-2493, 2009 [2] A Beck et al., SIAM Img Sci 2: 183-202, 2009 [3] J Huang et al., Med Img Analy, 15: 670-679, 2011 [4] 伊藤他，信学，J93-D: .999-1008, 2010

O-2-235　Multi-scale eFREBAS変換を利用した圧縮センシング

○伊藤　聡志、伊東　賢治、山田　芳文

宇都宮大学大学院工学研究科　情報システム科学専攻

【目的】圧縮センシングをMRIに応用する場合に，一般に画像に対しスパース性を与える関数が必要となる．我々が提案するeFREBAS変換は展開スケールを自由に設定できるため，計測行列とのインコヒーレント性を高く設定できる可能性がある．本研究ではスケーリング係数を再構成の反復処理の中で逐次的に変更する方法について検討を行い，他法と比較を行うことを目的とする．

【方法】計測行列とスパース性導入関数とのインコヒーレンス性が再生像の品質に依存する度合いを大きくするために再構成アルゴリズムの評価関数に全変動等を使用せず，反復的ソフト閾値法の一種であるSpaRSA [1] を使用した．eFREBAS変換 [2] のスケーリング係数Dは，3から11まで変更する提案法，およびカーブレット，ウェーブレットを使用する方法とで比較を行った．

【結果】被験者の同意を得て得られたボランティア画像を利用して画像再生シミュレーションを行った．画像はマトリクスサイズが256 × 256であり，8種類のMR画像を使用した．エコー信号は，まず，実画像をフーリエ変換し，その後に位相エンコード方向に信号の収集密度がガウス分布状に比例するようにランダムな間引きを行った．信号量を25%とした場合，提案法，カーブレット，ウェーブレットを使用した各方法の再生像PSNRは，それぞれ28.3, 27.6, 24.6であった．また，再生像は構造的にも目標とする像に最も近い画像が得られた．

【結語】スパース性導入関数にeFREBAS変換を利用し，かつそのスケーリング係数を多重に利用する方法は，信号の収集軌道とスパース性導入関数のインコヒーレンス性を高く設定できるため，カーブレット変換，ウェーブレット変換を使用する場合に比べてアーティファクトと再生誤差の小さい画像が再生されることを確認した．

【文献】[1] SJ Wright et.al, IEEE Tran Sig Proc, 5: 2479-2493, 2009 [2] 伊藤他，信学，J93-D: .999-1008, 2010

O-2-236　ブロック領域周波数分解に基づくスパース化変換を用いたMR圧縮センシング

○山田　芳文[1]、伊藤　聡志[2]

[1]宇都宮大学、[2]宇都宮大学大学院　情報システム科学専攻

【目的】画像を小さなブロックに分けて周波数分解すると画像のスパース化表現が可能である。本報告ではブロック領域周波数分解を行うブロックDCT、ブロックFFTをMR圧縮センシングに於けるスパース化変換として用いることの可能性について検討を行った。【方法】試作MRIのフルエンコードデータから生成したランダム粗サンプリングデータを使用し、ブロックDCT、ブロックFFTをスパース化変換としてISTアルゴリズム[1]を適用して画像復元を行った。ブロックDCT、ブロックFFTを用いるとき現れるブロックノイズ状アーティファクトはブロック分割する領域を複数回僅かづつずらしながら正則化を行うブロック移動DCT、ブロック移動FFTを使うことで除去することができる。【結果】図(a)にはフルエンコード画像を、(b)にはスパース化変換としてブロック移動DCTを用いたときの33%ランダムサンプリングデータからの再構成像を、また、(c)にはブロック移動FFTを用いたときの再構成像を示す。(b)、(c)とも良好な結果が得られている。【結語】MR圧縮センシングに於けるスパース化変換としてブロック移動DCT、ブロック移動FFTを使用する可能性について検討を行った。その結果、ブロック移動DCT、ブロック移動FFTを使用して33%程度のデータから良好な画像再構成が行えることが明らかになった。【文献】[1] JM Bioucas-Dias et al: IEEE Trans. Imag. Process. 16, 2992-3004 (2007).

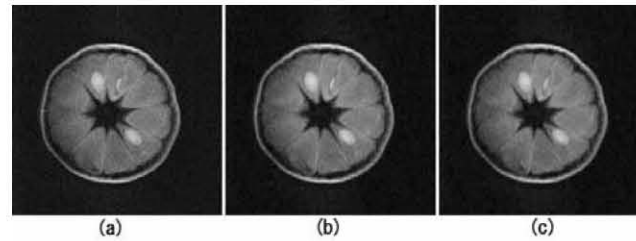

O-2-237　圧縮センシング差分MRアンジオグラフィーの画質に関する検討

○齋藤　俊輝[1]、一関　雄輝[1]、宮本　宏太[1]、永坂　竜男[2]、町田　好男[1]

[1]東北大学大学院医学系研究科　画像情報学分野、[2]東北大学病院　診療技術部放射線部門

【背景・目的】圧縮センシング(CS)とは、対象データがスパースに分布する空間でL1ノルムを最小化し、少数サンプル点から元画像を再構成する手法である。またMRAには、血管をBrightおよびBlackに描出した画像間で差分をとる差分MRA法がある。今回我々は、CSを用いた差分MRAにおいて差分とCS再構成の順序により画質がどのように変化するかの知見を得る目的で、健常ボランティア画像による再構成実験を行った。

【方法】使用したデータは健常ボランティアによるBright、Black画像に対して実空間上で仮想的にコイル感度の重み付けを行い、フーリエ変換を施すことによって作成した。差分処理をCS再構成処理の前に行った画像(差分CS)と、後に行った画像(CS差分)について血管の描出能の比較検討を行った。また比較画像としてk空間中心部のみを収集し、再構成した画像(中心部収集画像)も作成し、比較した。更に各画像について構造類似度(SSIM)、ピーク信号対雑音比(PSNR)も計測した。なお本検討では、CS再構成ソフトウェアとしてLustigらによって公開されているSPIRiTを使用した。

【結果】中心部収集画像と比較して、CSを用いた場合に細い血管が描出できていることが確認できた。またSSIM、PSNRでもCSを用いた場合に高い値を示した。さらにCSを用いた場合に差分と再構成の順序で比較すると、差分CSに対してCS差分は背景信号が若干高い傾向が見られたが、血管の描出能、SSIM、PSNRについては両者で大きな違いがなかった。

【考察】従来の方法で収集データ量を削減した中心部収集に対し、血管描出能やSSIM、PSNRにおけるCSの優位性が確認できた。また、差分と再構成の順序で比較した場合には大きな違いが確認できなかった。差分処理をCS再構成後に行う場合、時間のかかるCS再構成をBright, Blackそれぞれで行う必要があるのに対し、差分処理をCS再構成前に行う場合、CS再構成が1回で済むため、撮像後の処理時間の短縮が見込める。

【結論】健常ボランティア画像によるCS差分MRAの再構成実験を行った。処理の順序による画質の変化について、仮想的な条件下ではあるが大きな変化はみられなかった。今後はより実際に近い条件下で検討を進めていきたい。

O-2-238　Compressed SensingとARCを併用した頭部3D TOF MR Angiographyの高速化

○竹井　直行[1]、Kevin King[2]、桃沢　宏之[1]

[1]GEヘルスケア・ジャパン　研究開発部、[2]GE Healthcare MR Applications and Workflow

【目的】Compressed Sensingは近年注目されている撮像時間を短縮する技術で、画像のスパース性を利用してナイキスト制約を超えた信号を補間する。血液信号と背景信号の信号差が強調されたMR Angiography（MRA）画像はコントラストが高いため、Compressed Sensingに適している。Compressed SensingとパラレルイメージングであるARCを組み合わせ(1)、頭部MRAの撮像時間短縮を試みる。

【方法】Gaussianランダムサンプリングを用いてCartesian上でアンダーサンプリングを行う。散在に充填されたK空間に対して、まずCompressed sensingを行い、つづいてARCを用いて画像を再構成する。Compressed sensingでは各コイルの画像に対してL1ノルム最小化を用い、conjugate gradient法で繰り返し処理を行った。3D TOFはMTパルスと脂肪抑制パルスを用いて背景信号を抑制した。IRB承認のもと同意書を得た健常者に対して頭部MRAを撮像し、ARCのみの場合と比較した。MR装置はGE社製 3.0T装置、画像再構成は操作用のホストコンピュータを使用した。

【結果と考察】Compressed SensingとARCを併用することで、ARCのみと同等の描出能で撮像時間を30%高速化できた。3D TOFはCompressed Sensingに適したアプリケーションであることが示された。Compressed Sensing技術を用いることで臨床頭部ルーチンの時間短縮を可能にすると考える。

(1) King K, A New Combination of Compressed Sensing and Data Driven Parallel Imaging, ISMRM 2010, p. 4881

O-2-239　Preparation pulseを用いないMRエラストグラフィにおけるCompressed sensingのシフト不変性の検証

○鷲尾　利克[1]、水原　和行[2]、沼野　智一[3]、本間　一弘[1,4]

[1]独立行政法人産業技術総合研究所　ヒューマンライフテクノロジー研究部門、[2]東京電機大学工学部、[3]首都大学東京　健康福祉学部、[4]独立行政法人産業技術総合研究所　評価部

【背景・目的】撮像時間の短縮を目指し、種々の技術が開発されている。そのうち、compressed sensing（以下、CS）は、近年有望視されている技術の1つである。我々がこれまで行っている、pureparation pulseを用いないMRエラストグラフィとCSは、撮像時間の短縮という目的に対して併用出来れば、非常に使い勝手が向上する可能性がある。その基礎的検討として、CSの解析におけるwavelet変換のシフト不変性の検討を行ったので報告する。画像処理においては、多重解像度解析（以下、MRA）を行うことが多いが、その際撮像対象の位置によっては、wavelet係数の様子が大きく変動し、解析結果が不安定になる。ここでは、マザーウェーブレットにDaubechiesを用い、シフト不変性の欠如の有無に関して検討を行った。【方法】解析には、BRUKER社製BioSpec 20/30system（2.0Tマグネット）で収集した256x256のマトリックスサイズのファントムデータ（k空間情報）を用いた。実験では撮像対象の位置を、位相方向に1、5，10、20ラインずらし、これを対象にマスクを用いて情報量を33%として、解析を行った。【結果・結論】解析結果として得られた画像は、フルマトリックスの画像と差異はなく、k空間情報を用いた今回の実験ではシフト不変性の欠如を認めなかった。。

O-2-240　Compressed Sensingを適用した2Dシネ撮像におけるアーティファクト抑制方法

○黒川　眞次、越智　久晃

（株）日立製作所　中央研究所

【背景と目的】Compressed Sensing（CS）[1]ではデータ取得省略によるアーティファクトが干渉しないようにデータ取得の軌跡をランダムにするのが重要である。しかし、2D撮像では通常位相エンコード方向にしか軌跡をランダムにできないため、アーティファクトが干渉してしまうという問題がある。そこで、CSを適用した2Dシネ撮像において、データ取得省略によるアーティファクトを抑制する手法を提案する。【方法】提案手法を以下に述べる。あるフレームに対して、そのフレームと直前のフレームからランダムにデータを選択することで軌跡がランダムでアーティファクトが干渉しにくいフレームを合成する。元フレームと合成フレームとの差分をとることでアーティファクトとフレーム差分が強調された差分画像を作成する。さらに、直後のフレームと同様な処理を行い別の差分画像を作成する。二つの差分画像のアンドをとることで、フレーム間の動きは抑えられ、アーティファクトが強調されたアーティファクト画像が得られる。CSの繰り返し再構成においてアーティファクト画像を繰り返し減算することでアーティファクトを抑制する。提案手法の評価はシミュレーションとボランティア撮像で行った。省略なく取得したデータをリファレンスとし、データを間引いてCSのデータを作成した。リファレンスとの比較で画質を評価した。シミュレーションで、リファレンスとの差分の二乗平均平方根からアーティファクトを評価した。ボランティア撮像で、全体的な画質を確認した。【結果と考察】シミュレーションによるアーティファクト評価から、提案手法により差分の二乗平均平方根が約2割小さくなることがわかった。ボランティア撮像から、見た目による画質の劣化なくアーティファクトが抑制されることがわかった。提案手法では、別フレームとの合成を利用しており、時間分解能低下の可能性は生じるが、2種類の合成フレームのアンドをとることで、時間分解能の低下なくアーティファクトの抑制に成功したと考えられる。【参考文献】[1] M. Lustig et al., MRM 2007; 58; 1182-1195

O-2-241　定量的透磁率マッピングにおける高解像度空間双極子場の影響

○梅本　勇哉、上野　智弘、杉本　直三

京都大学大学院医学研究科　人間健康科学系専攻

【背景・目的】定量的透磁率マッピングはMRIの位相データを用いて組織内の透磁率を非侵襲的かつ定量的に求める方法である。組織内では強磁性体である鉄の含有量が透磁率に大きく寄与しているため、透磁率の測定により、組織内の鉄沈着量を評価できる。透磁率マップは、位相データから計算した磁場摂動マップから空間双極子場を逆畳み込みすることで得られる。この空間双極子場には原点付近において急激に値が変化する領域が存在する。しかし、コンピュータ上では離散化が行われるため、その性質を十分に捉えることが出来ず、透磁率マップの質の低下につながる[1][2]。そこで私たちは透磁率マップの質を向上させるために、高解像度の空間双極子場を用いて逆問題を解く方法を提案し、シミュレーション実験において検証した。

【方法】サイズ$(24)^3$の磁場摂動画像を部分容積効果を含むように、サイズ$(24\times9)^3$の画像からシミュレーションで作成した。作成した磁場摂動画像を最近傍補間法でn倍に補間し、サイズ$(24\times n)^3$の解析的に作成したフーリエ変換後の空間双極子場と逆畳み込みを行って、サイズ$(24\times n)^3$の透磁率マップを作成した。n＝1～9と変化させ、得られた透磁率マップの比較を行った。

【結果・考察】n＝2～9において、n＝1では区別できなかった小さな構造を見出せた。また、得られた小さな構造の透磁率の値は空間双極子場の解像度を高い倍率に上げる程、設定した値（正解値）に近くなった。しかし、その値の近づき方は、空間双極子場の解像度の倍率の上昇に比して小さく、高倍率ではほとんど変化しなかった。これらの結果から、n＝2～9の透磁率マップがより高解像度化されていることを示し、また一部の領域における透磁率の正解値への近づき方から、適切な空間双極子場の倍率が存在することを示唆した。

【結論】最近傍補間法で補間した磁場摂動画像と高解像度化した（n＝2～9）空間双極子場を用いて逆問題を解くことで、より質の高い透磁率マップが得られる。

【文献】[1] Murashima et al. EMBC Conf Proc.（2013）1049-1052. [2] Murashima et al. ISMRM Conf Proc.（2013）2481.

O-2-242　液相合成法によるフェライト系磁性超微粒子体の磁気特性評価

○八木　一夫[1,2]、原田雄二郎[2]、水谷　大地[2]、田中　孝則[2]、杉本　聖一[3]、稲葉　忠司[2]
[1]首都大学東京大学院人間健康科学研究科　放射線学域、[2]三重大学大学院工学研究科、
[3]都立産業高専　ものづくり工学科

【目的】より優れた磁気特性を有する新たな磁性微粒子の創製を目指し，MxMyO・Fe2O3の組み合わせにより種々のフェライト微粒子を作製し評価した．【方法】1. 試料作製には共沈法を応用し化学合成した．MxMyO・Fe2O3微粒子の作製法を示す（1）M2+，Fe2+，Fe3+のモル比率を変化させた溶液を，酸化防止のためのArガスを通付加した蒸留水に溶解させ，M2+，Fe2+，Fe3+の混合溶液を得る．この混合溶液を攪拌しながら363［K］に加熱保持する．（2）この混合溶液にNaOH水溶液を適量添加しpHを調整する．この状態で60分間還流加熱し，溶液のpHを測定する．（3）冷却後，遠心分離機により3000［rpm］で15分間遠心分離を行い、沈殿物を得る．（4）沈殿物を2回洗浄した後，液体窒素に浸けて凍結させ，凍結乾燥機によって微粉体試料を得る．2.1 磁気測定．試料の磁気測定装置には振動試料型磁力計（VSM-5，東英工業（株）製）を用い，室温計測した．磁化曲線を描き最大印加磁場16［kOe］での単位質量あたりの飽和磁化値を求めた．2.2 組成分析電子線プローブマイクロアナライザ（EPMA，JEOL JXA8900R）及びX線回折装置（X-Pert MPD型Phillips）粉末X線回折装置（（XRD）：UltimaIV，リガク）を用いて組成分析した．2.3 粒子観察　透過型電子顕微鏡（日立（株）製：H-9000）を用い試料を観察し粒子径の測定を行った．4. 実験条件1：フェライトの逆スピネル構造より二価：三価＝1：2に設定し、Mx，Myの組み合わせを変えることで磁気特性に与える影響を調べた．2：実験1より，Co2+とZn2+とFe2+とFe3+の組み合わせが良好な磁気特性を示した．Co2+のモル比xを変えることで，飽和磁化値の変化を調べた．5. 実験結果Mx，Myのモル比率を変化させ，飽和磁化値と組成比率，粒子径の関係について調べた。全ての試料において，同じ共沈法で作製したFe3O4微粒子より高い飽和磁化値を示した．Zn2+の添加によりFe3O4と比較してZnFeO・Fe2O3の飽和磁化値が増加した．

O-2-243　垂直磁場MRIにおける磁化率強調画像化法の検討

○佐藤　良太[1]、白猪　　亨[1]、谷口　　陽[1]、村瀬　毅倫[2]、五月女悦久[1,2]、尾藤　良孝[2]、越智　久晃[1]
[1]（株）日立製作所　中央研究所、[2]（株）日立メディコ　MRIシステム本部

【目的】磁化率強調画像化法は、位相分布や推定磁化率分布を用いて、静脈や鉄沈着組織を強調する手法である［1, 2］。これらの手法は、主に水平磁場MRIで用いられており、垂直磁場MRIにおける磁化率強調画像化法については詳細に検討されていない。本研究では、垂直磁場MRIに適した磁化率強調画像化法を探るため、各手法で算出した磁化率強調画像のコントラストについて比較評価し、さらにその成因となる位相分布と推定磁化率分布のコントラストについて比較評価する。
【方法】1.2T垂直磁場MRI（日立メディコ製OASIS）を用いてヒト頭部の横断面を撮像し、位相分布、推定磁化率分布、および各手法で算出した磁化率強調画像のコントラストを評価した。撮像条件は、シーケンス：RSSG-EPI、FOV：220 × 220 × 80mm、Matrix：512 × 384 × 40、TR：80ms、TE：40ms、FA：23°、エコートレイン数：5とした。位相分布を用いた手法には、負の位相領域の信号値を強調して低下させる手法［1］を用いた。推定磁化率分布を用いた手法には、正の磁化率領域の信号値を強調して低下させる手法［2］を用いた。評価対象は、走行方向の異なる静脈とした。
【結果】垂直磁場MRIにおいて、面内を磁場方向に平行に走行する静脈内の位相は負の値となるのに対し、垂直に走行する静脈内の位相は正の値となった。その結果、位相分布を用いた磁化率強調画像では、静脈の描出能に走行方向依存性があり、磁場方向に垂直に走行する一部の静脈は明瞭に描出されなかった。一方、推定磁化率分布において、静脈の磁化率は走行方向に関わらず正の値となった。その結果、推定した磁化率分布を用いた磁化率強調画像では、走行方向に関わらず静脈が描出された。以上より、垂直磁場MRIの横断面における磁化率強調画像化法では、推定磁化率分布を用いた手法が有効であると考えられる。
【文献】［1］Haacke, et al. MRM 2004; 52: 612 ［2］Sato, et. al., ISMRM 2013; 2480

O-2-244　SPIO-Induced Signal Changes Correlated with EAE Development in the Lower Lumbar Spinal Cord

○程　　振宇[1,2]、森　　勇樹[1,2]、陳　　挺[1,2]、吉岡　芳親[1,2]

[1]大阪大学　免疫学フロンティア研究センター（IFReC）、
[2]（独）情報通信研究機構大阪大学　脳情報通信融合研究センター（CiNet）

［Objective］ Recent study showed auto reactive T cells accumulate in the fifth lumbar spinal cord in experimental autoimmune encephalomyelitis (EAE) mice, animal model of human multiple sclerosis[1]. The contribution of other immune cells such as macrophages in EAE is not clear. We reported that high-field MRI with superparamagnetic particles of iron oxide (SPIO) can be use to monitor the recruitment of peripheral macrophages into the mouse brain[2]. Here we assessed whether macrophages are recruited or not into the spinal cord in EAE mice by using MRI with SPIO injection.
［Methods］ EAE and control mice were used in this study. EAE was induced by myelin oligodendrocyte glycol peptide and complete Freund's adjuvant mixed emulsion injection. SPIO (Resovist, I'rom pharma) was injected from tail vein (100 uL/mouse) at each timing correlated the EAE clinical stage. MRI scans were done one day after SPIO injection by 11.7 T Biospec (Bruker) with T_2*W-FLASH sequence. After *in vivo* study, we carried out high-resolution *ex vivo* scans after perfusion fixation. The existence of SPIO and macrophages was confirmed histologically.
［Results & Discussion］ We found specific signal changes in the spinal cord of EAE mice, correlated with the development of EAE. We also found the higher number of SPIO-induced black spots in the spinal cord of EAE group as compared with control. These spots were also detected on *ex vivo* exam and corresponded to the distribution of macrophage. These results suggest that EAE-mediated alterations in the lower lumbar cord change the homeostasis of the spinal cord and demonstrate that high-field MRI with SPIO enables the detection of pathological alterations in EAE.
［References］ 1) Arima et al., Cell, 148: 447-457 (2012), 2) Mori et al., 41st JSMRM, P-2-086 (2013).

O-2-245　極小超磁性体酸化鉄（USPIO）によるラット脳腫瘍造影効果；腫瘍内造影剤局在を組織像と比較検討

○井藤　隆太[1]、山本　敦子[2]、森川　茂廣[3]、犬伏　俊郎[4]、村田喜代史[1]

[1]滋賀医科大学医学部附属病院　放射線科、[2]公立甲賀病院　放射線科、
[3]滋賀医科大学　看護学科基礎看護学講座、[4]滋賀医科大学

［目的］神経膠腫モデルラットを作製．腫瘍のUltrasmall Super Paramagnetic Iron Oxide（USPIO）造影脳MR画像と対応する組織像とを比較することで信号低下を引き起こす酸化鉄の腫瘍内での局在を明らかにする．
［方法］妊娠ラットにN-Nitroso-N-ethylurea 50mg/kgを腹腔内投与，仔に神経膠腫を誘発し作製したモデルラット4匹，6病変を対象．実験用7T-MR装置にて，造影前GradientEcho（GRE）-T2＊強調像（WI），SpinEcho（SE）-T1WI，SE-T2WIを撮像後，Gd造影剤0.4mmol/kgを尾静脈より投与し造影後SE-T1WIを撮像した．次日，USPIO造影剤（名糖産業，愛知県清須市）10mgFe/kgを投与，5-6時間後にSE-T2WIを撮像した．撮像終了後，高濃度pentobarbitalの腹腔内投与によりと殺，灌流固定後，脳を取りだし4% paraformaldehydeで固定したのちMR画像と同じ断面の組織切片を作成，Prussian blue染色で酸化鉄を染色した．USPIO造影前後のSE-T2WIを比較し，信号低下を認めた部分を造影領域とみなした．このUSPIO造影領域をGdによる造影領域及び組織像での酸化鉄の分布範囲と比較した．造影前GRE-T2＊WIでの低信号部分は腫瘍内出血由来の酸化鉄によるものと判断した．MR画像と組織像の評価はモニター上で二人の観察者により行った．
［結果］6病変すべてに腫瘍内出血由来と考える低信号部分を認めた．USPIO投与後SE-T2WIでは6病変すべてにGdで造影された範囲と同じかやや広い範囲の信号低下を認めた．組織像での酸化鉄の分布は，ほぼ造影前GRE-T2＊WIでの低信号部分と一致していた．
［結論］組織像ではUSPIO投与5-6時間後の信号低下領域に酸化鉄の残存は乏しかった．USPIOはそのサイズから血液関門を有する脳組織では造影後血管内に長時間留まることでより正確な血管床評価が可能と考えられているが，投与5-6時間後ではほぼ血管内に留まっていたと考えられた．

O-2-246　Time-lapse MRIによるダイナミックな脳内細胞動態追跡の検討

○森　勇樹[1,2]、陳　挺[1]、吉田　将太[1]、柏木　雄人[1]、小橋　昌司[3]、畑　豊[3]、吉岡　芳親[1,2]

[1]大阪大学　免疫学フロンティア研究センター　生体機能イメージング、
[2]（独）情報通信研究機構・大阪大学　脳情報通信融合研究センター、[3]兵庫県立大学大学院工学研究科

【背景・目的】脳をはじめとする中枢神経系は免疫特権の器官と考えられてきたが、最近の研究では、多発性硬化症など中枢神経系の自己免疫疾患と考えられている疾患はもとより、正常脳でも神経系と免疫系は相互に関与していることが示されつつある。しかしながら、免疫細胞が病態形成や治癒、また正常時の脳機能維持にどのように作用しているかは未だよくわかっていない。我々は、超高磁場11.7テスラMRI装置と磁性酸化鉄粒子（SPIO）を用いることで、正常・病態モデルマウス脳内における細胞動態観察が可能であることを報告した（第40回日磁医会P-3-239）。本研究では、よりダイナミックな細胞動態観察を実現するため、時空間分解能を向上させ、MRIを用いた細胞動態追跡のためのタイムラプス解析を試み、その可能性について検討した。

【方法】雄性C57BL/6マウスを対象に、SPIOを尾静脈より投与した。SPIO投与後16時間後より20分間隔で、T_2^*強調2D-FLASH（TR/TE=500/4ms）を24時間連続撮像した。正常および病態マウス脳における細胞動態の違いを、タイムラプス動画を作製し観察、比較した。MRIシステムはBruker社製11.7T、m2m社製内径15mmボリュームコイルを用いた。MRI撮像中は、イソフルラン麻酔下にて呼吸数を80 ± 20回/分に維持し、温水チューブを用い体温を保持した。撮像中の脱水予防のため、MRI撮像直前に生理食塩水を皮下投与した。

【結果・考察】得られた時系列MRI画像からタイムラプス動画を作製することにより、マウス生体脳内の免疫細胞のダイナミックな動きを視覚的に評価可能であることが示された。タイムラプス動画を用いることで、5μm/分程度のゆっくりとした動きの細胞や、長時間一定の場所に留まる細胞などの存在を1細胞レベルで視覚化することが可能であった。生体内における免疫システムの機能の理解を深めるためには、より深部組織において細かな細胞動態を可視化する革新的な技術が必要となる。高感度MRIとSPIOを使った生体内細胞標識法により1細胞レベルのダイナミックな細胞追跡を可能にし、中枢神経系の恒常性維持や病態形成、治癒における免疫細胞の作用機序を解明する新しい情報を提供することが期待できる。

O-2-247　MRIを用いたアスコルビン酸耐性ニトロキシド化合物TEEPONEのマウス頭部における動態解析

○江本　美穂[1]、山田　健一[2]、大和真由実[3]、藤井　博匡[1]

[1]札幌医科大学　医療人育成センター、[2]九州大学大学院薬学研究院、
[3]九州大学　先端融合医療レドックスナビ研究拠点

【はじめに】生体は様々なストレス刺激により、活性酸素種（ROS）やフリーラジカルが過剰に産生される事が知られている。これらにより、生体内の酸化還元バランスが崩れ、疾病が引き起こされる事が数多く報告されている。我々は動物の体内で産生されるROSやフリーラジカルの情報を、非侵襲的に評価できるスピンプローブとしてニトロキシド化合物を用いた研究を行ってきた。このニトロキシド化合物は、生体内に存在するアスコルビン酸（AsA）などの様々な抗酸化物質の影響を受け常磁性を失う。そこで、実際に過剰に産生されたROSやフリーラジカルを正確に評価するためには、抗酸化物質の影響を受けないニトロキシド化合物を用いる必要性がある。本研究では、AsA耐性ニトロキシド化合物を合成し、マウス頭部におけるニトロキシド化合物の動態と分布を、MRIにより検証した。【方法】0.5Tの小動物用MRI装置（MRmini MRテクノロジー）を用いて、マウス頭部における画像を取得した。AsAに強い耐性を持ち、BBB透過性のある化合物2, 2, 6, 6-Tetraethyl-piperidine nitroxide（TEEPONE）を合成し10% INTRAFAT注（武田薬品工業）に200mMになるように調整し、マウスの尾静脈より投与した。【結果･考察】AsAに強い耐性を持ち、BBB透過性を持つニトロキシド化合物であるTEEPONEをマウス尾静脈より投与したところ、TEEPONE投与による造影効果を頭部全体で観察することができた。また、INTRAFATの濃度を5%程度に下げると、TEEPONEは脳内に限局する事が明らかとなった。MRI画像の造影効果から算出したTEEPONEの脳内半減期は約80分程度と、EPRイメージング法を用いた先行研究と同様の値を示した。TEEPONEはASAの影響を受けること無く、脳内外を造影できることをMRIを用いて評価することができた。TEEPONEはAsA耐性を有するので脳内ラベル剤として利用することも可能である。また今後ROSやフリーラジカル評価用の造影剤として活用することも検討している。

O-2-248　実験小動物用永久磁石型MRIにおけるアルギン酸マンガン塞栓子を用いたラットMCAOモデルの遠隔作出

○山田　雅之[1,2]、鈴木　花歩[1]、棚橋　伸吾[1]、堀　　瑞希[1]、加藤　良一[1,2]

[1]藤田保健衛生大学　医療科学部放射線学科、
[2]藤田保健衛生大学大学院保健学研究科　医用放射線科学領域

【目的】アルギン酸マンガン錯体を塞栓子としたラット中大脳動脈閉塞モデルの遠隔作出法（リモートMCAO）を考案し，その有用性を確認するため実験小動物用永久磁石型MRI装置（コンパクトMRI）において生体ラットを対象とした基礎検討を行う．【方法】対象は雌性のWistar/STラット（SLC・200-230g）4匹とし，全ての対象について左大腿動脈に血圧計測，同静脈に麻酔薬投与，左外頚動脈に塞栓子注入をそれぞれ目的としてポリエチレンチューブ（外径0.97mm）を留置した．MRIは1.5T-コンパクトMRI（DSファーマバイオメディカル・MRminiSA MRT-A1508AC）に，ソレノイド型撮像コイル（内径38mm）と自作のアクリル製頭部固定ベッドを組み合わせて使用した．局所脳血流量のモニターには当研究室で構築したコンパクトMRIとの同時計測システム（JSMRM2013，P-03-235）を使用し，リモートMCAO実施前後について左脳体性感覚野における血行動態を経時的に記録した．塞栓子にはアルギン酸とマンガンイオンの架橋形成反応を利用したアルギン酸マンガン錯体を使用し，左外頚動脈分岐部へ同塞栓子を逆行性に注入後，内頚動脈から中大脳動脈へ血行誘導性に投与した．コンパクトMRIにて対象動物のT1強調画像（TR/TE=400/11ms）および拡散強調画像（b=1000s/mm^2）をそれぞれ撮像し，MCAOの作出前後について画像所見を比較検討すると共に，撮像後にTTC染色を実施して病理組織学的所見との対比を行った．【結果と考察】アルギン酸マンガン塞栓子の投与前後において，対象動物の左側体性感覚野における局所脳血流量に明らかな低下を認めた．T1強調画像ではアルギン酸マンガン塞栓子により閉塞された左側中大脳動脈が明瞭な高信号で示され，拡散強調画像から求めたADC mapでは同支配領域が低信号を呈した．さらに，TTC染色では塞栓動脈の遠位支配域に虚血領域の存在が示された．本結果から，アルギン酸マンガン塞栓子を用いたラットMCAOモデルの遠隔作出が可能であること，マンガンの陽性造影効果が塞栓子を可視化することにより血管閉塞位置を同定できること，など一定の有用性が示唆された．今後，虚血領域に関する他法との比較や塞栓子の最適化が課題である．

O-2-249　抗II型コラーゲン抗体関節炎モデルマウスにおける造影MRマイクロイメージングを用いた滑膜透過性の解析

○山崎　文恵[1]、大橋　好偉[2]、早川　実佳[2]、佐藤かおり[1,2]、佐藤慶太郎[2]、村上　政隆[3]、近藤　壽郎[1]、瀬尾　芳輝[2]

[1]日本大学松戸歯学部　顎顔面外科学、[2]獨協医科大学医学部　生理学（生体制御）、
[3]生理学研究所　ナノ形態生理研究部門

【目的】7 T MRマイクロイメージング装置を用いて，正常マウスおよび関節炎モデルマウスの顎関節造影MRI撮像をおこない，関節炎によるマウス顎関節の滑膜透過性の変化について解析をおこなった．
【方法】実験にはガス麻酔下の雄性C57/BL6マウス（5-8週齢）を用いた．関節炎は関節炎惹起用モノクローナル抗体カクテル（Chondrex，Inc.）を用いて，抗II型コラーゲン抗体関節炎（Collagen Antibody-Induced Arthritis：CAIA）を惹起させたモデルマウスを用いた．撮像には高磁場MRマイクロイメージング装置（7 T AVANCE III，Bruker）と直径9mmのSurface coilを使用した．撮像設定は第41回本大会において報告した条件下にておこなった．顎関節造影は，マウス大腿静脈から造影剤を投与し撮像した．
【結果】正常マウス顎関節において，分子量の大きいGd-albumin（gadolinium-labeled albumin：92kDa）造影剤は関節円板周囲の信号強度に変化を示さなかった．しかし，CAIAモデルマウスにおいては円板周囲がT_1強調MRIで高信号となった．
【結論】CAIAモデルマウスにおいて，円板周囲に造影効果を示したことから，関節炎により滑膜の透過性が上昇し，滑液中にGd-albuminが漏出したと考えられる．本手法によりマウス顎関節関節炎による滑膜の機能的変化を生体マウスで解析することができた．

O-2-250　Situation of arteriolar elasticity obtained from spin-echo signal fluctuations in the human brain

○唐　　明輝[1]、山本　　徹[2]

[1] 北海道大学大学院保健科学院　保健科学専攻、[2]北海道大学大学院保健科学研究院　医用生体理工学

［Introduction］Arteriolar elasticity (AE) may predict the progress of dementia. Focusing on arteriolar vasomotion appearing in MR signal fluctuation, we propose a new method to obtain AE deterioration. ［Materials & Methods］SE-EPI was performed under 1.5-T MRI for 2 healthy volunteers and an AD patient. The time series data were Fourier-transformed to map the spectral intensities in respiratory (R: 0.2-0.5 Hz) and cardiac (C: 0.8-1.2 Hz) ranges. The scatter charts of R and C values in pixels were made. ［Results］The scatter charts of volunteers (Fig. 1a,b) show good correlation (r=0.89 & 0.88) while that of AD patient (Fig. 1c) scatters (r=0.52). ［Discussion］The fluctuation in R range reflects regional vasomotion caused by $PaCO_2$ changes while that in C range reflects regional vasomotion and global blood flow changes caused by periodic blood pressure. When AE deteriorates regionally, correlation of regional vasomotion and global blood flow decreases: this appears a decrease in correlation of the scatter chart. Our results show good correlation for volunteers and poor correlation for AD patient. ［Conclusion］Situation of AE can be obtained by analyzing SE signal fluctuation.

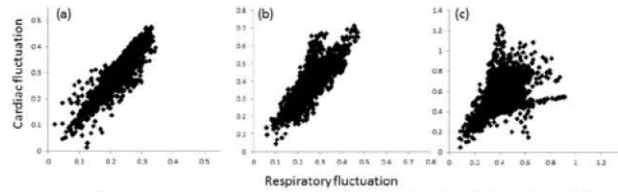

Figure 1. Scatter chart of respiratory versus cardiac fluctuation. Healthy volunteer (a, b) and AD patient (c).

O-2-251　大脳静脈血酸素飽和度揺らぎの精密測定 －細動脈機能情報の取得－

○西　　慶悟[1]、唐　　明輝[1]、山本　　徹[2]

[1]北海道大学大学院保健科学院、[2]北海道大学大学院保健科学研究院

【目的】大脳の細動脈機能の劣化は認知症の早期に現れるので、細動脈機能情報の取得が期待されている。また、細動脈は呼吸に連動した動脈血二酸化炭素分圧変動により収縮拡張し、それに伴い静脈血酸素飽和度が呼吸周期で揺らぐ。その揺らぎはMRIにより測定可能であるが、測定する静脈洞部位により精度が大きく異なる。そこで、本研究では測定精度が高い静脈洞部位を同定する方法を確立し、大脳静脈血酸素飽和度揺らぎを精密に求め細動脈機能情報の高精度な取得を目指した。【方法】5名の健常ボランティアを対象に、1.5-T MRIにてSE-EPI法（TR=250ms）を用いて、上矢状静脈洞の異なる3箇所それぞれの位置で血流に直交するシングルスライス（7-15mm厚）の連続撮像を行い、それぞれの位置での平均信号強度とスライス厚の線形性を調べた。次に、脈波同期Phase Contrast法で上矢状静脈洞の血流速を求め、平均信号強度とスライス厚の線形性との関係を調べた。また、線形性が高い部位の時系列データをフーリエ変換し呼吸周期（0.2-0.5Hz）のPower Spectral Intensity（PSI）を算出し、平均信号強度とPSIの散布図の近似直線の傾きから呼吸周期の静脈血酸素飽和度揺らぎの大きさを算出した。【結果と考察】静脈洞の血流速が低く、かつ、流れに沿った血流速変化が小さいほど平均信号強度がスライス厚に比例した。したがって、そのような部位で連続撮像を行うことで血液酸素飽和度揺らぎ測定精度が向上する。また、得られた平均信号強度と呼吸成分のPSIの関係は有意（$p < 0.05$）な正の相関を示し、その関係より静脈血酸素飽和度揺らぎが呼吸周期で8%揺らいでいることが判明した。【結論】大脳静脈血酸素飽和度揺らぎを高精度で求める方法を確立し、呼吸周期で大脳静脈血酸素飽和度が8%揺らいでいることを初めて明らかにした。

O-2-252　拡散強調像デジタルファントム（DWI-DP）を用いた拡散係数推定モデルの精度検証

○藤原　俊朗[1]、Le Bihan Denis[2]、小川　　彰[1]、小笠原邦昭[1]

[1]岩手医科大学医学部　脳神経外科学講座、
[2]フランス原子力庁サクレー地区　超高磁場MRI研究センターニューロスピン

【背景・目的】DWI信号モデルの絶対的な精度評価には、解析前後における値の再現性を評価する必要があるが、ヒトや動物で解析前の『真値』を求めることは不可能である。そこで本研究では、DWI信号モデル検証用ヒトデジタルファントム（DWI-DP）を作成し、再現性評価を行うことを目的とした。
【方法】ヒトの大脳基底核を含む水平断を模したテンプレートを作成後、それぞれの解剖構造に過去の文献値（Latt J, et al., 2013）を設定し、拡散パラメータマップを作成した（kurtosis、図1a）。次に、各マップ上のピクセル値を用いて、b値に応じたDWI信号（$S_i=S_{0\_i}\exp\{-bD_i+K_i(bD_i)^2/6\}$）を計算し、雑音のない理想的なDWI-DPを作成した（図1b）。最後に、雑音を付加したDWI-DP（図1c）から、曲線当てはめ処理を用いて拡散係数を推定した。DWI-DP作成および拡散パラメータ推定プログラムはMATLAB（The MathWorks, USA）にて開発した。

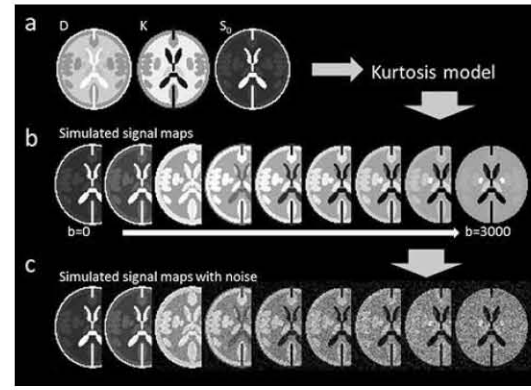

【結果・考察】スライス内において、平均値0、分散0.005%以上の白色雑音を付加した場合、高b値ではDWI-DPの解剖構造が不明瞭となり、推定された拡散係数Dマップの精度も悪かった。低信号雑音比の場合、雑音の種類が白色ではなくricianやrayleighに変化することから、高b値における白色雑音の影響が強すぎた可能性があった。
【結語】雑音の種類については、さらなる検討が必要だが、DWI-DPによって信号モデルの絶対的精度が評価可能となることが期待された。

O-2-253　実験動物としての海洋生物I：MRI法による鰓水流の測定

○瀬尾　芳輝[1]、瀬尾絵理子[2]、大橋　好偉[1]、早川　実佳[1]、村上　政隆[3]、大石　和恵[4]、丸山　　正[4]

[1]獨協医科大学医学部　生理学（生体制御）、[2]東京大学　大気海洋研究所、[3]生理学研究所、
[4]海洋開発研究機構

脳脊髄液は側脳室、第III脳室、第IV脳室の脈絡叢で産生され、脳室からクモ膜下腔へ流れる。脈絡叢での脳脊髄液分泌圧が、脳脊髄液流を生み出していると考えられてきた。しかし、脳室上衣細胞の運動性線毛が欠如したり運動性の低下したマウスは水頭症を発症することから、線毛運動が水流を引き起こしているとの仮説が提案された。しかし、ヒト中脳水道での脳脊髄液は、心周期に同期した±25mm/sの流速変動を示し、脳室上衣細胞線毛運動の寄与は定かではない。一方、二枚貝の鰓の側線毛（lateral cilia）は、鰓を透過する水流をおこしていると考えられ、数多くの研究が行われている。そこで、海洋性二枚貝が脳脊髄液水流研究の実験動物として使えるか、その可能性を検討した。*Mytilus galloprovincialis*（ムラサキイガイ）を測定対象とし、測定には7 T AVANCE IIIマイクロイメージング装置（Bruker Biospin）を用い、海水温は22ºCに維持した。外套腔内の水流速度と方向の測定には、flow-encoding gradient法を低速領域に最適化した。定常状態における入水管、下外套腔、鰓葉間腔、及び出水管での水流速は、各々、40-20、10-20、5-10、及び50mm/sであった。出水管での水流速度は、マイクロスフェア法などで報告された値の範囲であった。鰓の水流の開始/停止時の時間的変化を測定するために、T_1強調画像を用い流速5mm/s以上の水流を1.92秒間隔で画像化した。鰓の水流開始時には、殻の開口前に鰓葉間腔の水流上昇が認められた。また、開口から1分以内に定常状態の水流速度に到達した。また、停止時においても、殻の閉口前に水流低下が生じ、鰓の線毛運動が水流を発生させていることが確認できた。以上より、海洋性二枚貝は、脳脊髄液の水流の解析モデルとしての可能性があり、現在、水流の開始/停止時の水流動態についてデータ収集を行い、線毛運動による流れの形成について解析を進めている。

O-2-254　微小金属による磁化率アーチファクトに対する拡散強調画像の基礎的検討

○吉村　祐樹、鈴木　大介、宮原可名恵、宮田　一郎、小林　有基
岡山済生会総合病院　画像診断科

【背景】現在、拡散強調画像は急性期脳虚血病変を鋭敏に検出できる撮像法として広く使用されている。しかし、CTで低吸収になる早期虚血変化があるにも関わらず、拡散強調画像では明らかな高信号病変が見られないreversed discrepancy（以下、RD）の存在が報告され、特に基底核において問題となっている。基底核は生理的鉄沈着があり、磁化率アーチファクトが生じやすく、拡散強調画像では信号が低下して高信号にならないと示唆されている。【目的】今回我々は、Single Shot EPI（以下、SS-EPI）とReadout Segmented EPI（以下、RESOLVE）を用いて、磁化率アーチファクトによる影響について比較を行った。【使用機器および方法】使用装置はSIEMENS社製MAGNETOM ESSENZA 1.5T。Head Matrix Coilを用いてSS-EPIとRESOLVEで脳梗塞を模擬した自作ファントムを撮像した。ファントムは2層構造で、スクロース溶液をゼラチンで固めた層ともう一方はその中に微小金属（マスカラ）を溶かして封入した層である。SS-EPIとRESOLVEの撮像条件はTEとESを最短、b値を0, 1000sec/mm2とし、その他のパラメータは同じとした。RESOLVEにおいてはSegment数を3、5、7、9、11、13と変化させて撮像を行った。得られた画像から、2層それぞれにROIを5か所設定し、微小金属（-）層の信号値に対して微小金属（+）層の信号値の低下率を算出した。また、ADCmapより拡散係数を計測し、低下率を算出した。【結果】SS-EPIでは信号値の低下率は小さく、拡散係数の低下率は大きかった。しかし、RESOLVEでは拡散係数の低下率は小さく、またSegment数を増加させることで信号値の低下率を小さくすることができた。拡散係数の低下率が小さいということは、物質そのものの拡散の程度がほとんど変わらないということが言える。【結語】SS-EPIに比べ、撮像条件の設定によってはRESOLVEにおいて磁化率アーチファクトの低減が期待でき、RDに対応した撮像が可能ではないかと考える。

O-2-255　Diffusion Kurtosis Imagingにおける Phantom素材の検討

○城本　　航[1]、琴浦　規子[1]、菊池　圭祐[1]、中川　英雄[1]、榎　　卓也[1]、柴山　弘寛[1]、安藤久美子[2]、村田　勝俊[3]

[1]兵庫医科大学病院　放射線技術部、[2]兵庫医科大学　放射線医学教室、
[3]シーメンスジャパン株式会社　リサーチ＆コラボレーション部

【目的】Kurtosisを計測するためにはなるべく大きなb値での測定を含めることが望ましいが，高b値ではノイズの影響が強くなり，Kurtosisの過大評価が懸念される．これまで我々はDKIのProtocolの最適化の検討をしてきているが，その最適化の過程では自由拡散をしている被写体におけるb値と信号の対数との直線性が担保される領域，即ちノイズの影響が少ない領域を知ることが重要となる．この直線性を知るためには人体の脳（例：白質）と同等な拡散係数を持つ自由拡散のファントムの作成が必須となる．今回，我々は安価，かつ安定したファントム素材を検討したので報告をする．【使用機器】MR装置は，SIEMENS社製MAGNETOM Avanto 1.5Tを使用した．使用コイルは，8ch head Matrix Coilを用いた．ファントムは，$NiSO_4 \times H_2O$ファントムと脳白質近似ファントムとして$C_7H_5NO_3S$水溶液，乳酸菌飲料水溶液を用いた．【方法】Diffusion Weighted Imaging（DWI）のmotion probing gradient（MPG）の印加軸数を1軸に設定し，b値を0～2500s/mm^{2}に変化させて$NiSO_4$ファントムを撮像し，その結果からノイズと考えられる信号レベルを確認した．DKIの対象は成人脳白質とし，健常ボランティアのADC値を求めた．ADC値が成人脳白質とほぼ同じとなる白質近似ファントムを検証するため$C_7H_5NO_3S$水溶液，乳酸菌飲料水溶液を同様に撮像した．ファントムと実際の成人脳白質のb=0の信号値は異なるため，実測データを成人脳白質のb=0の信号値となるよう補正し，ファントムと成人脳白質のDKIを比べ検討をおこなった．なお，この検討は院内倫理委員会にて承認を得ている．【結果】$C_7H_5NO_3S$水溶液は飽和状態となるまで溶質を溶かさなければADCが成人白質と近い値とならず，再現性に乏しい．また，乳酸菌飲料水溶液は市販のもので安価で入手でき再現性もよくADCも成人白質と近い値となった．

O-2-256　頭部用局所シムコイルの初期検討

○岩澤浩二郎、大竹　陽介、越智　久晃
（株）日立製作所　中央研究所

【目的】副鼻腔近傍の前頭前皮質には，局所的に数ppmの静磁場（B_0）不均一がある。これに対して，頭部近傍に設置する局所シムコイルが提案されている［1］。一般に，B_0に平行に配置した局所シムコイルではB_0方向に作る磁場分布は脳表ほど強くなるため，副鼻腔近傍のような深部のみに局所分布を作るには多数のチャネル（ch）が必要となる。一方，B_0に垂直に配置したコイルはピーク位置を中心軸上に設計できるが，対象スライスまでの距離で分布が広がるため局所分布を作ることが難しい。そこで本検討では，少ないch数で局所的な磁場分布を生成することを目的にB_0に垂直に配置した二重同心円状の2chシムコイルに逆電流を流すことを提案し，計算・実験の両面から確認したので報告する。
【方法】本検討では，水平磁場において副鼻腔に隣接する前頭前皮質を含むアキシャルスライスを対象スライスとした。対象スライスから125mmの頭頂面上に二重同心円状のシムコイル（直径53mm，124mm，巻数100）を配置した。外円が作る磁場ピークを，内円のそれより絶対値を小さく向きを逆にすることで，内円の作るピーク磁場を残しつつ辺縁の分布を打ち消して効率よく分布を局所化することができる。比較として，同じ頭頂面に配置した単一円形コイルの直径を変化させ，対象スライスに作る磁場分布の最小の半値全幅（FWHM）及び平行配置の2chシムコイルのFWHMを計算した。また，1.5T MRI装置（Echelon Vega，日立メディコ製）において3D RSSGを用いて内円，外円コイルにそれぞれ0.432A，-0.088Aの電流を流し磁場分布を計測した。ファントムにおいて磁場のon/offの位相画像から磁場分布を算出した。
【結果】垂直配置単一コイルの局所限界，平行配置2ch，垂直配置二重同心円2chのFWHMはそれぞれ120mm，133mm，86mmとなり提案の局所シムコイルは少ないch数で高い局所性を実現した。また，内円と外円の電流比を調整することで磁場分布の局所性を制御できることを計算において確認した。この2chは装置内蔵のシムコイルと組み合わせて使用することが可能であり，低コストに頭部のB_0均一度を向上できることが示唆された。
［1］C. Juchem et al., JMR 2011; 212; 280.

O-2-257　Temporal-spatial responses of planar X-gradient eddy currents by solid angle coupled circuit method

○アクラム　エムディ　シャハダト　ホサイン、寺田　康彦、巨瀬　勝美
筑波大学数理物質科学研究科　電子物理工学専攻

Simulation has been conducted for eddy currents induced by planar X-gradient (Gx) coil in RF shielding box of a 0.3 T open MRI system (Fig.1) by a new coupled circuit calculation. In simulation, eddy current conducting structures are divided into inductively coupled subdomains (Fig.1) and, spatial-temporal responses are simulated from inductive coupling between gradient coil and subdomains. To calculate inductive couplings between Gx coil and any subdomains in 3D, solid angle form of Ampere's law was implemented［2］. Since Gx coil loops are asymmetric with respect to magnet center, a simple rectangular segmentation approach is implemented in Cartesian coordinate to calculate solid angle in 3D. This approach is computationally less complex, avoids complex computation in cylindrical coordinates, needs less computer memory, can provide analytical solution. Transient (Fig.2) and spatial (Fig.3) eddy currents, transient (Fig.4) and spatial (Fig.5) eddy fields and 3D field responses (Fig.6) are given here. This approach can be easily implemented for cylindrical gradient coils. Ref. ［1］W T Scott, The phys elect & mag, 1959. ［21］H Gotoh et al, Nucl. Inst. Meth. 96 (1971) 485-486.

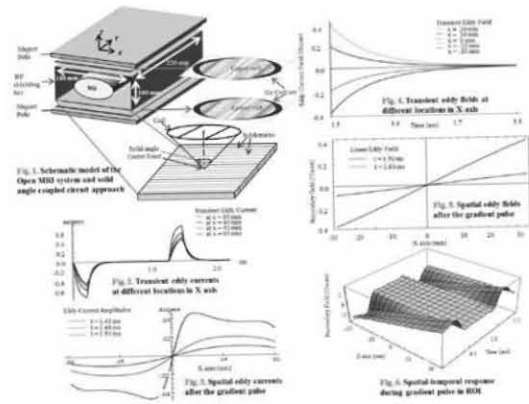

O-2-258　Coupled circuit simulation of Z- and X-gradient eddy currents in a 9.4T narrow-bore MRI system

○アクラム　エムデイ　シヤハダト　ホサイン、寺田　康彦、巨瀬　勝美
筑波大学

Details analysis of eddy current parameters, eddy current fields has been conducted for 9.4T narrow-bore (53.84mm diameter, length 971mm) superconducting MRI system. MRI system has three inner cylindrical conducting (Cu-C1220) layers with diameters respectively, 53.84mm, 61.14mm, 69.74mm and thickness 2mm, 1.63mm, 1.63mm. Eddy current analysis has been conducted for both Z- and X-gradient coils. Simulation model is presented in Fig.1. The conducting structures are divided into sublayers and subdomains with thickness much smaller than skin depth [1]. For example, the innermost bore is divided into 20 sublayers and 84 subdomains in each sublayer. Inductive couplings between coil and subdomains are calculated by solid angle form of Biot-Savart law [1,2]. A new approach of calculating solid angle of Gx cylindrical coil has been suggested in Fig. 2. This approach is fast, computationally less complex, can calculate in continuous time domain. Results for Gx coil induced eddy current parameters -amplitudes and time-constants- for one layer are illustrated in Fig.3, Fig.4, respectively.

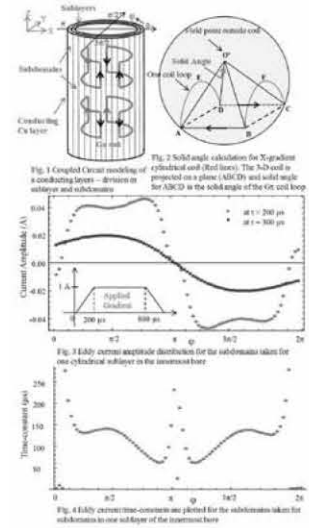

Ref. [1] M.S.H. Akram et al, Jour. Magn. Reson., May, 2014. [2] W T Scott, The phys elect & mag, 1959.

O-2-259　DIXON法のための小型永久磁石の温度安定性の向上

○寺田　康彦[1]、拝師　智之[2]、巨瀬　勝美[1]
[1]筑波大学　数理物質系物理工学域、[2](株)エム・アール・テクノロジー

【背景】永久磁石は、温度安定性が乏しいため、化学シフトイメージングには応用しづらいという欠点がある。本研究では、従来のヒータ制御ではなく、磁気回路内を循環する恒温水による温度制御を新しく導入し、B_0ドリフトを数ppmオーダーまで向上させた。さらにマウスのDIXONイメージングで性能評価を行ったので報告する。

【実験】C型永久磁石（0.3T、ギャップ幅8cm、27cm × 39.2cm × 31cm、135kg、8cm × 8cm × 4cm回転楕円体内の均一度4.8ppm）を使用した。磁気回路を厚さ5cmのウレタンフォームで断熱し、磁気回路内部とポールピース内部に銅パイプを貫通させ、パイプを通して27.00 ± 0.01℃に保った恒温水を循環させた（図a, b）。さらに、全体を簡易温室で覆い、内部の空気温度を26.0 ± 0.1℃に保った。比較のため、従来法の通り磁気回路に取り付けたヒータのみによる温度制御も行った。2点DIXON-勾配エコー法で麻酔下のマウス（C57BL/6（M），1歳））を撮像した（TR 40ms、TE 11.44ms、22.88ms、画素サイズ313um × 313um × 625um、撮像時間22分）。

【結果】撮像していない状態でのB_0ドリフトは、従来の温度制御法では28.5ppm/時だったが、新しい方法では8.2ppm/時と向上した。撮像時もドリフトは低く抑えられた。マウスの撮像結果（図c, d）でも、良好な描出能が確認できた。これらの結果は、高い時間安定性を示している。

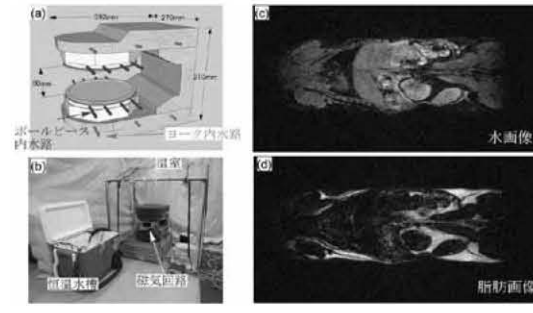

O-2-260　小児骨年齢計測用コンパクトMRIにおける静磁場安定性と均一性の向上

○石　圭一郎、寺田　康彦、巨瀬　勝美

筑波大学大学院数理物質科学研究科

【はじめに】我々が現在開発している，小児骨年齢計測用コンパクトMRIシステムは，温度係数が非常に大きい（～1000ppm/℃）永久磁石を使用している．そのため，勾配磁場コイルやシムコイルの発熱の影響を受け，共鳴周波数のドリフトと静磁場分布の変化を生じてしまう．また，得られた画像を元に，正確な骨年齢診断を行うにはさらなる画質の向上が不可欠である．今回，これらの問題を解決するために，静磁場安定性と均一性の向上を行ったので報告をする．

【方法】勾配磁場コイルの発熱の影響を抑えるため，コイルを水冷した．円形に切ったFRP板にソフトチューブを渦巻き状に巻いたものを，勾配磁場コイルとポールピースの間に充填し，28℃に温度調節した水を通水した．また，静磁場均一性を向上させるために，シングルチャンネルシムコイル（SCSC）の改良を行った．静磁場不均一性による，局所的な磁場勾配を抑制するように設計方法を改良した．

【結果】通水の有無のそれぞれについて，Gradient echo法を使用した撮像を長時間連続で行い，その間のポールピース温度，共鳴周波数の変動，静磁場分布を調べた．その結果，通水が磁石の温度安定性に有効であることを確認した（図左）．また，設計したSCSCによって，静磁場の均一性が改善されていることを確認した（図右）．

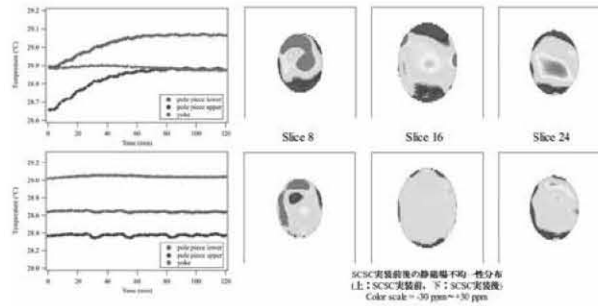

O-2-261　1.5T MRI装置の設置面積削減の検討

○堀　　雅志[1]、金澤　　仁[1]、石垣　尚子[2]、森川　　博[3]

[1]東芝メディカルシステムズ株式会社　MRI事業部、
[2]東芝メディカルシステムズ株式会社　サイトプラニング部、
[3]東芝メディカルシステムズ株式会社　グローバルサービス部

[目的]：1.5T超電導MRI装置は、一般的に低磁場の装置に比べ高品質の画像が得られたり、短時間に検査を行うことが出来たりするため、購入を希望する医療施設は多い。しかし、ビル診療所やクリニックを始め多くの医療施設では、施設内の面積は限られているため面積の確保は難しい。今回我々はMRIシステムの基本設計段階から設置面積削減の検討を行い、このような設置面積の制約の厳しい施設でも設置しやすい1.5T超電導MRI装置を開発したので報告する。[方法]：以下の2つのアプローチで設置面積削減の検討を行った。A）MRI装置の構成要素を整理してハードウエア自体の占有面積を削減する。B）据付／メンテナンス作業者に必要な空間を分析／整理し、必要面積を削減する。[結果]：従来機種（＊1）と比較して下記の結果を得た。A）従来機械室に配置していたユニットに関して、1）MR信号のデジタル変換ユニットを磁石架台内に設置、2）電源ユニットと制御ユニットを統合することでユニット数を削減、3）傾斜磁場電源ユニットを既報告[1]の消費電力削減技術によりコンパクト化、等により装置の占有面積を17%削減した。B）据付／メンテナンス作業者に必要な空間に関して、1）架台およびキャビネットの内部コンポーネント最適配置によりアクセス方向を限定し、作業スペースを削減、2）水冷筐体空調採用によって操作室環境へ制御キャビネットの設置を可能にして、機械室なしの設置レイアウトを実現、3）据え付け治具開発により装置の据付／撤去時に必要なスペースを削減、等の対策を行うことにより作業スペースとして必要な面積を32%削減した。[結論]：最小の設置面積は従来装置に比べA，B合わせて29%削減し約23m^{2}となり、低磁場MRI装置並みに少ない設置面積を実現することができた。[参考文献]：[1]今村ら、MRI装置における傾斜磁場系の省電力技術の検討，JSMRM 2013, O-1-119注：（＊1）EXCELART Vantage™/Powered by Atlas（2007年発売）

O-2-262　MRガイド下集束超音波治療のための血管分岐構造に基づく３次元肝変形解析

○松本　龍彦[1]、熊本　悦子[2]、国領　大介[3]、黒田　　輝[4,5]

[1]神戸大学大学院システム情報学研究科　システム科学専攻、[2]神戸大学情報基盤センター、
[3]放射線医学総合研究所、[4]東海大学　情報理工学部情報科学科、
[5]神戸国際フロンティアメディカルセンター

【目的】MRガイド下集束超音波治療の肝臓適用には、照射点の3次元追尾が必須である。我々はこれまでに血管分岐と、照射点との相対的位置関係による追尾法を提案した[1]が、肝臓組織の変形は一様であることを前提としていた。本研究では、追尾の精度向上を目的とし、肝臓の変形解析を行った。

【方法】自由呼吸下でのマルチスライスMR画像を3.0TMRI（Signa HDxt, GE Healthcare UK Ltd.）によりFIESTA、TR/TE：4.85/1.98ms、スライス厚：5mm、FOV：35x35cm^2、spatial matrix：512x512、FA：90°にて撮像した。スライス数は各6枚で、線形補間により等方ボクセル化した。まず横隔膜領域像を指定し、次の画像で相関係数の最も高い領域を次の横隔膜位置として肝臓の変位を算出した。図1に示す分岐血管に対し、横隔膜の変位量に基づき検索範囲を絞り、各分岐点を自動抽出した。1つの分岐血管を基準として、各呼吸位相での分岐点間の距離を計算し、その変化に基づき考察を行った。

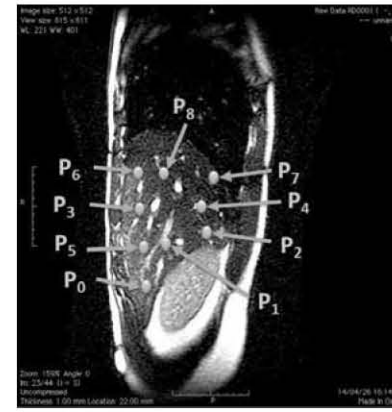

【結果と考察】前後方向への伸縮は5mm以下、頭尾方向への伸縮の最大値はP_0-P_8間の60mm、左右方向（面外）の伸縮は10～15mmであった。肝臓中程の分岐点について、腹部側の伸縮が約6～15mm大きかった。これは背部側の変位が下部に存在する別の組織に妨げられたためと考えられる。

【結論】肝臓の変形は一様ではなく、追尾の際は局所的変形について検討の必要性が示唆された。

[1] Kumamoto et al. Proc. of ISMRM 20th, 1577（2012）

O-2-263　高磁場環境で動作するMR画像と超音波画像を用いた穿刺支援ロボットシステムの開発

○森川　茂廣[1,2]、仲　　成幸[3]、山田　篤史[3]、谷　　徹[3]

[1]滋賀医科大学　基礎看護学講座、[2]滋賀医科大学　分子神経科学研究センターMR医学研究分野、
[3]滋賀医科大学　外科学講座

昨年の本大会において、通常MR装置の開口部近傍で標的を追尾する穿刺支援ロボットを用いて、磁石内外でシームレスな画像ナビゲーションを実現するシステムについて報告した。このシステムは、MR撮像を行って標的の位置座標を求め、対象を磁石外に引出して、レジストレーションの操作なしに、標的への最適な穿刺ルートの選択を可能とするものである。また、穿刺後には針の位置と方向を記録してMRシステムにその情報を伝え、位置決め画像なしに穿刺針の走行に一致した断面での確認画像を撮影することができる。しかし、このシステムの最大の欠点は、穿刺操作は、一定の深さまで針を進めることをブラインドで行わねばならず、穿刺結果をMR画像で確認する必要があることである。この点を解決するため、超音波画像を併用することを試みた。先ずタブレット型の簡易超音波診断装置を磁場近傍に持ち込み、正常に動作することを確認した後、ロボットハンドピースに超音波プローブを把持させる機構を追加した。超音波プローブはニードルガイドを中心として180度回転できるようにし、いかなる穿刺方向であっても対象の表面にプローブが密着できるようにした。現在の超音波装置では画像の取出しができず、MR画像と超音波画像を個別の画面で観察する必要があるが、これらの画像を統合して表示することのできるナビゲーションシステムの開発を目指している。

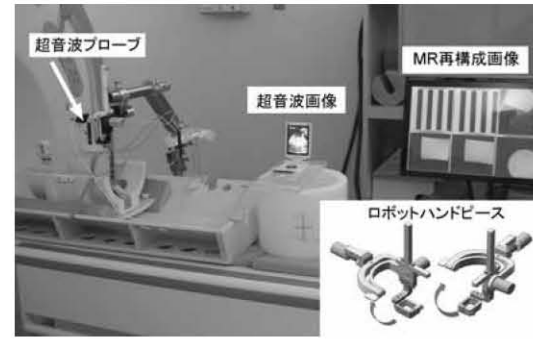

O-2-264　Special Purpose coilを用いた角度および位置依存性に関する基礎的検討

○宮原可名恵、鈴木　大介、吉村　祐樹、宮田　一郎、小林　有基
岡山済生会総合病院　画像診断科

［背景・目的］当院で新しく導入したSpecial Purpose coil（以下SPC）は、限局した部位で高分解能の撮像が可能である。しかし、ポジショニングの際に設置するコイルの角度や位置の違いにより、得られる信号強度の低下を経験した。そこで今回SPCの角度や位置によるSNRの変化について検討した。［方法］使用機器はMAGNETOM Skyra 3.0T（SIEMENS）、自作ファントム（10mlの注射器にサラダ油を封入したもの）にSPCを巻き、寝台に置いた。ファントム内の液面安定のため5分程度静置した。TSE法にて、TR 2500msec TE 12msecスライス厚2mm transvers FOV 50mmにてファントムを寝台に対して平行に0°～90°に傾けた。また、ファントムを寝台中央からx軸方向、y軸方向に信号が検出できる範囲において位置を変化させた。同一条件で2回撮像し、得られた画像から差分マップ法にてSNR mapを作成し、関心領域を設定し、SNRを測定した。［結果］関心領域のSNR値は角度0°で平均108.3、90°で平均70.1と変化した。また、x軸方向ではSNR値が寝台中央上を基準に0cm～18cmで118.9～133.8、y軸方向では寝台中央上を基準に0cm～26cmで93.8～108.3と大きな変化は認められなかった。［考察］SNRが角度によって変化した理由は、コイルの角度の変化によってスピンから見たコイルの面積は異なり、コイル内に流れる電流も変化し、検出される信号強度が変化するためと考える。また、位置によって大きな変化を認めなかった理由は、撮像ごとのシミングにより、磁場が均一に保たれたためSNRに変化が認められなかったと考える。［結語］今回の検討では、位置依存性はなかったが角度依存性はあった。

O-2-265　生体マウス腹臥位撮像のための桶底対向型勾配磁場コイルの開発

○拝師　智之[1]、石澤　一憲[2]、巨瀬　勝美[2]
[1]株式会社エム・アール・テクノロジー、[2]筑波大学大学院数理物質科学研究科

＜目的＞小動物用横型超伝導MRIは大型高価なため利用者への敷居は高い。医学生物学におけるMRIの有用性に広く応えるために、一般化した縦型超伝導磁石を、ソレノイド型rfコイル、およびMRIコンソールを用いてマウス（40g程度迄）を特に腹臥位で撮像するための3次元型勾配磁場Gコイルを開発したので報告する。

＜桶底対向型勾配磁場コイル＞桶底2個を対向させたGコイル形状に最適な電流線配置をABCアルゴリズムによって求めた。GXおよびGY用コイルは桶底面の電流線群が主たる線形勾配磁場を発生し、壁面を戻る電流線群が負極性成分を発生する。GZ用も桶底型で収束解を得た。実際に底面70mm φ×壁面30mmの巻枠から3軸Gコイルを作成した。GX/GY/GZの勾配磁場効率は各3.8/3.6/1.28［mT/m/A］、直流抵抗値は各0.34/0.35/0.39［Ω］であった。



＜実験および結果＞開発した桶底型Gコイル、縦型超伝導磁石（4.7T/89mm）、MRIコンソール（自社製，S7D，iPlus）、およびrfコイル（7巻，φ35×40mm）を用いて、格子ファントム（φ24×33mm）を3D-SE法、胡瓜（φ30×70mm，40g）を3D-GRE法で撮像した。この結果、中心φ35mm球内では特に均一な勾配磁場が、さらにrfコイル長40mmの外側でもマウス撮像に充分な線形性があることが確認できた。以上よりNMR用縦型磁石による成体マウス腹臥位撮像の可能性を提示した。

O-2-266　MR内視鏡システムにおける腔内RFコイルによる動物胃病変モデルのイメージング

○松岡雄一郎[1,2]、熊本　悦子[3]、森田　圭紀[4]、久津見　弘[2]、東　　健[2]、黒田　　輝[5]
[1]情報通信研究機構脳情報通信融合研究センター、[2]神戸大学大学院医学研究科、
[3]神戸大学　情報基盤センター、[4]神戸大学医学部、[5]東海大学　情報理工学部

【目的】MR下で消化管内視鏡検査・治療を可能とするMR内視鏡システムの構築を進めている。これまで、消化管内部からMRI信号を受信する腔内RFコイル、そのコイルのリモートチューニング・マッチング、内視鏡の位置・姿勢に対応して内視鏡映像とMRI画像を提示するナビゲーション、などを開発し報告した。今回は、動物の胃に病変モデルを作成して、腔内RFコイルによる病変部位の描出を試みた。
【方法】GE製1.5T-MRI装置を使用し、製作した受信専用のサーフェス型腔内RFコイル（2巻、約40mm×50mm）、MR対応内視鏡、および改良したナビゲーションシステムを用いた。動物はブタ（34.0kg）を用いた。通常の内視鏡（MR非対応）を用いて内視鏡的粘膜下層剥離術および内視鏡的粘膜切除術により、胃の粘膜から粘膜下層までを3ヵ所剥離して、潰瘍モデルを作成した。潰瘍モデル部位をMR撮像するために、勾配磁場センサを組み込んだMR対応内視鏡とナビゲーションシステムを用いて潰瘍モデル3ヵ所の座標を計測し撮像範囲を決定し、FSE法でT2強調画像を撮像した。なお、腔内RFコイルの胃腔内への挿入と潰瘍モデル箇所への設置は、MRI室外で通常の内視鏡を用いて行い、MRI装置へ動物を設置後にネットワーク・アナライザにてRFコイル共振特性の計測を行った。
【結果】潰瘍モデル近傍に設置した腔内RFコイルの共振特性は、Q値が約24で、最適な共振周波数（63.8MHz）、インピーダンス（50Ω）に調整が困難であった。しかしながら、空間分解能0.313mm×0.500mm×3.0mmで、ブタ胃の正常部位では約5層の胃壁構造を描出でき、潰瘍モデル部位では粘膜から粘膜下層までが欠如した層構造を描出し得た。
【結論】胃腔内に挿入・設置後のRFコイル共振特性を最適調整できなかったものの、MR内視鏡システムにより動物実験で胃潰瘍部位を描出、識別出来る事を示せた。今後は、動物実験における腔内RFコイル共振特性のリモートチューニング・マッチングの自動化と調整精度の向上、画質改善などを行う。

O-2-267　小児骨年齢計測用MRIのためのRFコイルの開発

○山田　拓馬、巨瀬　勝美、寺田　康彦
筑波大学大学院数理物質科学研究科

【目的】当研究室ではこれまで，8cmや12cmのギャップを有する0.3T永久磁石を用いた，小児骨年齢計測のためのオープン型MRIシステム開発に取り組んできた．これによりMRIの大幅な小型化を実現し，被験者にかかる心理的負荷の軽減を達成した．しかし一方で，永久磁石による静磁場強度の制限は画像のSNR不足を招いた．そこで本研究では，静磁場強度1.1T，室温開口径280mmの横型超伝導磁石を対象に，小児の手に適合したRFプローブを開発し，SNRの高い良好な画像を取得することを目的とした．
【方法】従来のシステムではB1均一性やSNRに優れるソレノイド型を使用できたが，開口方向に静磁場を発生する超伝導磁石では他の形状でこれらを確保する必要がある．この目的にはバードケージ型が多く用いられるが，薄い手の平の撮像に最適であるとは言い難い，本研究では，B1均一領域を手の平の体積に絞ったコイルを製作することで画像SNRの向上を図った。その候補としてオープンバードケージ型，ヘルムホルツ型の各プローブを製作し，コイル感度や均一性を比較した．
【結果】オイルファントムを撮像した結果，バードケージのSNRは69，オープンバードケージは86であった。Fig. 2に従来のシステムと本研究での撮像結果を示す．平均的なSNRではやや本システムが劣るが，QD化により従来システムを上回ることができる．また，超伝導磁石を使用することで静磁場不均一性によるアーチファクトが改善された．

Fig 1 製作したコイル

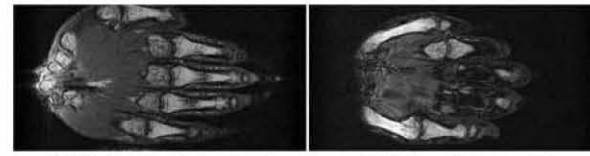
a) 本研究（1.1T，オープンバードケージ）　b) 従来システム（0.3T，ソレノイド）
Fig 2 撮像結果（GRE，TR/TE=40ms/12ms，FOV=20×10×5cm，matrix=512×128×32，1NEX，ZF）

O-2-268　9.4T/54mm開口縦型超伝導磁石を用いたヒト胚子標本向け高分解能MRIの開発

○大竹　陽介[1]、山田　拓馬[1]、巨瀬　勝美[1]、拝師　智之[2]、山田　重人[3]
[1]筑波大学大学院数理物質科学研究科、[2]（株）エム・アール・テクノロジー、
[3]京都大学大学院医学研究科　附属先天異常標本解析センター

【はじめに】京都大学・先天異常標本解析センターには、数万体のヒト胚子標本が所蔵されている[1]。現在まで我々は、この貴重な標本をデジタルデータとして保存するため9.4T MRIを用いて高分解能撮像を行ってきた[2]。しかしながら、受信系のダイナミックレンジが不十分であったため安定した撮像技術は確立できていなかった。本研究では，ヒト胚子標本向け高分解能MR撮像技術の確立を目的に、デジタルトランシーバとバードケージコイルを用いた高分解能MRIを開発し評価した。
【方法】磁石は9.4T/54mm開口縦型超伝導磁石を、MRI受信系はデジタルトランシーバを使用した。RFコイルは外径15mmのNMR用試験管に挿入したヒト胚子標本を高感度かつ高い均一度で撮像するため、直径18mm、長さ32mmの送受信バードケージコイルを設計し使用した。標本の撮像は、画像マトリクス256 × 256 × 512、画素サイズは60μm立方、TR/TE=200ms/10ms、NEX=3の3D SE法（撮像時間11h）で撮像した。
【結果】左図に正中断面、右図に肝臓付近の横断面を示す。解剖学的構造を同定できる明瞭な画像が得られた。バードケージコイルを使用することで、感度むらの少ない画像の取得が可能となった。デジタルトランシーバの導入により従来の半分の時間で同等のSNRの画像が取得可能であることが示された。

[1] The Human Embryo. Edited by Yamada S, et al. InTech, March, 2012 [2] 大竹他，第33回日本磁気共鳴医学大会，105A

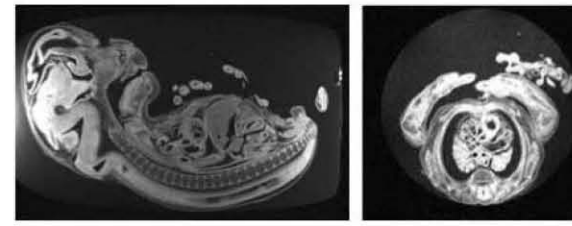

ヒト胚子標本撮像結果

O-2-269　ボア内に混入した微小磁性体による磁場歪み

○黒下　裕次[1,2]、唐　　明輝[2]、山本　　徹[3]
[1]北海道勤労者医療協会勤医協中央病院　放射線2科、[2]北海道大学大学院保健科学院、
[3]北海道大学大学院保健科学研究院

【はじめに】装置メーカーが定期点検を行っているにも関わらずボア内に混入した微小磁性体（ヘアピン）が発見されずに、乳房拡散強調画像にゴースト状アーチファクトが発生し続けた。そこで、われわれは磁場歪みマッピングを行い、微小磁性体による磁場歪みについて調べた。【方法】直径32cmの球形ファントムをスキャナー中心に置き、GRE法にてTR：360ms、TE：10、20ms、FOV：40 × 40cm2、スライス厚：5mm、matrix size：256 × 256、Flip Angle 30°、NEX：1、バンド幅：75.1kHzで撮像を行い、実部画像と虚部画像を取得し、自作ソフトウエアーにより位相情報を抽出し磁場歪みマップを作製した。また、ボディコイル中心左側下部にヘアピンを貼りつけて固定し、同様に磁場歪みマップを作製した。【結果と考察】磁性体がない場合はファントム内の磁場は± 0.5ppmの歪みであったが（図1a）、ボア内壁にヘアピンを固定した場合、ヘアピン側の磁場が低下し、対側の磁場が増加していた（図1b）。この場合の磁場歪み（± 2.5ppm）はファントム全体からの信号を基に判断する装置メーカーの点検では許容されたが、乳房撮像の対象位置である下部の磁場は大きく変化していた。この局所的磁場変化がアーチファクトを発生させる恐れがある。【結論】微小磁性体によりアーチファクトの原因となる局所的磁場変化が発生するが、ファントム全体からの信号を基にした点検では見落とされる場合がある。



図1 球形ファントムの磁場歪みマップ（Axial画像）
（a）ヘアピンなし、（b）ヘアピン（矢印先の白点）あり。

O-2-270　チタン合金とステンレス鋼製キルシュナーにおけるRF発熱リスクの比較

○小橋　泰之[1]、小野　　敦[2,3]、村瀬　研也[3]、高田　　悟[1]、吉崎　紀雄[1]、橋口　雄助[1]、岡田かおり[1]、
加藤　大貴[1]、久保田雄斗[1]

[1]光生病院　診療支援部放射線課、[2]光生病院　診療支援部、
[3]大阪大学大学院医学系研究科　保健学専攻医用物理工学講座

【背景・目的】MRI検査における非磁性金属インプラントのRF発熱には、その形状や配置など様々な要因が関与する。当研究グループは、インプラント径、長さおよびMR装置への入力体重の変化が発熱リスクに及ぼす影響について報告した（JSMRM 2012, 2013）。本研究の目的は、インプラント素材の違いによるRF発熱リスクの検証であり、実際に臨床使用されるチタン合金とステンレス鋼製の同形キルシュナーを用い、発熱試験を実施した。【方法】同形となるよう製作したチタン合金（Ti-6Al-4V）およびステンレス鋼（SUS316L）製の2mm φ 15cmのキルシュナーを人体等価ファントムの表面からX, Y軸ともに2cm、静磁場B_0に対し平行、先端部がB_0の中心となるよう設置し、体重設定を100kg、全身SAR2.0となるFSE系シーケンスを用いて15分間以上のRF照射を行い、先端部から基部までを1.5cm間隔にて蛍光ファイバー式温度計を用いて測定した。【結果】チタン合金製キルシュナーの上昇温度は、先端部17.5℃、中心部1.9℃、基部16.5℃、ステンレス鋼製は先端部17.1℃、中心部1.8℃、基部15.6℃となり、両キルシュナーの温度上昇は同様の傾向を示した。【考察】RFにより発生した渦電流による金属の発熱量には、電気伝導率、透磁率、比熱、比重等のパラメータが関与する。過去に行われたチタン合金製インプラントの発熱試験では、ステンレス鋼製に比較して同等以下の温度上昇であったことが報告されている。しかしながら、本検討では、いずれの材料が使用されたキルシュナーも、先端部と基部は同程度の急激な温度上昇を認めた。Ti-6Al-4Vの電気伝導率は、SUS316Lと比較して低く、RF発熱の抑制パラメータとなる一方、比較して小さな比重は反対にRF発熱を増強する因子になったと考えられる。金属インプラントのRFによる発熱リスクは、素材の各種パラメータと形状を十分に考慮する必要があると思われた。【結論】チタン合金製キルシュナーは、ステンレス鋼製と同等のRF発熱リスクを有する場合があり、金属製インプラント留置患者に対し検査を行う際は、チタン製であっても形状や位置に留意しながら、RF送信平均出力（$B1_{rms}$）を小さく設定する必要があると考えられた。

O-2-271　不均一励起を改善するRFパルスの設計および異なる磁性の金属インプラント体に対する効果の検証

○禹　　泰城[1]、キム　ドンミン[1,2]、染谷　隆夫[1,2]、関野　正樹[1,2]

[1]東京大学大学院工学系研究科　電気系工学専攻、
[2]JST ERATO染谷生体調和エレクトロニクスプロジェクト

【背景】MRIの測定対象が金属を含む場合、RF磁場強度の不均一や減弱が生じることによって、金属付近でのSN比が低下し、画像の定量的評価も困難になる場合がある。測定したい領域の近傍に金属インプラント体などがある場合は特に、金属周囲の信号を均一に得る手法が求められる。【目的】本研究では、Bloch方程式の逆解析にもとづくRFパルスの設計を行い、金属インプラント体の近傍における信号不均一を改善する。反磁性金属の銅と、常磁性金属のアルミニウムを試料として、設計したRFパルスの効果を実験的に評価する。【方法】磁化の運動を表すBloch方程式を離散化すると、行列の方程式に整理することが可能である。RF磁場とスパイラル傾斜磁場を同時に加える系において、パルス照射後に実現したい巨視的磁化の空間パターンを与えて、それを実現するためのRF磁場の波形を逆に解析する。測定対象が含む金属に起因する不均一な信号分布が均一化するように、巨視的磁化の空間パターンを指定し、RFパルスの設計を行った。金属としては、反磁性体である銅と常磁性体であるアルミニウムの2種類の金属を用い、これらを板状に成形してアガロースゲルに埋め込み、サンプルとした。設計したRFパルスを用いて撮像を行い、金属近傍での信号強度を評価した。【結果】銅を含む測定対象に対して、設計したRFパルスを用いて撮像を行った結果、銅の近傍の信号強度が均一化された。また、サンプル内でRF受信用コイルから離れた位置での信号減衰が回復される効果も認められた。次に、アルミニウム板をゲルに挿入し、信号強度回復の評価を行った結果、銅に比べ信号消失が生じた領域が広かったが、信号強度が回復し信号消失の領域が減少した結果が得られた。2種類の金属を比較すると、銅を使用したサンプルにおいて、設計したRFパルスの効果がより高かった。【結論】金属を含む測定対象のMRI撮像時に生じる信号強度の不均一と減弱を改善するRFパルスの設計を行った。設計したRFパルスをMRIに印加した結果、反磁性体である銅と常磁性体であるアルミニウムを含むゲルに対し、金属近傍の信号強度が均一化及び回復されたため、本手法は有効であると考えた。

O-2-272　中部・南海地区におけるMR検査室の防災対策の現況調査 －緊急地震速報導入の現状などについて－

○礒田　治夫[1]、小山　修司[1]、山口さち子[2]、中井　敏晴[3]

[1]名古屋大学　脳とこころの研究センター、[2]労働安全衛生総合研究所　健康障害予防研究グループ、
[3]国立長寿医療研究センター　神経情報画像開発研究室

【背景・目的】平成23年3月11日に発生した東日本大震災で被災したMR装置に関連してなされた東北・関東7県の「MR装置の被災調査アンケート」において、MR装置の約半数が検査中であり、患者の避難に緊急地震速報の有用性が確認された例があった。そこで、「南海トラフ巨大地震」の発生が予測されている中部・南海地区10県（静岡県、愛知県、三重県、和歌山県、徳島県、高知県、岐阜県、福井県、石川県、富山県）に緊急地震速報を含むMR検査室の防災対策などの現状を把握するアンケート調査を実施し、今後の大地震に対する防災対策の一助とすることを目的とした。【方法】東日本大震災の教訓から，津波からの確実な避難という視点で緊急地震速報の重要性を考えたアンケート内容とした。896施設にアンケートを送付し、325通（36.2%）を回収した。選択枝の設問については，各々の設問に対する各県と全県の度数をグラフに纏めた．緊急地震速報の導入の背景となる要因（施設規模・建屋構造・海抜・河口からの距離）についてカイ二乗検定で検討を行った。【結果】施設の基本状況は以前のアンケート結果と概ね似ていた。東日本大震災でMR装置が浸水被害を受けた施設は海抜13m以下、海岸から2.5km以内に位置しており、これに相当する施設の割合は静岡県、愛知県、三重県、和歌山県、徳島県、高知県でそれぞれ5.9%、14.3%、18.5%、50.0%、35.7%、27.3%であった。院内全館の緊急地震速報が導入されていたのは325施設中41施設（12.6%）で、施設規模の大さとの関連が示唆され、インフラ整備のし易さに依存している可能性があった。また、緊急地震速報を活用したMR検査室の地震防災訓練を行っていたのは41施設中8施設（19.5%）であった。【結論】今後、緊急地震速報の普及を図ることがMR検査室を含めた病院全体の震災対策に役立つと考えられるが、院内全館の緊急地震速報のインフラが整うまでは、緊急地震速報を受信できる個人の携帯電話を利用して緊急地震速報の情報を得ることが推奨される。また、これを用いることを前提としたMR検査室の地震防災訓練を定期的に行うことが推奨される。

O-2-273　RF発熱の生体影響 －磁場強度依存性及びインプラントの効果－

○山口　大樹[1]、安倍雄一郎[2]、佐藤　栄修[2]、百町　貴彦[2]、柳橋　　寧[2]、市野　善郎[1]、増田　武志[2]、
伊東　　学[3]、山本　　徹[4]

[1]我汝会えにわ病院　放射線科、[2]我汝会えにわ病院　整形外科、
[3]北海道医療センター　脊椎脊髄病センター、[4]北海道大学保健科学研究院　医用生体理工学分野

【背景・目的】昨今、MRIの高磁場化が進み、3.0T MRIが稼動している施設が増加している。MRIの磁場強度が高まるほど、用いるRFパルスの周波数が増加し、そのためSARも増加するが、生体への影響、特に体内金属（インプラント）装着患者への影響の実態が報告されていない。そこで本研究では、腰椎MRI検査における熱感の磁場強度及びインプラントによる違いを調査した。【対象・方法】11ヶ月間に1.0T及び3.0TMRIで腰椎検査を行ったそれぞれ250例及び398例を対象に、年齢、性別、身長、体重、インプラントの有無、撮像時間とともに、検査終了後に熱感の有無及び有害事象についても調査した。また、両機種ともに高速スピンエコー法による3方向（Sag、Axi、Cor）のT1、T2強調撮像を行った。【結果と考察】熱感を自覚した割合は1.0Tで6.8％であったが、3.0Tでは52.5％に増加した（Fig.1）。これらの熱感の自覚には、年齢、性別、BMI及びインプラントの有無による有意差は見られなかった。しかし、3.0Tにおいて、前腕骨髄内釘を装着した患者の1症例で強い痛みにより検査を中止した有害事象があった。【結論】高磁場装置ほど明らかに検査中の熱感を訴える患者が増加したが、インプラントの有無による統計的違いは認められなかった。しかし、唯一の有害事象はインプラント装着患者で発生したので、RF発熱のインプラントの影響の更なる研究が必要である。

O-3-274　pcASLを用いた髄膜腫の腫瘍血流量の評価：微小血管密度と病理組織診断との相関について

○酒井　直人[1]、小泉慎一郎[2]、竹原　康雄[3]、山下　修平[4]、坂原　晴海[4]、馬場　　聡[5]、難波　宏樹[1]
[1]浜松医科大学医学部　脳神経外科、[2]聖隷三方原総合病院　脳神経外科、
[3]浜松医科大学医学部付属病院　放射線部、[4]浜松医科大学医学部　放射線科、
[5]浜松医科大学医学部附属病院　診断病理部

【背景と目的】3TMRI装置を用いたpseudo-continuous arterial spin labeling（pcASL）は頭蓋内腫瘍血流量を通常のMRI撮影時に造影剤を用いることなく短時間に測定することが可能である。臨床での汎用性の高さから、既にさまざまな脳腫瘍への臨床応用が報告されている。今回我々はpcASLを用いて髄膜腫の腫瘍血流量を測定し、摘出標本の微小血管密度と病理組織診断（WHO分類）との関連について検討したので報告する。【方法】当院で摘出術を施行した連続24例の髄膜腫症例に対して術前に通常のMRIに加えてpcASLを撮影した。3TMRI装置は、GE社製Discovery 750を用いた。ROIを腫瘍の最大径のスライスに設定し造影前のT1WIと造影後のT1WIのSignal intensityの比から造影効果を算出し、pcASLによって腫瘍血流量（ml/min/100g）を測定した。最初の16症例に関してCD31染色を用いて微小血管密度を算出した。WHO分類に従って摘出標本の診断を行なった。造影効果と腫瘍血流量と，微小血管密度との相関を検討した。腫瘍血流量とWHO分類との相関を検討した。【結果】造影効果と微小血管密度には相関はみられなかった。腫瘍血流量と微小血管密度には有意な相関がみられた（$p < 0.05$）。病理組織診断は、16例がmeningothelial、4例がangiomatous、2例がfibrous、1例がtransitional、2例がatypical meningiomaで、それぞれの平均腫瘍血流量は、146.1、459.9、50.3、377.1、126.1ml/min/100gでangiomatous meningiomaは他の腫瘍型よりも有意に腫瘍血流量が高かった（$p < 0.05$）。【結語】pcASLを用いた髄膜腫の腫瘍血流量は微小血管密度を反映し、微小結果密度が豊富なangiomatous meningiomaを術前に他の腫瘍型から鑑別するのに有用である。

O-3-275　小児脳腫瘍におけるArterial Spin-Labeling（ASL）による腫瘍血流量の検討

○菊地　一史[1]、樋渡　昭雄[1]、栂尾　　理[1]、山下　孝二[1]、本田　　浩[1]、吉本　幸司[2]、溝口　昌弘[2]、
鈴木　　論[3]、鈴木由里子[4]
[1]九州大学大学院医学研究院　臨床放射線科学分野、[2]九州大学大学院医学研究院　脳神経外科、
[3]九州大学大学院医学研究院　神経病理学、[4]フィリップスエレクトロニクスジャパン

【目的】小児脳腫瘍においてarterial spin labeling（ASL）法による腫瘍血流量と病理組織及び他の画像所見との関連性を検討すること。
【方法】原発性小児脳腫瘍9例（pilocytic astrocytoma, diffuse astrocytoma, glioblastoma, subependymoma, anaplastic ependymoma, choroid plexus papilloma, rosette-forming glioneuronal tumor, medulloblastoma, adamantinomatous craniopharyngioma）を3T MR装置で撮像した。ASLは2D EPI pseudocontinuous ASL法を用いて、ラベル時間1650ms、post label delay 1525msに設定した。background suppressionは、1710、2860msにて行った。ROI法にて腫瘍内の絶対的最大腫瘍血流量（aTBF）を求め、対側正常皮質で除して相対的最大腫瘍血流量（rTBF）を算出した。腫瘍の平均CT値、石灰化の有無、対側正常灰白質とのT2WI信号比、ADCも計測した。病理学的にはCD31抗体染色にて、1視野内の血管面積の割合（%Vessel）を算出し、MIB-1 index及びWHO Gradeも記録した。統計解析はPearsonの相関係数およびWilcoxonの順位和検定を用いて行い、$P < .05$を有意とした。
【結果】各腫瘍におけるaTBFは18.2-94.4mL/100g/min、rTBFは0.32-3.69、%Vesselは1.9-13.4%で見られた。aTBFおよびrTBFは%Vesselと有意な正相関（$r=0.80$；$p < 0.01$と$r=0.85$；$p < 0.01$）を示した。各TBFはCT値、石灰化の有無、T2、ADC、MIB-1 index、Gradeとの間には有意な相関はなかった。
【結論】ASL法は小児脳腫瘍の血流量評価に有用であると考えられた。

O-3-276　The discrepancy between pseudocontinuous ASL and CE-MRI of primary intra-axial brain tumor

○阿部　考志、Mungunkhuyag Majigsren、Khashbat Delgerdalai、音見　暢一、岩本　誠司、
苛原　早保、宇山　直人、山中　森晶、小濱　祐樹、原田　雅史

徳島大学大学院ヘルスバイオサイエンス研究部

INTRODUCTION: This study was performed to investigate the discrepancy between pseudocontinuous arterial spin labeling (pCASL) MRI and contrast-enhanced (CE) MRI findings of primary intra-axial brain tumor. MATERIALS AND METHODS: Thirty consecutive cases with intra-axial brain tumor (6 metastasis, 5 low grade glioma (LGG), 13 high grade glioma (HGG), 6 primary CNS lymphoma (PCNSL)) underwent pCASL and CE-MRI were enrolled. Imaging findings were divided into 3 groups; 1) match: hyperintensity on pCASL was included in the enhanced area on CE-T1WI, 2) mismatch; pCASL-hotspot was found outside of the enhanced area, 3) controversial: difficult to classified into 1) or 2). RESULTS: Six cases were eliminated because of poor image quality. Fifteen, seven and two cases were classified into match, mismatch, and controversial, respectively. The histology of mismatch cases were 4: LGG, 2: HGG, 1: PCNSL. The controversial cases were HGG and PCNSL cases. All pCASL images of metastasis cases were classified into match group. CONCLUSIONS: "ASL CE-MRI mismatch" indicate glioma or PCNSL. This finding is useful in diagnosis of primary intra-axial brain tumor.

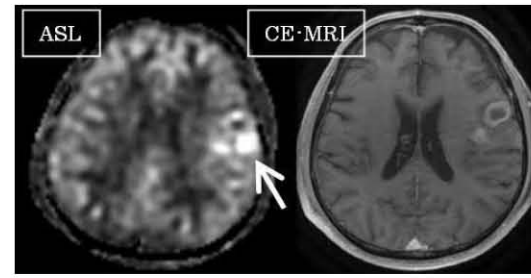

O-3-277　Comparison of 3D ASL and DSC Perfusion MRI in Brain tumor

○ハシバット　デルゲルダライ、阿部　考志、ガンボルド　ムングンバガナ、苛原　早保、
岩本　誠司、宇山　直人、音見　暢一、原田　雅史

Department of Radiology, Institute of Health Biosciences, The University of Toksuhima

Purpose: Most common MRI perfusion methods to evaluate brain tumor are Dynamic susceptibility contrast (DSC) perfusion MRI and Arterial spin labelling. Recently DSC Tmax is introduced as an reliable parameter for evaluate cerebral ischemia. The purpose of the study was to compare 3D ASL with DSC perfusion MRI parameters especially including a new transit parameter, 'Tmax' in brain tumor.

Materials and met hods: Thirty one (N=31) patients with brain tumor are underwent ASL and DSC-MRI. ASL perfusion imaging was performed on 3D pseudo-continuous arterial spin labelling, relative cerebral blood volume (rCBV), relative cerebral blood flow (rCBF) and and several parameters concerning with transit time including Tmax, MTT are obtained by DSC-MRI.

Results: ASL was modestly correlated with rCBV (r=0.487, P=0.006), rCBF (r=0.482, P=0.006) and Tmax (r=-0.411, P=0.022) in the brain tumor. There was also a moderate correlation between Tmax and MTT in brain tumor (r=0.624, P=0.0001). ASL, rCBF and rCBV are significantly higher in IV grade tumor than in III grade tumor (P=0.003, P=0.009 and P=0.003). ASL is significantly higher in GBM than in PCNSL (P=0.016) and in PCNSL & metastasis (P=0.010).

Conclusion: 3D ASL is correlated with Tmax, but not correlated with MTT, which is different from rCBV and rCBF derived from DSC. Perfusion information in 3D ASL would include vascular transit delay contrary to rCBF and rCBV.

O-3-278　悪性グリオーマの腫瘍再発と放射線壊死のDSC法による評価：K2とCBVの比較

○北島　美香[1]、平井　俊範[1]、井料　保彦[1]、東　美菜子[1]、中村　英夫[2]、小味　昌憲[3]、山下　康行[1]
[1]熊本大学医学部　画像診断・治療科、[2]熊本大学医学部　脳神経外科、
[3]熊本大学医学部附属病院　放射線科

【目的】悪性グリオーマの手術・放射線化学治療後に出現した増強効果を有する病変について、腫瘍再発と放射線壊死の鑑別にDSC法から得られるleakage（K2）情報が有用かどうか、rCBVと比較する。
【対象と方法】対象は、悪性グリオーマの治療後に出現した増強効果を有する病変の鑑別のために3T-MRIでdynamic susceptibility contrast image（DSC法）を撮像した9例（腫瘍再発4例、壊死5例）である。組織学的検索（7例）と臨床経過（2例）より診断をえた。DSCはsingle shot GE echo-planar法を用い、Gd造影剤は0.1mmol/kg使用した。撮像前に半量のGdを投与し、その後、半量のGd、引続き30mlの生食を3ml/sを経静脈性に投与し撮像した。市販のソフトウエア（nordicICE）を用い、rCBV map、leakage（K2）mapに加え、rCBV map、K2 mapと造影後T1WIとの融合画像を作成した。融合画像を参考に、増強効果の見られる部位3カ所にROIを置き、K2は測定値、rCBVratioは腫瘍と対側正常実質の比（rCBVratio）を算出し、壊死と再発でその最大値を統計学的に比較した。
【結果】K2は壊死で0.2-2.4（1.35 ± 0.82）、再発で1.9-4.8（3.31 ± 1.60）、rCBVratioは壊死で1.5-4.3（2.56 ± 1.05）、再発で2.8-6.1（4.44 ± 1.41）であった。K2、rCBVratioともに再発が壊死より高い傾向があり、K2では壊死と再発に統計学的有意差を認めた。
【結論】悪性グリオーマの腫瘍再発と放射線壊死ではいずれも増強される領域にK2、rCBVratioの上昇を認め、再発が高い傾向にあるが、K2の方が鑑別に有利な可能性が示唆された。

O-3-279　Diamox負荷ASL MR-perfusionによる脳循環予備能判定：Diamox負荷I-123 IMP-SPECTとの比較

○戸村　則昭[1]、藤島　基宣[1]、國分　美加[2]
[1]脳神経疾患研究所附属総合南東北病院　神経放射線診断科、
[2]脳神経疾患研究所附属総合南東北病院　放射線科

【目的】脳循環予備能（CVR）判定として，脳血管障害例にacetazolamide負荷ASL MR-perfusion（diamox-ASL）を施行し，acetazolamide負荷^{123}IMP-SPECT（diamox-SPECT）と比較検討した。【方法】対象は10例の内頸動脈本幹狭窄・閉塞，もやもや病などである。MRIは，全脳のfSPGRを撮影後に，diamox投与前，投与後5分，15分，15分でASLを施行した。ASLは，pCASLを用い，TR/TE = 5216/9.8，points × arms = 512 × 8，PLD = 2525，とした。同一個人内でASLをfSPGRに位置合わせ，fSPGRをSRI24標準脳に位置合わせ，各個人のSPECTをSRI24標準脳に位置合わせを行った。以上の位置合わせにはNifyReg（http://sourceforge. net/projects/niftyreg/）を使用した。ACA域，MCA域，PCA域作成には，SRI24/LPBA40 atlasを用いた。各領域のCBF増加率（% CBF change）を測定した。Diamox-SPECTは，QSPECT Dual Table ARG法を用いた。Diamox-ASLとDiamox-SPECTでの，ACA，MCA，PCA域ごとの% CBF changeを比較し，相関も検討した。【成績】両者による% CBF changeは，diamox投与5分後では有意な相関が得られた（r = 0.63，p < 0.01）が，10分後，15分後では得られなかった。ただ，今回はPLDを2525msで行ったが，これについては，1515など他の方法との比較も必要と思われた。【結論】diamox投与5分後のDiamox-ASLはDiamox-SPECTと相関しており，CVR判定に使用し得ると思われた。

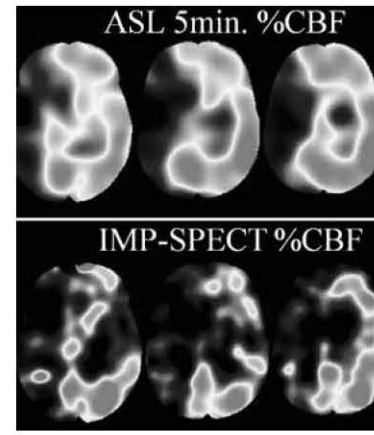

O-3-280　慢性脳虚血性疾患の循環予備能に対するALSの有用性の検討

○尾野　英俊[1]、上山　憲司[2]、大里　俊明[2]、片岡　丈人[2]、渡部　寿一[2]、麓　健太朗[2]、中村　博彦[2]
[1]中村記念病院　放射線科、[2]中村記念病院　脳神経外科

【目的】慢性脳虚血性疾患における循環予備能の評価は主に安静時およびアセタゾラミド負荷による123I-IMP SPECTにより行われている。今回我々はTIを3点設定してASLを施行することにより循環予備能を簡便に評価できるか検討した。【方法】対象は内頸動脈狭窄症例6例、中大脳動脈狭窄／閉塞症例9例。使用機種はSiemens社製3T MRI装置でPASLを施行。TI=1,500/1,990/2,510msの3点より得られたそれぞれのperfusion mapにおいて、中大脳動脈領域および境界域の健側と患側にROIを設定し、患側／健側比を算出し、123I-IMP SPECT（安静時／負荷時）と比較した。また、perfusion mapにおける血管信号の残存の有無に関して評価を行った。【結果】TI=2,510msにおいて血管信号が残存していた症例（10/15例）ではSPECTにおいて血管反応性は低下していた。血管信号の残存が見られない症例（5/15例）では血管反応性は保たれていた。安静時SPECTでCBFが保たれていた症例（12/15例）はTI=2,510msで患側の中大脳動脈領域および境界域の信号は健側とほぼ同等もしくは上昇していた。安静時SPECTでCBFが低下していた症例（3/15例）ではTI=1,500msだけではなく、TI=2,510msにおいても患側の中大脳動脈領域もしくは境界域において信号低下が見られた。【結語】慢性脳虚血性疾患におけるASLでは循環予備能の違いにより異なるperfusion mapを示した。SPECTとの比較において、より長いTIを設定したASLで血管信号が残存する場合には血管反応性は低下しており、患側のperfusion signalが対側に比し低下している場合には安静時CBFが低下していた。今回の検討は症例数が少なく定性的評価ではあるが、より長いTIを設定したASLは慢性脳虚血性疾患における循環予備能の評価に有用であると思われる。

O-3-281　Predicting Mismatch Within an Optimal Arterial Spin-Labeling CBF Threshold

○新甫　武也[1]、大田　　元[2]、宮田　史朗[2]、生嶋　一朗[3]、米永　和真[3]、竹島　秀雄[1]
[1]宮崎大学　臨床神経科学講座脳神経外科、[2]都城市郡医師会病院　脳神経外科、
[3]都城市郡医師会病院　放射線科

Background and Purpose: The aim of this study was to investigate whether pseudo-continuous arterial spin-labeling (ASL) in combination with an appropriate cerebral blood flow (CBF) threshold can reliably detect tissue at-risk for infarction. Methods: The retrospective study included 50 patients with acute stroke in the middle cerebral artery (MCA) territory who underwent perfusion-weighted magnetic resonance imaging (PW-MRI) within 24 hr of symptom onset and again in the subacute phase. After image co-registration the core and mismatch were segmented on ASL maps. Receiver operating characteristic (ROC) curve analysis was performed to calculate the optimal ASL-CBF threshold. Volumes on PW-MRI were recorded based on their ASL-CBF threshold (≧19-, 20-, 21-, 22-, 23-, 24- and 25 sec). Then the correlation between the penumbral salvage area and infarct growth, defined as the size difference between the lesion on baseline PWI- and the baseline diffusion-weighted images, and the final infarct volume were determined. Results: ROC analysis showed that the optimal threshold was 21.2 mL/100 g/min (area under the curve 0.88). The correlation between infarct growth and the penumbra salvage volume was significantly better for PWI lesions defined by ASL ≦21 mL/100 g/min ($r=-0.66$; $p<0.001$). In 9 patients without recanalization on MRI obtained in the subacute phase, the ASL ≦21 mL/100 g/min threshold more closely predicted the final infarct volume ($r=0.82$; $p=0.006$). Conclusion: PWI (ASL ≧21 ml/100 g/min) volumes may provide an approximation of the volume of tissue at-risk for infarction in patients with acute stroke in the MCA territory.

O-3-282　territorial ASLを用いたSTA-MCAバイパス血管支配血流域のマッピング

○小原　　真[1]、岩本　勝一[2]、奥秋　知幸[3]、一ノ関雅明[2]、ヴァンカウテレン　マルク[3]

[1]株式会社フィリップスエレクトロニクスジャパン、[2]函館脳神経外科病院、
[3]フィリップスヘルスケアアジアパシフィック

【目的】territorial ASL（tASL）は、目的とする血管内スピンを選択的にラベリングすることで、その血流支配領域の描出を可能とする技術である。昨年本学会において、multi-phase tASL（Mph-tASL）で得られたデータにt検定処理を施すことで、頭蓋内主要血管の支配血流域のマッピングおよび領域を定量計測する方法を発表した。今回は、STA-MCAバイパス（浅側頭動脈-中大脳動脈吻合）術施行例において、バイパス血管を選択的にラベリングし、支配血流域のマッピングを試みたので報告する。【方法】使用装置はPhilips社製Achieva 3.0Tで、バイパス術施行症例2名に対して、脳主要血管全体のラベリングおよびバイパス血管選択的ラベリングを1セットとしてMph-ASLによるデータ収集を行った。ASLラベリング画像とコントロール画像を20セット収集し、2画像間の信号強度に有意差のあった（t検定でp＜0.05であった）ピクセル数を血流域とした。次に脳全体の血流域とバイパス血管の支配血流域を重ねてマッピングし、ASLの元画像あるいはTOF-MRAから予測されるバイパス血管の血流域と比較した。【結果】MPh-tASL施行2症例に対して、バイパス術後に予測される領域に血流域が認められた。【総括】t検定を用いたバイパス血管支配血流域のマッピングを試みた。Mph-ASLで得られる元画像すべてを確認することなく、簡便にバイパス術後の予後を評価できる可能性が示唆された。今後症例を増やして検討する必要がある。



O-3-283　STA-MCAバイパス術施行症例における選択的ラベリングを用いたterritorial ASLの臨床的有用性

○岩本　勝一[1]、一ノ関雅明[1]、小原　　真[2]

[1]函館脳神経外科病院　放射線科、[2]株式会社フィリップスエレクトロニクスジャパン

【目的】STA-MCAバイパス術の術後評価にはMRAやCTAが利用されるが、バイパス血管の血流状態を直接的に評価することはできない。今回、選択的ラベリングを用いたmulti-phase territorial ASL（tASL）を用いて、非侵襲的に術後バイパス血管の血流評価を試みたので報告する。【対象と方法】Philips社製Achieva 3.0Tを使用した。対象は平成23年1月から平成26年1月まで当院にてSTA-MCAバイパス術を行った26例中、材質不明の脳動脈クリップ術を施行している症例を除いた25例とした。tASLで得られたデータよりバイパス血管の血流状態を視覚的に評価し、術前術後に施行した脳主要血管全体ラベリングASLと比較した。さらに術後定期的にtASL、MRAおよび全体ラベリングASL検査を施行し、比較した。【結果】全例においてtASLデータ上手術後の血流が改善していることが確認された。MRAまたはCTAで吻合血管が良好な場合、全体ラベリングASLおよびtASLでも血流改善が明瞭に描出された。経過観察においては、25例中24例においてtASL上術後と同等もしくは経過に伴い血流改善が確認された。また1例においては、手術後に改善された血流が経過観察で血流低下が確認された。【結語】tASLはSMbにおいて吻合した血管を選択的にラベリングすることで、従来検査では得られない、バイパス血管の血流情報を直接的に評価できる可能性がある。バイパス術の術後評価および経過観察における臨床的有用性が示唆された。



O-3-284　3D-ASL健常データベース作成の試み：ラベル後待ち時間と局所脳血流量

○和田　昭彦[1]、原　　啓[2]、大曽根文雄[2]、萩野りょう子[1]、大久保敏之[1]

[1]帝京大学ちば総合医療センター　放射線科、[2]帝京大学ちば総合医療センター　放射線部

【目的】一昨年の当学会にて我々は、脳核医学で用いられている統計学的画像解析がMR脳潅流画像（3D-ASL）に適応可能であることを報告した。当時、3D-ASL撮像条件の一つであるラベル後待ち時間（post lebeling time：PLD）は1.5秒あるいは2.5秒にしか設定できず、これらの設定で作成した健常者データベース（NDB）では血流の未到達や洗い出しによる相対的低灌流が認められ、臨床適応時への問題点の一つとして認識された。今回バージョンアップでPLD2秒も設定可能となったため、改めてPLD 2秒でのNDBを作成し1.5秒、2.5秒での健常者データと比較・検討した。【対象】健常者10名、男性5名、女性5名、年齢50～75才（平均64.5才）【方法】MR装置：3TMR装置GE社製Discovery MR750 3.0T、使用コイル：Head Neck Spine array coil。ASLシーケンス：pulsed continuous ASL、FOV：24cm、データ収集方法：Spiral scan、Arms：8、Point：512、NEX：3、Effective Resolution：3.64mm、スライス厚4mm、ラベル時間：1450ms、ラベル後待ち時間（PLD）：2秒、TR/TE = 4806ms/10.6、撮像時間：4分39秒。評価方法：脳核医学解析ソフトウェアNEUROSTAT 3D-SSPにて局所脳血流値を算出、VOIClassicテンプレート解析を使用してPLD 2秒での脳血流量測定値（全脳・全大脳皮質・脳領域18箇所）を前回作成した1.5秒と2.5秒での測定値と比較した。【結果】PLD 2秒の設定では、1.5秒の設定での頭部遠位領域の相対的低灌流、PLD 2.5秒での深部灰白質領域の相対的低灌流が緩和された。3D-SSP解析ではPLD 2秒でも頭頂部には僅かな相対的低灌流が残存した。【結語】3D-ASLではPLDを2秒に設定することで基底核域や脳遠位部での血流過小評価をより軽減した健常者データベースが作成できた。

O-3-285　磁気共鳴流体力学に形体画像として用いる磁気共鳴血管撮像データの位置ずれ改善とその効果

○礒田　治夫[1,2]、吉永　昭夫[2,3]、市川　和茂[2,4]、福山　篤司[2]、小杉　隆司[5]

[1]名古屋大学　脳とこころの研究センター、
[2]名古屋大学大学院医学系研究科　医療技術学専攻医用量子科学講座、[3]京都第一日赤病院、
[4]名古屋大学医学部附属病院　放射線部、[5]（株）アールテック

【背景・目的】脳血管の血管壁せん断応力（WSS）を正確に求めるには、血管内速度ベクトルと血管壁の位置を正確に求める必要がある。3D cine PC MRIと3D TOF MRAを用いた磁気共鳴流体力学（MRFD）において、両者に空間的位置ずれが生じるため、WSSを正確に求めるには3D TOF MR angiogramを3D cine PC MR画像にレジストレーションする必要がある。本研究の目的はOsirixソフトウエアの位置調整機能を用いて両者をレジストレーションした時に、流量やWSSが正確に求められるか否かを流体ファントムで検証すると共に、ヒトデータでも同様の処理を行い、その効果を確認することである。【方法】ポンプで模擬血流を定常流で流したシリコン製の内径3mmのY字型ファントムとシリコン製ヒト脳血管ファントムを本研究に用いた。これらを3T MR装置の3D TOF MRAと3D cine PC MRIで撮像し、得られた3D TOF MR angiogramをOsirixを用いて3D cine PC MR画像にレジストレーションした。血流解析ソフトFlovaを用い、3D cine PC MR画像から得られるrephased imageまたは、レジストレーション前後の3D TOF MR angiogramを形体画像とし、内径3mmのY字型ファントムでは時間平均流量・WSS、脳血管ファントムでは各血管の時間平均流量とWSSを解析した。これらの時間平均流量・流速の解析値はコリオリ式デジタル流速計実測値と比較した。また、WSSの解析値は、Y字型ファントムでは理論値と比較し、脳血管ファントムではWSSの偏りを評価した。ヒト脳血管データを用いたMRFDで同様に3D TOF MR angiogramのレジストレーション前後で位置ずれ修正の効果を確認した。【結果】Y字型ファントムの時間平均流量・WSSはレジストレーションによる位置ずれ修正により改善した。脳血管ファントムにおいてもレジストレーションにより時間平均流量が改善するとともに、WSSの空間的分布はレジストレーション後で偏りが改善された。ヒト脳血管データを用いたMRFDでもWSSの空間的分布はレジストレーション後で偏りが改善された。【結論】3D cine PC MR画像にレジストレーションした3D TOF MR angiogramを形体画像に用いたMRFDで、流量やWSSが正確に求められることが確認できた。

O-3-286　脳血管を対象とした磁気共鳴流体力学の精度検証

○礒田　治夫[1,2]、市川　和茂[2,3]、福山　篤司[2]、小森　芳秋[4]、小杉　隆司[5]、大西　有希[6]、竹原　康雄[7]、長縄　慎二[8]

[1]名古屋大学　脳とこころの研究センター、[2]名古屋大学大学院医学系研究科、
[3]名古屋大学医学部附属病院、[4]シーメンス・ジャパン、[5](株)アールテック、[6]東京工業大学、
[7]浜松医科大学医学部附属病院、[8]名古屋大学大学院医学系研究科　総合医学専攻

【目的】脳動脈瘤の発生、成長、破裂に血流動態は重要な働きをしており、この評価は重要である。3D cine PC MRIで得たデータを基にした磁気共鳴流体力学(MRFD)は脳血流動態を評価する方法として有望である。このため、MRFDの精度検証として、内径3.1mm直管ファントムと脳血管ファントムを用いたMRFDの血流動態と血管壁せん断応力(WSS)の精度検証を行った。【方法】内頸動脈(ICA)から中大脳動脈(MCA)の血管径を模擬した内径3.1mm直管ファントムに模擬血液を時間平均流量2.50ml/secの定常流で循環させ、3T MR装置を用い、3D cine PC MRIを施行した。血流解析ソフトFlovaを用いて得られた時間平均流量、WSSの解析値をそれぞれコリオリ流量計で得られた実測値、理論値と比較した。ヒトデータの研究は左ICA、左前大脳動脈(ACA)、左MCA、左内頸動脈後交通動脈分岐部動脈瘤(IC-PC An)からなる脳血管ファントムに模擬血液を定常流で循環させ、3TのMR装置を用い、3D TOF MR angiogramを形体画像とするMRFDを施行した。この時、ICAの時間平均流量は7.59ml/sec、4.63ml/sec、2.84ml/secの定常流となるように設定した。得られたICA、ACA、MCAの時間平均流量の解析値を流量計で得られた実測値と比較した。また、流量計の値を境界条件とし、3D TOF MR angiogramを形状に用いたCFDも行い、ICAとIC-PC Anにおけるx、y、z方向の流速及び3軸合成速度とWSSの解析値をCFDから得られた基準値と比較し、相関を求めた。【結果】直管ファントムの時間平均流量、WSSの相対誤差はそれぞれ4%、6%であった。脳血管ファントムのICA、ACA、MCAの時間平均流量の相対誤差は10%～30%であった。ICAにおける流速及び3軸合成速度の相関係数は0.60～0.94、WSSの相関係数は0.68～0.72であった。一方、IC-PC Anにおける流速及び3軸合成速度の相関係数は0.58～0.94、WSSの相関係数は0.34～0.63であった。【結論】直管並びにヒト脳血管ファントムを用いてMRFDの精度検証を行ったところ、時間平均流量の測定精度は比較的良好であった。また、MRFDのWSSの測定精度はIC-PC Anでは不良であったが、直管ファントムや脳血管ファントムのICAでは良好であった。

O-3-287　3D cine Phase Contrast MRIを用いた脳動脈瘤流体解析でのVelocity Encodingの違いによるInflow zoneの比較

○内田雄一郎[1]、井上　勝博[1]、高瀬　伸一[1]、山畑　経博[1]、磯嶋　志保[1]、飯田真由美[1]、佐野　貴則[2]

[1]三重大学医学部附属病院　中央放射線部、[2]三重大学医学部附属病院　脳神経外科

【背景・目的】未破裂脳動脈瘤に対するコイル塞栓術において動脈瘤のInflow zoneの位置の同定は術者にとって有益な情報となり得る。我々は術前に3D cine Phase Contrast MRIを用いて脳動脈瘤の流体解析を行っている。我々は当初、文献を参考にVelocity Encoding(VENC)を100×100×100cm/sで設定していたが、低頻度ではあるが解析時に母血管において折り返しアーチファクトを経験しVENCの設定を150×150×150cm/sに変更して折り返しアーチファクトは減少した。同一症例においてこれらのVENCの設定条件がInflow zoneの位置の同定及び瘤内への血流速度に違いが生じるか検討を行った。【方法】使用機器はIngenia 3.0T(PHILIPS)、流体解析ソフトはFLOVA(アールテック)。対象は2012年5月～2014年4月の期間に3D cine Phase Contrast MRIを撮像した未破裂脳動脈瘤のうちVENC 100×100×100cm/sと150×150×150cm/sの両方を撮像した8例(MCA 4例、ICA 2例、ACA 1例、BA 1例)。それぞれの撮像日は異なるがMRI所見は著変なし。動脈瘤頸部横断面におけるInflow zoneをそれぞれのVENCについて解析し、inflow zoneの位置を脳神経外科医2名によって視覚的に評価しスコア化した。また、Inflow zoneの血流速度についても比較検討を行った。【結果・考察】視覚的評価は8例すべてにおいてVENCの違いによるInflow zoneの位置に差は認められなかった。また､血流速度についても大きな差は認められなかった。したがって母血管での折り返しアーチファクト出現頻度を考慮するとVENC 150×150×150cm/sのほうが良いと考えられる。【結論】VENC 100×100×100cm/sと150×150×150cm/sでは、Inflow zoneの同定および瘤内への血流速度に差は認められなかった。

O-3-288　Dual phase pseudo Continuous Arterial Spin Labeling（pCASL）による頭蓋内非造影MR Angiographyの検討

○中村　理宣、米山　正己、小原　　真、武村　　濃、奥秋　知幸、宮本　慎也、
Van Cauteren Marc

株式会社フィリップスエレクトロニクスジャパン

【背景・目的】Arterial spin labeling（ASL）の技術を用いた非造影MRAは、高空間分解能と広範囲撮像という特徴により頭蓋内動脈ならびに肺動脈や腎動脈に応用されている。ASL-MRAは標識された血液スピンが主幹動脈から末梢動脈に存在する時間帯でデータ収集し動脈を高信号に描出する撮像法である。しかし、動脈信号はラベリング後の遅延時間に依存し血流速の差により主観動脈と末梢動脈に信号強度差が生じる。そのため一定の遅延時間では側副血行路など到達遅延を示す動脈を評価することは困難である。今回の目的は2時相データ収集を可能としたDual phase pCASLを用い流速による信号強度差のない非造影MRAの取得である。

【方法】本手法は、pCASLによるラベリング後Look-Lockerサンプリングを併用した4D-T1TFEシーケンスを用いデータ収集を行った。使用機器は3.0TMR装置（Achieva 3.0T、Philips）、32ch SENSE head coilとし、IRBの承認を得たボランティアを対象とした。検討内容は撮像シーケンスの最適化および動脈血管描出脳はTOF、MRDSAと比較を行い評価結果に対しkappa統計量を求めた。

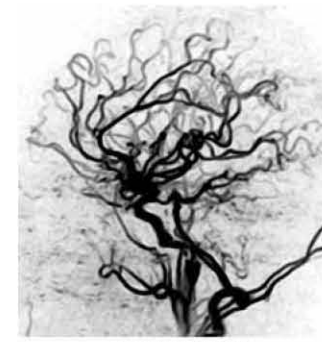
Dual phase pCASL MRA

【結果・結語】Dual phase pCASLによるMRAはTOFと比較し末梢動脈の描出脳が向上した。またMRDSAと比較し同等の動脈血管描出能を示した。Dual phase pCASLによる非造影MRAは血流速の差により主観動脈と末梢動脈に信号強度差を改善し脳血管障害などの臨床評価に有効な情報を提供することが示唆された。

O-3-289　PNIPAAm系ゲル材をファントム材として利用したQSI評価用PHANTOMへの適用研究

○八木　一夫[1,2]、上田　優史[1,3]、七尾　　円[1,4]、小野寺聡之[1,5]、栗本　直幸[2]、池田　篤哉[2]

[1]首都大学東京大学院人間健康科学研究科　放射線学域、[2]三重大学大学院工学研究科、
[3]都立駒込病院　放射線科、[4]東京大学病院　放射線部、[5]公益財団法人豊島病院　放射線科

【目的】QSIは，制限拡散の領域である生体内の細胞構造を評価できる特徴をもつ撮像シーケンスである．その撮像シーケンスから得られた微細構造を観察し評価できるファントムには、含水を伴った数十μm単位の微細な孔を組織として連続して有することが必須である．本研究はq-space imaging（QSI）における画像評価についてファントムを利用した評価が必要と考え高分子を用いて材料設計し、高分子重合反応によりファントムを化学合成し作成した。また本学会のq-space委員会の要請をうけて作成した．【方法】高分子モノマーであるNIPAAmを重合あるいは複合重合させPNIPAAmゲルおよびPNIPAAm-PHEMA系ゲルを製作した．ファントムの水分含有率は生体組織に近似させるため作製時の蒸留水重量比を60～80［wt%］として作製した．【使用機器】NMR緩和計測装置：0.47T NMR装置（minispec NMS120，BRUKER社製），T1値計測：IR法，T2値計測：CPMG法．MRI装置（Achieva 3.0T Quasar Dual；PHILIPS Electronics Japan），IDL 6.4（ITTvis），ImageJ（Broken Symmetry Software）【結果】蒸留水重量比を増やすことでNMR緩和値（T1，T2値）が延長する傾向を示し，ADCが大きくなった．電子線マイクロアナライザ（EPMA）装置での観察では，蒸留水重量比が大きいほど，内部微細構造の孔サイズが大きなり、孔の壁厚が減少する傾向を示した．QSI解析の指標の1つである平均変位（MD value）は蒸留水重量比が大きくなるにつれ増大した．MD valueとEPMA装置での画像観察による計測数値には正の相関が認められた．PNIPAAmゲル系ファントム材料では仕込み時の含水量と合成時の温度、時間がNMR緩和効果および孔径、壁厚等の形状や粘性、強度等の材料特性に影響を与えることが示唆された．【まとめ】1. PNIPAAmゲルファントムはQSI系あるいはDTI系撮像シーケンスから得られる画像の描出能（微細構造、サイズ）の再現性や精度について評価可能である．2. 材料特性は高分子材料設計による重合反応作製により，従来までの物理ゲル系より強度安定性に優れている。3. ゲルの構造はQSI撮像ファントムに必須な微細孔構造を持ち，またその孔の大きさをある程度任意に設計できる．

O-3-290　拡散強調画像の撮像タイミングと測定誤差の検討

○土井　　司、垂脇　博之、荻原　良太

大阪大学医学部附属病院　医療技術部

目的：一連のプロトコルの中で、拡散強調像を最初で撮像するのと最後に撮像するのでADCに差異があるのか、また測定点のROIを任意に設定するか（小さなROI）、もしくはthresholdを設定する（大きなROI）の方法の適性について検討した。方法：同一ボランティアにて頭部の拡散強調像（b=800s/mm^2, 約2分）を連続に10回、10日間の撮像を行なった。データをimage-Jに取込み、異なる4断面の白質と灰白質について、任意に設定したROI（約30mm^{2}とthresholdで集収領域を定めたROIの信号強度からADCmm^2/sを計測し、10回連続撮影の変化を比較した。本実験のボランティア撮像について大阪大学医学部附属病院臨床研究倫理審査委員会の承認（11016）を得た。結果：連続撮像1回目から10回目までの信号強度（減衰率換算で均等化）の差は最大0.04％であった。各断面を総合した任意に設定したADCの平均は8.53 × 10^{-3}mm^2/s，標準偏差は1.5 × 10^{-5}mm^2/sで、thresholdにて設定したADCの平均は8.89 × 10^{-3}mm^2/s，標準偏差は7.59 × 10^{-6}mm^2/sであった。各断面のADCの差は、任意に設定した場合の標準偏差は2.02 × 10^{-4}mm^2/sで、thresholdにて設定した場合の標準偏差は9.01 × 10^{-5}mm^2/sであった［グラフ：連続撮像画像をthresholdにてROIを設定した各断面のADCの変化］。また断面によって異なったADCEとして測定される場合があった。

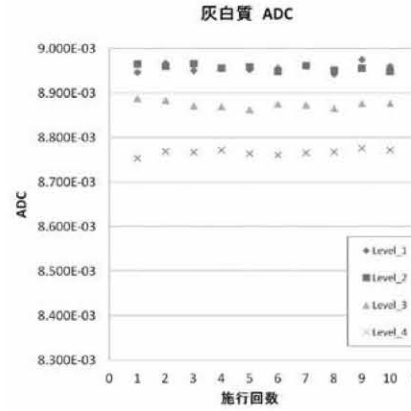

O-3-291　シミュレーションを用いた拡散強調画像における信号減衰でのbiexponentialモデルの検討

○西懸　大介[1]、熊澤　誠志[2]、藪内　英剛[2]、豊福不可依[2]

[1]九州大学大学院医学系学府　保健学専攻、[2]九州大学大学院医学研究院　保健学部門

【目的】拡散強調画像（DWI）における信号変化から組織構造を推定するために，biexponentialモデルが用いられている．しかしながら，biexponentialモデルのパラメータと生体の組織構造に関する情報が一致しないとの報告がある．そこで，本研究ではシミュレーションにより，組織モデルから得たDWI信号とbiexponentialモデルから作成した信号曲線を比較検討した．

【方法】本研究では複数の組織モデルを含むボクセル内でモンテカルロ法による水分子の拡散シミュレーションを行った．本シミュレータから得られるDWI信号は，自由拡散でのシミュレーションでは理論値との誤差は1％未満である．対象としたボクセルはみかけの拡散係数（ADC）がそれぞれ0.114 × 10^{-3}[mm^2/s]，1.04 × 10^{-3}[mm^2/s]となる2つの組織モデルを含む．ADCが0.114 × 10^{-3}[mm^2/s]となる組織モデルがボクセルを占める割合である体積比fを4種類，f：1-f=0.2：0.8，0.3：0.7，0.4：0.6，0.5：0.5，と変化させ，それぞれの体積比でのDWI信号をb値が0から2000まで200間隔でシミュレートした．2つの組織モデルのADC，体積比fをbiexponentialモデルに代入し，信号曲線を作成した．

【結果】図に示すように，全ての体積比においてシミュレートしたDWI信号とbiexponentialモデルでの信号曲線は一致しなかった．

【結論】本実験結果から，biexponentialモデルから推定されるパラメータは組織構造のパラメータと一致しないことが示唆された．

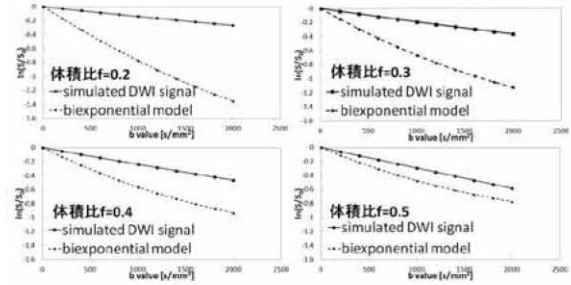

O-3-292　拡散MRIにおけるMPG方向およびb値の自由配置サンプルデータからのq空間およびPDF再構成

○増谷　佳孝[1]、堀　　正明[2]、青木　茂樹[2]

[1]広島市立大学大学院情報科学研究科　知能工学専攻、[2]順天堂大学医学部附属順天堂医院　放射線科

【目的】拡散MRIにおいてq空間を再構成するために、数種のMPG方向に対してそれぞれ数種のb値を用いて拡散強調像群が取得されることが多い。この場合、q空間では原点(q=0)を中心として放射状に信号減衰比のサンプルデータが配列することになり、原点付近とそれ以外のサンプル点密度が大きく異なる。その結果、方位解像度に関して一様でないPDFが再構成される可能性がある。一方、撮影時にサンプル点密度が均等になるよう自由にMPG方向およびb値を設定した場合、この問題は解決される。本研究では、q空間で自由に配置されたサンプルデータよりq空間およびPDFを再構成する各種の方法を検討することを目的とする。【方法】q空間において自由に配置された離散的なサンプルデータからq空間における任意の位置での信号減衰比を取得するための方法として動径基底関数による補間を用いる。基底関数としてGaussian、bi-harmonic、tri-harmonicなどを用いてq空間のボリュームデータを再構成し、フーリエ変換によりPDFを得る。実験では交叉線維を模擬した合成データを作成し、各種基底関数および異なるq空間のサイズで再構成されたPDFの比較を行った。また、臨床機で撮影した正常ボランティアの実データでも同様の比較を行った。【結果】再構成されたPDFは用いた各基底関数で特徴的な傾向を示したものの、合成データ、実データともに大きな差はなかった。また、q空間のボリュームデータのサイズが大きいほど再構成したPDFが高精度であったが計算コストは上昇した。基底関数の中ではGaussianの計算コストが最も高かった。【まとめ】拡散MRI撮影において、MPG方向およびb値を自由に配置した撮影データからq空間およびPDF再構成を再構成する各種手法を比較した。今後、同手法をODF計算まで発展させ、線維追跡や微細構造パラメタ推定へ応用する予定である。

O-3-293　Intravoxel incoherent motionの尖度を測定する方法

○梅沢　栄三[1,2]、石原　大地[2]、世古　翔太[3]

[1]藤田保健衛生大学医療科学部　放射線学科、

[2]藤田保健衛生大学大学院保健学研究科　医用放射線科学領域、[3]さくら総合病院　放射線科

【背景】現在測定されている拡散尖度は，純粋な拡散尖度ではなく，灌流の影響を大きく受けており，この影響を完全に取り除くことは一般には困難である．今回，拡散と灌流を合わせたIntravoxel incoherent motion (IVIM) の尖度を求める方法を提案し，この方法の臨床的有用性を調べる．

【方法】

[測定法] 尖度を測定する数種類の方法がある．各方法とも何らかの近似を行うため，それに起因する系統誤差が尖度には含まれる．この系統誤差は較正で除去できることが予想される．一方，尖度には統計誤差も含まれる．統計誤差は較正では除去できないので，校正を適用する測定方法には統計誤差が小さい方法が望ましい．そこで，キュムラント母関数法 (Diffusion kurtosis imaging：DKI) よりも系統誤差は大きいが統計誤差の小さい特性関数法を採用し，較正を行う方法を考案する．

[数値実験] 前立腺癌を対象にする．bi-exp.型拡散にmono-exp.型灌流が混入している信号模型を使う．模型パラメーターには他の研究者による既報の値を使用する．前立腺の良性および癌性組織のIVIM尖度を測定するシミュレーションを行う．

【結果】SNRが小さく，良性と癌性の前立腺組織間でDKIが与える拡散尖度には有意差がない場合にも，今回提案する方法が与えるIVIM尖度には有意差があることが示唆された (figure参照)．

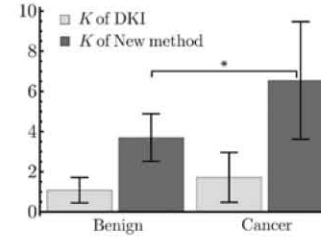

Figure: Simulated medians of kurtosis K for benign and cancerus tissues obtained by DKI and the new method. Error bars indicate interquartile range. Significant differences ($P < 0.05$) are indicated by asterisks. SNR = 5, NAS = 1, (number of voxcels in ROI) = 5, $b = 0, 50, 100, 200, 300, 400$ s/mm^2, and (number of patients) = 14 were assumed.

O-3-294　灌流ファントムにおけるIntravoxel Incoherent Motion（IVIM）のperfusion fraction，D，D＊算出傾向の検討

○秋田　隆司[1]、田村　隆行[1]、横町　和志[1]、穐山　雄次[1]、本田有紀子[2]、粟井　和夫[3]

[1]広島大学病院　診療支援部、[2]広島大学病院　放射線診断科、[3]広島大学大学院

【目的】IVIMは，ボクセル内の水分子の拡散と毛細血管内の灌流を反映した手法である．IVIMでは，灌流がRegion of interest（ROI）内全体に占める割合を示すf_p（perfusion fraction）と，灌流による拡散係数D*（pseudo diffusion coefficient），見かけの拡散係数D（apparent diffusion coefficient）を算出可能であるが，これまでf_p，D*，Dの正確性を検証した報告はない．本研究では，自作ファントムを用いてIVIMのf_p，D*およびDの算出傾向を調べた．【方法】測定装置は，Philips Ingenia 3.0Tを使用した．ファントムは，自由拡散を模擬したPVAゲル槽に，灌流を模擬した蒸留水を流すチューブを配置し，スピンエコー型EPI法による拡散強調画像で撮像をおこなった．ROIは，撮影画像内の自由拡散部分および灌流部分を含むように設定し，ROIサイズを変更することにより，それぞれの割合を変化させた．灌流部分は，流速を0～0.7ml/secに変化させ撮像を行った．撮像条件は，TR = 4000msec，TE = 70msec，reduction factor = 2.0，field of view（FOV）= 240mm × 240mm，matrix = 176 × 174，b factor = 0/10/25/50/75/100/150/200/400/800/1000s/mm^2，scan time = 3：48とした．解析は，MATLABで作成した自作ソフトを用い，測定値を最小二乗法により，以下のbi-exponential式（1）でフィッティングを行いf_p，D，D*を算出した．$S_b/S_0 = f_p\exp(-bD^*-bD) + (1-f_p)\exp(-bD)$…（1）（$S_0$，$S_b$：b－0および任意b値の信号値）【成績】PVAゲルはmono-exponential減衰を示しADC = 1.9×10^{-3}mm^2/sであった．また，灌流部のみではbi-exponential減衰を示し，流速を高くするにつれてD*は大きくなり比例関係を示した．両者を組み合わせた場合，D*は灌流部の流速の増加に比例し増加した．ROIに対し灌流部の割合が少なくなると流速が同じであってもD*はやや少なく算出される傾向にあった．f_pは，流速による変化はなく一定だった．また灌流部の割合が増加するとf_pも増加傾向を示した．Dは灌流部の流速，割合に関係なく，ほぼ正確に算出された．【結論】灌流ファントムにおけるf_pおよびD*の傾向が掴めた．

O-3-295　MRIによる心臓周囲脂肪の定量化

○佐野雄一郎[1,2]、妹尾　淳史[2]、寺島　正浩[1]、小山　　望[1]、佐々木　毅[3]、稲本　英樹[1]、宇佐知里郁[1]、吉田　諭史[1]、黄田理恵子[1]

[1]心臓画像クリニック飯田橋、[2]首都大学東京人間健康科学研究科　放射線科学域、
[3]東京医科歯科大学　循環器内科・不整脈センター

【目的】心臓周囲脂肪（pericardial fat）、とくに心外膜下脂肪（epicardial fat：ECF）は動脈硬化に起因する炎症性サイトカインという物質を多く分泌することが知られている。ECFをCTで定量測定した報告があるが、MRIと比較検討した報告はない。今回MRIとCTの両者でECFの撮像および測定し比較・検討したので報告する。

【方法】MRI装置はTOSHIBA社製1.5T Vantage Titan、CT装置はTOSHIBA社製Aquilion ONE、ECFの定量解析・画像作成はZiosoft社製ZioStation2を用いた。本検討は本学倫理委員会の承認を受け、対象者は検討内容の趣旨を説明し同意を得られた被験者20名で、冠動脈CTを撮像後MRIにてECFを追加撮影した。

【結果と考察】MRIとCTで定量したECFの体積は相関係数0.96（P＜0.05）とかなり強い正の相関であった。またMRIに比してCTによるECFの体積は1割程度少なくなる傾向であった。CTではほぼ全症例で1beatでの撮影が可能だったためアーチファクトも少なくECFと心膜外脂肪（paracardial fat：PCF）の境界が明瞭であった。これに対しMRIはの心拍変動や呼吸同期不良等の影響によりECFとPCFの境界が不明瞭な部分が存在し、オーバーサンプリングが原因で測定値が高くなったと思われる。

MRIで撮影したECFはCTと同様に簡便に分離抽出し定量測定することが可能であった。今後、ECFと冠動脈疾患の関与が解明されれば、冠動脈疾患予防の指標になる可能性があり、さらにMRIは被ばくが無いことから短期間での経時的変化を評価可能である。今後予防医学的にMRIによるECF定量化の需要が高まると考えられる。

O-3-296　当院における心臓MRIの初期成績

○山田　雅昭[1]、金田　耕治[1]、田村　博文[1]、東海林　綾[1]、中川　正康[2]

[1]市立秋田総合病院　放射線科、[2]市立秋田総合病院　循環器内科

【背景】近年Balanced TFE法やSENSE法による撮像時間の改善と新たな同期法の導入等により、心臓MRIは目覚ましい発展を遂げている。当院では本年3月に機器更新を行い、ようやく心臓MRIが施行可能な機器が導入された。【目的】心臓MRI検査における左室機能解析の再現性と冠動脈MRAの画質について、当院の初期成績を検討した。【方法】健常ボランティア18名を対象とし、非造影心臓MRI検査にてCINE法とWhole Heart Coronary MRA（WHCA）法による撮像を行った。左室機能解析における再現性の評価は、心臓MRI検査に従事する放射線技師2名により完全盲検下にて解析を行い、検者間の差異の有無を比較検討した。また冠動脈MRAについては、左前下行枝（LAD）と左回旋枝（LCX）及び右冠動脈（RCA）の3枝それぞれのCurved Planar Reconstruction（CPR）像を作成し、心臓MRIに従事する医師1名と放射線技師2名の協議による視覚的な画像評価を行い、良好：3点、評価可能：2点、評価困難：1点、評価不能：0点の4段階にスコア化して評価を行い比較検討した。【結果】左室の描出は全例で良好であった。左室容積や左室駆出率、左室心筋重量等の計測および算出は容易であり、各指標の相関はいずれもr=0.99（$p < 0.001$）と良好な有意な正の相関を示し、検者間の差異は無視しうるものであった。冠動脈MRAの画像スコアでは、LCX（1.61 ± 0.61）はLAD（2.33 ± 0.59）、RCA（2.28 ± 0.46）と比較して有意に低値であった。RCAでは全例が判定可能以上で3枝の中で最も良好な画像が得られた。LADでは1名がごく少量の心嚢液の影響で末梢が観察できず判定困難であった。LCXは最も画像が不良であり、6名が判定困難・不能であった。【結論】左室機能解析については高い再現性が確認されたが、今後他のモダリティとの比較や臨床的意義について検討を要すると考えられた。また冠動脈MRAについては左回旋枝の画質に問題があり、撮像方法や画像作成法にさらなる検討を要すると考えられた。

O-3-297　条件付きMRI対応植え込み型デバイス患者に対する心臓MRI検査の初期経験

○苅安　俊哉[1]、横山　健一[1]、今井　昌康[1]、石村理英子[1]、似鳥　俊明[1]、宮崎　　功[2]、吉岡　達也[2]、濱田　健司[2]

[1]杏林大学医学部　放射線医学教室、[2]杏林大学医学部付属病院　放射線部

【目的】ペースメーカをはじめとした条件付きMRI対応植え込み型デバイスが本邦でも急速に普及し、植え込みが行われた患者に対する多くのMRI検査が行われるようになっている。この中で頻度は低いものの、不整脈の原因検索を目的として心臓MRIを行う場合があるが、検査時間が長いことやリードのアーチファクトにより診断の妨げとなることがあるなど、他の検査部位と比較し幾つかの困難な状況が想定される。今回、当施設で行われた心臓MRIについて、その安全性や画質などの評価を行った。

【対象・方法】対象は2013年7月から2014年5月までに施行された計10例（男性8例、女性2例、平均年齢69.8歳）。房室ブロックおよび洞不全症候群によりペースメーカが植え込まれており、原因疾患としてサルコイドーシスをはじめとする心筋障害の評価を目的に心臓MRIが行われた。ペースメーカはメドトロニック社製（8例）とセントジュード社製（2例）で、全例dual chamber型であった。ジェネレータの位置は右胸1例、左胸9例。また検査時は全例専門の循環器科医と臨床工学技士が立ち会い、不測の事態に備えた。検査中のモード設定はDOO（80-90ppm）、AOO（80ppm）、あるいはVOO（60-100ppm）とした。撮像法はSSFP法シネ撮像、脂肪抑制Black BloodT2強調法、および遅延造影であった。

【結果】全例で安全に検査が行われ、事故や合併症はなかった。撮像時間は、通常の心臓MRI検査と比し延長することはなかった。画質評価では、リードのアーチファクトが中隔の一部におよぶ例が多かったが、評価困難な範囲はリードの周囲に限局していた。一方、ジェネレータのアーチファクトは体表を中心に認められ、心臓に直接影響をおよぼす例はなかった。撮像法によるアーチファクトの相違はほとんど認められなかった。

【結論】条件付きMRI対応植え込み型デバイス患者の心臓MRI検査は、その適応や検査時間に配慮しつつ十分な管理下で行うことにより安全に施行でき、また診断可能な画質を得ることが可能である。

O-3-298　条件付きMR対応ペースメーカリードの心臓検査におけるアーチファクトについて

○桜井　章二、柳澤　秀樹、小笠原准哉、小野寺　敦

船橋市立医療センター　医療技術部放射線技術科

【はじめに】従来、ペースメーカ植込み術を施行している患者はMR検査絶対禁忌とされていたが、2012年10月条件付きMR対応ペースメーカ、ペースメーカリードが発売された。2014年5月現在、4社から販売され、4社のうち3社のものがMR検査が条件付きで全身対応となっており、これらが植え込まれた患者の検査が行われている。当院においても、これらのうち1社のペースメーカ植込み術を施行された患者のMR検査を4名5例（頭部1例、頸椎1例、腰椎2例、心臓1例）経験した。

【目的】今回、条件付きMR対応ペースメーカリード（3社4製品）の心臓検査におけるアーチファクトについて検討を行ったので報告する。

【使用機器】SHIGNA HDxt ver.15 1.5T GE、ECG SIMULATOR GE、条件付きMR対応ペースメーカリード3社4製品、自作ファントム、画像解析ソフト ImageJ

【方法】1. GRE法を用いペースメーカリードが長軸方向となるような自作ファントムの画像（sagittal像）を撮像し、アーチファクトを比較した。2. 1の画像よりペースメーカリード先端部およびリード中央部の自作ファントムの画像（Axial像）をECG SIMULATORを用い当院の臨床で心臓検査に用いるシーケンス（心電同期）で撮像を行い、アーチファクトを比較した。

【結果および考察】GRE法を用いたsagittal画像では、ペースメーカリードのアーチファクトは各社とも先端部の方が中央部よりも大きくなった。これは先端部がコイル状の形状をしていること、また先端部分はリード中央部と材質が異なることが理由と考えらてる。また、実際に検査で用いているシーケンスにおけるペースメーカリードのアーチファクトは、ペースメーカリード近傍にはアーチファクトは生じるが、数ピクセルと小さく左室を対象とする心臓検査に影響はないと考えられる。

【まとめ】今回の検討で3社4製品のペースメーカリードのアーチファクトは局所的に出ることから、検査目的部位がペースメーカリード近傍でなければ、ペースメーカリードが撮像断面に含まれても検査は可能である。現在、ペースメーカはMR対応のものと非対応のものがあるため、検査の際には十分注意が必要である。

O-3-299　食道癌のq-Space Imagingによる評価：手術材料におけるQSIパラメーターと組織学的所見の比較

○山田　一郎[1]、疋島　啓吾[2,3]、宮坂　尚幸[4]、東海林　裕[5]、伊藤　栄作[6]、河野　辰幸[5]、小林　大輔[6]、江石　義信[6]、岡野　栄之[2]

[1]東京医科歯科大学医学部　放射線科、[2]慶應義塾大学医学部　生理学教室、[3]実験動物中央研究所、
[4]東京医科歯科大学医学部　産婦人科、[5]東京医科歯科大学医学部　食道・胃外科、
[6]東京医科歯科大学医学部　病理部

【目的】食道癌のq-Space Imaging（QSI）を施行し、腫瘍の壁深達度、組織学的分化度及びリンパ節転移の評価におけるQSIの有用性を検討すること。【方法】食道癌20症例（男性18例、女性2例；46～83歳、平均年齢66歳）の手術材料における20腫瘍をホルマリン固定後に、7.0-TのMRI装置（Bruker）と4チャンネルのフェーズドアレイ型表面コイルによって撮像した。QSIはTR 3000msec、TE 29msec、field of view 50-60x25-30mm、マトリックス256x128、スライス厚2mm、0～7163sec/mm2の10個のb値及びy軸方向のmotion-probing gradientにて撮像を行い、displacement distribution profilesから3種類のQSIパラメーター（mean displacement、probability for zero displacement及びkurtosis）を算出した。MRI所見と組織学的所見との比較検討を行った。【結果】QSIではmean displacementマップ、probability for zero displacementマップ及びkurtosisマップによって食道壁の各々の層構造を明瞭に描出することができた。食道癌は正常食道壁に比べて低いmean displacement値（6.01 ± 0.50μm）、高いprobability for zero displacement値（49.8 ± 3.8（arbitrary unit［a.u.］））及び高いkurtosis値（52.3 ± 5.7（a.u.））を示し、これによって全20腫瘍（100%）における壁深達度を明瞭に同定することができた。これらのQSIパラメーターは腫瘍の組織学的分化度及び組織型との間に統計学的に有意な相関（P＜0.01及びP＜0.05）を示し、また核細胞質比（N/C比）及び腫瘍細胞密度（cellularity）との間にも統計学的に有意な相関（P＜0.01及びP＜0.01）を示した。更に、QSIパラメーターは食道癌における転移リンパ節と非転移リンパ節との鑑別（P＜0.01）にも有用であった。【結論】QSIは食道壁の層構造を明瞭に描出することが可能であり、食道癌の壁深達度、組織学的分化度及びリンパ節転移の評価においてきわめて高い診断能力を示すことが明らかになった。

O-3-300　食道癌化学放射線療法後サルベージ術後の病理組織とCT、MRI所見の比較

○小野寺祐也[1]、薮崎　哲史[2]、坂本　圭太[2]、武内　利直[3]、高橋　宏明[4]、細川　正夫[5]

[1]社会医療法人恵佑会札幌病院　放射線診断科、[2]北海道大学大学院医学研究科　放射線医学分野、
[3]社会医療法人恵佑会札幌病院　病理診断科、[4]社会医療法人恵佑会第2病院　消化器内科、
[5]社会医療法人恵佑会札幌病院　消化器外科

【目的】食道癌術前の前治療として、化学放射線療法を行った場合の画像での効果判定の可能性に関してCT、MRI所見を術後病理と比較検討すること。【対象、方法】2011年1月から2013年6月まで食道癌術前に化学放射線療法と行い、かつ、化学放射線療法前後でCT、MRIを撮像した29例を対象とした。画像の検討は3名の放射線診断科専門医のコンセンサスリーディングで行った。CTは造影CTの水平断像、MRIはT2強調像，拡散強調像の水平断像を用いた。化学放射線療法後の腫瘍遺残度を食道癌取り扱い規約第10版に従い、画像上のT分類で行った。病理所見は術後の深達度および食道癌取り扱い規約第10版に記載の化学放射線療法のgrade分類を用いた。画像結果を病理所見の2×2表の作成を行い、統計解析を行った。有意水準は5%未満とした。【結果】画像と術後病理のT分類はCT、MRIともに一致度に統計的な有意な結果は得られなかった。化学放射線療法後のgrade分類との比較でもCT、MRI所見は統計的に有意な結果を得られなかった。ただ、化学療法後の効果判定でT3以浅とT4で分けた場合、CTは4例T4の偽陽性を生じたのに対して、MRIでは偽陽性は一例もなかった。CT、MRIともに偽陰性例が1例ずつ生じた。【結論】化学放射線療法後のCT、MRI所見は術後病理との対応が難しく、現時点では病理組織的な遺残および化学放射線療法後grade分類の予測は困難である。ただし、化学放射線療法後に腫瘤の遺残がある場合、CTは深達度を過剰に診断する可能性があり、適宜MRIを追加して化学放射線療法後の深達度診断は行うべきである。

O-3-301　大腸癌摘出標本のMRI画像と病理学的進達度の対比

○井上　明星[1]、大田　信一[1]、新田　哲久[1]、高橋　雅士[1]、村田喜代史[1]、吉村　雅寛[1]、北村　直美[2]、
太田　裕之[2]、園田　寛道[2]、清水　智治[2]、谷　　徹[2]

[1]滋賀医科大学　放射線科、[2]滋賀医科大学　外科

【目的】大腸癌の手術摘出標本のMRI所見と病理所見を対比し、深達度評価に有用なMRI所見を検討すること。

【方法】大腸癌のため手術が行われた22症例、24病変（男性7例、女性15例、平均年齢69.7歳）に対して前向き検討を行った。病変の部位は上行結腸3例、横行結腸4例、下行結腸1例、S状結腸8例、直腸6例である。GE社HDx SIGNA 1.5T、5GP Surface coilを用い、摘出直後と、ホルマリン固定後12-24時間後にT1WI、T2WI（2方向）、DWIの撮像を行った。腫瘍と層構造の関係、腫瘍と壁外脂肪層との境界（平坦・凹型・凸型）、壁外脂肪層のspiculationの有無に関して評価を行い、病理学的深達度と対比した。

【結果】大腸壁はT2WIで3層構造を示し、第1層は粘膜、第2層は粘膜下層、第3層は固有筋層に対応すると考えられた。腫瘍の最深部の位置は、第2層が4例（T1：3例、T2：1例）、第3層が1例（T2：1例）、壁外脂肪層が19例（T3：17例、T4：2例）であった。壁外脂肪層との境界は、平坦が4例（T1：3例、T2：1例）、凹型が9例（T2：1例T3：8例）、凸型が11例（T3：8例、T4：3例）であった。SpiculationはT3以深の全症例でみられたが、T1およびT2の症例ではみられなかった。

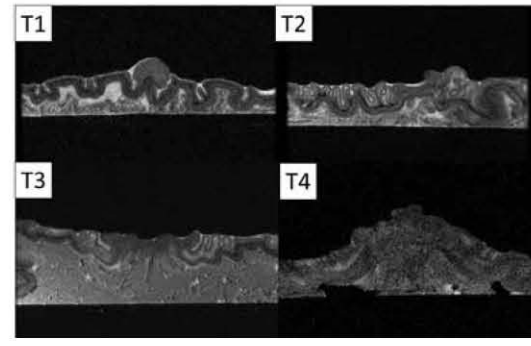

【結論】腫瘍と大腸壁層構造の位置関係はMRIの深達度診断に有用な所見であると考えられた。壁外脂肪層との境界形態は平坦、凹型、凸型の順で深達度が深くなった。また壁外脂肪層のspiculationはT3以深を示す所見と考えられた。

O-3-302　RF磁場不均一を考慮したMRI拡散強調高速画像シミュレータの人頭モデルへの適用

○山本　哲史[1]、山本　悦治[2]

[1]千葉大学大学院工学研究科、[2]千葉大学　フロンティア医工学センター

【目的】これまで開発したMRI拡散強調高速画像シミュレータでは，RF磁場不均一を考慮していなかった[1]．この理由は高速法の一部が適用困難になるためである．今回，全ての高速法を適用可能とし，ヒト頭部モデルに適用したので報告する．【方法】改良点は，(1) フリップ角がπを超えるRF磁場による横磁化の位相反転の処理，(2) MPGにより位相分散した磁化に対して，RF磁場の印加により生じる磁化の周期的振動の処理である．数値モデルは一辺が2mmの立方体からなり，そこから176 × 190mm^{2}の断面を切り出した．組織は灰白質，白質，脳脊髄液とし，各々に緩和時間と拡散係数を割り当てた．磁化は1ピクセル当たり1000個配置した．撮影法はSE法とし，RF磁場不均一はπ/2とπパルスを同時に－20%～20%の範囲で直線的に変化させた．位相の変化は考慮していない．RF磁場不均一の影響は，不均一の有無による画像の差分で評価した．【結果】図1は不均一がある場合，図2は不均一の有無による画像の差分，図3は規格化したプロファイルを示す．例えば，不均一が±15%では画像強度は約－5%となる．今回開発した方法のみの高速化率は約9倍であり，すべての高速化法を用いると約36,000倍の高速化に相当する．【結論】高磁場で重要なRF磁場不均一の影響が評価可能となった．今後は，人体内で実際に生じるRF磁場不均一を組み込んだシミュレータの開発を目指したい．[1] 藤居，他：日磁医誌33：1-12, 2013

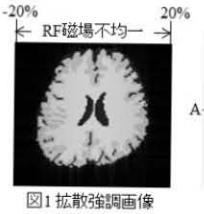

図1 拡散強調画像

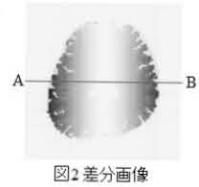

図2 差分画像

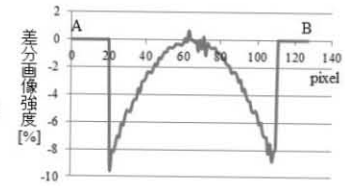

図3 不均一を考慮しない画像で規格化したプロファイル

O-3-303　改良IR法解析法による高速高精度T1値測定の可能性

○高橋　紗綾[1]、唐　　明輝[1]、山本　　徹[2]

[1]北海道大学大学院保健科学院　保健科学専攻、

[2]北海道大学大学院保健科学研究院　医用生体理工学分野

【目的】さまざまな疾患のマーカーとなるT1値をマッピングする方法としてIR法があるが、撮像に長い時間を要するうえに、その間の患者の動きなどが測定精度に影響する。また、Look-Locker法は高速であるが測定誤差が20%以上であるとの報告もあり高精度ではない。そこで本研究では高速高精度にT1値を求めることを目的に、IR法の解析方法の改良を行った。【方法】3種類の濃度（1.398、0.182、0.028g/L）の硫酸銅水溶液ファントムを対象とし、3T MRIにてヘッドコイルを使用しIR法（TR=8000ms、TE=12ms）にて8点のTI（50、100、200、500、1000、2000、3000、4000ms）を用いて撮像した。得られた画像信号の単一指数関数的変化からT1値を求める際、TIが0msとTRに等しい値のときの仮想的信号の絶対値が等しくなる解析条件下で、TIを仮想的に無限大としたときの信号飽和値をフィッティングパラメータとしてT1値を求めた。また、解析に用いるデータポイント数（TIポイント数）を変えて得られたT1値の精度を調べた。【結果と考察】8点全てのデータポイントを用いて得られたT1値は、それぞれのファントムで、260ms、1290ms、2490msであった。また、解析に用いるデータポイント数が3点（TI=50、100、200ms）以上であればT1測定誤差は2%以下であった。この結果より、信号飽和値までの撮像を必要とせず、少ないデータポイント数、すなわち、少ない撮像時間で高精度にT1値が求められる。【結論】IR法の解析方法を工夫することで高速かつ高精度にT1値測定が行える可能性がある。

O-3-304　脂肪抑制併用Dynamic 3D gradient echo（e-THRIVE）における解像特性の検討

○吉田　　礼[1]、町田　好男[2]、引地　健生[1]

[1]栗原市立栗原中央病院、[2]東北大学大学院医学系研究科　保健学専攻

【目的】脂肪抑制併用Dynamic 3D GRE法の改良手法であるe-THRIVE法は、エコーを最初にk空間に充填するordering方向をinner loopとして設定が行われ、位相エンコード（PE）・スライス選択（SS）各方向でそれぞれhalf scanの設定が行われる。しかし、PE・SS各方向におけるinner loopや half scanの設定によりPE・SS各方向の解像特性が変化することが考えられる。そこで我々は、3D撮像の解像特性の評価法である傾斜板法を用いて、e-THRIVEのPE・SS各方向における設定条件による解像特性の変化の評価を行った。

【方法】使用装置はPhilips社製Achieva 1.5T。傾斜板は塩化マンガン水溶液をアクリル薄板の隙間部分に充填したものを使用した。e-THRIVEにおけるinner loopとhalf scanの設定をそれぞれ変化させ、傾斜板法により得られたPE・SS各方向のプロファイルと半値幅の変化の比較を行った。

【結果】Inner loopについては、プロファイルと半値幅の大きな変化は認めなかった。一方、PE・SS各方向でhalf scanを設定した場合には、inner loopの設定方向に依存せずにそれぞれ異なる変化を示した。PE方向にhalf scanを設定した場合にはプロファイルの半値幅の軽微な増加と第1サイドローブの消失を認め、SS方向にhalf scan設定した場合には半値幅の増加とサイドローブの増大が認められた。

【考察】PE方向のhalf scanでは半値幅が大きく変化せず第一サイドローブの負値部分がゼロ処理されていると思われることから、homodyne再構成が主体であり、SS方向のhalf scanではzero-filling再構成が主体であると考えられた。処理の詳細については更なる検討が必要であると思われた。

【結語】本検討により、e-THRIVEのPE・SS各方向におけるhalf scanの設定による解像特性の変化を評価することが可能であった。

O-3-305　CAD system of intracranial aneurysms at MRA images with intensity inhomogeneity correction

○有村　秀孝[1]、Jin Ze[2]、興梠　征典[3]、掛田　伸吾[3]、山下　典生[4]、佐々木真理[4]

[1]九州大学大学院医学研究院　保健学部門、[2]九州大学大学院医学系学府　保健学科、
[3]産業医科大学　放射線科学、[4]岩手医科大学　先端医療研究センター

A computer aided diagnosis (CAD) system of asymptomatic unruptured intracranial aneurysms has been developed based on a three-dimensional (3D) blob structure enhancement (BSE) filter on 3.0 T magnetic resonance angiography (MRA). However, the number of false positives was 5.8 with a sensitivity of 100% for 10 cases in a leave-one-out-by-patient test method. In this study, an intensity inhomogeneity correction (IIC) step, which may affect the calculation of image features, has been incorporated into the CAD system. The IIC employed the unified segmentation framework, whose model was based on a mixture of Gaussians, and was extended to incorporate a smooth intensity variation and nonlinear registration with tissue probability maps. The 10 MRA images (matrix size: 512 x 512 x 224-258, voxel size: 0.35 mm) with 10 unruptured aneurysms (diameter: 2.4 to 8.4 mm, mean: 6.6 mm) were used in this study. The initial aneurysm candidates were identified by use of a multiple gray-level thresholding technique and a region growing technique with monitoring certain image features on the BSE images. A number of false positives were reduced by using different rules on 17 image features associated with morphology and gray levels. A support vector machine with a third order polynomial kernel, which can learn the image features of true positives and false positives, was used for further removal of false positives. The CAD system detected all aneurysms while reducing false positives per patient from 5.8 to 3.6 by incorporating the IIC step into the CAD system. This CAD system could be feasible for assisting radiologists in detection of asymptomatic unruptured intracranial aneurysms in 3.0 T MRA.

O-3-306　SPM8を用いた機能画像標準化手法についての検討

○浅水屋　剛、上野　賢一、程　　康

理化学研究所脳科学総合研究センター　研究基盤センター

ヒト脳機能画像の集団解析において脳の標準化は必須の作業である。いわゆる標準脳と呼ばれる基準脳データと合致するように意図的に空間を歪ませることにより実現される。代表的なものとしてMNI座標系とTalairach座標系があげられる。MNI座標系はSPM8やFSLにおいて採用されており最も広く用いられている。SPM8を用いた標準脳変換の手順は複数あり、本研究では手順の違いが標準化の結果にもたらす影響について調べた。4テスラMRI装置と16チャネル受信コイルを用いて得られた日本人被験者29人分のT1強調構造画像（128^3, 1.72mm等方解像度）と機能画像（64x64, 3mm面内解像度, 3mm厚, 1mmギャップ, 25枚スライス）を用意し、以下に述べる手順で検証を行った。＜手順1＞A. 構造画像から白質・灰白質・脳脊髄液を抽出し、これらの情報をもとに非線形変換による標準化を施す。B. 構造画像を直接構造画像テンプレートに合わせる非線形変換による標準化を施す。C. 機能画像を機能画像テンプレートに合わせる非線形変換による標準化を施す。＜手順2＞A, B, Cで生成された変換行列によりAの過程で取得した白質・灰白質体積を変換、これを変換後の脳体積として扱う。＜手順3＞構造画像テンプレートから生成された脳体積（白質＋灰白質）と変換後の脳体積をボクセル毎に比較し、相違のあるボクセルの総数をエラー指標とする。このエラー指標の被験者間平均を算出する。＜手順4＞一方、A, B, Cで生成された変換行列を用い構造画像を変換し、変換後の構造画像から前交連（AC）, 後交連（PC）座標を抽出する。これらの座標について被験者間の平均をとり、ぞれぞれの被験者のAC, PC座標について平均座標からの距離を算出する。＜手順3＞および＜手順4＞の結果として、A＞B＞Cの順で有為に変換精度が異なることが示された（$p < 0.001$, $p < 0.05$）。標準化Cは構造画像を必要とせず簡便であるが、標準化Aが最も信頼度が高く、特に精度が求められる場合は標準化Aを採用すべきであると結論できる。

O-3-307　3T装置を用いた上腹部Computed DWI

○吉川　　武[1]、大野　良治[1]、京谷　勉輔[2]、葛西　由守[3]、西尾　瑞穂[1]、神山　久信[4]、祖父江慶太郎[4]、杉村　和朗[4]

[1]神戸大学大学院医学研究科　先端生体医用画像研究センター、[2]神戸大学医学部附属病院　放射線部、[3]東芝メディカルシステムズ株式会社、[4]神戸大学大学院医学研究科　内科系講座放射線医学分野

【目的】拡散強調像は様々な上腹部疾患において有用性が示されルーチン検査においても不可欠となっているが、低いb値による潅流の影響や高いb値における信号雑音比の低下などの問題が残り、液体の信号が抑制不良な例や画質不良例も経験される。これらに対して様々なb値に相当するvirtualなDWIを後処理にて作製可能なcomputed DWI（cDWI）が考案され、有用性を示唆する報告が散見される。我々は3T装置にてcDWIを上腹部領域の様々な疾患に応用したので報告する。【方法】対象は肝胆膵疾患疑いにて腹部MRIが施行された51例（男23、女28、平均68.4才）である。東芝社製Titan 3TとSE-DWI法（TR/TE/FA=6500-11100/70/90, b値：0, 1000、matrix：128×128, thk：4-7mm, 26-40slice, NEX：4, scan time：4-6min, PASTA+SPAIR, PI：2.2（y）, MPG：y, z）を用いた。得られたb=0およびb=1000のDWIより、プロトタイプソフトウエアにてb=200, 400, 600, 800, 1200, 1400, 1600, 1800, 2000のcDWIを作製した。径10mm以上の32悪性病変、37良性病変を対象に病変のコントラストを算出しDWIを含めた各画像で比較した。DWI1000とcDWI400/2000にて画質、胆嚢内腔の信号抑制、病変視認性を評価し比較した。【結果】悪性病変のコントラストはcDWI1800-2000がDWI1000より有意に上昇、良性病変のコントラストはcDWIs1400-2000cDWIでDWI1000より有意に低下した。DWI1000と比較し、cDWI400で画質は有意に向上し、cDWI2000で胆嚢内腔の信号は有意に抑制された。悪性病変の視認性はcDWI2000にて有意に上昇し、良性病変の視認性は有意に低下した。【結論】高いb値でのcDWIでは悪性病変コントラストと視認性が向上し、良性病変と胆嚢の信号が抑制された。低いb値でのcDWIでは画質改善が得られた。上腹部MRIにおけるcDWIの有用性が示された。

O-3-308　Computed diffusion-weighted imagingの基礎検討

○上田　達也[1]、佐野　勝廣[2]、小林　寛則[1]、市瀬あゆみ[1]

[1]峡南医療センター市川三郷病院　放射線科、[2]山梨大学医学部　放射線科

【目的】Computed diffusion-weighted imaging（cDWI）は2点以上のb値を撮影する事により、任意のb値の画像を作成することができる。しかし計算にて作成された仮想の画像であるため、信号強度やノイズなどの画質評価を行う必要がある、そこで今回、直接撮影したDWI（trueDWI）とcDWIを同一のb値を用いて画質評価を行った。

【方法】使用機種は1.5T装置Siemens Magnetom Avanto VD13A，撮像シーケンスはSE型EPI（TR 5000ms、TE 99ms、Matrix 128×128、BW 1302）を使用。はじめに、ファントム実験を行った。ファントムは水に寒天や中性洗剤で4種類のADC値を調整して作成した。Head Matrix Coilを使用してb値0, 250, 500, 750, 1000s/mm^{2}のそれぞれの組み合わせで4つのファントムの撮像を行った。b値1500s/mm^{2}のtrueDWIとcDWIの信号強度とSNRの比較をした。つづいて、健常ボランティア5名について、上腹部のDWI撮影を横隔膜同期にてbody matrix coil + spine coilを使用して、b値50, 200, 500, 750, 1000s/mm^{2}のそれぞれの組み合わせで撮像し、b値1500s/mm^{2}のtrueDWIとcDWIの信号強度とSNRの比較をした。

【結果】ファントム実験では、多くのb値の組み合わせのcDWIで、b値1500s/mm^{2}のtrueDWIより高い信号強度を示したが、SNRではcDWIで低い値を示すものも見られた。cDWIでは間隔の離れたb値を使用することにより、trueDWIより高いSNRが得られた。ボランティア撮像では、高いb値を使用したcDWIにおいて高い信号強度が得られた。cDWIのSNRについては、間隔の近いb値を使用するとSNRが低下した。

【考察】Computed DWIは、間隔の離れたb値を使用することにより、SNRが保たれる。

O-3-309　肝臓におけるComputed DWI；合成に用いるDWIの最適なb値の組み合わせについての基礎的検討

○掛川　貴史[1]、佐野　勝廣[2]、熊谷　博司[1]、池長　　聰[1]、坂本　　肇[1]、本杉宇太郎[2]、
若山　哲也[3]、市川　智章[2]、大西　　洋[2]

[1]山梨大学医学部附属病院　放射線部、[2]山梨大学医学部　放射線科、[3]GEヘルスケア・ジャパン

【目的】Computed DWI（cDWI）は、拡散強調画像（DWI）から2点のb値の指数関数的信号減衰から外挿して異なるb値のDWIを合成した画像である。今回我々は肝臓MRIにおいてより高いb値のcDWIを作成し、その画質評価を行った。

【方法】MRI装置はGE社製 Discovery MR750 3.0Tを用いた。肝腫瘍患者10例から得られたDWI（b=0, 200, 500, 1000s/mm^2）から、2つのb値のDWIを用いてcDWI（b=2000s/mm^2）を合成し、肝実質のSignal-to-noise ratio（SNR-L）と肝実質と肝腫瘍のContrast-to-noise ratio（CNR-M）を求めた。b値0s/mm^{2}と1000s/mm^{2}のDWIから合成したcDWI（b=2000s/mm^2）をcDWI1（0, 1000s/mm^2）とし同様に以下5種類のcDWI（b=2000）を作成した。cDWI2（0, 500s/mm^2）、cDWI3（0, 200s/mm^2）、cDWI4（500, 1000s/mm^2）、cDWI5（200, 500s/mm^2）

これら5種類のcDWIのSNR-L，CNR-Mについて比較検討を行った。

【結果】cDWI（b=2000s/mm^2）のSNR-LおよびCNR-Mは以下の通りである。SNR-L；（cDWI1：cDWI2：cDWI3：cDWI4：cDWI5）=（4.7 ± 4.1：2.9 ± 3.1：1.2 ± 1.5：3.5 ± 3.2：5.4 ± 4.9）．低b値の組み合わせからから合成したcDWIのSNRは低い傾向があった。CNR-M；（cDWI1：cDWI2：cDWI3：cDWI4：cDWI5）=（17.3 ± 20.6：12.2 ± 14.1：13.1 ± 24.6：11.6 ± 10.7：12.6 ± 14.7）．CNRに有意な差は見られなかった。

【結論】b値0s/mm^{2}と200s/mm^{2}および0s/mm^{2}と500s/mm^{2}の低b値の組み合わせから作成したcDWIのSNRが低い結果となった。肝臓におけるcDWIは低b値のDWIからの合成は望ましくないと考える。

O-3-310　上腹部DWIの同期（navi法）とFB法の比較検討

○藤原　栄二[1]、二宮　克彦[2]、吾妻佐奈江[2]、本田　真俊[3]

[1]西条中央病院　放射線部、[2]西条中央病院　放射線科、[3]フィリップスエレクトロニクスジャパン

【目的】DWIは、今では頭部に限らずいろいろな部位に必要なシーケンスの1つです。当院では上腹部のDWIに、自由呼吸（FB法）での撮影がルーチンになっています。そこで今回は、横隔膜同期（Navigator法）で撮影し、できるだけ同条件での比較検討をしたので報告します。【対象と方法】使用装置 PHILIPS社 Ingenia 1.5T　対象患者 H25年9月～H26年4月までに上腹部の検査依頼があった患者。評価項目は、1. SR（信号比）の評価　2. アーチファクトの出方　3. 脈管のシャープさ　4. 病変の検出の差について検討しました。評価方法は、視覚評価と客観的評価にて行いました。【成績】1. 視覚評価ではそれほど差はありませんでした。客観的評価では、FB法の方がよかった。2.に差はありませんでした。3.は、naviの方がよかったです。4. 有意差はありませんでした。【結論】naviで積算回数が少なくても、FBと遜色ない評価が得られることが分かった。撮影時間は、naviの方が平均して1分ほど短くなりました。アーチファクトは、装置のグラジエント精度が向上したことによりかなり軽減した。よって、推奨されているFB法でなくても十分評価できることがわかりました。今後、症例数を増やしHCCの比較などもできればいいと思います。

O-3-311　3T装置におけるFOCUSを用いた上腹部領域の息止め拡散強調画像の検討

○米山　浩司[1]、杉村　正義[1]、増井　孝之[2]

[1]聖隷浜松病院　放射線部、[2]聖隷浜松病院　放射線科

【目的】FOCUS（Fov Optimized and Constrained Undistorted Single-shot）は局所励起技術を用いて従来の拡散強調画像（EPI-DWI）よりも歪みの少ない，空間分解能の高い技術である．今回はFOCUSの技術を用いて，上腹部領域（膵臓）を対象に，息止めにて拡散強調画像（FOCUS-DWI）の撮影条件を検討したので報告する．【使用機器】GE Healthcare社製DISCOVERY750. 32ch body array coil．円形ファントム（日興ファインズ社製90-401型ファントム）【方法】円形ファントムを用いてEPIとFOCUSを撮像しSN比とADC値を測定した．SN比は均一ファントムを撮像し差分法より求めた．ADC値の測定は均一ファントム内の含水率の異なるPVAゲルを封入した円筒ファントムのADC値を測定した．可変パラメーターはTR2000-5000，NEX1-12，位相マトリックス64, 48, 32, MPG印加方法tetrahedral（TETRA），3軸同時印加（3in1），3軸異時印加（ALL），b-factorを800, 500, 300と変化させた．固定撮像条件はFOV 20cm，phase FOV 0.5，スライス厚4mm，スライス間隔1mm，周波数マトリックス128にて撮像した．健常ボランティアを撮像し，膵臓描出程度，腸管の抑制，画質の5段階の視覚評価をした．（1poor-5good）【結果】SN比ではMPG印加方法はTETRA，位相マトリックスは32，b-factorは300の時大きかった．撮像時間が同じの場合，TRを変化させた時よりもNEXを変化させた時の方がSN比の変化率が大きかった．（TR，NEX：1.26, 1.36）FOCUSのADC値はEPIと大きな違いはなかった．視覚評価ではMPG印加方法はTETRAが良好だった．（TETRA, 3in1, ALL：4.0, 3.3, 3.5）位相マトリックス数を減らすことでSN比は向上したが，分解能が低下し，ボケが大きくなった．（64, 48, 32：3.8, 3.6, 3.3）b-factorは800では低下した．（800, 500, 300：3.3, 3.8, 3.5）【まとめ】上腹部領域における息止めFOCUS-DWIはTR：2000，NEX：3，MPG印加方法：TETRA，位相マトリックス：64，b-factor：500の時，有用であると考えられた．

O-3-312　Amide Proton Transfer（APT）Imagingによる胸部結節及び腫瘤の良・悪性鑑別診断に関する初期検討

○大野　良治[1,2]、油井　正生[3]、Ouyang Cheng[4]、宮崎美津恵[4]、神山　久信[2]、吉川　　武[1,2]、
京谷　勉輔[5]、川光　秀昭[5]、杉村　和朗[2]

[1]神戸大学大学院医学研究科　先端生体医用画像研究センター、
[2]神戸大学大学院医学研究科　内科系講座放射線医学分野、[3]東芝メディカルシステムズ、
[4]Toshiba Medical Research Institute、[5]神戸大学医学部附属病院　放射線部

【目的】Amide Proton Transfer（APT）を用いたChemical Exchange Saturation Transfer（CEST）imagingによる胸部結節及び腫瘤の良・悪性鑑別診断に関する初期検討。【対象】対象は17名の胸部結節及び腫瘤を有する患者であり，3T MR装置にてAPT imagingにてAmide信号を画像化し，病理学的検査及び経過観察を行った。胸部結節及び腫瘤の最終診断は12例の悪性結節・腫瘤（肺腺癌：n=6，肺扁平上皮癌：n=4，悪性リンパ腫：n=2）と5例の良性結節・腫瘤（器質化肺炎：n=3，平滑筋肉腫：n=1，胸腺腫type A：n=1）である。APT imagingはMTパルスを連続印加したFast Advanced Spin-Echo法にて撮像し，z-スペクトラからピクセル毎に3.5ppmにおけるAmide信号を非対称性（Magnetization Transfer Ratio Asymmetry：以下MTRasym）から算出し，MTRasymマップを作製した。ついで，APT imagingにおける良・悪性鑑別診断能及び組織診断能を評価するために各結節及び腫瘤にROIを設定し，平均MTRasmを測定した。そして，MTRasymに関して良・悪性結節・腫瘤群間，肺癌と悪性リンパ腫群間及び肺腺癌及び肺扁平上皮癌群間でStudent's t-testにて比較検討した。【結果】悪性結節・腫瘤群の平均MTRasym（3.3 ± 2.7%）は良性結節・腫瘤群（0.3 ± 0.3%，p=0.03）に比して有意に高かった。悪性結節・腫瘤群内では悪性リンパ腫群の平均MTRasymは（8.0 ± 3.9%）は肺癌群（2.3 ± 1.2%，p=0.001）に比して有意に高かった。そして，肺腺癌群（2.9 ± 1.2%）は肺扁平上皮癌群（1.4 ± 0.2%，p=0.04）に比して有意に高かった。【結語】APT imagingは非浸襲的に肺結節及び腫瘤の非侵襲的な組織診断法であり，新たな分子イメージング法として良・悪性鑑別診断などに臨床応用可能であることが示唆された。

O-3-313　肺動静脈奇形の診断および治療効果判定におけるTime-SLIP非造影MRAの有用性

○濱本　耕平[1]、千葉英美子[1]、大塚　　昭[2]、小澤耕一郎[2]、小山　芳征[2]、松浦　克彦[1]、田中　　修[1]

[1]自治医科大学附属さいたま医療センター　放射線科、
[2]自治医科大学附属さいたま医療センター　中央放射線部

【目的】肺動静脈奇形の診断および治療効果判定におけるTime-SLIP非造影MRAの有用性を検討する。【対象と方法】2012年10月から2014年4月までの間で、造影CTあるいは造影MRIにて肺動静脈奇形と診断され、血管造影が施行された連続10例のうち、除外項目該当患者1例（心房細動）を除いた9例、27病変（未治療24病変、コイル塞栓後再開通病変3病変）を対象とした。血管造影前にTime-SLIP非造影MRI（TS-MRA）を施行し、2名の放射線科医が独立して画質評価（1：診断不能～4：最良）を行い、血管造影所見および造影CT･MRI所見と比較した。また､6例10病変ではコイル塞栓後にも同様の評価を行った。使用装置：東芝メディカルシステムズ社製Vantage Titan 3.0T、撮像シークエンス：Time-SLIP 3D-FASE Alternate法、心電図および呼吸同期の併用。Time-SLIPパルスは右心系に矢状断方向にて印加した。【結果】全例、全病変で肺動静脈奇形の描出が可能であり、血管造影および造影CT・MRI所見と一致していた。画質評価スコアは（平均±標準偏差）、読影者1で3.5 ± 0.7、読影者2で3.6 ± 0.7であった。また、Time-SLIPパルス印加および非印加画像の組み合わせにより、供血肺動脈および血管嚢と、肺静脈の選択的MRA画像を得ることができ、コイル塞栓後再開通病変の診断も可能であった。コイル塞栓後の評価では、4例7病変で供血肺動脈および血管嚢の消失を認め、造影CT・MRI所見と一致していた。3例3病変では、塞栓後も供血肺動脈および血管嚢の描出を認め､いずれも血管造影で病変の再開通が確認された。【結論】TS-MRAは、肺動静脈奇形の治療前診断および治療効果判定における非侵襲的検査として、有用かつ実行可能な手法であると考えられる。

O-3-314　超偏極^{129}Xe MRI/MRSによる脳・肺機能連関に関する研究

○山内紬起子[1]、松本　浩伸[1]、奥村慎太郎[1]、程野　祥太[1]、萩原　　祐[1]、細川　尚武[1]、藤原　英明[2]、木村　敦臣[1]

[1]大阪大学大学院医学系研究科　保健学専攻、[2]大阪大学　産学連携本部

【目的】慢性閉塞性肺疾患（COPD）の併存症の一つである脳機能障害として、鬱病、心配症等を発症することが認知されるようになってきた。脳は酸素低下に非常に敏感な臓器であり、COPDによる肺機能変化が及ぼす脳機能への影響について知見を得ることは、併存症の発症機序を解明し、より良い早期診断や治療法の開発を勧める上で興味深い。そこで、本研究では、超偏極^{129}Xe MRI/MRSの肺・脳擬同時計測によりCOPDにおける肺・脳機能連関の観測と解明を試みた。

【方法】雄性ddyマウスにタバコ煙薬液（CSS）とリポ多糖（LPS）を6週間繰り返し気管内投与し作成したCOPDモデルマウス12匹、および健常マウス9匹に自作の連続フロー型偏極装置で生成した超偏極Xeガスを自発呼吸下で吸入させながら、MRI/MRSを測定した。磁化移動コントラスト画像（XTC）はbSSFP法を用いて撮像し、肺胞ガス交換率f_D（%）評価に用いた。脳のMRS測定は飽和回復法を使用し、溶解相信号の回復動態を観測した。この回復動態から信号減衰定数α（s^{-1}）を算出した。病態群と健常群のα値とf_D値とを比較検討することで相関関係を検証した。別途、FAIR法により評価した脳血流量F_i（ml/100g/min）を用いてT_{1i}（s）を算出し、各パラメータとの関連を調べた。

【結果】COPDモデルマウスにおいて、超偏極^{129}Xe MRI/MRSを用いた測定により、肺胞ガス交換率f_Dに依存した脳機能パラメータαの変化を認め、パラメータ間に有意な正の相関（r=0.86, ＊＊＊p＜0.001）を観察した。健常群および病態群ともにα値とT_{1i}との間に有意な負の相関（健常群：r=-0.97, ＊＊＊p＜0.001, 病態群：r=-0.99, ＊＊＊p＜0.001）が観測され、健常群ではF_iの増加に伴いT_{1i}が延長する一方で、病態群ではT_{1i}が短縮した。

【考察】COPD急性期の症状では、酸素要求量が増加しF_iが増加するが、f_Dは若干低下をきたすため、負のBOLD効果によりT_{1i}が短縮し、一方、慢性期の症状では脳の酸素要求量低下によりF_iが正常値付近に戻るが、f_Dの大幅な低下により、脳組織は低酸素状態となりT_{1i}は延長すると考えられる。以上から、本手法はCOPD併存症における脳機能疾患の発症機序解明に有用である。

O-3-315　高沸点ガスのクエンチ効果を用いた超偏極^{129}Xe MRIの高感度化と応用

○程野　祥太[1]、山内紬起子[1]、萩原　　祐[1]、細川　尚武[1]、藤原　英明[2]、木村　敦臣[1]

[1]大阪大学大学院医学系研究科　保健学専攻、[2]大阪大学　産学連携本部

【背景・目的】我々は、超偏極^{129}Xe（HPXe）の磁気共鳴イメージング（MRI）による肺機能診断法の開発に取り組んでいる。超偏極希ガスを製造する際、偏極率向上のためにクエンチングガスを混合し、この目的のために窒素ガスを利用していた。しかし、窒素は偏極後の分離が困難なために、体積希釈分の感度損失が生じる。これに対して、高沸点有機ガスをクエンチングガスとする事で感度増強を達成するとともに、偏極後の希ガスの分離精製を容易に実施できるという可能性を見出した。そこで、超偏極希ガスの分離精製装置を開発し、飛躍的に感度増強されたHPXeのMRIによる肺機能診断法の更なる感度・精度向上を図ることとした。【方法】自作の連続フロー型超偏極希ガス製造装置および分離精製装置を用いてHPXeを生成した。クエンチングガスはイソブテン（C_4H）を使用し、偏極操作後-78℃に冷却することでHPXeを分離精製した。マウスは、C57BL6J雄性マウス（6週齢）を用い、所定の方法で肺線維症モデルマウスを作成した（n=4）。一方、陰性対象群は生理食塩水を投与し（n=4）、3週間後に肺機能評価を行った。測定にはAgilent Unity-INOVA 400WB（9.4T）を使用した。balanced steady state free precession（b-SSFP）法を用いて磁化移動コントラスト（Xenon magnetization Transfer Contrast：XTC）画像を撮像し、肺胞と血液とのガス交換率f_d（%）を求めた。さらに、1回から10回まで呼吸回数を変化させながらMRI撮像を行い、信号強度変化を解析することで1回換気割合r_aを求めて換気能評価の指標とした。【結果と考察】イソブテンをクエンチングガスとして用いることにより、HPXeの信号強度が従来の約2倍となった。この結果、呼吸回数が少ない段階からMRI肺画像の画質が改善され、また、呼吸機能評価における換気・拡散を表すパラメータ（r_a及びf_d）を包括的に評価することが可能であった。本手法を病態モデルマウスに適用することで、HPXeのMRI診断における精度・確度の向上に有効であることを確認した。

O-3-316　光励起三重項状態の電子スピンを用いた動的核偏極（DNP）による室温超偏極技術

○根来　誠[1]、立石健一郎[1,2]、西田　辰介[3,4]、香川　晃徳[1]、森田　靖[3,4]、北川　勝浩[1]

[1]大阪大学基礎工学研究科、[2]理化学研究所　仁科加速器研究センター、[3]大阪大学理学研究科、
[4]愛知工業大学工学部

核スピンの磁気エネルギーは非常に小さいため、室温では熱擾乱に負けて向きがほとんどバラバラになっている。スピンの向きが揃った割合は偏極率と呼ばれ、発生する信号の強度はこれに比例し、MRIの感度もこれに比例する。例えば3テスラの磁場中では水素核スピンの偏極率は約0.001％という非常に小さな値である。マイクロ波を照射することによって、熱平衡状態の偏極率が水素核スピンよりも660倍高い電子スピンと同程度に核スピン偏極率を増大できる動的核偏極（DNP：Dynamic Nuclear Polarization）と呼ばれる手法が注目されている。DNPによって超偏極化された物質を溶かしてから体内に注射し、その物質の代謝をMRIで調べる応用研究が進められており、これによって迅速ながんの治療効果判定が可能になると期待されている［S. E. Day, *et al.*, Nature Medicine 13, 1382（2007）］。しかし、熱平衡状態の電子スピンを用いる従来のDNP法では核スピン偏極率の増大率は660倍が原理的な限界で、偏極率を10％以上に高めるためには、マイナス270℃以下の極低温下で電子スピンの偏極率を高めてからDNPを行う必要があった。本研究では、レーザー光とマイクロ波を照射することによって温度に関係なく核スピン偏極率を高める「光励起三重項状態の電子スピンを用いたDNP法（略称：トリプレットDNP法）」を用いて、固体試料を室温に保ったまま水素核スピン偏極率を34％まで高めることに成功した［K. Tateishi, M. Negoro, *et al.*, "Room Temperature Hyperpolarization of Nuclear Spins in Bulk" Proc. Natl. Acad. Sci. U.S.A. *published online*（doi：10.1073/pnas. 1315778111）］。偏極率34％は室温下で3テスラの磁場中の熱平衡状態に比べて3万倍以上高い偏極率で、従来法の原理限界を超える飛躍的な高感度化が室温のままで可能となる。本方法は従来法と異なり極低温を用いないので、低温で劣化する生体物質などの超偏極化が可能となる。また、極低温にする装置が不要なため、今後材料・技術開発が進むことで、上記がん分析への応用を、MRI室に簡単に設置できるぐらいコンパクトで低コストなシステムによって実現できると期待される。

O-3-317　膵臓MRIを用いた糖尿病発症の予測因子

○野田　佳史[1]、五島　聡[1]、河合　信行[1]、近藤　浩史[1]、渡邊　春夫[1]、棚橋　裕吉[1]、兼松　雅之[1]、
田中　香織[2]、長田　真二[2]、冨田　弘之[3]

[1]岐阜大学医学部附属病院　放射線科、[2]岐阜大学医学部附属病院　腫瘍外科、
[3]岐阜大学医学部附属病院　腫瘍病理

【目的】膵臓MRIの各シーケンスを用いて糖尿病発症の予測因子を後方視的に検討する．【方法】対象は胆膵腫瘍精査目的にて膵臓MRIが撮像され，手術を施行されている29例（男性15例，女性14例，平均67.5歳）とした．T1強調GRE像（In-phase，Opposed-of-phase），T2強調TSE，拡散強調画像，ADCmapにおける膵切除断端，脊柱起立筋の信号値をそれぞれ計測した．膵の信号値を脊柱起立筋の信号値で除することでその比（signal intensity ratio，SIR）を算出した．また，膵手術標本においてislet amyloid polypeptide（IAPP）沈着，膵線維化について半定量的に評価した．米国糖尿病学会の診断基準に基づく糖尿病患者群，糖尿病前症患者群，非糖尿病患者群において各シーケンスによるSIR，IAPP沈着，膵線維化グレードを評価した．【結果】重回帰分析ではIn-phaseとOpposed-phaseにおけるSIRが膵線維化（$P = .0002$）とIAPP沈着（$P = .0045$）に対して有意なパラメータとしてそれぞれ検出され，Opposed-phaseにおけるSIRは糖尿病の重症度とも有意な相関がみられた（$P = .0001$）．糖尿病前症患者群，非糖尿病患者群と比較し，糖尿病群ではOpposed-phaseを用いたSIRで有意な低下を認め（$P < .05$），Odds ratioは52.0倍（カットオフ値1.08）であった．【結論】膵臓MRIにおいて，In-phase，Opposed-phaseでの膵実質の信号値低下は，IAPP沈着，膵線維化を反映していると考えられ，糖尿病発症の危険因子となり得る可能性が示唆される．

O-3-318　プレパルスを使用した呼吸同期3D-T1WI（Resp-Quick3Ds）の検討

○平田　恵哉[1]、渡　　千寛[1]、宮本奈菜子[1]、冨田紗詠子[1]、高橋　　優[1]、奥　　朋和[1]、宮崎　滋夫[1]、川嶋　政広[1]、山本　香織[2]

[1]金沢医科大学病院　医療技術部診療放射線技術部門、[2]東芝メディカルシステムズ

【目的】肝臓等上腹部のT1WIにおいては3D-GREを使用して呼吸停止下で撮像されるのが基本である。しかし、重症患者や高齢者においては呼吸停止が出来ない場合も多数見受けられる。この場合呼吸同期法を併用するが3D-GREを呼吸同期で行うとTRが呼吸周期となりPDWIコントラストとなってしまう。今回はDynamicで使用される3D-GRE（Quick3Ds）にプレパルスを併用してT1コントラストを改善した呼吸同期3D-GRE（Resp-Quick3Ds）を撮像を検討した。

【方法】使用機器は東芝製1.5T装置Titan Ver2.31 R002。Atlas SPEEDER Bodyコイルを使用した。ファントムとボランティアにおいてリファレンスの呼吸停止画像とResp-Quick3Ds画像を比較検討した。プレパルスのFAは90°、TIを100～1000msまで変更し検討した。

【結果】TIを延長するとSNRは向上したがコントラストが低下した。TI 300msでリファレンスの呼吸停止シーケンスと同等のSNRとコントラストが得られた。TI 700msから肝臓と脾臓のコントラスト低下が見られた。

【考察】TIを延長するとSNRは向上するがコントラストが低下し呼吸のアーチファクトが発生しやすくなる。今回の検討では呼吸アーチファクトの低減とコントラストのバランスを考慮してTI 300msを最適条件としたが呼吸の早い症例では条件を変更する必要も出てくるであろう。今後は呼吸の早い症例への検討を重ねていきたい。

O-3-319　3D true-SSFP法を用いた呼吸停止下3D MRCPの初期検討 －呼吸同期併用3D FSE法との比較－

○山本　晃義[1]、的場　博輝[1]、新谷　優二[1]、内山　大治[1]、吉田　成吾[1]、中村　克己[2]、宮崎美津恵[3]、麻生　朝香[4]

[1]社会医療法人共愛会戸畑共立病院　画像診断センター、[2]医療法人陽光会光中央病院、
[3]東芝メディカルシステムリサーチ・アメリカ社、[4]東芝メディカルシステムズ株式会社

【背景・目的】現在3D MRCP検査では，呼吸同期法を併用したFSE法を用いた撮像手法が汎用的に用いられているが，呼吸同期のタイミングによっては画質が劣化することもある．我々は，この問題を解決すべく，3D true-SSFP法を用いた呼吸停止下での3D MRCPの撮像手法を考案し，呼吸同期併用3D FSE法との画質の比較を行ったので報告する．【方法】対象は，胆道系疾患を疑われてMRCP検査を行った患者28名（男：女=10：18，平均年齢：65.8 ± 18）であり，使用した装置は，東芝社製3.0T MRI装置 Vantage Titan 3Tである．呼吸停止下3D true-SSFP法の主な撮像条件は，TR=4.8ms，TE=2.4ms，スライス厚=2mm，FOV=33cm × 33cm，Mtx=256 × 256，総撮像時間は14秒である．3D FSE法の撮像条件は，TR=5000～7000ms，TE=572ms，TI=230ms，スライス厚=1.1mm，FOV=33cm × 33cm，Mtx=320 × 320，総撮像時間は約3分30秒～4分30秒である．画像の評価方法は，肝内血管（門脈本幹，肝内門脈，肝静脈）の血液信号抑制状態及び3D FSE法との比較による総胆管，肝内胆管（1次，2次分枝まで），胆嚢管，胆嚢の描出能について，それぞれ4ポイントスケールで評価を行った．【結果】呼吸停止下3D true-SSFP法での門脈本幹，肝静脈の血液信号の抑制状態は，概ね良好であった．総胆管，肝内胆管，胆嚢管の描出能は，3D FSE法と同等であった評価が最も多く，それぞれ全体の52.9, 67.8, 50.0%であり，胆嚢の描出能は，69.3%が明らかに優れていたと評価した．但し，3D true-SSFP法では，肝臓内に発生したバンディングアーチファクトにより胆管2次分枝の描出能が低下することがしばしばあった．【結論】MRCP検査において3D true-SSFP法を利用した呼吸停止下3D MRCPを用いることによって，動きのない胆道系の撮像が可能であり，不安定な呼吸を行う症例において，呼吸同期併用3D FSE法に有用な胆道系情報を付加し得る撮像手法である．

O-3-320　小口径Phased-arrayコイルによる手部リウマチ性炎症疾患の撮像検討

○中川　英雄、琴浦　規子、榎　　卓也、城本　　航、柴山　弘寛、萩原　芳明、菊池　圭祐
兵庫医科大学病院　放射線技術部

【はじめに】関節リウマチの初期症状は手関節の炎症などとして現れ、早期診断に基づく生物学的製剤などによる治療が有効である。画像診断において、手関節の炎症部位は予測できないため、指先から手関節まで一度に撮像（広範囲撮像）できることが望ましいとされており、一方で滑膜炎の肥厚（関節液との区別）、パンヌス（滑膜細胞の増殖組織）の浸潤範囲など重要診断においてより高分解能な画像が要求される。【目的】現在、手部リウマチ性炎症疾患に使用しているPhased-arrayコイルの口径を小さくしても、同じ撮像範囲で、より信号強度の大きな撮像が可能か検討する。【方法】1）Flex-Sコイル（PHILIPS社）を同一面上配置（直列）と、対向配置の2種類のコイル配置にて、コイルの中心軸間距離を変位（頭尾方向）させて撮像する。また、対向配置については、ファントムとコイル表面の距離を変化させて撮像する。得られた画像のSNR-マップとSNR-プロファイルカーブより感度領域の評価（平坦度、感度域）を行い、最適なコイル配置を決定する。2）1）で得られたコイル配置を再現性良くするための補助具を作成する。【結果】標準的な手部（手関節から指先まで）の長さを21cmとした場合、コイル中心軸変位が11cm、スペーサーが1cmのコイル配置が、感度ムラ、感度領域、信号強度のバランス共に優れていた。撮像時はかなり限局したコイル配置を強いられているため、より精度よく患者をポジショニングできる固定用補助具（コイル、患者、スペーサーを一体化させたもの）は有効であった。

O-3-321　Arterial spin labeling（ASL）法を用いた関節リウマチの滑膜炎の描出と解析

○坂下　太郎[1]、神島　　保[2]、杉森　博行[3]、唐　　明輝[1]
[1]北海道大学大学院保健科学院、[2]北海道大学大学院保健科学研究院、[3]北海道大学病院　放射線部

【背景と目的】今日，関節リウマチ（rheumatoid arthritis：RA）の滑膜炎をMRIで観察する場合，造影剤の使用が必須である．造影剤の使用は検査を煩雑化し，副作用やコストの面でも問題視されている．そのため，造影剤を用いない撮像法であるarterial spin labeling（ASL）法でRAの滑膜炎を描出することを試みた．
【方法】RA患者3名を対象とし，GE社製3.0T MRI装置を用いて3D pulsed continuous ASL法で手関節の撮像を行った（repetition time/echo time 4397～4852/10.704ms，slice thickness 4mm，matrix 128×128，field of view 240×240）．post labeling delay（PLD）を1025, 1525, 2025msと設定した．MATLABを用いてPLDの変化に対する信号変化をpixel-by-pixel解析で行い，散布図の近似直線の傾きにより画像を色分け表示し，ゴールドスタンダードであるdynamic造影画像との比較を行った．
【結果と考察】滑膜炎部位の傾きは中間的な値となった．また，PLDが長くなるにつれ，ラベリング領域から近い滑膜炎では傾きが負の値となる傾向を示し，遠い滑膜炎では正の値となる傾向を示した．一方，動脈はより急峻な信号変化の傾きを呈し，その他の組織の傾きは0に近い値であった．このような傾きの値に基づいて色分け表示することで，滑膜炎を視覚的に識別することができた．
【結語】RA患者の手関節におけるASL法での撮像を行った．複数のPLDに対する信号変化を解析し，色分け表示することにより滑膜炎と他組織との識別が可能となり，滑膜炎を視覚的にとらえることができた．

O-3-322　非造影MRIによる滑膜炎定量評価－滑膜・滑液分離評価法の考案

○金　　政孝[1]、西井　　孝[2]、濱田　英敏[1]、冨田　哲也[3]、二井　数馬[3]、田中　　壽[4]、吉川　秀樹[1]

[1]大阪大学大学院医学系研究科　器官制御外科学（整形外科）、
[2]大阪大学大学院医学系研究科　運動器医工学治療学、
[3]大阪大学大学院医学系研究科　運動器バイオマテリアル学、
[4]大阪大学大学院医学系研究科　放射線医学

【目的】変形性膝関節症（OA）における疼痛強度には，軟骨，半月板や軟骨下骨の障害ともに滑膜炎の強い関与が示唆されている．一般的な非造影MRIでは滑膜と滑液は分離評価困難なため経静脈的造影MRIが標準診断法とされているが、腎性全身性線維症などの副作用リスクがある。滑膜と滑液のMRIでの組織固有T2値が異なることに着目し非造影MRIを用いた膝関節滑膜炎の定量評価法を考案し，疼痛との関連性を検討した．【方法】人工膝関節全置換術前のOA 13例および関節リウマチ4例を対象とした．3テスラMRIを用いて膝関節全域のT2マッピング矢状断像を撮像した。文献値を参考に滑液領域T2値≧430ms，滑膜領域T2値100～430msと定義し，画像解析ソフト（Baum globe，大阪大学）を用いて各断層上で膝蓋上嚢部と関節窩の滑膜･滑液の領域を抽出後，滑膜と滑液の体積および滑膜/滑液比（M/F比）を算出した．Whole-organ Magnetic Resonance Imaging Scoreに準じた関節軟骨損傷スコアとNew Knee society score（NKSS）を用いた疼痛強度を評価した．各計測値と疼痛強度との関連性を検討した．【結果】T2マッピング像では全症例で滑膜と滑液は容易に判別可能で，滑膜量は16.6 ± 8.6ml，滑液量は8.6 ± 8.1ml，M/F比は3.05 ± 1.93であった．軟骨損傷スコアは35 ± 10.8，NKSSは47.4 ± 21.9であった．NKSSに対して滑膜量は中等度の相関性（r=-0.510）が認められたが，滑液量，M/F比，軟骨損傷スコアとの有意な相関性は認めなかった．【考察および結論】MRIでの造影剤使用は腎性全身性線維症などの副作用があり、高齢者を中心とする変形性膝関節症患者には非造影MRIでの評価が望ましい。今後造影MRI評価との比較検証は必要であるが、今回T2マッピングを用いた滑膜炎評価で滑膜量と疼痛スコアに高い相関性が認められ、今後造影MRI評価との比較検証は必要であるが，本法は疼痛関連性の有用な非造影MRI評価法になりうる可能性が示唆された．

O-3-323　軟骨下骨評価のためのUTEシーケンスによるT2 star mappingの検討

○明田川尚宏[1]、青木　孝子[2]、栗田　京助[1]、橋本利恵子[1]、Nielsen Matthew[3]、新津　　守[2]

[1]埼玉医科大学病院　中央放射線部、[2]埼玉医科大学病院　放射線科、[3]シーメンス・ジャパン株式会社

【背景】変形性膝関節症初期にみられる関節軟骨変性の所見として軟骨荷重部では過荷重や非生理的衝撃によって軟骨下骨に微小骨折が生じる。軟骨下骨では血管が介入しているため微小骨折によって1型コラーゲンが修復され線維化と骨硬化がおこり軟骨変性が進んでいくため、微小骨折の有無を評価できることは臨床的に重要である。軟骨下骨はT2値が非常に短いため通常の撮影法では描出が困難である。そこで短いT2値の成分を検出できるUltrashort TE（UTE）実験用シーケンスを用いたT2* mappingで評価をするため、撮影条件（最適なTE）を検討した。

【方法】健常ボランティア10名（男性8名、女性3名、平均年齢36.3歳）の膝をTR=6.10ms，FOV 212 × 212mm，resolution 0.78 × 0.78 × 0.78mm，FA 14°，8つのTE（0.1～1.6ms）で撮影し、軟骨下骨荷重部のT2*値を測定した。撮影時間を短縮するために、4つのTEでのT2*測定も検討した。T2* mapの作成にはImage Jのpluginsである MRI Processorを用い、各pixelでsingle-component exponential fittingを行った。

【結果】健常ボランティアの軟骨下骨のT2*値は8つのTEを用いた時に半月板と同じ程度のT2*値が表示されたため、1.6msのTEを外した。また、0.1から0.3msのTEはばらつきが大きく、0.4から1.2msのTEによるT2*値は600から1000μsであった。4つのTEの組み合わせではTE=0.4、0.6、0.8、1.0msが最適であった。

【考察】今回の検討で、1ms未満のT2*値を有する組織を対象とする場合、4つのTEでT2*計測をすると算出されるT2*値は使用するTEの組み合わせにより変化し、0.3ms以下のTEを使用すると誤差が大きくなった。そのため、最短TEは0.4msとした。T2* mappingによる微小骨折の評価はT2 mappingと同様にコラーゲンの質的評価が可能であると考えられ、臨床例での検討が期待される。

【結論】UTEを用いたT2* mappingの測定に必要な4つのTEの組み合わせはTE=0.4、0.6、0.8、1.0msで、健常ボランティアのT2*値は0.6～1.0msであった。

O-3-324　大腿骨頭軟骨におけるステロイド投与の影響 －T2マッピングを用いた検討－

○萩原　茂生[1]、渡辺　淳也[2]、中村　順一[1]、岸田　俊二[1]、大前　隆則[1]、宮本　周一[1]、松本　浩史[3]、
桝田　喜正[3]、高橋　和久[1]

[1]千葉大学大学院医学研究院　整形外科学、[2]東千葉メディカルセンター、
[3]千葉大学医学部附属病院　放射線部

【目的】T2マッピングは関節軟骨の質的評価が可能なMRI撮像方法である。我々はステロイド性大腿骨頭壊死の非圧潰例においても、軟骨変性を示唆するT2の延長が認められることを報告してきた。本研究の目的は大腿骨頭軟骨に対するステロイド投与の影響を検討することである。【方法】対象は膠原病の治療のためステロイド治療歴を有する28例46股（S群：平均年齢36.7歳）で股関節の変形や疼痛等の自覚症状を有さない症例である。うち11例18股に無症候性の大腿骨頭壊死非圧潰例が含まれていた。コントロールとして健常ボランティア12例12股（C群：平均年齢32.9歳）を設定した。各群間の年齢、臼蓋形成不全の程度（sharp角、CE角、AHI）、BMIに有意差は認めなかった。GE社製3テスラMRI discovery 750を使用し、T2マッピングにより大腿骨頭関節軟骨の軟骨変性を評価した。撮像断面は大腿骨頭中心を通り大腿骨頚部に平行な斜冠状面とし、関心領域を骨頭の荷重部上方60度の範囲に設定した。計測したT2について各群間の比較を行い、またS群においてはステロイド投与期間、骨密度（大腿骨BMD）との関連、骨頭壊死の有無について統計的検討を行った。【結果】骨頭軟骨のT2はS群37.2msec、C群30.7msecで、S群はC群に対して有意な延長を認めた。S群においてはステロイド投与期間、骨頭壊死との関連は認められず、大腿骨BMDとは弱い負の相関を認めた。【結論】T2マッピングを用いた大腿骨頭軟骨評価において、ステロイド治療により形態的異常を来す前から軟骨変性を生じている可能性があると考えられた。

O-3-325　股関節放射状MRI評価と関節鏡における軟骨・関節唇所見の比較

○濱田　英敏[1]、西井　　孝[2]、高尾　正樹[1]、坂井　孝司[1]、田中　　壽[3]、菅野　伸彦[2]

[1]大阪大学大学院医学系研究科　器官制御外科学、
[2]大阪大学大学院医学系研究科　運動器医工学治療学、
[3]大阪大学大学院医学系研究科　放射線統合医学

【目的】近年、早期関節軟骨変性の定量的評価におけるT2 mappingなどのcompositional MRIの有用性が示唆されているが、股関節寛骨臼全域の関節軟骨を評価した報告は乏しい。股関節鏡と股関節MRI放射状評価を行った症例において、軟骨損傷と軟骨T2値の関連、および関節唇損傷とMRI関節唇所見の関連を検討した。【方法】対象は、当科にて股関節手術を行った症例の中で、MRI放射状撮影と関節鏡両方を行った14例14関節である。女性12例、男性2例、平均年齢は31歳（14歳-47歳）であった。単純X線では全例関節症所見は認めず、CE角は平均17°（-18°-38°）で、寛骨臼形成不全の基準値とされるCE角25°未満が8例、CE角25°以上が6例であった。Multi-echo spin-echo撮影によるMRI T2マップおよびFast Spin echo T2強調像、T2＊強調像を臼蓋開口部に対して放射状撮影し、前方90°から後方90°の30°毎の7スライスにおいて評価を行った。寛骨臼荷重部軟骨を外側・内側部に2分割した際の外側部軟骨T2値を測定し、関節唇途絶像または内部信号変化を関節唇損傷ありと判定した。関節鏡視での軟骨損傷の有無、軟骨変性の定性的分類であるOuterbridge分類（Grade0-4）と軟骨T2値の関連性、および関節鏡視とMRI所見の関節唇損傷の有無の関連を検討した。【結果】軟骨損傷部は軟骨非損傷部と比べて軟骨T2値が有意に高かった（各々43.3ms、39.5ms、$p < 0.01$）。軟骨損傷Outerbridge分類と軟骨T2値が有意に相関した（$r=0.50$, $p < 0.01$）。関節唇損傷の有無に関する、放射状MRIのT2強調像、T2＊強調像の感度／特異度／陽性的中率／陰性的中率は、各々56%/81%/80%/57%、82%/72%/80%/74%とT2＊強調像の方が感度が高かった。【考察】股関節T2mappingによる関節軟骨評価により、単純X線上検出できない早期軟骨損傷を検出できる可能性が示唆された。非造影MRIでも関節唇の比較的良好な診断精度は得られたが、撮影シークエンスや条件などさらなる検証が必要である。

O-3-326　膝蓋骨不安定症における膝蓋軟骨の評価を目的とした年代および性別による健常膝のT2値の変化の検討

○森　　祥子[1]、山村憲一郎[1]、松本　洋一[1]、大槻　周平[2]、石浦　基文[1]、鳴海　善文[3]

[1]大阪医科大学附属病院　中央放射線部、[2]大阪医科大学　整形外科教室、
[3]大阪医科大学　放射線医学教室

【目的】膝蓋骨不安定症における膝蓋骨の脱臼や亜脱臼の際に，大腿骨遠位と膝蓋骨底部の衝突に起因する膝蓋軟骨の変性が考えられる．定量的な評価が可能なT2mapから求められるT2値から変性の程度を評価できるが，加齢や性差によるT2値の変化が推察される．そこで，撮像基準，測定基準を定めた健常な膝蓋軟骨のT2mapからT2値を求め，年代別および性別によるT2値の違いを検討した．【方法】3.0TMRIを使用し，T2mapの撮像条件はTR 1500ms，TE9ms，18ms，27ms，36ms，45ms，54ms，63ms，72msに設定した．男女の健常ボランティア（20～29歳20名，30～39歳20名，40～49歳20名，50～59歳20名：計80名）のどちらかの膝に8チャンネルの膝用コイルを装着した．膝蓋骨の最大長軸と最大横径の前額断において，膝蓋骨底部が形成する軸に垂直に交わる横断像を撮像基準とし，T2mapを求め，外側，中央外側，中央内側，内側の4つの関心領域からT2値を測定した．これらをボランティアの各年代別および性別の平均を求め有意差を求めた．【結果】膝蓋軟骨における男性の外側，中央外側，中央内側，内側のT2値はそれぞれ35.1ms，32.9ms，35.3ms，35.4ms，女性は36.8ms，32.5ms，36.3ms，35.7msとなり，それぞれの関心領域で性別による有意差は認められなかった．また，年代別による有意差も認められなかった．【結論】本研究で年代別および性別による健常人の膝蓋軟骨のT2値を求めた．健常人の場合，年代別および性別に依存しないことが明らかになった．これにより，膝蓋骨不安定症における膝蓋軟骨の評価において，各関心領域の変性の程度を患者の加齢や性別に分けることなく判断できることが示唆された．

一般演題（ポスター）

P-1-001　限局性腎細胞癌における拡散強調像の意義：ADCは術後の再発予測因子となり得るか

○西江　昭弘[1]、柿原　大輔[1]、浅山　良樹[1]、牛島　泰宏[1]、高山　幸久[2]、岡本　大佑[1]、藤田　展宏[1]、森田孝一郎[1]、猪口　淳一[3]、久保雄一郎[4]、本田　浩[1]

[1]九州大学　臨床放射線科学、[2]九州大学　放射線医療情報・ネットワーク講座、
[3]九州大学　泌尿器科学、[4]九州大学　形態機能病理学

【目的】限局性腎細胞癌のADCが術後の再発予測因子となり得るか明らかにすること【方法】術前に拡散強調像を含むMRIが施行された限局性腎細胞癌49例が対象である。術後の経過観察中に15例に再発が認められた。拡散強調像は1.5T MRI装置にて撮像され、0，500および1,000のb factorを用いてADC mapが作成された。腫瘍のADCは壊死や出血を避けながらmap上に関心領域を置いて計測された。平均ADCは3スライスから得られたADCの平均、最小ADCはその中で最も値の低いものとした。再発に影響を与える可能性がある臨床病理学的因子（年齢、性別、腫瘍部位、サイズ、増大浸潤様式、Fuhrman分類、組織型、静脈侵襲、平均ADC、最小ADC）と無病生存との関連をCox比例ハザードモデルにて解析した。【結果】単変量解析では、サイズ、静脈侵襲、平均ADC、最小ADCが無病生存と有意な相関があった。多変量解析では、静脈侵襲と最小ADCのみが有意な因子であった。【結論】限局性腎細胞癌において、最小ADCは術後の再発を予測する独立した因子と考えられる。

P-1-002　3D-SSFP-ASLを用いて腎臓到達時間を考慮した腎血流量計測

○高倉　京子[1]、藤本　晃司[1]、木戸　晶[1]、伏見　育崇[1]、岡田　知久[1]、坂下　尚孝[2]、木村　徳典[2]、富樫かおり[1]

[1]京都大学医学部附属病院　放射線診断科、[2]東芝メディカルシステムズ（株）

【背景・目的】ASL（Arterial Spin Labeling）は造影剤を用いない灌流画像取得法であり、非侵襲的で繰り返し撮像が可能である。脳のみならず、腎臓においても様々な定量方法が研究、報告されている。ASLの撮像手法はRFパルスの印加方法によりPASL（pulsed-ASL）とCASL（Continuous-ASL）があり、異なるモデルを用いた定量評価がなされている。ASL画像の信号強度のシミュレーションは行われているが、PASLを用いて得たASL画像のカーブフィッティングを行ったという報告は少ない。今回我々は、前回の本大会で発表した定量評価についての検討を継続し、3D-SSFP-ASL（ASTAR法）の定量評価法として各TI（Inversion Time）におけるASL画像における腎実質の信号強度のカーブフィッティグを行うことによる腎血流量の計測を試みた。
【方法】3T MRI装置（東芝メディカルシステムズ社）において、同意の得られた11名の健常ボランティアの撮像を施行。呼吸同期でASL画像を取得。ASLの撮像条件は、TR/TE：4.3/2.2ms，フリップ角：94-116度，バンド幅：± 390Hz，FOV：36cm，スライス厚：4mm，matrix：192 × 192，SPEEDER Factor：2，積算回数：2，非選択IR（nSSIR）：2とし、TIを800-2400まで400ms毎に撮像。また、プロトン密度強調画像を取得。自作Matlabソフトを用い、腎皮質の信号強度を測定し、TI 5点の計測から、single compartment modelに基づいたASL信号強度のカーブフィッティグを行い、ラベルされたスピンが腎臓に到達する時間を考慮したみかけの腎血流量を算出した。
【結果】全被検者の平均のみかけの腎血流量は、188.97 ± 47.02［ml/100cc/min］であり、変動係数は25%未満であった。
【結論】3D-SSFP-ASL手法による、腎血流量の計測方法としてカーブフィッティグは妥当な方法であると考えられる。

P-1-003　精細管MRIの造精機能に応じた分類に対する新規機械学習法CARTAの有用性

○山口　雅之[1]、朽名　夏麿[2]、馳澤盛一郎[2]、藤井　博史[1]

[1]国立がん研究センター　機能診断開発分野、[2]東京大学大学院　新領域創成科学研究科

【目的】正常な精巣と造精障害に陥った精巣のMRIの分類に対して、機械学習による自動分類の有望性を検討すること。【方法】8匹の雄性Wistar種ラットに対し6mg/kg体重のドキソルビシンを静脈投与し、他の4匹のラットに対し生理食塩水を投与した。投与前、投与4，8週後に3.0Tesla MR装置と専用のソレノイド型コイルを用いて、精巣のT_2強調MRI（面内分解能78μm）を取得し、精細管を観察した。Clustering-Aided Rapid Training Agent（CARTA）と呼ばれる、新規開発の教師付き学習法を用いて、造精機能が正常な領域、中等度または高度に傷害された領域を表示するMR画像群に自動分類した。分類精度は、leave-one-out交差検証法にて評価し、画像診断専門医による分類精度と比較した。【結果】MRI上、ドキソルビシン投与後4週の精細管は狭小化し、8週後では精細管の形状は不明瞭となった。病理学的に中等度及び高度の造精障害が確認された。教師付き学習では、精巣のMRIの自動分類に適した16個の画像特徴を選抜して用い、自動分類の精度は84%であった。画像診断医の分類精度は65%であった。【結論】機械学習による自動分類は、正常な精巣とドキソルビシンにより造精が傷害された精巣のMRIの分類に対して有望な手法と考えられた。

P-1-004　Enhanced-mode DWIを使用した1.5T-MRIによる超高b値 前立腺拡散強調画像の評価

○村上　省吾[1]、渡部　裕樹[2]、越智　泰隆[2]、佐伯　浩一[2]、宮内　勇貴[3]、白戸　玲臣[3]

[1]更生会村上記念病院　放射線科、[2]更生会村上記念病院　画像診断センター、
[3]愛媛大学医学部　泌尿器科

【目的】3T-MRI装置による超高b値 拡散強調画像（以下DWI）は、前立腺癌の診断において高い評価を得ている。我々の目的は、1.5T-MRI装置において超高b値 前立腺DWIの画質を改善し、前立腺癌のスクリーニング検査診断力の向上を計ることである。【対象と方法】Achieva 1.5T A-series Dual-gradient systemと16-ch XLトルソコイル（Philips Medical Systems）を使用した。Dual-gradient systemを使用し、最大傾斜磁場強度を通常の2倍の66mT/m（slew rate 90mT/m/ms）に増加したEnhanced-mode DWIで超高b値 前立腺DWIを撮像した。超高b値 前立腺DWIの撮像パラメータを調整するため、自作ファントムのEnhanced modeとNormal modeの超高b値DW画像を撮像し、それぞれを比較、検討した。撮像パラメータを修正したEnhanced mode超高b値 前立腺DWIは、2012年9月から撮像され、2014年4月までにPSA値が高値（2.7ng/mL以上）と診断された30症例（54～85歳、平均70.5歳）に前立腺癌のスクリーニング検査が施行された。【結果】Normal modeの最大傾斜磁場強度（33mT/m）では超高b値DWIのSN比は低く、b値1000では正常前立腺のDWI信号が高いため、病変部と十分なコントラストが得られなかった。Normal modeと比較し、Enhanced mode超高b値 前立腺DW画像では信号増強とDW画像に見られるT2シャインスルー効果の減衰が見られる。また正常前立腺信号の低下が見られ、診断に有効なコントラストが正常前立腺領域と病変領域において観察された。診断に有用な画像を得るためには、Enhanced modeを使用するだけではなく、特に信号強度、DW画像の分解能に関連するパラメータの調整が重要であった。脂肪抑制法（SPAIR）の選択、パラメータ適正化も画質改善に関与する項目であった。Enhanced mode超高b値DWIを使用開始より、前立腺癌のスクリーニング検査後の生検検査にて陰性診断される症例数の減少がみられた。【結論】Dual-gradient systemを使用した1.5T-MRIのEnhanced mode超高b値 前立腺拡DWIは従来撮像方法よりも画質改善が得られ、前立腺癌のスクリーニング検査において有用な結果が得られた。

P-1-005　前立腺癌存在診断におけるArterial spin labeling（ASL）有用性の検討

○笹尾　　明[1]、林田　英里[1]、荒川　昭彦[1]、福井　秀幸[2]、渡邊紳一郎[2]、町田　二郎[2]、平井　俊範[3]、山下　康行[3]、沖川　隆志[1]、杤山　博幸[1]、川村　　傑[1]、増田　大介[1]、太田　　雄[1]、川上　　恵[1]、和田　博文[1]、北村　美穂[4]、木村　徳典[4]、宮崎美津恵[4]

[1]済生会熊本病院　中央放射線部、[2]済生会熊本病院　腎・泌尿器センター、[3]熊本大学　放射線診断学、[4]東芝メディカルシステムズ

【目的】前立腺癌診断で、造影MRIは広く行われている。しかしながら、近年ではNephrogenic Systemic Fibrosisの報告があり造影剤使用が禁忌とされる症例も増加してきた。我々はこれまで、頭蓋内腫瘍においてArterial Spin Labeling（ASL）法の有用性を報告してきた。今回の目的は、このASL法を前立腺領域に使用し造影検査と比較することでその有用性を検討することである。【対象と方法】2013/8/26～2014/1/22で前立腺癌疑いのためMRI検査を施行した者のうち、生検で前立腺癌が組織学的に証明された者を対象とした。年齢（56～89歳；平均72歳）、PSA値（5～220ng/mL；平均47.26ng/mL）。MR装置；Vantage Titan（3T）。粗大な病巣が観察された2名においてTI値を1,400～3,000msecの間で変化させ、ASL撮像のパラメータを決定した。T2WI・DWIを参照し放射線診断専門医と技師の合意でASLスライス選択を行った。また、ASL画像とT2WIの融合画像を作成した。ASL・ダイナミックstudy（DCE-MR）の画質、T2WI・DWIでの病変の範囲とASLおよびDCE-MRでの病変範囲の一致度を独立した2名の放射線科医がそれぞれ3段階評価を行いκ検定を行った。【結果】ASL画質スコアは2.66 ± 0.12、観察者間一致率はκ =1.00で完全に一致。全対象15例中11例はASLとDCE-MRの範囲は完全一致、4例で部分的な差が見られた。観察者間のASL診断一致率はκ =0.84で良かった。【結語】非造影MRIによる前立腺癌診断においてASL法は有用な撮像法となり得る。

P-1-006　前立腺MRSにおける脂肪抑制効果の基礎検討

太田　　雄[1]、沖川　隆志[1]、杤山　博幸[1]、川村　　傑[1]、増田　大介[1]、川上　　恵[1]、田尻　智美[1]、和田　博文[1]、○笹尾　　明[1]、北村　美穂[2]、江口　夏希[2]、木村　徳典[3]、古館　直幸[3]、池戸　雅人[3]、宮崎美津恵[3]

[1]社会福祉法人恩賜財団済生会熊本病院、[2]東芝メディカルシステムズ（株）　九州支社、[3]東芝メディカルシステムズ（株）　MR事業部　MR開発部

【目的】当院では前立腺検査においてMRSを撮像している。脳組織におけるMRS撮像では通常脂肪成分の割合が非常に小さく脂肪抑制法を併用することがなかったが、前立腺撮像においては周囲が脂肪組織に取り囲まれており脂肪抑制法の導入が必要と思われていた。今回脂肪抑制法を併用できるようになったのでMRS撮像における脂肪抑制効果の基礎検討を行った。【使用機器・使用シーケンス】MRI装置：Vantage TitanTM 3T シークエンス：MRS TE：136ms　TR：2000ms　FA/Flop：90/180　水抑制パルス：170脂肪抑制：SPAIR　ボクセルサイズ：1.3 × 1.3 × 1.3cm　NEX：100　撮像時間：3分22秒【方法】生クリーム（脂肪分47%）の中に塩化コリンを入れた自作ファントムを作成し、MRSの脂肪抑制有無を撮像した。また、検査内容を理解した患者に同意を得て臨床でのMRSの脂肪抑制有無の評価を行った。評価者は放射線科医1名、診療放射線技師7名で行った。【結果】ファントム実験の結果では脂肪抑制を併用しないと波形全体が脂肪の影響を受け塩化コリンの波形が観察困難となるが、脂肪抑制を併用すると塩化コリンの波形が観察できるようになった。また、臨床においてもMRSを撮像するときは脂肪抑制を併用した方がよい結果となった。特に前立腺と周囲脂肪織が隣接する部分を撮像するときは脂肪抑制を併用した方が良かった。【考察】体幹部などの頭蓋内以外の部位でMRSを撮像する場合は脂肪抑制法を併用すると代謝物質の波形が明瞭に観察でき、臨床応用時に有利に働くと考えられた。【結語】前立腺MRSにおいて脂肪抑制法の併用は有用と示唆された。

P-1-007　7T MRIの1H-MRSによる水-NAAの共鳴周波数変化を用いた温度計測

○東　高志[1]、栗林　秀人[2]、瀧澤　修[2]、中井　隆介[3]、森　勇樹[4]、吉岡　芳親[4]、都賀谷紀宏[3]、劉　国相[1]

[1]情報通信研究機構脳情報通信融合研究センター、[2]シーメンス・ジャパン、
[3]京都大学　再生医科学研究所、[4]大阪大学　免疫学フロンティア研究センター

［目的］水の共鳴周波数は、比較的大きな温度変化を示す。MR Spectroscopyを用いた温度計測法として、N-acetylaspartate（NAA）のメチル基の共鳴周波数の温度変化が小さいことを利用して、水の共鳴周波数の変化から温度の計測が行われている。今回我々は、全身用7T MR装置を用いたヒトの脳内温度計測を目的に、ファントムの温度を変化させながら水とNAAのシグナルを計測し、水の共鳴周波数の変化から温度変化を計測し、全身用7TMRI装置での温度測定の安定性や精度を確認した。［方法］MR装置はシーメンス社製7T MRを、RFコイルはQED社製ヘッドコイルとループコイル（プロトン-リンdouble-tuned coilのプロトンチャンネル）を用いた。測定ファントムは10mM NAA水溶液とし、温めたファントムをMR装置内で自然冷却させながら水およびNAAのシグナルを連続的に測定した。撮像シーケンスはPRESS法を用いた。ファントムの温度計測はフォトンコントロール社製光ファイバー温度計を用い、プローブをファントム内に挿入して温度計測を行った。得られたスペクトルから自作の解析ソフトを用いてデータ処理を行った。［結果］自然冷却におけるファントムの水温が40℃から約30℃までの範囲において、水のプロトン共鳴周波数からNAA信号を基準として計測した温度変化は、光ファイバー温度計を用いた結果とよく一致し、安定した計測が可能であった。NAAの信号が安定的に計測できる場合は、7T MRによる、水－NAAプロトンシグナルを用いた温度計測は、検出感度が高く、また周波数分解能の高い有効な方法であると考えられる。今後、ヒトの撮像を行い脳機能研究への応用を検討したい。

P-1-008　^{19}F/^{1}H二重同調アレイコイルの初期検討

○大竹　陽介、佐藤　良太、越智　久晃

（株）日立製作所　中央研究所

【はじめに】^{19}F含有薬剤の薬物動態評価を目的として^{19}F-MRIによる動態計測[1]が試みられている。^{19}Fは^{1}Hに次ぐ高い信号強度を示すが，生体に投与可能な^{19}F含有薬剤の量は微量であるため，MRI装置の高感度化が求められている。高感度化手法の一つにアレイコイルを使用する方法がある。一般にアレイコイルを構成する各コイルは他のコイルとの磁気結合を除去するため，コイルループの一部を重ねる手法と低入力プリアンプを用いる手法の両方が施されている[2]。しかしながら二重同調コイルでは低入力プリアンプを用いる手法では磁気結合が除去できない。そこで本検討では，二重同調RFコイルで使用可能な新たな磁気結合除去手法を検討した。

【方法】二重同調RFコイルは，コンデンサを挿入したコイルループの直列共振回路（共振周波数はfA）に対して，2つのLC直列共振回路（fB，fC）を並列に接続された構成のものを用いた[3]。プリアンプは，FETを用い入力回路が直列共振回路（fD）で構成されているものを用い，二重同調RFコイルに並列に接続した。ここで^{19}Fと^{1}Hの磁気共鳴周波数はfF，fHとする。各直列共振回路の共振周波数はfB＜fF＜fA=fD＜fH＜fCを満たす様に調整する。このように調整することにより，プリアンプから見た二重同調RFコイルはfF，fHで共振する。同時にコイルループの両端から見たプリアンプ側のインピーダンス特性はfF，fHで高インピーダンスを示す。すなわち他のコイルのとの磁気的干渉を除去が可能となる。磁気結合の評価には，磁気結合が除去された2chの磁界プローブを用いて通過特性を求め評価した。

【結果】プリアンプを用いた磁気結合除去手法によりfF，fHでの周波数通過特性はそれぞれ15dB，20dB減衰することを確認した。またコイルループの一部を重ねる手法ではそれぞれ32dB，21dB減衰することを確認した。これらから磁気結合が除去できていることを確認した。

【参考文献】[1] Doi Y, et al., MRM, 2009; 62: 1129-1139. [2] Roemer PB, et al., MRM, 1990; 16: 192-225. [3] 大竹他 日磁医学会 2008; O-1-94

P-1-009　プロトンおよびリンMR信号を用いた7T MRIによる新しい温度計測法の開発

○東　　高志[1]、瀧澤　　修[2]、栗林　秀人[2]、中井　隆介[3]、吉岡　芳親[4]、都賀谷紀宏[3]、劉　　国相[1]
[1]情報通信研究機構脳情報通信融合研究センター、[2]シーメンス・ジャパン、
[3]京都大学　再生医科学研究所、[4]大阪大学　免疫学フロンティア研究センター

［目的］水の共鳴周波数は、比較的大きな温度変化を示し、MR温度計測として応用されている。一般に、脳ではN-acetylaspartate（NAA）を基準にすることが多いが、脳腫瘍等のNAAの検出が困難な組織や臓器では、基準が問題となる。そこで、今回、我々は高感度周波数計測に有利な7T MRIを用いて、新しい計測方法として生体内物質のスペクトルで温度の影響が少ないと考えられるリンの信号を基準とすることの可能性を検討した。［方法］プロトンおよびリン計測が可能なRFコイルとしてQED社製ループコイルを用い、温めたファントムをシーメンス社製7T MRI内で自然冷却させながら、PRESS法を用いたプロトンスペクトルと、傾斜磁場による体積選択を行わないリンのスペクトルを交互に計測した。ファントムとしては、20mM NaH2PO4水溶液を用いた。ファントムの温度計測にはフォトンコントロール社製光ファイバー温度プローブをファントムに挿入し、MR計測と同時に温度を計測した。スペクトル処理には、自作のソフトウェアを用いた。リンのNaH2PO4信号を基準として、水プロトンの共鳴周波数の変化から温度計測を行った。［結果］水温が40℃から自然冷却で約30℃までの範囲において、水のプロトン共鳴周波数からリン信号を基準として計測した温度は、若干の揺らぎはあるものの、光ファイバー温度計を用いた結果と同じ傾向を示した。本法は、NAAのような基準信号を安定して得ることが難しい組織などに対して有効である。また、リン信号の経時的計測は、システムの安定性などを計る指標としても有効であり、幅広い応用が考えられる。

P-1-010　^{1}H-^{13}C HMQC MRSIによる代謝計測－圧縮センシングによる高速化と腫瘍における代謝動態追跡

○今井　宏彦、佐野　　圭、門間　翔太、田中　利幸、松田　哲也
京都大学大学院情報学研究科　システム科学専攻

【はじめに】化学シフトイメージング（CSI）において，スペクトル領域を従来の1Dから2Dへ拡張することは，スペクトル分解能を高め，生体内の多様な物質の観測に有効であるが，撮像時間の長期化が欠点である．これを克服するため，本研究では圧縮センシングの導入により高速化し，代謝動態イメージングを行ったので報告する．

【方法】MR測定には，動物用7T MR装置（Bruker BioSpin）及び^{1}H/^{13}C核送受信ボリュームコイルを使用した．2D CSIに2D ^{1}H-^{13}C多量子コヒーレンス（HMQC）を組み込んだシーケンスを用い，2Dスペクトルの2D空間分布及びその時間変化を圧縮センシングの手法により再構成することを考慮したサンプリングパターンで撮像した．主な撮像条件は以下の通りである．FOV=80 × 40mm^{2}，matrix=16 × 8，NP（^{1}H）=256pts，NP（^{13}C）=32pts，BW（^{1}H）=2000Hz，BW（^{13}C）=8000Hz，TR/TE=990/9.6ms，位相サイクル数=4，積算回数=1．本研究では，腫瘍におけるグルコース代謝を取り上げ，担癌マウスに^{13}C標識グルコースを腹腔内投与後2時間程度の代謝過程を計測した．

【結果】今回の撮像条件では，従来のフルサンプリングの場合は撮像時間が約4時間30分であるのに対し，約2時間15分の撮像で収集したデータから時間分解能30分の動態画像を再構成可能であり，グルコース（投与物質）の減少過程，腫瘍における乳酸（代謝産物）の増加過程，時間変化しない物質として脂肪（天然存在比の^{13}C）を観測できた．

【結論】^{1}H-^{13}C HMQC MRSIに圧縮センシングを導入することで，担癌マウスについて代謝動態イメージングを可能とした．ここでは，腫瘍におけるグルコースから乳酸への代謝過程に注目したが，本手法による種々の代謝過程のイメージングへの展開が期待できる．

P-1-011　非造影MRAを用いた下腹壁動静脈穿通枝の描出・同定の検討

○宮本　良仁[1]、山川　陽子[1]、加藤　　勤[1]、高松　　慎[2]、山内智恵美[2]、千葉　寿恵[2]
[1]住友別子病院　放射線部、[2]（株）東芝メディカルシステムズ

【目的】近年、乳癌の外科手術において乳房の再建術を希望されるケースが増加している。この際、自家組織を使用する腹直筋皮弁法を行う場合、下腹壁動静脈穿通枝の同定が行われる。当院では造影3D-CTにおいてこの下腹壁動静脈穿通枝の描出・同定を行っているが、ヨード造影剤における副作用がしばしば問題となる。今回、我々は非造影MRAによって下腹壁動静脈穿通枝の描出・同定が可能か検討を行ったので報告する。【方法】使用装置は、東芝社製Vantage Titan 3T、コイルはAtlas SPEEDERボディおよびAtlas SPEEDERスパインを用いた。同意の得られたボランティアにて、血管が高信号に描出され、高分解能化が可能なシーケンス［3D-FASE法、3D-SSFP法、3D-FE法］を用いて比較検討を行った。上記より描出良好なシーケンスにおいて、TR・TE・FAを可変させ下腹壁動静脈穿通枝の描出が良好な最適撮像条件を検討した。【結果】下腹壁動静脈穿通枝の描出はシーケンス3D-FASE法、3D-FE法において視認可能であった。それぞれのシーケンスのTR・TE・FAについて至適条件を導くことにより、腹直筋と下腹壁動静脈穿通枝の位置関係も明瞭となった。【結語】非造影MRAにて下腹壁動静脈穿通枝の描出が可能であった。また至適条件を用いて撮像することにより腹直筋や臍との位置関係も明瞭となり、乳房再建術、腹直筋皮弁法を行う際の下腹壁動静脈穿通枝の描出・同定が可能であることが示唆された。

P-1-012　3D-balanced-SSFP with phase sensitive inversion recoveryを用いたdual contrast blood imageの検討

○吉田　学誉[1,2]、勝又　康友[3]、古河　勇樹[1]、土屋　宏彰[1]、湯田　恒平[1]、新田　宗也[5]、
河内　伸夫[4]、齋藤　春夫[2]
[1]財団法人自警会東京警察病院　放射線科、[2]東北大学大学院医学系研究科　画像解析学、
[3]Philips Electronics Japan、[4]財団法人自警会東京警察病院　放射線部、
[5]財団法人自警会東京警察病院　循環器内科

【目的】前回、2D-PSIR-B-SSFPを用いることでBright Blood（BriB）とBlack Blood（BlaB）の画像を一度に取得するdual contrast blood（DCB）imageが可能であることを報告した。血管などの撮像は壁の構造など描出するために高分解能化が望まれる。DCB imagingの3D化の検討を行ったので報告する。【方法】基礎検討として自作ファントムを用いTFE factor（TFE f）、Inversion Time（TI＝固定、Shortest）、3D k-space trajectory（e-THRIVE、THRIVE、Liner-THRIVE）を可変撮像し得られた画像から信号強度（SI）を計測した。同意を得られたボランティアに対し基礎検討で得た最適シーケンスで大動脈を撮像し、各血管のSIを測定し血流方向の影響を評価した。【結果】TI固定条件下では、高いTFE fの時にはLinear系（L系）のe-THRIVEとLiner-THRIVEが同等のSIを示し、TFE fが低い時にはRadial系（R系）のTHRIVEとLiner-THRIVEが同等のSIとなった。またTI=shortestの場合、TFE fの減少に伴いL系のSIは減少傾向を示したが、THRIVEではほぼ一定の値を示していた。ボランティア撮像では、血流方向の影響は少なかった。L系では基礎検討と同様にDCB imageを得ることが可能であったが、THRIVEではSIは良好なものの大動脈の画像にて信号強度が不均一となった。【考察・まとめ】3D-PSIR-B-SSFPによりDCB imageを得ることが可能であった。TIを固定した基礎検討において、L系の高いTFE fではB-SSFPの定常状態Dataをk=0に、R系の低いTFE fではB-SSFPの移行期Dataがk=0に充填されるため、L系とR系でSIの傾向が同じになったと考えられる。TFE fの変化によるL系のe-THRIVEとLiner-THRIVEではTI変化が同一になるため、SI変化は同じ傾向となり、THRIVEではTFE fに伴うTI変化が無いためSIの変化はL系よりも小さかったと考える。THRIVEによるボラテンィア撮像の結果は、撮像がCentric orderでありB-SSFPの定常状態移行期Dataが影響したためと考えられる。L系では良好なDCB imageを撮像でき、特に検査時間短縮が可能なRadial trajectoryを用いたLiner-THRIVEのDCB imageへの有用性が高いと考える。

P-1-013　Multi-stack CINEMA-FAIRによる両手末梢動脈描出の検討

○林田　江美[1]、中村　理宣[2]、米山　正己[2]、高原　太郎[3]、神島　　保[4]、小林　恒夫[1]、田渕　　隆[1]、澤野　誠志[1]

[1]八重洲クリニック、[2]株式会社フィリップスエレクトロニクスジャパン、
[3]東海大学工学部　医用生体工学科、[4]北海道大学大学院保健科学研究院

【目的】関節リウマチの早期診断および活動期の病態を知る上で、血流の評価が重要であることが知られており、非侵襲的で経過観察が容易な非造影MRAの臨床応用が期待されている。Time-SLIP法を用いた手指MRAはラベリング後の一定の遅延時間を設定することにより末梢動脈まで良好に描出可能であるが、末梢動脈の描出能は血流速に大きく依存し、遅い血流程ラベリング後の遅延時間の最適化が難しい。近年、ASLとLook-Lockerサンプリングの技術を用いた非造影time-resolved MRA（CINEMA：Contrast inherent INflow Enhanced Multi phase Angiography）が報告されている。CINEMA法は遅延時間の異なるデータを複数回収集するため流速による末梢血管描出能へ与える影響は少ない。今回我々は、経時的観察が可能なCINEMAを応用し、両手の末梢動脈描出の検討を行った。【方法】Philips社製Achieva TX 3.0T、32ch torso-cardiac coilを用い、IRBの承認を得たボランティア5名を対象に、両手末梢動脈の描出についてコントラスト比の測定と視覚評価を行った。CINEMAシーケンスとして、FAIR法を用いてmulti phase 3D-T1TFEでデータ収集し、さらに末梢動脈の描出向上のために複数のstackに分割して撮像した。【結果】Multi-stack CINEMA-FAIR法を用いることで、良好な両手末梢動脈描出が安定して得られた。また、2stackに分割することにより手指動脈末梢の描出も可能となった。今後の臨床応用が期待される。

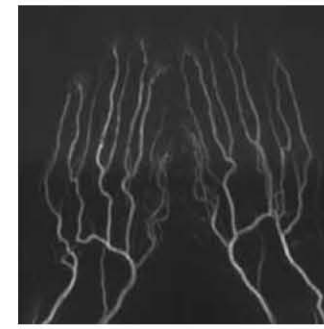

P-1-014　MR Angiographyで偽陰性を示した冠動脈完全閉塞の１例

○天沼　　誠[1]、松谷　英幸[2]、関根　貴子[2]、新井　雄大[2]、森田ひとみ[2]、高柳　友也[2]、佐野　始也[2]、石坂　和真[2]、高瀬　真一[3]

[1]高瀬クリニック　放射線科、[2]高瀬クリニック　放射線部、[3]高瀬クリニック　循環器内科

＜目的＞冠動脈MR angiography（MRA）は臨床的には陰性的中率の高さが重要であり、偽陰性例がほとんどみられない特徴がある。今回冠動脈MRAで正常所見を示した冠動脈完全閉塞例を経験したので若干の考察を加えて報告する。＜症例＞症例は59歳男性で6年前よりときどき胸部の不快感を感じていた。10日前就寝中に胸部違和感を自覚し労作時の圧迫感がつづくため受診。胸部CT angiographyで右冠動脈（#2），左前下行枝（#6）の完全閉塞が疑われたが同部に高度の石灰化を合併していたため、評価困難が予想され直後にMRAを施行した。MRA画像ではCTで閉塞を疑われた部位に異常所見はなく回旋枝の狭窄のみ指摘された。CTAとMRA所見の解離を説明するために2日後に再度施行されたMRIにおいて病変部内腔にdark blood法T1強調像で高信号、T2強調像で軽度高信号を示す構造を認め、早期の血栓と判断された。この直後の冠動脈造影で右冠動脈（#2），左前下行枝（#6）の完全閉塞が確認された。病変部のガイドワイヤーの通過は比較的容易で最近に形成された血栓による閉塞と判断され、レーザーによる冠動脈形成術後にステントが留置された。なお、回旋枝（#13）の有意狭窄はMRA所見と一致していた。＜結語＞coherent type gradient echo法では画像コントラストがT2/T1で規定されるために早期の血栓ではこの値が高くなり血液信号と同程度になる時相が存在するはずである。この時期に撮像された場合、本症例のようにコントラストの消失により血栓の存在が見逃される可能性があり冠動脈MRAにおける重要なpitfallと考えられる。

P-1-015　Quiescent-Interval Single-Shot法を用いた非造影下肢MRA撮像時におけるPPFの設定が画像におよぼす影響

○平田　政己[1]、小島　慎也[1]、鳥居　伸也[1]、田中　　功[1]、町田　治彦[1]、上野　恵子[1]、小森　芳秋[2]、Giri Shivraman[2,3]

[1]東京女子医科大学東医療センター　放射線科、[2]シーメンスジャパン株式会社、[3]Siemens Medical Solutions USA

【背景・目的】Quiescent-Interval Single-Shot法（以下；QISS）は、心電図同期を併用した下肢動脈MRAを撮像法である。2D TrueFISPを用いたSingle-Shot法のため1スライス/心拍での撮像が可能であるが、心拍数が高くなると1心周期内での収集可能時間が短くなる。画像収集時間を短縮するためには通常Phase Partial Fourie（以下PPF）の設定により収集データを減らすことで可能となる。しかし、高心拍症例では極端にPPFを強く設定し撮像をおこなわなければならず、これにより取得画像に様々な影響を及ぼすと考えられる。今回、画像収集時間に関するパラメータである脂肪抑制の有無とPPFの設定が血管描出におよぼす影響について検討したので報告する。【方法】使用装置はSiemens社製　Magnetom Avanto 1.5T、使用コイルはPelipheralを用いて健常ボランティア5名（男性；5名，平均年齢35.8歳，平均HR 61.8bpm）の膝下動脈レベルにてPPF（5/8，6/8，7/8，Off）、脂肪抑制（有・無）の撮像をおこない血管と筋肉、血管と下腿骨の相対的なコントラストを算出した。また、3名の診療放射線技師により血管描出、アーチファクトの有無について5段階の視覚評価をおこなった。【結果】相対的なコントラストは、脂肪抑制の有無ではPPFが強いほど高い値となったが、PPFが弱い7/8，OFFでは脂肪抑制なしのほうが高い値となった。視覚評価では､PPFが強くなるほど背景信号が抑制されたがartifactにより血管が偽狭窄様に認められた。【考察】QISSは、Linear OrderのためPPFが強くなるほどk-space centerまでの時間が短くなるため脂肪抑制効果が高くなったものと考えられる。偽狭窄様に認められた原因として、収集データの非対称性によるtruncation artifactと考えられPPFが弱いほど減少したものと考えられた。【結論】PPFが強いほど脂肪抑制効果は向上するが、artifact等も発生する可能性があることが示唆された。

P-1-016　3T装置によるシャント血管の血行動態の基礎的検討

○高松　　慎[1]、山内智恵美[1]、千葉　寿恵[1]、山下　裕市[1]、宮本　良仁[2]、内ノ村　聡[3]、加藤　　勤[2]

[1]東芝メディカルシステムズ株式会社、[2]医療法人住友別子病院　放射線部、[3]医療法人住友別子病院　放射線科

【目的】透析シャント不全における血管解剖を非造影MRAにて評価する手法としては一般的には2D-TOFが用いられることが多い。しかし､同方法では解剖学的情報が主体で血行動態の把握は困難である。そこで、頭蓋内での血行動態の把握に応用されているASL-MRAを適応することを考えたが、シャント血管が増設される前腕部でのASL-MRAの報告はない。今回、臨床応用する前に健常者の前腕部にてASL-MRAで血行動態が可能か否か基礎的検討を行った。

【方法】使用装置は、東芝社製Vantage TitanTM 3T、コイルはAtlas SPEEDERボディおよびAtlas SPEEDERスパインを用いた。同意の得られた健常ボランティアにて、検討を行った。基本条件として1分以内での短時間撮像を目標とし、ラベリングを用いた高速撮像法にて収集、サブトラクション有無、ラベリングの位置、BBTIを変化させ血行動態描出の視覚検討を行った。

【結果】サブトラクションを用いずともMove Inタイプにて描出が可能であった。一方、サブトラクションを併用した場合、背景信号は抑制され血管のコントラストは向上するが、Controlとラベリングの2回の撮像が必要であり撮像時間の延長をともなった。更に短時間化を図るべく、Move-Inタイプにてslice厚を4mmとし、slice枚数やFOVの条件設定により約40秒程度の短時間での描出が可能となった。また、BBTIを変化させることにより、血行動態の観察が可能であった。

【結論】本研究より、1分以内の短時間にてシャント血管の動態評価が可能であると示唆された。

P-1-017　Pause scanを併用した3D-SSFPによるMR cineの初期検討

○中河　賢一、福島　沙知、森本　規義、小笠原貴史、岡本悠太郎、松下　太郎
倉敷中央病院　放射線技術部

【目的】心筋壁運動の評価を目的とした撮像方法のひとつに2D-SSFPシーケンスによるMR cineがあり、心機能（心拍出量、駆出率など）評価や動画として動きを観察することが可能である。しかしながら2D-SSFPによる方法は、左心室の短軸を複数断面で撮影するために、息止め回数増加に伴う検査時間の延長や、スライス間のミスレジストレーションが生じる可能性がある。それらの問題を解決するためには1回息止めによる3D-SSFPが有用であると考えられるが、現実的な息止め時間で設定した場合、2D-SSFPと比較して空間分解能や時間分解能が低下するデメリットがある。そこで今回、3D-SSFPを2D-SSFPと同等な空間分解能、時間分解能で撮影するために、撮影を一時停止するpause scanを併用した分割息止めによる3D-SSFP法を考案し、初期検討を行ったので報告する。【方法】使用装置はPhilips社製Ingenia 1.5T（Release 5.1.2）、コイルはds Torso（posterior+anterior-coil）を用いた。まず、k-space trajectoryの違い（CENTRA+の有無）による息止め不良時のmotion artifactを、息止め無し、1回息止め、2回息止めの3パターンについて視覚評価した。次に、pause scanが、心筋と心内腔のSNRおよびCRに与える影響について検討した。【結果】motion artifactに対する視覚評価の結果、CENTRA+を併用した2回息止めが最も良い結果となった。また、1回息止めについてもCENTRA+を併用することで有意にmotion artifactの影響が少ない結果となった。pause scanによる影響については、SNRは1回息止めよりも2回息止めの方が高値となったが、CRには差がみられなかった。【結語】pause scanを併用した3D-SSFPを用いることで、従来からの問題点である低い空間分解能、時間分解能というデメリットを補うことが可能となり、臨床における有用性が示唆された。

P-1-018　Look-Locker法による心筋Color MAPについて

○立石　敏樹[1]、井土川敦子[1]、木原　信行[4]、大西　弘士[4]、力丸　裕也[1]、佐藤　明弘[1]、篠崎　　毅[2]、齋藤　春夫[3]
[1]独）国立病院機構仙台医療センター　放射線科、[2]独）国立病院機構仙台医療センター　循環器科、[3]東北大学医学系研究科、[4]TERARECON INC

［目的］心筋遅延造影MRIにおいて、正常心筋がゼロとなる至適TIの設定は重要であるが、臨床において、その設定にしばしば苦労する場面ある。また、心筋症など遅延造影画像にて淡く濃染し、読影に際し苦慮することがある。そこで、今回、我々は、NULL値の設定に際し使用するLook-Locker法の画像をカラーマップで表示し、診断の補助的なソフトを開発し検討を行った。［使用機器］Achieva 1.5T Nova（PHILIPS社製）Aquarius iNtuiton（TERARICON社製）［方法］Look-Locker法で撮像された画像を心筋領域内だけ分割する。その領域内の正常心筋、病変部のSignal Intensity変化を、遅延画像とfusionすることによりカラーマップ画像表示をさせ、遅延画像との比較検討を行った。［結果］前壁や中隔ではカラー表示がうまくできた。しかし、心筋の下壁や後壁は動きの影響もあり多少のミスレジストレーションが生じた。［考察］心臓の遅延造影のNull値の設定の際に使用するLook-Locker法の撮像シーケンスを利用し、カラーマップで表示するソフトを作成した。検査時間の延長をきたさず、遅延画像の濃染の領域を簡単に捉えることができた。ミスレジストレーションを減らすため、非剛体補正やPhaseなどの動き補正を取り入れ更なる精度向上が必要と考えられた。［まとめ］これまで、Look-Locker法はただ単に心筋のNull値を求めるだけのシーケンスに用いられを利用しカラーマップ化するソフトを開発した。心筋遅延画像の診断精度向上に寄与できると考える。微妙な濃染への対応やNull値で悩む際の時間短縮にも貢献できる。

P-1-019　SSFP cine MRI法およびPC cine MRI法による左室拡張能指標測定方法の検討

○小見正太郎[1]、秦　　博文[2]、井上　優介[3]、中嶋　　藍[2]、渡辺　　潤[2]

[1]北里大学医療衛生学部　医療工学科診療放射線技術科学専攻、[2]北里大学病院　放射線部、
[3]北里大学医学部　放射線科学（画像診断学）

【目的】SSFP cine MRI法（SSFP法）およびPC cine MRI法（PC法）でpeak filling rate（PFR）を測定し、SSFP法の画像解析法およびデータ解析法の検討、PC法のデータ解析法の検討、SSFP法とPC法の比較を行った。【方法】成人健常者10名に施行した心臓MRIの画像データを解析した。PC法では僧房弁口流入血流量を計測してPFRを算出した。PC法のPFRは、1）時間分解能重視型PC画像からPFRを算出（PFR PC1）、2）空間分解能重視型PC画像からPFRを算出（PFR PC2）、3）空間分解能重視型PC画像の奇数位相のみからPFRを算出（PFR PC3）した。SSFP法では、PC法でPFRを計測した心位相の前後計5位相を左室短軸像にて用手処理し、求めた時間-容量曲線からPFRを算出した。SSFP法のPFRは、1）連続2位相の容積変化をプロットし最大値をPFRとして算出（PFR S1）、2）連続3位相のうち両端位相の容積変化をプロットし最大値をPFRとして算出（PFR S2）、3）連続2位相の容積変化から求めた一次微分曲線を二次曲線で近似し、二次曲線の頂点を求めPFRを算出（PFR S3）した。【結果】SSFP法では、空間分解能重視型PC画像よりも時間分解能重視型PC画像を利用した方が正確に局所peakを検出できた。PFR S1、PFR S2、PFR S3、PFR PC1、PFR PC2、PFR PC3はそれぞれ479.5 ± 58.8mL/s（平均 ± 標準偏差）、445.4 ± 64.2mL/s、464.5 ± 68.2mL/s、413.1 ± 65.8mL/s、335.4 ± 53.9mL/s、335.1 ± 54.4mL/sであった。PFR S1とPFR S2、PFR S3、PFR PC1、PFR PC2、PFR PC3の間の相関係数はそれぞれ0.958、0.967、0.909、0.873、0.868であった。【結論】SSFP法では、時間分解能重視型PC画像を利用することで正確に局所peakを検出し、解析を簡略化できた。SSFP法でPFRを算出する際、ばらつきを減らすために連続3点の両端を使用することがあるが、この方法では連続2点を使用した場合より7%程度値が低下した。二次曲線近似では系統的過少評価は縮小した。PC法では系統的過少評価があったが、時間分解能重視型PC法で誤差が最も小さくSSFP法とよく相関するPFRを簡便に算出できた。

P-1-020　ATP負荷Tagging MRIを用いた心筋strainの検討

○中村　壮志[1]、城戸　倫之[2]、城戸　輝仁[1]、宮川　正男[1]、望月　輝一[1]

[1]愛媛大学医学部　放射線科、[2]松山済生会病院　放射線科

【目的】ATP負荷を用いたTagging MRIにより、非虚血、虚血、梗塞心筋の壁運動変化の違いを明らかにする。【方法】当院で虚血性心疾患を疑われATP負荷心臓MRIを施行された31症例（496領域）について、Tagging MRIを用いて、非虚血、虚血、梗塞領域の安静時および負荷時のCircumferential Strainを比較した。【結果】負荷時には安静時と比較して、非虚血領域では有意なstrainの亢進、虚血領域では有意なstrainの減弱が認められた（$p < 0.01$）。虚血領域に関しては、負荷時と安静時のstrainの差を用いることで、検出能が上昇することが示唆された。また梗塞領域では非虚血、虚血領域と比較して安静時から有意にstrainが低下しており、strainの最大値に達するまでの時間（%R-R intervals）も有意に遅延していた（$p < 0.01$）。【考察】ATP負荷Tagging MRIを用いることで、心筋性状による壁運動の違いを定量評価することが可能であった。

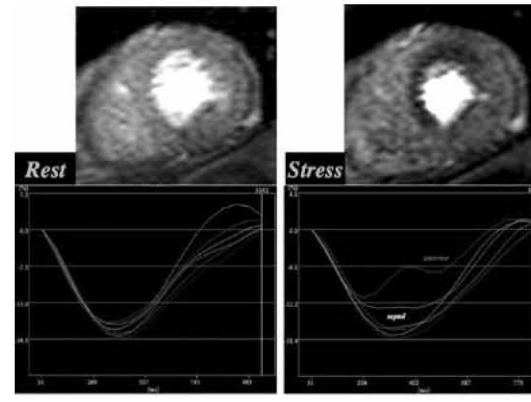

P-1-021　シネMRI左心室短軸像における，左心室内腔重心点の時相変化による軌跡解析

○渡邊　尊仁[1]、八木　一夫[1,2]、荒川　裕貴[1]、名川友紀子[2]

[1]首都大学東京大学院人間健康科学研究科　放射線科学域、[2]首都大学東京　健康福祉学部放射線学科

【背景・目的】我々は左心室短軸像の中隔両端と左心室内腔重心のなす角（中隔-重心角）の時相による変化を解析する手法を提案してきた．その中で中隔-重心角の変化の因子の一つとして，左心室内腔の重心点の変位があることが考えられた．そこで，重心点の軌跡解析を行い重心点の時相変化を把握することを目的とする．

【方法】撮像装置：Philips社製MRI（Achieva 3.0T X-siries）．画像解析ソフト：ImageJ．撮像シーケンスおよびパラメータ：Balanced TFE，TR：3ms，TE：2ms，FA：40°，slice数：1回の息止めで撮れる枚数，NEX：1，slice thickness：10mm，FOV：220 × 220，matrix size：128 × 128．撮像対象：首都大学東京大学院倫理委員会の承諾のもと，研究に対して同意が得られた男性健常ボランティア．撮像では呼吸停止下心電図同期法を用いた．また，1心拍を30時相とし同一短軸断面における時相毎の左心室内腔重心点の座標を測定し，その軌跡解析を行った．左心室短軸像重心点の軌跡解析により，軌跡の形状，軌跡の移動距離，最大拡張期と最大収縮期の重心点の位置関係等を算出した．このとき，軸を各被験者間で統一するために，1時相目（最大拡張時）の中隔両端を結ぶ線がY軸となるように座標系を回転し，1時相目の重心点座標が原点（0，0）となるように座標系を平行移動する座標変換を行った．

【結果・考察】左心室短軸像重心点の軌跡解析を行った結果，軌跡の形状はΔ型の軌跡を描く傾向が示された．まず，重心点の原点からの移動距離の時相による変化は，駆出末期から等容弛緩期初期で最大となる傾向が示された．また，重心点の変位をX軸（側壁（+）-中隔（-）），Y軸（前壁（+）-後壁（-））方向で分解すると，X軸方向では駆出末期から等容弛緩期初期で最も中隔側へ接近し，緩速流入期後期で最も側壁側へ接近する傾向が示された．Y軸方向では駆出期ではやや後壁側へ接近し，等容弛緩期から急速流入期前期で前壁側へ接近する傾向が示された．X軸方向で，重心点が中隔側へ接近した要因としては，駆出に伴い中隔よりも側壁のほうが自由度が高いことが影響していると考えられる．

P-1-022　Strain-encoded MRI（SENC）を用いた心筋ストレインピーク値に関する検討 ～撮像角度が与える影響について～

○桜井　靖雄[1]、妹尾　大樹[1]、森田　政則[1]、吉村　保幸[1]、小澤　栄人[2]、木村　文子[2]

[1]埼玉医科大学国際医療センター　中央放射線部、[2]埼玉医科大学国際医療センター　画像診断科

【背景】我々は第40回日本磁気共鳴医学会大会において、「Strain-encoded MRI（SENC）を用いた心筋ストレイン磁化率アーチファクトの影響に関する検討」、「3T MRI装置を用いたfast SENCとSENCの心筋ストレインピーク値の比較」と報告をした。SENCは撮像断面に対し垂直方向の心筋ストレインを測定する撮像法であり、撮像面は目標心筋に対して直行する断面に設定する必要がある。継時的変化観察を行う場合、常に同一断面での撮像が要求される。【目的】SENC撮像時の撮像角度設定が心筋ストレインピーク値に与える影響を検討する。【方法】対象は同意の得られた健常ボランティア10名で、撮像装置は、PHILIPS社製3T TX、SENSE Torso Cardiac Coil 32chコイルを使用し、SENCにて左室短軸の2スライス（心基部、心尖部）と4腔像を撮像した。撮像断面は心室中隔に対して垂直な断面とそれより15度傾斜させた断面、さらに15度傾斜させた断面の3スライスを設定した。SENC撮像条件は、FOV 320mm、Slicethickness10mm、Matrix size（reconstruction）108（320）、Flip angle 30°、TR 25ms、TE 0.76ms、pulse repetition time 9.2sである。ストレイン解析はDiagnosoft 3.0を用い、心室中隔を3つの領域に分割し、心筋中央層に2か所測定点を設定し、その平均値をピークストレインとして測定した。短軸像にてlongitudinal strainを、4腔像にてcircumferential strainの解析を行った。【結果】longitudinal strain、circumferential strain共に撮像角度が増加するほどにストレインピーク値は低下傾向を示した。longitudinal strainは、心基部側が心尖部側に対して撮像角度による差が少ない傾向があった。【結語】継時的変化観察を行う場合、撮像設定角度は非常に重要であり、ストレインピーク値に影響を及ぼす可能性が示唆された。

P-1-023　心筋Late gadolinium enhancementにおける境界アーチファクトに関する検討

○川崎　伸一[1]、福田　泰之[1]、尾崎　正則[2]、杉森　博行[3]、小木　有紗[1]、大野　肇[1]、坂田　元道[4]
[1]市立旭川病院　中央放射線科、[2]GEヘルスケアジャパン、[3]北海道大学病院　診療支援部、
[4]北海道大学大学院保健科学研究院

【背景・目的】心筋LGE撮像の際に心筋周囲に生じるblack band artifactにしばしば遭遇することがあるが，そのメカニズムに関してはほとんど知られていない．本研究の目的は，LGE撮像シークエンス（IR-2D-FGRE法）において組織境界に生じるblack band artifactの発生要因を明らかにすることである．
【方法】MR装置はSigna HDxt 1.5T（GE Healthcare）を使用した．T1値が約340msの希釈Gd溶液Aおよびオリーブオイルを厚さ0.2mmの密閉容器に封入し周囲をT1値が約470msの希釈Gd溶液Bで満たした自作ファントムをIR-2D-FGRE法で撮像し，black band artifactの発生条件を求めた．検討項目はTE，TIおよびacquisition window内のファントムのnull pointの有無（1RR間隔あたりのview数（view per segment；VPS）で調整）であり，各々を変化させた時の希釈Gd溶液AとB，オリーブオイルと希釈Gd溶液Aの境界の信号変化を観察した（TR：6.7ms/TE：2.25ms，3.375ms，4.5ms/TI：100～500ms/VPS：2，24/pixel size：2.0×2.0mm/心拍数：80bpm）．
【結果】T1値の異なる希釈Gd溶液A，Bのnull point間にTIを設定した場合，境界にblack band artifactが発生したが，TEには依存しなかった．オリーブオイルと希釈Gd溶液Bのnull point間にTIを設定した場合，TE4.5msでblack band artifactが発生し，TE 2.25msでは発生しなかった．いずれのblack band artifactもacquisition windowには依存しなかった．
【結論】本研究によりIR-FGRE法において2種類のblack band artifactの発生が確認された．T1値の異なる脂肪以外の組織境界に発生するblack band artifactは，各組織のnull point間にTIを設定した場合に発生する．一方、水と脂肪の境界にはnull point間にTIを設定しかつTEが4.5msでblack band artifactが発生する．水と脂肪のケミカルシフト差は変化しないが，TE=2.25msでin phase，TE=4.5msでopposed phaseとなるためである．読影の際にはこれらの現象を理解しておく必要がある．

P-1-024　左心室長軸位の２断面を用いた心収縮能の解析

○名川友紀子[1]、八木　一夫[1,2]、渡邊　尊仁[2]、荒川　裕貴[2]
[1]首都大学東京　健康福祉学部放射線学科、[2]首都大学東京大学院人間健康科学研究科　放射線科学域

【背景・目的】一般的に，医用画像を用いた左心室容積算出にはSimpson法による左心室容積曲線を用いた評価方法が用いられているが，MRIの画像はアーチファクトによる影響で心筋と内腔の境界が明確でない場合がある．そこで，左心室長軸位の心基部，心尖部を基準とした設定点間距離の計測を行い，左心室収縮能の算出を目的とする．
【方法】撮像装置にはPhilips社製MRI（Achieva 3.0T X-siries）を用いた．また，画像解析にはImageJを用いた．撮像シーケンスおよびパラメータは次の通りである．Balanced TFE，TR：3ms，TE：2ms，FA：40°，slice数：1回の息止めで撮れる枚数，NEX：1，slice thickness：10mm，FOV：220×220，matrix size：128×128．撮像対象は首都大学東京大学院倫理委員会の承諾のもと，インフォームドコンセントにより研究に対して同意が得られた健常ボランティアとし，呼吸停止下心電図同期撮像を行い，1心拍を30時相とし前壁後壁，側壁中隔方向の長軸位断面を取得した．それぞれの長軸位断面の心基部の中点と心尖部の先端部を設定点とし，この2点を結んだ長さの時相変化を計測し，Simpson法を用いて算出した左心室容積曲線と比較した．
【結果・考察】左心室長軸位の測定結果より，収縮末期の長さは拡張末期の長さの約75%に収縮した．また前壁後壁，側壁中隔いずれの方向でも，駆出期末期から急速流入期初期にて最小値を表す下に凸の曲線を示し，Simpson法を用いた左心室容積曲線においても左心室長軸と同様に，駆出期末期から急速流入期初期にて最小値を表す下に凸の曲線を示した．この結果より，左心室長軸位の設定長の変化と左心室容積の変化が類似した傾向を示すため，長軸位計測により容積を算出でき，心機能評価が可能である．これによりアーチファクトにより心筋が描出されない時相においても，心基部と心尖部の設定位置が計測できれば心機能評価をすることができる．当方法は左心室長軸位の新たな解析手法として有用性を持つことが確かめられた．

P-1-025　心筋遅延造影MRIにおける心拍数とNull pointの関係について

○曽根　佳史[1]、蔭山　寛司[1]、五十嵐良太[1]、吉田奈津子[1]、手塚真由美[1]、福間由紀子[2]
[1]千葉西総合病院　放射線科、[2]フィリップスエレクトロニクスジャパン

【背景】心筋造影MRIは心筋のバイアビリティー評価において簡便で非侵襲的な画像診断方法である。その方法の1つとして180°反転pulseを印加してから正常心筋がnullになる時点でデーター収集を行い、正常心筋と傷害心筋のコントラストをよくする方法が用いられる。また、null pointの把握には任意の断面において異なるinversion time（TI）の画像が取得可能なlook locker法（LL法）が用いられる。当院もこの方法を用いて検査を行っている。しかし、LL法で用いられたnull pointが実際の撮像で用いられる3D IR-T1TFE法のnull pointと同じ値とは限らない。そこで心拍数によってnull pointはどのように変化するのかを比較検討した。【使用機器】Philips社製Ingenia 3.0T torso coil自作心筋ファントム【方法】(1) LL法にて模擬心電図を用いて心拍数を40～140まで20msec刻みに変化させ6パターンのnull pointを算出する。(2) LL法より得られた6パターンのnull pointを3D IR-T1TFE法のTIとして前後10点を20msec刻みに撮像し3D IR-T1TFEのnull pointを算出し比較検討した。(3) (1) (2) と同様の方法にて心拍数80～120に対して2心拍に1回の間隔に変更し比較検討した。【結果】(1) 心拍数が早くなるにつれてnull pointが短縮された。(2) 心拍数40ではLL法とのnull pointのずれはなかったが高心拍なるにつれて3D IR-T1TFEとのnull pointの差が大きくなった。(3) 2心拍に1回の間隔で撮像を行うことによって1心拍に比べLL法のnull pointは延長した。また2心拍にする事によってLL法と3D IR-T1TFE法のnull pointの差が小さくなった。【結語】当院で用いているLL法と3D IR-T1TFE法にはnull pointに差があった。特に高心拍になるにつれてnull pointの差が大きくなった。改善策としては2心拍に1回の撮像とすることで改善されるが、撮像時間の延長等の問題もある。心拍数によって3D IR-T1TFE法のTIを変えることによりnull pointのずれを少なくできると考えた。

P-1-026　4D PCAの信号強度と流速の関係

○藤崎　賢二[1]、天野　智康[1]、高橋　　護[2]、遠山　典宏[2]、一条　勝利[2]、福間由紀子[3]、竹原　康雄[4]
[1]聖隷三方原病院　画像診断部、[2]聖隷三方原病院　放射線科、[3]Philips Electronics Japan, Ltd、
[4]浜松医科大学医学部付属病院　放射線部

【背景】4D PCAは、3D cine PCAの血管イメージ（PCA/M）である。時相ごとにMRAが作成されるため、鎖骨下動脈など流速の変化の激しい領域での非造影のMRAに利用される他、CINE像で観察することにより、大動脈解離、心臓弁疾患、先天性心疾患などの診断にも有用である。4D PCAで使われるPCA/Mは位相画像のModulus差分で、静止したバックグラウンドの信号は抑制され、信号強度は流速に関連したものと説明されている。ただし、詳細な計算式などは、ブラックボックスとなっており、詳細な信号強度と流速に関する情報がない。【目的】4D PCA（PCA/M）の信号強度と流速との関係を調べる。【方法】Philips社製：Ingenia 3.0Tを使用し、同意を得られた健常ボランティアを対象とし、腹部大動脈でVENCを変化させ4D PCAの撮影を行った。同レベルで撮影したQ flow（2D cine PCA）の流速と4D PCAの信号強度を比較検討した。【結果】腹部大動脈内での瞬間最大流速を超えない範囲のVENCでの撮影では、4D PCAの信号強度とQ flowで測定した流速は、比例関係にあった（R2値0.81 − 0.96）【結語】4D PCA（PCA/M）の信号強度は、流速と比例関係にある。

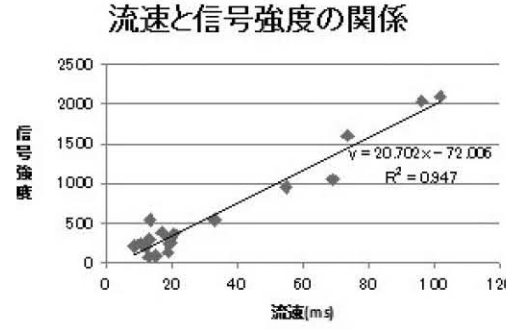

P-1-027　心エコーにて左室流出路に有意な圧格差を認めたがMRIではそれを認めなかった肥大型心筋症の検討

○石川　応樹[1]、斎藤　淳一[2]

[1]上尾中央総合病院　放射線技術科、[2]上尾中央総合病院　循環器内科

【背景・目的】臨床所見および心臓超音波検査にて左室流出路に有意な圧格差を認め、閉塞性肥大型心筋症（以下HOCM）が疑われた。しかし、心臓カテーテル検査においては有意な圧格差を認め無かった。今回、我々は心エコーと同様に非侵襲的な検査であるMRIの本疾患の圧格差評価における有用性を検討した。
【症例】患者は74歳女性。1年以上前から労作時胸痛と呼吸苦を有し、その後症状が憎悪し、顔面浮腫も加わったため、精査・加療目的にて当院を受診した。
身体所見として、収縮期雑音あり、肺音は清、下腿に軽度の浮腫を認めていた。
胸部単純写真ではCTR：56%、肺うっ血なし、胸水なし。心電図所見はHR：70/min（正常洞調律）、左室肥大、Ⅲ、aVF誘導にて陰性T波であった。
【結果】心臓超音波検査では非対称性中隔肥厚（以下ASH）、僧房弁の収縮期前方運動（以下SAM）を認め、過大な左室流出路圧格差もあり、HOCMが疑われた。しかし、心臓カテーテル検査結果では有意な圧格差は認められなかった。
MRI検査結果でもASH、SAM様の所見は認められたが、有意な圧格差は認められなかった。
【考察】HOCMの診断において、心臓超音波は非侵襲的かつ簡便な検査であり、その有用性においては既知の通りである。しかし、ドプラ法による血流速度測定のサンプリングポイントの決定によっては、今回の症例のような過大評価につながる危険性が無いわけではない。
本症例のMRI検査による左室流出路圧格差は、心臓カテーテル検査と同様に有意な圧格差を認めなかった。このことより、MRI検査は心臓超音波検査よりも定量性に優れる可能性が示唆された。

P-1-028　Respiratory Self-navigated Whole-Heart Coronary MR Angiography法におけるランプアップパルス数の影響

○小森　芳秋[1]、鈴木　儀典[2]、Piccini Davide[3]

[1]シーメンス・ジャパン株式会社　リサーチ＆コラボレーション部、
[2]東京医科大学八王子医療センター　放射線部、
[3]Siemens Switzerland Ltd Advanced Clinical Imaging Technology

【背景】近年MRI撮像の撮像プランニングの自動化の開発が進んでいる。Whole-Heart Coronary MR Angiographyの撮像においても、撮像プランニングの設定手順の簡素化が期待されている。Respiratory Self-navigated Whole-Heart Coronary MR Angiography法（以下Self-navigated法）は、呼吸同期ナビゲーターエコーの断面設定の必要がなく、かつ全呼吸周期の撮像データを位置補正して再構成することで、呼吸パターンに依存した撮像時間の延長がないという利点がある。【目的】Self-navigated法においてランプアップパルス数を、30発および10発に設定し、ナビゲーターエコーの信号強度スペクトルと、撮像画像における水および脂肪の信号強度への影響について比較をおこなう。【方法】使用装置はシーメンス社製MAGNETOM Avanto 1.5T。撮像シーケンスはECG同期併用segmented TrueFISP。脂肪抑制にはChessパルスを用い、T2強調プレパルスとしてT2prepパルスを併用した。呼吸動体補正にはSelf-navigated法による位置補正アルゴリズムを適応した。ランプアップパルスはLinearly Increasing Startup Angles（LISA）法の30発および10発を用い、ファントム撮像および健常ボランティア撮像によりランプアップパルス数の違いによる影響を比較検討した。【結果】ランプアップパルス数を30発から10発に変更することで、ChessパルスおよびT2prepパルスの効果が高まった。これによりSelf-navigated法におけるナビゲーターエコーの信号強度スペクトルの精度が改善された。また撮像画像において脂肪抑制効果およびT2強調効果が改善され、水と脂肪のコントラスト比が高まった。【結論】Self-navigated法においてランプアップパルス数を30発から10発に変更することで、ナビゲーターエコーの信号強度スペクトルの精度向上と、血管信号の描出能向上が期待される。【参考文献】Respiratory self-navigated postcontrast whole-heart coronary MR angiography: initial experience in patients., Piccini D, Stuber M. Radiology. 2014 Feb; 270(2): 378-86.

P-1-029　スパイラルスキャンを用いた鎖骨下動脈撮像における基礎的検討

○小笠原准哉、桜井　章二、柳澤　秀樹

船橋市立医療センター　医療技術部放射線技術科

【背景・目的】K空間を中心から螺旋状に充填していくスパイラルスキャンは高分解能、高SNR、高時間分解能といった特徴を有している。今回我々はこの短時間で撮像が可能であること、非造影の為に低侵襲的に検査を行えるといった点から、スパイラルスキャンを用いた鎖骨下動脈撮像の撮像条件の検討を行った。
【使用機器】SignaHDx1.5T ver.15（GE）12ch Body array coil　造影剤自動注入器　自作ファントム
【方法】1、ファントムと造影剤自動注入器を用いて胸部領域血管を模し、2D-spiral-SPGRにて撮像し、至適TR値と至適FAの検討を行った。また、脂肪信号の抑制を目的に、水とオイルを封入したファントムを同条件にて撮像し、信号強度を比較した。2、本研究に同意した健常ボランティアに対し鎖骨下動脈の撮像を同様の条件で行い描出能の検討を行った。
【結果・考察】1、設定FAは90°で模擬血流信号と背景信号（ファントム）のCNRが高く、良好であった。至適TR値については、50mSec設定時の時がCNRは良好となった。また、TR=50mSec設定時は陰影となりうる脂肪信号の低減も見られるため、至適TR値は50mSecが良いと判断した。ボランティアを撮像した際もファントム実験時と同様の結果が得られた。心電同期を使用せず、撮像時間の大幅な縮小も特徴であるため、患者の負担軽減につながる撮像法であると示唆される。

P-1-030　3D ASL法を用いた大腿部骨格筋及び骨髄の血液潅流量評価

○平田　直暉[1]、高尾正一郎[2]、上野　淳二[2]

[1]徳島大学大学院保健科学教育部、[2]徳島大学大学院HBS研究部　医用放射線技術科学分野

【目的】非造影組織血液潅流量測定法の1つである3D ASL（Arterial Spin Labeling）法を用いて，安静時と運動負荷後における大腿部骨格筋及び骨幹部骨髄の血液潅流量変化が捉えられるかを検討する．【方法】対象は健常男性7名の右大腿四頭筋群及び骨幹部骨髄．GE社製1.5T MRI装置Signa HDおよびHDxtを用い，膝用コイルを使用．膝蓋骨から頭側9cmの大腿部Axial断面で測定．3D fast spin echo with in-phase spiral readout法による3D ASL法で撮像．前実験としてPoint数2条件及びArm数7条件，PLD 5条件で3D ASL差分画像における信号強度及び撮像時間を考慮し，撮像パラメータをPoint数1024及びArm数12，PLD 1025msecとした．3D-ASLを安静時2回と膝関節屈伸運動後3回（約1分10秒，約3分50秒，約6分30秒）撮像．内側広筋，中間広筋，外側広筋及び大腿部骨幹部骨髄に関心領域を設定し，安静時と運動負荷後における信号強度比の経時的変化を算出．【結果】筋肉の信号強度は内側広筋，中間広筋，外側広筋のすべてで安静時1回目及び2回目に比し，運動負荷後1回目の撮像で有意に高かった（p=0.017-0.043）．中間広筋及び外側広筋の信号強度は，負荷後2回目の撮像で，1回目に比し有意に低下し（p=0.017-0.018），2回目と3回目の撮像で安静時と同程度まで低下した．内側広筋における信号強度は，負荷後3回目でも安静時に比し有意に高かった．大腿部骨幹部骨髄の信号強度は安静時に比し，運動負荷後1回目及び2回目の撮像で有意に高く（p=0.018-0.042），負荷後3回目で安静時と同程度まで低下した．【結論】3D ASL法を用いることにより膝関節屈伸運動負荷に対する大腿部四頭筋群及び骨幹部骨髄の血液潅流量変化を捉えることができた．

P-1-031　2D画像におけるMPRの可能性 ～特に靭帯の描出について～

○辻　　英雄、釘宮慎次郎、香月　伸介、川崎　久充、金子　景子、清田　　綾、三浦　悠輔
福岡整形外科病院　放射線科

【背景・目的】当院の前十字靭帯の評価は走行に合わせてsagittal像で行っている。しかし、二重束再建術後ではAM（前内側繊維束）とPL（後外側繊維束）に角度差があるため両方同時に描出することは難しく、主にAMに合わせて撮像している。今回、AMに合わせた2D画像からMPR（任意多断面再構成）像を作成することでPLを評価ができないか検討を行った。
【方法】方法1. 自作櫛ファントムに対して収集角度を3度ずつ変えて撮像し、櫛に合わせてMPR像を作成して物理評価をした。評価にはImage Jを使用した。方法2. 二重束再建術後の患者様（25名）の画像から、AMとPLの角度差を算出した。またAMに合わせた2D画像からPLのMPR像を作成し、元画像を基準に整形外科専門医2名より10膝のMPR像を5段階評価で視覚評価した。
【使用機器・シーケンス】MRI装置はGE社製1.5T Signa HDx、撮像シーケンスは2D-PDWIを使用した。
【結果】結果1. 櫛に対して収集角度が小さいほど櫛の分離は明瞭だったが、収集角度が18度より大きくなると分離が難しくなった。また収集角度が変わることで櫛の信号強度が変化した。結果2. AMとPLの角度差は最大16.9度、最小2.9度、平均9.54度であった。視覚評価ではMPR像は元画像と比べ同等もしくは良くなった。両観察者で評価が最も良かったのはAMとPLの角度差が1番大きい例であった。
【考察】考察1. 櫛に対して収集角度が小さければ櫛の分離はできていた。よってAMとPLの角度差が18度以下の場合、MPR像でPLを評価することができると考えられる。またMPR像での信号の変化は、パーシャルボリュームが影響したと考えられる。考察2. 視覚評価ではMPR像は元画像と比べ同等もしくは良くなったため、走行の違う靭帯を把握できると考えられる。またAMとPLの角度差が1番大きい例で評価が良かったため、角度差が大きい場合は有用だがMPR像では信号が変化することに注意が必要である。本来PLに合わせて撮像した方が良いが、MPR像でも補助的に評価することができると考えられる。
【結語】AMに合わせた2D画像からPLに合わせてMPRを作成することで、PLを補助的に評価できることが示唆された。

P-1-032　Vascular Crusherを利用したMulti-phase-EPISTARの基礎的検討

○古河　勇樹[1,3]、吉田　学誉[1]、湯田　恒平[1]、妹尾　淳史[3]、河内　伸夫[2]
[1]自警会東京警察病院　放射線科、[2]自警会東京警察病院　放射線部、[3]首都大学東京　健康科学域

【背景】当院では、ASL（arterial spin labeling）を利用し脳実質の灌流を評価する際、血流アーチファクトに悩まされることがある。これを改善する手法としてVascular Crusher（VC）が知られている。VCはbipolar flow encoding gradient（Bi-fleg）を使用し、設定速度の血流信号をディフェイズする。【目的】今回、Multi-phase-EPISTARにVCを付加し血流アーチファクトを抑えた脳実質の灌流画像を得るためVCの特性評価を行った。【方法】使用装置は、Philips社製3.0T Achieva X-Series R2.6とSENSE-Head coil。対象は本検討の趣旨を説明し、同意を得られた健常ボランティア。撮像条件は以下の通りである。2D FFE-EPI TR250 TE19 FA30 FOV230＊230＊54 スライス厚10mm スライス枚数5枚 Vascular crushing velocities（VC vel）[cm/s]を変化させてコントラスト比（CR）を評価した。【結果および考察】VCを用いたASL（VC-ASL）は、VCを使用しないASL（non VC-ASL）に対して脳血管の描出を抑えることが可能であった。VC-ASLではnon VC-ASLよりもIntensity CurveのPeakが遅くなる傾向を示した。通常脳動脈から脳実質に血液が運ばれることから、non VC-ASLの計測値は脳動脈の血流信号を強く反映しているのに対し、VC-ASLの計測値では脳動脈の血流信号を抑え灌流を反映していると考えられる。すなわちVCが脳動脈の血流信号を抑制していると証明された。さらに血管が描出されない遅い相のVC-ASLでは、VC vel=10cm/sで空気と脳実質のCRが良好となった。これはVC velの値によってBi-flegの強さが変化し、VC velの設定値が高くなることにより早い血流は抑制されず描出されることが起因している。そのため原画のゲインが一番高い信号に合ってしまうため、低い信号強度の脳実質は高いVC velの設定にて影響されてしまうと推測される。Multi-phase-EPISTARにVCを利用することで、血流アーチファクトを抑えた脳実質の灌流画像を得られることが示唆された。

P-1-033　Silent MRAにおける頭蓋内ステント内血流の描出能向上を目的とした撮像条件の検討

○高野　直[1,2]、佐藤　秀二[1]、濱崎　望[1]、高橋　修[1]、川崎　英生[1]、入江　隆介[1]、
鈴木　通真[1]、堀　正明[1]、山本　宗孝[3]、大石　英則[3,4]、青木　茂樹[1]

[1]順天堂大学医学部附属順天堂医院　放射線部・科、[2]順天堂大学大学院医学研究科、
[3]順天堂大学医学部附属順天堂医院　脳神経外科、
[4]順天堂大学医学部附属順天堂医院　脳神経外科脳神経血管内治療学講座

【背景】GE社製 Discovery MR750w Expert 3.0T（Ver.24）のSilent MRAはRFパルスによる信号の励起直後からデータ収集するため、磁場の不均一や位相分散の影響を受けにくい特徴がある。従来の3D-TOFでは難しかった頭蓋内ステント併用コイル塞栓術後患者のステント内血流評価が可能である。機器導入時の撮像時間は7min40secを要する。今回、Silent MRAの描出能と撮像時間の最適化を目的として撮像条件の検討を行った。【方法】模擬血管として内腔5mm φのU字管チューブ内に頭蓋内ステントEnterprise（Nitinol製）を留置し、血液のT1値を模擬したGd-DTPA希釈液を定常流にて循環させた。流速［10、25、40cm/sec］、Spokes per Segment［128、256、512］（以下Spokes数とする）、Band Width［15.6、20、31.25kHz］（以下BWとする）を変化させて各々の条件にてSilent MRAを撮像した。模擬血管の流入部から30mm、95mm（ステント中央部）、150mm、210mm、275mmの位置の信号値を測定した。また、ステント内描出能を視覚的に検討した。【結果】流速10cm/secでは流入部から流出部にかけて信号値が低下した。25、40cm/secでは流出部も流入部とほぼ同等の信号値を保っていた。どの流速もSpokes数を小さくすると信号値が上昇した。BWを大きくすると流入部では信号値が上昇した。しかし、10cm/sec、Spokes数128の条件では信号上昇はなかった。ステント部では、流速が速くなると信号が低下した。また、Spokes数を大きくすると信号値が低下した。BWを大きくした場合、流速が速く、Spokes数が小さいときに信号値が上昇した。視覚評価において、Spokes数が小さく、BWが大きい時にステント内描出能は向上した。流速が速く、Spokes数とBWが大きいときほどNoiseが目立った。また、10cm/secのときにはステント内が細く描出される傾向にあった。【結論】Band Widthを大きくすると、ステント部ではSpokes per Segmentが小さく、25、40cm/secのとき信号値が上昇した。Spokes per Segmentを小さくすると模擬血管、ステント内信号値は共に上昇した。Spokes per Segmentを小さくし、Band Widthを大きくすることでステント内描出能は向上した。

P-1-034　弾性膜構造を持つPerfusion Phantom

○栗本　貴子、椛沢　宏之

GEヘルスケア・ジャパン株式会社　研究開発部　Applications & Workflow

【目的】Arterial Spin Labeling（ASL）は頭部Perfusionを画像化する手法として知られるが、定量的な結果分析が難しく、また必要とされるスキャン時間が比較的長いため、一般臨床においては未だにその広範な普及が難しい。技術革新のために必要とされるPerfusion phantomの試作および改良を行ない、その結果をPulsed Continous ASL（PCASL）を用いて評価した。【方法】第41回日本磁気共鳴医学会大会で発表したPerfusion Phantomプロトタイプ（P-2-098）をもとに新たにデザインの変更および加工を行なった。アクリルもしくは樹脂で加工された円柱形PhantomはPerfusion ChamberとLabeing Chamberのふたつに仕切られており、Perfusion Chamberの壁一面には小さな穴が開けられて、それを覆う形で弾性を持つゴム膜が巻かれている。3D Time Of Flight（TOF）で送水ポンプから押し出される水の循環を確認した後、Phase Contrast（PC）画像から各Chamberを通過するパイプ内の水流速を計測し、さらに3D PCASLを用いてPerfusion画像の撮像を行なった。その際、ASLスキャンは5つの異なるPost Labeling Delayを用いて行なわれ、円柱ファントムの断面を測定面積として信号強度を計測した。【結果および考察】PC画像を元にパイプ内の流速を測定した結果、流入パイプ・流出パイプ共に均一な水流が確認された。PCASL画像は同一スライス上のPerfusionが均一に分散されていることを示し、PLDに応じてASLの信号強度が変化することも分かった。また送水ポンプに拍動を付けた場合でもPerfusion phantomとしての利用が可能であることが示唆された。【謝辞】本研究は新エネルギー・産業技術総合開発機構（NEDO）の委託事業「IT融合による新社会システムの開発・実証プロジェクト」の一部として実施された。

P-1-035　3T-MRIによる精巣静脈の描出法

○宮本　寿久[1]、宮崎　達也[2]、松山　智尋[3]、木村　恵太[4]、天川　友介[4]、寺田　茂彦[5]
[1]メディカルスキャニング溜池山王クリニック、[2]メディカルスキャニング東京、
[3]メディカルスキャニング池袋、[4]メディカルスキャニングお茶の水、
[5]メディカルスキャニング日暮里

【目的】近年、不妊症が問題になっており男性不妊症という概念が研究と認知により広がってきていて罹患率も女性に比べて低いといえないのが現状である。その中でも男性不妊症の原因として精索静脈瘤は約四割を占めている。今回、非造影MRVで精巣静脈の描出を行い検討したので報告する。【方法・装置】3T-MRI装置（SIEMENS社＝Verio）TRUE-FISP、Segments法で心電同期を併用し精巣静脈の撮影を行った。対象は健常ボランティア35名を撮影した。放射線科医2名、放射線技師6名により視覚評価にて三段階（良好・やや不良・不良）で視覚的評価を行った。【結果】良好33名、やや不良2名、不良0名という結果が得られた。【結語】視覚的評価で高い確率で描出が可能であり、thin-mip処理を行うことにより精巣静脈をよりはっきりと確認することが出来た。一割は腸管などの影響によりやや確認が難しい印象を受けた。CTと違い被曝が無く造影剤の使用がなくてもMRVで描出が可能である。このことより画像診断上有用である。

P-1-036　下肢リンパ浮腫におけるMR Lymphangiographyの検討

○吉原　信幸[1]、曽我　茂義[2]、大西　文夫[3]
[1]防衛医科大学校病院　放射線部、[2]防衛医科大学校　放射線医学講座、
[3]埼玉医科大学総合医療センター　形成外科

【目的】外科的治療後、術後数年を経過して下肢にリンパ浮腫が生じる場合がある。有力な外科的治療法としてリンパ管静脈吻合術（LVA）が施行されているが、術中にリンパ管同定のために行われるICG蛍光造影法は、皮下組織が厚い場合やリンパ管が深部に位置する場合は、その同定が困難となる。そこでMRIによるリンパ管検査を検討した。MRIによる広範囲の検査では、均一な脂肪抑制効果が得られにくいため、Dixon法を用いたMR Lymphangiography（MRL）について検討を行った。
【方法】使用装置はPhilips社製Ingenia 1.5T装置を用いて、ファントムと臨床画像により検討を行った。Gd造影剤を0・0.125・0.25・0.5・1.0・2.0mmol/L濃度に調整した自作コントラストファントムを用い、Dixon法にてSNRとコントラストを測定し、至適FA、TR/TEを求めた。MRリンパ管検査法として、3D Dixon法を用いたMRL、浮腫評価用STIR法、ボリューム計測用の3D T1 FFE法にて骨盤部から下肢全長の検査を行った。MRLが施行された下肢リンパ浮腫20例（男性2名・女性18名：平均年齢53.95 ± 14.66歳）の皮下脂肪層（下腿・膝・大腿・骨盤）に、ROIをとって信号強度を測定し、脂肪抑制効果を変動係数CVにて評価した。造影後Dixon法にて時間をおいて2回の撮像を行い、リンパ管、Dermal Back Flow（DBF）、鼠径リンパ節にROIをとって信号強度を測定し、これらを描出するための至適撮像時間を検討した。
【結果及び考察】ファントム評価から得られた至適撮像条件にてMRLを施行した。変動係数評価より、Dixon法を用いることで、下肢全長の均一な脂肪抑制効果が得られた。MRLは造影剤皮下注後2回の撮像が行われたが、信号強度測定結果からは統計的有意差はなく、造影後約18～32分の撮像で、リンパ管、DBF、鼠径リンパ節の良好な描出が可能であった。MRLは機能が残存したリンパ管の描出が可能であり、MRリンパ管検査を術前・術後に行うことで、より安全な手術計画や追加LVAの検討を含めた術後評価にも有用である。

P-1-037　Phase contrast MRIによる肺高血圧の肺血流評価：息止め法と安静呼吸法の比較

○森田　佳明[1]、山田　直明[1]、立石　恵実[1]、三田　祥寛[1]、福田　哲也[1]、東　　将浩[1]、内藤　博昭[1]、辻　　明弘[2]、福井　重文[2]、大郷　　剛[2]、中西　宣文[2]

[1]国立循環器病研究センター　放射線部、[2]国立循環器病研究センター　心臓血管内科

【目的】肺高血圧症の重症度や予後判定においては心カテによる平均肺動脈圧（mPAP）や肺血管抵抗（PVR）が重要な指標と考えられている。今回我々はPhase contrast MRI（PC-MRI）で得られるparameterの中で、息止めと安静呼吸を対比し、どれが最も心カテの指標と相関するかを検討した。【方法】対象はCTEPHと診断され心臓MRIを行った18例。撮影装置はSiemens MAGNETOM Sonata（1.5T）を用い、息止めおよび安静呼吸にてPC-MRIを撮影した。いずれも、弁直上レベルの主肺動脈において心電図同期法にて撮影した（TR/TE=26msec/3.1msec，FA 15degree，スライス厚 5mm，FOV 320x240mm，matrix 125x256，VENC 150-200cm/sec，撮影時間 15-25sec）。肺動脈の流速（Peak velocity，Average velocity）・血流量（Forward volume/beat）・Time velocity curveから算出したAT/ET（最高流速までの加速時間｛acceleration time：AT｝と駆出時間｛ejection time：ET｝の比）・Distensibility（拡張率：（最大面積－最小面積／最大面積）に関して、呼吸法による違いを比較した。また、PC-MRIでえられた各parameterと心カテによるmPAPおよびPVRとの相関を検討した。【結果】息止め下における肺動脈の流速と血流量は安静呼吸法と比較して有意に減少しており（いずれもp＜0.05）、息止め下のAT/ETは有意に短縮していた（p＜0.01）。一方、Distensibilityは両者で有意な差はみられなかった（p=0.448）。mPAPとの相関では、安静呼吸のAT/ETが最も高い相関がみられた（安静呼吸：r=-0.5215，p=0.0265、息止め：r=-0.3807，p=0.119）。流速・流量に関しても安静呼吸のほうが息止め下よりも相関が高い傾向であった。一方、PVRとの相関では、息止め下のDistensibilityが安静呼吸より高い相関がみられた（息止め：r=-0.6135，p=0.0068、安静呼吸：r=-0.2808，p=0.2589）。【結論】肺血流の評価では呼吸法の違いによる影響を考慮する必要がある。今回のPC-MRIによる肺高血圧症の検討では、mPAPは安静呼吸下でのAT/ET、PVRは息止め下のDistensibilityが良い指標となる可能性が示唆された。

P-1-038　酸素吸入負荷を用いた肺超短縮エコー時間MRI：換気画像の可能性について

○佐々木智章[1]、小林　圭悟[1]、石戸谷俊太[1]、藤本　弥臣[1]、高橋　康二[1]、小原　　真[2]

[1]旭川医科大学　放射線科、[2]フィリップスエレクトロニクスジャパン

【目的】肺はプロトン密度が低いため、MRI検査の適応となることが少なかった。しかし、エコー時間を短く設定することで肺信号が減衰する前に、肺信号をとらえられるようになった。さらに、磁性体である酸素で肺信号が変化し、換気画像として用いられる可能性がある。今回はUTE-MRI下において酸素負荷により換気画像へと応用できるかどうか基礎的な検討を行う。【方法】21人の健常者を対象として、肺MRIを施行した。1.5T MRI装置（Achieva 1.5T，Philips）を用いて仰臥位、安静呼吸下で撮像後、酸素12l/min吸入させ5分経過してから再び撮像した。全肺MRIを3D gradient法で撮像した（TR 4.4msec，TE 0.2，0.8，1.4，2.0msec，FOV 350mm，matrix 128x128，slice 2.73mm x128，coronal撮像、感度補正あり、第1エコーを使用）。酸素吸入前後のT2＊値の変化、それぞれのTEでの肺信号変化率（酸素増強効果率）を評価した。さらに局所（肺を腹側、中央、背側と分類）の酸素増強効果率もTE 0.2の時に評価した。【結果】酸素吸入前の全肺のT2＊値は1.69msecで、酸素吸入後の全肺のT2＊値は1.49msecと有意に短縮した（P＜0.05）。酸素吸入前後による酸素増強効果はTE 0.2で1.16倍、TE 0.8で1.05倍と有意に増加した（P＜0.05）が、TE1.4とTE2.0では有意な信号変化はなかった。局所の酸素吸入増強効果率は腹側（1.40-1.44倍）、中央（1.36-1.41倍）、背側（1.26-1.28倍）で、腹側の方が酸素吸入後に有意に増強された（P＜0.05）。酸素吸入負荷後に有害事象は起こらなかった。【結論】肺超短縮エコー時間MRIは安全に施行でき、肺実質信号を有意なものとして取得し、さらに換気画像の可能性を示すことができた。

P-1-039　3T/1.5Tワイドボア MR装置における成人股関節屈曲外転位撮像の検討

○加藤　和之[1]、横瀬　正知[1]、立花　美紀[1]、原田　邦明[1]、森分　周子[1]、新津　　守[2]
[1]株式会社日立メディコ、[2]埼玉医科大学　放射線科

【目的】股関節屈曲外転位でMR画像を得ることは、人工関節置換手術等、術前に術後の体位で撮像が行えることを意味し、
・解剖位置関係の把握
・デバイス選択性の向上
・術後の状態予測
などが行えることから有用である。
しかし、MR検査において股関節屈曲外転位の撮像は乳幼児では行われることがあるが、成人での撮像はMR装置ボア径と被検者の脚長の関係から撮像が困難である。
近年のMR装置はボア径が大きいことからフレキシブルな撮像体位を取ることも可能となっている。そこで今回、ボア径の大きなMR装置を用いて、成人股関節における屈曲外転位の撮像について検討した。
【方法】装置は株式会社日立メディコ社製3T/1.5T MRI装置を使用し、受信コイルは天板埋め込み型コイルと腹部前面用コイルを用いた。
研究の目的･意義を十分に説明し，文書による同意を得た健常ボランティアに対して、
(1) ボア内で無理なく行える屈曲外転位を検討した。
(2) 検討した屈曲外転位にて、複数のシーケンスの撮像を行った。
【結果・考察】MR装置ボア内にて、健常ボランティアの屈曲外転位が可能であることを確認し、多種シーケンスの画像を得た。今後、臨床サイトにて股関節屈曲外転位撮像の有用性の確認を行う。

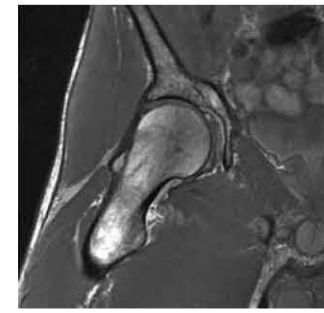

P-1-040　頭部領域における脂肪抑制併用FLAIR-SPACE法の基礎的検討

○中田　　直[1]、宮武　祐士[1]、鎌田　靖章[1]、高橋　優子[1]、本城　尚美[2]
[1]医療法人社団新進会おさか脳神経外科病院　放射線部、[2]おさか脳神経外科病院　放射線科

【目的】頭部領域におけるFLAIR法（脂肪抑制併用）の有用性は高く外傷性疾患、脳腫瘍、脱髄性疾患など多断面での観察が必要な場合が多い。しかし2D収集では撮像方向が追加されると撮像時間が延長する。今回、脳脊髄液（CSF）の抑制効果が高く、短時間でボリュームデータが撮像可能なFLAIR-SPACEに注目し撮像条件の最適化を行った。【使用機器】MAGNETOM Verio 3.0T、使用コイルは32ch Head Coil、自作ファントム。【方法】Gd造影剤希釈液（0.066%、0.01%）、オリーブオイル、蒸留水をプラスチック容器に封入し3T装置における頭部擬似ファントムを作成した。検討課題：TR 5000ms～7000ms（1000ms間隔）、TI 1400ms～3000ms（50ms間隔）、TE 70ms～110msまで（10ms間隔）で変化させ最適な撮像条件をSNR、CNRにより評価した。次に同意の得られた健常ボランティア1名に対し最適化したFLAIR-SPACE（脂肪抑制併用）と2D-FLAIRを撮像し白質、灰白質のCNRの比較を行った。また、FLAIR-SPACE（脂肪抑制なし）の撮像を行い2D-FLAIRと同様CNRにより比較を行った。【結果】TRの延長に伴いCSFのnull pointは延長した。CNRの評価ではTR、TEが延長するほど白質・灰白質のCNRは高い値を示した。撮像時間を考慮しFLAIR-SPACE（脂肪抑制併用）の最適な撮像条件をTR 5000ms、TE 110msとし、CSFがnull pointとなるTI delayを1750msと決定した。健常ボランティア評価では2D-FLAIRとほぼ同等のCNRを示し、CSFの抑制効果も優れていた。また、脂肪抑制を併用することで白質、灰白質のCNRは高い値を示した。【考察】FLAIR-SPACEはCSFの信号抑制効果に優れていた。これはIRパルスを頭部全域で励起することで2D-FLAIR撮像時に経験するCSFの消え残りがなかったためだと考える。また、脂肪抑制を併用することで白質、灰白質のCNRは高い値を示した。これは白質が灰白質と異なり脂質が豊富な構造であり、白質信号が抑制されたためだと考える。【結語】FLAIR-SPACEはCSFの信号抑制効果に優れていた。FLAIR-SPACEに脂肪抑制を併用することで短時間に白質、灰白質のCNRが優れた多断面画像を得ることができるようになった。

P-1-041　IDEAL-IQ法を用いたMRIによる骨髄脂肪の定量的評価：正常例、ステロイド投与例および糖尿病例の比較

○山口　晋平[1]、青木　隆敏[1]、藤井　正美[1]、木下　俊輔[1]、林田　佳子[1]、川下　幸隆[2]、佐藤　　徹[2]、岡田　洋右[3]、田中　良哉[3]、興梠　征典[1]

[1]産業医科大学　放射線科、[2]産業医科大学　放射線部、[3]産業医科大学　第一内科

【目的】3T MRIのIDEAL-IQ法によって、骨代謝に影響を及ぼす各病態における骨髄脂肪量の違いを定量的に評価できる可能性があるか否かを評価する。【方法】IDEAL-IQ法を含む腰椎の3TMRI検査を行った成人女性症例の中から、ステロイド投与例7例（ステロイド群）、糖尿病例8例（糖尿病群）、悪性腫瘍や腎疾患など骨代謝に影響を及ぼす可能性のある疾患を有さない12例（正常群）を選択して対象とした。IDEAL-IQは矢状断で撮像し、撮像条件はTR/TEmin=5.8/0.8ms、スライス厚8mm、FOV：44×44cm、マトリックス128×128、撮像時間16秒である。2名の放射線科医が第2－4椎体に関心領域（ROI）を設定して骨髄脂肪量を測定し、3群間の比較を行った。【結果】ステロイド群は正常群と比較して骨髄脂肪量が有意に多かった（$p<0.05$）。糖尿病群と正常群間に有意差はなかったが、罹病期間が長い糖尿病症例において骨髄脂肪量が多い傾向が認められた。【結論】IDEAL-IQ法は短い撮像時間で、各種病態における骨髄脂肪量の違いを定量的に評価できる可能性がある。

P-1-042　造影T1wi fat sat時の脂肪抑制の均一性とコントラストの検討

○蛸井　邦宏[1]、日塔　美樹[1]、柴崎　俊郎[1]、日野　　強[1]、菅井　康大[2]、大竹　修一[2]、板垣　孝知[2]

[1]山形県立新庄病院　放射線部、[2]山形県立新庄病院　放射線科

【目的】造影MRIにおける脂肪抑制は、dynamic rangeの向上を図り、脂肪信号に隠れた造影信号の検索のために欠かせない。しかし、従来用いられてきたCHESS、水選択励起等の脂肪抑制法は、磁場均一性の不良で、不均一な脂肪抑制や水等を誤って抑制する現象が生じ、同じ物質であっても、不均一な信号を呈する問題がある。今回、TSEとVIBEにおいて、DIXONを含めた各種脂肪抑制法を比較し、造影T1wi fat sat時の脂肪抑制法を検討した。

【方法】取っ手付食用油容器に食用油と精製水を封入したファントムと、更に形状がいびつなwater dumbbellに食用油と精製水を封入し、希釈MR用造影剤を封入したボトルを組み合わせたファントムをTSE、VIBEに各種脂肪抑制法を組み合わせたT1wi fat sat、T1wiで撮像した。得られた画像の試料全体にROIを取り各試料内の信号の均一性と試料間のコントラストで評価を行った。

【結果】CHESS、水選択励起等は、脂肪信号が不均一に抑制されるのみでなく、水や希釈MR用造影剤まで信号抑制された。精製水と希釈MR用造影剤のコントラストにも影響があった。DIXONは、磁場均一性が比較的良い状態であれば、均一に脂肪抑制され、精製水と希釈MR用造影剤のコントラストも脂肪抑制前と同様のコントラストを呈した。しかし、磁場均一性が悪ければ、水・脂肪の誤認識が生じ、希釈MR用造影剤が抑制された。特に、DIXONをTSEで用いた場合に脂肪抑制ミスが起こりやすかった。

【結論】DIXONは、他の脂肪抑制法に比べ均一なT1wi fat satを得やすいが、限界があり、コントラストが反転する危険性がある。他の脂肪抑制法と同様に、磁場均一性の確保を図った上で用いれば有効な脂肪抑制法であり、撮像時間の延長が許容できるのであれば、使用が望ましい。TSE DIXONよりもVIBE DIXONの方が安定して均一な造影T1wi fat satが得られた。

P-1-043　送信RFパルスの条件が3D STIRの脂肪抑制に与える影響

○森田　康祐[1]、奥秋　知幸[2]、後藤　　淳[1]、榎本　隆文[1]、小味　昌憲[1]、武村　　濃[4]、橋田　昌弘[1]、山下　康行[3]

[1]熊本大学医学部附属病院　中央放射線部、[2]Philips Healthcare AsiaPacific、
[3]熊本大学医学部附属病院　画像診断・治療科、[4]フィリップスエレクトロニクスジャパン

【目的】脂肪抑制法としてSTIRを用いる場合は多くある。さらに近年では、3D収集の必要性も増加している。しかしながら、3.0T MR装置では3D STIR撮像において送信RFパルスの精度に起因する脂肪抑制不良が見られることがある。今回我々は、3.0T MR装置での3D STIRにおいて送信RFパルスの条件を変化させ、脂肪抑制効果とその原因について検証した。

【方法】使用装置はPhilips社製3T装置（Achieva）。対象は、4つのoilファントムと同意の得られた健常ボランティア5名。3D STIRの条件は、TR/TE/TI=2000/100/200msec、FOV=400mm、matrix=320 × 320、TSE factor=30、slice厚=2mm、coronal収集。今回検討したIRパルスの項目は、Duration time（DT）=4, 8, 16msec、Flip angle（FA）=600, 750, 1200degreeの組み合わせで行った。ファントム撮像では、強度画像を用いて各ファントムの縦緩和の回復状態を比較した。ボランティア撮像は下肢を対象とした。各IRパルスで画像を取得し、contrast ratio（CR）=筋肉の信号強度/脂肪の信号強度を算出し、各IRパルスでの比較を行った。

【結果･結論】ファントムにおいて､DT=16msecの場合でoilファントム信号がnull pointを超えた結果となった。また、DT=16msec以外の組み合わせではoilファントムはnull point付近の値を示した。ボランティア撮像においてもファントム撮像の結果と同様の傾向を示したが、DT=4, 16msecでCRがDT=8msecよりも低値となり脂肪抑制不良であった。FAにおいては、DTの条件で制約はあるが、DT=8msecではFAに関係なく良好な脂肪抑制効果が得られた。以上のことより、IRパルスのDTとFAの設定で、送信RFパルスのバンド幅が変動することによって脂肪の周波数帯域を励起することができないため、脂肪抑制不良が起こることが考えられた。

P-1-044　三角線維軟骨複合体（TFCC）損傷におけるMicroscopy coilを用いた脂肪抑制併用PDW-VISTAの検討

○林　　泰宏[1]、江口　紀子[1]、小林健一郎[1]、森木　俊秀[1]、高石　朋毅[1]、中山　善晴[2]、石塚　恵未[2]

[1]寿量会熊本機能病院　画像診断センター、[2]寿量会熊本機能病院　放射線科

【目的】関節鏡、または関節造影などで観察困難な三角線維軟骨複合体（TFCC）損傷に対し、Microscopy coilを使用した高分解能MRIは有用と示唆されている。今日、T2＊強調画像やプロトン密度強調画像（以下PDW）などの撮像シーケンスで観察を要されるが、非常に細かな損傷を診断するためthin sliceでの撮影可能な3Dでの撮像シーケンスが求められる。今回、Volume Isotropic T2W Acquisition：VISTAを脂肪抑制併用PDWのコントラストで最適な撮像条件について検討を行ったので報告する。【方法】対象は同意を得られた健常なvolunteer 5名。脂肪抑制併用PDW-VISTAシーケンスにおいて、profile order（k-space充填法）、TE（ms）などの値を調整しシーケンスの最適化を図った。評価方法は、定量評価としてvolunteerの各部位のContrast Ratio（CR）を算出、また視覚評価として撮影した画像から解剖学的構造（関節円板、メニスカス類似体、三角靱帯、背側橈骨尺骨靱帯など）の描出能を評価した。使用機器は、Philips社製Intera Achieva 1.5T A-serise single gradient Release 3.2、Microscopy coil-42mmを用いた。【結果、結論】各撮像条件を調整し臨床に用いることでTFCC損傷の診断に有用な画像を得ることができた。また3D isotropic voxel dataでの撮影のため、任意の方向にMPR作成し観察可能である。今後、今研究で得られた結果がTFCC外傷後評価や術前・術後評価等への有用性を検討していきたい。

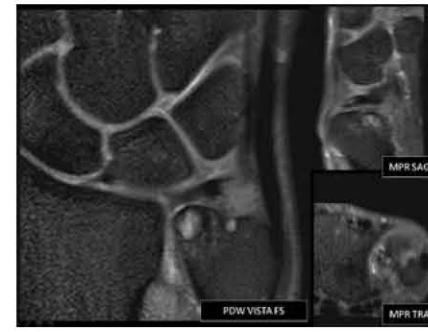

P-1-045　3T MRIを用いた前腕回旋肢位の違いによるTFCCの変化

○柳田　美香[1]、高島　弘幸[1]、玉川　光春[2]、射場　浩介[3]、河合有里子[2]、今村　　塁[1]、中西　光広[1]、坂田　元道[4]

[1]札幌医科大学附属病院　放射線部、[2]札幌医科大学医学部　放射線診断学、
[3]札幌医科大学医学部　整形外科学講座、[4]北海道大学大学院保健科学研究院

【背景・目的】手関節の疼痛の原因の一つに遠位橈尺関節の不安定症があり，三角線維軟骨複合体（TFCC）を形成する掌・背側橈尺靭帯，三角靭帯などの損傷が原因とされている．その画像診断法としてMRIが多く用いられているが，撮像肢位について統一された見解はない．また前腕回旋肢位とTFCCの関係について，未固定解剖標本による報告はあるが，生体での報告は少ない．本研究の目的は，3T MRIを用いて，前腕回旋肢位の違いによるTFCCの描出について検討することである．
【対象・方法】対象は，本研究の主旨を説明し同意が得られた健常ボランティア5名である．使用装置はPHILIPS Ingenia 3.0T，コイルはdS Wrist 8ch Coilを用いた．仰臥位，解剖学的正位にて中間位，回内位，回外位と変化させ，それぞれ3D T2＊（TR：20msTE：11.5ms，FA：10°，voxel：0.31 × 0.29 × 0.6mm）を冠状断にて撮像した．MPRによる冠状断および軸位断にて，近位三角靭帯，関節円板，舟状月状靭帯，月状三角靭帯，掌側・背側橈尺靭帯の描出について，放射線科専門医（1名）および手外科専門医（1名）が4段階（Excellent：4-Bad：1）にて評価した．
【結果･結論】回旋肢位による各組織の平均点は，回内位にて最も高値（2.37）であり，回外位で最も低値（2.27）を示した．背側橈尺靭帯は，どの肢位においても評価が高値（2.9）を示したが，舟状月状靭帯・月状三角靭帯は低い傾向であった．本検討より，TFCCを良好に描出できる前腕回旋肢位は，回内位であることが示唆された．

P-1-046　3D-TSE法（SPACE法）を用いた手のT1強調像の検討

○山越　一統

自治医科大学附属病院　中央放射線部

【背景、目的】関節リウマチにおける手のMRIでは、滑膜炎や骨侵食の検出感度が高く早期発見、早期治療に有用であるとされている。一方で痛みが強い被検者では手を挙上しisocenterで撮像することが困難であり、off-centerでのポジショニングになることも多い。off-centerでのMRI検査では画質が低下することは知られているが、3D-TSE法によるoff-centerでの影響は報告されていない。3Tのoff-centerでの臨床画像においてゴースト状のartifactを経験したことにより、off-centerでの撮像が画像に与える影響をT1強調にて検討したので報告する。
【方法】siemens社製 1.5T装置 Magnetom avanto、3T装置 Magnetom skyra両装置を用い、7cm径のLOOPコイルを用いてファントム撮像を行った。isocenter、off-center 90mm、off-center 180mmのマグネットX方向における異なる位置3箇所での2D-TSE法、3D-GRE（3D-vibe）法、3D-TSE（SPACE）法の3つのシーケンスでT1強調画像を取得した。image Jにより画像解析を行い、コントラスト、ゴースト雑音比を評価した。
【結果】1.5T、3Tともに全てのシーケンスにおいて、T1コントラストはoff-centerで低下した。3TでのSPACE法ではoff-centerにおいてゴースト雑音比が上昇した。
【まとめ】3D-TSE法を用いた手のT1強調像ではiso-center+-100mm以内でのポジショニングを行うことにより良好なT1コントラストが得られる。

P-1-047　FSBB法を用いた両手撮像における米PADの有用性の検討

○永田　　覚[1]、長谷川晋也[1]、太田　知則[1]、松島　孝昌[1]、池田　充顕[1]、濱里　一裕[2]、山田　明里[3]
[1]千葉県済生会習志野病院　放射線科、[2]千葉県済生会習志野病院　リウマチ膠原病・アレルギー科、
[3]東芝メディカルシステムズ

【目的】FSBBはFEシーケンスに弱いMPGパルスを印加することで血流信号をディフェーズさせ、微細な血管をBlack Bloodとして描出する手法であり、頭部領域、プラーク撮像などで有用性が報告されている。しかし四肢末梢領域では磁化率の影響が大きく画質低下が生じる。そこで近年SAD PADとして有用性が報告されている米を用いて自作補助具を作成し、両手FSBB撮像に応用可能か検討した。【使用機器・撮像条件】東芝社製 1.5T EXCELART-VantageXGV Torso-SPEEDERコイル　日興ファインズMRIファントム型式90－401型system1【方法】1）ファントムにてTE，FAを変化させSNR，CNRを測定しFSBBの最適条件を求めた。2）ファントムにて米の配置の検討を行った。（1. 米なし　2. ファントムの上に米　3. ファントムの下に米　4. ファントム上下に米）1）同様SNR，CNRを測定し比較した。3）2）で最も良好な配置を使用しファントム・健常ボランティア（3名）にて米の厚さを変え（1cm～4cm）SNR, CNRを測定し比較した。4）健常ボランティア（3名）にて今回求めた条件と米を使用しない従来法についてSNR，CNRを測定し診療放射線技師3名にて視覚評価した。【結果・考察】FSBBの最適条件はTE=30ms，FA=15°であった。理論上TEは最短でSNRが良好とされているが、TEの延長により最短TRが延長し信号値が高くなったためと考えられた。米の配置は4. の場合が最も良好で、米を置くことで磁化率の影響が低減できたと考えられた。ファントム・ボランティア共に米の厚さが2cmでSNRが良好で、それ以上厚くするとコイル間距離が離れるため信号値が低下したと考えた。ファントムでは米を厚くするほどCNRが良好となったがボランティアでは2cmの厚さで最も良好となった。これはファントムでは米の厚さを変えることでファントム中心位置が変わってしまい測定結果に誤差が生じたためと考えた。【結論】両手FSBB撮像における米PADの有用性について検討した。手の上下に2cmの米PADを配置することで磁化率の影響を低減でき、画質改善効果が得られた。

P-1-048　フリップアングル90°の3D-DESS：3Tにおけるアイソボクセル膝軟骨イメージング

○守屋　　進[1,2]、三木　幸雄[3]、金柿　光憲[4]、松野祐佳子[5]、横林　常夫[1]、宮地　利明[2]
[1]医療法人石川医院、[2]金沢大学大学院医学系研究科　保健学専攻、
[3]大阪市立大学院医学研究科　放射線医学教室、
[4]京都大学大学院医学研究科　放射線医学講座（画像診断学・核医学）、[5]医療法人御池クリニック

【背景】膝軟骨評価用のシーケンスとして3D-double echo steady state（3D-DESS）やtrue fast imaging with steady-state precession（True-FISP）が知られている。Flip angle（FA）が25°に設定されている従来の3D-DESS（3D-DESS FA25°）は、関節液と軟骨間のコントラストが低いと報告されている。また、True-FISPは、コントラストはよいがアーチファクトが多いと報告されている。これらを解決するものとして、3D-DESSのFAをより高い90°に設定したシーケンス（3D-DESS FA90°）が、膝軟骨の評価に有用ではないかとの仮説を立てた。【目的】3Tにおいて、3D-DESS FA25°とFA90°およびTrue-FISPの比較をすることにより、3D-DESS FA90°が、膝の3D isotropic cartilage imagingとして有用であるかを調べることである。【方法】10人の健常ボランティアに、膝の3D isotropic cartilage imagingをおこなった。使用装置は、MAGNETOM Skyra 3.0T（Siemens，Erlangen，Germany）と15 channel knee coilである。同一被験者に対し3D-DESS FA25°とFA90°およびTrue-FISPの3種類を撮像した。1. 関節液と軟骨のSignal to Noise Ratio（SNR）、および関節液 - 軟骨Contrast to Noise Ratio（CNR）を測定して平均値を求めて比較した。2. 6分割した軟骨に対してアーチファクトの視覚評価を行い、スコア化して平均値を求めて比較した。【結果】関節液SNRについて、3D-DESS FA90°とTrue-FISPとの比較では有意差はなかった（P=0.364）。軟骨SNRについて、3D-DESS FA90°はTrue-FISPと比較して有意に高い値を示した（P=0.03）。関節液-軟骨CNRについて、3D-DESS FA90°およびTrue-FISP間では、関節液-軟骨CNRに有意差はなかった（P=0.892）。アーチファクトの評価は、2つの軟骨面において、3D-DESS FA90°と比較してTrue-FISPは有意に点数が低かった（P＜0.001P＜0.002）。【結論】3D-DESS FA90°はTrue-FISPと比較して、関節液SNRや関節液-軟骨コントラストに有意差はないが、軟骨SNRが高く、かつ軟骨上のアーチファクトが少ない画像である。よって3D-DESS FA90°は、3Tにおける膝の3D isotropic cartilage imagingとして有用であると考えられる。

P-1-049　成長期骨端線の信号強度の評価 －膝関節を対象として－

○耕崎　志乃[1]、濱田　充子[2]、尾崎　久美[2]、北岡　和雄[3]、山川　晴吾[3]、山中　陳靖[4]、村山　良彦[5]
[1]特定医療法人仁生会細木病院　放射線科、[2]特定医療法人仁生会細木病院　放射線室、
[3]特定医療法人仁生会細木病院　整形外科、[4]山中外科整形外科　整形外科、
[5]万々クリニック　整形外科

【はじめに】10歳代は成長期にあたりMRIでダイナミックに骨端線の信号強度が変化する。成長期の骨端線はT1強調像において低信号を、T2＊強調像において高信号を呈し、加齢に伴ってT2＊強調像は低信号化する。成長期のスポーツ人口の増加に伴い、スポーツ外傷のために成長期のMRIを読影する機会が増加した。成長期にある患者は生理的骨端線のT2＊強調像での高信号が見られることがあるため、外傷性変化か生理的変化か診断に苦慮する時がある。【目的】成長期の何歳くらいであれば生理的所見と判断してよいか確認したく、膝関節MRI所見を検討した。【対象】2011年9月から2014年3月までの間に膝痛を訴えて膝MRIを撮像した10歳から19歳まで134名。男：女＝102：32．左膝67、右膝67。受傷原因はスポーツ（野球、サッカー、バスケットボール、バレーボール、柔道、バドミントンなど）、交通事故だった。無症状の11歳女児、14歳女児、15歳男児、17歳女児の左右の膝を比較対照とした。【方法】T1強調像冠状断と矢状断、T2＊強調像冠状断と矢状断を撮像した。骨挫傷の疑われた症例にはSTIRの冠状断もしくは矢状断を撮像した。視覚的にT2＊強調像で骨端線が高信号として同定できたものを陽性、低信号として描出されたものを陰性とし、これら中間の所見を呈したものを擬陽性とした。STIRを撮像したものは上記と同様の評価をした。【結果】10－12歳まではほぼ全例T2＊強調像が陽性を呈したが、13－14歳で陽性、擬陽性や陰性が混在し、15歳では擬陽性と陰性の混在を呈し、16歳以降はほぼ全例が陰性となった。STIRは症例が少ないものの、16歳まではほぼ全例で陽性を呈し、18歳で擬陽性が見られた。正常対照は11歳女児のみT2＊強調像陽性であり、14歳女児、15歳男児、17歳女児はT2＊強調像陰性であった。STIR陽性であったのは11歳女児、15歳男児であり、14歳女児はSTIR陰性、18歳女児はSTIR擬陽性であった。【結語】T2＊強調像の高信号から低信号への移行期は14歳頃といえそうである。STIRでの低信号化はT2＊強調像より少し遅れ、18歳頃が移行期のようであるが、今回の検討では症例が少ないため今後の症例の蓄積としたい。

P-1-050　膝関節における脂肪抑制併用3D-PDwの最適化

○古牧　伸介[1]、田淵　昭彦[1]、木田　勝博[2]
[1]川崎医科大学附属川崎病院　中央放射線部、[2]岡山赤十字病院　放射線センター

【背景・目的】変形性膝関節症の進行度を評価する方法として，Whole-Organ Magnetic Resonance Imaging Score（WORMS），Boston Leeds Osteoarthritis Knee Score（BLOKS）がある．これらの評価方法では，病態を評価する目的として脂肪抑制併用2D-T2w（FS 2D-T2w），構造を評価する目的として脂肪抑制併用3D-T1GRE（FS 3D-T1w）の使用が推奨されている．今回われわれは病態・構造を1つのシーケンスで評価することを目的に，脂肪抑制併用3D-PDw（FS 3D-PDw）を用い，条件の最適化を行ったので報告する．【方法】MRI装置は，フィリップス社製Achieva1.5Tで，受信コイルはSENSE-knee coil（8ch）を使用した．病態を評価することを目的としてT2値の長い成分を強調すること，また，構造の評価を目的として，関節液と軟骨の高いコントラスト・高いSNRを有する画像が得られることを最適化の条件とした．自作ファントム（筋肉，軟骨，関節液を模擬）及び研究の主旨を十分に説明し，同意の得られた健常ボランティアに対して，FS 3D-PDwの撮像条件（turbo direction：y，radial，Refocusing flip angle：30deg-120deg）を可変し撮像を行い，得られた画像の画質評価（SNR，CNR）を行った．【結果・結語】最適化された撮像条件（turbo direction：radial，Refocusing flip angle：80deg程度）を用いることで，FS 2D-T2w及びFS 3D-T1wと同等以上の画像を得ることが可能となった．今後臨床経験を重ね，本シーケンスが変形性膝関節症の進行度評価に適応があるか検証して行きたい．

P-1-051　膝関節運動機構の機能不全がもたらす損傷リスクの一考察「関節の動揺と前十字靭帯の緊張と弛緩について」

○前野　正登

国立障害者リハビリテーションセンター病院

【背景と目的】前十字靭帯（ACL）は、非接触による損傷の発生率が高いことが知られ、特に非接触損傷には危険姿位があるとされ、損傷を回避するために多様なトレーニングの試行が行われている。非接触損傷では、膝関節の屈曲角度とKnee-in Toe-outの姿勢が挙げられ、エコーや映像分析、筋電図によるものが多数報告されている。本報告では、MRIによる膝関節の角度変化した3DデータとKnee-in Toe-out姿勢の3Dデータを画像再構成することでACLの緊張と弛緩の動態を目的とした。【結果】過伸展のリスクACLは、膝関節の過伸展では顆間窩下部に支点を形成し緊張がみられ、屈曲30°では弛緩がみられ、さらに屈曲角度が大きくなると再び緊張がみられた。この過伸展での着地は、膝関節弛緩症や過伸展時の大きな可動域を伴う場合には、顆間窩下部の支点が「テコの作用」によりリスクを増大させる。さらに、過伸展（背屈）角度の増大は、下肢への制動力が効かない状態に陥っている可能性が高い。Knee-in Toe-outのリスクKnee-in Toe-outでは、30°通常屈曲よりもACLは明らかな弛緩がみられた。この弛緩状態は、車の牽引と同じく緩んだ状態で牽引した場合の衝撃と同じと考える。アライメントでは、外側顆は半月板の外側に乗り上がっているが､外側半月板は前後に移動する働きをもち不安定な支点である。他方内側顆は浮き上がった状態に陥っていることから、大腿骨内外側顆は動揺状態（亜脱臼）に陥っている可能性が高い。【まとめ】過伸展着地は､膝の過伸展（背屈）を助長し下肢の制動力の消失とKnee-in Toe-out時の支点による動揺状態、さらにこの姿勢によるACLの弛緩は緊張時の力が一時的に大きくなり、リスクを高める可能性があることを画像から推測できた。よって非接触ACL損傷は、膝関節運動機構の機能不全に陥ることから、損傷を誘発させている可能性が考えられる。

P-1-052　MR-US音速測定法を用いた再生軟骨の非侵襲評価

○新田　尚隆[1]、兵藤　行志[1]、三澤　雅樹[1]、沼野　智一[2]、白崎　芳夫[1]、林　　和彦[1]、本間　一弘[1]、
高戸　　毅[3]、藤原　夕子[3]、星　　和人[3]

[1]（独）産業技術総合研究所　ヒューマンライフテクノロジー研究部門、
[2]首都大学東京人間健康科学研究科　放射線科学域、
[3]東京大学医学部附属病院　ティッシュ・エンジニアリング部

【目的】音速は組織性状を反映し、弾性や含水量の評価指標として期待され、非侵襲測定が望まれている。しかしながら実質的に超音波の伝搬時間のみを計測する超音波診断装置単独では音速を計測することが難しい。そこでMRI画像から得られる幾何学的な距離情報と組み合わせ、音速の非侵襲測定を可能にするマルチモダリティ法（MR-US音速測定法）の検討を進めている。本研究では、その一応用として、再生軟骨の生体内評価に適用したので報告する。【方法】本研究における全ての処置は東大病院及び産総研倫理委員会の承認を受けて実施された。10週齢ラット（オス）の背部皮下にヒト軟骨細胞を播種したPLLA足場材（50x6x3mm）を移植して再生軟骨を作製し、2週及び8週後に解析を行った。ネガコン群として線維芽細胞を混入させた再生軟骨も作製し併せて解析した。麻酔下のラットに対し、動物実験用2T MRI（Bruker, Biospec 20/30）を用いて撮像を行い、再生軟骨の厚さ（MR-thickness）を測定した。また超音波診断装置（Hitachi, EUB-8500）を用いて同部位の断層像を取得し、スペックルトラッキング法を用いた変位解析による境界検出を行って、超音波画像上の再生軟骨の厚さ（Bm-thickness）を計測した。最終的な音速値C_{vivo}は次式により決定した。C_{vivo}=1530 × MR-thickness/Bm-thickness計測後に再生軟骨を摘出して成形し、パルス法により計測した音速の参照値C_{vitro}をC_{vivo}と比較した。また得られた音速と力学特性との関係を明らかにするため、静的圧縮試験で得られた圧縮弾性率と片持ち試験で得られた曲げ弾性率をC_{vivo}と比較した。【結果】C_{vivo}とC_{vitro}は線形関係にあり高い相関を示した（R^2=0.94）。これによりC_{vivo}測定の妥当性が確認された。次いで、C_{vivo}と各弾性率との相関を調べた結果、圧縮弾性率とは正の相関（R^2=0.86）、曲げ弾性率とは負の相関（R^2=0.93）を示した。このことから、C_{vivo}は今回の再生軟骨における組成の違いを反映し、圧縮弾性率の影響を強く受けていることが分かった。【結論】MRIと超音波の併用したマルチモダリティ音速測定法は、再生軟骨の弾性評価に有用であることが示唆された。

P-1-053　小児骨年齢計測用0.3TポータブルMRIを用いた大規模被験者計測

○寺田　康彦[1]、稲村　真也[1]、巨瀬　勝美[1]、宮城　　亮[2]、藤永　康成[2]、吉岡　　大[2]

[1]筑波大学　数理物質系物理工学域、[2]カルフォルニア大学アーバイン校　放射線科

【背景】小児の成長指標である骨年齢は、左手の骨のMR画像を用いて判定できる。我々は、遠隔地で骨年齢の検査が可能な0.3TポータブルMRIを開発し、前回大会において報告した。本研究では、この装置を使って多数の被験者計測を行い、骨年齢判定の有用性を検証した。

【実験】3.4～15.6歳までの小児78人（平均9.5歳）に対し、筑波大学数理物質系の倫理委員会の許可の下に本人と保護者より書面による同意を得て計測を行った。C型永久磁石（ギャップ幅8cm、27 × 39.2 × 31cm^3、135kg）を使用し、3D勾配エコー法（10cm × 10cm × 2.5cm^3、TR/TE=40/11ms、FA=60°、撮像時間=1分22秒）により撮像した。判定者A（整形外科），B（放射線科）が骨年齢判定を行った。従来は橈骨、尺骨、指骨の13個の骨を判定に使っていたが、今回は撮像可能領域が限られており、短時間での検査を可能にするため、7個の指骨のみを撮像して判定を行った。比較のため、従来法として手用MRIを用いた撮像と骨年齢判定も行った。

【結果】図（c）に、従来の骨年齢判定（横軸）と、指骨のみを使った判定（縦軸）の相関を示す。高年齢側（およそ10歳以上）では両者の相関は高かったので、指骨のみでも判定が可能であることが示された。一方、若年齢側では有意差があった。この差は、尺骨の成長が他の骨よりも遅いが、指骨のみの判定では尺骨が判定対象に入っていないためである。これを解決するには、尺骨の補正が必要である。

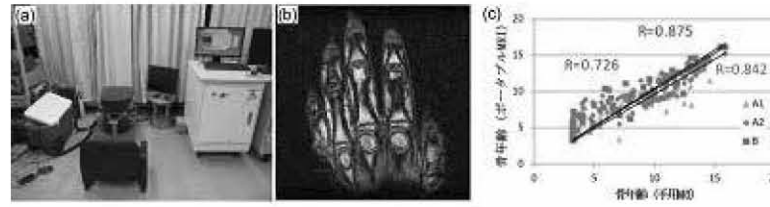

図　(a) ポータブルMRI。(b)MR画像の例（7.5歳女児）。(c)骨年齢の相関。

P-1-054　棘上筋の筋内腱描出に優れたシーケンスの検討

○淺野　和也[1,2]、氏田　浩一[1]、坂井　義行[1]、島崎　綾子[1]、丹　　章吾[1]、福島　康宏[1]、
岡内　研三[4]、佐々木毅志[3]、下山　大輔[3]、一ノ瀬　剛[3]、設楽　　仁[3]、山本　敦史[3]、
高岸　憲二[3]、須藤　高行[1]、対馬　義人[1]

[1]群馬大学医学部附属病院　放射線部、[2]県民健康科学大学　診療放射線学研究科、
[3]群馬大学医学部附属病院　整形外科、[4]群馬大学医学部附属病院　画像診療部

【背景】2009年Mochizukiらの解剖的研究により肩腱板走行の新しい知見が報告され、筋内腱の走行を評価し、解剖学的な元位置に修復することの重要性が認識されるようになった。しかしながら、生体で非侵襲的に筋内腱の走行を詳細に評価した報告は渉猟できなかった。【目的】棘上筋の筋内腱をより良く描出するシーケンスの検討を行う。【方法】健常ボランティアの右肩を3D-Cube（T1W，T2W，PDW），LAVA，LAVA-Flex（Water，Fat，inPhase，outPhase），SPGR，COSMIC，MERGEで撮影し、予備実験で高評価となった、（LAVA-Flex Water，inPhase，outPhase，MERGE，COSMIC）について診療放射線技師、画像診断医で棘上筋の筋内腱の描出を視覚的に評価し順位をつけた。得られた順位と個別試料間それぞれに有意差検定を行った。どちらの有意差検定も有意水準$p < 0.05$とした。【結果】最高位の評価を得たシーケンスはMERGEとLAVA-Flex Waterであった。頻度はMERGE＞LAVA-Flex Waterとなった。有意差検定では試料間の順位には有意差がみられた、個別試料間の順位を比較したところ、MERGEはinPhase，outPhase，COSMICそれぞれと有意差がみられた。MERGE，LAVA-Flex Waterの間には有意差がみられなかった。【考察】今回行った筋内腱の描出の検討ではMERGEとLAVA-Flex Waterが良く、これらの使い分けについて考察を行った。MERGEはT2＊コントラストの撮影であり、T2＊強調画像は関節唇の診断に有用なシーケンスとして報告されている。また腱板断裂症例において再建術後の予後と筋内の脂肪変性との関連が報告されている。LAVA-FlexはWater，Fat，inPhase，outPhaseの脂肪含有に関連したコントラストが一度の撮影で得られ、筋内の脂肪変性を評価できる。これらをふまえ目的に応じたシーケンス選択で情報の豊富な画像が提供できると考える。【まとめ】MERGEとLAVA-Flex Waterによって棘上筋の筋内腱を評価する知見を得た。

P-1-055　肩関節腱板の小さな断裂の診断における、T2WI、STIR画像および1mm厚スライス画像の比較

○池田　章人[1]、菊池　好子[1]、熊谷　英夫[2]

[1]（公財）東京都保健医療公社大久保病院　放射線科、[2]茨城県立医療大学附属病院

【目的】腱板断裂の診断において、T2WIを用いるのが一般的である。それに対し、STIRは腱の欠損部分に貯留する関節液がある場合は、断裂が強調されて同定されることがある。しかし、小さな腱板断裂は明瞭に描出できない場合もある。我々は、T2WIとSTIRに加え、小さな受信コイルを用いて撮像した1mm厚スライス画像を比較し、小さな腱板断裂の診断の有用性を比較した。【対象と方法】臨床的に腱板断裂が疑われてMRIを施行し、STIRにて腱板に10mm未満の全層性の異常高信号域が見られた37例を対象とした。シーメンス社製MAGNETOM Symphony 1.5Tを用い、TSE法T2WIとSTIR（TI：150ms）による3mm厚スライス画像の撮像に加え、径4cmのloop coilを用いて2DFT法T2WIによる1mm厚スライス画像を撮像した。【結果】37例の内、T2WIでは32例で腱板に異常高信号域を認めた。loop coilを用いた1mm厚スライス画像では、その32例全例に異常高信号域を認め、それ以外では異常高信号域は見られなかった。STIRではT2WIと比べ、異常高信号域が大きい例が見られ、異常高信号域の辺縁が比較的不明瞭であった。1mm厚の画像では異常高信号域の大きさは通常のT2WIと明らかに異なる例はなかった。【結語】STIRではT2WIと比べ、棘上筋腱の異常高信号域が、より大きく描出される傾向があった。一方、薄いスライス厚の画像は通常のT2WIと病変の大きさは差がないことから、STIRでの異常高信号域は誇張される可能性が示唆された。

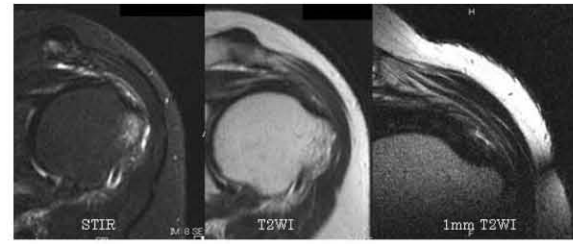

P-1-056　肩関節腱板断裂におけるMRI画像所見と関節鏡視下手術結果の比較

○若畑　　茜[1]、小川　定信[1]、石川　照芳[1]、傍島　篤洋[1]、寺田　聡史[2]、曽根　康博[3]

[1]大垣市民病院　医療技術部診療検査科機能診断室、[2]大垣市民病院　整形外科、
[3]大垣市民病院　放射線科

【目的】当院では技師が読影レポートに一次コメントを記入している。そこで関節鏡視下腱板修復術（以下ARCR）を行った症例をretrospectiveに評価することにより、腱板断裂の診断におけるMRIの有用性と技師による読影の問題点を検討した。【対象】2012年2月～2014年3月までに肩関節MRIが施行された488肩（右側296肩、左側192肩）のうち、腱板断裂疑いに対してARCRが施行された33例33肩。【方法】得られたMRI画像を技師3名で判定し、ARCR結果と比較した。【検討項目】1. 棘上筋腱、棘下筋健、肩甲下筋腱、上腕二頭長頭腱（以下SSP，ISP，SSC，LHB）ごとの病変数に対する第一次読影の一致率　2. 再読影を行った際の一致率【結果】1. 第一次読影のMRIの感度、特異度、偽陰性率、偽陽性率はSSP：90.3%、100%、9.7%、0%、ISP：42.9%、84.2%、57.1%、15.8%、SSC：13.3%、94.4%、86.7%、5.6%、LHB：10%、100%、90%、0%であった。2. 再読影を行った際のMRIの感度、特異度、偽陰性率、偽陽性率はSSP：96.8%、100%、3.2%、0%、ISP：57.1%、89.5%、42.9%、10.5%、SSC：60%、94.4%、40%、5.6%、LHB：75%、100%、25%、0%であった。【考察】1. 最も断裂の多いSSPに関しては感度、特異度共に良好であったが、その他筋腱に関しては感度が低くかった。特にLHB、SSCでの感度が低く、技師間で確認を行ったところ、LHB、SSCの順に読影の際に認識が薄かったことがわかった。2. 再読影では全体的に感度は上昇し、特にLHB、SSCでの上昇は著明であり、従来は認識不足による見落としが多かったと思われ、今回の再確認で今後は読影率の向上および、検査中では断裂部位に合わせた追加撮影が可能になると考えられる。【結論】肩関節腱板断裂における有病率のMRI一致率においてはSSPでは良好な結果が得られたが、特定の腱板に関しては意識不足があり、今回の検討による再確認で読影技術は向上すると考えられる。

P-1-057　Diffusion-sensitized driven-equilibrium（DSDE）法を用いた手関節高分解能MR Neurographyの検討

○小澤由莉子[1]、米山　正己[2]、丹治　　一[3]、小原　　真[2]、神島　　保[4]、高原　太郎[5]、井上　裕二[6]、田渕　　隆[1,6]

[1]八重洲クリニック、[2]フィリップスエレクトロニクスジャパン、[3]北福島医療センター、
[4]北海道大学大学院保健科学研究院、[5]東海大学工学部　医用生体工学科、[6]つくば画像検査センター

【目的】手関節のMR neurography（MRN）は、手根管症候群など末梢神経障害の診断能向上に期待されている。従来は、一軸方向のみにmotion proving gradient（MPG）を印加したdiffusion weighted image（DWI）シーケンスを用いてMRNを取得（DW-MRN）していたが、歪みや分解能の問題から神経を明瞭に描出することが困難な場合があった。そこで今回、先行パルスにより拡散コントラストを得るdiffusion-sensitized driven-equilibrium（DSDE）法を用いて手関節の高分解能MRNを取得するため基礎検討を行った。
【原理】DSDE法は拡散強調プリパルスとそれに続く3D収集シーケンス（T1-turbo field echo：T1-TFE法）からなる。収集シーケンスによるT1緩和の画像コントラストへの影響を防ぐために、phase-cycling技術を併用している。本手法では、理論的に従来のDW-MRNと比較し歪みの低減が可能であるため、直接冠状断撮像が可能である。
【方法】使用装置はPhilips社製Achieva TX 3.0T。当院倫理委員会の承認を得たボランティアの手関節を対象に検討を行った。まずDSDE法の撮像パラメータについて最適化を行い、最適化条件を用いて従来DW-MRNとの比較検討を行った。
【結果】DSDE法を用いることにより、手関節から手指までの神経を良好に描出することが可能であった。また本手法は3D収集であるため、任意断面からの観察がより高分解能で可能である。今後、本手法を用いた臨床応用が期待される。

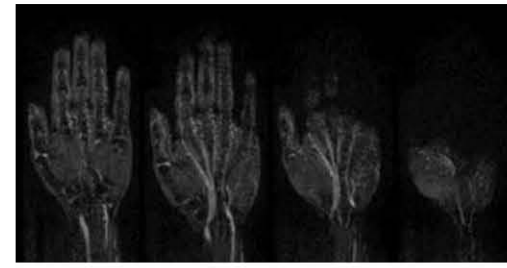

P-1-058　DWIBS法を用いたwhole body MR-neurography：評価方法の検討

○小森　雅子[1]、村山　和宏[1]、石川　等真[2]、朝倉　邦彦[2]、片田　和広[3]、武藤多津郎[2]、外山　　宏[1]

[1]藤田保健衛生大学　放射線医学、[2]藤田保健衛生大学　脳神経内科学、
[3]藤田保健衛生大学　先端画像診断共同研究講座

【背景・目的】慢性炎症性脱髄性多発神経炎（CIDP）は慢性あるいは再発寛解性に末梢神経系を障害する疾患であり，DWIBS法を用いたMR neurography（MRN）で肥大した末梢神経が描出されることが知られている．今回我々は，DWIBS法を用いたwhole body MRNにて健常者とCIDP患者の全身の末梢神経の描出を試み，whole-body MRNの最適な評価方法を検討した．【方法】対象は健常者5例，上肢優位の神経症状を呈するCIDP患者5例（definite CIDP：4例，probable CIDP：1例）である．MR装置はIngenia 3.0T（Philips社製）を用い，後頭蓋窩レベルから下腿部までのDWIBS（EPI single shot，FOV：450 × 290mm，Matrix scan：112 × 103，Slice：95，Slice thickness：3mm，TR：9578ms，TE：80ms，b-factor：800，motion-probing gradient direction：A-P，NSA：8）を軸位断で6ステーション撮像した．DWIBSのMIPを作製し白黒反転したものをwhole body MRNとした．参考として，同部位のSTIRを撮像した．DWIBS軸位断において，声帯下～肺野上縁レベルに矩形のROIを左右対称に設定し，信号強度の平均値，最高値，各小脳比を計測した．これらのパラメータを健常者とCIDP患者で比較した．【結果】健常者とCIDP患者全例において，腕神経叢，腰神経叢，上下肢末梢神経の描出が可能であった．CIDP患者において，健常者と比べ視覚的に全身の末梢神経の肥大と信号上昇を認めた．ROI計測では，健常者と比べCIDP患者にて平均値，最高値は高値を示し，腕神経叢内側の平均値で最も有意差が見られた．【結論】DWIBS法を用いたwhole body MRNでは，全身の末梢神経の描出が可能であった．CIDP患者では，健常者と比べ腕神経叢，腰神経叢，上下肢末梢神経の形態変化が見られた．CIDP患者におけるROI解析評価法には腕神経叢内側での平均値が最も適していると考えられた．

P-1-059　股関節唇の評価における3D isotropic voxel MRIの有用性

○萩原　茂生[1]、渡辺　淳也[2]、中村　順一[1]、岸田　俊二[1]、大前　隆則[1]、宮本　周一[1]、松本　浩史[3]、
桝田　喜正[3]、高橋　和久[1]

[1]千葉大学大学院医学研究院　整形外科学、[2]東千葉メディカルセンター、
[3]千葉大学医学部附属病院　放射線部

【目的】股関節において関節唇損傷は関節症の前段階の病変として重要であるが、立体的な構造から従来の画像による診断が困難であった。3D isotropic voxel MRIは、ワークステーション上での再構成による画像劣化が少なく、任意の断面での評価が可能なことから、関節唇の評価に有用な撮像法と考えられる。本検討の目的は股関節唇における3D isotropic voxel MRIの評価能を検討することである。【方法】対象は股関節痛のためMRIを撮像した5例5股である。GE社製MRI discovery 750を使用し、FSE Cube法を用いた矢状断脂肪抑制プロトン密度強調3D isotropic voxel MRIと、骨頭中心について30°ずつ放射状に関節唇を撮像した斜矢状断面脂肪抑制プロトン密度強調放射状MRIを撮像した。放射状MRIの各撮像面の画像と、これに相当する断面に再構成した3D isotropic voxel MRIの画像について、股関節唇のsignal-to-noise ratio、寛骨臼と股関節唇のcontrast-to-noise ratio、及びコントラスト比を測定した。またAbeの分類による股関節唇形態について2名の整形外科医による診断の検者間一致率を評価した。【結果】従来の放射状MRIとFSE-Cubeを用いた3D isotropic voxel MRIにおいてSNR、CNR、コントラスト比には有意差を認めなかった。放射状MRIによる各診断面において一致率は100%であった。【結論】3D isotropic voxel MRIは関節唇の評価において放射状MRIと同程度の評価能を有し、かつ任意の断面による診断が可能であるため診断に有用であった。

P-1-060　甲状腺眼症に対する外眼筋T2Mappigの有用性

○木村　恵太[1]、宮崎　達也[1]、松山　智尋[1]、宮本　寿久[1]、天川　友介[1]、内田　豊義[2]、小宮　幸次[2]

[1]メディカルスキャニング、[2]順天堂大学大学院医学研究科　代謝内分泌内科学

【目的】近年、甲状腺眼症による外眼筋の炎症や線維化評価を目的としてMRIによる検査が有用とされている。一般的に炎症評価にはSTIR画像を用いて行なっていたが、相対的信号による評価であることや磁場不均一の影響を受けやすい部位のため、その評価が難しくなることも多い。そこで、組織内の水分含有量を鋭敏に捉えることが出来るT2mapを用いて外眼筋の炎症評価を定量的に行ったので報告する。【方法】3T－MRI装置（SIEMENS社＝Verio）2D－multi－spin　echo法により外眼筋T2mapを撮影した。対象は正常ボランティア20名と外眼筋炎の疑いがある患者を20名に対しMRI検査を行った。正常ボランティアの外眼筋（内直筋、外直筋、上斜筋、上直筋、下直筋、下斜筋）の正常T2値を求め、外眼筋炎の疑いのある患者のT2値と比較した。放射線科医3名、放射線技師10名により評価を行った。【結果】正常ボランティアにおける6つの外眼筋には有意差はなかった。正常外眼筋の平均T2値（63）外眼筋炎症例の平均T2値（92）【考察】T2mapは組織の水分含有量上昇との関連性が高く、T2高値となった外眼筋は筋内の炎症を反映した結果と考える。また、T2低値となった例では組織の炎症がおさまり、萎縮や線維化している時期と捉えることが出来る。このことから、甲状腺機能亢進症による外眼筋炎の活動周期の判別、治療方針の決定ができ、臨床の場に応用出来ることが示唆された。【結論】T2mapにより炎症を評価できることが示唆された。

P-1-061　T2緩和時間を指標とした15%最大筋力時の手関節伸展運動筋の解析

○秋山　純和[1]、高森　正祥[2,3]、吉田　一也[1,2]、大橋　好偉[2]、早川　実佳[2]、拝師　智之[4]、
大塚　　博[1]、瀬尾　芳輝[2]
[1]人間総合科学大学　保健医療学部リハビリテーション学科、
[2]獨協医科大学医学部　生理学教室（生体制御）、[3]葵メディカルアカデミー　理学療法学科、
[4]株式会社エム・アール・テクノロジー

【背景】我々は第41回本学会で0.2Tコンパクト MRI装置を用い、T2緩和時間を指標に手関節屈曲運動の分析を報告した。MRIは表面筋電図法、超音波法に加え新しい骨格筋の運動分析法になると考えられる。本研究では、物を把持するときなど日常生活で重要な要素である手関節伸展運動について検討した。【目的】最大等尺性収縮筋力の15%に正規化した抵抗運動（15% Max）の等張性収縮運動前後の、T2強調画像とT2緩和時間の変化を観察した。【方法】健常人9名を被験者とした。前腕の近位から3分1をプローブ中央に置き、マルチスライススピンエコーMRI法（TR 2000ms、TE 39ms、FOV 200mm、Slice厚10mm、スライス枚数11枚）で撮影しその位置を確認した。ついでCPMGマルチエコー法（TR 2000ms、TE 10，20，30，40，50，60，70，80ms、FOV 200mm、Slice厚15mm）で、安静時および運動後5分ごとに30分まで6回の撮影を行った。最大筋力の測定は、ミュータスF-1を用いた。手関節伸展運動はall outで終了とした。測定筋は、腕橈骨筋、短橈側手根伸筋、総指伸筋、小指伸筋、尺側手根伸筋、円回内筋、深指屈筋、浅指屈筋、尺側手根屈筋、橈側手根屈筋とした。T2画像の観察とT2緩和時間の解析には、専用計測ソフトiPlusを用いた。統計解析ソフトはSPSS21.0 for Winにより反復測定による一元配置分散分析を行った。【結果】運動後、T2強調画像から活動筋を良好に弁別できた。短橈側手根伸筋、総指伸筋、小指伸筋に有意なT2緩和時間の延長を認めた（$p < 0.01$）。その後、緩やかに短縮し、30分で安静時T2100%に対して83.8、83.5、91.7%近くまで回復した。尺側手根伸筋、円回内筋は延長傾向を認めたが、有意ではなかった（$p > 0.05$）。【考察】主動筋の短橈側手根伸筋に対して、総指伸筋、小指伸筋、に協同作用としての活動が確認できた。尺側手根伸筋も協同作用を有すると考えられるので深指屈筋、浅指屈筋、回内筋とともに協同作用について抵抗量を調節して検討を続けたい。

P-1-062　筋機能的MRIを用いた運動に誘発された体幹部腹斜筋の筋活動検出の試み

○俵　　紀行[1]、大西　貴弘[2]、新津　　守[3]
[1]国立スポーツ科学センター　メディカルセンター、[2]シーメンスジャパン、[3]埼玉医科大学　放射線科

［目的］運動に誘発された筋活動の評価は、スポーツ医科学では重要な評価項目の1つである。また、近年注目されているのが体幹部の各筋であるため、これらの非侵襲的な評価方法の確立が急がれている。筋活動評価法のひとつに筋機能的MRI（muscle functional MRI：mfMRI）があるが、この方法はT2値が運動に関与した筋の運動直後では特異的に値が上昇する特徴を利用した手法である。そのためmfMRIは筋活動の評価法として積極的に活用されているが、標準的な撮像法によるT2値計測では時間分解能に限界があり、その適応部位は四肢の筋に限定されていた。また、T2値計測の時間短縮化のために用いられる一般的な高速撮像法を用いたT2値計測では空間分解能が極端に低いという問題点がある。そこで、時間分解能および空間分解能の両方に優れたT2値計測法を用い、運動に誘発された断面積の低い腹斜筋群の評価に関する検討を行ったので報告する。［方法］使用装置は3.0T Magnetom Verio（SIEMENS社製）およびbody matrixコイルとspine matrixコイルである。撮像対象は健康な男性健常者5名の右腹斜筋群とした。シークエンスは高速撮像法のdouble-echo-steady-state（DESS）により算出されたT2値を用いた。運動形式として、右側のみへのstanding back rotation stretchを採用し、1セット100回施行した。この運動を5セット行い、MRIは安静時と各セットの運動直後に取得した。統計検定は一元配置の分散分析を用いた。［結果］MR画像では腹斜筋群の三層構造も描写可能であった。DESSの原理から求めたT2 mappingを用いてT2値変化を比較したところ、1セット実施後から、運動に関与したと考えられる内腹斜筋は外腹斜筋と比べてT2値が有意に上昇し、一般的な運動に伴うT2値変化を示した。［結語］時間分解能と空間分解能両方に優れた高速撮像法のDESSを用いることで、断面積の少ない体幹部筋群の筋活動評価は可能であることを確認できた。

P-1-063　可変再収束フリップ角を用いた3D-T2強調像における入力T2値およびequivalent TEが四肢関節画像に与える影響

○今村　　塁[1]、長濱　宏史[1]、中西　光広[1]、高島　弘幸[1]、鈴木　淳平[1]、宍戸　博紀[1]、赤塚　吉紘[1]、坂田　元道[2]

[1]札幌医科大学附属病院　放射線部、[2]北海道大学大学院保健科学研究院

【背景・目的】撮像目的部位に合わせて再収束パルスのフリップ角（refocusing flip angle：RFA）を変調する技術（tissue-specific variable refocusing flip angle-Turbo Spin Echo：TSV法）を用いた3D撮像法が臨床応用されている．本法は，標的組織のT1値およびT2値を入力することにより，RFAが最適化される．しかし，人体には様々なT1値およびT2値をもつ組織が存在するため，組織間コントラストなどが変化する可能性がある．本検討の目的は，四肢関節のTSV法T2強調像において，入力T2値（RFA変調）とequivalent TE（TEequiv）の変化が画像に与える影響について検討することである．

【方法】使用装置は、Philips社製Ingenia 1.5TおよびHead coilである．アガロースとガドリニウム造影剤の濃度を調整し，硝子軟骨と関節液を模擬したファントム（それぞれT1：995.7，1803.8ms，T2：46.5，1508.0ms）を作成した．TR：2500ms，入力T1値およびT2値を硝子軟骨ファントムと同等とし，TEequiv：90msを基準撮像条件とした．基準撮像条件を基に，入力T2値（4msから1000ms）およびTEequiv（40msから130ms）を変化させ，硝子軟骨および関節液ファントムそれぞれのSNR，および両ファントム間の信号強度比について検討した．

【結果】硝子軟骨ファントムに近似したT2値を入力した場合，SNRは最大となり，入力T2値が大きくなるほど低下する傾向であった．一方，関節液ファントムのSNR，および両ファントム間の信号強度比は，入力T2値による変化を認めなかった．

TEequivを延長すると，両ファントム間の信号強度比は高値を示したが，SNRは低下傾向を示した．

【結論】四肢関節TSV法T2強調像では，目的撮像組織に最も近似したT2値を入力することが重要である．また，TEequivを長く（90ms程度）設定することで硝子軟骨および関節液ファントム間の高い信号強度比を得ることができる．

P-1-064　筋肉トレーニングによる骨格筋細胞内拡散変化の追跡

○岡本　嘉一、磯辺　智範、平野　雄二、正田　純一、南　　学

筑波大学　臨床医学系放射線診断IVR

導入：過去の文献から、骨格筋の水分子の拡散制限因子は主に骨格筋細胞膜であることが知られているが、我々はアスリートと非アスリートの拡散を比較したところ、骨格筋細胞が大きいはずのアスリートの拡散が、非アスリートより制限されていたことを見出し、報告した。つまり細胞膜のみならず、細胞内因子とくにミオフィラメントの増加も拡散制限のひとつになりうると考えている。すなわち状況によって拡散制限因子は細胞膜と細胞内因子とが入れ替わりうることを示唆する。そこで今回は同一人物で全身の骨格筋トレーニングを行い、その拡散の変化を観察することで、骨格筋の拡散がどのように変化するのかを観察した。

方法:対象は21名のnon-alcoholic fatt y liver disease（NAFLD）患者。これらに対しhybrid training（HYBT）という筋肉トレーニング方法を6カ月間施し、大腿筋群の拡散変化を3T MRIにて観察した。b値は500s/mm2とした。

結果：大腿二頭筋で$\lambda 1$（$P < 0.01$）と$\lambda 2$（$P < 0.01$）、半腱様筋で$\lambda 1$（$P < 0.05$）、半膜様筋で$\lambda 1$（$P < 0.05$）と$\lambda 2$（$P < 0.05$）、内側広筋で$\lambda 1$（$P < 0.01$）、$\lambda 2$（$P < 0.01$）と$\lambda 3$（$P < 0.01$）、中間広筋で$\lambda 1$（$P < 0.01$）、$\lambda 2$（$P < 0.01$）と$\lambda 3$（$P < 0.01$）、外側広筋で$\lambda 1$（$P < 0.01$）、大腿直筋で$\lambda 1$（$P < 0.01$）と$\lambda 2$（$P < 0.05$）が変化した。これらはいずれも運動前と比較して有意な上昇を示した。これは細胞膜が主たる拡散制限因子となり、筋肥大とともに各方向の拡散が延長したことを示唆する。

結語：今回の結果は我々のアスリート、非アスリートを比較した研究とは逆の結果であり、おそらく細胞膜が主たる拡散制限因子となったと思われる。しかしミオフィラメントの密度が高くなるほどのトレーニングは数年かかるため、細胞内成分が主たる拡散制限因子となるためにはかなりの筋肥大をきたすトレーニングが必要と考えられた。

P-1-065　健常ボランティアの拡散異方性と認知機能検査の相関に関する検討

○安田　岳史[1]、礒田　治夫[2]、飯高　哲也[3]

[1]名古屋大学大学院医学系研究科　医療技術学専攻医用量子科学分野、
[2]名古屋大学　脳とこころの研究センター、[3]名古屋大学大学院医学系研究科　精神生物学

【背景・目的】精神疾患の早期診断や治療効果判定に、客観的な検査や診断法はない。精神状態と脳機能MR画像の関連性が分かれば、この関連性は精神疾患の病態解明や診断治療に役立つことが期待される。今回、健常ボランティアの拡散異方性（Fractional Anisotropy，FA）と知能指数（Intelligence Quotient，IQ）に相関があるか否かを検討した。【方法】健常ボランティア35名（男性23名、女性12名、24歳から56歳［平均年齢37歳］）の拡散テンソル画像をSIEMENSE MAGNETOM Verio 3T、Coilは32ch head coilで撮像した。撮像条件は、Repetition Time/Echo Time=9400/92［ms］、Field of View=196 × 196［mm］、Voxel size=2 × 2 × 2［mm］、b値=0，1000［s/mm^2］、64軸とした。認知機能検査としてJapanese Adult Reading Test（JART）を施行し、予測全検査IQ、予測言語性IQ、予測動作性IQを算出した。得られた拡散テンソル画像をFunctional MRI of the Brain Software Library（FSL）で処理し、FA画像を取得した後、Tract-Based Spatial Statistics（TBSS）を行った。FAの男女差は、年齢と予測全検査IQを共変量に入れた対応のない2群間のt検定を、FAと年齢、FAとIQの相関は、多重補正比較後に相関解析を閾値は0.54～1で行った。【結果・考察】FAの男女差では、女性の脳弓のFAが高くなり、男性が脳の前後、女性が左右の神経連絡が強いという先行研究と一致していた。FAと年齢の相関関係は、右中前頭回に負の相関が認められ、年齢が上がるとミエリンが脱落していき、白質の体積が減少するためだと考えられた。FAと予測全検査IQの相関関係は、右中前頭回と右眼窩前頭皮質に負の相関が認められ、また、FAと予測言語性IQ並びに予測動作性IQとの相関関係は右中前頭回に負の相関が認められた。これらは、中前頭回は流動性知能、眼窩前頭皮質は感情に関する部位とされており、流動性知能や感情に関する領域のFAの低下がIQの上昇に関係している可能性が示唆された。今後さらなる検討をする事で臨床応用できると考えられた。【結語】健常ボランティアのFAとIQについて、中前頭回と眼窩前頭皮質に負の相関が認められた。

P-1-066　TBSSと心理物理検査との相関解析によるタイミング予測に関与する小脳領域の同定

○吉田　篤司[1,2]、工藤　與亮[1]、田中　真樹[2]、松嶋　藻乃[2]、Sergey Kurkin[2]、伊藤さやか[3]、
矢部　一郎[3]、佐々木秀直[3]、濱口　裕行[4]、白土　博樹[5]

[1]北海道大学病院　放射線診断科、[2]北海道大学医学研究科　神経生理学分野、
[3]北海道大学医学研究科　神経内科分野、[4]北海道大学病院　診療支援部、
[5]北海道大学医学研究科　放射線医学分野

【目的】小脳は運動の制御や調節に関与するが、近年ではこれらに加えて小脳の特に半球部がタイミングの予測機能などの高次認知機能に関与することが示唆されている。小脳プルキンエ細胞が特異的に障害される疾患である脊髄小脳変性症6型（Spinocerebellar ataxia type6：SCA6）の患者にて心理物理検査とDTI撮影を行い、心理検査の成績とDTI解析結果の相関解析を行うことで高次機能に関与する小脳皮質領域の同定を試みた。【方法】患者群12名（平均年齢62.4 ± 5.8歳）、健常群12名（平均年齢63.2 ± 6.2歳）を対照とした。心理物理検査ではオッドボール課題（一定の周期で提示される視聴覚刺激が不意に一拍抜ける（missing条件）か、色と音が変化する（deviant条件）ので、それに気づいたら素早くボタンを押す）を用いた。画像は3T MRI（Achiva TX，Philips）を用いてDTI（MPG 32軸、b値=0，1000［s/mm2］、TE/TR 85ms/6158ms、FOV=256 × 256mm2、slice thickness=3.0mm）を撮影し、FSL4.1を用いてtract-based spatial statistics（TBSS）解析を行い、小脳アトラスを用いて小脳半球領域ごとの白質の平均FA（fractional anisotropy）を求め、心理検査で得られた反応時間とFA値との相関を示す小脳領域を同定した。【結果】相関解析からは、患者群のみでmissing条件では右上小脳半月（crus I）に、deviant条件では右後四角小葉（lobuleVI）のFA値に反応時間との有意な負の相関を認めた（$p < 0.05$, Speaman's rank correlation）。【考察】今回の結果からは、外界からの刺激に反応する際には右後四角小葉、内的リズムを用いたタイミング予測には右上小脳半月が関与していることが示唆された。特に上半月小葉は前頭連合野と強い結合が知られており、前頭前野と小脳とのネットワークがタイミング予測の機能に関与している可能性がある。

P-1-067　パーキンソン病における嗅覚障害と脳微細構造変化の相関解析～皮質厚、灰白質容積、白質変性の評価

○鎌形　康司[1]、波田野　琢[2]、阿部　　修[3]、奥住　文美[2]、堀　　正明[1]、鈴木　通真[1]、下地　啓五[1]、錦織　　瞭[4]、濱崎　　望[1]、佐藤　秀二[1]、服部　信孝[2]、青木　茂樹[1]

[1]順天堂大学　放射線科・部、[2]順天堂大学　脳神経内科、
[3]日本大学医学部　放射線医学系画像診断学分野、[4]首都大学東京　放射線科学域

【目的】嗅覚障害はパーキンソン病において最も早期から合併する非運動症状の一つであり、パーキンソン病における認知機能障害の予測因子とも言われる。現在まで、脳MRIによる画像研究で嗅覚障害と様々な脳部位の構造・機能変化との関連が示唆されているが、未だ嗅覚障害やそれに伴う認知障害の発症・進行を予測できるようなサロゲートマーカーは見出されていない。今回我々は、Diffusion MRIと3D-T1WIによる高精細構造画像の解析により、嗅覚障害とパーキンソン病患者脳の微細な構造変化の関連について検討を行った。【方法】27人のPD患者を対象に嗅覚障害スコア（OSIT-J）の測定と3TMRIによるdiffusional kurotosis imaging（DKI）、3D-T1WI撮像を行った。Mean kurtosis（MK）mapはdTV2FZRxを用いて作成し、fractional anisotropy（FA）map，mean diffusivity（MD）mapはFSLを用いてb=0，1000のデータから作成した。その後、MK，FA，MD mapについてはTract-Based Spatial Statictics（TBSS）を用いて嗅覚障害スコアとの相関解析を行った。3DT1WIについてはfreesurferを用いた皮質厚、Statistical Parametric Mapping 8（SPM8）・DARTEL法を用いた脳灰白質容積と嗅覚障害スコアとの相関解析をそれぞれ行った。さらに嗅覚障害との相関傾向を示した領域の定量値を独立変数、嗅覚障害スコアを従属変数、年齢・性別・全脳容積量を制御因子として、重回帰分析を行った。【結果】TBSS，freesurfer，SPMによる画像解析の結果、右帯状回海馬部白質FAと左前帯状回皮質厚、左下側頭回皮質厚が嗅覚障害スコアと相関傾向を示した。これらの定量値を独立変数とした重回帰分析の結果、右下側頭回皮質厚（β =0.418，95% CI=1.586～13.484）、右海馬白質FA（β =0.409，95% CI=8.577～80.252）が有意に嗅覚障害スコアに影響を与えることが示された。【結論】本研究ではPDにおける嗅覚障害と右下側頭回皮質厚に相関が見られた。この結果より嗅覚障害を来した症例はすでに病変が皮質へ広がるBraak stage 5まで進行している可能性が示唆された。

P-1-068　拡散尖度画像と定量的磁化率画像を用いたパーキンソン症候群の早期鑑別診断

○伊藤　賢司[1]、佐々木真理[1]、大塚千久美[2]、横沢　　俊[3]、佐藤　良太[3]、尾藤　良孝[4]、原田太以佑[1]、上野　育子[1]、山下　典生[1]、樋口さとみ[1]、Goodwin Jonathan[1]、寺山　靖夫[2]

[1]岩手医科大学医歯薬総合研究所　超高磁場MRI診断・病態研究部門、
[2]岩手医科大学　内科学講座神経内科・老年科分野、[3]日立製作所　中央研究所、
[4]日立メディコ　MRIシステム本部

【目的】パーキンソン症候群（パーキンソン病［PD］、多系統萎縮症［MSA］、進行性核上性麻痺［PSP］）の早期鑑別診断に関する画像診断技術はまだ十分確立していない。そこで、拡散尖度画像（DKI）と定量的磁化率画像（QSM）を用いて、本症の発症早期における基底核・脳幹・小脳の微細構造変化の検出および鑑別診断の可能性について検討した。

【方法】3T MRI装置（Discovery 750，GE）を用い、発症早期のPD 13例、MSA 8例、PSP 5例に対しDKIとQSMを撮像した。自作ソフトウエアを用いてmean kurtosis（MK），fractional anisotropy（FA），mean diffusivity（MD）、magnetic susceptibility（MS）画像を作成した。Advanced Normalization Toolsを用いて解剖学的標準化を行った後、JHU Atlas等に基づき基底核・脳幹・小脳の各構造の平均MK，FA，MD，MS値を算出し、各群間の差異を比較検討した。また、従来の画像指標（MR parkinsonism index、^{123}I-MIBG scintigraphy）との比較も行った。

【結果・考察】DKIでは、PD群に比し、PSP群では、尾状核・淡蒼球・黒質・赤核・中脳被蓋・上小脳脚のMK値および赤核・小脳白質のFAが有意に低下し、淡蒼球・赤核・中脳被蓋・小脳白質のMD値が有意に上昇した。MSA群では、橋横走線維・中小脳脚のMK値および橋横走線維・小脳白質のFA値が有意に低下していた。MKはFAやMDよりも灰白質・白質構造の軽微な変化を検出することができた。またQSMでは、PD群に比し、PSP群およびMSA群では、被殻のMS値が有意に上昇しており、組織内鉄濃度の上昇が示唆された。QSMによって、鉄沈着の軽微な変化を検出することができた。一方Conventional画像では、いずれの群においても差異は認められなかった。

【結論】DKIおよびQSM解析によって、発症早期のパーキンソン症候群における基底核・脳幹・小脳の軽微な変化を検出することができ、早期鑑別診断に有用である可能性が示唆された。

P-1-069　高分解能Neurite Orientation Dispersion and Density Imagingを用いたパーキンソン病黒質変性の評価

○鎌形　康司[1]、波田野　琢[2]、奥住　文美[2]、堀　　正明[1]、阿部　　修[3]、鈴木　通真[1]、錦織　　瞭[4]、
下地　啓五[5]、濱崎　　望[1]、鈴木由里子[6]、服部　信孝[2]、青木　茂樹[1]

[1]順天堂大学　放射線科・部、[2]順天堂大学　脳神経内科、[3]日本大学　放射線医学系画像診断学分野、
[4]首都大学東京　放射線科学、[5]国立精神・神経医療研究センター　放射線科、
[6]フィリップスエレクトロニクスジャパン

【目的】黒質緻密層のドパミンニューロンの選択的な喪失はパーキンソン病（PD）における病理変化の中核であり、運動症状の原因と考えられている。黒質緻密層では神経細胞喪失に加え、樹状突起長の短縮、樹状突起棘の減少が知られ、αシヌクレイン沈着に関連したシナプス変性を反映した所見と言われる。近年、新たな拡散イメージング手法としてNeurite Orientation Dispersion and Density Imaging（NODDI）モデルが提唱され、脳内の軸索・樹状突起の密度や方向のばらつきを推定しようと言う試みがなされている。今回我々はパーキンソン病患者における黒質緻密部の微細構造変化を高分解能NODDIモデルにより検出可能か検討を行った。【方法】対象は17人のPD患者とage/sex matchした16人の正常対照者である。NODDI撮像は3T MRI（Philips Achieva system）で、Zoomed EPIシーケンスを使用した（b値=0, 1000, 2000s/mm、各32軸、Δ/δ=45.3/13.3ms、中脳レベルを中心に0.98mm × 0.98mmの面内分解能）。NODDI fittingにはNODDI Matlab Toolboxを使用し、orientation dispersion（OD），intra-neurite volume fraction/neurite density（Vic），CSF volume fraction（Viso）mapを作成した。b0image上で黒質緻密層に用手的にROIを作成し、ROI内のOD，Vic，Visoを測定した。unpaired t testで各パラメータごとに群間比較を行い、Bonferroni法で多重比較の補正を行った。またdisease duration、運動スコアの指標であるUPDRS-3と各パラメータとの相関解析を行い、ピアソンの積率相関係数を算出した。【結果】健常群に比較してPD群では、症状優位側と対側の黒質緻密層のVic（p=0.00003），OD（p=0.006）が有意に低下していた。Visoに有意差は認められなかった。また黒質緻密層のVic，ODはdisease duration、UPDRS-3と有意な負相関（p＜0.05）を示した。【結論】高分解能NODDI解析により、PDの黒質における樹状突起の密度低下や方向のばらつき比率の低さを反映すると思われる結果が得られ、先行する病理研究と合致する。また、Vic，ODはdisease durationやUPDRS-3と有意相関を示しており、病勢評価に有用なツールとなり得る。

P-1-070　急性期脳梗塞におけるhigh b-value DWIの信号変化による診断的有用性の検討

○林　　哲司[1]、浜口　明巧[1]、藤間　憲幸[2]

[1]札幌麻生脳神経外科病院、[2]北海道大学病院　放射線診断科

【背景・目的】急性期脳梗塞の一般的な臨床診断におけるDWIのb値として1000［s/mm^2］程度が用いられることが多い。しかし、より高いb値のDWIは急性期脳梗塞において細胞性浮腫のさらに微細な変化を早期検出できる可能性がある。近年、高いb値を用いた解析法としてQ-space法があるが、非常に長い撮像時間が必要である等の問題がある。そこで今回、我々は段階的に1000～10000［s/mm^2］までb値を変化させた拡散強調画像を撮像し，急性期脳梗塞症例に対する診断的有用性を検討した。
【方法】使用機器は、Discovery750 3.0T-MRI（GE社製）、受信コイルは頭頸部用12chコイルを使用した。対象症例は急性期脳梗塞発症後、24時間以内に閉塞血管が再開通した7症例とした。それぞれの患者に対して梗塞発症後の急性期にb値を1000～10000［s/mm^2］の範囲で1000刻みとしたDWIを撮像した。また、予後因子として経過観察の画像における再開通後の出血の有無、壊死に陥った最終梗塞巣の範囲を決定した。発症後急性期のそれぞれのb値におけるDWIの高信号の範囲およびADC値の分布と、予後因子との関連性について比較検討を行った。
【結果・考察】7例中4例は急性期の評価でのDWIで高信号を示した領域がいずれも最終梗塞巣へ移行したのに対し、他の3例については、一部で最終梗塞巣への移行を認めなかった。b値が8000～10000でのDWIにおいて、最終梗塞巣へ移行しなかった領域は移行した領域や他の正常脳実質と比べて、高信号がより強い傾向にあった。その他の検討項目に関しては、関連性は認めなかった。
【結語】閉塞血管の再開通を伴った急性期脳梗塞の予後予測因子として、高いb値のDWIの追加撮像により新たな情報が得られる可能性がある。

P-1-071　パーキンソン病における黒質線条体ドパミン作動性ニューロン投射モデルと拡散定量値の関係

○錦織　瞭[1,2]、鎌形　康司[2]、波田野　琢[3]、奥住　文美[3]、堀　正明[2]、鈴木　通真[2]、濱崎　望[2]、佐藤　秀二[2]、服部　信孝[3]、青木　茂樹[2]、妹尾　淳史[1]

[1]首都大学東京大学院　放射線科学域、[2]順天堂大学　放射線科・部、[3]順天堂大学　脳神経内科

【目的】パーキンソン病（Parkinson's disease；PD）は，ドパミン作動性黒質線条体投射の喪失により，動作緩慢，筋強剛，振戦，姿勢反射障害などの運動障害を生じる．Iodine-123 fluoropropyl-carbomethoxy-3 β（FP-CIT）を用いたSPECT画像では，Jellingerの描いたPDサブタイプごとに異なる，黒質線条体ドパミン作動性ニューロン投射モデルに一致した関連性を示すという報告がある．本研究では，Zoomed EPIシーケンスで撮像した高精細なデータを用いてdiffusional kurtosis imaging（DKI）解析を行い，PDサブタイプごとに拡散定量値が黒質線条体ドパミン作動性ニューロン投射モデルに一致して変化するかどうか，またその各種定量値が臨床スコアと相関するかどうかを検討する．【方法】無動-筋強剛型優位型PD患者11名，振戦優位型PD患者8名，健常ボランティア9名に対し3.0T MR装置でデータを取得した．Zoomed EPIシーケンスを使用し，大脳基底核レベルを0.98mm × 0.98mmの面内分解能で撮像した．その他撮像パラメータはMPG，32軸；b値=0，1000，2000s/mm^2；Δ/Δ，45.3/13.3msとした．dTV.II.FZRxを用いてfractional anisotropy（FA）map，mean diffusivity（MD）map，mean kurtosis（MK）mapを作成し，ROI解析を行った．ROIの設置場所は前方被殻，後方被殻，および尾状核頭部である．群間比較はstudent t検定で行い，多重比較の補正はBonferroni法を用いた．またPearsonの積率相関を用いて拡散パラメータと運動症状の指標であるUnified Parkinoson's Disease Rating Scale（UPDRS）3との相関解析を行った．【結果】FA，MDについてはサブタイプによる有意差は認められなかったが，無動-筋強剛優位型PDでは患側と反対側の後方被殻のMKが有意に高く（P=0.0053），振戦優位型PDでは両側尾状核のMKが有意に高くなっており（P=0.0012，0.0006），黒質線条体ドパミン作動性ニューロン投射モデルを反映したと思われる変化を示した．また拡散パラメータと臨床スコアとの間に有意な相関は見られなかった．【結論】高精細DKI解析は非侵襲的に、黒質線条体ドパミン作動性ニューロン投射モデルに基づいた基底核変性をサブタイプ毎に検出することができる．

P-1-072　Diffusion analysis, neurite orientation and dispersion and density imaging of multiple sclerosis

○吉田茉莉子[1]、堀　正明[1]、横山　和正[2]、鎌形　康司[1]、鈴木　通真[1]、錦織　瞭[3]、濱崎　望[1]、佐藤　秀二[1]、福永　一星[1]、神谷　昂平[4]、京極　伸介[1]、青木　茂樹[1]、服部　信孝[2]

[1]順天堂大学　放射線診断学講座・順天堂医院　放射線部、[2]順天堂医院　脳神経内科、
[3]首都大学東京大学院人間健康科学研究科、[4]東京大学大学院医学系研究科

【背景・目的】neurite orientation and dispersion and density imaging（NODDI）はdiffusion tensor imagin（DTI）で得られる拡散指標とは異なる理論から成り，neurites，extra-neurites，isotropic Gaussian diffusionという3つのコンパートメントモデルから構成される新しい拡散解析法である．多発性硬化症（MS）患者のnormal appearing white matter（NAWM）では拡散パラメータが健常者に比して変化していることが報告されている．今回我々はMSの後頭葉におけるNAWMに対しNODDIを用いて解析を行った．【方法】MS7名（視覚誘発電位で両側性に異常あり），control 8名．Philips社製3TMRIを使用．NODDIにはb値（0，1000，2000sec/mm2），各20軸の拡散強調像のセットを使用し，MATLAB R2011bを用いてZhungらの開発したNODDI Matlab toolboxを使用し，後頭葉白質に置いたVOI内のneurite density index（NDI），orientation dispersion index（ODI）を計算した．【結果】後頭葉白質の関心領域において，NDIとODIの平均値は正常白質で0.600（SD ± .031），0.219（± .026），NAWMで0.556（± .045），0.289（± .037）であった．NAWMでは正常白質よりもODIは有意に高く（Mann-Whitney U test，$p < 0.016$），NDIは低い傾向があった．【考察】NAWMでは正常白質よりも軸索の水の拡散方向にばらつきがあり，軸索の密度が低いことが予測された．NODDIは従来の拡散テンソルとは異なるモデルによる解析方法でありMSのNAWMにおける新たな評価方法として有用な臨床的指標となることが期待される．

P-1-073　Mac OS用フリーソフトOsirixを用いたComputed DWIによるhigh b value DWI画像の検討

○平原　大助[1,3]、浮田啓一郎[2]、成田　　浩[4]

[1]なかむら内科病院　放射線科、[2]公益財団法人昭和会今給黎総合病院　中央放射線部、
[3]さかき脳神経外科　放射線科、[4](株)日立メディコ　CT・MRI営業本部

【目的】Mac OS用のフリーソフトであるOsirixを用いComputed DWIを作成し、装置で得られたb=2000画像との比較検討を行った。

【方法＆使用機器】急性期の頭部疾患の所見が拡散強調画像で見られた6症例につき、装置にてb=500, b=1000, b=2000を撮像し、OsirixでcDWI画像を作成し視覚評価にて検討した。

日立メディコ社製1.5テスラMRI装置Echelon Vega、頭部専用8ch Headコイル、Mac book Air 2011、Osirix（Ver 5.3）

【結果＆考察】OsirixのcDWIで作成したb=2000の方が装置で得られたb=2000より高い評価が得られた。cDWI画像はベースがb=0, b=500, b=1000の画像でありSNRも高くアーチファクトやノイズ、サセプタビリティの影響が少なくなったと考えた。

【結論】cDWIでのb=2000と装置のb=2000の比較検討を行った。結果よりcDWIが優れた結果を得られた。Macが1台あればソフトウェアがフリーであること、過去の画像でもb=0とb=1000があればb=2000が得られるなどメリットが多く、様々な部位でのHigh-b-valueの画像の取得も可能になる結果が得られた。また低スペックの機種では余裕のある撮像条件で得られた拡散強調画像よりb=1000をcDWIで作成すれば、診断能が装置のものよりより高い画像が得られる可能性も示唆された。

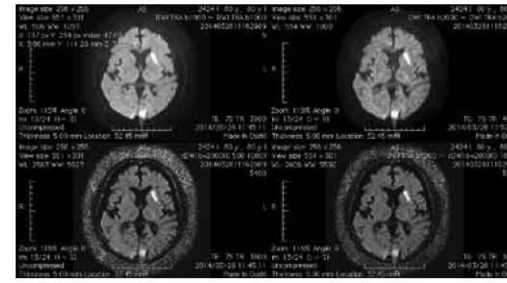

P-1-074　拡散強調画像による一過性全健忘症における微小異常信号の描出能の検討

○小玉　亮一、越智　　誠

社会医療法人春回会長崎北病院　放射線科

【はじめに】一過性全健忘（TGA）は記憶障害のみを生じ、24時間以内に発作中と発作開始直前の記憶の脱落のみを残して回復する症候群である。近年、3TMRIの導入により、高分解能の拡散強調画像（DWI）が臨床応用されている。今回TGA患者に対し、従来の撮像法と高分解能拡散強調画像（Volume Diffusion）を比較検討したので報告する。【目的】TGA患者における海馬の微小病変の検出についての従来の拡散強調画像と高分解能拡散強調画像による比較検討。【方法】使用したMR装置はGE Signa HDxt 3.0Tで、コイルはNV Array coilである。臨床的にTGAと診断された13症例での、従来の拡散強調画像（DWI）および高分解能拡散強調画像（V-DWI）による海馬の微小病変の描出能を視覚的に評価した。撮像条件は、DWI が TR/TE：4700/72.7 FOV：22cm thickness/spacing：6mm/2mm matrix：Freq/Phase：128/256 NEX：2 scan time：38secで、V-DWIが　TR/TE：11600/74 FOV：22cm thickness/spacing：1.6mm/0mm matrix：Freq/Phase：128/128 NEX：2 scan time：3：29secで行った。【結果・考察】TGAと診断された13例全例に高分解能拡散強調画像で海馬に高信号域が認められた。病変は右7例、左4例、両側2例、計17病変であった。また、10例では1つの病変が、2例では2つ、1例では3つの病変が認められた。従来の拡散強調画像では13例中7例のみに高信号域が認められ、病変は右5例、左2例であった。【結語】高分解能拡散強調画像は、薄いスライスをギャップレスで撮像するため部分容積効果を低減することができ、従来の拡散強調像と比べ頭蓋底や副鼻腔などの空気が接する領域での歪みや磁化率アーチファクトが大幅に軽減できることで微小異常信号の描出率が向上したと考えられた。

P-1-075　拡散MRIを用いた脳腫瘍におけるtissue characterizationの試み：各組織の拡散定量値のvoxel-by-voxel study

○鶴田　航平[1,2]、錦織　　瞭[1,2]、堀　　正明[2]、野尻　龍二[3]、増谷　佳孝[4]、青木　茂樹[2]、
妹尾　淳史[1]

[1]首都大学東京大学院　放射線科学域、[2]順天堂大学　放射線科・部、
[3]健診会東京メディカルクリニック、[4]広島市立大学情報科学研究科

【目的】生体内の制限拡散を評価する方法であるdiffusional kurtosis imaging（DKI）を神経膠腫に適用した報告はあるが，その他各種脳腫瘍へ応用したという報告はまだない．本研究では，様々な脳腫瘍に対しDKIを用いた解析をvoxel-by-voxelに行い，組織の微細構造の変化と拡散定量値の関係の理解を深め，そのtissue characterizationの一助となるかどうかを検討する．
【方法】対象は脳腫瘍患者9名．DKIデータの撮像には3T MR装置（Skyra，Siemens）を使用し，multi-band EPI法を用いて1.5mm等方性ボクセルで撮像した．撮像パラメータはTR/TE，7426/111.6ms；MPG，30軸；b値=0，1000，2000s/mm^2；Δ/δ，55.5/18.1ms；multi-band factor，3とした．解析にはVOLUME-ONE，dTV.II.13kを使用した．腫瘍充実部，腫瘍周辺，反対側正常白質，脳脊髄液等にvolume of interest（VOI）を設置し，fractional anisotropy（FA），apparent diffusion coefficient（ADC），mean kurtosis（MK）値をvoxel-by-voxelにて計測し，散布図を用いて比較，検討をした．
【結果】腫瘍充実部，腫瘍周辺部，反対側正常白質，脳脊髄液のFA値を横軸に，MK値を縦軸にプロットすると，全体として正の相関の傾向が見られ，ADC値を横軸に，MK値を縦軸にプロットすると，全体として負の相関が見られた．各腫瘍の充実部のみをプロットした散布図では，腫瘍の性状や悪性度など，微細構造の変化を反映する分布となった．
【結論】DKIのvoxel-by-voxel解析により，各組織が示す拡散定量値の傾向を知ることができ，その組織の微細構造の変化をより詳細に検討することが可能となった．

P-1-076　Multi band EPIを用いたq space imageの検討

○濱崎　　望[1]、佐藤　秀二[1]、福永　一星[1]、堀　　正明[4]、鈴木由里子[2]、増谷　佳孝[3]、芳士戸治義[1]、
青木　茂樹[4]

[1]順天堂大学医学部附属順天堂医院　放射線部、[2]フィリップスエレクトロニクスジャパン、
[3]東京大学大学院医学系研究科　放射線医学、[4]順天堂大学医学部大学院医学研究科　放射線医学

背景）q-space image（QSI）は、複数のq値の信号を測定しフーリエ変換することで、確率密度分布曲線（Probability Density Function：PDF）から定量評価を行う。QSI臨床導入においては、繰り返し時間（TR）が延長してしまい長い撮像時間が問題となる。今回、複数の異なる周波数を送信し画像展開を行い、複数断面を同時に得ることができるMulti band EPI（Gyroscan社）の使用により、同一撮像枚数において設定TRを1/Multi band factorに短くすることが出来、撮像時間の短縮が可能であると考えた。我々は、Multi band QSIの臨床導入に向けての検討を報告する。方法）対象は、同意を得たボランティア頭部。使用装置はPHILIPS Achieva 3.0T。検討1：Multi band factorを2，3，4と設定し画像展開エラーを確認（スライス方向プロファイル測定）、最適なMulti band factorを検討。検討2：Multi band使用時は、短いTRの設定が可能であるため、TRを2000ms～10000msに変化させてQSI定量値を検討。検討1・検討2の最適設定値を用いて、Multi band EPIのONとOFFの撮像を行い定量値の比較を行った。QSI解析はdTV2.FZRを使用し、VOIを脳梁膨大部、内包後脚、視床、脳脊髄液に設定した。結果・考察）Multi band factorは2の設定においては、スライス面内及びスライス方向安定した画像が得られた。Multi band factor 3，4では、スライス面内の展開において展開エラーが確認され、画像評価が困難であった為、臨床導入におけるMulti band factorは、2が有効的であると考えられる。TRを4000ms以下に設定するとPDFの変動があり定量値に変化が見られた。Multi band factor 2でのQSI撮像においても、Multi bandを使用していない定量値と有意差のない結果となった。Multi band EPIを用いたQSI撮像条件は、TR：4000ms，TE：98ms，slice：20，voxel：4×4×4mm，q値：11point，Δ：47.3ms，δ：37.8msで、5分以下の撮像時間で可能である。結語）Multi bandを用いたQSIは、Multi band factorの設定を2にすることで、撮像時間を1/2にすることが可能となった。

P-1-077　1.5T MRIにおけるMulti-Band EPIを用いたDiffusion Tensor Imagingおよびtractographyへの応用

○鈴木　雄一[1]、國松　　聡[1]、神谷　昂平[1]、丸山　克也[2]、Essa Yacob[3]、渡辺　靖志[1]、更科　岳郎[1]、井野　賢司[1]、後藤　政実[1]、佐藤　次郎[1]、矢野　敬一[1]、大友　　邦[1]

[1]東京大学医学部附属病院　放射線部・科、[2]シーメンスジャパン株式会社、[3]ミネソタ大学

【目的】近年、多断面同時励起技術「Multi-Band EPI」を用いた研究ならびに臨床応用されている。この技術は、撮像枚数増加と撮像時間短縮が可能で高磁場・高スリューレートでのメリットが大きく、その報告も多い。今回は1.5T MRIにてその技術を使用した場合、撮像条件や得られる画像にどのような特徴が現れるか把握・理解することを目的とした。【対象と方法】対象は健常人ボランティア男性5名（年齢26.0歳）。Siemens 1.5T MAGNETOM AVANTO BA17、12ch head coilを用いて、MPG 30軸（b0 image=6）、b-value 1000［s/mm2］、2.5mm等方性ボクセルを一定条件とし、Multi-Band factor（MB factor）及びGRAPPA factor（G factor）を変化させてDiffusion Tensor Imaging（DTI）を撮像し、従来法のDTI（MB factor=1、G factor=2）と比較した。その他の撮像条件はTE=71.0～85.0［ms］、TR=5000～6800［ms］、撮像時間は195～272［sec］。従来法と比較したMB factorとG factorの組み合わせは、4種類とし、組み合わせを示す。（MB factor：G factor）=（2：1）、（2：2）、（3：1）、（3：2）。得られた画像からADC、FAを算出し視覚評価した。また、錐体路および脳梁のDiffusion Tensor Tractography（DTT）を各撮像条件毎に描出し比較した。更に、描出した錐体路におけるtract specific analysis（TSA）を行い、t検定を行った。DTT解析はDiffusion Toolkitを用い、DTT描出はTrackVisを用いた。【結果】全MB factorとG factorを併用した場合、画像の信号ムラが生じ、小脳近傍や前頭葉などの磁化率や歪みの影響が現れやすい領域でその傾向が現れた。MB factorのみ使用した場合、撮像時間は従来法よりも約3割短縮可能だが、G factorが未使用のため、画像の歪みが大きくなるデメリットも生じた。錐体路のTSAでは、MB factor=3、G factor=2の撮像条件のみFA、ADCともに有意差（p＜（全角）0.05）が生じた。【結論】1.5T MRIにて、MB factorの変化およびG factor併用時による撮像条件や画像への影響を把握した。更なる撮像条件の比較や改善を行い、最適化を図ることが今後の課題である。

P-1-078　RESOLVEを用いた内耳神経描出の検討

山崎　雅史[1]、○小野寺聡之[1,2,3]、八木　一夫[1,3]、丹　　綾香[1]、大山　　薫[3]、中原　晶子[2]、藤浪喜久夫[2]

[1]首都大学東京大学院人間健康科学研究科、[2]東京都保健医療公社豊島病院　放射線科、[3]首都大学東京　健康福祉学部

［目的］脳神経線維描出法であるDTTはsingle shot EPIを用いたDWIを撮像し，そのデータを解析することで作成される．single shot EPIの問題点の1つに空気の磁化率による画像歪みがある．鼻腔や内耳道といった脳実質と空気の境界となる領域にでは画像の歪みによりDTT描出不能となってしまうことがある．第8脳神経である内耳神経は，空気近傍を通過する線維である．従来のDTTでは，空気の磁化率による歪みの影響で描出することは難しかった．そこで，single shot EPIの歪み低減法の1つであるReadout Segmentation Of Long Variable Echo-trains（RESOLVE）を用いてDWIを撮像することで内耳神経の描出が可能かどうかを検討した．

［使用機器］装置：1.5T MRI（Magnetom Aera；Siemens Japan），画像処理：IDL6.4（ITTvis），SPM8（University College London），MRIcro（Dr.Chris Rorden），Image J（Broken Symmety Software）

［方法］対象は本研究に同意を得た健常ボランティア．従来のssEPI-DWIおよびRESOLVE-DWIの撮像を行った．DWIおよびRESOLVE-DWIは30軸で撮像した．撮像したデータに対してSPM8を用いてT_1WIとの歪み補正を行い，内耳神経のDTTを作成した．作成したDTTはT_1WI，CISSへ重ね合わせを行った．重ね合わせた画像に対し，DTT解析の経験が十分にある診療放射線技師および放射線科専門医が視覚評価を行った．

［結果・考察］健常ボランティアを対象としたRESOLVE-DWIから，内耳神経のDTTを作成することは可能であった．DWIの歪み補正に関し，Readout方向を分割することでecho spaceの短縮が可能となり，DWIの歪みが低減できた．しかし，ssEPI-DWIは歪みが大きく，内耳神経のDTTを作成することは出来なかった．今後は健常ボランティアにおいて軸、RESOLVE分割数やb値といったパラメータの検討を行い精度の向上を図りたい．また聴神経腫瘍を罹患する患者さんの撮像を行い，内耳神経のDTTを作成し術前の手術計画に導入可能か検討する．

P-1-079　視神経tractography描出を目的としたRESOLVEの検討

○小野寺聡之[1,2]、八木　一夫[1]、山崎　雅史[1]、丹　　綾香[1]、中原　晶子[2]、藤浪喜久夫[2]、岡田　洋一[2]
[1]首都大学東京大学院人間健康科学研究科、[2]東京都保健医療公社豊島病院　放射線科

［目的］従来のDiffusion Tensor Tractography（DTT）は一般的にsingle shot EPIによって撮像される．single shot EPIでは空気の磁化率による画像歪みのため，副鼻腔といった脳実質と空気の境界となる領域ではDTTの描出が困難になってしまうことが多い．第Ⅱ脳神経である視神経は副鼻腔に接するような構造のため，single shot EPIによるDTTでは，空気の磁化率による歪みの影響で描出することは困難である．Readout Segmentation Of Long Variable Echo-trains（RESOLVE）によるDWIを解析することで視神経の描出が可能になるか検討した．
［使用機器］
装置：1.5T MRI（Magnetom Aera；Siemens）
画像処理：IDL6.4（ITTvis），SPM8（University College London），MRIcro（Dr.Chris Rorden），Image J（Broken Symmety Software）
［方法］対象は豊島病院倫理委員会の承認に基づき本研究に同意を得た健常ボランティア．RESOLVEによるDWIの撮像を行った．印加軸数およびボクセルサイズ，セグメント数，b値を変化させて撮像を行った．撮像したデータに対してSPM8を用いてT1WIとの歪み補正を行い，視神経のDTTを作成した．作成したDTTはT1WIへ重ね合わせを行い，視覚評価を行った．
［結果・考察］健常ボランティアを対象としたRESOLVEによるDWIから，視神経のDTTを作成することは可能であった．
今後は印加軸やb-valueといったパラメータの最適化を行い精度の向上を図りたい．

P-1-080　拡散画像法におけるEPIデータの歪み補正：FSL eddy&topupとeddy_correctの比較

○菊田　潤子[1]、雫石　　崇[1]、山田　晴耕[1]、原留　弘樹[1]、篠崎　貴弘[2]、出澤　　幸[2]、今村　佳樹[2]、長野　　章[3]、松田　雅之[3]、阿部　　修[1]
[1]日本大学医学部　放射線医学系画像診断学分野、[2]日本大学歯学部　口腔診断学講座、
[3]日本大学医学部附属板橋病院　中央放射線部

【目的】Functional Magnetic Resonance Imaging of the BrainSoftware Library（FSL）上で動作するツールであるeddy_correctと、eddyおよびtopupの組み合わせ（eddy&topup）でそれぞれ歪み補正を行い、その有効性を検討する。【対象と方法】対象は10人の健常者（女性7人、男性3人、年齢27～43歳、平均年齢34.0歳）。使用装置はPhilips社のAchieva 1.5T、8 channel頭部用phased-array coilを用いた。Spin-echo EPI法でMPGを30軸に印加し（TR/TE 8100/88.66ms、ボクセルサイズ2.5×2.5×2.5mm、b＝1000s/mm^2）、位相エンコード方向を前→後（AP）・後→前（PA）の2種類撮像した。得られた歪み補正なしのボリュームデータをNC30とした。その後eddy_correctを用いてtrilinear（FSL初期設定）またはspline補間で歪み補正したものをEC30、eddy&topupで補正をしたものをET30とした。dtifitでEC30、ET30、NC30のFA（fractional anisotropy）像を作成し、TBSS（tract-based spatial statistics）を用いてFA0.2以上のボクセルを対象として50000回の並べかえ検定を実行した。NC 30とtrilinear補間EC30でpaired t検定を行い、その後NC30とspline補間EC30、ET30とでtripled paired t検定を行った。いずれも年齢、性別は共変量とせず、FWE法による多重比較補正後P＜0.05を有意とした。【結果】視覚的評価ではNC30のAP、PA共に前頭蓋底部にアーチファクトによる信号上昇があり、trilinearやspline補間EC30では補正効果ははっきりしなかったが、ET30では補正効果が認められた。また、trilinear補間EC30における画像ぼけはspline補間で緩和された。TBSSを用いたボクセルベース解析では大部分の骨格FA値はET30、spline補間EC30、NC30、trilinear補間EC30の順に有意に低下した。【結論】FSLの歪み補正ツールeddy&topupがeddy_correctよりも有効性が高いこと、trilinear補間は補正方法として有用性が低いことが示された。

P-1-081　局所選択励起法を用いた拡散強調画像における画像の歪みの検討

○小島　慎也、平田　政己、松澤　克哉、太田　慎史、鳥居　伸也、鈴木　　勝、田中　　功、
上野　惠子

東京女子医科大学東医療センター　放射線科

【背景】局所選択励起法は、スライス方向に加え位相方向も選択的に励起する方法である。この方法を用いた拡散強調画像では小さなField of view（FOV）でも、折り返しアーチファクトが生じることがなく、通常の拡散強調画像よりも高分解能な画像を得ることが可能である。しかし、局所選択励起法を用いた拡散強調画像の最適な撮像条件については、十分な検討はなされていない。【目的】本検討では局所選択励起法を用いた拡散強調画像において、撮像条件と画像の歪みの関係に着目し検討する。【方法】使用装置は3T-MRI（Discovery 750w、GE社製）とし、精度管理用ファントム（AIIParts MEDICAL社製）を使用した。ファントム内の円柱部分において局所選択励起法を用いた拡散強調画像と参照用としてT2強調画像を撮像した。撮像条件はFOV；100、150、200mm、周波数方向のmatrix；64、96、128、phase FOV；0.25、0.5、0.75%、対象物のFOV内の位置；右側、中央、左側とし、各条件下にて円の歪みと位相方向へのシフトを測定した。測定方法として拡散強調画像とT2強調画像を二値化処理し、歪みはそれらの差分画像から測定し、シフトはフーリエ位相相関法を用いて測定した。【結果】Matrixを固定しFOVを変化させた場合、歪みとシフトはそれぞれFOVが100mmで30.4mm^{2}と0.5mm、150mmで39.7mm^{2}と1.2mm、200mmで66.5mm^{2}と5.2mmとなった。次にFOVを固定しmatrixを変化させた場合、歪みとシフトはmatrixが64で36.7mm^{2}と0.9mm、96で32.4mm^{2}と1.1mm、128で39.7mm^{2}と1.2mmとなった。また、FOVとmatrixを固定しphase FOVを変化させた場合、歪みとシフトはphase FOVが0.25%で38.5mm^{2}と2.6mm、0.5%で66.5mm^{2}と5.2mm、0.75%で92.7mm^{2}と7.1mmとなり、対象物のFOV内の位置を変化させた場合、歪み量とシフト量は右側で69.7mm^{2}と1.1mm、中央で39.7mm^{2}と1.2mm、左側で56.2mm^{2}と2.7mmとなった。【結論】局所選択励起法を用いた拡散強調画像において、FOVとphase FOVを小さくし、対象物をFOVの中央に撮像すると画像の歪みが抑えられると考えらえる。

P-1-082　出血がDWI-thermometryに及ぼす影響：SAH患者における初期検討

○酒井　晃二[1]、田添　　潤[2]、赤沢健太郎[2]、山田　　惠[2]

[1]京都大学大学院医科学研究科、[2]京都府立医科大学　放射線診断治療学

【目的】拡散強調画像を用いたDWI-thermometryは、側脳室内の脳脊髄液にその適用範囲が限定されているとはいえ、その応用は、すでに、加齢に伴う脳温の変化、もやもや病、多発性硬化症、正常圧水頭症、強迫神経症における脳温の比較検討に広がっている。しかしながら、脳室内の水分子の拡散は、その組成に大きく影響されるため、水分子の拡散現象の温度依存性を利用したDWI-thermometryもその影響を免れない。本報の目的は、DWI-thermometryに与える脳内出血、特に、くも膜下出血（SAH）における影響の度合いを調査することである。【方法】17名（男性3名，女性14名）、平均56.6（SD13.3）才、年齢範囲34-75才のSAH患者に対し、DWIを施行し温度計測を行った。DWIは、1.5T全身用スキャナ（Gyroscan Intera，Philips）により、EPI（TR：6000ms，TE 71ms）、SENSE、MPG15、b = 1000s/mm^2、NEX2、2x2x3mmのボクセルサイズを用いて計測され、T=2256.74/ln（4.39221/D）-273.15（T：温度℃、D：拡散係数mm^2/s）により温度に変換された。出血の程度は、Fisher scale（FS：1-4）および放射線科医の印象（少ない：1，中程度2：，多い：3）によって分類された。【結果】SAH患者が血腫や高いFSレベルにある場合、出血は側脳室（LV）と延髄槽（MC）の両者で認められ、これらはDWI-thermometryに大きく影響した。DWI撮像は出血後様々な日数を経て行われたため、これもDWI-thermometryの結果に影響したと考えられた。出血程度とDWI-thermometryの結果との間に強い相関は見られず（FS2-3：p=0.07；FS3-4：p=0.57；FS1-3：p=0.06）、FS2の群では、結果に対する影響がほとんど見られなかった。FSが2より大きく、DWI計測が発症後3日以内の場合には、出血の影響が他と比べて大きくなった。DWI-thermometryは側脳室内のD値を用いて計算されるが、SAH患者の結果から、MC内に多量の出血がある場合も結果に影響することが分かった。【結言】SAH患者群によりDWI-thermometryに対する出血の影響を調査した結果、出血の程度、血液の場所、計測のタイミングがDWI-thermometryの値に影響した。SAH患者に対してDWI-thermometryを行う場合はFS2までが望ましい。

P-1-083　7T MRIを用いて透明脳を視る

○矢野竜太朗[1]、畑　　純一[1,2]、徐　　明[3]、石原　良祐[1]、吉田慶多朗[3]、小牧　裕司[1,2]、
関　布美子[1,2]、疋島　啓吾[4]、田中　謙二[3]、岡野　栄之[1]
[1]慶應義塾大学大学院医学研究科　生理学教室、[2]実験動物中央研究所、
[3]慶應義塾大学大学院医学研究科　精神・神経科学教室、[4]沖縄科学技術大学院大学

【背景・目的】近年、脳神経連絡構造を解明することにより、脳神経疾患を解剖学的側面から原因を解明・研究する技術が進展している。Scaleを用いた脳透明化技術は、その中でも特に三次元的構造評価に適しており、脳を切断することなく神経連絡を三次元的に観察できる。現在、透明化した脳をMRIにより評価した報告はない。本研究は、Scale処理透明脳を7TMRIにより、透明脳化処理による構造変化を評価することを目的とした。
【方法】還流固定後のマウスの死後標本脳を正中にて切断し、一方のみにScaleによる透明化を行い、他方は処理行わず、同一個体にて左右を比較することにより検討を行った。また、脳内に浸潤した試薬による計測差を無くすため、透明化処理を解除し、同一の保存液で統一することにより透明脳の構造変化の評価を行った。7T MRI装置（Biospec，Blukerbiospin社）を用い、T1map、T2mapおよびDTIより算出したFA，ADC，λにより評価を行った。
【結果】通常脳と透明脳のT1値、T2値およびFA値を解析し平均値による比較した結果、透明脳化処理を行うことにより、T1値は約2割の低下、T2値は約2割の上昇を示した。さらにFA値は半減した。加え、トラクトグラフィによる線維走行の変化を比較した結果、トラック数の減少、線維長の短小化が確認された。
【考察】Scale試薬は主成分を尿素とする液体であり、尿素の浸透圧が非常に高いという特性を利用して透明化を行っている。そのため、透明化を行うと浸透圧の影響で脳が膨張する。T2値やADCの上昇から、細胞間質に水分子が流入し、浮腫が起こっていると考えられる。また、透明化処理解除後も浮腫状態は継続していたといえる。今後、病理切片、DTTなどにより詳細な脳神経構造連絡の解明を進める必要がある。
【結論】本研究により、透明脳は浮腫を起こしている可能性が示唆された。

P-1-084　脳梗塞でADCやkurtosisが変化するメカニズムの検討 －bi-exponential模型とCHARMEDの比較－

○石原　大地[1]、梅沢　栄三[1,2]、世古　翔太[3]、加藤　良一[1,2]
[1]藤田保健衛生大学大学院保健学研究科　医用放射線科学領域、
[2]藤田保健衛生大学医療科学部　放射線学科、[3]さくら総合病院　放射線科

【背景】急性期脳梗塞ではDWIで高信号となる。これは一般に細胞性浮腫によるものといわれているが、詳細については検討の余地が残っている。病態の詳細なメカニズムを考えることはkurtosisの臨床的有用性を検討する上で重要である。
【目的】bi-exponential模型とCHARMEDの2つの信号モデルについて考え、これらに灌流の影響も含めたモデルを使用して、報告されているADCとkurtosisを再現できるか否かを調べる。
【方法】軸索とグリア細胞が変化する場合をそれぞれ考える。それぞれの場合について、bi-exp. 模型とCHARMEDで模擬信号を作り、正常と梗塞それぞれの場合におけるADCとkurtosisを再現するようなモデルパラメータの値を求める。
【結果】軸索が変化するとした場合では、2つのモデル両方においては再現不可能であった。グリア細胞が変化するとした場合では表1に示すパラメータの値で再現できた。

表1　グリア細胞が変化するとした場合の、報告されている
ADCとkurtosisを再現可能なモデルパラメータ値

	bi-exp.	CHARMED			
		l_0=15 μm	l_0=12.5 μm	l_0=10 μm	l_0=7.5 μm
f_0	0.48	0.48	0.48	0.5	0.53
f_1	0.34	0.33	0.33	0.35	0.37
Df [10^{-3}mm^2/s]	1.14	1.22	1.21	1.19	1.16
Ds [10^{-3}mm^2/s]	0.21	0.22	0.24	0.27	0.44

Ds：グリア細胞の中の拡散係数、Df：細胞外の拡散係数 、
f_0：正常時のDfの割合、f_1：梗塞時のDfの割合、
l_0：正常時の細胞の大きさ
（注）：l_0<7.5 μmの場合は再現不可能

【考察・結語】今回の結果からはより現実的なモデルがbi-exp. 模型かCHARMEDかを限定することはできない。これを限定するには、拡散時間を変化させた場合のADCやkurtosisの値の変化を調べることが有効であると考える。また、拡散については2コンパートメントモデルを用いたが、軸索とグリア細胞の変化は同時に起こるものとして考えられるため、3コンパートメントモデルなどのより複雑なモデルが必要かもしれない。

P-1-085　Diffusion kurtosis imagingにおけるblurringおよび計算アーチファクト低減手法

○横沢　　俊[1]、越智　久晃[1]、尾藤　良孝[2]、伊藤　賢司[3]、佐々木真理[3]

[1]（株）日立製作所　中央研究所、[2]株式会社日立メディコ　MRIシステム本部、
[3]岩手医科大学医歯薬総合研究所　超高磁場MRI診断・病態研究部門

【背景】Diffusion kurtosis imaging（DKI）は，非正規分布の拡散モデルを用いた拡散イメージング手法の一つであり，従来のDTIと比し，軽微な白質・灰白質病変などの検出能向上が期待されている［1］．しかし，DKIの解析は，DTIと比較してノイズに対する頑健性が低く，計算アーチファクトが発生しやすい．一般的に，前処理における平滑化フィルターの適用により頑健性は向上するが，画像のblurring発生が課題となる．本研究では，blurringを発生させずに計算アーチファクトを抑制するDKIの解析手法について検討した．

【方法】本手法は，制約無しの非線形最小二乗法にて拡散係数と尖度係数を推定し，制約条件の範囲外に算出された係数について平滑化フィルターを適用したデータを用いて再計算する．5名の健常ボランティア（男性，26-45歳）を対象に，1.5T MRI装置（ECHELON Vega，日立メディコ）を用いて，MPG 21軸，b値1000，2500s/mm^2，2NEXのDTIを2回撮像した．解析では，平滑化処理無しの手法，全データに平滑化処理を適用した手法，提案手法の三つの手法にてMK画像を算出した．計算アーチファクトおよびblurringを視覚的に評価し，2回計測の再現性をICC（intraclass correlation coefficient）にて評価した．

【結果】提案手法の*MK*画像は，平滑化処理無しの*MK*画像と比較して，blurringが同等であるにもかかわらず，2回計測の再現性が有意に高く（ICC：提案手法，0.77 ± 0.076；平滑化処理無し，0.73 ± 0.079），計算アーチファクトが改善されていた．全データに平滑化処理を適用した*MK*画像は，平滑化の強度に応じて2回計測の再現性が向上するが，blurringが顕著となった．同等の再現性（ICC：全データ平滑化，0.76 ± 0.080）で比較した場合，提案手法の*MK*画像は，全データを平滑化処理した*MK*画像と比較して，blurringが小さく計算アーチファクトが改善されていた．

【結論】本研究により，DKI解析において頑健性の高い処理が可能であることが明らかとなり，臨床応用実現の可能性が示された．

［1］Jensen JH. MRM. 2005; 53: 1432-40.

P-1-086　異方性を考慮した拡散尖度画像を推定する手法（eDKI）の応用に向けての検討

○立花　泰彦[1,2,3]、小畠　隆行[1]、土屋　洋貴[1]、尾松　徳彦[1]、岸本　理和[1]、錦織　　瞭[3]、
堀　　正明[3]、横山　和正[4]、服部　信孝[4]、青木　茂樹[3]、辻　比呂志[1]

[1]放射線医学総合研究所　重粒子医科学センター、[2]横浜市立大学医学部　放射線医学講座、
[3]順天堂大学医学部付属順天堂医院　放射線科、[4]順天堂大学医学部付属順天堂医院　神経内科

【背景と目的】拡散尖度イメージング（DKI）は臨床に広がりつつあるが，従来の拡散強調画像と比較して撮像データの増大による検査時間の延長や，計算の複雑化による計算画像のエラー増加が今なお問題である．特に後者のため画像による評価はエラーが少ない代わりに異方性を評価できない平均画像（mean K）に限定されることが多い．これらの問題を解決するために我々は従来よりも少ない拡散測定軸数（MPG軸数）からでも拡散異方性を加味した計算画像を安定して推定する方法をファントム実験により検討してきた．今回の研究の目的は脳画像を用いて手法の意義について検討することである．

【方法】健常者3名の脳拡散強調画像を用いて検討を行った．画像は3T装置（Skyra：SIEMENS）を用い，b-valueは0，500，1500，2000，2500sec/mm^{2}の5通り，MPG軸は各b-valueに対し，64軸撮像した．信号収集にSegmented EPI（RESOLVE）を使用した．得られた画像データより従来法（2005, Jensen et al.）および提案法（eDKI）を用いて神経線維に対して平行，垂直なK値を計算し，mapping画像，および関心領域内の数値を比較した．

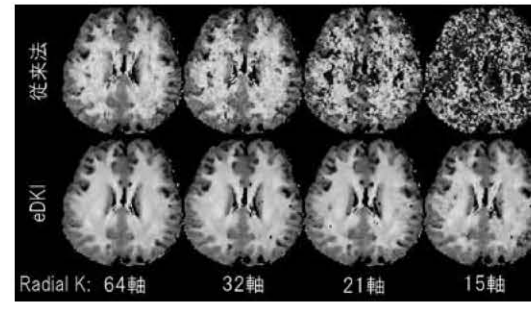

【結果】eDKIは従来法と比較して，少ないMPG軸数からの計算でもよりエラーの少ないmapping画像を得ることができた．一方，得られるK値は従来法と比較して低下する傾向が見られ，ファントム実験の傾向に一致した．

【結論】eDKIは脳画像の評価にも有用であると考えるが従来法との比較には注意を要する．

P-1-087　脳q-space imaging平均変位計測：qステップへの実測による答案

○酒井　晃二[1]、田添　　潤[2]、赤沢健太郎[2]、山田　　恵[2]

[1]京都大学大学院医学研究科、[2]京都府立医科大学大学院医学研究科

［目的］q-space imaging（QSI）は、複数のq値を用いて水分子の平均変位（MD）をμmオーダーで提供できる方法ではあるが、高q値および複数q値が必要なことから、測定時間は通常の臨床用MR撮像に比べて非常に長い。臨床応用にはより短時間の撮像が望まれているが、（Q1）何個のq値が必要か？少ないq値数に対して（Q2）内挿は有効か？（Q3）外挿は有効か？といった疑問に対する答えは提出されていない。そこで、臨床MR機で画素値が得られるb値を最高値としてQSI撮像を行い、MD計算過程において、使用するq値数、および内挿および外挿の有効性を調査した。［方法］健常男性1名（46歳）において、3T whole body imager（MAGNETOM Skyra, Siemens, 32ch head coil）を用いてspin-echo echo planar imaging（TR：10700ms，TE：190ms，NEX：1-4，q値（等間隔10step）：38.3-382.6cm-1，MPG：12）によりQSI群を得た。MDは、q値に対する信号変化S/S0をフーリエ変換し、半値幅から算出した。（Q1）10stepから5、3、2stepまで変化させMDの変化を観察した。（Q2）Q1への内挿によるMDの変化を観察した。（Q3）10stepから5stepまで削減したものを10stepまで外挿補間し、MDの変化を観察した。内挿、外挿には直線補間またはbi-exponential fittingを用いた。基準のMDには10stepにより得られたものを用い、差異の判定には基準MDとの画素値距離を用いた。［結果］（Q1）q値のstep間隔が大きくなるほど基準MDとの差異は線形的に大きくなった。より小さなstep間隔が望ましいことが示唆された。q値の最大値が小さくなるほど基準MDとの差異は直線的に大きくなった。（Q2）内挿によるstep間隔の補填に効果は見られなかった。（Q3）外挿による最大q値の補填に効果が見られた。［結論］（A1）q値step間隔はより小さく、q最大値は大きい方が望ましい。（A2）内挿補間による有効性は認められない。（A3）外挿補間することは有効。ただし、外挿の上限を定めることはできない。（課題）被験者数を増やした白質、灰白質、CSF等部位ごとの検証および、内挿、外挿を用いた結果のエラー算定等の課題が残存。

P-1-088　High resolution OGSE DTI of cerebellar white matter in ex vivo mouse brain

○Kershaw Jeff[1]、柴田さやか[1]、青木伊知男[1]、小畠　隆行[2]、伊藤　　浩[1]

[1]放射線医学総合研究所　分子イメージング研究センター、

[2]放射線医学総合研究所　重粒子医科学センター

In the past few years oscillating gradient spin-echo diffusion-tensor imaging (OGSE DTI) has been applied to measure changes to the apparent diffusion tensor (ADT) of brain tissue as a function of the frequency of the motion-probing gradients (MPGs) [1-4]. Most of these studies have been performed on ex vivo brain tissue (mouse [1], monkey [3] and human [4]) with just the one study of in vivo rat brain [2]. The study of ex vivo mouse brain was the first to demonstrate that increasing the MPG frequency strongly enhanced the mean diffusivity (MD) in the cerebellar granule cell layer (CBGr) of the cerebellum. There was also a much weaker increase for the cerebellar molecular layer (CBML). However, no data was presented for the cerebellar white matter (CBWM), which is odd because investigating the diffusion characteristics of white matter is one of the most prominent activities of diffusion-weighted MRI. The present study was performed to address this omission and report the first quantitative OGSE DTI measurements for mouse CBWM. 1. Aggarwal et al, MRM 67: 98-109 (2012); 2. Kershaw et al, NeuroImage 70: 10-20 (2013); 3. Lundell et al, Proc ISMRM, 2073 (2013); 4. Aggarwal et al, Proc ISMRM, 838 (2013).

P-2-089　Multi-band EPIによるisotropic DWI：骨盤領域における有用性

○堀内　　彰[1]、植田　貴司[1]、斉藤　健二[1]、新井　和樹[1]、若山　季樹[1]、山下　　明[1]、日野　圭子[1]、村田　勝俊[2]、井田　正博[1]

[1]荏原病院　放射線科、
[2]シーメンス・ジャパン株式会社　イメージ＆セラピー事業本部　リサーチ＆コラボレーション部

【目的】Multi-band echo planar imaging（MB-EPI（Minnesota大学より提供））は同時に複数の異なる周波数のRF送信を行い、得られた信号をparallel imagingを用いて展開し、複数断面を同時に得る技術である。一度のRF送信によって、いくつの断面を得るかはMB factorで設定できる。MB-EPIは主に頭部領域で使用されており、前回MB-EPIを用いた拡散画像は全脳に対し実効的な撮像時間内でisotropic data（1.4mm iso）を収集することができ、MPR処理時にエンコード方向を考慮することにより歪みの少ない良好な冠状断像、矢状断像が作成できることを報告した（文献：堀内彰ほか．multi-band EPI high resolution isotropic DWIの高速化.第41回日本磁気共鳴医学会大会.2013）。今回、骨盤領域（子宮・卵巣病変、膀胱・前立腺病変）におけるMB-EPI DWIの有用性（病変検出や進展度診断及び腫瘍の良性悪性の診断など）について評価した。【使用機器】MAGNETOM Trio A Tim，Body Matrix Coil（6ch），Spine Matrix Coil（6ch）【評価方法】1. 拡散画像の歪み：single-shot EPI DWI（SS-EPI DWI）でaxial、coronal、sagittalの3方向撮像した画像とMB-EPI DWIでMPR処理による3方向画像について視覚的評価。2. 臨床例における診断能：MB-EPI DWI（再構成画像を含む）の臨床的診断能をSS-EPI DWI横断像における診断能と比較（放射線科専門医3名および診療放射線技師1名による視覚的スコア評価）。3. T2強調画像との融合画像の有用性【結果】1. SS-EPI DWIで撮像した3方向の画像と比較すると、MB-EPI DWIでMPR処理した3方向の画像は歪みを低減できた。2. 臨床診断能はSS-EPI DWI横断像よりもMB-EPI DWIで高いスコア評価を得た。3. MB-EPI DWIでは画像の歪みが少なく、T2強調画像と融合しても位置ずれの少ない融合画像が作成できた。【考察・結語】骨盤領域においてMB-EPIによりisotropicなDWI dataが収集可能でMPR処理で多断面からの観察も可能であり、SS-EPI DWIでは歪みのために観察困難な領域に対してもMB-EPI DWIで観察することが可能である。T2強調画像との融合画像を用いることで、病変検出や進展度診断及び腫瘍の良性悪性の診断に有用である。

P-2-090　子宮癌肉腫のMR所見の検討：拡散強調像とMRスペクトロスコピーを含めて

○竹内麻由美、松崎　健司、原田　雅史

徳島大学医学部　放射線科

癌肉腫は子宮肉腫で最多の高悪性度腫瘍であり、子宮内膜癌との鑑別が問題となる疾患である。今回我々は子宮癌肉腫のMR所見についてDWIとMRSを含めて検討した。組織学的に診断された癌肉腫11症例に対し、臨床用3T装置を用いてDWI（b=800）およびMRS（PRESS，TE=144ms）を施行し、内膜癌48症例と対比検討を行った。また形態および内部の性状、造影効果（10例）についても検討した。癌肉腫11例中8例（73%）は外向性発育（広基性6、有茎性2）、3例（27%）が浸潤性発育を呈し、4例（36%）で分娩像を呈した。T1WIで高信号の出血は5例（45%）、T2WIにて嚢胞形成は8例（73%）でみられた。造影では7例（70%）で主に筋層と同程度の強い造影効果を呈し、3例（30%）では主に弱い造影効果を呈したが内2例で一部に強い造影域を伴っていた。また8例（80%）で壊死を反映した不染域を認めた。DWIでは癌肉腫、内膜癌ともに全例で強い高信号を呈した。癌肉腫のADC値は0.92/0.73（mean/minimum）であり、内膜癌（0.84/0.72）と有意差を認めなかったが、G1内膜癌28例（0.88/0.75）およびG2以上の内膜癌20例（0.79/0.67）との比較ではmean ADCがG2以上症例より有意に高く（$p < 0.05$）、悪性度に比して高い傾向を認めた。癌肉腫では10例でMRSが評価可能であり、cholineの定量値が癌肉腫（5.38mM）では内膜癌（11.53mM）より有意に低かった（$p < 0.001$）。Lipidのピークは内膜癌の26例（54%）、癌肉腫全例で検出され、内膜癌では13例（27%）、癌肉腫では9例（90%）で高いピークを認めた。悪性度に比して高めのmean ADCと低めのcholineはいずれも組織レベルでの壊死や出血、嚢胞、間質成分などの混在によるROI内の腫瘍細胞の減少を反映し、癌肉腫の組織学的特徴に合致するものと考えられ、高悪性度を示唆する壊死を反映した高いlipidのピークの存在と、MRIで描出される特徴的な形態および内部の性状が診断に有用と考えられた。

P-2-091　CA125上昇を伴う卵巣嚢胞性疾患の鑑別における拡散強調画像によるADCパラメータ（平均、最大、最小）の有用性

○浪本　智弘[1]、中川　雅貴[1]、岐崎　有紀[2]、板谷　　遼[3]、坂本　　史[1]、尾田済太郎[1]、山下　康行[1]
[1]熊本大学医学部　放射線診断科、[2]熊本労災病院　放射線科、[3]水俣市立総合医療センター

【目的】CA125の上昇【目的】CA125の上昇を伴う卵巣嚢胞性疾患の鑑別における拡散強調画像によるADCパラメータ（平均、最大、最小）とT1強調画像、T2強調画像とを比較し、有用性を評価する。【方法】対象はCA125の上昇を伴い、骨盤造影MRI検査にて卵巣由来の嚢胞性病変を指摘され、手術を施行された98症例（平均年齢41.2 ± 15.3歳）を後方視的に検討した。最終診断は内膜症性嚢胞45症例、成熟嚢胞性奇形腫22症例、成熟嚢胞性奇形腫以外の良性腫瘍11症例、境界悪性腫瘍11症例、悪性腫瘍9症例であった。3T MRI装置を使用し，拡散強調画像は呼吸同期EPI法を用い、b値0，800s/mm^{2}で撮影した。ADCmapにて嚢胞内にROIを設定し、平均ADC、最小ADC、最大ADCを測定した。また、嚢胞内のT1信号強度比（T1R）およびT2信号強度比（T2R）=（T1およびT2での嚢胞内の信号強度/骨格筋信号強度）を測定した。卵巣嚢胞性疾患について平均ADC、最大ADC、最小ADCの各パラメータとT1RおよびT2RとをKruskal-Wallis検定を用いて比較を行った。【結果】ADC（x10^{3}mm^2/s）各パラメータでは平均ADC内膜症性嚢胞1.36、成熟嚢胞性奇形腫1.27、良性腫瘍2.72、境界悪性腫瘍2.58、悪性腫瘍2.30；最大ADC内膜症性嚢胞1.55、成熟嚢胞性奇形腫2.33、良性腫瘍2.91、境界悪性腫瘍2.87、悪性腫瘍2.63；最小ADC内膜症性嚢胞1.36、成熟嚢胞性奇形腫1.27、良性腫瘍2.72、境界悪性腫瘍2.58、悪性腫瘍2.30;最小ADC内膜症性嚢胞1.16、成熟嚢胞性奇形腫1.11、良性腫瘍2.54、境界悪性腫瘍2.32、悪性腫瘍1.95であった。全てのADCパラメータにおいて内膜症性嚢胞は奇形腫以外の病変と比べて有意に低値となり、奇形腫は良性腫瘍や境界悪性腫瘍より低値となった。最小ADCのみ悪性腫瘍が良性腫瘍と比べて有意に低値となった。これに対しT1Rにおいては、内膜症性嚢胞と良性、境界悪性、悪性腫瘍の鑑別および奇形腫と境界悪性腫瘍の鑑別において有意であった。T2Rにおいては、内膜症性嚢胞と成熟嚢胞性奇形腫および良性腫瘍の鑑別において有意であった。【結論】CA125の上昇を伴う卵巣嚢胞性疾患の鑑別において、嚢胞内のADC各パラメータ（平均、最大、最小）は付加的情報を与えることができた。

P-2-092　MRIによる卵巣のpolypoid endometriosisと卵巣内膜症性嚢胞由来の悪性腫瘍の評価検討

○小澤　栄人[1]、高橋　正隆[1]、安田　政実[2]、長谷川幸清[3]、井上　快児[4]、酒井　文和[1]
[1]埼玉医科大学国際医療センター　画像診断科、[2]埼玉医科大学国際医療センター　病理診断科、
[3]埼玉医科大学国際医療センター　婦人科腫瘍科、[4]埼玉医科大学　放射線科

目的：卵巣のpolypoid endometriosisおよび卵巣内膜症性嚢胞由来の悪性腫瘍は、日鑑別に苦慮する疾患であるが、MRIの画像診断のまとまった報告はほとんど行われてない。今回我々は、MRIにおいてその画像診断の特徴となる所見についての評価検討を行った。対象および方法：2007年4月から2014年3月にかけて、埼玉医科大学国際医療センターで手術が行われた27患者（卵巣のpolypoid endometriosis 7例および卵巣内膜症性嚢胞由来の悪性腫瘍　20例）がretrospectiveに対象となった。使用した装置は、1.5テスラあるいは3テスラのMR画像装置を使用した。年齢は、30歳から79歳で（平均48歳）であった。使用した撮像方法は、T1強調画像、T2強調画像、Dynamic MR画像、および拡散強調画像は全員に撮像された。拡散強調画像のb値は、b-value（b=0,500および1000sec/mm^2）で撮像した。MRの画像評価は、大きさ、腫瘍の形状、内部の構造、信号強度、造影効果、拡散強調画像のADC mapでの信号の病変内の相違を評価検討した。結果：すべての腫瘍は、造影される多房性あるいは単房性の一部充実性の部位伴う病変であった。病変の充実性部分は、拡散強調画像ADC値は、卵巣内膜症性嚢胞由来の悪性腫瘍より卵巣のpolypoid endometriosisで高値を示していた。結論：ADC値は、卵巣内膜症性嚢胞由来の悪性腫瘍より卵巣のpolypoid endometriosisで高値を示していた。

P-2-093　32ch body coilを用いた3D-TSE T2WIの骨盤部広範囲撮像の試み

○斉藤　宏明、金沢　　勉、内藤　健一

新潟大学医歯学総合病院　診療支援部放射線部門

【背景】近年，体幹部領域においても3D-TSEによるT2WIが広く利用されるようになってきた．特に女性骨盤領域では，解剖学的な情報を得るため軸位断で撮像を行ってきたが，腹部まで及ぶ巨大な腫瘍を撮像する場合には撮像時間の延長が問題となっていた．3D-TSE法の一手法であるVISTAは励起パルスがnon-selectiveであり，32ch body coilを利用した冠状断での撮像はスラブを有効に利用できるが，アーチファクトや撮像時間の長さが問題となる．
【目的】32ch body coilを用いたT2W VISTAを冠状断で撮像し，画質を維持した短時間の撮像条件を検討する．
【方法】MR装置はPHILIPS社製Achieva 1.5T，受信コイルには32ch body coilを使用した．装置付属のファントムを撮像し，冠状断で利用可能なreduction factorを求めた．また，撮像時間を短縮するため，骨盤部を想定したファントムのSNRとコントラストを考慮し，大きいETLの設定における再収束フリップ角（RFA）を検討した．
【結果】reduction factor=3以上ではSNRの低下が顕著であった．大きいETLの場合，SNRとコントラストを維持するためには，小さいRFAの設定が有用であった．
【結論】32ch body coilを用いて，冠状断で高いreducton factorを設定し，大きいETLに小さいRFAを組み合わせることで，骨盤部の3D-TSE T2WIを広範囲かつ短時間で取得可能となった．

P-2-094　3テスラMRIを用いた子宮筋腫の三次元画像：術前シミュレーションモデル作成の試み

○加藤　博基[1]、Sayed Ahmad Zikri Bin Sayed Aluwee[2]、周　　向栄[2]、藤田　広志[2]、兼松　雅之[1]、星　　博昭[3]

[1]岐阜大学　放射線科、[2]岐阜大学大学院医学研究科　再生医科学専攻再生工学講座知能イメージ情報分野、[3]岐阜大学　放射線医学

【目的】子宮筋腫の治療法にはホルモン療法，子宮動脈塞栓術，外科手術などがあるが，外科手術では開腹手術より侵襲の少ない腹腔鏡や子宮鏡を用いた手術が増加しており，選択の幅が広がっている。手術を行う場合，子宮筋腫の数，サイズ，局在を考慮して術式が選択されるが，手術計画の際にMRI画像の果たす役割は極めて大きい。我々は術前シミュレーションモデルとして使用するために，3テスラMRIを用いた子宮筋腫の三次元画像を作成した。【方法】三次元画像を作成するためのボリュームデータとして，3テスラMRIを用いて3D-T2強調TSE像（3D Volume ISotropic TSE Acquisition：VISTA）を撮像した（1,800/205msec［TR/TE］，512×512matrix，slice thickness/gap：2/0mm）。撮像された画像から，子宮全体，子宮筋腫，子宮内膜の領域を用手的に輪郭抽出した。次にこれらのボリュームデータを用いて三次元画像を作成し，子宮筋層，子宮筋腫，子宮内膜を色付けして視覚的認識の補助となる作業を行った。【結果】3テスラMRIで得られた高精細のボリュームデータを用いることにより，精度の高い三次元画像を作成することができた。子宮筋層，子宮筋腫，子宮内膜を色付けすることにより，子宮筋腫の位置，子宮筋腫と子宮内膜や子宮表面の距離や位置関係を視覚的，直感的に評価できた。また三次元画像を用いれば様々な角度から見た画像を作成できるため，手術中の視野に近い画像を術者に提供することができる。【結論】精度の高い子宮筋腫の三次元画像を作成できたが，自動輪郭抽出の試み，3Dプリンターを用いた模型の作成，臨床的有用性の検討などの多くの課題が残った。今後はこれらの課題を克服し，実臨床で使用可能な術前シミュレーションモデルを作成する予定である。

P-2-095　閉経前後における子宮蠕動とjunctional zoneの見え方と両者の関連性について

○木口　佳代、木戸　　晶、舌野　富貴、高倉　京子、藤本　晃司、伏見　育崇、岡田　知久、
富樫かおり

京都大学大学院医学研究科　画像診断学・核医学教室

【背景と目的】Junctional zone（JZ）は月経周期によって見え方のことなることや子宮の蠕動の発生源であることが報告されている。今回閉経前、後のJZの見え方と子宮蠕動との間に相関関係があるかどうかを検討した。

【方法】対象は閉経前女性33名と閉経後女性38名。閉経前群は排卵期に撮像。撮像は東芝メディカルシステム社製3T装置を用い、女性骨盤撮影時の通常プロトコルに加え、3秒毎60回のFast advanced spin echo sequenceを撮像し、シネモードで再生し子宮の蠕動を評価した。JZについては矢状断T2強調像にて同定の有無を確信度（5段階）で評価し、同定可能な例についてはその厚さを計測した。蠕動に関しては蠕動回数（頻度）を評価した。

JZの厚さと蠕動の回数に関して閉経前と閉経後をt検定で比較。JZの確信度に関しては閉経前後をMann-Whitney検定で比較。また、JZの厚さと年齢との間のピアソンの相関係数、JZの厚さと蠕動の回数との間のピアソンの相関係数、JZの確信度と蠕動の回数との間のスピアマン相関係数を算出した。

【結果】閉経前の33例全例でJZが同定できたが、閉経後では38例中19例でしか同定できず、JZの確信度に関して二群に有意差が認められた（$p < 0.0001$）．JZの厚さは閉経前と閉経後との間には有意差は認められなかった。（閉経前0.47 ± 0.18cm、閉経後0.46 ± 0.20cm）。閉経前では年齢の上昇に伴って有意に厚くなった（$r=0.48$, $p=0.0044$）一方で、閉経後は年齢と厚さとの間に有意な相関関係は認められなかった（$r=-0.05$, $p=0.83$）。子宮蠕動は閉経前（排卵期）では大部分例に観察されたのに対し、閉経後で蠕動が観察できた例はなかった。

閉経前と閉経後とに分けて評価した場合、JZの厚さと蠕動、確信度と蠕動の間にはいずれも相関関係は認められなかった（$p=0.28$, $p=0.71$）。

【結語】閉経後にJZと子宮蠕動はいずれも有意に観察が困難となったが、JZと子宮蠕動との間に直接的な相関関係は認められなかった。

P-2-096　Limb body wall complexの１例：胎児MRI

○桑島　成子[1]、楫　　靖[1]、渡辺　　博[2]、栗林　良多[3]、鈴村　　宏[3]

[1]獨協医科大学医学部　放射線学教室、[2]獨協医科大学医学部　産婦人科学教室、
[3]獨協医科大学医学部　小児科学教室

はじめに　稀な多発奇形であるLimb body wall complex（以下：LBWC）は超音波検査で疑われ出生後に診断されることが多い。今回、胎児MRIにより頭部、脊髄、肺および胎児の全体像を出生前に評価したLBWC例を経験したので報告する。症例　妊娠16週に臍帯ヘルニアが疑われ当院紹介となった。当院超音波検査で臍帯ヘルニア、脊椎後弯が疑われLBWCの可能性があるため診断目的でMRIが施行された。MRIでは臍帯ヘルニアにより肝、胃、小腸、大腸の一塊となった全脱出を認めた。脊椎は弯曲、低形成があり脊椎破裂により下部腰椎レベルに髄膜瘤を認めた。右下肢及び腎の欠損を認めた。膀胱は同定できなかった。脳に異常所見はなかった。肺低形成の所見はなかった。むしろ腫大しており上部気道閉塞の可能性があった。妊娠34週で出生。上気道閉塞はなく挿管可能であった。出生後、視診、触診、単純X線写真で鎖肛，膀胱外反、右腸骨欠損が認められた。考察　超音波検査所見にMRI所見に加えることにより頭部や顔面に異常所見のないLBWC　Resso分類のtypeIIと診断した。中絶や死産例がほとんどであるが生存例の報告もある。分娩体制，出生後の管理、両親へのカウンセリングには、MRIで評価可能な胎児の全体像、胎盤の位置、中枢神経奇形の有無が必要である。LBWCで胎児期に肺の腫大を示した報告はこれまでにない。今回MRI所見は先天性上気道閉塞に類似しており挿管困難の可能性も考慮し分娩体制を整えたが、出生時挿管が可能で上気道閉塞はなかった。肺腫大の原因として腹腔が空虚であることによる胸郭の代償性腫大を考えている。病理所見との比較検討が必要である。まとめ　超音波所見にMRI所見を加えることによりLBWC typeIIと診断した症例を報告した。

P-2-097　子宮漿膜下筋腫捻転のMRI所見

○麻谷　美奈[1]、田崎　章子[1]、吉村　宣彦[2]、青山　英史[1]

[1]新潟大学大学院医歯学総合研究科　放射線医学分野、[2]新潟大学医歯学総合病院　放射線部

【背景】子宮漿膜下筋腫捻転は、急性下腹部痛を来たす婦人科疾患のひとつであり、平滑筋種の稀な合併症とされる。特徴的画像所見に欠けることから一般的に術前診断は困難といわれる。
【目的】外科的に子宮漿膜下筋腫捻転と診断された症例の当院術前MRI所見をretrospectiveに検討し、漿膜下筋腫捻転の特徴的MRI所見を明らかにする。
【対象と方法】2010年1月から2013年4月までの間に、急性下腹部痛で発症し、外科的に子宮漿膜下筋腫捻転と診断された症例のうち、術前に当院でMRIを撮影された5例を対象とした。発症からMRI撮影までは1-14日（平均5日）、全例女性で年齢は30-50歳（平均42歳）、筋腫の大きさは9.5-17cm（平均12.8cm）、局在は前壁側3例、底部側2例であった。MRI撮影機種は1.5Tあるいは3T、MRI検討項目は、T1強調像およびT2強調像（3D T2強調像 3例）での正常筋層と比較した筋腫内部の信号強度、捻転茎の描出の有無、dynamic造影MRIでの内部造影パターン、腹膜肥厚濃染の有無について2名の放射線科医の合議で判定した。
【結果】T1強調像では1例のみ高信号部分を有した以外は等信号、T2強調像では高信号2例、低信号3例であった。捻転茎は全例で同定可能でいずれも術前診断可能であった。Dynamic造影MRIでは、2例で造影欠如、3例では茎流入部周囲に限局する漸増型造影増強効果がみられた。腹膜肥厚濃染は全例でみられた。
【結論】子宮漿膜下筋腫捻転ではMRIで捻転茎の描出は良好であり、捻転筋腫は造影欠如あるいは茎流入部周囲の漸増型造影増強効果を来たしており、診断の一助になりうると考えられた。

P-2-098　卵巣粘液性腫瘍：術前MRI診断の検討

○北井　里実、尾上　　薫、関谷　　透、福田　国彦

東京慈恵会医科大学　放射線医学講座

目的：卵巣粘液性腫瘍における、MRI診断の正診率を術中迅速診断と比較し、MRIの役割とMRI診断困難例について検討する。
対象：2007年～2012年に病理組織学的に卵巣粘液性腫瘍と診断された症例の中で、術前MRIと術中迅速診断が施行された62例。MRI診断と術中迅速診断を最終病理診断と比較した。また、MRIの術前診断が異なった症例のMRI所見を後方視的に、充実部の存在、嚢胞の数、ステンドグラスアピアランスの有無に関して検討した。
結果：最終病理診断は、良性33例、境界悪性22例、悪性7例であった。MRIの正診率は76%、術中迅速診断は79%であった。良性、境界悪性および悪性に関するMRIの感度は、72%，82%，71%、術中迅速診断は97%，59%，57%であった。良性、境界悪性および悪性に関するMRIの特異度は、72%，45%，85%、術中迅速診断は72%，90%，98%であった。MRIは悪性度を過剰評価する傾向にあり、これらは、嚢胞の数が多い場合、嚢胞がステンドグラスアピアランスを示す場合、画像上充実部が疑われる場合に生じていた。
結論：卵巣粘液性腫瘍は術中迅速診断において、悪性度が低く診断される傾向にある。一方、MRIはより境界悪性腫瘍と悪性の可能性をあげることに優れる。

P-2-099　乳腺拡散強調画像におけるIntravoxel Incoherent Motionの検討

○藤原　太郎[1]、加藤　扶美[2]、Wang Jeffrey[2]、杉森　博行[1]、石坂　欣也[1]、奥秋　知幸[3]、
工藤　與亮[2]

[1]北海道大学病院　放射線部、[2]北海道大学病院　放射線診断科、
[3]フィリップスエレクトロニクスジャパン

【背景・目的】乳腺における拡散強調画像（DWI）においては，これまでADC値を用いて良悪性鑑別の検討がなされてきたが，浸潤癌（IDC）と非浸潤癌（DCIS）の鑑別は困難であるとされてきた．そこで，より詳細な拡散情報を得るためにbiexponential関数解析を行い，得られた「拡散」と「灌流」に関するパラメータを用いて，腫瘍タイプ間での比較を行った．

【方法】撮像装置は，Philips社製Achieva 3.0T X-series，SENSE-Breast 7ch coilを使用した．対象は，当院にて乳腺MRIを施行した患者77名（年齢56.3 ± 12.3歳）とし，その症例の内訳はIDC：51例，DCIS：10例，良性病変：20例である．撮像は，MPG（b値：0～4,000［s/mm^2］の間を14ステップ）を3軸，TR/TE：5000/85［ms］，FOV：350 × 262［mm^2］，matrix size：128 × 128，slice thickness：5.0［mm］の条件にて行い，施設内倫理委員会の承認を得た．解析にはMATLABを使用し，b値=0，1000［s/mm^2］におけるADC値，ならびにbiexponential関数解析（Hybrid法）にて，真の拡散係数（D），灌流を拡散とみなした拡散係数（D＊），perfusion fraction（f）を取得した．これより，D，D＊，fとADCとの関連性，ならびにIDC，DCIS，および良性病変とで比較検討を行った．

【結果】D，fとADCとで正相関を認めた（ともにr=0.86）．D［× 10^{-3}mm^2/s］に関してはIDC=0.52 ± 0.17，DCIS=0.60 ± 0.27，良性病変=0.87 ± 0.27となり，IDC，DCISと良性病変との間に有意差を認めた（ともにp＜0.05）が，IDCとDCISの間には有意差を認めなかった．D＊［× 10^{-3}mm^2/s］に関してはIDC=9.10 ± 10.43，DCIS=17.55 ± 24.69，良性病変=5.57 ± 6.96となり，IDCと良性病変との間にのみ有意差を認めた（p＜0.01）．f［%］に関しては，IDC=23.07 ± 8.50，DCIS=25.37 ± 11.05，良性病変=39.47 ± 12.12となり，IDC，DCISと良性病変との間に有意差を認めた（ともにp＜0.05）．

【結論】biexponential関数解析においてもIDCとDCISの鑑別は困難であったが，灌流の影響を加味したより詳細な拡散情報を得ることが可能であった．

P-2-100　乳腺コイルを用いたReadout Segmented-EPIの歪みの基礎的検討

○佐藤　正規[1]、眞下　勝庸[1]、丸山　克也[2]、Porter David[3]、堀越　浩幸[4]

[1]群馬県立がんセンター　放射線診断課、
[2]シーメンス・ジャパン株式会社　リサーチ＆コラボレーション部、[3]シーメンス　AG、
[4]群馬県立がんセンター　放射線診断部

【目的】現在、Single Shot EPI（以下、SS-EPI）が拡散強調画像を撮影する際に多く用いられているが、磁化率効果の影響が強く、磁化率アーチファクトなどによる画像の歪みが問題となっている。Readout Segmented-EPI（以下、RS-EPI）は、SS-EPIに比べてecho spaceを短くでき、画像の歪み改善が期待されている。そこで、当院で画像の歪みが問題となっている乳腺の拡散強調画像について、乳腺コイルを用いてRS-EPIの画像の撮像条件を変化させSS-EPIと比較し基礎的検討を行った。

【方法】乳腺コイルを用いてRS-EPI、SS-EPIの撮像を行った。そして、Shot数（Segment数）、Resolutionの設定を変化させてアクリル円柱ファントムを撮像し、得られた画像の歪みについて検討を行った。

【使用機器】MAGNETOM Trio, A Tim System（SIEMENS）16チャンネル乳腺コイル　自作ファントム（アクリル円柱＋水）

【結果】乳腺コイルを用いた拡散強調画像の撮像において、RS-EPIを使用することによって、SS-EPIより画像の歪みが低減された。撮影条件では、Shot数を上げてecho spaceを短くすることや、Resolutionを高くすることで歪みは低減した。

【考察】RS-EPIは、SS-EPIと比較すると、echo spaceを大幅に短くすることで歪みを低減できたと考えられる。そのため、分解能もSS-EPIよりも上げることができる。よって、乳腺の拡散強調画像の撮像において、RS-EPIは歪みも改善し、分解能も向上するため有効であると考えられる。しかし、shot数を上げると撮影時間が大幅に長くなるため、歪みと撮影時間のバランスを考慮する必要がある。

P-2-101　乳腺MRIにおける時間信号強度曲線の定量化

○手塚真由美、曽根　佳史、蔭山　寛司、吉田奈津子、山田真由美
千葉西総合病院　放射線科

【背景】乳腺MRIにおいて造影dynamic studyでの時間信号強度曲線（time-signal intensity curve：TIC）の解析は推奨されておりTIC作成時の関心領域（region of interest：ROI）の設定はTICを作成するうえで重要である。しかし、TICはROIの設定方法が依存してしまうため撮影者に依存しないTIC作成方法を検討した。【使用機器及び方法】Philips社製 inginia 3T乳癌手術前に造影dynamic studyを施行し、病理診断において悪性と診断された20症例を対象症例とした。(1) 各症例の早期相において造影された部位を囲んだものをROI 100%とし大きさ50% 25% 12%と変化させROI内の変動係数を求めた。（以下：ROI100, ROI50, ROI25, ROI12）(2) 各時相、同スライス、同ROIの信号強度を測定し、造影前の信号強度と造影後ピーク時の信号強度よりWash-In Rateの値を求め定量値を求めた。(3) Basic T1 Perfusionパッケージを用いて作成したTICと病理組織診断の比較を行った。【結果及び考察】(1) ROI内の変動係数は0.03～0.51の間に分布した。症例のほとんどでROIが大きくなると変動係数も大きくなった。ROI内の変動係数の値は0.13が最も多くなり各ROIの変動係数0.13以下の値はROI12では80%、ROI25で70%、ROI50で45%、ROI100で0%となった。考察としてROIが小さいほうが変動係数の値は小さくなりより病変をとらえやすくなったのだと考えられる。また、ROIが大きくなると変動係数がおおきくなった原因としてROIを決定する上で周囲の乳腺をも含んでしまったためではないかと考えられる。(2) Wash-In Rateの値は10～36の間に分布した。上限値を10と仮定してTICを作成した際、病変全体がROI範囲になってしまった。また、上限値を30と仮定してTICを作成した際、Wash-In Rateの値が低いものに対してはROIの設定を行うことが出来なかった。そのため、Wash-In Rateの上限を20と決定した。(3) Wash-In Rateの値を17～20の部位を囲んで作成したTICと病理組織診断は相関がみられた。【結語】Wash-In Rateの値を20と設け、ROIを17～20と設定することによって撮影者の主観に依存しないTICの作成が可能となった。

P-2-102　歯科用磁性アタッチメントが及ぼすFA画像VBM解析への影響

○後藤　政実[1]、阿部　　修[2]、青木　茂樹[3]、林　　直人[4]、森　　墾[4]、國松　　聡[4]、井野　賢司[1]、矢野　敬一[1]、大友　　邦[4]
[1]東京大学医学部附属病院　放射線部、[2]日本大学医学部、[3]順天堂大学医学部、[4]東京大学医学部

【目的】拡散テンソル情報から得られるFA画像は、白質構造変化を観察するために臨床応用されている。FA画像は統計解析（VBM, TBSSなど）に使用されることも多く、歯科用磁性アタッチメントが及ぼすFA画像VBM解析への影響を検証することを目的とした。【方法】16人の健常人ボランティアを連続して3回撮像した。1回目：体外金属が何もついてない状態（Non-1）、2-3回目：歯科用磁性アタッチメント（キーパーのみ）を左犬歯付近の表皮にテープで固定した状態（MF）、Non-2を撮像（2-3回目の撮像順はランダムとした）。使用装置は、GE社製Signa EXCITE HDx 3テスラ装置、撮像シーケンスは30軸DTI。統計解析ソフトSPMにより、FA画像の空間的正規化を行い、Full factorialを用いてNon-1 vs. MF、Non-1 vs. Non-2のグループ間差を検討した（有意水準はFWEにおいてP＜0.05とした）。【結果】Non-1 vs. MFのみに有意な領域が観察された（図）。【結論】金属アーチファクトによりFA値が高く表示される領域と低く表示される領域が存在し、視覚的評価では問題とならないようなFA画像変化が統計解析時に影響する可能性を示した。

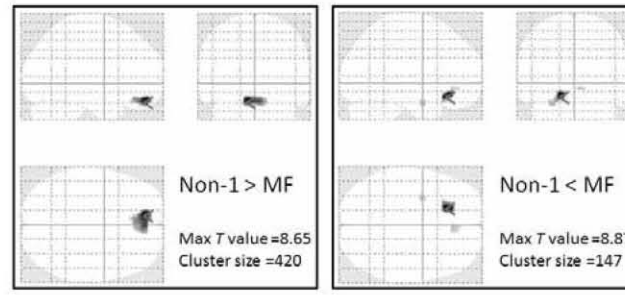

P-2-103　PET/MR融合画像の色彩表示の検討

○亀井僚太郎[1]、渡邊　祐司[2]、鷺山　幸二[1]、馬場　眞吾[1]、磯田　拓郎[1]、栂尾　　理[1]、長尾　充展[2]、
川波　　哲[2]、西江　昭弘[1]、高山　幸久[3]、武村　　濃[4]、新山　大樹[4]、本田　　浩[1]

[1]九州大学大学院医学研究院　臨床放射線科学分野、
[2]九州大学大学院医学研究院　分子イメージング・診断学講座、
[3]九州大学大学院医学研究院　放射線医療情報・ネットワーク講座、
[4]株式会社フィリップスエレクトロニクスジャパンヘルスケア事業部

【背景・目的】PET/MRではPET/CTと比較して、MRの優れた組織コントラストによる病変認識能の向上が期待されるが、その融合画像の表示方法は確立していない。今回、解剖学的構造や病変の視認性に優れるPET-MR融合画像を得るために、融合画像に用いるMR、PETのカラー表示方法について検討した。【対象と方法】健常ボランティアにFDGを投与し、ハイブリッド型PET/MR（Philips社製Ingenuity TF PET/MR）装置を用いて撮像した。PETとの融合画像には、mDIXON法によるT1強調像、脂肪抑制T2強調像、heavyT2強調像、拡散強調像（DWI）を用いた。融合画像の表示色調としてグレースケール、レインボー、赤緑青単色系、赤-シアン系を試みた。精巣、胆嚢、腎盂、腎嚢胞を模擬病変として病変視認性の評価に用いた。評価方法は各融合画像を提示し、解剖学的構造、病変の視認性を点数化して比較検討を行った。【結果】1. MRの解剖学的情報とPETの病変コントラストの組み合わせでは、mDIXON法による脂肪抑制T1WIをグレースケールで、PETをレインボーで表示することで、PET/CTに類似した解剖学的情報と病変コントラストを得ることができた。2. MRの高コントラスト画像である脂肪抑制T2WIやDWIを用いるときは、MRをシアン（緑色＋青色）系、PETを赤色系のスケールとすると、MR高信号かつFDG高集積の病変が白色（シアン＋赤）で表示され、病変視認性を向上させることができた。3. 上記においてDWI、PETの融合画像では背景組織の視認性が劣るため、脂肪抑制T1WIをグレースケールでさらに重ねることにより、解剖学的情報を補うことができた。4. 通常のT1WI、T2WIを用いる場合は、MR画像の高信号領域を抑制したシアン（緑色＋青色）系のスケールに設定し、PETを赤色系あるいはレインボー表示することで皮下脂肪や体内脂肪の高信号域に目を奪われることなく解剖学的構造の識別と高い病変コントラストを維持できた。5. heavyT2WIをグレースケール、PETを赤色系で表示すると膵胆管や尿路系の病変の描出に有用と思われた。【結論】PET/MR融合画像には、種々のMR画像に応じて個別の色彩表示を設定することで高い視認効果が得られる。

P-2-104　シネMRIにおける時空間分解能の向上のための時空間超解像技術

○中山　良平[1]、市川　泰崇[2]、石田　正樹[2]、宇野　美緒[2]、後藤　義崇[2]、永田　幹紀[2]、北川　覚也[2]、
佐久間　肇[2]

[1]三重大学医学部附属病院　中央放射線部、[2]三重大学医学部附属病院　放射線診断科

近年，フレームレートより速く起こる動的変化を復元することによって，時空間分解能を向上する時空間超解像技術が活発に研究されている．本研究では，シネMRIに最適化した時空間超解像技術を開発し，シネMRIの時空間分解能を忠実に向上できるか検討した．実験試料は，3T MR装置で撮像された健常ボランティア9名のシネMRI（時間分解能20msec）を用いた．まず，シネMRIのフレーム数を1/2に間引きし，低フレームレートシネMRIを生成した．次に，時空間超解像技術により，低フレームレートシネMRIから元のフレームレートに復元した時空間超解像シネMRIを生成し，シネMRIに対する忠実度を評価した．シネMRIと時空間超解像シネMRI間のRoot Mean Square Errorは4.23であり，従来のbicubic法に基づいたフレーム内挿技術（4.68）と比較し，忠実度が有意に改善された（P=.034）．また，時空間超解像技術のStructural Similarity Index（0.981）が，フレーム内挿技術（0.976）より有意に向上した（P＜.001）．これらの結果により，時空間超解像技術は，従来のフレーム内挿技術に比べ，フレームレートより速く起こる動的変化を復元でき，より忠実に時空間分解能を向上できることが示された．

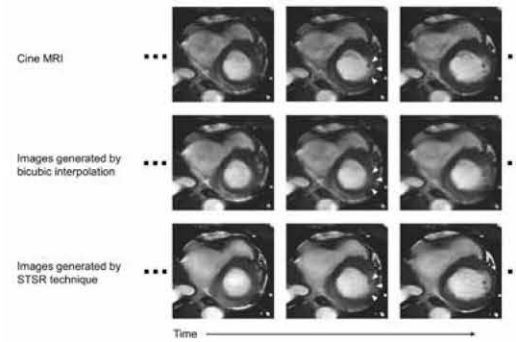

Example of cine MRI and images generated from low-temporal resolution cine MRI by the bicubic interpolation and by space-time super-resolution (STSR) technique.

P-2-105　MRIリアルタイムシミュレーターの開発

○児玉　奈緒、寺田　康彦、巨瀬　勝美

筑波大学数理物質科学研究科

【はじめに】MRI開発の高度化に伴い，パルスシーケンス開発には，更なる効率向上が求められているが，現在の問題点としては，実機のマシンタイム不足，MRI特有の撮像時間の長さ，撮像プロセスの複雑さ，スキルのある技術者の不足などが挙げられる．そこで，本研究では，これらの問題を一挙に解決することを目指したMRIシミュレーターの開発を試みた．

【開発方法】開発は，Visual Studio上でC#を用いて行った．本シミュレーターでは，指定した数値ファントム（密度分布，緩和時間分布を含む）と，シーケンスファイルを読み込み，サブボクセル毎の核磁化の運動を計算して信号を算出した後，画像再構成を行う．また，計算をする際に，NMR信号と，任意の画素内の核磁化の動きのムービーを表示した．なお，本シミュレーターの有用性を検証するために，高速スピンエコー法（FSE）による撮像実験を行い，計算による画像と比較した．

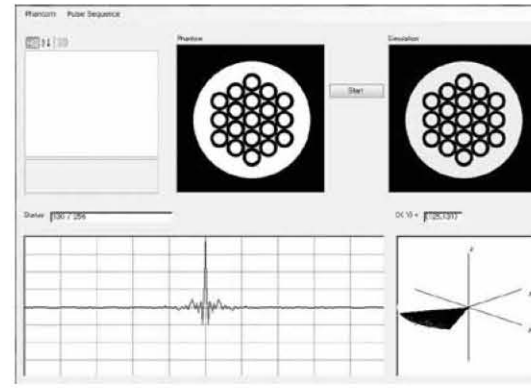

【結果】励起パルスと収束パルス間の位相角や，Flip角を変化させたときのFSEにおける核磁化の運動を計算することにより，画像のアーチファクトを再現し，同条件での撮像実験と比較したところ，結果は実験誤差の範囲内で一致し，本シミュレーターの有用性を確認した．今後は，任意のパルスシーケンスに対する対応，ハードウェアの不完全性への対応，計算の高速化などを行い，実機を使った開発を代替できる実用的なシミュレーターを目指して開発を進める予定である．

P-2-106　生体内微細制限構造における水分子の変位シミュレーション

○佐藤　正和[1]、八木　一夫[1]、畑　　純一[1,2]

[1]首都大学東京大学院人間健康科学研究科　放射線科学域、[2]慶応義塾大学医学部

［背景・目的］生体内の水分子の自己拡散現象を画像化する手法としてDWI（Diffusion　Weighted Imaging：拡散強調画像法）が広く普及している．しかし，従来のDWIは自由拡散の考えの下で多くの研究が行われてきた．組織，臓器の多くは微細な制限構造を持つ細胞体などから構成されており，自由拡散で考えるには限界があるため，制限拡散で考える必要がある．現在では，対象内で拡散粒子がどのように分布しているかを明らかにし，構造情報の抽出を行うQSIや自由拡散の正規分布からのずれを画像化するDKIなど制限拡散の評価が可能となる撮像法が注目されている．そこで今回，制限構造において水分子がどのように拡散し，変位しているのかを簡易的に算出し水分子の挙動を確認することを目的とした．

［方法］シミュレーション計算機にはMATLAB（MathWorks社）を用い、制限拡散における境界条件はNeumannの境界条件とした．自由拡散と同様の初期条件を設定し，拡散方程式から導いた濃度分布および，平均二乗変位の式に各対象組織の制限構造の大きさ，拡散係数を振り分け，制限拡散における水分子の変位を算出し，自由拡散との比較を行った．また，微細制限構造は中枢神経，腹部臓器，骨格筋を仮定し，制限拡散モデルと自由拡散モデルを設定しシミュレーションを行った．

［結果・考察］自由拡散の正規分布と今回算出した制限拡散の濃度分布を比較すると，中枢神経領域などのより制限された構造ほどより短時間の拡散時間で自由拡散より早く濃度が均一化された．平均二乗変位においては，自由拡散では時間に比例して増加していくのに対し，制限拡散では時間とともに値の変動が小さくなった．よって，制限構造では拡散時間の設定が非常に大事といえる．今後，Monte-Calro法を組み合わせより複雑な拡散現象のシミュレーションを行っていくことで各種臓器におけるQSI，DKIの最適条件を推定することができると考えられる．

［結語］本結果により、制限構造を持つ生体内の水分子の拡散現象における水分子の挙動が示された．

P-2-107　小児頭部撮像における位置依存特性 －SNR、均一性において－

○香川　福宏、鈴木　大輔、横峰　　圭、木戸　泰治、東原　道弘

独立行政法人国立病院機構四国こどもとおとなの医療センター

【目的】MRIにおいて小児、乳幼児の頭部を撮像する場合、ポジショニングにより信号強度のムラを経験した。ポジションによる感度、均一性を比較検討する。
【使用装置】SEIMENS社製MAGNETOM Aera 1.5T VD13、20ch Head Matrix Coil
【方法】硫酸銅水溶液を封入した円筒形のファントム（φ13cm）を用いて、感度補正フィルターおよび撮像位置（上、下、中、右、左、内、外）を変化させそれぞれ撮像した。それらの画像にImageJを用いてSNR（5点計測）と均一性を計測した。また、同意の得られたボランティアに対しファントムの検討で優れていた感度補正フィルターを用い、位置を変え撮像を行った。撮像条件は当院で行っている小児の頭部ルーチンを用いている。撮像条件はSE法T1強調画像TR/TE=500/14、FA=80deg、FOV=180 × 180mm、Mtx=320 × 256、Slicethickness=5mm、Ave.=1、no parallel。
【結果】SNRの検討では、コイル近傍になる部分は対側に比べ1.3～1.9倍のSNRとなった。内側にポジションしたときのSNRは外側にポジションしたときと比べ約1.41倍のSNRとなった。どの撮像においてもファントム中心部は低信号領域となった。中央以外に配置した際SNRのばらつきが最大21.4%、中央に配置した際SNRのばらつきが7.6%となり安定していた。感度補正フィルターを入れた際の均一性はno＜Normalize＜Pre. Norm. Moderate＜Pre. Norm. Normal＜Pre. Norm. Broadrangeの順で補正均一性が向上した。ボランティアの撮像に対しても、中央にポジションした方がSNR、均一性ともに優れていた。
【結語】撮像対象が小さい場合、コイル中央にポジションし、Pre. Norm. Normalのフィルターを付加することにより安定した画像が得られる。

P-2-108　Real Asymmetric Fourier Imaging（realAFI）を用いた3D-FSEイメージングの検討

○草原　博志、木村　徳典、葛西　由守

東芝メディカルシステムズ株式会社

【目的】AFI法は、k空間にて非対称にサンプリングしたデータを用いても通常の0-filling再構成に比べ空間分解能の劣化を抑制しながら撮像時間やTEを短縮できる手法であり、代表的な手法としてMargosian[1]やPOCS法[2]、位相画像の不要なmagAFI[3]などがある。しかし位相情報を維持することができないため絶対値画像にしか適用できていない。今回は位相情報を維持することが可能な新たな手法であるrealAFI[4]の検討を行った。realAFIはIR pulseを併用したFSE系や、SE系の背景位相分布の小さなシーケンスであれば縦磁化の符号を維持できる手法（real-IR, phase-sensitive）である。real-IR自体はT1WやVessel Wall Imaging（VWI）などで有用とされ、FSEも3D化が進み高分解能・高速化が進んできている。今回我々はreal AFIを使用して可変flip angel（FA）を用いた3D-FSEであるMulti Planer Voxel（MPV）の基礎検討を行った。【方法】MR装置は東芝製Vantage Titan™ 3Tを用いて、ファントムおよび正常ボランティアに対し検討を行った。シーケンスはIR pulseを併用した2D-FSEおよびMPVを用いて、realAFIを行うための背景位相を推定するためのlow-pass filter（LPF）や、非対称側のsampling points：Kc、およびinversion time（TI）に対するパラメトリックスタデイを行った。評価は視覚的評価に加え、フルサンプリングした画像とのRoot Mean Square Error（RMSE）を求めることにより行った。【結果・考察】Kcを大きくするとフルサンプリングした画像との差は小さくなる。静止部は小さめでも十分だが、血管部分は多少大きめに収集したほうがエラーは低減した。T1W MPVではもともとのBlack Blood（BB）効果に加え、realAFIを用いることでTIが血液のnull point条件以下でも安定したBB化が可能で効果が確認された。realAFIはIR-MPVに適応することで空間分解能を維持しつつ、収集時間を短縮したT1WやVWIにおいて有用であることが示唆された。【文献】[1] Margosian et al. Health Care Instrum.1,195（1986）; [2] Haacke. JMR, 92, 126（1991）; [3] Kimura T et al. Proc of ISMRM 2013, pp3740. [4] Kimura T et al. Proc of ISMRM 2014, pp4257

P-2-109　8ch-dS wrist coilを用いた3D-mFFEにおける画質評価

○福島　沙知、中河　賢一、小笠原貴史、岡本悠太郎、松下　太郎、森本　規義
倉敷中央病院　放射線技術部

【目的】当院では三角線維軟骨複合体（TFCC）精査目的の検査において，Microscopy 47mm coilを用いたmultiple Fast Field Echo（mFFE）による撮像を行っていた．現在，Philips Ingenia 1.5TとdS Wrist 8ch coilが導入され，高いSENSE factorによる撮像時間の短縮が可能となり，高空間分解能な3D-mFFEの撮像を行っているが，臨床に使用可能なSENSE factorについてはまだ検証していないという問題点がある．そこで今回，dS Wrist 8ch coilを用いた3D-mFFEの撮像について，SENSE factorの違いによる画質評価を行ったので報告する．【使用機器】PHILIPS社製Ingenia 1.5T（R5.1.2），dS Wrist 8ch coil，Invivo社製wrist用ボトルファントム【方法】まず，本検討に同意を得られた健常ボランティアとファントムに対して，位相方向のSENSE factorを2.5～5.0まで0.5間隔で可変して撮像し，臨床上使用可能なSENSE factorを決定した．次にファントムを用いて，上記により決定したSENSE factorと同程度の撮像時間となるよう，位相方向とスライス方向のSENSE factorを可変したもの（位相方向/スライス方向：3.5/1.0，3.0/1.26，2.5/1.55, 2.0/1.9, 1.5/2.56, 1.0/3.85）を撮像し展開エラーについて視覚的に評価した．【結果】健常ボランティアとファントムによる撮像において，検査に使用可能な画質を保つことができる位相方向のSENSE factorは3.5までとした．このときと同程度の撮像時間となるSENSE factorのなかで，最も視覚的に良い画像が得られた組み合わせは，位相方向が3.0，スライス方向が1.26となった．【結語】dS Wrist 8ch coilを用いて現実的な撮像時間で3D-mFFE撮像を行う場合，最も良好な画像が得られるSENSE factorの組合せは，位相方向が3.0，スライス方向が1.26であった．

P-2-110　FASE3D法を用いた頚椎3D Imagingの基礎的検討

○山下　裕市[1]、草原　博志[2]、梅田　匡朗[2]、葛西　由守[2]、市之瀬伸保[2]
[1]東芝メディカルシステムズ株式会社　MRI営業部、
[2]東芝メディカルシステムズ株式会社　MRI開発部

【目的】頚椎の撮像において、脊椎毎に撮像断面を設定する困難さや、脳脊髄液の拍動による画像劣化の問題は日々の検査において問題視されることが多い。近年、頭部や膝においてVariable Flip Angleを用いた3D FSE法が広く使われつつあり、3D Imaging化することによる断面の自由性は、診断において多くの利点が上げられている。しかしVariable Flip Angleを用いた3D FSE法は動きに弱く、流れている部分の信号が低下することが知られており、逆にBlackBloodイメージングにて有効と言われている。頸部の撮像では、脳脊髄液の流れの影響で2D FSE法でアーチファクトや、信号の欠損が発生することが知られており、Variable Flip Angleを用いた3D FSE法では的確な3D Imageを描出できないと考えられる。今回Variable Flip Angleを用いたFASE3D_MPV法と3D高速FSE法であるFASE法のパラメータを変更することで、頚椎3D Imagingが可能かの検討を行った。【方法】同意の得られたボランティアにより、MPV法とFASE3D法を用いT1wi、T2wiそれぞれにおいて撮像条件変更による描出能の差を検討した。検討項目として、Sweepパターン、Flop Angle、flow compの変更を行った。装置は東芝製3T MRI装置Vantage Titan 3Tを用いた。【結果および考察】T1wiにおいては、MPV法の方が撮像時間、脳脊髄液の抑制、コントラストの面で頚椎撮像に有用であった。T2wiでは、MPV法は脳脊髄液が低下または欠損するケースが見られた。しかしFASE3D法にFlow Compを印加し、Flop Angleを深くした撮像では脳脊髄液部分の信号が均一で拍動性のアーチファクトも大幅に低減していることが見受けられた。【結語】MPV法とFASE3D法を用いることで頚椎の3D Imagingが可能であった。脳脊髄液の影響がなく、撮像後にMPRで様々な断面を構築できるため、有用性が高いと考えられる。今後症例でのコントラストの検討が必要と考えられる。

P-2-111　頚部領域における64chHeadNeckcoilの基礎的検討

○山下　　猛、山本　哲也、佐藤　広基、石倉　諒一、松田　和久
島根県立中央病院　医療技術局放射線技術科

【背景】機器更新により3.0TMRI装置が導入されるとともに、頭頚部領域で使用する64ch HeadNeck coilが追加導入された．多チャンネル化が進み、高いSNRを持つPhased arrey coilの検討が数多く報告されているが、今回導入された64ch Head Neck coilの検討はなく、頚部領域における基礎的検討も過去に少ない．
【目的】頚部領域にしぼり、64ch HeadNeck coilの性能を、20ch Head Neck coilと比較し検討を行った．
【方法】使用機器はSIEMENS社製 MAGNETOM Skyra受信coilは64ch HeadNeck coil及び20ch HeadNeck coil phantomはoil phantomは立方体で15cm × 15cm × 15cm.
64ch HeadNeck coil及び20ch HeadNeck coilを用いて、PAT factorを1～5倍速まで変化させ、oil phantomをaxial、coronal、sagittalで撮像する．得られた画像よりSNR、g-factorを計測した．
【結果考察】SNRについては、64ch HeadNeck coilが高く、辺縁付近は2～3倍で、中心付近は1.5倍になった．g-factorについても同様に64ch HeadNeck coilが良かった．多チャンネル化により素子の大きさと配置の影響でSNRが高くなったと考える．
【結論】今回の検討で64ch HeadNeck coilの性能を把握することができ、高いSNRを高速撮像又は高分解能撮像に利用でき、今後更なる画像への向上を目指したい．

P-2-112　32ch head coilと通常head coilの比較 ～ファントムによる基礎的検討～

○佐々木康人[1]、片岡　　剛[1]、河野奈々恵[2]
[1]社会医療法人社団慈生会等潤病院　放射線科、[2]東芝メディカルシステムズ株式会社

【背景】当院では今年度、MRI装置が1.5Tから3.0Tへ更新された。それに伴い、32ch head coilと16ch head coilが新規導入された。そこで32ch head coilと16ch head coilとのSNR・均一性・感度等の比較・検討を行ったので報告する。
【使用機器】装置は東芝メディカルシステムズ社製Vantage Titan 3T、コイルは32ch ヘッドSPEEDERコイル（以下32chコイル）、16ch Atlas SPEEDERヘッドコイル（以下Atlasコイル）を使用した。ファントムは硫酸銅（T1/T2=208/100msec）円柱型ファントムを使用した。
【方法】同条件の下、各コイルを使用しファントムの撮像を行った。撮像はSE法にて行い、パラメータはTR=800ms、TE=15ms、FA=90°、FOV=220 × 220mm、matrix=256 × 256、NAQ=1、slice厚=5.0mm、室温は約24℃であった。SNRはNEMA法、均一度は区分法にて評価を行った。
【結果】SNRは、Atlasコイルと比較し、32chコイルで約17%高い値が得られた。均一性はAtlasコイルの方が良好な値が得られ、32chコイルではファントムの表面ほど信号が高く、中心部に近づくほど信号の低下が顕著であった。
【考察】今回の検討で、32chコイルはAtlasコイルと比較し、高SNRの画像を撮像可能であることが分かった。しかし、被写体とコイルの位置に依存した感度の不均一さが生じるため、輝度補正は必要不可欠である。コイルの特性を理解したうえで、検査部位や目的に応じたコイルを選択する必要があると思われる。

P-2-113　32ch head coilと通常head coilの比較 ～頭部臨床画像による検討～

○片岡　　剛[1]、佐々木康人[1]、河野奈々恵[2]

[1]社会医療法人社団慈生会等潤病院　放射線科、[2]東芝メディカルシステムズ株式会社

【背景・目的】当院では今年度4月より1.5テスラ装置から3テスラ装置へとMRI装置の更新を行い、通常の16チャンネルのヘッドコイルの他に32チャンネルのヘッドコイルを新規導入した。
そこでコイルの評価として実際の頭部画像を用い、16チャンネルヘッドコイルと32チャンネルヘッドコイル双方のSNRとMRAにおける血管の描出・CNRおよびMIP時の輝度補正の検討を行った。
【使用機器】装置は東芝メディカルシステムズ社製MRI Vantage Titan 3Tを、コイルはAtlas SPEEDERヘッドコイル（以下Atlas head）、32chヘッドSPEEDERコイル（以下32ch head）を使用した。
【方法】各コイルを使用し、同条件にて正常ボランティアの頭部のT2強調像およびTOF法MRAを撮像した。SNRは画像中心付近とコイル近傍の周辺部を、血管評価として流入部（主幹）と流出部（抹消）にプロファイルカーブを描き比較した。CNRはTOF法MRAのMIP画像より全体測定法を用いて求めた。
【結果・考察】SNRは32ch headはAtlas headと比較し全域において良い結果となり、最大で約18%高い値を示した。
血管の描出も32ch headの方が信号値も高く、CNRも良い結果となった。信号値は約2倍の差があったが、SNR・CNRがそれよりも低い結果となったのは32ch coilでは全体的に信号が上昇したためと考えた。
また32ch headではコイル近傍の脂肪信号の上昇が顕著のため、特にMRAでは輝度補正は必須であり今回の結果から最大の100とした。

P-2-114　弱フレネル回折空間における雑音除去に関する検討

○伊藤　聡志、木宮　将人、山田　芳文

宇都宮大学大学院工学研究科　情報システム科学専攻

【目的】フレネル変換を使用して画像に弱い回折状態を与えると回折像の実部と虚部はそれぞれ原画像の低周波成分と高周波成分を主とした画像になる．本研究ではそれぞれの画像空間において雑音除去を行う方法について検討を行った．
【方法】式(1)により雑音画像をフレネル変換しuを得る．uの実部と虚部に対してそれぞれに対し，バイラテラルフィルタによる雑音除去を行う．本研究では，フレネル変換は逆フィルタリングの手法を利用して求めた．雑音除去法には式(2)，(3)に示すバイラテラルフィルタを使用した．雑音除去後に逆フレネル変換を行い，雑音除去像を得る．
【結果】式(3)において実部像と虚部像に使用するβをβrとβiとする．予備的な検討により，βr=1，βi=3のときに良好な雑音除去効果が得られた．高S/N比のMR画像に所定の量のガウス分布白色雑音を付加し，雑音除去効果を比較した．雑音量が5%の場合，提案法，バイラテラルフィルタ，非等方拡散法，BM3D，DDIMのS/N比改善度は，それぞれ，1.68，1.39，1.48，1.69，1.73であった．
【結語】提案手法は一般的なバイラテラルフィルタや非等方拡散法などよりも雑音処理能力が高く，BM3DやDDIMに近い性能があることが示された．雑音除去像に特徴的な雑音を残留させることはなかった．今後，さらに再帰的に画像展開を行い，処理性能を高める予定である．

$\rho(i_x, i_y)$：入力画像，N：データ数，α：回折係数

$$u(i_x', i_y') = \sum_{\substack{i_x=1..N \\ i_y=1..N}} \rho(i_x, i_y)\, e^{-j\frac{\alpha\pi}{N^2}\left[\left(i_x'-i_x\right)^2+\left(i_y'-i_y\right)^2\right]} \quad (1)$$

入力画像：f，雑音処理像：$\tilde{f}$，σ_s 画像空間重み係数
σ：雑音標準偏差，N_p：平滑領域

$$\tilde{f}_p = \frac{\sum_{q\in N_p} k_{p,q} f_q}{\sum_{q\in N_p} k_{p,q}} \quad (2)$$

$$k_{p,q} = e^{-\frac{(p-q)^2}{2\sigma_s^2}} e^{-\frac{(f_p-f_q)^2}{2(\beta\sigma)^2}} \quad (3)$$

P-2-115　NPSによる適応型フィルタの効果の評価－頭部画像での検討

○宮本　宏太[1]、一関　雄輝[1]、齋藤　俊輝[1]、永坂　竜男[2]、森　　一生[1]、町田　好男[1]

[1]東北大学大学院医学系研究科　画像情報学分野、[2]東北大学病院　診療技術部放射線部門

【背景】これまで我々はプロペラ収集MR画像のNPS計測に関してファントム画像を用いた検討を行い、NPSがk空間軌跡に依存した理論通りの分布となり、再構成フィルタの特性を反映して変化する等の知見を得た。今後、臨床画像の画質評価に応用するためには、健常ボランティア頭部画像のNPSについての知見を得て行く必要があると考えられる。一方、MR画像に対するフィルター処理として、エッジの保持とノイズ低減を目的とした適応型非線形フィルタが提案されており、画質に及ぼす影響を評価することは重要であると考えられる。今回その一例としてnon-local means（NLM）フィルタに着目し、NPSによるフィルタ効果の評価が可能か検討を行った。

【方法】健常ボランティアの頭部画像および均一ファントム画像を用いた。プロペラ収集により同じスライスを複数回撮像し、NLMフィルタ処理なし／ありの画像を作成、両画像の2次元NPSと1次元NPSを求めて比較評価した。

【結果】NLMフィルタ処理なしの標準的な再構成の場合、頭部画像から求めたNPSは、ファントム画像から求めたNPSと同様のプロペラ収集軌跡に依存した分布となった。NLMフィルタ処理を施した場合、頭部画像のNPSは、中から高周波域のNPS値が低下したが、低周波域のNPS値はほとんど変化しなかった。これに対し、ファントム画像のNPSは、中から高周波域のNPS値が大きく低下し、低周波域でもNPS値は低下傾向にあった。2次元、1次元NPSとも同様の傾向を示した。

【考察】フィルタ処理なしの場合には、頭部画像とファントム画像のNPSは同様の結果となったが、フィルタ処理ありの場合、両者は大きく異なった。これは、NLMフィルタの構造依存の特性によりノイズ低減等の効果が画像によって異なったことを反映したものと考えられる。この結果は、NPSを用いてNLMフィルタの効果を評価できる可能性があることを示唆するものと考えられた。今後は、処理対象の構造の違いによるフィルタ効果の変化に関してNPSを用いた検討を行っていく予定である。

P-2-116　GPGPUを利用した圧縮センシングのMRマルチスライス像再構成の高速化

○伊藤　聡志、小野寺有太、山田　芳文

宇都宮大学大学院工学研究科　情報システム科学専攻

【目的】圧縮センシングのMRマルチスライス撮像応用において，画像処理プロセッサ（GPGPU）の高い並列演算性能を利用し，再構成の高速化を図った．

【方法】圧縮センシングをマルチスライス撮像に応用する場合に連続的なスライス像を三次元像とみなし三次元空間のスパース性を仮定すると，スライス毎に再構成する場合に比べて再生像の品質改善が期待できる．本研究では，画像処理専用プロセッサであるGPU（Graphics Processing Units）が持つ高い並列演算性を利用し，圧縮センシング再構成の並列処理化を行った．再構成処理はFREBAS変換を多用するために，FREBAS変換内で使用されるフーリエ変換処理はGPUに最適化されているCUDAのCUFFTライブラリを使用した．また，位相変調処理やしきい値処理はGPU内で行った．

【実験】再構成実験では，被験者の同意を得て撮像された256×256画素×32スライスの画像モデルを塩使用した．信号収集はモデル画像のスライス毎にフーリエ変換処理を行い，フーリエ変換映像法の模擬エコー信号を作成した．その後，設定した信号量になるようにプログラム内で信号を間引き処理を行った．実験に用いたGPGPUはNVIDIA Tesla K20である．Tesla K20の主な仕様は，CUDAコア数2496，メモリバンド幅208GB/s，コアクロック周波数706MHz，ピーク性能TFlops/sである．再生像のPSNRはCPU計算が，24.77，GPU計算が24.76であり，ほぼ一致した．単一スレッドのCPUのみ利用した場合に478秒を要した計算が，GPGPUを利用することにより57秒に短縮された．再構成の処理の一部はCPU計算による部分があり，今後はGPU計算の依存度を高め，さらなる高速化を図る予定である．

【結語】圧縮センシングのマルチスライス撮像応用においてGPGPUを用いることによりCPUでの画像再構成と同品質を保ちながら，再構成に要する時間を57秒に短縮することができた．

P-2-117　Total Variationを用いた圧縮センシング法の画像復元効果と画像に含む非零成分に関する検討

○上山　毅[1]、松尾真奈美[1]、井口　智史[2]

[1]医療法人友紘会彩都友紘会病院　放射線部、[2]国立循環器病研究センター研究所　画像診断医学部

【目的】MRIにおける圧縮センシング法では、種々のスパース変換を利用してデータの非零成分を増やすことで解を収束させ、欠損したデータを復元させる手法が用いられている。また圧縮センシング法におけるL1ノルム最小化アルゴリズムとしてTotal Variationの値を用いることがある。Total Variationの値は、空気を表す背景ピクセルの数や輪郭情報に依存する。特に空気と撮像対象の境界情報は大きく影響を与えるため、撮像対象の大きさが圧縮センシング法の結果に影響を及ぼすと考えられる。そこで本研究では画像に含む非零成分の量と圧縮センシング法による画像復元に関する検討を行った。

【方法】データの削減と圧縮センシング法による画像復元は自作のプログラムを用いた。k-spaceデータの削減の際、ガウシアン関数に基づく確率密度関数を作成し、確率密度関数に従い低周波成分を残しながらk-spaceデータの50％をランダムに削減した。復元効果の評価方法として、元画像と復元前後の画像から計算される相対誤差を算出し、復元前後の相対誤差の変化率を算出することで復元効果の指標とした。以上の方法を用いて、様々な非零成分を持つ数値ファントムに対する圧縮センシング法の復元効果を比較した。

【結果】背景ピクセルが多く非零成分が少ない撮像対象ほど、圧縮センシング法による画像復元効果が減少する傾向がみられた。しかし、背景ピクセルを除く撮像対象に限局した場合、どの撮像対象においても有効な画像復元効果が得られ大きな変化はみられなかったが、極端に非零成分が少ない条件では画像復元効果が得られない結果であった。

P-2-118　k-space power distributionを用いたCompressed Sensingサンプリング最適化手法の検討

○玉田　大輝、巨瀬　勝美

筑波大学数理物質科学研究科　電子・物理工学専攻

【背景】圧縮センシング（CS）のSampling手法として，Lustigが提案したVariable Density法（Lustig VD）が広く用いられている．しかしながら，この手法はk-space高周波成分の密度が低くなるという問題がある．そのため，撮像対象によっては，正しく再構成することが難しい．そこで，本研究では，Full Samplingされた撮像データのk-spaceのpower distribution（PD）を用いて，Sampling密度を最適化する手法を提案する．【方法】k-spaceのPDは，Full Samplingされたk-spaceデータを Readout方向に積算し，正規化することで推測した．推測したPDに移動平均フィルタを適用し，強度に応じて6段階のSampling密度を与えた．本手法の有用性を示すため，Full Samplingされた化学固定マウスをLustig VD（R=2.5）および提案手法（R=2.5）を用いてUndersamplingし，CS再構成（FCSA法）を適用した．再構成した画像データは，PSNRを用いて比較した．【結果・考察】Fig.（a）は，Full Samplingされた再構成画像である．また，Fig.（b）及び（c）は，それぞれLustig VDと提案手法のSampling Pattern及び，それらを用いた再構成画像である．また，画像矢印で示すとおり，Lustig VD再構成画像にはBlurringがあるのに対して，提案手法を用いた場合，細部まで描出できている．さらに，Fig.（d）の通り，提案手法はLustig VDに対して高いPSNRを示す．【結論】画像の比較及びPSNRの比較より，提案手法の有用性が示された．

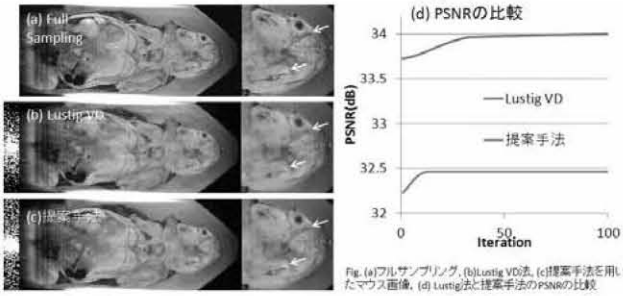

Fig.(a)フルサンプリング，(b)Lustig VD法，(c)提案手法を用いたマウス画像，(d) Lustig法と提案手法のPSNRの比較

P-2-119　7T MRIでのオンラインEPI歪み補正

○劉　　国相[1,2]、上口　貴志[1,2]、栗林　秀人[3]

[1]情報通信研究機構脳情報通信研究センター　脳機能計測研究室、[2]大阪大学大学院生命機能研究科、[3]シーメンス・ジャパン

【目的】超高磁場MRIは，その高いSNRを活用して高解像度な撮像が可能である．しかし，EPIではマトリクスサイズに比例して画像歪みが顕著となるため，高解像度EPIによる高精度な脳機能計測を行うためには，大量のデータに対する効率のよい画像歪み補正処理が不可欠である．そこで本研究では，EPI画像のローデータに対する画像歪みの推定･補正処理をヒト用7T-MRI装置に実装し，その効果を検証した．【方法】本研究では，画像歪みの原因の一つとして，ローデータに含まれる位相誤差の一次成分に着目した．まず，k空間中心を通るリードアウトラインをフーリエ変換し，隣り合う画素の自己相関より位相誤差の一次成分を推定した．つぎに，ローデータ全体から当該一次位相誤差を除去することで画像歪みの改善を図った．このような処理を，シーメンス社の提供するパルスシーケンスプログラミング環境IDEA，および画像再構成プログラミング環境ICEを用いて同社MAGNETOM 7T装置における撮像・画像再構成処理のフローに実装した．【結果】ファントムを用いて高解像度（512 × 512）のEPI画像を撮像し，開発した処理を通して再構成を行ったところ，画像歪みの軽減が確認できた．本法は，フィールドマップ等の追加撮像や種々の後処理が不要で，高分解能脳機能計測に有効であると考えられる．

P-2-120　打ち切り特異値分解による正則化計算を用いた磁場分布調整手法

○阿部　充志

日立製作所　日立研究所

【はじめに】MRI装置用磁石では、40cm球程度の空間における静磁場強度に対してppmオーダの許容誤差磁場に限られる高精度な均一磁場分布が必要である。そのため、鉄片（磁場中で磁化）や永久磁石の配置、小コイル群の電流配分で、精密磁場調整（シミング）を行う。そして、鉄片配置等には、調整後に到達する均一度を把握した計算手法が必要である。この計算に、核融合装置用に開発した電流分布（コイル）設計コードDUCAS利用の手法を開発した。【内容】DUCASは三角要素で曲面を表現し、その要素の接点に電流ポテンシャル（CP、単位A）を配置する。CP値は、その周りを周回する電流値である。各接点のCP値は磁場利用領域で目標の磁場分布を発生するように計算される。CP値の面積積分で、その領域の磁気モーメントを求めることができる。一方、磁化した鉄片、永久磁石や小コイルも磁気モーメントで表すことができる。そこで、数百点の磁場を計測し、目標の一様磁場分布との誤差磁場分布を打ち消す磁気モーメントの配置をDUCASで計算する磁場調整手法を開発した。この計算では、磁気モーメント分布のベクトルMと誤差磁場分布のベクトルBをB = AMの線形方程式で関連付ける。Aは数百x数千の非正方行列である。そのため、打ち切り特異値分解（SVD）による正則化を利用する。SVDで求める固有分布（磁場と電流の分布）を必要個数で打ち切り加算し、磁気モーメント配置を近似計算する。この磁気モーメントを鉄片量等に換算して配置すれば、誤差磁場を減弱できる。【結果】上記の手法を開放型MRI用磁石に試適用した。固有モード数100程度で、残差の磁場分布は数ppm以内に抑制でき、固有モード数を調整すれば、得られる磁場均一度も調整できた。また、磁気モーメントの幾何学的な配置は、任意の配置が可能であるので、広く本手法の考え方は応用可能である。

P-2-121　高磁場における試料誘起不均一磁場のシミュレーションと実験による評価

○上村　弥也[1]、寺田　康彦[2]、巨瀬　勝美[2]

[1]筑波大学数理物質科学研究科　電子・物理工学専攻、[2]筑波大学　数理物質系物理工学域

＜はじめに＞代謝物分布などを求めるために，化学シフトを分離した撮像（CSI）行う場合には，試料の形状（磁化率分布）による不均一磁場が大きな問題となる．このため高次シムによるシミングを行うが，完全に補正できるとは限らない．そこで，本研究では，試料の誘起する不均一磁場を実験と計算により求め，どの程度シムで補正されるかなどを検討した．

＜方法＞長円形のNMR試料管（直径8mm，長さ20mm）を試料とし，4.7T ワイドボア縦型超伝導磁石（Oxford 製）を用いたMRI装置を使用した．試料管にはグルコース水溶液（1mol/L）を入れ，この試料内の磁場分布を位相法により求めた．また，試料内の磁化率分布を一定と仮定して，試料形状から誘起される磁場分布を，フーリエ変換による方法により求めた．

＜結果＞5次までの室温シムで均一化して計測した磁場分布と，均一磁場の中に試料を置いた時の磁場分布（計算値）を下の図に示す．磁場に平行な方向に，高次の静磁場の不均一性が発生している．試験管下部の実測では，それがシムである程度補正されているが，上部の水が凹んだ部分には，大きな不均一磁場が残っている．よって，実際の果実試料などで代謝物のCSIを行うには，さらに高次のシミングや，磁化率マッチングが必要であると結論した．

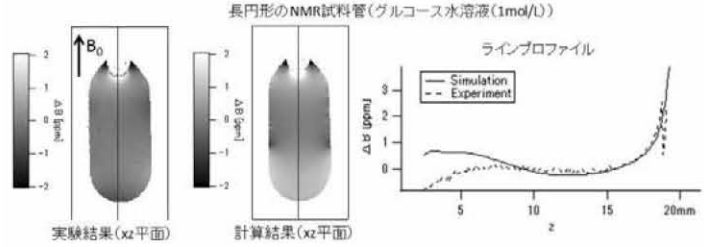

P-2-122　部分領域に対する４チャンネルRFシミング効果の基礎的検討

○金子　幸生[1]、五月女悦久[1,2]、伊藤　公輔[2]、瀧澤　将宏[2]、羽原　秀太[1,2]、高橋　哲彦[2]、
尾藤　良孝[2]、越智　久晃[1]

[1]（株）日立製作所　中央研究所、[2]（株）日立メディコ　MRIシステム本部

【目的】3テスラ以上の高磁場MRIにおいて，RF照射によって生成される回転磁界（B_1）の不均一低減は依然として重要な課題である。近年，RF照射コイルのチャンネル（以下，ch）を増やした際のB_1不均一低減効果について，幾つか報告されている[1，2]。また，腹部領域内における一部の領域（以下，部分領域）に対するRFシミングの送信ch数の効果についても報告されている[3]。本報告では，3テスラ装置における肩関節のオフセンター撮像を想定し，肩関節を含む部分領域に対する4chのRFシミングの効果を明らかにすることを目的とし，数値シミュレーションによる検討を行った。

【方法】4chのRF照射コイルモデル[4]を作成し，FDTDシミュレーションを行った。(a) QD（Quadrature）照射，(b) 2ch RFシミング（B_1均一度を最小化），(c) 2ch RFシミング（QD照射時のB_1均一度を維持する条件の下，RF照射パワー（4ch分の総和）を最小化），(d) 4ch RFシミング（B_1均一度を最小化），(e) 4ch RFシミング（2ch RFシミング時のB_1均一度を維持する条件の下，RF照射パワーを最小化），の計5つのRF照射方法について，B_1均一度（標準偏差／平均値×100[%]）を算出した。女性人体モデルを使用し，右肩の関節がRF照射コイル中心にできるだけ近づくように，モデル位置を設定した。Axial断面（x-y平面）において，右肩を包含する領域を部分領域と設定して，RFシミングを行った。

【結果】各RF照射方法における，肩関節を含む部分領域のB_1均一度は，(a) 6.3，(b) 6.2，(c) 6.3，(d) 3.0，(e) 6.2となり，(d) の4ch RFシミングの場合においてB_1不均一が最も低減されることがわかった。RF照射パワーは，(a) (b) (c) (d) の場合ではほぼ一定となり，(e) の4ch RFシミングの場合では，他の場合と比べ約20%低減した。以上より，4chのRFシミングが，部分領域内のB_1不均一もしくはRF照射パワーの低減に寄与することが示された。

【参考文献】[1]Harvey PR. et al. ISMRM 2010; 18: 1486. [2]Childs AS. et al. MAGMA 2013; 26: 401-410. [3] Kaneko, et al. ISMRM 2013; 21: 2756. [4] Soutome, et al. ISMRM 2013; 21: 2750.

P-2-123　PET-MRI一体型検出器の開発：シールドボックスの発熱評価

○佐野ひろみ[1]、川口　拓之[1]、菅　　幹生[2,3]、清水　浩大[3]、錦戸　文彦[1]、山谷　泰賀[1]、小畠　隆行[4]
[1]放射線医学総合研究所　分子イメージング研究センター、[2]千葉大学　フロンティア医工学センター、
[3]千葉大学大学院工学研究科、[4]放射線医学総合研究所　重粒子医科学センター

【目的】現在、放射線医学総合研究所では送受信コイル（バードケージコイル）とPET検出器を統合した「PET-MRI一体型検出器」を開発している。当検出器では、互いの装置から発生する電磁波を遮蔽するためにPET検出器をシールドボックスで覆っている。シールドボックスは銅などの導体が用いられているため、MRI撮像時のRF照射や傾斜磁場印加などにより発熱し安全性に影響を及ぼす可能性がある。本研究では、光ファイバー温度計を用いて様々なMRI撮像時のシールドボックスでの発熱を観測し、その原因を考察した。【方法】MRI装置は、Verio3T（Siemens社）を使用し、バードケージコイルの上部と横に銅製のシールドボックス（縦131×横94×厚さ38mm^3）を設置した。撮像にはFSE、Single shot GRE-EPI（位相エンコード方向A/PとR/L）、3D TOF、渦電流評価シーケンス[1]を用いた。蛍光式光ファイバー温度計のセンサーをそれぞれのシールドボックスの側面に貼り付け、MRI撮像中の温度を測った。【結果・考察】高速に傾斜磁場を変化させたEPIでシールドボックスの温度上昇が認められた。その変化量は約5分間の撮像で約0.5℃であった。また、EPIは2通りのエンコード方向で撮像したが、ともに周波数エンコード方向にあるシールドボックスで温度がより大きく上昇した。これは渦電流評価シーケンスの場合でも同様であった。これらの結果より、シールドボックスの発熱がEPIにより生じた渦電流によるものと示唆された。温度上昇は最大でも1℃未満であり、安全性には支障がないと考えられた。【結論】EPI撮像時にPET-MRI用シールドボックスにわずかな温度上昇が認められ、その原因として渦電流の影響が考えられた。[1] Suga et al. Quantitative Evaluation of the Short-Lived Eddy Currents in Shield Boxes of the Novel MRI Head Coil Integrated with PET Detectors, Proceedings of ISMRM2014, p.1406

P-2-124　小動物用11.7T MRI装置で使用できる感染マウス用密閉コンテナの試作

○吉田　将太[1,2]、森　　勇樹[1,2]、陳　　挺[1,2]、程　　振宇[1,2]、吉岡　芳親[1,2]
[1]大阪大学　免疫学フロンティア研究センター（IFReC）、
[2]（独）情報通信研究機構大阪大学　脳情報通信融合研究センター（CiNet）

【背景目的】遺伝子組換え動物の撮像は多くの施設で行われているが、生きた感染動物の撮像の報告は限られる。この理由としては、感染動物を扱える動物センター内へのMRI装置の設置が少ないことが一因と思われる。そこで私たちは、一般的なMRI施設でも感染マウスの撮像が可能となるように、密閉・滅菌・移動が容易であり、且つ、撮像にも対応できる容器を製作する事を目的とした。【対象方法】C57BL/6Jマウスを対象とし、一般的なボリュームコイルが使用できる密閉容器であること、動物の移動時間・撮像時間に十分に耐えられることを目標とした。産生する炭酸ガスは、麻酔科領域で使用されている二酸化炭素吸収剤（矢橋工業、ヤバシライム）に吸収させた。麻酔薬はウレタンを用いた。マウスの移動や撮像に要する時間を3時間と仮定した。撮像は11.7T（Bruker）のMRI装置を用いた。グラジエントコイルは内径57mmを用いた。【結果考察】密閉での問題は、酸素と炭酸ガスである。マウスの酸素消費量は、1mL/min程度であり、3時間程度での消費量である200mLを十分に越える酸素を含む密閉容器を制作した。滅菌も必須であるので、容易に対応できるような簡単な形状とした。ボリュームコイル内の容量は30mL程度であり、容器の大部分はコイル外に位置するようにした。内圧の変動に対応できるような変形可能な容器素材が妥当であると判断し用いた。二酸化炭素吸収剤は、吸収量・吸収スピードが共に良好であり、数グラムを鼻の近くに設置する事で、自発呼吸のみの空気の流れ・拡散で十分に炭酸ガスが吸収され、3時間以上の生命維持ができ、撮像も問題なかった。小さなボア径の装置でも300mL程度の密閉容器を用いることができ、それに高濃度酸素と炭酸ガス吸収剤を入れることで移動や撮像に要する時間を十分に確保できることが分かった。感染マウスの撮像を可能とする密閉容器を製作できた。

P-2-125　柔軟な固定法と高速撮像法を用いた簡便なawake mouse MRI測定法の開発

○草薙　俊輔[1]、木村　一成[1]、平金　　真[1]、藤川　遥平[1]、岩本　成人[1]、荒木　力太[2]、吉永　壮佐[1]、寺沢　宏明[1]

[1]熊本大学大学院　生命科学研究部構造生命イメージング分野、[2]ブルカー・バイオスピン株式会社

【背景】小動物の中でもマウスは遺伝子改変技術が進歩していることから、マウスを対象とするMRIは、各種疾患の治療・解明に大きく貢献できる。通常、動物を対象とするMRIでは、麻酔と固定を行い測定対象の動きを抑えている。しかし、麻酔下と覚醒下では、動物の生理状態が異なることが報告されている[1]。そこで、動物に対する麻酔の影響を排除するため、awake MRIが注目されている。現在、awake MRIにおいて動物の動きを抑える方法として、手術により動物の頭に固定具を埋め込む方法や、訓練により動物を馴化する方法が主に用いられている。しかし、これらの手法は技術と日数を要するという欠点がある。【目的】本研究は、手術や訓練を行わず簡便に実施できるawake mouse MRI測定法の開発を目的とする。我々は昨年度本大会やISMRMにおいて、マウス服を用いた柔軟な固定法と高速撮像法を組み合わせた無麻酔下でのマウス頭部のMRI撮像について報告した[2, 3]。今回は新たな服の素材及び固定法を検討した。【方法】装置は7T MRI（Bruker Biospin）を使用した。C57BL/6オスマウスを対象として、固定のためにマウスの全身にフィットする服をデザイン・作製して用いた。服を固定してMRI撮像できるようにベッドに自作固定具を付加した。数種類の素材および形状のマウス服を用いた種々の撮像法により、頭部の同一スライスを撮像した。得られた画像に関してSPM8により頭部の動きを解析した。撮像中の体温は37 ± 1℃を維持し、呼吸数と心拍数をモニタリングした。【結果・考察】無麻酔下、手術・訓練なしで、マウスのmotion artifactの少ない脳画像を得た。撮像中の呼吸数、心拍数ともに覚醒マウスが示す正常値を推移した。また、自作固定具に改良を加えてマウス頭部の併進移動距離をおよそ0.1mm以内に収めた。今後は更なる検討を重ね、awake mouseを用いたBOLD fMRIなどによる、麻酔下と覚醒下での生体機能の違いの解明に貢献したい。【参考文献】[1] Karwacki, Z. et al., Folia Morphologica 60, 235-242（2001）[2] 草薙 他, 第41回磁気共鳴医学会大会, p-3-245（2013）[3] Kusanagi, S. et al., ISMRM, 1298（2014）

P-2-126　神経メラニン画像における^{123}I-イオフルパン-ドパミントランスポーターシンチグラフィとの関連性の検討

○山口　智也[1]、前田　正幸[2]、松浦　慶太[3]、町田　良典[1]、丹羽　健二[1]、南　　紀夫[1]、長谷川　新[1]、落合　嘉平[1]

[1]峰和会鈴鹿回生病院　放射線課、[2]三重大学医学部付属病院　画像診断科、
[3]峰和会鈴鹿回生病院　神経内科

【目的】本年1月末より^{123}I-イオフルパン-ドパミントランスポーターシンチグラフィ（DaTSCAN）が認可されパーキンソン病（PD）などの神経疾患の鑑別に利用されている。また、神経メラニン画像（NMI）のPD患者への有用性はすでに報告されている。そこで、当院で撮影されたNMIとDaTSCANの関係を検討した。【対象・方法】PD16名（平均68.6歳）を対象とした。PD患者は早期症例（Yahr1、2）が6名、後期症例（Yahr3から5）が10名であった。NMIは3TMRI（Siemens, Verio 32ch Head coil）にて撮像、条件はFSE T1WI（TR／TE／FA：550／11／150、Average：6、matrix size：448 × 311、FOV：200mm、slice厚：2.5mm、turbo factor：4）とした。DaTSCANはE-CAM（TOSHIBA）にて撮影、条件はコリメータLEHR、matrix size：128 × 128、拡大率1.45倍、^{123}I-イオフルパン167Mbq投与後3～4時間後に撮影を行った。黒質緻密部（SNc）に対して田中ら[1)]の方法を用いneuromelanin-related contrast（NRC）を半定量した。また、我々が過去に報告した方法[2)]にて、ROIを設定し（ROI法）、NMIのコントラスト比を測定した。DaTSCANは黒質線条体BG比（BG比）を用い測定した。その結果をもとに、NRC-BG比およびROI法-BG比の関係を検討した。【結果】NRC-BG比に有意差（$p < 0.035$ $r=0.53$）をもって、正の相関関係を認めた。ROI法-BG比に有意差は認められなかった。（$p=0.19$, $r=-0.35$）【考察】NRC-BG比に相関関係が認められた。NMIはPDの進行とともに低下することは知られている。またDaTSCANも年々低下をすることが知られておりPDではよりはやく低下する。NMIとDaTSCANの関係についての報告はないが、NRC-BG比に相関があるということは妥当な結果であると考えられた。

1）臨床神経 2011; 51: 14-20　2）Eur Neurol 2013; 70: 70-77

P-2-127　Dopamine Transportere Imaging（123I-DAT）とT1-PETRAとの融合画像神経変性疾患診断における有用性

○新井　和樹[1]、植田　貴司[1]、斉藤　健二[1]、若山　季樹[1]、堀内　　彰[1]、山下　　明[1]、
Matthew L. Nielsen[2]、David M. Grodzki[2]、井田　正博[1]

[1]荏原病院　放射線科、
[2]シーメンス・ジャパン株式会社　イメージング＆セラピー事業部　リサーチ＆コラボレーション部

【目的】パーキンソン症候群（PS）やレビー小体型認知症（DLB）の患者の診断にMRニューロメラニン及びMIBG心筋シンチグラフィを用いて診断を行っている。Dopamine Transportere Imaging（123I DAT SPECT）は黒質線条体のドパミン神経に集積を示し、PSやDLBでは集積低下を来たす。しかしDAT画像では黒質線条体に集積するのみで解剖学的情報に乏しく、部分的な集積低下を正確に判定することが困難である。そこで、Pointwise Encoding Time reduction with Radial Acquisition（PETRA）を使用する。PETRAとはultra short TEの技術をベースに開発された静音3D-T1強調シーケンスで従来のMPRAGEと比較して90%以上の騒音低減と高い灰白質／白質コントラストを有する画像の取得が可能である。（文献）今回DAT画像をワークステーション上でT1-PETRA画像との融合画像を作成し、その臨床的な有用性について検討した。【方法】使用機器3T臨床装置（MAGNETOM Trio A Tim, Siemens）ガンマカメラ（E-CAM, TOSHIBA）後処理 1. DAT画像の背景信号の正規化 2. ワークステーション（FUJIFILM SYNAPSE VINCENT）上で融合画像の作成【対象】臨床的にパーキンソン症候群の診断で、その鑑別目的でDATおよびMRがほぼ同時期に施行された15例。【結果】1. DATで異常集積低下を示さなかった3例においてDAT集積部位とT1-PETRAの線条体輪郭がほぼ一致した。2. 放射線科専門医1名、神経内科専門医2名、診療放射線技師1名による判定で、DAT画像単独よりも融合画像の方が診断に有用と判定された。3. パーキンソン病では被殻外側後半部からの集積低下が明瞭に描出された（3／11，36.6%）。4. 大脳基底核変性症の1例では集積低下の左右差が明瞭に描出された。。【考察・結論】DATとT1-PETRAを融合することで尾状核や被殻における集積低下の範囲やその程度をより正確に評価することが可能で、診断に有用である。T1-PETRAは良好な灰白質／白質コントラスト有する静音撮像法であることから、解剖画像として最適である。【文献】Masahiro Ida DM, Quiet T1-weighted 3D imaging of the central nervous system using PETRA.MAGNETOM Flash 5/2013 35-42

P-2-128　3T 3D-FSE T1強調画像における造影病変のアーチファクト改善法の検討

○立花　美紀[1]、原田　邦明[1]、原田太以佑[2]、平田　洋介[3]、佐々木真理[2]

[1]株式会社日立メディコ　MRIシステム本部、
[2]岩手医科大学医歯薬総合研究所　超高磁場MRI診断・病態研究部門、
[3]岩手医科大学附属病院　放射線部

【目的】3D-FSE T1強調画像は、従来のSE T1強調と同等のコントラストを保ちながら容積データを比較的短時間に得ることができ、B1不均一による信号むらや血流によるゴーストアーチファクトも少ないことから、3T装置における転移性脳腫瘍などの頭蓋内造影病変の描出能向上に役立つことが期待されている。しかし、本撮像法では、造影病変などのT1の短い構造にブラーリング等のアーチファクトが生じることが懸念される。そこで今回、ファントムを用いて造影病変のブラーリングアーチファクトを軽減させる撮像条件について検討した。
【方法】脳実質及び造影によるT1短縮効果を伴う構造を模擬したファントムを作成し、株式会社日立メディコ社製3Tesla MRI装置を用いて、以下の条件の3D-FSE T1強調画像を撮像した。[TR 680，TE 6.1-17.8，FOV256，matrix 256x256，thickness 1.0mm，撮像時間 4：35-7：30，echo factor 15-25，variable FA 30deg/150deg-90deg/164deg，dummy echo数0-5] 得られた矢状断像容積データから水平断MPR画像を作成し、2物質の境界部分のプロファイルカーブを取得し、2D-SE T1強調画像（TR 680，TE 12.2，FOV 220，matrix 320x220，thickness 4.0mm，撮像時間 2：32）水平断像および矢状断と比較検討した。また、同部の信号雑音比（SNR）、コントラストノイズ比（CNR）も合わせて計測した。
【結果】ファントム実験の結果、echo factor数は少ない程、variable FAは高いFAを使用する程、dummy echo数が多い程、ブラーリングが軽減した。しかし、撮像時間の延長、SARの上昇、CNRの低下をそれぞれ招き、臨床上許容できる撮像時間、CNRでブラーリングを軽減させうる撮像条件は、echo factor 20、variable FA 50deg/157deg，dummy echo 4と判断した。
【結論】3D FSE T1強調画像の撮像パラメータを最適化することで、撮像時間、SNR，CNRを維持しつつ、T1の短い領域のブラーリングアーチファクトを軽減させることが可能となった。本手法は3T頭部造影検査の画質向上と病変検出能向上に寄与することが期待される。

P-2-129　Gd造影flow saturation preparation付加3D-T1WI－CUBEとFSPGRの比較

○高野　浩一[1]、中牟田隆司[2]、三好　光晴[3]、桑原　康雄[1]、吉満　研吾[1]

[1]福岡大学医学部　放射線医学教室、[2]福岡大学病院　放射線部、[3]GEヘルスケアジャパン

【目的】近年，flow saturation preparation（FSP）法を用いたblack blood頭蓋内イメージングの有用性が報告されているが，FSE系とFSPGR系撮像法を比較した報告は乏しい．FSPを付加したGd造影CUBE法とFSPGR法の画質につき比較検討した．

【方法】撮像機器；GE社製Discovery MR750w，3T．静止PVAゲルファントムおよび正常ボランティア4名でFSP付加CUBE，FSPGRを撮像し，FSPの有無やVENC（2, 5cm/s）が画質に及ぼす影響を検討した．さらに正常ボランティア1名でGd造影後のFSP-CUBEおよびFSP-FSPGRを比較した．FSPGRでは脂肪抑制の種類（SpSpとSPECIAL）についても検討した．

【結果】ファントム実験において，FSP付加によりCUBE，FSPGRともにSNRは低下，均一性も低下する傾向を示した．CUBEとSPECIAL-FSPGRではVENC低下に伴いSNRが若干低下したが，SpSP-FSPGRではVENCによる差は乏しかった．GdとPVAのコントラストはCUBEで最大，SpSp-FSPGRで最小であり，VENCのコントラストへの影響は比較的小さいと考えられた．またSpSp-FSPGRはSPECIAL-FSPGRよりSNが高いが，磁化率アーチファクトが強く見られた．ボランティア実験において，非造影CUBEでは血管内腔の抑制は概ね良好で，特にVENC=2では皮質静脈も概ね無信号となった．一方，FSPGRではCUBEと比較して血管内信号が残存する傾向があった．動脈系末梢の抑制はSpSp-FSPGRの方がSPECIAL-FSPGRより良好であった．またFSPGRではCSFと脳実質のコントラストがやや不良であった．Gd造影後，CUBEでは動脈内腔の信号はほぼ抑制され，皮質静脈も大半は抑制されたが，海綿静脈洞などの流速の低い静脈には強い増強効果が見られた．一方FSPGRでは動脈系の大半と静脈系の一部に信号/増強効果が見られた．

【結論】動脈壁増強効果の評価には，FSPGRよりもCUBEが適していると思われる．一方，非造影での血管壁評価や，血管系以外の病変の増強効果における優劣については更なる検討を要する．

P-2-130　PETRA法による頭蓋内腫瘍症例における造影T1強調画像の有用性の検討

○若山　季樹[1,4]、井田　正博[1]、Matthew Nielsen[2]、阿部　貴之[2]、Grodzki David M.[3]、斉藤　健二[1]、植田　貴司[1]、堀内　彰[1]、新井　和樹[1]、山下　明[1]

[1]東京都保健医療公社荏原病院　放射線科、[2]シーメンス・ジャパン株式会社、
[3]Magnetic Resonance，Healthcare Sector，Siemens AG、
[4]首都大学東京大学院人間健康科学研究科　放射線科学域

【原理・目的】PETRA（Pointwise Encoding Time Reduction with radial Acquisition）法は，ultra short TEの技術をベースに開発されたシーケンスであり、撮像時の騒音を大幅にカットできる3D-T1強調画像撮像法である。本研究の目的は、頭蓋内腫瘍症例の造影後3D-T1強調画像を、PETRA法とMPRAGE（Magnetization-Prepared RApid Gradient-Echo）法で撮像を行い、放射線科医による視覚評、CNR、SNRおよび撮像時の騒音について比較を行うことである。

【使用装置】MAGNETOM Trio（3.0T，シーメンス）およびHead matrix coil（32ch）を用いて撮像を行った。PETRAの条件はAfter each 700-ms TI，a readout module with duration 1250ms，TR：2.79ms、TE：70μs、flip angle：6deg、voxel volume：0.993mm3。CHESS pulse：on、TA：6：20。MPRAGEの条件はTI：900ms、TR：2300ms、TE：2.4ms、flip angle：10deg、voxel volume：0.993mm3、fat suppression：off、TA：5：56。

【方法】脳腫瘍症例15例について、臨床的診断能について2名の放射線科医による視覚評価と、CNR、SNRおよび撮像時の騒音について比較を行った。

【結果・考察】2つのシーケンスで、放射線科による視覚評価においてはほぼ同等であると評価され、CNRは有意差が見られなかった。SNRはPETRAが有意に高く、騒音レベルはPETRAが有意に低かった。PETRAは頭蓋底、顔面頭蓋部の磁化率artifactが低減されていた。また、良好な血液プール造影効果が得られ、血管奇形や静脈性病変の診断に有用であるが、硬膜の生理的な造影増強効果を異常と過大評価する危険性がある。PETRAは頭蓋内腫瘍の造影3D-T1強調画像の静音撮像法としてMPRAGEの代替に用いることが可能である。

P-2-131　STIR法で観察される正常視神経内高信号と撮像条件の関連

○櫻井　佑樹、長濱　宏史、鈴木　淳平、加藤　駿平、平野　　透
札幌医科大学附属病院　放射線部

【目的】MR装置を用いた視神経炎や脱髄性病変の評価に，short tau inversion recovery法（以下STIR法）が用いられる．脂肪のinversion time（TI）に合わせたSTIR法による撮像は，副鼻腔による磁場不均一の影響が少ないため，眼窩内脂肪を均一に抑制して視神経の疾患を捉えやすい利点がある．STIR法により正常視神経を撮像した場合，低信号で描出される視神経内に，central retinal vesselsが高信号に描出されるといわれる．しかし，撮像条件によってこの高信号の描出が異なることから，アーチファクトの可能性が示唆された．本研究の目的は，視神経を模擬したファントムを用いてアーチファクトの発生機序を調査し，その影響を低減させる撮像条件の検討を行うことである．
【方法】使用装置は，Signa HDxt 3.0T ver16.0で，使用コイルは，8ch Head Coilである．内径5mmの円筒に，視神経を模擬した内径3mmのアクリル棒を挿入し，その隙間に視神経周囲の脳脊髄液を模擬した生理食塩水を注入したファントムを作成した．このファントムの周囲を，眼窩内脂肪を模擬したオリーブオイルで満たした．この視神経模擬ファントムを，2D fast spin echoによるSTIR法でMatrixを変化させて撮像して，アクリル棒内の描出に関して検討を行った．
【結果】STIR法を用いて視神経模擬ファントムを撮像した結果，内径3mmのアクリル棒内に高信号がみられ，0.5mm/pixel以下の分解能の場合にて，その高信号は目立たなくなった．この高信号はtruncation artifactが考えられた．解剖学的にはcentral retinal vesselsが存在するため，アーチファクトの影響を低減した撮像条件が求められる．

P-2-132　脊髄を対象とした造影後T1強調における可変フリップ型3D-TSE anti-DRIVEの基礎的検討

○坂井　上之[1]、能勢　毅一[1]、梁川　範幸[1]、雑賀　厚至[2]、平澤　博之[3]、中村　理宣[4]、米山　正己[4]
[1]東千葉メディカルセンター　放射線部、[2]東千葉メディカルセンター　放射線科、
[3]東千葉メディカルセンター　救急科、[4]フィリップスエレクトロニクスジャパン

【目的】脊髄腫瘍の診断は、2D-TSE法もしくは3D-GRE法を用いるのが一般的である。この度、可変フリップ型3D-TSE法に新たな可変フリップモードである。『MSK View』とT1コントラスト改善を目的とした『anti-DRIVE』のパラメータが使用可能になった。そこで造影後の脊髄を対象とし、anti-DRIVE併用可変フリップ型3D-TSE MSK View T1法の撮像条件を検討したので報告する。
【方法】使用機材は、PHILIPS社製 MRI装置 Ingenia 1.5T、Head-Neck coil、MRI性能評価ファントムを用いた。1）MRI性能評価ファントムを用い、MSK View T1法（anti-DRIVE併用）の撮像条件の検討を行った。脊髄、脳脊髄液、模擬腫瘍に対し、TRとETLを変化させた場合のSNRおよびコントラスト比（脊髄に対する脳脊髄液および模擬腫瘍）を測定した。2）5名の健常ボランティアにおいて、MSK View T1法（anti-DRIVE併用）、VISTA法（従来法）、2D-TSE法の3つの方法で撮像し比較した。脊髄、脳脊髄液、模擬腫瘍のSNRとコントラスト比（脊髄に対する脳脊髄液および模擬腫瘍）を測定した。
【結果】1）脊髄、脳脊髄液、模擬腫瘍のSNRはTRに比例し、ETLに反比例する傾向であった。コントラスト比はTRに反比例し、ETLに比例する傾向であった。TRが短い場合、ETLが長い場合にアーチファクトを生じた。上記の結果より、撮像条件はTR 500msec、ETL 30を最適とした。2）MSK View T1法（anti-DRIVE併用）は脊髄-脳脊髄液のコントラストが最も優れ、脊髄-模擬腫瘍のコントラストは2D-TSE法には劣るもののVISTA法よりは優れた。またMSK View T1法（anti-DRIVE併用）のSNRは他の2法と比べ脊髄と脳脊髄液が低く、模擬腫瘍は高い結果となった。
【結論】MSK View T1法（anti-DRIVE併用）は、3D-TSEシークエンスの特徴であるフローアーチファクトが少なく、Thinsliceで観察可能ということに加えて、anti-DRIVEパルスによりT1コントラストが向上した。そのため長いETLでもコントラストが低下せず撮像時間短縮が可能であった。

P-2-133　頚動脈プラーク撮像法の比較－SE系シーケンスにおけるk space充填法の違いによるSIRの比較－

○中　　孝文[1]、高橋　光幸[2]、秦　　博文[3]、五十嵐太郎[4]、本寺　哲一[5]、竹田幸太郎[6]

[1]社会医療法人財団石心会川崎幸病院、[2]国家公務員共済組合連合会横浜栄共済病院、[3]北里大学病院、
[4]一般財団法人神奈川県警友会けいゆう病院、[5]昭和大学藤が丘病院、
[6]IMSグループ　横浜新都市脳神経外科病院

［目的］頚動脈プラークMRI検査ではT1コントラストは非常に重要であることが知られており，一般的にプラークと胸鎖乳突筋との信号強度比（SIR）を用いて性状評価が行われている．しかしT1強調画像には様々な撮像法があり，標準化も確立していない．我々は前回大会においてSE系シーケンスが標準化として適切であることを提案した．今回我々はTSE法におけるk space充填法の違いがSIRに与える影響を検討したので報告する．［使用機器］Philips社製Ingenia 1.5T, ds Head Neck Spineコイル［方法］出血性プラークと筋肉を模した自作ファントムを用い，TRとTEを可能な限り揃えたcartesian scanとradial scanのT1 TSE法で撮像し，SIRを求め比較検討した．同様に頸動脈プラークの精査を施行した症例で，本研究の主旨を十分に説明し理解と同意の得られた被検者でもSIRの比較検討を行った．［結果・まとめ］ファントム・症例共にcartesian scanとradial scanとの間でSIRの差は認められなかった．Radial scanはcartesial scanと比べ体動に影響を受けにくく，血液信号を抑制しやすいという特徴を持つため，頸動脈プラークの性状診断の標準撮像法として適していることが示唆された．

P-2-134　頚動脈プラークイメージングにおける3D-MPRAGEを用いた縦緩和時間（T1）の推定

○田村　　元[1]、大田　英揮[2]、永坂　竜男[3]、梶田　公博[4]、小原　　真[5]

[1]東北大学大学院医学系研究科　保健学専攻、[2]東北大学病院　放射線診断科、
[3]東北大学病院　放射線部、[4]岐阜大学医学部附属病院　放射線部、
[5]フィリップスエレクトロニクスジャパン

【目的】我々は最近、3D-Look-Locker（LL）画像でT1を測定し、不安定プラークの評価に重要なプラーク内出血を精度良く同定できる可能性を示した[1]。しかしT1の測定には時間を要する。そこで、ルーチン検査で使用されることの多いMPRAGEを用いたT1推定を検討した。

【方法】頚動脈MRIと内膜剥離術を施行した3症例の3頚動脈を対象とした。装置はIntera Achieva 3.0T Quasar Dual。MPRAGEの撮像条件は、脂肪抑制、TR/TE：6.5/3.3ms、Flip角：12度、スラブ/スライス厚：50/2mm、matrix：256×204、FOV：160mm。LLは、反転パルス間隔：3s、Flip角：6，12度、TR/TE：12.2/5.2ms。3D-LL画像からR1（=1/T1）とC=（定数）（プロトン密度）exp［-TE/T2＊］を得た。1症例で血腫を含む画像について、（MPRAGEの信号強度：SI）/Cを計算し、この値と得られたR1とを対応させるルックアップテーブル（補間関数）を作成した。これを使い、別の症例でSI/Cと補間関数を用いてR1を推定し、推定されたR1とLL画像から得られたR1とを比較した。

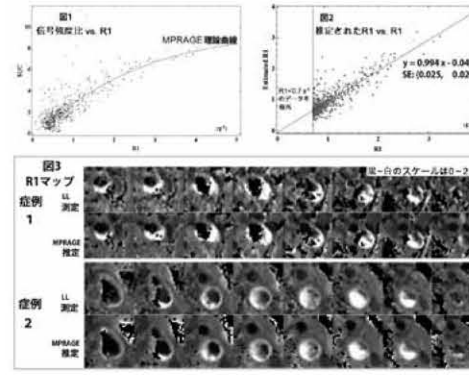

【成績】図1のように理論値と信号強度は良く一致した。図2，3の様に推定R1も測定値と良く一致した。

【結論】MPRAGEを用いたT1推定の可能性が示された。

[1] Ota H, et al. Proc. ISMRM 22, 3916 (2014)

P-2-135　SPACE法を用いた頸動脈プラーク性状評価の検討

○扇谷　芳光、笹森　寛人、宗近　次朗、西城　　誠、小野田　結、石塚久美子、廣瀬　正典、
後閑　武彦

昭和大学医学部　放射線医学講座

【目的】SPACE法を用いて頸動脈プラークの性状を評価する。【方法】2013年7月から2014年3月までにSPACE法を用いたT1強調像、T2強調像で頸動脈が撮影され、頸動脈内膜剥離術が施行された18例（男性17名、女性1名、平均年齢71.1歳）を対象とした。SIEMENS社製MAGNETOM ESSENZA 1.5Tを使用した。SPACE法のシーケンスのパラメーターは、T1強調像（TR/TE=784/13，Turbo factor 37，FOV=253mm，voxel size=1.0 × 1.0 × 1.0mm3）、T2強調像（TR/TE=1400/193，Turbo factor 95，FOV=253mm，voxel size=1.0 × 1.0 × 1.0mm3）である。T1・T2強調像で頸動脈プラークが最大面積となる横断像を選択し、頸動脈プラークと近傍の胸鎖乳突筋内にROIを置き、信号強度を計測した。プラーク筋肉間コントラスト比は、プラーク信号強度/筋肉信号強度で算出した。病理医が摘出標本におけるlipid/necrotic、出血、線維、石灰化成分比を評価した。lipid/necrotic、出血成分が50％を超える場合をsoftプラーク、線維、石灰化成分が50％を超える場合をhardプラークとした。soft・hardプラーク間のプラーク筋肉間コントラスト比をMann-Whitney testで検定した。【結果】13症例がsoftプラーク、5症例がhardプラークと判定された。T1強調像においてsoftプラークのプラーク筋肉間コントラスト比（1.54 ± 0.25）は、hardプラークのプラーク筋肉間コントラスト比（1.17 ± 0.13）に比べ、有意に高かった（P＜0.001）。T2強調像においてsoftプラークのプラーク筋肉間コントラスト比（2.31 ± 1.07）と、hardプラークのプラーク筋肉間コントラスト比（2.33 ± 0.98）に有意差は認められなかった（P＞0.05）。T1強調像においてプラーク筋肉間コントラスト比が1.28以上をsoftプラーク、1.28以下をhardプラークとした場合、感度92.3％、特異度80.0％、正確度88.9％であった。【結論】SPACE法は、頸動脈プラークの性状評価に役立つ可能性がある。

P-2-136　頸動脈プラーク撮像法の比較 －磁場強度の相違－

○高橋　光幸[1]、鈴木圭一郎[1]、中　　孝文[2]、秦　　博文[3]、竹田幸太郎[4]

[1]国家公務員共済組合連合会横浜栄共済病院　診療技術部放射線技術科、
[2]社会医療法人財団石心会川崎幸病院　放射線科、[3]北里大学病院　放射線部、
[4]IMSグループ　横浜新都市脳神経外科病院　画像診療部

【目的】頸部プラーク診断において，T1コントラストは非常に重要である．プラーク診断においては，プラークと筋組織の相対信号強度比（SIR）を用いる報告が多い．磁場強度の大小においてそれぞれの施設で病理と対比し，SIRを用いて診断に用いている．一方で，磁場強度の大小でどの程度の差があるのか検証した報告は少ない．今回我々は自作ファントムを用いて1.5Tと3.0T装置を用い，定量評価においてどの程度相違が生じるのか，検討をおこなったので報告する．【方法】使用装置はGE社製1.5T Signa HDxt，3.0T Discovery 750w．検査に用いる受信コイルを用いた．画像均一フィルターも付加した．血液（T1値：1057ms），血管壁（T1値：972ms），出血性プラーク（T1値：406ms），筋肉（T1値：819ms）を模した4つの自作ファントムを用いた．出血性プラーク/筋肉，出血性プラーク/血管壁コントラストを求め比較較討した．ファントムの位置は各コイルの頸部を想定した位置に置いて撮像をおこなった．比較撮像シーケンスは3D CUBE, 3D IR-SPGR, 2D FSE, 2D SEを用い，それぞれ若干の撮像パラメータを変化させた．【結果･まとめ】すべての撮像シーケンスで，同一撮像パラメータにおいて，3T装置のほうがSIRは低い値となった．1.5T装置と比較して，T1値が長いことが影響する．3T装置の報告値で，1.5T装置のプラーク診断またその逆の場合も，定量値を用いた場合は，診断に影響することが示唆された．

P-2-137　複数の施設における頸動脈プラーク撮像法の多施設共同研究：撮像条件の標準化に向けた基礎的検討

○五十嵐太郎[1]、中　　孝文[2]、秦　　博文[3]、竹田幸太郎[4]、高橋　光幸[5]、本寺　哲一[6]

[1]神奈川県警友会けいゆう病院　放射線科、[2]社会医療法人財団石心会川崎幸病院　放射線科、
[3]北里大学病院　放射線科、[4]医療法人社団明芳会横浜新都市脳神経外科病院　放射線科、
[5]国家公務員共済組合連合会横浜栄共済病院　放射線科、[6]昭和大学藤が丘病院　放射線科

［目的］頚動脈プラークMRI検査ではT1コントラストが重要であることが知られている．一般的にプラークと胸鎖乳突筋との信号強度比（SIR）を用いて性状評価が行われているが，T1強調画像の撮像法および撮像条件に対する標準化は確立されていない．第41回日本磁気共鳴医学会大会で中らのグループによりSE系シーケンスが標準化として適切であることが報告されている．今回我々はSE系シーケンスによる同一撮像条件下において，各施設の装置および受信コイルの相違がSIRに与える影響を検討したので報告する．［方法］装置はGeneral Electric healthcare社製1.5T MR装置（SIGNA HDxt ver15，ver23，SIGNA HDe ver 15，SIGNA excite ver.11.1，ver12）で，受信コイルは各施設で頸部プラーク診断に使用するコイル（Head Neck Spineコイル，CTL spineコイル，Neuro Vascularコイル）で行った．出血性プラークと筋肉を模した自作ファントムを用い，T1 SE法およびT1高速SE法で撮像を行った．撮像条件はSE法でTR（400，500，600），高速SE法でTR（400，500，600），ETL（2，3，5）を可変させて撮像を行い，SIRから変動係数を算出し比較検討した．［結果］高速SE法よりSE法の方が変動係数は小さい値を示した．SE，高速SE共にTRが延長するほど変動係数は小さい値を示した．［結論］T1wによるプラーク診断におけるSIRの評価は，高速SEよりSE法の方が適している．またTRを延長させた方が施設間のバラつきが少なくなる．しかしTR延長に伴いSIRは減少傾向を示すため、この点に留意する必要があると考える．

P-2-138　3D VRFA TSE T1強調画像を用いた頚部プラークイメージの基礎的検討

○鈴木　淳平、長濱　宏史、平野　　透、中西　光広、櫻井　佑樹、今村　　塁、加藤　駿平、小田原好宏

札幌医科大学附属病院　放射線部

【背景】頚動脈のプラークイメージにおいて，3D T1強調シーケンスを用いた不安定プラークの存在診断が行われている．このうち，低再収束フリップ角を用いて血液信号抑制を行う3D TSE（Turbo Spin Echo）シーケンスでは，T1値の短い組織である出血主体のプラークがより高信号を示すため，脆弱なプラークの検出に有用との報告がある．当院において，目的とする組織コントラストをより強調できるVRFA（Variable Refocusing Flip Angle）技術を利用したMSK View法（以下MSK）が利用可能となり，従来用いられてきた，Flip Angle Sweep技術を用いたVISTA（Volume ISotropic TSE Acquisition）法（以下VISTA）に比べてプラーク検出能の向上が期待されるが，両者のT1コントラストを比較した報告はない．
【目的】VISTAとMSKのT1コントラストを比較し，MSKにおけるプラーク検出能に関する基礎的検討を行う．
【方法】装置はPhilips社製Ingenia 3.0Tを用い，撮像対象には自作ファントム（生理食塩水，筋肉のT1値に近い値を持つGd希釈造影剤，およびプラークを模擬した種々のT1値を持つGd希釈造影剤を封入）を用いた．2種類の3D TSE T1強調シーケンス（VISTA，MSK）および比較のため2D SE T1強調シーケンスで自作ファントムを撮像し，以下の方法で3種類のシーケンスを比較した．
1）生理食塩水に対する各種Gd希釈造影剤ファントムのコントラストを算出し，各シーケンスにおけるT1コントラストの比較を行った．
2）プラークイメージを想定し，筋肉を模擬したファントムを基準とした各種Gd希釈造影剤ファントムの信号強度比を算出して値の比較を行った．
【結果】VISTAに比較して，MSKでは短いT1値を持つファントムにおけるコントラスト，信号強度比がどちらも高い結果となった．このことより，MSKはVISTAよりもプラーク検出能が高い可能性が示唆された．

P-2-139　3T-MRIによる耳下腺内顔面神経の描出能：アナログコイルとデジタルコイルの比較

○大下　剛史[1,2]、藪内　英剛[3]、松尾　芳雄[4]、小林　幸次[5]、小島　　宰[1]、境　　紀行[1]、
長友　和也[1]、川波　　哲[4]、長尾　充展[4]、本田　　浩[4]
[1]九州大学大学院医学系学府　保健学専攻、[2]製鉄記念八幡病院　放射線部、
[3]九州大学大学院医学研究院　保健学部門、[4]九州大学大学院医学研究院　臨床放射線科学分野、
[5]九州大学医学部附属病院　放射線部

【背景，目的】近年の高磁場MRI，多チャンネルコイル，高速撮像法等の進歩により，耳下腺内顔面神経の一部が描出可能との報告が見られる．一方，デジタルコイルは受信したアナログ信号をすぐにデジタル変換し画像を作成できるためSNRが向上し微細構造の描出が期待できるが，これまでに耳下腺内顔面神経の描出に応用した報告はない．3T-MRIによる耳下腺内顔面神経の描出能を，アナログコイルとデジタルコイルで比較することを目的とした．【対象と方法】同意の得られたボランティア15名の右耳下腺を撮像した．使用装置はPhilips社製Ingenia 3T（デジタルコイル装置）とAchieva 3T（アナログコイル装置）で，いずれも撮像シーケンスは3D-T2FFE，コイルはFlex S coilを使用した．撮像条件はTR：11ms，TE：6.9，Flip Angle 28°，収集ボクセル0.71 × 0.72 × 1.1mm，脂肪抑制：PROSET，スライス断面：横断像，収集時間：5分3秒で，2種類の装置の撮像条件は全て同一とした．評価項目は，顔面神経のSNR，耳下腺と顔面神経のコントラスト，耳下腺内顔面神経の計測可能最大長，放射線科医2名による描出能の4段階スコアによる視覚評価である．統計学的解析はウィルコクソンの符号付順位検定を用い，$p < 0.05$を有意とした．【結果】SNRはデジタルコイル48.3，アナログコイル31.2，コントラストはデジタルコイル0.35，アナログコイル0.28でデジタルコイルが有意に高く，顔面神経の計測可能最大長はデジタルコイル20.0mm，アナログコイル17.5mmでデジタルコイルが有意に長かった（$p < 0.05$）．視覚評価は観察者2名それぞれデジタルコイル2.6, 2.5，アナログコイル2.3, 2.2と，デジタルコイルで高いスコアを示したが有意差は認めなかった．【考察】デジタルコイルは，信号を処理する過程で雑音の混入が少ないため，SNRが高くなり，これにより耳下腺と顔面神経のコントラストが向上し，顔面神経の計測可能最大長，視覚評価スコアも高くなったと考える．【結論】3T-MRIによる耳下腺内顔面神経の描出能において，デジタルコイルはアナログコイルより優れる．

P-2-140　9.4T/54mm開口縦型超伝導磁石を用いたMR microscopeの開発

○巨瀬　勝美[1]、拝師　智之[2]
[1]筑波大学　数理物質系物理工学域、[2]（株）エム・アール・テクノロジー

＜はじめに＞NMR信号のSNRは，試料が小さい場合にはRFコイルからのノイズが優勢であり，静磁場強度の7/4乗で増大する．よって，高磁場の有用性は，人体用MRIよりもMR microscope（MRM）で顕著である．そこで，我々は9.4T/54mm開口の縦型超伝導磁石（SCM）を用いてMRMを開発し，撮像実験により有用性を評価した．

＜システム構成＞本装置は，上記SCMの他，銅板カットにより製作した円筒型三軸勾配磁場コイル（外径39mm，内径32mm），ソレノイド型RFコイル（内径12mm）及び鞍型RFコイル（内径18mm），デジタルトランシーバー（MRTe製），専用ソフトウェア（S7D，iPlus）などから構成される．静磁場均一性はφ17mm × 36mmLで約1ppm，勾配磁場強度は最大400mT/m（Gx，Gy），600mT/m（Gz）である．また，本装置の最大の特徴は，5Gラインが含まれる設置スペースが2m × 3mとコンパクトなことである．

＜撮像結果＞植物試料と化学固定マウス脳などを撮像した．マウス脳は，Gd-DPTAを加えたFormalin水溶液に数日間浸した後に撮像した．aは，TR/TE=400ms/16ms，matrix：1024 × 512 × 128で撮像したセロリの画像，bは，TR/TE=800ms/16ms，matrix：1024 × 512 × 64で撮像したマウス脳の画像である．このように，100pL程度の画素体積の明瞭な画像を，半日程度で取得することができた．また，最大1024 × 512 × 512画素の画像まで取得・再構成可能であった．以上より，本装置のMRMとしての大きな可能性が示された．

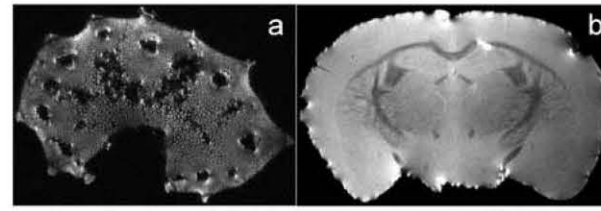

200μm slice, (25μm)^2 pixel size　100μm slice, (25μm)^2 pixel size

P-2-141　汎用デジタル機器を用いたデジタルMRIトランシーバーの開発

○津田　真人、玉田　大輝、寺田　康彦、巨瀬　勝美
筑波大学大学院数理物質科学研究科

【はじめに】MRIにおいては，近年，送受信系のデジタル化が進行している．ところが，その開発には，膨大な開発費と高いスキルを必要とし，大学の研究室などで実現するのは困難であった．これに対し，高機能化と低価格化が著しい汎用デジタル機器を組み合わせれば，同等のシステムを極めて低コストでかつ短期間に実現できると期待される．そこで，まず，デジタルオシロでMRIレシーバを開発し，撮像実験により有用性を確認した．
【システム構成】信号受信系として，最大サンプリング周波数500MHz，ビット分解能8bit，2CH，32MS/CHのデジタルオシロ（PicoTechnology製）を使用した．PCとUSB2．0で接続し，開発にはVisual C++2010，MatLabを用いた．TR間の受信系の位相補正を行うために，ナビゲータエコー法を採用した．
【撮像結果】硫酸銅水溶液ファントムとみかんを撮像した．8．9MHzのNMR信号をaは62．5MHzでオーバーサンプリング，bは7．8MHzでアンダーサンプリングして画像再構成した画像である．どちらも撮像条件は，TR：1000ms，TE：20ms，matrix：256×256である．位相補正は有効であり，アーチファクトのない明瞭な画像を撮像できた．
【まとめ】デジタルオシロを用いて受信系を開発し，MR画像を撮像することに成功した．現在，任意波形発生器を用いた送信系を開発中であり，これと合わせて，汎用デジタル機器を用いた，デジタルMRIトランシーバーの開発の可能性が示された．

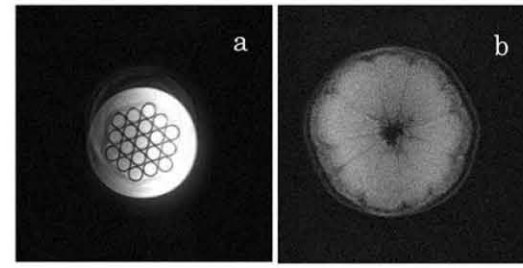

ファントム(oversampling)　　ミカン(undersampling)

P-2-142　超低磁場MRIにおける光ポンピング原子磁気センサと直交位相フラックストランスフォーマを用いたSNRの改善

○笈田　武範、武藤　正人、小林　哲生
京都大学大学院工学研究科　電気工学専攻

【背景・目的】近年，他のモダリティとの融合や小型軽量化などの理由から，超低磁場MRIの研究が注目されている．超低磁場MRIを実現するためには，超伝導量子干渉素子（superconducting quantum interference device：SQUID）や光ポンピング原子磁気センサ（optically pumped atomic magnetometer：OPAM）などを用いて，低周波の微弱磁場を検出する必要がある．OPAMはアルカリ金属蒸気を封入したガラスセルにポンプ光・プローブ光2つのレーザを照射し，光ポンピングされたアルカリ金属原子の電子スピン偏極による磁気光学回転により磁場を計測する．OPAMは，SQUIDでは必須の冷媒が不要であり，維持コストなどの面で利点がある．しかしながら，アルカリ金属原子の電子スピン偏極の磁気回転比は，MRIにおいて主に計測対象となるプロトンの約164倍であるため，同一磁場中に試料およびガラスセルを設置すると，共鳴周波数の不一致により計測感度が低下する．この問題に対して，フラックストランスフォーマ（flux transformer：FT）を用いた遠隔計測法が提案されている．先行研究において，単一FTを用いたMR信号計測では，信号対雑音比（signal-to-noise ratio：SNR）が最大となるコイルのパラメータが存在する一方，その感度に限界があることが報告されている．本研究では，直交位相FTを用いることにより，OPAMを用いた遠隔MR信号計測のSNR向上を目指す．
【方法】直交位相FTとして，鞍型コイルペアを入出力コイルとするFTをコイルペアの円筒の軸の回りに90°回転した2組のFTを用いた時の間接MR信号計測について，磁場分布の数値解析および擬似MR信号計測を用いてSNRを評価し，OPAMと直交位相FTを用いた間接MR信号計測の有効性を確認した．
【結果・結論】数値解析の結果，直交位相FTを用いることにより単一のFTを用いた場合と比較して，約2倍のSNRが得られることが確認された．また，擬似MR信号計測の結果においてもSNRの向上が確認され，直交位相FTを用いることによりOPAMを用いた遠隔MR信号計測のSNR向上が可能である事が示された．

P-2-143　傾斜磁場コイルにおける導体内電流分布評価手法の開発

○今村　幸信[1]、阿部　充志[1]、黒目　　明[2]

[1]（株）日立製作所　日立研究所　エネルギー・環境システム研究センタ、
[2]（株）日立メディコ　柏事業所

【はじめに】MRI装置に使用される傾斜磁場コイル（GC）には、不要な漏れ磁場による渦電流の発生を抑制する構造として、メインコイルとシールドコイルで構成されるアクティブシールド構造（ASGC）がある。ASGCではメインコイルとシールドコイルの位置精度を向上させるため、導体は幅広の銅板を切削加工し互いに樹脂モールドによって一体化されている。このため、導体内には通電に伴う電流分布の偏りが生じ、漏れ磁場や発熱に影響を与えることから、導体内の電流密度分布の評価手法が必要であった。【内容】傾斜磁場コイルのパターンは、傾斜磁場分布や漏れ磁場および電流密度を考慮し、流れ関数などを使用して設計されており、3次元曲面の渦巻状導体を有している。設計通りの磁場性能を発揮するため、傾斜磁場コイルの導体は銅板をNCなどで切削、曲面に加工して位置精度を確保している。しかしながら、幅広の導体のため、通電時に導体内の電流密度に分布が生じる。設計時との電流分布の差は、漏れ磁場に伴う渦電流誤差磁場や、高電流密度部の発熱温度上昇の原因となる。このため、積分方程式に基づく磁場解析を用い、導体内の電流密度分布を評価する手法を構築した。傾斜磁場コイルの導体幅は10～20mm程度であり、電流密度分布を表現するためには1mmサイズの有限要素が必要である。一方、傾斜磁場コイルのサイズは1m以上あり、傾斜磁場コイルのモデル化には100万要素以上が必要であった。本手法では、電流密度分布を評価する部位を限定し、傾斜磁場の影響は外部磁場として与えることで、数万要素での数10分の計算が可能である。【結果】本手法を用いてASGCを有する開放型MRI装置を評価した。メインコイルとシールドコイルそれぞれの導体内の電流密度分布を評価したところ、シールドコイルでは導体内の電流密度の集中は見られないが、メインコイルでは導体の幅広部分で電流密度の偏りと渦電流が発生していることが分かった。これは導体の受ける傾斜磁場が、メインコイルで大きいことが原因である。さらに、渦電流の発生は、500Hz以上の通電周波数で特に顕著であり、高速撮像時に傾斜磁場コイルの温度上昇要因となることが分かった。

P-2-144　サイン波形の傾斜磁場パルスによる静音化効果

○谷口　　陽、白猪　　亨、越智　久晃

日立製作所　中央研究所

【はじめに】高磁場化にともない撮像時の静音化はMRIにおける課題の一つとなっている。静音化の手法は、傾斜磁場パルスの強度やスルーレートを小さくすることにより、その周波数を数百ヘルツ以下に抑えるのが一般的である[1]。しかし、傾斜磁場の印加は時間的に余裕のない場合が多い。そのため、静音化によって画像コントラストが変化したり撮影時間が延長する傾向にあった。時間の延長なく周波数を低くするには、印加時間と面積が元の台形波と等しい一周期のサイン波を用いることが可能である。ただし、面積を等しくすると強度が約1.8倍となりかえって音が大きくなる恐れがある。そこで、サイン波を用いた場合の静音化効果を評価した。

【方法】傾斜磁場パルスの形状を台形波とサイン波にした場合の音圧レベルを計算により評価した。評価したパルス形状は、印加時間と面積が等しいA：台形波とB：サイン波、C：スルーレートを小さくして印加時間を延長した台形波の3種類である。Aの印加時間は1msから4msとし、立ち上がり時間は0.2msとした。また、Cの強度はAと等しくした。各パルスをフーリエ変換してから周波数応答関数（FRF）との積をとり、音圧レベルを計算した。FRFは3T装置で測定したものを用いた。なお、Cではスルーレートを変化させてBと同等の音圧レベルとなる印加時間を探した。

【結果と考察】印加時間が2msの場合、Bの音圧レベル（x、y、zの3軸平均）はAと比較して-6dBであり、印加時間が4msの場合は-17dBであった。それぞれ、Cで同等の音圧レベルを得るためにはCの印加時間を1.3倍と1.7倍に延長する必要があった。一方、印加時間が1msの場合には、Bの音圧レベルはAに対して3dB増加した。

サイン波で元の台形波と印加時間を変えずに面積を等しくするためには、強度の最大値を約1.8倍にする必要がある。一方、FRFは、数百ヘルツ以下は非常に小さくなっている。このことから、印加時間が2ms程度以上であり、傾斜磁場強度に余裕がある場合には、印加時間の等しいサイン波形を用いることが静音化に有効である。

[1] Hennel F. MRM 1999; 42: 6-10

P-2-145　携帯電話のフリーアプリケーションソフトを用いた撮像音の低減効果の測定

○加々美　智[1]、成田　　浩[2]

[1]福岡リハビリテーション病院、[2]（株）日立メディコ

【背景】MRI装置の高磁場化及び、スリューレート、傾斜磁場強度の増加に伴い撮像音は大きくなりつつある。大きな撮像音は可逆的な一過性難聴を引き起こしたとの過去の報告もあり、撮像音の低減及び、防音対策はMRI装置において非常に重要である。これら撮像音は、無次元の単位であるデシベル（dB）で表される。音圧レベルの定量的な計測には専用の計測機が必要となるため、現場においては多くの場合、聴覚による感覚的な評価がなされている。近年、携帯電話の進歩により、アプリケーションをダウンロードするだけで、簡便に音圧レベルの測定が可能なソフトウェアが開発されている。【目的】被検者に優しい撮像パラメータ設定を行うため、撮像音を低減させる機能を用い、その効果を携帯電話の音圧レベル測定ソフトを用いて評価したので報告する。【方法】使用機器は（株）日立メディコ社製1.5TMRI装置ECHELON OVAL。撮像シーケンスは頭部のルーチン検査を想定し、T2WI（FSE）、T1WI（SE）、T2＊WI（GE）、FLAIR、DWI、MRAとし、工場出荷条件と作成した条件の比較を行った。なお、計測時間は一定となるように登録した。音圧レベル測定にはフリーのアプリケーションソフトを3種類用いた。測定点は操作室（ドアの開放あり、なし）で行った。また、それぞれの画質に関して3人の放射線技師による視覚評価を行った。【結果】音圧レベルはいずれの携帯電話アプリケーションソフトにおいて優位に低下した。また、撮像時間、画質に関してほとんど差はなかった。携帯電話のアプリケーションソフトを用いることで、各施設において簡便に音圧レベルの測定が可能となり、客観的なプロトコル登録の一助に出来ることが示唆された。しかしながら、人体が不快に感じる音域や、年齢など個体差によって不快に感じる音域は異なる為、音域毎における音圧レベル評価が課題である。

P-2-146　Fiber Trackingによる弓状束の左右の比較の検討

○丹　　綾香[1]、八木　一夫[1,2]、山崎　雅史[1]、大山　　薫[2]

[1]首都大学東京大学院人間健康科学研究科　放射線科学域、[2]首都大学東京　健康福祉学部放射線学科

【背景】大脳は部位毎に役割があり，その機能の中でも，一側優位性の機能を持つ部位がある．その代表として言語野が挙げられる．言語野はWernicke野とBroca野から成立し，両者を結ぶ連合線維束AFは，単語の理解や意味のある発話に関与している．Knechtらは，利き手と音声言語機構の一側優位化の関係を脳に損傷ない人を対象に行った結果，右半球に音声言語の優位を示した割合は右利きでは4%，両利きで15%，左利きでは27%であった．そして，左半球に音声言語をもつ人が90%であることを発見した．また，余剰な神経回路連絡は成長過程の中で除去されていることがHyvarinen Jらの研究から分かっている．
【目的】本研究では，MRIのDiffusion Tensor Tractography（DTT）法を用いてfunctional MRIの賦活部位をTractographyの起点として弓状束を描出し，一側優位性であるAFの左右の類似性を検討する．
【使用機器】1.5T MR装置（Siemens Aera），プログラム開発環境：IDL5.5（ITTVIS），SPM8（University College London），MRIcro（Dr.Chris Rorden），Image J（Broken Symmety Software）
【方法】対象は同意を得た健常ボランティア．撮像はT_1WI（TR/TE：1700/267ms），DTI（TR/TE：9000/90ms）を行い，tractographyのROIとして，fMRI（TR/TE：3000/50ms）の撮像を行った．MATLAB7.1を用いて補正の前処理を行い，研究室で独自に開発したソフトウェアを用いてtractographyを作成した．fMRIは，ブロックデザインとしタスクは一人しりとりを行って撮像した．fMRIから得られたROIを用いてAFを描出し，AFの通過部位を比較した．また，得られたAF自体をROIとしてFA mapよりFA値を算出した．
【結果】fMRIは同じp値で描出するとブローカ野の賦活の大きさに差が見られた．神経線維の走行を比較した結果，神経走行に類似性が見られた．FA値を算出した結果，AFの左右差に有意が見られなかった．
【考察】AFという神経線維に着目すると，神経線維に左右の差が見られなかった．よって，劣位側のAFは脳の中で余剰な神経回路連絡としてみなされておらず，神経回路として優位側と同等の神経線維としての役割を果たしていることが示唆された．

P-2-147　fMRIの賦活部位情報をseed pointに用いたHARDIによる顔面運動神経線維の描出

○山崎　雅史[1]、八木　一夫[1]、小野寺聡之[1]、丹　　綾香[1]、藤浪喜久夫[2]

[1]首都大学東京大学院人間健康科学研究科　放射線科学域、[2]東京都保健医療公社豊島病院　放射線科

【目的】大脳白質神経線維の描出法であるDTTでは、拡散異方性の指標としてFAが採用されている。FAによるfiber trackingの問題点には、1つのボクセル内に走行方向が異なる線維が複数存在すると拡散異方性が低下してしまう。線維の走行が交差・近接している部位では、FAが低下しfiber tracking不能となることがある。HARDIでは、方位分布関数を導入することで、MPG印加軸数を増やすほど角度分解能の向上が期待される。近年、HARDIを用いた研究では顔面運動領域に到達する皮質脊髄路の描出が可能という報告がある。しかし、ROIの設定は作成者によって手動で行われており、客観性に問題がある。そこで、顔面運動をタスクとするfMRIにて撮像を行い、その賦活部位情報をseed pointに設定することで、機能情報を有する皮質脊髄路の描出の可能性と精度について検討した。

【方法】対象は本研究に同意を得た健常ボランティア。装置はシーメンス社製1.5T MRIを使用した。HARDIに用いたDWIは基礎実験の結果から64軸とした。顔面運動のタスクとして舌の運動と発話を行った。撮像したデータはSPM8を用いた統計解析により賦活部位情報を出力した。その情報をseed pointに設定し、皮質脊髄路の描出を試みた。また、描出した皮質脊髄路に対し、DTT解析の経験が十分にある医師および診療放射線技師により視覚評価を行った。

【結果】fMRIによって得られた顔面運動の賦活部位をseed pointに設定し、tracking法にHARDIを使用することによって、顔面運動領域に到達する皮質脊髄路の描出は可能である。また視覚評価の結果から、HARDIによって描出した皮質脊髄路の走行はほぼ神経解剖学的に構造と近似した。

【考察】顔面領域に到達する皮質脊髄路は、走行経路が上縦束と重複し、交差・近接する線維が部分容積効果によって平均化されてしまうため、従来のDTTでは描出が困難であった。それに対しHARDIでは、方位分布関数を導入することで、ボクセル内に複数の線維が通過していても、平均化されず全ての方向に計算が可能となる。また、顔面運動の賦活部位情報をseed pointとすることで、走行精度と運動機能情報を有した皮質脊髄路が描出することが出来る。

P-2-148　High resolution DKI（ZOOM EPI）を用いた深部基底核の正常加齢変化の検討

○稲毛　秀一[1]、鎌形　康司[1]、濱崎　　望[1]、錦織　　瞭[1]、堀　　正明[1]、鈴木由里子[3]、波田野　琢[2]、
鈴木　通真[1]、佐藤　秀二[1]、芳士戸治義[1]、服部　信孝[2]、青木　茂樹[1]

[1]順天堂大学医学部附属順天堂医院　放射線科・部、[2]順天堂大学　脳神経内科、
[3]フィリップスエレクトロニクスジャパン　ヘルスケア事業部

【背景】Diffusional Kurtosis Imaging（DKI）はガウス分布を仮定しない拡散解析手法であり、近年DTIから拡張され提案されている。DKIは生体脳における微細構造変化をDTIより感度良く捉えると言われ、大脳白質だけでなく深部基底核の評価にも有用と考えられている。今回我々は健常成人にZOOM EPI法を併用したhigh resolution DKIを撮像し，深部基底核の構造変化と正常加齢との関連を検討した。

【方法】対象は35名の健常成人（25～82歳）とし、3T MRI（Achieva Philips）を用いてDKI撮像を行った。DKIデータはspin echo EPIシークエンスを用いてMPG32軸、b値=0, 1000, 1500, 2000[s/mm^2]で撮像され、撮像パラメータはTR=4000ms，TE=80ms，diffusion gradient pulse duration（δ）=21.4ms，diffusion gradient separation（Δ）=39.6ms，FOV=110×110mm，matrix=112×112，thickness=5mm，number of slices=20，imaging time=9：00とした。得られたデータからdTV II FZRx（東京大学放射線科開発）で拡散パラメータマップを作成、尾状核頭部・被殻・淡蒼球に用手的にROIを設定し、ADC，FA，MKを測定した。その後、各拡散パラメータと年齢について、性別を制御因子として偏相関分析を行った。多重比較の補正はボンフェローニ法で行った。

【結果】ADCの値は各部位とも加齢に伴って上昇する傾向がみられたが有意な相関は認められなかった。FAは加齢に伴い減少する傾向であり、被殻においては有意な負の相関がみられた（p=0.012）。MKは加齢に伴い上昇する傾向であり、淡蒼球（p=0.016）、被殻（p=0.001）において有意な正の相関がみられた。

【結論】DKIは深部基底核の微細な加齢変化を鋭敏に検出することができ、DTIのパラメータに補足する新たな次元の情報を得られることが示された。

P-2-149　DTT法の標準化を目的とした脳神経線維のFA値と年齢に関する検討

○大山　薫[1]、八木　一夫[1,2]、丹　綾香[2]、山崎　雅史[2]、小野寺聡之[1,2]

[1]首都大学東京　健康福祉学部放射線学科、[2]首都大学東京大学院人間健康科学研究科　放射線科学域

【背景・目的】Diffusion Tensor Tractography（DTT）法は、拡散異方性から白質線維の走行を3次元立体表示して神経描出する手法である。DTT法では描出するための閾値として用いるFractional Anisotropy値（stopping FA）を下げることで描出できる神経線維は増えるが、間違った走行の神経線維も描出してしまうことがある。stopping FAはDTTを描出する人の経験や主観に依存しているが、これには個人差が生じてしまい、信憑性が低下する可能性が指摘されている。FA値は年齢により変化することがSimonW. Davisaらの研究より知られている。本研究では、DTT法によって描出された神経線維をROIとした時のFA値と年齢との関係を解析することにより、DTT法におけるstopping FAの検討を行った。
【使用機器】1.5T MRI（Signa HDe：GE healthcare Japan），プログラム開発環境：IDL5.5（ITTVIS），SPM8（University College London），MRIcro（Dr.Chris Rorden），Image J（Broken Symmety Software）
【方法】撮像は、T1WI（3D-FastSPGR，TR/TE：400/54ms，matrix：256 × 256，FOV：256mm，slice tickness：2.0mm），DWI（TR/TE：9000/127.9ms，matrix：128 × 128，FOV：256mm，slice tickness：4.0mm，b-value：1000s/mm2）の条件で行った。T1WIとDWIの歪み補正、位置合わせ等の画像処理をMATLAB7.1（SPM8）で行い、IDLをベースに研究室で独自に開発したソフトウェアを用いてDTTを作成した。DTTによって得られた神経線維をROIとして、MRIcroを用いてFA値を測定した。
【結果】DTT法により描出された神経線維のFA値と年齢との間には線維ごとに差はあるものの、相関が得られた。年齢の増加とともにFAは減少したが、減少率は一定ではない。
【考察】DTT法により描出された神経線維のFA値と年齢との間に一定の相関が見られたので、各線維、年齢ごとにstopping FAの基準を作ることによってDTTの信頼性を向上することが出来る可能性があると考える。

P-2-150　拡散テンソル画像法を用いたDraxin欠損マウス脳標本における神経走行の異常の検出

○日隈　達也[1]、吉永　壮佐[1]、新明　洋平[2]、荒木　力太[3]、田中　英明[2]、寺沢　宏明[1]

[1]熊本大学大学院生命科学研究部　構造生命イメージング分野、
[2]熊本大学大学院生命科学研究部　神経分化学分野、
[3]ブルカー・バイオスピン株式会社　アプリケーション部

【背景】脳の神経線維は、発生過程において個々の神経細胞が一つずつ細胞間相互作用を積み重ねることにより形成される。田中らのグループは、既知のガイダンス分子とは全くホモロジーの無い反発活性を持つ新規の軸索ガイダンス分子を発見し、Draxinと名付けた[1]。さらに、Draxin欠損マウスの海馬では神経細胞死が誘導され海馬が委縮することから、栄養因子的な働きもしていることが報告されており[2]、きわめて重要なガイダンス分子であると考えられる。【目的】本研究の目的は、拡散テンソル画像（Diffusion Tensor Imaging：DTI）法を用いて非侵襲的にDraxin欠損による脳内における神経走行の異常を検出することである。【方法】健常マウス及びDraxin欠損マウスから脳を摘出し、パラホルムアルデヒドにて灌流した。その後10mLシリンジに脳標本を入れ、シリンジ内をFomblinで満たしたものを撮像試料とした。MRI装置は7.0T Biospecと2ch Cryo Coil（ともにBruker社製）を用い、撮像シークエンスはDTI Standard_basを使用した。Motion Probing Gradient（MPG）は30軸を用い、b valueは1000s/mm^{2}にて撮像した。DTIの解析にはTrackVisを用いた。【結果・考察】Draxin欠損マウス脳標本では、脳梁を通る神経線維の見える範囲が尾側から鼻先にかけて狭いことが観察された。さらに神経線維の平均長がDraxin欠損マウス脳標本では短かった。本研究において観察された異常がDraxin欠損による神経線維の伸長における異常であることが示唆された。Draxinが欠損したマウス脳切片のヘマトキシリン・エオジン染色実験により、その左右の大脳を連結する3つの交連神経（脳梁、海馬交連、前交連）に形成不全が生じることが報告されており、本研究において観測された異常がDraxin欠損によって発生した異常であることが考えられた。【展望】今後はP0（生後0日）のDraxin欠損マウスのDTI解析や、行動解析を組み合わせた生体マウスのDTIによる評価に繋げていきたい。【参考文献】[1]Islam, S. M. et al., Science, 388-393（2009）[2]Zhang, S. et al., Neurosci. Res., 53-61（2010）

P-2-151　DTIとfNIRSデータを用いた脳活性部位間の神経線維3D描画システムの構築

○大谷　俊介[1]、山本　詩子[2]、田中　美里[3]、廣安　知之[2]

[1]同志社大学大学院生命医科学研究科　医工学･医情報学専攻、[2]同志社大学生命医科学部　医情報学科、[3]同志社大学理工学部

【目的】本研究の目的は脳内の機能的および構造的なネットワークの関係性についての検討を行うことである．そのために，3Dプログラミングの一種であるDirect3Dを用いて，DTI（Diffusion Tensor Imaging）データを用いた神経追跡手法により得られる脳神経線維の走行とfNIRS（functional Near-Infrared Spectroscopy）から得られる脳活性部位を3D可視化するシステムを構築した．よって本稿では，基礎的検討として，提案システムを用いた評価実験を行い，脳活性部位間の神経線維の関係性について検討することを目的とする．【方法】本提案システムはDTIデータを用いた神経線維の3次元座標データと，fNIRSにより計測された脳血流量変化データから判断できる活性部位，およびfNIRSの磁気計測で得られる観測Probe毎の3次元座標データを用いて，活性部位間の神経線維を描画するシステムである．評価実験では，短文を読みながら文中の単語を記憶するRST（Reading Span Test）課題時の複数の活性部位と描画される神経線維の関係性について検討した．この活性部位は，RSTの成績によって異なることが先行研究により示されている．本実験では，それらの活性部位間の神経結合について検討するため，成績が高い被験者と低い被験者各1名の課題時の脳活性データ，および脳神経線維データを用い，各被験者の活性部位間の神経線維の描画を行った．それらの結果を比較し，活性部位間の神経線維の特徴について検討した．【結果】低成績者では，DLPFCとブローカ領域にのみ神経線維の強い繋がりがあることが確認できた．高成績者では，DLPFCとブローカ領域，ウェルニッケ領域とブローカ領域に神経線維の繋がりが強いことが確認できた．これらの結果から，RSTの成績と特定部位間の神経線維の構造的特徴とが関係することが示された．【結論】以上の結果より，先行研究で機能的関連が示された領域間に神経線維の構造的な繋がりが存在し，成績によってその特徴が異なることが確認できた．本システムを用いることで，DTIとfNIRSデータから活性部位間の神経線維を可視化することで脳内ネットワークの機能的および構造的な関係性の解明に繋がることが示唆された．

P-2-152　Multiple shell間でMPGエンコード方向が異なる場合の拡散尖度テンソル評価についての検討

○立花　泰彦[1,2,3]、村田　勝俊[4]、小畠　隆行[1]、土屋　洋貴[1]、尾松　徳彦[1]、岸本　理和[1]、堀　　正明[3]、青木　茂樹[3]、辻　比呂志[1]

[1]放射線医学総合研究所　重粒子医科学センター、[2]横浜市立大学医学部　放射線医学講座、[3]順天堂大学付属順天堂医院　放射線科、[4]シーメンス・ジャパンイメージング＆セラピー事業本部リサーチ＆コラボレーション部

【背景・目的】拡散強調像の撮像・解析において複数のb-valueごとに異なるMPGエンコーディングを行う撮像法が工夫されている．一方，拡散尖度イメージング（DKI）等の従来の拡散評価方法では各b-valueでMPGが共通する前提で計算が行われるものも多い．従来の評価を継続できることは新しい撮像法の導入に重要である．この研究の目的はb-valueごとのMPGの組み合わせによらずDKIを評価する手法を検討することである．【方法】健常者3名の拡散強調像を検討．画像は3T装置（Skyra：SIEMENS）を用いb-valueは0-2500sec/mm^{2}の5通り，MPG軸は各b-valueで64軸撮像した．これより2通りの方法でDKIテンソル（KT）を計算した；1. 一般法：各MPG軸で二次近似を用いApparent Kを求め，15元1次連立方程式からKT（15変数）を求める．2. 直接法：各b-value，MPG軸の組み合わせで得られた信号値をKT，拡散テンソル（6変数）を変数とする21元1次方程式で表し，直接KTを求める（MPGの組み合わせに影響されない）．両者のmap画像，関心領域内の数値を比較した．また，KTは求められないがMPG方向によらずKを推定できるeDKI（関連演題参照）も参考に比較した．【結果】どちらもKTを求めることができるが直接法はノイズが目立ち，計算の正確さや安定性がやや低下していると考えられた．eDKIはKTを求められないがmapは安定．【結論】MPGの組み合わせがShellごとに異なってもKTを計算できるが，今回の方法ではノイズの多さなどの問題がある．

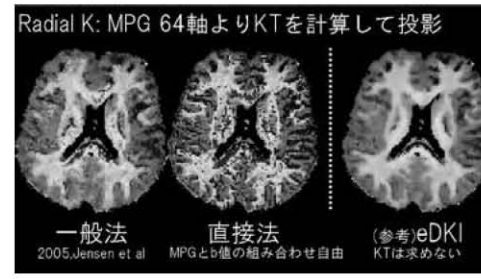

P-2-153　舌動脈・顔面動脈描出におけるInhance Velocity-MRAの検討とCT-Angiographyとの比較

○國分　美加[1]、今野　孝志[1]、四家　洋介[1]、大西　祐樹[1]、戸村　則昭[2]

[1]一般財団法人脳神経疾患研究所附属総合南東北病院　診療放射線科、
[2]一般財団法人脳神経疾患研究所附属総合南東北病院　神経放射線科

【背景】当院では、舌がんに対して抗がん剤のカニューレーション治療を行っている。手術室で透視下にて、カニューレの位置を同定するため、頚椎と血管の位置関係の情報が必要であり、術前の検査として造影剤を用いたCTAを行っている。しかし、ヨード・ガドリニウム造影剤の副作用歴の患者に対して、非造影での血管描出の必要性が考えられる。【目的】舌がんの抗がん剤カニューレーション術に必要な舌動脈・顔面動脈を描出するため、MRAの撮像条件を検討し、手術室で必要な頚椎の骨情報とのfusionを試みた。また、CTAとの描出能を比較した。【方法】Inhance VelocityはPC法を用いた3D-MRAである。適切なVENC値を得るため、ボランティア22名（20～74歳）に対し、VENC値を50/70/100で撮像し、舌動脈・顔面動脈の描出能を比較した。使用機器は、Signa HDxt 3.0T Optima Edition（GE Healthcare社製）。撮像条件は、Inhance Velocity（3D）TR：9.1msec TE 3.6msec Slice厚：1.2mm FA：8° option：Asset, ZIP2 cantime：6min 20sec（VENC=70）。各VENC値の画像を、放射線科医1名・放射線技師3名で視覚評価にて比較した。舌動脈･顔面動脈の分岐部の描出を評価した。臨床例では、事前にPET-CTとCTAを撮影し、さらに同意の得られた患者8名に対し、MRI撮像時にMRAの追加撮影を行った。Inhance Velocity MRAとPET-CTのCT骨画像を利用し、workstationを用いてfusion画像を作成した。MRA画像とCT画像との位置補正には、MRA撮像時に得られるマグニチュード画像を利用した。また、得られた画像とCTAとの比較を行った。【結果】VENC値の比較では、VENC50と70にて、血管分岐部の描出に差が無かったが（$p < 0.01$）。PC法にて撮像することで得られるマグニチュード画像を介し、workstationのregistration機能を使用することで、他のモダリティとのfusionが可能であった。また、CTAとの描出能に差がなかった。【結語】Inhance VelocityでのMRA画像とCT骨画像のfusionは、術前情報として有用であった。複数のモダリティをfusionするため、双方のポジショニングの工夫が必要である。

P-2-154　CUBE頸動脈Black-Blood imagingと3D-TOF MRA・CTA・DSA画像との狭窄率の比較

國分　美加[1]、今野　孝志[1]、○四家　洋介[1]、大西　祐樹[1]、戸村　則昭[2]

[1]一般財団法人脳神経疾患研究所附属総合南東北病院　診療放射線科、
[2]一般財団法人脳神経疾患研究所附属総合南東北病院　神経放射線科

【目的】臨床例においてCUBEにて撮像したBlack-Blood imageと3D-TOFで撮影した頸部MRAでの狭窄率を比較し、更にCT-A・DSAとの狭窄率の比較を行った。【方法】使用機器は、GE Healthcare社製 Signa HDxt 3.0T Optima Edition。1.5T装置は、Signa Excite Xl ver11.1である。撮像シーケンスは、脂肪抑制併用CUBE（TR 500msec/eTE 18msec/ETL 13/BW 50.0/NEX2/scan time4：32）、内頚動脈と外頚動脈を結ぶoblique-sagittalにて撮像した。頸部MRAは、3D-TOF（TR 29msec/TE 6.9msec/FA 20/BW 15.63/scan time 2：13）、頸動脈分岐部を中心にaxialにて撮像した。今回、平成25年4月1日～平成26年3月31日に当院で脳ドックを受診した3850例のうち、頸部MRA（3D-TOF）にて内頚動脈狭窄が疑われた症例37例に対し、CUBEで得られたデータをMin IP処理した画像と頸部MRA（3D-TOF）のMIP画像から、NASCETによる狭窄率を比較した。その中でCTAあるいはDSAを施行した症例20例に対し、CUBEで得られたデータをMin IP処理した画像と、CTAのMIP画像・DSAでの頚動脈計測画像を、NASCETによる内頚動脈の狭窄率を算出し比較した。【結果】CUBEと3D-TOFとのNASCETによる狭窄率は、ある程度の相関が得られた（$p < 0.05$）。CTAとDSAとのNASCETによる狭窄率についても相関が得られた（$p < 0.\ 01$）。【結語】3D-TOFによる頸部MRAはスクリーニングには適しているが、狭窄率の評価にはCUBEによる頸動脈Black-Blood imagingが有用と考えられた。

P-2-155　Inversion Recoveryを付加した3D Segmented True FISPによる鎖骨下動脈の描出に対する検討

○井上　裕二[1]、田渕　　隆[1]、佐藤　始広[2]
[1]つくば画像検査センター　放射線部、[2]つくば画像検査センター　放射線科

【背景・目的】MRI検査においてSegmented true FISPによるMR-Angiographyは多くの部位に利用されている。非常に短い時間で良好な血流（動静脈）画像が得られるため、血管の形態や病変との位置関係を把握するうえで有効な撮像法であると考える。しかし、撮像する部位によっては脂肪抑制不良によって血流が描出不良となる場合がある。特にk空間充填法をLinearに設定した場合、血液からの信号は良好に得られるが、脂肪抑制効果が大幅に低下することが問題であった。そこで今回は、Inversion Recovery（IR）法を利用してInversion time（TI）を血液のNull pointに設定することでバックグラウンドの画像を取得し、IRを付加していない画像とサブトラクションすることで、良好な血流画像を取得できると考えた。今回は脂肪抑制不良が高頻度で起こる、鎖骨下動脈を対象に検討を行った。【使用装置】SIEMENS社製MAGNETOM Avanto 1.5T、使用コイルHead Matrix coil、Neck Matrix coil、Body Matrix coil【方法】当院倫理委員会承認済みの健常ボランティアに対し、TIを変更したIR-Segmented true FISP（IR-FISP）の撮像を行った。得られた画像から脂肪、筋肉、動静脈の信号強度を測定した結果より、血液信号を除去できるパラメータを検討した。さらに最適化されたIR-FISPとIRを付加していないSegmented true FISP（T-FISP）をサブトラクションすることで脂肪信号が抑制され、良好な血液画像が得られるかを検討した。【結果と考察】IR-TFISPはTRに応じたTIを設定することで、血液からの信号は低下するために、T-FISPと差分することで、バックグラウンドの信号を低下させ、動静脈のみの画像が得られた。しかし、IRを印可することによって自由水の信号も低下することで、結果的に差分後の画像では自由水が高信号を示すことに注意が必要である。

P-2-156　3D－FSE法における腕神経叢描出の基礎的検討

○長谷川晋也[1]、永田　　覚[1]、太田　知則[1]、松島　孝昌[1]、池田　充顕[1]、真鍋　　努[2]、山田　明里[3]
[1]千葉県済生会習志野病院、[2]公立刈田総合病院、[3]東芝メディカルシステムズ

（目的）腕神経叢を描出するためには血管信号を抑制し、均一な脂肪信号の抑制、高い空間分解能が必要である。当院でもDWI法を用いて撮像を行ってきたが、磁場均一性の悪さ、SNRの低さなどが問題となっていた。今回3D－FSE法を用いた腕神経叢描出について、基礎的検討を行った。（使用装置）東芝1.5T EXCELART-Vantage XGV 使用コイル Torso SPEEDER ファントム（日興ファインズ工業社製90-401型）（撮像条件）TR2000ms、ST3.0mm、Mtr256×256、（方法）1 ファントム撮影：日興ファインズ工業社製90-401型ファントムを用いTE、refocus angleを可変しSNR、CNRを算出した。2 ボランティア撮影：1で得られた最適条件において、STIR併用、CHESS（自作米Padあり）、CHESS（自作米Padなし）の3つの条件でボランティアを撮影し、SNR、CNRを測定、視覚評価を行った。またrefocus angleを変化させ、同様に視覚評価を行った。（結果）TEが長くなるに従いSNRは低下した。CNRは100ms前後で良好となった。refocus angleが大きくなるに従いSNRが良好となった。CNRは60°以上で良好となった。STIR法は脂肪抑制効果は高いがSNRが低い結果であった。CHESS法に自作米Padを併用することによりSNRが良好な画像となった。またrefocus angleは低いほど血管を抑制できるが、SNRが低い画像となった。（考察、まとめ）TEが長くなるに従い、CNRは高くなる傾向であったがSNRは緩やかに低下した。refocus angleは大きくなるに従いSNRは上昇し最小SNRは最大SNRの約40％であった。ボランティア画像ではreforcus angleが低い方が血管信号のdefase効果が期待できるが、画質を考慮し設定する事が重要である。STIR法は安定して脂肪を抑制できるメリットがあるが、米Padを使用する事より磁場の不均一が起きやすい頸部においてもCHESS法を使用する事が可能であると示唆されSNR良好な脂肪抑制画像を提供できると考えられる。

P-2-157　舌癌における脂肪抑制併用non-selective収集パルス型3D-T2WI（VISTA）の至適撮像条件の検討

○清水　史紀、渋谷　俊之、山澤　直貴、西川　祝子、山野　一義、村松　禎久
国立がん研究センター東病院　放射線診断科

【背景】舌癌において外舌筋への浸潤はTNM分類に，舌神経血管束への浸潤は頸部リンパ節転移に関連することが知られている．これらの解剖構造は各種撮像法により得られた画像から，総合的にその位置関係を把握することが可能であるが，単独の撮像法で同時に評価する事は困難である．一方，脂肪抑制併用VISTA法ではfrequency offsetを調整することで内舌筋（脂肪を多く含む）とのコントラストで外舌筋の描出，Refocusing control angle（deg）を調整することで血管の描出が単独の撮像法で可能である．【目的】脂肪抑制併用VISTA法における外舌筋および舌神経血管束の描出能が至適となるパラメータを検討した．【方法】本研究に同意の得られたボランティア5名を対象とし，脂肪抑制併用VISTAを撮像した．脂肪抑制法はSPAIR法を使用し，inversion delay 240msを固定としfrequency offset（Hz）80～240まで40間隔で変化させた．また，Refocusing control angle（deg）を30～180まで30間隔で変化させた．解剖構造の描出能の評価には外舌筋（オトガイ舌筋・舌骨舌筋）と周囲組織，舌神経血管束とその周囲組織にROIを設定し，CNRを測定した．【結果】Frequency offset（Hz）80にて最も高い組織間コントラストが得られた．またRefocusing control angle（deg）180において最も高い舌神経血管束内の血管信号を得た．【考察】内舌筋は外舌筋に比べ脂肪成分を多く含むため，frequency offset値は低周波数でコントラストが増したと考えられる．舌神経血管束の描出は舌内血管信号がRefocusing control angle（deg）180で高信号に描出されBright-blood imagingとしての役割が大きかったと考えられる．【結論】今回の検討で外舌筋および舌神経血管束を描出するための脂肪抑制併用VISTA法のパラメータ検討を行った．脂肪抑制併用VISTA法は，非造影で外舌筋と舌神経血管束を単独の撮像法で描出可能な撮像方法と考えられる．

P-2-158　2point DIXON法を用いた可変Flip Angle法によるT1値計測の検討

○金本　雅行、賀田　智美、松田　　晃、安達登志樹
福井大学医学部附属病院　放射線部

【背景】Dynamic Contrast Enhanced-Magnetic Resonance Imaging（DCE-MRI）は腫瘍性病変の検出のみではなく対象組織のT1値を測定して定量化することで放射線治療や化学療法による効果判定にも用いられる．さらに近年血管新生阻害薬の治療効果判定にもDCE-MRIによる腫瘍組織での血管機能を評価する手法が行われている．【目的】可変FA法において最適なFAの設定を検討すること．【方法】使用装置はGEヘルスケア製Discovery 750 3.0Tである．coilはファントム検討ではQ-body coil，健常ボランティア検討ではNV coilを用いた．様々な濃度に希釈したGd-DTPAをファントムとしてIR法で測定したT1値を基準とした．そしてFAを変化させた2point DIXON法を撮像して可変FA法によりT1値を求めて比較した．健常ボランティアには頚部を撮像して組織のT1値を算出して文献値と比較した．【結論】対象とするファントムのT1値より算出したエルンスト角を含むようFAを設定すれば基準とするT1値によく相関した．対象組織を考慮してFAを設定する必要があると示唆された．

P-2-159　FASE-MPV T1WIの検討

○平田　恵哉[1]、渡　　千寛[1]、宮本奈菜子[1]、冨田紗詠子[1]、高橋　　優[1]、奥　　朋和[1]、宮崎　滋夫[1]、
川嶋　政広[1]、山本　香織[2]

[1]金沢医科大学病院　医療技術部診療放射線技術部門、[2]東芝メディカルシステムズ

【目的】近年可変Refocus flip angle（可変RFA）を使用した3D-FSEが頭部造影検査や頸部プラーク検査に多用されている。東芝社製装置においては上記検査にはRFA固定のFASEが使用されてきた。近年可変RFAを使用するMulti Planner Volume（MPV）が登場したが、可変RFAモードがT2、Heavy T2、Protonの3つのモードのみでありT1WI用のモードは存在しない。今回はProtonモードのパラメータを変更することでT1WIを撮像できないか検討を行った。

【方法】使用機器は東芝製1.5T装置Titan Ver2.31 R002。Atlas SPEEDERヘッドコイルを使用した。FASEとMPVシーケンスにおいてファントムとボランティアを撮像し検討を行った。検討パラメータはFlip angle、Flop angle、Shot数である。TEはFASE：34ms、MPV：52ms（変更不可）とした。

【結果】Flip Angleを減少させると両シーケンスともにSNRが低下したがコントラストに優位差はなかった。Shot数を減らすとFASEで顕著にコントラスト低下とブラーリング増加が見られた。MPVはFASEに比べてコントラスト低下とブラーリングが少なかった。以上によりMPVでT1WIを得ることができた。

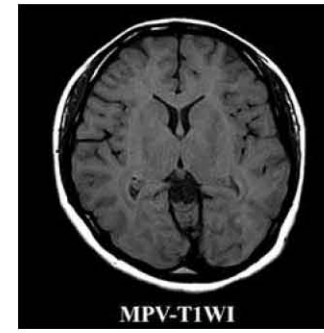

【考察】MPVは設定TE52msのおよそ1/3が実効的なTEで約17msとなる為良好なT1WIが撮像できたと考える。また可変RFAを使用しているためにShot数を減らした場合においてもブラーリングが少なくコントラストも良好であった。この特性によりMPVはFSE系3D-T1WI撮像に有用である。

P-2-160　T1WIにおけるPSS法の検討

○野田誠一郎[1]、豊成　信幸[1]、竜　由香梨[1]、片平　和博[2]

[1]国家公務員共済組合連合会熊本中央病院　放射線部、
[2]国家公務員共済組合連合会熊本中央病院　放射線科

（目的）近年、3D-TSE系のシーケンスにおいて可変型再収束パルスであるVariable Refocusing Flip Angle（以下VRFA）を用いSAR低減や組織コントラスト改善を目的として検討がなされている。今回、WIPにて2D-TSEでPseudo Steady State（以下PSS）型VRFAが使用可能となり、基礎的検討を行ったので報告する。

（使用装置）PHILIPS社Ingenia 3.0T R4.1.3、自作ファントム

（方法）使用したシーケンスは2D-T1WI、TR500、TE15、TSEfactor4、k-space order Low-Highである。VRFAについて4パターン①CONSTANT（160°固定）、②SWEEP（60°まで下げる）、③PSS（一度60°まで下げて160°まで上げる）④PSS（③にdummy pulse 1（以下dp1）を入れた場合）を比較検討した。

1、ファントムによるSNR測定

2、ファントムによるコントラスト評価

3、同意の得られたボランティアでの視覚的評価

（結果）SNR測定にて検定を行った結果、④PSS（dp1）において他者との間に有意差があった。また、コントラストは同等であった。視覚的評価にては鮮鋭度、ボケ共に①CONSTANTと④PSS（dp1）は同等であった。

（考察、まとめ）4パターンの撮像の比較を行い、PSS（dp1）が総合的に良いという結果となった。撮像時間はCONSTANT（5：58）、PSS（dp1）（3：35）であり、時間短縮が可能である。考察としてはVRFAを下げたことによるSAR低減がおこり、結果的に時間短縮が可能であると考えられる。また、SNRについてはk-space orderがLow-Highのため低周波領域にFlip Angleの低い信号が入ることで安定した信号が充填されたためであると考えられる。

P-2-161　Silen MRAの臨床応用とその有用性

○鈴木　通真[1]、入江　隆介[1]、高野　　直[2]、佐藤　秀二[2]、濱崎　　望[2]、高山三音子[1]、吉田茉莉子[1]、
鎌形　康司[1]、堀　　正明[1]、山本　宗孝[3]、大石　英則[3]、青木　茂樹[1]

[1]順天堂大学　放射線医学講座、[2]順天堂大学医学部附属順天堂医院　放射線部、
[3]順天堂大学医学部　脳神経外科学脳神経血管内治療学講座

【目的】MRI装置から発生する大きな音はMRI装置の大きな問題点の一つである。今回我々は静音化アルゴリズム（Silenz）を採用したSilent MRAを臨床応用した。文献的考察とともに各種症例を供覧する。【方法】平成26年2月から導入された当院の3T Discovery750w（GE）でsilent MRA、TOF-MRAを同じセッションで撮影を行った連続100症例を対象とした。必要に応じてDSA画像との視覚的な比較を行った。【結果】TOFと比較して、Silent MRAでは硬膜動静脈瘻、モヤモヤ病において細かな血管の描出・また流れの広がりが明瞭に描出された。また、脳動脈コイル塞栓術後では瘤内の描出が均質であり、血管造影所見と類似した。ステント併用コイル瘤内塞栓術後の症例では、ステント内腔はもちろん、ステント外の残余血流の描出が可能であった。椎骨動脈解離の症例では、TOF-MRAで壁在血腫が描出されたが、silent MRAでは消失していた。【考察】Silenzアルゴリムの詳細は明らかにされてはいないが、血流を画像化するためのプリパレーションパルスとしてArterial Spin Labeling（ASL）が用いられ、また、データ収集では3D Radial Samplingによる Ultra short TE（UTE）が用いられている。UTEにより、Labelingされた血流信号はボクセル内での位相分散が極めて少なく、且つ磁化率アーチファクトによる影響が少なくなっており、結果としてステントやコイルによるアーチファクトを低減し、周囲の血流を明瞭に描出できたと推察される。TOFで問題となる乱流にもより強く描出が可能と考えられる。本法はASL手法によるLabelingパルスのOnとOffの2回の撮像をサブトラクションして得られる画像のため、血腫のような静止組織は画像化されないと考えられた。【結論】Silent MRAを用いて撮影した臨床症例を提示し、TOF-MRAとの違いと有用性を示した。

P-2-162　頭部MRAにおけるTotal Variation（iGentle）法の検討

○井土川敦子[1]、立石　敏樹[1]、船崎　亮一[1]、三浦　洋介[1]、菅野　典子[1]、門倉　幸司[1]、栗原　紀子[1]、
行方　正紀[2]

[1]独立行政法人国立病院機構仙台医療センター　放射線科、[2]テラリコン　INC

【目的】近年、CT分野において画像ノイズ低減効果が可能な逐次近似応用再構成法において数多く報告されている。我々は、イメージデータに対してノイズ成分を予測し選択的に除去することが可能であるTotal Variation DE-noisingを応用した画質改善プログムを使用する機会を得た。そこで、今回、Total VariationがMRI画像にどのような影響を及ぼすか検討を行った。【方法】GE社製 MR Signa Horizon Lx 1.5T/TERARICON社製 Aquarius iNtuitonを使用し、MRA原画像に対しiGentle 1～5の処理をかけファントム及び臨床画像による画像評価。【結果】original画像に対しiGentle1～5と処理をかけるごとにCNRが上がり、ノイズによって埋もれている血管の信号値が上昇した。【考察】Total Variation法は隣り合うピクセルの信号値の演算値を原画像に加算しているため1ピクセルあたりの信号が上昇する。しかし、信号値の差が大きいピクセルの部分においても同時に信号値が上昇するためoriginal画像よりも血管の辺縁のボケが目立ってしまうことがある。MRI検査は撮影時間と画質がトレードオフであり画質を向上させるにあたり検査時間が延長してしまうが、Total Variation法はイメージデータに対しノイズ低減を行うことで撮影時間に左右されることなく画質向上が期待できると考える。

P-2-163　頭頚部動脈解離における3D-FSEを用いた血管内腔評価の検討

○浜口　明巧、林　　哲司、浜口　直子

札幌麻生脳神経外科病院

【目的】近年、頭頚部動脈解離は、装置の進歩によりMRA画像による診断の機会が増加している。しかしMRAでは、偽腔内の血流のよどみや乱流によるアーチファクト、また壁在血栓の信号変化により血管内腔の評価が困難になる場合がある。今回、これらの頭蓋内動脈解離におけるMRAの問題を解決する手段として、頸動脈プラークイメージングにおいて活用が進んでいる3D-FSEシークエンスを用いた血管内腔評価について検討した。

【方法】使用装置はGE社製Discovery MR750 3.0T、3D-FSEシークエンスはCUBE T1を使用した。対象は頭頚部動脈解離と診断された15症例。TOF-MRAとCUBE T1それぞれから狭窄率を測定し、CTAの所見と比較検討した。

【結果・考察】TOF-MRAと比してCUBE T1の狭窄率は、CTAに近いものとなったが高度狭窄部位については過大評価する症例が存在した。これは、撮像に用いたCUBE T1の空間分解能が低いためと考えられる。

【結語】CUBE T1を用いた血管内腔画像は、頭頚部動脈解離の診断に有用であると考える。

P-2-164　脳動静脈奇形においてMSDE法を用いたvessel wall imagingを付加する意義

○國松　　聡[1]、渡辺　靖志[2]、三好　光晴[3]、菅野　重明[1]、神谷　昴平[1]、竹井　直行[3]、桂　　正樹[4]、雨宮　史織[4]、森　　墾[1]、桃沢　宏之[3]、大友　　邦[1]

[1]東京大学大学院医学系研究科　生体物理医学専攻放射線医学講座、
[2]東京大学医学部附属病院　放射線部、[3]GEヘルスケアジャパン、
[4]東京大学医学部附属病院　放射線科

【目的】脳動静脈奇形を対象として，motion sensitized driven equilibrium（MSDE）法によるvessel wall imagingの画像的特徴を検討する。【方法】対象は未治療または定位放射線治療後の脳動静脈奇形患者10名（男性4名，女性6名，年齢27～53歳，平均40.3歳）である．3T MRI（GE Signa HDxt）を用い，90° x − 180° y − 90° -xパルスからなる標準的なMSDE preparation（motion sensitization gradient，b値（3軸合成）=7s/mm^2）を、3D T1-weighted variable flip angle FSE（CUBE T1：TR/TE=500/19.6（minimum），FOV=22cm，matrix=256 × 256（ZIP 512 × 512），slice thickness/interslice spacing=0.8/0.4mm）に併用した。Gd造影前後で、MSDE併用CUBE T1を撮像した。Gd造影後の3D FSPGR（TR/TE=20/2.2，FA=20°，FOV=18cm，matrix=256 × 224（ZIP 512 × 512），slice thickness/interslice spacing=0.8/0.4mm）を比較対照として使用した。造影後の画像において，視覚的にi）nidus近傍を走行する血管の壁に沿った造影増強効果の有無、ii）nidus内の血管壁および周囲組織の造影増強効果の程度（none，focal perivascular，diffuse parenchymalに分類）を評価した。【結果】検討対象のうち6名が未治療、4名がγナイフ治療後であった。治療後の脳動静脈奇形では、i）nidus近傍を走行する血管の壁に沿うような造影増強効果が、MSDE併用CUBE T1においては4/4例で認識可能であったのに対し、FSPGRでは1/4例のみで認識可能であった。加えて、MSDE併用CUBE T1では、未治療の症例ではnidus近傍の血管に壁に沿うような増強効果は認めなかった。また、ii）nidus内の血管壁および周囲組織の増強効果については、MSDE併用CUBE T1において、未治療の場合でも4/6例で限局的な血管周囲の増強効果が認められ、出血の既往のあるnidusにおいてその傾向があった。【結論】MSDE併用造影CUBE T1は、脳動静脈奇形のnidus内やその近傍の血管壁や周囲組織の造影増強効果を，MSDEを併用しない標準的な造影3D T1-weighted GRE法に比べ，より鋭敏に表現し得る可能性がある。

P-2-165　頭部非造影4D-MRAにおける時相間可変flip angle法の有用性の検討

○川角恵里奈[1]、杉森　博行[1]、藤間　憲幸[2]、小原　　真[3]、中村　理宣[3]、石坂　欣也[1]、藤原　太郎[1]、工藤　與亮[3]

[1]北海道大学病院　診療支援部放射線部、[2]北海道大学病院　放射線診断科、
[3]フィリップスエレクトロニクスジャパン

【背景】頭部領域のtime of flight（TOF）-magnetic resonance angiography（MRA）は造影剤を用いることなく血管走行を把握できことから現在までに広く用いられているが，血行動態を画像に反映させることができない．Arterial spin labeling（ASL）法を用いて経時的に頭蓋内血管を描出することができる非造影4D-MRAに関する報告が現在までにいくつか存在するが、複数時相撮像において同一のflip angle（FA）を用いているため，後半時相における末梢血管描出に関して信号の飽和の影響により十分な情報が得られないことがある．【目的】本研究は複数時相間でFAを可変することができる時相間可変FA法を用いることで，頭部非造影4D-MRAにおける後半時相の血管描出を向上させることを目的とした．【方法】装置はPhilips社製3T MRI装置（Achieva TX-series），8-channel head coilを用い，撮像に同意の得られた健常ボランティア5名の頭部血管を撮像対象とした．非造影4D-MRAの撮像シーケンスは3D T1-TFEPI sequence TR/TE：41/9.1ms，150slices，slice thickness：0.7mm，flip angle：constant（20degree）/variable（max 20degree），192matrix，SENSE factor 3，cycle duration：1900ms，number of phases：8，time of phase：200ms，field of view：230mm，acquisition time：5：45である．FA設定条件による比較として撮像8phaseのFAを固定したFA constant法と時相間でFAを変化させたFA sweep法の2種類を用いて撮像を行った．得られた画像を中枢側・末梢側に分類し，各時相での信号強度を測定することによりFA constant/sweep法それぞれにおける血管描出の比較を行った．【結果および考察】FA sweepを用いた撮像は後半時相における末梢血管信号強度においてFA constantに比べて信号強度が大きくなった．しかし，前半時相におけるFA sweepを用いた撮像は低いFAでの撮像であるために，中枢側においてFA constantに比べ信号強度が低くなる結果となった．【結論】時相間可変FA法を用いた頭部非造影4D-MRAは，FAを固定した撮像法に比べ末梢血管の描出を向上させることが可能であり，血行動態把握に有用な撮像法であることが示唆された．

P-2-166　もやもや病及びその亜型・類縁疾患の評価：Silenz MRAと3D-TOF-MRAの比較

○水木　健一[1]、増井　孝之[1]、片山　元之[1]、佐藤　公彦[1]、塚本　　慶[1]、林　　真帆[1]、三好　光晴[2]、松永　奈美[2]、椛沢　宏之[2]、阪原　晴海[3]

[1]聖隷浜松病院　放射線科、[2]GEヘルスケア・ジャパン、[3]浜松医科大学　放射線医学講座

【目的】頭蓋内動脈の評価に非侵襲的検査として3D-TOF-MRAが広く用いられている．Silenz MRAはArterial spin labelingを用いたMRAである．今回はもやもや病及びその亜型・類縁疾患の患者群でSilenz MRAと3D-TOF-MRAでの比較を行った．【方法】2013年10月から2014年5月にもやもや病及びその亜型・類縁疾患の経過観察で3D-TOF-MRA，Silenz MRAを施行した12例（M：F=5：7，average 38歳）を対象とした．撮像装置は750w 3T（GEHC）．撮像条件はSilenz MRA（TR/TE 1114.4/0.016-0.02；ETL 1；matrix size 150 × 150；FOV 18cm；slice厚 1.2mm；slice枚数300；flip angle 5°），3D-TOF-MRA（TR/TE 21/2.4-2.5；ETL 1；matrix size 320 × 192；FOV 20cm；slice厚 1.2mm；slice枚数 140-224；flip angle 18°）．Silenz MRAのPost labeling delay（PLD）のparameterは初期のfixされたものを用いた．評価方法：各症例をもやもや病の重症度をMRAでscore化するHoukin's grading systemを使用して3D-TOF-MRA及びSilenz MRAで評価した。元画像，MPVR像の任断面にて評価した．また中硬膜動脈（MMA），浅側頭動脈（STA）の描出を視覚的にfive point scaleで評価した（1悪～5良）．【結果】Houkin's grading systemの評価では1例を除き3D-TOF-MRAとSilenz MRAでのscoreは一致した。中硬膜動脈・浅側頭動脈の視覚評価の平均はSilenz MRAではMMAで右が3.42点，左が3.17点，STAで右が4.75点，左が4.33点，3D-TOF-MRAではMMAで，右が4点，左が3.58点，STAで右が5点，左が5点であった．【考察】Houkin's grading systemでのscoreが一致しなかった症例についてはDSA所見と比較するとSilenz MRAの方がTOF-MRAよりも再現性が高かった．MMA・STAの描出に関しては3D-TOF-MRA＞Silenz MRAであった．原因としてはS/NがTOF MRA＞Silenz　MRAであることやSilenz MRAがASLの原理に基づいているため，血管の遠位側の信号が低下している可能性が考えられた．後者に関してはPLDを最適化することで，今後改善する可能性が考えられた．【結論】もやもや病及びその亜型・類縁疾患の評価においてSilenz MRAは3D-TOF-MRAとほぼ同等の結果を示したが，今後更にPost labeling delay timeを最適化する必要があるかもしれない．

P-2-167　頭部MRAにおけるSubtraction法の検討

○大塚　和人、金居　啓介、神永　直崇
NHO水戸医療センター　放射線科

【背景】当院は頭頚部領域の血管内治療専門病院であり、頭部の3D MRAは必修の検査である。しかし、脳出血後に伴う血腫を含めたfollow MRAやコイリング後の血管及びspasm評価に血腫やクモ膜下腔の残存血液が血管評価の妨げになっていた。【目的】脳実質内血腫やクモ膜下腔の残存血液の除去には、Subtraction法（Angio − mask）があるが、通常mask画像はFOVの上下にsaturation pulseを加えた撮像法になるため、どうしてもTRが延長してしまいAngio+mask画像を得るために2倍以上の撮像時間を費やしてしまう。そのため、とても通常のルーチン検査に追加撮像することは困難であった。そこで、Subtractionに必要な幾何学的条件は一定にして、それ以外のパラメーターを変更することによってmask画像の撮像時間を短縮することができないか検討したので報告する。【使用装置・方法】シーメンス装置：Magnetom Symphony 1.5T（平成14年度稼働）【撮像方法】1. mask画像の改良：Subtractionに必用な幾何学的条件以外でのパラメーターを検討して、撮像時間短縮を考慮したshort-mask画像を求めた。2. SNRの測定：ファントームを使用して、Angio画像・short-mask画像のSNRを求めた。【結果・考察】Subtractionに必用な幾何学的条件を変えずに改良したshort-mask画像により、大幅な時間短縮が可能になり、通常のルーチン検査にも取り入れることが可能になった。また以前のVR処理では、血腫やクモ膜下腔の残存血液が障害陰影となり、VR作製を困難にしていたがSubtractionにより、MIP作製同様にVR作製も容易なった。

P-2-168　急性期MRAで描出されなかった頚部頚動脈狭窄症の１例

○井上　　敬[1]、江面　正幸[1]、上之原広司[1]、藤村　　幹[2]、冨永　悌二[2]
[1]仙台医療センター　脳神経外科、[2]東北大学医学部　脳神経外科

［はじめに］頚部頚動脈狭窄症に由来する脳梗塞は内科的治療のみでは転帰不良となることがある。特に2週間以内の発症早期に外科的血行再建術を行うことが良好な転帰につながると報告されている。今回、MRAでは描出困難であった頚部頚動脈狭窄症の1例を経験したので報告する。［症例］49歳男性。既往歴に特記事項はない。突然の意識障害、左上下肢麻痺を主訴に救急搬送された。来院時神経症状は急速に改善しており、t-PA静注療法は行わなかった。来院時DWIで右半球に散在性の高信号域を認め、脳梗塞急性期と診断した。頭蓋内MRAおよび頚部MRAでは主幹動脈に有意狭窄を認めなかった。入院翌日に施行した頚部血管エコーで、右頚動脈分岐部に可動性のあるプラークを認め、狭窄率は約80％と計測された。同日、全身麻酔下に頚動脈内膜剥離術を施行した。手術所見では、分岐部内膜にびらんおよびそこに付着し、内腔をほぼ充満する赤色血栓を認めた。術後経過は良好で、神経脱落症状は完全回復し、独歩自宅退院となった。［考察］近年頚部頚動脈狭窄症のMRA診断は、解剖学的病変のみならず、いわゆる脆弱プラークなどの質的診断においても有用とされる。今回は、エコー及び、手術所見で高度狭窄を認めたにも関わらず、MRA MIP画像および元画像でも狭窄性病変は判然としなかった。その原因としては、MRA撮像後に血栓が成長した可能性、血栓が生成され間もないためにTOFでは十分な高信号とならなかった可能性が考えられる。［結語］頚部頚動脈狭窄症においては、頚部MRAでは時にその描出が困難な症例があることを念頭に急性期診断・治療を考慮する必要があると思われる。

P-2-169　自発的神経活動と認知機能異常の可逆的変化：低髄液圧症候群における縦断的評価

○雨宮　史織[1]、高橋　浩一[2]、美馬　達夫[2]、吉岡　直紀[3]、大友　　邦[1]
[1]東京大学医学部　放射線科、[2]山王病院　脳神経外科、[3]山王病院　放射線科

【目的】自発的神経活動および認知機能異常とこれの治療による変化を低髄液圧症候群/脳脊髄液減少症患者において縦断的に評価する事。
【方法】低髄液圧/脳脊髄液減少症患者の硬膜外ブラッドパッチ術施行直前及び手術一ヶ月後に安静時fMRIおよびworking memory課題を用いた認知機能評価を施行した。安静時fMRIは撮像タイミング補正、体動補正、空間的標準化、平滑化による標準的前処理の後に線形トレンド除去、低周波成分抽出（0.01-0.1Hz）を行い同帯域での振幅の積分値を各全脳平均値で除して標準化し、自発的神経活動の指標とした（amplitude of low-frequency fluctuations, ALFF）。認知機能指標は2-back課題の正答率とした。これを回帰変数としてALFFの全脳線形回帰分析を行い両者に有意な相関のある領域を同定した。また交互作用検定により両者の相関に有意な縦断的変化があるか評価した。
【結果】2-back課題の正答率は術後有意に改善した（$p < 0.05$）。全脳解析では認知機能指標と楔前部のALFFに正の相関、右内側前頭前皮質/前部帯状回、両側眼窩前頭皮質のALFFに負の相関が見られた（多重比較補正後$p < 0.05$）。右内側前頭前皮質/前部帯状回、両側眼窩前頭皮質におけるALFFと認知機能指標の負の相関は術後有意に低下した（$p < 0.05$）。
【結論】task-positive networkにおけるALFFと認知機能指標には健常者にて正の相関がある事が知られるが、本術前患者では両者の関係は反転しており、認知機能障害の強い患者でtask-positive networkであるfrontoparietal control systemにおける異常な自発的神経活動の上昇およびdefault mode networkでの神経活動低下が示唆された。認知機能障害とtask-positive networkでの相関は術後の認知機能の回復にともなって減弱ないし反転しており、正常化が示唆された。これらは脳脊髄液減少下における機械的圧排/浮力低下に伴う前頭葉底部での異常神経放電が、可逆性認知機能障害の原因となるという仮説を支持するものである。

P-2-170　fMRIにおける賦活部位とMEPの近似性に関する検討

○山崎　雅史[1]、八木　一夫[1]、小野寺聡之[1]、丹　　綾香[1]、篠浦　信禎[2]、山田　良治[2]
[1]首都大学東京大学院人間健康科学研究科　放射線科学域、
[2]がん・感染症センター都立駒込病院　脳神経外科

【目的】大脳には、PenfieldのHomunculusに表されるように一次運動野においても部位に応じて顔・手・足のようにそれぞれ機能局在を有する。脳外科的な手術においては、病巣のみを治療し、機能局在を有する部位を出来る限り傷つけないことが重要である。そこで、術前の脳機能マッピングとして、目的部位に対応したfMRIを撮像する手法がある。しかし、実際の術前脳機能マッピングでは、脳腫瘍を罹患している患者を撮像するため、腫瘍や疾病による脳構造の変性・変位による、賦活部位の位置ずれが危惧される。そこでfMRIによって得られた賦活部位情報をもとに、一次運動野において単極電極によるMEPの記録を行い、賦活部位とMEPの近似性について検討した。
【方法】対象は本研究に同意を得た脳神経外科腫瘍摘出術適応患者。装置はGE社製1.5T MRIを使用した。fMRIのタスクは手の掌握運動および足関節の背屈運動とした。解剖学的情報として3D-FGREによるT_1WIを撮像した。撮像したfMRIのデータはSPM8を用いて、位置補正と形態補正を行い、その後統計解析処理によって賦活部位情報を出力した。駒込病院脳神経外科協力のもと、fMRIの賦活部位情報を基準に、一次運動野における上肢または下肢のMEPを記録し、どれほどの一致および近似性について検討した。
【結果】fMRIから得られた賦活部位とMEPによる筋電図の波形を比較した結果、ほとんどの症例で一致した。しかし、腫瘍半径が著しく大きく周囲への浸潤が存在する症例において、賦活部位とMEPの結果が一致しないケースがあった。
【考察】多くの症例においては賦活部位とMEPは精度よく一致した。よって、術前の脳機能マッピングとしてfMRIを用いる手法は高い精度を有すると考えられる。しかし、腫瘍半径の大きい一部の症例において、賦活部位とMEPの結果が一致せず、1脳溝分程度のずれが観察された。これは、腫瘍による脳の変形や変性による構造の変化が余りにも大きく、統計解析処理した際エラーを生じ位置ずれが起きたと考えられる。このような症例においては、CMF等の解析手法を採用することで、brain shiftによる位置ずれを解析可能とする可能性があり、今後検討していきたい。

P-2-171　超高磁場心拍同期fMRI：TRの変動に対する実効フリップ角を考慮したロバストな信号強度補正

○上口　貴志[1,2,3]、黄田　育宏[1,2]、劉　　国相[1,2]

[1]情報通信研究機構脳情報通信融合研究センター（CiNet）、[2]大阪大学大学院生命機能研究科、
[3]大阪大学大学院医学系研究科

【背景・目的】超高分解能fMRI計測では，血管や脳脊髄液の拍動がときに計測精度を低下させる．この問題に対して心拍同期法の有用性が報告されているが，TRが心周期に依存して計測中に変動するため，計測信号にはそれに伴うノイズが含まれる．従来，その補正は，各ボクセルに含まれる組織のT1と熱平衡時の信号強度kを計測信号から推定することで行われてきたが，超高磁場fMRIでは実効フリップ角αをも考慮に入れる必要があり，3つの未知数に対する非線形性の非常に強い最小二乗推定や再帰的処理を必要とする．そこで本研究では，短時間の追加撮像を実施することで，よりロバストな信号強度補正の可能性を検討した．【方法】撮像にはSiemens MAGNETOM 7T MRIを用い，健常被験者の脈波をトリガーとするグラディエントエコー型EPIにてファントムを経時的に撮像した．その後，EPIの設定フリップ角を3段階に変化させ，10秒間隔で計3回の撮像を実施した．このとき，ファントムはほぼ熱平衡状態で励起されるため，得られる信号強度はフリップ角の正弦に比例し，したがって線形最小二乗法で2つのパラメータ（αおよびk）が推定できる．この2つの情報をもとに，時系列信号のTRと信号強度の関係からT1のみを非線形最小二乗法で推定した．【結果】脈波トリガーにてTRを変化させつつ撮像したファントム時系列データは，TRの変動に伴い信号強度が経時的に大きく変動した．3回の追加撮像で得られたEPI画像から，時系列EPI画像と同様の幾何学的条件（画像歪みなど）をもつ2つのパラメータ画像（αおよびk）を得ることができ，それをもとにT1を安定的に推定できるようになった．このようにして推定された3つのパラメータをもとに計測信号の補正を行ったところ，時間的信号ノイズ比の向上が認められた．【結論】心拍同期fMRIにおいて，短時間の追加撮像の実施により，フリップ角を考慮に入れたロバストな信号強度補正が可能である．

P-2-172　fMRI研究における生理学的ノイズ除去手法の最適化

○鈴木　千里[1]、上野　賢一[1]、Waggoner Roy Allen[2]、程　　康[1,2]

[1]理化学研究所脳科学総合研究センター　脳機能磁気共鳴画像測定支援ユニット、
[2]理化学研究所脳科学総合研究センター　認知機能表現研究チーム

心拍や呼吸などの生理学的ノイズは脳機能信号の検出力を低下させるため、ノイズ除去法の適用は重要である。特に高磁場装置では生理学的ノイズが強調されるため大きな効果が期待できる。本研究ではk空間・実空間の両方で、2種類のノイズモデルを用いて補正手法の最適化を目指した。可変長モデルでは心拍および呼吸タイミング間の信号揺らぎが一定波形であると仮定、固定長モデルでは心拍・呼吸タイミングからの時間に依存して一定の信号揺らぎが発生すると仮定した。固定長モデルでは心拍・呼吸タイミング（いわゆるノイズ事象のトリガに相当）の取り方によって補正効果が異なるため、生理学的信号ピーク時間から遡った時間をいくつか選択して事象タイミングとして用いた。全てのモデルによる補正を比較、更にボクセルごとに最適モデルの選択を行い信号雑音比を評価した。最適補正法として、最適k空間補正結果について更に最適実空間補正を施す手法を提案する。自動的に各ボクセルについて最も効果的なモデルを用いた補正が行われる。補正効果を検討するために4テスラMRI装置および16チャネル受信コイルを用いた4ショットEPI法によるfMRIデータ収集を行った。刺激提示のない安静状態の撮像と合わせて、視覚関連脳活動を誘起させるために、チェッカーボードパターン視覚刺激をブロックデザイン提示した撮像も行った。撮像中は心拍をパルスオキシメーターにより、呼吸を腹部に固定した圧力センサーにより計測し、規則的な呼吸を行う試行と不規則な呼吸を行う試行とをそれぞれ別に行った。また、実空間補正を行うためにTSENSE法による再構成を行った（R = 4）。その結果、いずれのモデルによる補正も信号雑音比向上に効果的に動作していることが分かった（k空間・実空間補正）。しかしながら最も効果的なモデルは実験の種類および対象ボクセルによってまちまちであった。すなわち、全てのボクセルについて最適なモデル、補正空間は存在しない。そこでk空間と実空間の両方で、ボクセルごとに最適なモデルを選択する方策を用いることでノイズ除去効率がさらに高められることが示された。

P-2-173　マルチタスク時の心理状態の差異が脳活動へ及ぼす影響の検討

○岡村　達也[1]、山本　詩子[2]、田中　美里[3]、廣安　知之[2]

[1]同志社大学大学院生命医科学研究科　医工学･医情報学専攻、[2]同志社大学生命医科学部　医情報学科、[3]同志社大学理工学部

【目的】本研究の目的は，マルチタスク時の脳活動とストレスの関係を解明し，より低ストレスでマルチタスクを行うための方略を提案することである．そのための基礎的検討として，本稿ではfMRIと，気分を評価する質問紙法である短縮版POMS（Profile of Mood States）を用いて，マルチタスクを行ったときの，個人ごとの心理状態への影響の差異と，その違いが脳活動に及ぼす影響について検討する．【実験方法】実験課題には，被験者に同時に2つの情報を処理させるマルチタスク（以下Multi）と1つの情報を処理させるシングルタスク（以下Single）を表現することが出来るonline letter matching課題を採用した．被験者は健常者16名（平均年齢：22 ± 1歳，右利き15名，左利き1名）を対象とした．本研究ではまず，各被験者のMultiとSingleのタスク時の脳活動をfMRIを用いて計測した．次に，各タスク時の心理状態の変化を短縮版POMSを用いて計測した．MultiとSingleのタスク前後の心理状態が正に変化した被験者を高ストレス群，負に変化した被験者を低ストレス群と定義した．そして，MultiとSingleにおいて，高ストレス群と低ストレス群の脳活動の部位の違いを調査した．【実験結果】両タスクにおいて，高ストレス群，低ストレス群の被験者が存在した．このことから，同じタスクを行ったとしても，個人によって心理状態への影響が異なることが示された．Multiにおいて，両群の脳活動を比較したところ，低ストレス群の小脳虫部において活性部位の違いがみられた．Singleでは，低ストレス群の小脳において活性部位の違いがみられた．このことから，タスクに対する心理状態の違いによって活動する脳部位が異なることが示された．また，小脳虫部は注意や予測を司る部位であることから，タスク時のストレスは注意や予測と関係がある可能性が示唆された．【結論】マルチタスクに対する心理状態の変化は個人によって異なり，その違いによって同じタスクを行っても活動する脳部位が異なるという結果となった．Singleでも同様の部位に活性の違いがみられたことからマルチタスクに特有の部位ではないと考えられる．

P-2-174　ワーキングメモリ課題における異なる方略を用いた訓練の脳活動と神経線維への影響

○小淵　将吾[1]、山本　詩子[2]、田中　美里[3]、廣安　知之[2]

[1]同志社大学大学院生命医科学研究科　医工学･医情報学専攻、[2]同志社大学生命医科学部　医情報学科、[3]同志社大学理工学部

【目的】情報の処理をしつつ，一時的に必要な情報の保持をする働きを担うのがワーキングメモリ（WM）である．WM容量を向上させることにより，反応抑制課題成績の向上や，注意・欠陥多動性障害の症状の改善が見込まれている．しかし，効果的なWM容量の向上方法は未解明である．本研究では，WM容量を計測する課題の一つであるリーディングスパンテスト（RST）における異なる方略を用いた訓練が，脳活動と神経線維へ及ぼす影響について検討する．【方法】健常者12名（男性10名，女性2名；平均年齢22.3 ± 0.95歳）を対象に介入実験を行った．被験者12名中8名を1ヶ月間WM課題の訓練を行う訓練群（イメージ方略の訓練群5名，リハーサル方略の訓練群3名），残り4名を訓練を行わない統制群に分けて実験を行った．1か月間のWM課題の訓練前後でRST時の脳機能画像と拡散強調画像を1.5［T］のMRI装置を用いて取得した．データ解析にはSPM8を使用し，脳活動は個人解析と訓練群ごとの集団解析（paired t-test）を行い（$p < 0.001$，uncorrected），拡散テンソル画像法によって測定される拡散異方性（FA）の変化をVoxel-based analysisを用いて検討した．またDTIStudio（FACT法）を用いてTractographyを行った（FA ＞ 0.2，angle ＜ 70°）．【結果・考察】訓練前後のRSTの正答率の変化は，イメージ方略の訓練群においてのみ成績が上昇した．MRIデータより，イメージ方略の訓練群においては訓練前に比べ，訓練後に前部帯状回と右楔部に有意な脳活動の上昇が生じ，右側頭葉のFA値が有意に上昇した．FA値が有意に上昇した領域からTractographyを行った結果，神経束である右下縦束が描画された．WMの中央実行系の機能を担うとされる前部帯状回の脳活動の上昇，そして視覚イメージに関する神経束である右下縦束のFA値上昇により見込まれる神経線維の髄鞘化は効率の良い情報伝達を可能にし，効果的なWMの使用につながったと考えられる．【結論】RSTにおける効果的な方略はイメージ方略であり，訓練が脳機能と脳構造に影響をあたえた．したがって，WMの訓練方法の違いによって，容量向上の効率や脳活動，また神経線維への影響が異なることが示された．

P-2-175　快の度合が異なる際の男女における脳活動の違い

○大村　　歩[1]、山本　詩子[2]、廣安　知之[2]

[1]同志社大学大学院生命医科学研究科　医工学・医情報学専攻医療情報システム研究室、
[2]同志社大学生命医科学部　医情報学科

【目的】感情の働きは年齢や性別などの違いによっても異なると考えられる．本研究では，fMRIを用いて快の度合を識別する指標を開発することを目指して、快の度合による脳の賦活部位や賦活の度合の男女による違いについて検討することを目的とする．

【方法】本実験では，快の度合が異なる視覚刺激を用いて，快の度合に基づく賦活部位や賦活の度合について男女の違いの検討を行った．男性健常者7名，女性健常者8名（21.2 ± 0.4才，右利き）を対象として実験を行った．実験では，最も高い度合の刺激群をHigh，やや高い度合群をMiddle，低い度合群をNeutralとして快の度合を3段階で定義し，これらの度合別に選出した刺激画像を各被験者に提示し，MRI信号を計測した．得られた計測データから男女ごとに集団解析を行い，性別による賦活部位や賦活の度合の違いについて検討を行った．

【結果】男女の賦活を比較すると，女性の方が帯状回や前頭部に賦活が現れやすい傾向が見られた．女性の場合，High画像を見せた際にのみ帯状回に賦活が現れ，MiddleやNeutral画像を見せた際は帯状回には賦活は見られなかった．また，快の度合が低くなるにつれて前頭部の賦活の広さも小さくなった．男性の場合，High画像を見せた際は帯状回での活性は見られなかった．また，女性の場合と同様，快の度合が低くなるにつれて前頭部の賦活の広さも小さくなった．しかし，女性と比べ前頭部での賦活は狭い傾向が見られた．前頭部は注意や関心を司る部位であり，快の度合が高いほどより注意や関心を引いたため，前頭部に賦活の差が現れたと考えられる．また，女性の方が男性に比べ感情強度が強いという報告もあることから，男女での快の度合の違いが前頭部に現れたと考えられる．

【結論】本実験では快の度合による脳の賦活部位や賦活の度合の違いを男女別に確認した．男女で共通して快の度合が高くなるにつれて前頭部の賦活の広さが大きくなる結果を得たが，男性よりも女性の方が賦活の広さが広い傾向が見られた．今回の結果より，快の度合やその性差の識別が可能であることが示唆された．

P-2-176　舌運動タスクのfMRIによる顔面領域脳機能マッピングの基礎的検討

○山崎　雅史[1]、八木　一夫[1]、小野寺聡之[1,2]、丹　　綾香[1]、藤浪喜久夫[2]

[1]首都大学東京大学院人間健康科学研究科　放射線科学域、[2]東京都保健医療公社豊島病院　放射線科

【目的】脳外科における腫瘍摘出術は、正常な脳組織、特にeloquent areaをできるだけ傷つけず、腫瘍をすべて除去することが重要である。私たちは術前に、手の運動をタスクとするfMRIを撮像することで、手の運動に応じた一次運動野の賦活部位情報を得る脳機能マッピングの手法を導入してきた。しかし、実際には腫瘍位置は様々であり、顔面運動をつかさどる領域に存在することが多々ある。手術によって、顔面の運動機能を損なうと、術後のQOLに多大な影響を与えてしまうため、術前の顔面運動機能マッピングの確立が求められている。顔面運動をタスクとするfMRIは、撮像対象である頭部領域において運動を行うため、モーションアーチファクトや、解析の際の位置ずれなどが問題となる。そこで、顔面運動の賦活部位情報が十分に得られ、また頭部の動きの少ないタスクの選定を行った。

【方法】対象は本研究に同意を得た健常ボランティア。装置はシーメンス社製1.5T MRI（Magnetom Aera）を使用した。顔面運動のタスクは舌を左右に動かす運動と「らりるれろ」の発話を行った。同時に手の掌握運動と足関節の背屈運動をタスクとするfMRIを撮像し、タスクによる頭部の動きの大きさを比較した。撮像したデータはSPM8を用いた統計解析により賦活部位情報を出力し、それぞれの位置関係について検討した。

【結果】fMRIのデータを解析した結果、これらのタスクから顔面運動の賦活部位情報を抽出することは可能であった。また、それぞれのタスクにおける頭部の動きの大きさを比較したところ、顔面運動タスクの動きは手の掌握運動タスクに比べると大きかったが、足関節の背屈運動と比べると小さくなった。

【考察】口筋等の浅頭筋の運動に比べ、舌を動かす舌筋は深部に存在するため、タスクの最中に頭部の固定がずれにくく、動きは最小限に抑えられると考えられる。また、顔面運動タスクにおける頭部の動きが小さくなることで、統計解析処理におけるエラーも起こりにくくなり、十分な賦活部位情報が得られたと考えられる。今後は、脳神経外科腫瘍摘出術適用患者において、これらのタスクによって顔面運動の賦活部位情報が得られるか検討したい。

P-2-177　ヒト7T fMRIを用いた自然動画刺激下における高解像脳活動イメージング

○西本　伸志[1,3]、上口　貴志[2,3]、黄田　育宏[2,3]、劉　　国相[2,3]

[1]情報通信研究機構脳情報通信融合研究センター（CiNet）　脳情報通信融合研究室、
[2]情報通信研究機構脳情報通信融合研究センター（CiNet）　脳機能計測研究室、
[3]大阪大学大学院生命機能研究科

【目的】自然な知覚・認知機能を司る脳神経情報処理を解明するため、近年、動画視聴下等の自然条件下における脳活動の定量モデル化を行う研究が進められている。自然で複雑な条件下における脳機能の全容を理解するためには、高解像度、高SNRかつ全脳を対象とした脳活動イメージングを行うことが重要である。本研究では、CiNet（大阪府吹田市）に2013年に導入された研究用ヒト高磁場（7T）MRIを用いて動画提示下におけるヒト脳活動を記録し、その機能的撮像の実効精度を検証した。【方法】映画の予告編等で構成される自然動画をヒト被験者に提示した。Siemens 7T MRIを用いて動画提示下における脳活動計測を行った（Multiband GE EPI、TR=2000ms、TE=19ms、Voxel size=1.2mm × 1.2mm × 1.2mm、FOV=216mm × 216mm（99slices）、32チャンネル受信コイル）。同一動画の繰り返し提示を行い、刺激依存分散比によってボクセル毎の機能的SNRの定量化を行った。【結果】後頭葉視覚領野において、高い機能的SNRを示すボクセルが脳溝に沿った形で限局して見られた。このことは、ヒト7T MRIによる高解像度撮像によって、高い実効解像度で機能的信号が得られていることを示唆する。

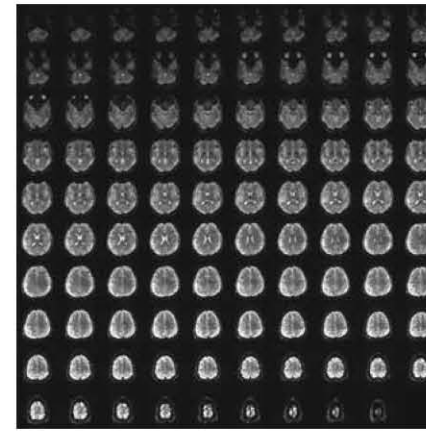

P-2-178　MRIを用いた匂い物質の識別メカニズムの解析

○後藤はるな、平金　　真、吉永　壮佐、舩津　大嗣、岩本　成人、寺沢　宏明

熊本大学大学院生命科学研究部　構造生命イメージング分野

【背景】嗅覚系は、多くの哺乳類で生殖行動や学習において重要な役割をもつ。匂い物質は、吸気とともに鼻孔に取り込まれ、鼻粘膜上皮に存在する嗅覚受容体に選択的に結合する。それにより引き起こされた化学感覚シグナルが、嗅覚神経を通して嗅球表層部の糸球体へと伝達され、嗅球内部、さらには、より高次の脳領域へと伝わる。匂い物質により活性化される糸球体の空間分布パターンは、個々の匂い物質に特有のものであることが報告されている。

【目的】本研究は、高い空間分解能をもつmanganese-enhanced MRI（MEMRI）法と、リアルタイムに高い時間分解能で撮像できるcerebral blood volume（CBV）法とblood oxygenation level-dependent（BOLD）法に基づいて、それぞれ得られる匂い応答の情報を統合し、匂いを識別するメカニズムを明らかにすることを目的とする。

【方法】MEMRI法では、C57BL/6マウスにマンガン造影剤を投与し、匂い物質による刺激を与えた後にT_1強調画像を連続的に撮像した。CBV法とBOLD法では、T_2^*強調画像の連続撮像中に匂い刺激を与えた。CBV法においては、予めultrasmall superparamagnetic iron oxide（USPIO）造影剤をマウスに投与して用いた。匂い物質としてオクタナールとムスコンを用いて活性化部位を比較した。撮像には7T MRI装置とクライオプローブ（Bruker Biospin）を用いた。解析にはSPM8とImageJを使用した。

【結果・考察】MEMRI法による嗅球画像において、オクタナールとムスコンで異なる空間分布をもつ信号増強パターンが観測された。これは、嗅上皮において匂い刺激を受容した細胞特異的にMn^{2+}が取り込まれた後、嗅球内の投射部位において各匂い物質特異的にMn^{2+}の蓄積が起こり、特徴的な信号増強パターンが生じたと考えられる。現在、脳内の活性化部位の違いに着目し、MEMRI法に加えてCBV法とBOLD法を用いた解析を進めている。これらの知見をもとに、嗅球から全脳へと至る匂いを識別する嗅神経回路をMRIに基づき包括的に明らかにする。

P-2-179　3D-ASTAR法の認知症診断の適応について

○荏戸　　剛[1]、木村　徳典[3]、飯塚　裕也[1]、高橋　清彦[1]、甘利　雅邦[2]、坂下　尚孝[3]、宮田　知子[4]

[1]公益財団法人老年病研究所附属病院　画像診断部、[2]公益財団法人老年病研究所附属病院　神経内科、
[3]東芝メディカルシステムズ株式会社　MRI開発部、
[4]東芝メディカルシステムズ株式会社　アプリケーション部

【目的】我々は昨年、本大会において、bSSFP法を用いたS/N比の高い3D-ASTAR法について正常者ではCBFと年齢に関しPETなどのデータと同程度の負の相関が得られることを報告した[1]。そこで今回は、3D-ASTAR法を用いて認知症診断の適応について検討を行った。【対象および方法】MR装置：東芝製EXCELART vantage powered by Atlas 1.5T対象は、当院認知症センターに来院したMCI、AD患者合わせて42例および基礎疾患、脳血管障害のない50才以上の患者46例をノーマルデータとした。（4月22日現在）関心領域を後部帯状回に設定し3D-ASTAR法からBuxtonのモデルを用いて得られたCBF値を同日に行われたMMSE、VSRADのZスコアで比較検討を行った。【結果】ノーマルデータは、50.61 ± 13.44ml/100g/minであった。MMSEの点数が低くなる程CBF値は低下する傾向になった。MMSEが24～28点で44.2 ± 10.81ml/100g/min、20～23点で46.94 ± 17.76ml/100g/min、14～19点で35.76 ± 14.21ml/100g/min 0～13点で22.7 ± 6.29ml/100g/min、となった。　VSRADと比較した場合においてもZスコアが大きくなるほどCBF値は低下した。Zスコアが0～2で44.84 ± 20.5ml/100g/min、2～3で41.36 ± 13.89ml/100g/min、3以上で33.63 ± 12.48ml/100g/minであった。個々のデータではばらつきがあるものの平均値では認知症が進行するにつれてCBF値が減少する傾向になった。【結論】3D-ASTAR法によるCBF値の測定は、認知症の進行に伴う後部帯状回の脳血流の低下を反映していると思われる。【参考文献】[1] 高橋他 JMRM 33（2013）

P-2-180　3D arterial spin labeling（ASL）撮像で装置間のデータ比較方法の基礎的検討

○成田　孔明[1]、櫻田　　渉[1]、水戸寿々子[3]、三浦　正稔[1]、佐々木洋平[1]、大谷　隆浩[2]、高橋　　聡[2]、
橋本　　学[2]

[1]秋田大学医学部附属病院　中央放射線部、
[2]秋田大学大学院医学系研究科　医学専攻病態制御医学系放射線医学講座、
[3]北海道大学病院　放射線部

【目的】当施設は磁場強度の異なるMR装置3台を有しており，いずれもASLの撮像が可能である．臨床では機種を指定せず検査を行っている．そこで，ASLデータの装置間や撮像時期の比較を行うため基礎的検討を行う．【使用機種】Signa HDxt 1.5T 2台, Discovery MR750 3.0T．【解析ソフト】Brain Oblique, iSSP（断層画像統計解析）, NEURO FLEXER（自動ROI設定）, Image J, Excel．【撮像条件】3D/ASL/SPIRAL/155°，TE/TR=（10.5/4611）msec，TI（PLD）=1525msec，FOV=24x24cm，Slice Thickness=4mm，Frequency/Phase=512/8（Arms），Slices=36，NEX=3，3機種とも同一条件で行った．【方法】実験の趣旨を説明し同意を得られた健常ボランティア5名（男性4名，女性1名，23才から42才，平均年齢30.6才）に参加していただいた．同一日に3機種で撮像し2週間後に同様の撮像を行った．数値での比較を目的とするので，自動ROI測定が必要条件となる，そこで次の手順で行った．撮像時の画像からAC-PC line，Y軸，Z軸の傾きの角度を測定し，Brain Oblique上で角度を数値補正する．得られたデータはiSSPを使用し標準脳に合わせる．次にNEURO FLEXERを使用し自動でROI設定する．測定箇所はsliceNo.9～49まで奇数番スライス21枚で，総ROI数は231ヶ所となった．得られたデータは主にピアソンの相関係数の検定で評価した．【成績】相関係数を比較すると，撮像日を変えた時の比較では1.5Tでは最大0.966最少0.767，3Tでは最大0.940最少0.696となった．装置間の比較では，1.5Tでは最大0.937最少0.844，1.5Tと3Tでは最大0.877最少0.540となった．後頭蓋窩に近いほど値の変動が大きくなる傾向があるので，測定からsliceNo.39～49を外すと18試料中13試料で相関が改善した．一例で頭蓋骨を外して解析を試みたが，相関は良くならなかった．撮像日を変えた時の相関は1.5Tの方が良かった．【結論】自動ROI設定により任意の部位の血流量を数字で抽出できた．装置間や撮像時期の比較では，直接数値で比較するのには差が大きいので現時点では困難である．3Tの相関もそれ程良くないので，撮像を複数回に増やしての比較など，さらなる検討が必要である．

P-2-181　pCASLを用いた脳血流画像におけるlong labelingによるS/Nの向上とarterial transit timeによる影響の低減

○藤原　康博[1]、木村　浩彦[2]、松田　　豪[3]、金本　雅行[4]、土田　龍郎[2]、都司　和伸[2]、東村　亨治[1]
[1]京都大学医学部附属病院　放射線部、[2]福井大学医学部　放射線科、[3]GEヘルスケアジャパン、
[4]福井大学医学部附属病院　放射線部

［目的］arterial spin labeling（ASL）で得られる信号は，血流の多寡だけでなくスピンが組織に到達する時間（arterial transit time：ATT）にも依存する．この影響を低減するため，post label delay（PLD）を延長させて撮像を行うが，画像のS/Nが大きく低下する．また，複数のPLDの画像から血流評価を行う場合もあるが，撮像時間の延長を伴う．そこで，従来よりもラベル時間を延長させることで，単一のPLDにおいてATTの影響を低減しつつ，高いS/Nを得るための至適な撮像条件を検討した．［方法］はじめに，信号シミュレーションによってラベル時間とATTを変化させたときのΔMおよび撮像時間を考慮したS/Nを算出した．次に，GEヘルスケア社製Discovery 750 3.0Tを用いて健常ボランティア（若年成人5名および高齢者10名）を対象にラベル時間とPLDを変化させた複数の組み合わせでpCASLを撮像し，血管支配域ごとにΔM, rCBF, ATTを測定した．さらに，測定したATTによって到達時間を補正したrCBF値を求め，単一のPLDから算出したrCBF値と比較した．［結果および考察］信号シミュレーションの結果より，ラベル時間が長いほど高い信号が得られ，PLDを延長させた場合のS/N低下を補うことが可能と考えられた．生体による検討でも同様に，ラベル時間を延長することで，S/Nが大きく向上した．若年成人ではATTが最も長い領域でも1.4秒であったが，高齢者では若年者と比較してATTが平均0.23秒（18%）延長したことからラベル時間3.0～4.0秒+PLD2.0秒の組み合わせが最も効率的な撮像条件であることが示唆された．

P-2-182　2D ASL法の精度に脈波同期、画像処理フィルタが与える影響

○鈴木　宏明[1]、大滝　正子[1]、野口　景司[1]、北川　　久[2]、松尾　浩一[1]、松島　理士[3]
[1]東京慈恵会医科大学附属病院　放射線部、[2]東京慈恵会医科大学附属第三病院　放射線部、
[3]東京慈恵会医科大学　放射線医学講座

【目的】Arterial spin labeling（ASL）は非侵襲的な脳血流測定法として臨床応用され始めている。ASLの精度・定量化に関する要因には、ラベル効率や磁場強度，SNR，Vascular localizationの違い，Transit timeやInversion time2のタイミングなどが挙げられる。今回、1.5T MRI装置による2D ASL撮像のラベル効率とSNRの向上を目的とし、脈波同期および画像処理フィルタが与える影響についての検討を行った。【方法】使用装置はMAGNETOM Symphony 1.5T Tim upgrade（SIEMENS社製）Head matrix coilを使用。2D ASL：Q2TIPS法，TR=2500ms，TE=16ms，Inversion time1=700ms，Inversion time2=1800ms，Saturation stop time=1600ms，スライス厚=8mm，Ave=1.承認を得られた健常ボランティアに対し、頸動脈の拍動に対し脈波同期をかけたASL法と非同期ASL法を撮像し、関心領域のSNRの計測およびモーションアーチファクトの評価を行った。また、低周波通過型フィルタの強度を変化させ、フィルタ強度とSNR・画質との関係を評価した。【結果・結語】非同期ASL法に比べ、脈波同期をかけたASL法はラベル画像とコントロール画像の信号分散とノイズが少なくSNRの向上が得られ、同時にモーションアーチファクトも抑制された結果となった。また、画像処理フィルタの強度を上げるほどSNRは向上するが、空間分解能は低下するため、ASL法の精度と撮像時間を総合的に考慮したうえで至適フィルタの設定を行う必要がある。

P-2-183　位相差強調画像による新生児白質構造の描出

○丹羽　徹[1]、米田　哲也[2]、林　雅晴[3]、柳町　徳春[1]、風間　俊基[1]、渋川　周平[5]、中村　智哉[5]、
鈴木　啓二[4]、高原　太郎[6]、今井　裕[1]

[1]東海大学医学部　画像診断学、[2]熊本大学大学院生命科学研究部、
[3]東京都医学総合研究所　脳発達・神経再生研究分野、[4]東海大学医学部　小児科学、
[5]東海大学医学部付属病院　放射線技術科、[6]東海大学工学部　医用生体工学科

【目的】位相差強調画像は、白質を構造など描出するための新たなコントラストを提供しうる。本検討の目的は、新生児脳における位相差強調像による白質の描出パターンを調べることである。【方法】未熟児出生のスクリーニング、もしくは満期産にて何らかの異常が疑われ脳MRIが撮像された新生児のうち、異常所見がなく、体動によるアーチファクトが生じた例を除外した6例［在胎27-38週（平均31.7週）、修正36-40週（平均38.3週）］を後方視的に検討した。磁化率強調像（PRESTO，TR/TE=18.5/27.7ms，FA=10°）の強度および位相画像をワークステーションに転送し、位相画像はフィルター処理による位相wrap除去、位相差の選択によるマスクを作成後、強度画像と合わせ、位相差強調画像を作成した。位相差強調画像での画像評価は、軸位段での橋後方、視放線周囲、内包前後脚、脳梁膝部・膨大部、および冠状段での皮質脊髄路、前頭葉・中心溝レベル・側頭葉・頭頂後頭葉の皮質下の信号変化を視覚的に点数評価した。また、上記各部位での信号変化部位に関心領域を置き、新生児位相差強調で比較的信号が均一なレンズ核との信号変化の比を算出した。【結果】視覚評価では橋後方、皮質脊髄路、中心溝周囲の皮質下の信号変化が比較的大きく、次いで頭頂後頭葉となり、前頭葉皮質下・側頭葉・内包前脚や脳梁では信号変化が少なかった。信号比では中心溝周囲皮質下、皮質脊髄が大きく、次いで頭頂後頭葉皮質下、前頭葉皮質下で、側頭葉皮質下の信号変化は少なかった。【考察・結論】新生児位相差強調画像では、特徴的な位相変化分布のパターンが確認できた。位相画像では、白質の髄鞘や線維の走行を反映することが知られる。本検討にて得られた新生児の位相差強調像では、新生児期に髄鞘化が進行する部位に信号変化部位が一致するが、その他に中心溝付近を中心とした皮質下の信号変化も認められた。これは過去の病理報告との対比にて髄鞘化蛋白の分布に一致している。新生児位相差強調像では新生児期の髄鞘化に加え、髄鞘蛋白の分布に一致した信号変化を示す可能性がある。

P-2-184　異なる中心周波数設定より得た２画像の最大ピクセル値合成による3D-SSFP法MR cisternographyの画質改善

○松本　浩史[1,2]、安藤　浩樹[1]、横田　元[3]、向井　宏樹[4]、本折　健[4]、宮地　利明[2]、
桝田　喜正[1]、宇野　隆[1,4]

[1]千葉大学医学部附属病院　放射線部、[2]金沢大学医薬保健学総合研究科　保健学専攻、
[3]京都府立医科大学　放射線診断治療学、[4]千葉大学医学部附属病院　放射線科

【背景・目的】3D-SSFP法併用MR cisternographyは，内耳の描出に広く用いられている．3D-SSFP法におけるbanding artifactを低減する方法としてphase cycling法があるが，すべての装置で用いることはできない．今回我々は，3D-SSFP法において，異なる中心周波数（f_0）設定より得た2つの画像を最大ピクセル値で合成することで，banding artifactの低減が可能であるか検討したので報告する．【方法】MR装置はGE社製Signa HDxt 1.5T，およびPhilips社製Achieva Nova Dual 1.5Tを用いた．対象は健常ボランティア10名である．各装置の3D-SSFP法において，被検者の小脳橋角部にvolume shimを設定し，水分子プロトンの共鳴周波数を測定した．求めた周波数を基準とし，それを対称にf_0を可変（± 10Hz，± 20Hz，± 30Hz，± 40Hz，± 50Hz）させて画像収集を行い，各々の最大ピクセル値で合成画像を作成した．得られた画像に対し，視覚的評価を行った．【結果】Volume shimにて設定した基準のf_0から値が離れると，banding artifactが増加した．今回検討した条件下では，10Hzと-10Hzのように合成する周波数差が小さい場合，banding artifactを除外することは困難であった．また，被検者によりbanding artifactの発生位置は様々であり，最適な合成画像を得るためには設定するf_0は異なった．【結論】本手法は，MR装置の種類に依存することなく，banding artifactを低減する方法として有用と思われた．

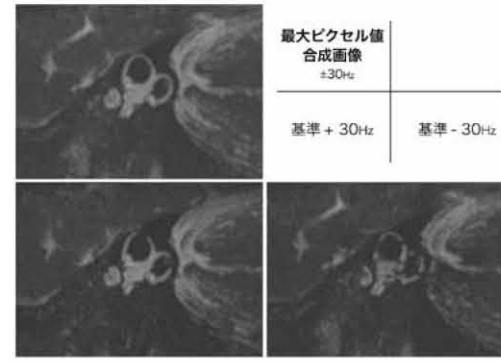

P-2-185　MP2RAGEを用いた乳頭視床路の描出

○中根　俊樹[1]、川井　　恒[1]、櫻井　康雄[2]、小出雄太郎[1]、丸山　克也[3]、長縄　慎二[1]

[1]名古屋大学医学部附属病院　放射線科、[2]名古屋大学医学部附属病院　医療技術部放射線部門、
[3]シーメンス・ジャパン株式会社

【目的】視床内の白質線維である乳頭視床路は、乳頭体と視床前核を結ぶPapez回路の一部であり、障害されると前向性の記憶障害を来す場合があることが知られている。この構造は通常のMRIでは同定は困難だが、今回、1回の撮像において2種類のTIのMPRAGEの画像を得ることが出来るMP2RAGEを用いて、白質の信号抑制があり、なしの2つのMPRAGEの画像と、それらから算出されるT1mapと静磁場や感度分布の不均一性の影響を軽減したT1強調画像の4シリーズにて乳頭視床路の描出の程度を調べる。
【方法】3名の被験者の乳頭体から視床の上縁を含む横断像を、白質の信号を抑制したMPRAGEの画像を含むMP2RAGEで撮像した（TR=5000ms；TE=3.3ms；slice thickness=0.7mm；FOV=187 × 200mm；matrix size=240 × 256；TI=409/1100；FA=4/5；TA=11：05min）。乳頭視床路は乳頭体から上方へ走行し、視床前核へと連続する左右1対の構造である。横断像にてスライス毎に乳頭視床路を追い、同構造を1本の独立した構造として捉えた場合を「A＝明らかに見える」、周囲の構造との境界が不明瞭であるが同定は出来るものを「B＝ある程度見える」、同定できない場合を「C＝全く見えない」の3段階で、2名の放射線科医が評価し、意見が分かれた場合は議論し、最終的に合意を得た。そして、それぞれのシリーズについてA，B，Cの合計を得た。
【撮像装置】3-Tesla MRI，Skyra（Siemens，Germany，32-channel head coil）
【結果】シリーズ毎のA，B，Cの合計は、白質抑制ありのMPRAGEでA=5/6、B=1/6、C=0、白質抑制なしのMPRAGEでA=0、B=4/6、C=2/6、T1mapでA=3/6、B=3/6、C=0、T1強調画像でA=3/6、B=3/6、C=0であった。
【結論】白質抑制がある場合には、ない場合と比較し乳頭視床路の描出は明瞭であった。また、白質抑制がある場合には劣るが、算出されたT1mapやT1強調画像においても白質抑制がない場合より描出は良好であった。

P-2-186　3Tにおける可変フリップ角を利用した頭部3D-TSE T1WIの撮像条件の最適化

○金沢　　勉[1,2]、斉藤　宏明[1]、内藤　健一[1]

[1]新潟大学医歯学総合病院　診療支援部放射線部門、[2]新潟大学大学院保健学研究科

【背景】近年，フリップ角をETLの中で可変する3D-TSEが広く利用されるようになってきた．その多くは頭部のT2WIの3D撮像に用いられており，T1WIへの応用には課題が多いとされてきた．しかし，可変フリップ角およびk-spaceの充填方法をT1WIに最適化したSPACE T1varが提案され，臨床機にも実装されるようになってきている．3D-TSE T1WIは，従来のGre系のT1WIに比べ，造影後の微小血管がflow voidとなりやすいことと造影効果が高いことが期待される．今回，転移性脳腫瘍での臨床応用にあたり，造影後の撮像においてblurring様のアーチファクトが認められた．【目的】頭部における造影後の撮像を対象とした，T1varを利用したSPACEの撮像条件の最適化を図る．【方法】MR装置はSIEMENS社製Magnetom Verio 3T．受信コイルにはhead coilを利用した．頭部を想定したファントムおよびボランティアをTE，Shot durationを変化させ撮像し，SNR，コントラスト，blurringについて評価した．【結果】reduction factor=3としshot durationを短くするほどblurring様アーチファクトが低減した．TEが極端に短い場合には，特に造影後にblurring様のアーチファクトが強く見られた．【結論】頭部における造影後のSPACE T1varではTE 12ms，Shot duration 100ms程度とすることでアーチファクトを抑えた画像を取得可能となった．

P-2-187　Double Inversion Recovery撮像条件の最適化および初期臨床使用経験

○宮武　祐士[1]、中田　　直[1]、鎌田　靖章[1]、高橋　優子[1]、本城　尚美[2]、池田　和代[3]

[1]医療法人社団新進会おさか脳神経外科病院、[2]おさか脳神経外科病院　放射線科、

[3]香川大学医学部付属病院　神経内科

【背景・目的】Double Inversion Recovery（DIR）は、プリパルスとしてTIの異なるIRパルスを2回印加することでT1値の異なる2種類の組織信号を抑制する技術であり、脱髄性疾患に代表される白質病変のコントラスト増大効果が知られている。装置の更新に伴い、当院でもDIRが使用可能となり、白質抑制画像を得るために、撮像条件の最適化を行い、臨床においてSPACE-FLAIR（脂肪抑制併用）との比較検討を行った。【方法】使用機器はSIEMENS社製MAGNETOM Verio B19 3.0T, 32ch-Head Coil。撮像時間を考慮し、TR/TE=5500/90msとした。1st TI（白質）は450msと固定のため、可変パラメータである脳脊髄液（CSF）抑制に関与する2nd TI及びSlice turbo factor（TF）について同意を得た健常ボランティアにて検討を行った。CSFの信号強度曲線と視覚評価により最適値を決定した。臨床例は、多発性硬化症（MS）にて治療中の11例に対し3D-FLAIR, 最適化された3D-DIRを撮影し、得られた画像について診療放射線技師、放射線科医、神経内科医による視覚評価を行った。視覚評価は5段階評価（5：明瞭, …, 1：不明瞭）とし、1. 白質病変の検出、2. 皮髄境界の描出について3D-FLAIR, 3D-DIRをそれぞれスコア化した。【結果】TIを変化させたCSFの信号強度曲線と視覚評価の結果は一致し、最適TIは2500msに決定した。TFが増加するにつれてSNRが低下した。撮像時間を考慮し最適factorを3に決定した。臨床画像の視覚評価ではDIRが優れていた。【考察】TFの増加による画質低下は、Echo train durationの延長によってデータ収集時間が長くなり、ブラーリングが発生、SNRが低下したと考える。臨床画像評価では、正常白質信号とCSF信号を抑制することで白質内や脳室周囲の異常信号を明瞭に描出できたことが視覚評価の結果を反映しているものと考える。薄いスライスを用いて白質と灰白質を区別することで、白質内病変を明瞭に描出することが期待できる。また、volume撮像により多断面で確認できることから、MSなどの病変の拾いあげや経過観察などに有用性が高いと考えている。

P-2-188　MP2RAGEにおける臨床使用での検討

○天野　　淳、坂井　香澄

公立学校共済組合関東中央病院

【目的】高磁場においてB1磁場およびB0磁場の不均一は画像に影響を与える。しかし、MP2RAGEはこの影響や、T2＊コントラストの影響を低減し、3Dにて T1値の測定が可能である。しかし、臨床で使用するには撮影時間が長く、臨床使用で可能な撮影時間の検討や頸動脈プラークなどの小さなターゲットの測定可能かについて検討を行った。【方法】使用装置SIEMENS社製 MAGNETOM Verio 3T Dot Systemにて本検討である撮影時間短縮、短縮時のT1値の変動、また高分解能での測定検討についてGd希釈造影剤を使用したファントムにて検討を行った。【結果】先行研究により報告されている結果と同じく、T1値の測定結果は簡易的にできるTR法とほぼ同等の値を得た。また、撮影時間短縮を目的としてPAT factorを2, 4, 6と変化させた中ではT1値の変動は少なかった。高分解能における測定検討では直径8mmのファントムでの測定は可能であり、さらに小さい2.1mmのファントムでも可能であった。3D高分解能でのT1値測定の臨床使用が可能であると考える。

P-2-189　天井懸架移動式高磁場術中MRIにおけるフレックスコイルの特性の検討

○山田　功二、新藤　雅司、石森　貴夫、平野　雄二、鴇　　威人、横田　　浩
筑波大学附属病院　放射線部

【目的】当院では2013年1月より、日本初のシステムとなる天井懸架移動式高磁場術中MRIを導入した。天井レールに吊るされたマグネットを移動させることにより、患者及び寝台を移動させることなく安全に術中撮像が可能になるシステムである。術中撮像用のコイルは2つのフレックスコイルであり、1つは頭部のピン固定後に予め下側に固定し、手術が終了するまで固定したままである。もう1つは撮像時のみ下側のコイルに合わせて上側に配置する。しかし、腫瘍の場所や手術方式によりポジショニングが毎回異なる点や、厳重にドレーピングされている為、下側のコイルの位置が正確に把握できない点等により、満足にコイルを対向に配置できないこともある。そこで今回我々は想定可能な様々な状況下において、フレックスコイルの特性の検討を行った。【方法】IMRIS社製VISIUS Surgical Theatre 1.5T、8chフレックスコイル、JISファントム（95-1108Z型）を用い、ファントムを対向に挟んだ状態で、上側のコイルのみをZ軸方向に沿って+6cm、+3cm、-3cm、-6cm（頭側を＋、足側を－）スライドさせて各位置において撮像を行った。同様にX軸方向に+5cm、-5cm（右側を＋、左側を－）スライドさせて各位置において撮像を行った。かつ寝台もアイソセンタを0cmとし、Y軸方向に沿って上方に+3cm、+5cm移動させて撮像を行った。評価項目はSNR、g-factor、均一性、感度分布、画像歪みとし検討を行った。【結果及び考察】SNRはZ軸+6cm、X軸+5cmのとき最大に低下し、アイソセンタでのSNRと比較して約9.6%低下した。Y軸方向へのずれでのSNR低下はほぼなかった。全均一性は、それぞれのずれがあった場合でもアイソセンタでの全均一性と比較して低下はほぼなかった。画像歪みはいずれの条件でも5%以内であった。今回我々が想定した様々な状況下において、画質は保持された。厳しいポジショニングが予想される術中撮像においても、良好な画像が得られることが示唆された。今回の検討により、フレックスコイルの特性を十分理解することが出来た。また、全身麻酔の掛かった患者を移動することなく安全に術中MRI撮像ができ、非常に有効なシステムであると考える。

P-2-190　確率的推論による脳画像の自動ラベリング手法の検討

○山本　詩子[1]、大関　真之[2]、廣安　知之[1]
[1]同志社大学生命医科学部　医情報学科、[2]京都大学大学院　情報学研究科システム科学専攻

【目的】MRI画像を用いた診断が普及するに従い、画像から患者の特徴を自動的に見つけ出し医師による診断を支援する技術が求められている。脳は解剖学的に領域ごとに異なる機能を有することが知られており、画像が持つ特徴の統計的性質及びそこからのズレから特定の疾患の有無を検出する技術の創成も期待できる。本研究では試験的研究として、解剖学的ラベル付けという基本的問題に対して統計的機械学習を駆使した確率的推論による自動的に行う。【方法】構造的特徴毎に計算される平均値から脳の各領域が持つ特有の性質、分散値からその領域毎の個人差の程度を見積もる。これらの平均と分散だけでなく、隣接ボクセル間のラベルの関係性を考慮した確率モデルの各種パラメータに対して、事前に解剖学的ラベル付け済みの多くのデータを用いた疑似最尤法による学習を行う。その結果を用いて新たな被験者の脳の解剖学的ラベル付けを自動的に行う。そのラベル付けは信念伝搬法による高速計算手法を利用した。【結果】左図がテスト用画像の正解のラベル、右図が本研究における結果である。利用する構造的特徴及び、学習に利用したデータ数が非常に少ない（20人分のFA値とTraceのみ）ものの、良好な結果を見せている。【結論】本研究は、確率的情報推論により解剖学的ラベル付けを自動化する手法を提案した。使用するデータ数と構造的特徴を多くすることで精度が飛躍的に向上することが期待できる。

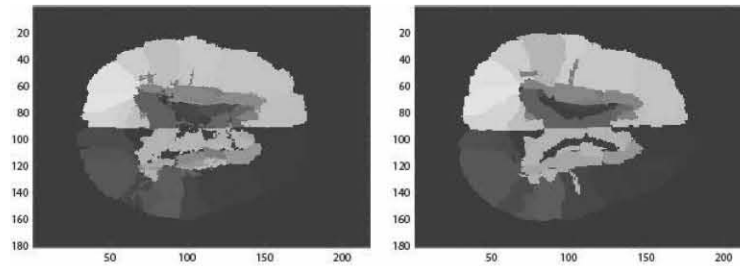

P-2-191　下垂体および傍下垂体病変における視路の3D-FLAIR所見と視機能の関連

○北島　美香[1]、平井　俊範[1]、矢野　茂敏[2]、井料　保彦[1]、東　美菜子[1]、山下　康行[1]
[1]熊本大学医学部　画像診断・治療科、[2]熊本大学医学部　脳神経外科

【目的】下垂体・傍下垂体病変における視路の3D-FLAIR所見と治療前後の視機能変化の関連について検討する。

【対象と方法】対象は、治療前に3T-MRIでSPACE法を用いた3D-FLAIR（TR/TE/TI 6000/421/2000, TSE factor 135, 0.9mm isovoxel）を撮像し、組織学的診断のついた、視路の圧排のある下垂体・傍下垂体腫瘍38例（下垂体腺腫20例、頭蓋咽頭腫12例、Rathke嚢胞4例、胚腫1例、dermoid cyst 1例）である。全例で治療前後に視機能の評価が可能であった。3D-FLAIRでの視路の異常信号の有無、広がり（視神経、視交叉、視索）、視神経-視索の萎縮あるいは腫瘍の圧排により視路を同定できない部位の有無を評価した。視機能は、1名の脳神経外科医が評価した。異常信号の有無と治療後の視機能改善の関連について、sensitivity、specificity、accuracyを算出した。異常信号の広がり、視路の萎縮/高度圧排と視機能改善の関連も評価した。

【結果】術前に視路の異常信号を認めず、視機能の異常を認めた症例は5例で、いずれも視機能の改善を認めた。術前に視路の異常信号、視機能の異常ともに認めない症例は4例であった。術前に視路の異常信号を認め、かつ視機能の異常がみられた29例中23例（79.3%）で手術により視機能改善を認めた。異常信号の有無よる視機能改善の予測に関しては、sensitivity 55.6%、specificity 20.7%、accuracy 28.9%であった。異常信号の分布は、1部位に異常信号を認めた4例（視神経3例、視交叉1例）、2部位に異常信号を認めた2例（視交叉-視索）で視機能改善がなかった。視路の委縮あるいは高度の圧排を認めた14例のうち1例で視機能改善がなかった。

【結論】視路の圧排のある下垂体･傍下垂体腫瘍症例では､3D-FLAIRで視路の異常信号を認める頻度は高く、3D-FLAIRの所見から視機能改善を予測することは難しい。

P-2-192　Voxel Based Morphmetory（VBM）評価方法によるアルツハイマー病の早期診断

○古賀　恒行[1]、遠山　育夫[1]、森川　茂廣[2]、谷垣　健二[3]、椎野　顯彦[2]
[1]滋賀医科大学分子神経科学研究センター　神経難病診断学分野、
[2]滋賀医科大学分子神経科学研究センター　MR医学総合研究分野、[3]滋賀成人病センター　研究所

【目的】認知症に対する先制医療が必要とされているが、PiB陽性MCIはアルツハイマー病（AD）の前段階として分類されている。今回我々はVBMによるMRIの評価がPiB陽性と陰性のMCIの鑑別に有用であるかを検討した。【方法】ADNIデータのうちPiB-PETをしている103例のうちADを除く84例について検討した。内訳は、PiB陽性MCI48例（平均年齢74.6）、PiB陰性MCI17例（73.8）、PiB陽性健常者10例（77.4）、PiB陰性健常者9例（76.4）。VBMには国内で汎用されているVSRAD-advanceと滋賀医科大学で開発されたBAADを用いた。【結果】PiB陽性と陰性のMCIの鑑別において、VSRADで算出されるz値（両側と左右の関心領域の3因子）ではROC曲線下面積が0.65であった。BAADの98関心領域のうち、左右の側頭葉内側の関心領域（海馬、嗅内野、扁桃核）で同様に解析すると0.84であった。さらに、BAADで帯状回と頭頂葉を含めると0.95となった。PiB陽性MCIとそれ以外（PiB陰性MCI、健常者）との鑑別をBAADで側頭葉内側と帯状回と頭頂葉で実施するとROC下面積は0.92であった。【考察】BAADの結果は、高いPiB陽性MCIの鑑別能を示した。側頭葉内側の関心領域でVSRADとBAADで大きな差が出たのは、BAADはTIVと年齢をANCOVAに含めているためと思われる。PiB陽性のMCIはADにコンバートする危険性が高く、早期の治療介入を必要とするが、BAADはこのための補助診断として有用と思われる。

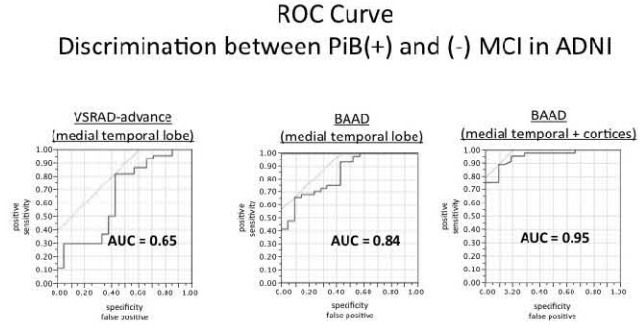

P-2-193　脳形態により個人は特定できる

○高尾　英正[1]、林　　直人[2]、大友　　邦[1]

[1]東京大学大学院医学系研究科　生体物理医学専攻放射線医学講座、
[2]東京大学医学部附属病院　22世紀医療センター　コンピュータ画像診断学／予防医学講座

近年、ネットワーク技術の拡大とともに本人認証のために生体認証が広く使われてきており、指紋、顔、虹彩、静脈、掌形といったモダリティが個人を特定する特徴として用いられている。また、脳画像を用いた大規模研究が多く行われるようになっており、脳画像とともにDNA情報などの個人情報が公開されている。本研究では、脳形態画像により個人が特定可能かについての検討を行った。各個人に対して2回ずつ撮像したIR-FSPGRによるボリューム画像を用いて、“固有脳”を算出し、画像間の距離を計算することで認証を行った。空間および信号の正規化としては、VBM（Voxel-based morphometry）を用いた。全体の分散のうち、“固有脳”38個までで50%の分散が説明可能であった。16個、32個の“固有脳”を使用して距離を計算した場合、それぞれ、97%、100%で個人の特定が可能であった。スキャナの違いやアップグレードによる認証への影響はなかった。脳形態画像により個人は特定可能であり、顔などに比べても認証率はよいと思われる。脳形態は個人を特定しうる情報であり、データの公開時には注意が必要であろう。また、将来的には、病院での検査時の患者取り違えにも応用できるかもしれない。

P-2-194　水頭症症例におけるVSRAD advanceの組織分割エラーとMRI画像所見との比較

○石川　　剛、岡　　雅大、藤井　一輝

砂川市立病院　放射線部

【目的】早期AD診断支援システム（以下VSRAD advance）は三次元の全脳T1強調画像を用いることで内側側頭葉の萎縮度を客観的数値として評価することが可能である。Normal Databaseとの比較を行うため、処理過程においてSPM8という処理アルゴリズムを用いて灰白質、白質、脳脊髄液に組織分割し解剖学的標準化を行うが、重度脳梗塞、水頭症などによる正常脳実質とは異なる大きな信号変化は組織分割エラーとなる。今回我々は水頭症症例におけるEvans Index、脳梁角、シルビウス裂最大高と組織分割エラーの関係について検討したので報告する。

【方法】水頭症と診断された23名を対象としてVSRAD advanceで処理し、組織分割が成功したA群（16名）と組織分割が失敗したB群（7名）においてEvans Index、脳梁角、シルビウス裂最大高に差があるか測定・検討した。

【結果】Evans Indexは《A群：34 ± 3%、B群：38 ± 4%》（$p < 0.05$）、脳梁角は《A群：60 ± 1.3度、B群：56 ± 5.7度》（$p=0.74$）、シルビウス裂最大高は《A群：8.5 ± 3.5mm、B群：6.6 ± 1.3mm》（$p=0.30$）となり、Evans Indexが組織分割エラーの一要因となることが示唆された。

P-2-195　腎移植後の中枢神経限局性リンパ増殖疾患（CNS-PTLD）：MRIと臨床経過

○村田　和子[1]、野田　能宏[1]、秦　　康博[2]、大下　宗亮[2]、森田荘二郎[2]、松坂　　聡[1]、渋谷　祐一[3]
[1]高知医療センター　放射線科、[2]高知医療センター　放射線療法科、[3]高知医療センター　移植外科

【目的】移植後リンパ増殖性疾患（PTLD）は、免疫抑制状態の反応性リンパ増殖状態から悪性リンパ腫までの広いスペクトラムを持つ疾患である。中枢神経源極性（CNS）-PTLDのMRIは通常の悪性リンパ腫に類似する場合や、AIDSなどの免疫抑制状態に合併したリンパ腫様のリング状や出血を有する像を呈する場合があると言われる。今回我々は腎移植後CNS-PTLDについて、MRI像と臨床経過をretrospectiveに比較検討を行った。【方法】対象は2007年から2013年の間に当院で腎移植後のCNS-PTLDを発生した5例である。MRIは1.5T装置を使用して、非造影のDWI、FLAIR、T2WI、T1WI、T2＊WIを撮影された。MRIでは、1）T2WI/FLAIRで病巣数を単発性か多発性に分類、2）DWIによるリング状構造の有無、3）T2＊WIによる低信号域の有無を評価、臨床経過と比較した。【結果】5例中、2例は発生前の日常生活を回復したが3例は予後不良であった。画像評価では、単発が3例、単発が2例であった。DWIでリング状構造を有したのは3例であった。T2＊WIの低信号域を有したのは3例であったがいずれも微細な変化であった。リング状構造例とT2＊WI低信号例は一致しなかった。DWIのリング状構造を有した3例中2例が良好であった。T2＊WI低信号を有した3例中2例は予後良好であった。多発病変3例中で予後良好だったのは1例であった。【結論】今回経験した腎移植後CNS-PTLDでは、通常のリンパ腫には見られないDWIでリング状を呈する症例が多かったが、明らかな出血巣と断定できるほどのT2＊WI低信号域を有する症例はなかった。またリング状像の有無と治療経過は関係しなかった。

P-3-196　MRIの拡散強調像を用いた肝線維化の評価：切除組織所見と拡散係数との後方視的比較検討

○原田　大世[1]、齋藤　和博[1]、吉村　宜高[1]、松林　　純[2]、長尾　俊孝[2]、舟津　智一[1]、赤田　壮市[1]、徳植　公一[1]

[1]東京医科大学　放射線医学分野、[2]東京医科大学　人体病理学

目的　肝腫瘍にて切除された組織片の非腫瘍部分の肝組織の線維化gradeと術前に施行されたMRI画像から得られた組織学的評価部位のADC値とを比較し，ADC値が線維化gradeの評価に有効であるか後方視的に検討する．

対象および方法　肝腫瘍切除術が施行された62例71結節を対象とした．C型慢性肝炎12例，B型慢性肝炎4例であった．MRI装置は1.5T超伝導装置を用いた．拡散強調像は呼吸同期にて撮像した．撮像シークエンスはTR/TE：1500/66msec，matrix，128 × 128，スライス厚5mm，ギャップ1mm，6NEX，FOV 40cm，PAT factor 2，b factor 100，800s/mm2，chemical shift selective fat suppressionにて撮像した．ADCの測定は，ADC map上で腫瘍から5mm離れた非腫瘍部の肝実質に円形ROI（100mm2）で測定した．病理組織学的検討は腫瘍辺縁から5mm離れた部位で評価を行った．病理学的評価は新犬山分類を用いた．ADCの測定の際は，病理組織学的検討を行った切片になるべく近いところで測定を行った．線維化gradeによりADC値に違いがあるかKruskal-Wallis検定を行った．また，各線維化grade間での有意差，F0-2とF3，4での間で有意差があるかMann-Whitney検定を行った．

結果　線維化grade 0-4の各ADC値の平均±標準偏差は，それぞれ，1.05 ± 0.20，1.00 ± 0.10，0.96 ± 0.11，0.94 ± 0.13，0.90 ± 0.13（× 10-3mm2/s）であった．線維化gradeによりADC値に有意差が認められた（p=0.046）．各線維化grade間においては線維化grade 0と4，1と4の間で有意差が認められた（p=0.009，0.011）．また，F0-2とF3，4間で有意差が認められた（p=0.007）．

結論　拡散強調像のADC値で線維化gradeを評価できる可能性がある．

P-3-197　Gd-EOB-DTPA造影MRIでのT1マッピングの肝線維化評価における有用性についての検討

○松田　　恵[1]、三木　　均[1]、石丸　良広[1]、稲月　千尋[1]、菊池　恵一[2]、津田　孝治[2]、小岩原　元[2]、望月　輝一[2]

[1]愛媛県立中央病院　放射線科、[2]愛媛大学医学部　放射線科

【背景と目的】EOB造影MRIは、肝細胞相での肝実質の造影効果が肝線維化程度や肝機能と相関があり、非侵襲的に線維化程度や肝機能の評価が可能な検査であると報告されているが、これまではT1強調画像での造影前後の相対的信号変化を利用した検討がほとんどであった。今回我々は、3T MRIを使用したLock-Lockerシーケンスにより算出されたT1mappingを用いてT1値を測定し、肝実質の造影効果の定量的評価を行い、従来から血液検査などをもとに肝線維化程度を簡単に概算できる線維化パラメーターとして使用されてきたPLT値、AAR（AST to ALT ratio）、APRI（AST-PLT Ratio index）、FIB-4 indexと肝実質のT1値の相関の有無を評価し、T1値測定の肝線維化評価における有用性の有無を検討した。

【方法】対象は当院で3.0T　MRIを用いて単純T1WIとEOB造影MRI肝細胞相を撮像された47人。Lock-LockerシーケンスによるT1mappingを算出し、造影剤投与前、投与から10分、20分後のT1値の測定とT1 reduction rateの算出を行った。対象患者のMRI撮像直近の血液データから算出された4つの線維化パラメーター（AAR，APRI，FIB-4 index，PLT値）と、各時相での肝実質のT1値，reduction rateとの相関の有無を検討した。

【結果】造影剤投与前の肝実質のT1値と有意な相関を認めたのは、FIB-4 indexのみであった。10分後と20分後の肝実質のT1値はPLT，APRI，FIB-4　indexと、reduction rateは10分後，20分後ともにAPRI，FIB-4 indexとそれぞれ有意に相関していた。FIB-4 indexとAPRIが10分後，20分後の肝実質のT1値，reduction rateのいずれとも有意に相関していたが、APRIと比較してFIB-4 indexとの相関係数が各々大きく、より強く相関していた。また、肝実質のT1値，reduction rateとAPRI，FIB-4 indexの相関係数は10分後と比較して、20分後で大きく、より強く相関していた。

【結論】EOB造影MRIでの肝実質のT1値やreduction rateは、PLT，APRI，FIB-4 indexと有意に相関しており、肝線維化程度の指標となる可能性がある。

P-3-198　非バランス型spin-echo SSFP（T2FFE）を用いたGd-EOB-DTPA造影MRI肝細胞相における低信号結節鑑別の試み

○米山　正己[1]、中村　理宣[1]、奥秋　知幸[1]、武村　濃[1]、高山　幸久[2]、西江　昭弘[2]、高原　太郎[3]、小原　真[1]、勝又　康友[1]、並木　隆[1]、田渕　隆[4]、辰野　聡[4]、澤野　誠志[4]

[1]株式会社フィリップスエレクトロニクスジャパン、[2]九州大学大学院医学研究院　臨床放射線科学分野、[3]東海大学工学部　医用生体工学科、[4]八重洲クリニック

【目的】Gd-EOB-DTPA造影MRIは肝腫瘍の診断に非常に優れた方法ではあるが、肝細胞相において良性腫瘍を含めた多くの腫瘤性病変が低信号を呈する。特に血管腫と転移との鑑別において問題となることがある。そこで今回、我々は新たなアプローチとして、非バランス型SSFP（spin-echo型SSFP：T2FFE）シーケンスを用いた肝細胞相における低信号結節の鑑別を試みた。【方法】使用装置はPhilips社製Achieva 1.5T。肝腫瘍疑いでGd-EOB-DTPA造影検査を施行された42名を対象に検討を行った。T2FFEシーケンスはSSFP法の一種であり、基本的にはT2強調コントラストを提供するが、同時に造影剤によるT1短縮効果への高い感度を有し、その感度はフリップ角に依存する。このため、まず初期検討としてフリップ角の最適化を行い、次いでフリップ角を最適化した条件を用いて肝細胞相における肝腫瘍の描出（コントラスト）について従来のT1強調像と比較した。なお、本検討は倫理委員会の承認を得ている。【結果・考察】従来のT1強調像では全ての腫瘍が肝実質より低信号（negative contrast）を呈したが、フリップ角を50°としたT2FFEでは、良性腫瘍（嚢胞/血管腫）を肝実質より高信号（positive contrast）に、多くの悪性腫瘍（転移/HCC）を低信号に描出（negative contrast）することが可能であった。特に、転移症例では全ての腫瘍が低信号を呈したため、血管腫（高信号）との鑑別に有用な情報を付加する可能性が示唆された。

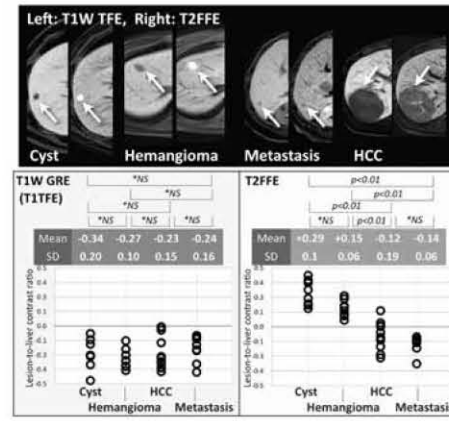

P-3-199　Gd-EOB-DTPA検査の転移性肝腫瘍検出能の評価：Systematic Reviewの手法による造影MDCT検査との比較

○岩田　邦弘[1]、森谷　俊春[1]、谷川　琢海[2]、小笠原克彦[3]

[1]旭川医科大学病院　診療技術部放射線技術部門、[2]旭川医科大学病院　経営企画部、[3]北海道大学大学院保健科学研究院

【背景・目的】Gd-EOB-DTPAを用いたMRI検査（EOB-MRI）は既存の造影剤を用いたMRI検査や他の検査モダリティに比べ転移性肝腫瘍の検出力向上をもたらすと考えられるが、過去の報告は単一施設における少数症例を対象とした研究を基にしたものが多い。そこでEOB-MRIの転移性肝腫瘍検出能に関して、統計学的検出力の向上とエフェクトサイズの改善に考慮した評価を行うため、Systematic Review（SR）の手法を用いての現状評価を試み、現在転移検索に広く用いられているmultidetector-row CTを用いた造影検査（CE-MDCT）の転移性肝腫瘍検出能とを比較した。【方法】文献検索にはMEDLINE、Cochrane Library、医中誌Webを用いた。検索に設定した期間は2000年1月から2013年8月までとした。対象は「同一の被験者群でEOB-MRIとCE-MDCTの転移性肝腫瘍検出能（感度）をper-lesion basisで比較している論文」とした。また、あらかじめ論文選択のための「適格基準」を設定し、それに従い解析に加える論文の選択を行った。選択された論文から感度に関するデータを抽出した後それぞれ統合し、統合された感度（統合値）の比較を行った。また統合値を他のモダリティにおけるSRを用いた先行研究で報告された転移性肝腫瘍検出能とも比較した。【結果・考察】データベース検索から154編の論文が候補となったが、適格基準を満たし解析対象となったものは7編であった。EOB-MRIおよびCE-MDCTの感度統合値はそれぞれ0.95（95%信頼区間：0.93-0.97）、0.74（同：0.70-0.77）となり、有意にEOB-MRIの方が高かった。また先行研究における他のモダリティとの比較においてもEOB-MRIの感度はそれらと同等以上であり、転移性肝腫瘍の検出に関し同検査の優位性を示唆する過去の報告を支持するものとなった。これらの結果はEOB-MRIの有用性を支持するエビデンスの一つとして意義が有るものと考えられる。

P-3-200　演題取り下げ

P-3-201　1.5TMRI装置を用いた自由呼吸下Gd-EOB-DTPA造影におけるT1-FLAIR BLADEの基礎的検討

○真鍋　努[1]、田澤　聡[2]、安藤　律子[1]、鈴木　豊[1]、長谷川晋也[3]、永田　覚[3]、松島　孝昌[3]、松本　恒[4]

[1]公立刈田綜合病院　放射線部、[2]公立刈田綜合病院　放射線科、[3]千葉県済生会習志野病院　放射線科、[4]宮城県立がんセンター　放射線診断部

【目的】現在、肝臓の造影検査においてGd-EOB-DTPAが普及し息止め撮像が主体となっている。今回、我々は息止め出来ない被験者に肝細胞造影相を自由呼吸下T1-FLAIR BLADEにて検査が出来ないか基礎的な検討を行ったので報告する。【方法】使用機器はMRI装置にSIEMENS社製Avanto 1.5Tを使用し、SequenceはTSE法のT1-FLAIRでk-space TrajectoryにBLADEとCartesianを用い、Phantom実験と同意が得られた健常Volunteerによる検討を行った。Phantom実験ではHead Coilを用い、PhantomはNEMA Phantomを使用した。試料に0.3％Gdと79%PVA gelを用い、TRが変化した時のSNR及びCNRを測定した。TIはTRごとに自由水のnull pointに設定した。健常Volunteerによる検討ではinvivo社製32channel Body Array Coil（16 anterior，16 posterior）を使用し、肝臓レベルにおける横断面にてfatsat併用BLADE（Motion Correction；ON）及びCartesianを自由呼吸下で撮像し両者を比較した。【結果・考察】Phantomによる検討においてSNRはCartesianよりもBLADEの方が高く、TR延長に従い差が大きくなった。CNRはTRによって変化し、0.3％Gdと79%PVA gelのコントラスト差が確認され、T1-FLAIR BLADEにおいて造影効果があることがわかった。健常Volunteerによる検討ではCartesianよりもBLADEの方がArtifactが少なく良好に描出された。【結語】肝臓のGd-EOB-DTPA造影において自由呼吸下によるT1-FLAIR BLADEの可能性が示唆された。

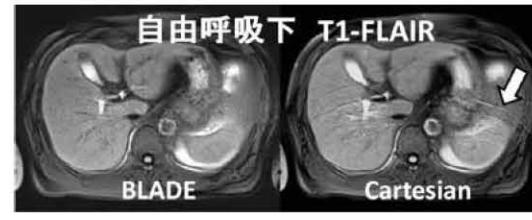

P-3-202　1.5T-MRI dual FA法を用いた肝臓T1mapにおけるB1補正の必要性

○岩永　　崇[1]、齊藤　朋典[1]、福倉　良彦[2]、内匠　浩二[2]、吉浦　　敬[2]、藤崎　拓郎[1]、利根　裕史[3]、西郷　康正[1]

[1]鹿児島大学病院　臨床技術部放射線部門、
[2]鹿児島大学大学院医歯学総合研究科　先進治療科学専攻腫瘍学講座放射線診断治療学、
[3]シーメンス・ジャパン株式会社

【目的】肝臓領域のT1値の測定は，肝機能の評価に有用である。前大会において3.0T-MRIではB1不均一の影響が大きく正確なT1値を得ることが困難であり，B1補正により均一なT1mapが得られることを報告した。今回我々は3.0T-MRIに比べてB1の不均一性が小さいとされる1.5T-MRIにおけるdual FA法を用いた肝臓T1mapのB1補正の必要性を検討した．【方法】対象は肝腫瘍が疑われた50症例で，Siemens Aera 1.5Tを用いてGd-EOB-DTPA造影MRIを行った．T1mapを造影前と造影20分後に撮像しB1補正の有無の画像を作成した．肝門部レベルで外側区，内側区，前区，後区の4点におけるT1を測定しreduction rate of T1 relaxation time（RR-T1）およびΔR1を算出し，区域ごとのばらつきを調べた．また，ICG試験の行われた22例について，ICG-15と造影前後のT1，RR-T1およびΔR1との相関を比較した．【結果】B1補正なしの場合，肝実質の平均T1値は714msであった．造影前後のT1およびΔR1は区域ごとに有意差が認められた（Table 1）．B1補正ありの場合の肝実質の平均T1値は852msで，造影前後のT1，RR-T1，ΔR1のいずれにおいて区域による違いは認められなかった（Table 2）．ICG-15との相関はB1補正の有無に依らず，造影後T1やRR-T1，ΔR1で有意な相関を認めた．【結論】1.5T-MRI dual FA法を用いた肝臓のT1値測定にはB1補正が必要であるが，EOB造影MRIによる肝機能評価においてはB1不均一の影響は少ないと考えられた．

Table 1. T1 mapping without B1 correction

	Hepatic segment				
	Lateral	Medial	Anterior	Posterior	P
T1 relaxation time (pre-contrast)	570	727	875	694	<0.001
T1 relaxation time (post-contrast)	184	237	266	216	0.001
RR-T1	0.67	0.67	0.70	0.69	0.580
ΔR1	0.0042	0.0034	0.0032	0.0037	0.004

Table 2. T1 mapping with B1 correction

	Hepatic segment				
	Lateral	Medial	Anterior	Posterior	P
T1 relaxation time (pre-contrast)	838	850	854	850	0.697
T1 relaxation time (post-contrast)	240	244	245	242	0.897
RR-T1	0.66	0.68	0.69	0.68	0.583
ΔR1	0.0026	0.0029	0.0030	0.0029	0.418

P-3-203　非侵襲的に生理的な食後膵液の流れを検討；選択的IRパルスを併用したCine Dynamic MRCP

○八十川和哉、玉田　　勉、山本　　亮、野田　靖文、檜垣　　篤、伊東　克能

川崎医科大学　放射線（画像診断1）

【目的】近年、選択的IRパルスを併用したcine dynamic MRCPによって、膵液の流れを直接可視化することが可能である。今回我々は選択的IRパルスを併用したcine dynamic MRCPを用いて、食後膵液の経時的変化を非侵襲的に生理的な膵液の流れ（分泌）を評価検討する。【対象と方法】健常ボランティア38名を対象。2D-MRCP冠状断を元画像とし、膵頭部の主膵管に対して垂直に幅20mmのIRパルス（inversion time = 2200ms）を印加、関心領域内の膵液信号を抑制（Fig.1）。cine dynamic MRCPにより関心領域に流入してくる膵液を高信号に描出。この撮像方法を15秒ごとに繰り返し5分間（計20回）撮影し、これを1セットとする。食前、食後7分毎に食後40分まで繰り返し合計7セット撮像。描出距離は5段階に分類し評価する（grade0 = no flow，grade1≦5mm，grade2 = 6∽10mm，grade3 = 11∽15mm，grade4＞15mm）。テルミール2.0 αを経口摂取。【結果】食前の平均流入gradeは1.6、摂取5分と12分後は2.1、19分後は2.2、26分後は1.9、33分後は1.4、40分後は1.2であった（Fig.2）。平均流入gradeは摂取5分後に食前より有意な上昇を示した（P＜0.01）。平均流入gradeのピークは摂取19分後の2.2であり、その後は26分後、33分後、40分後と有意な低下を示した（P＜0.03，P＜0.047，P＜0.02）。【結論】非侵襲的な選択的IRパルスを併用したcine dynamic MRCPを用いることで、食後の生理的な膵液の流れを経時的に評価可能である。

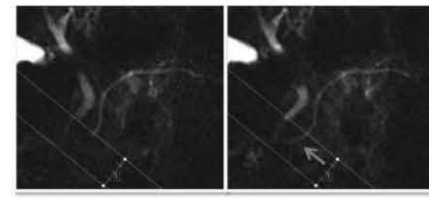

Fig.1

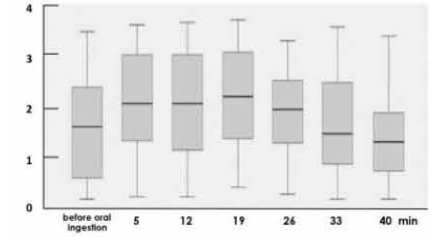

Fig.2

P-3-204　経口造影剤ボースデル服用後のMRCPの経時的変化：2DMRCPと3DMRCPの比較

○丸上　永晃[1]、武輪　　恵[2]、高濱　潤子[3]、丸上　亜希[3]、岡田　博司[3]、吉川　公彦[3]
[1]奈良県立医科大学　中央内視鏡・超音波部、[2]平成記念病院　放射線科、
[3]奈良県立医科大学　放射線科

【目的】マンガンを主成分とする経口造影剤ボースデルは、一部が小腸より吸収され胆汁に排泄されることにより、経時的に2DMRCPの信号が低下し、服用30分後でも画質劣化が生じることを以前我々は報告した。今回は、ボースデル服用後に2DMRCPと3DMRCPを撮影し、経時的信号変化に差が生じるかを検討した。【対象と方法】：本研究は倫理委員会により承認済。対象は正常ボランティア10名。Philips社製3T MR装置を用いて、2D/3DMRCPをボースデル1袋服用直後、30、60、120、180分後に撮影し、総胆管内の信号雑音比を測定した。さらに胆道（2次分枝、1次分枝、総胆管）の描出能を視覚的に4段階評価（1：全く描出されない、2：一部のみが描出、3：一部を除き概ね描出、4：全域良好に描出）し、それぞれ服用直後を基準とした経時的変化を統計学的に比較検討した。
【結果】総胆管の信号雑音比の経時的変化は、服用直後（2D/3DMRCP：1/1）、30分（0.80/0.87）、60分（0.43/0.47）、120分（0.14/0.18）、180分（0.10/0.08）。2DMRCP、3DMRCP両者とも30分以降で有意な（$p < 0.05$）信号低下を生じた。一方、各時相・各胆道における視覚的評価の平均値は、服用直後（2D/3DMRCP；2次分枝：4/4、1次分枝：4/4、総胆管：4/4）、30分後（2.75/3.9、3.35/3.9、3.6/3.95）、60分後（1.9/2.4、2.15/2.8、2.4/2.9）、120分後（1.0/1.3、1.2/1.45、1.2/1.6）、180分後（1.0/1.1、1.15/1.4、1.15/1.4）。2DMRCPでは服用30分以降より有意な視覚的信号低下が生じたが、3DMRCPでは服用60分以降より有意な視覚的信号低下が生じた。
【結語】経口造影剤ボースデル服用後MRCPでは服用30分後より信号低下が生じる。ただし、3DMRCPでは服用30分後でも視覚的な信号低下は認めないが、2DMRCPではその影響は強く現れ、撮像タイミングに留意する必要がある。

P-3-205　局所励起を用いたSPACE MRCPの撮像

○宿谷　俊郎[1]、大橋　一範[1]、飯島　哲士[1]、高橋　勇人[1]、古庄　克実[1]、加藤　宏一[1]、片田　芳明[2]、椎名　徳彦[1]、伊沢　康之[1]、野崎美和子[2]、今井　　広[3]
[1]獨協医科大学越谷病院　放射線部、[2]獨協医科大学越谷病院　放射線科、
[3]シーメンス・ジャパン株式会社

【背景】通常thin slice heavy T2WIのMRCP撮像はOrientationをCoronalとし位相方向をR-Lに設定をして撮像を行う、この撮像方法では折り返しアーチファクトの発生を防ぐためにOver samplingを加えるため位相方向のマトリクス数が増え撮像時間の延長が懸念される。局所励起は折り返しアーチファクトが無いためOver samplingを使用することが不要である、また位相方向のマトリクス数を減らしrectangular FOVを用いることでさらなる撮像時間の短縮が可能となった。局所励起を併用したSPACEを用いてMRCPの撮像時間の短縮ならびに画質向上の有用性について検討を行った。【使用機器】SIEMENS社製MAGNETOM Skyra 3.0T VD13【方法】局所励起併用と非併用の撮像時間をretrospectiveに集計し撮像時間の短縮について検討を行った。膵管の描出能についての検討を行った。【結果】局所励起非併用に比べて併用の方が優位に撮像時間の短縮となった。膵管の描出は局所励起を用いた方が優れていた。【考察】撮像時間の延長は呼吸同期の不良ならびに腸管の蠕動等による画質の劣化につながるため短い撮像時間はより良い画像を得るための必須項目のひとつと考えられる。Over samplingを用いて折り返しアーチファクトを防ぐ方法では位相方向のマトリクスが増えるため分解能などを犠牲にして撮像時間の短縮化を行った、しかし局所励起を用いることで画質の劣化を最小限にするパラメータ設定が可能となったためMRCP撮像の有用性が示唆された。

P-3-206　3T-MRIにおける局所励起撮像技術「syngo ZOOMit」を用いた3D-MRCP

○西村　文雄、中村　公行、新井　健史、中島　貴子、黒川　琴代、荒川　裕貴、橋本　佳祐、
森岡　美英

がん・感染症センター都立駒込病院　放射線診療科

【背景】当施設に導入された3T-MRIは、2ch RF送信技術を独立制御することで、RF分布の均一性が向上すると報告されている。しかし、従来の1.5T装置に比較すると弱い一面が見られ、特に我々は、3D-TSE法を利用したMRCPでの画像不均一を経験した。【目的】3D-MRCPでの画像均一性について、局所励起撮像技術「syngo ZOOMit」およびRFデザインによるB1シミング法について画質検討を行ったので報告する。【使用機器】シーメンス社製3T-MRI装置 Skyra 【対象】1. 電気伝導率の異なるファントム（シリコンオイル、蒸留水、硫酸銅）2. ボランティア（5名）およびMRCPを施行した連続8症例 【評価方法】1. ファントムでの横断像におけるスライスプロファイルによる信号変化 2. 3D-MRCP（冠状断）での臓器別信号強度比 【検討項目】1. B1シミング法なし 2. B1シミング法なし+ZOOMit 3. B1シミング法あり 【結果】1. 伝導率の低いファントム以外で、B1シミング法なしでは中心部分に信号低下を認めた。B1シミング法なし+ZOOMitおよびB1シミング法ありでは中心部分の低下が改善された。また、全てにおいて4時と10時方向の両端に信号低下が認められた。2. ボランティアでは頭尾、尾頭方向による4時と10時方向の信号強度に変化は認められなかった。臨床ではB1シミング法なしでは全例においてファントム同様の信号変化を認めたが、B1シミング法なし+ZOOMitでは、両端信号低下が全例で改善を認めた。【考察】B1シミング法なし+ZOOMitにおいて信号低下が改善されたのは、再収束パルス印加と同時に位相方向へslab励起を行い、各々独立したRF波形、傾斜磁場波形を利用したため、B1シミング法に近い効果が得られたと考えた。今回、両端の信号低下はRF送信角度による不均一の助長より、人体内部の誘電率の相違によるRF浸透度の要因及びMRCPシーケンスが水強調画像のため、コントラストが強調されやすいことも要因と考えた。【結語】3D-MRCPにおいて局所励起撮像技術「syngo ZOOMit」およびRFデザインによるB1シミング法を使用することで、画像の均一性が向上した。

P-3-207　自然呼吸下（非同期）MRCPの検討

○松島　孝昌[1]、永田　　覚[1]、長谷川晋也[1]、太田　知則[1]、池田　充顕[1]、藤田　　功[2]、山田　明里[3]

[1]千葉県済生会習志野病院　放射線科、[2]さいたま市立病院　中央放射線科、
[3]東芝メディカルシステムズ

【はじめに】MRCPは高速SE系T2強調画像において呼吸同期下での3D収集及び息止め下での2D収集にて胆道・膵管の抽出を行う撮像法であり、非侵襲的かつ比較的容易に行える検査である。しかし、息止め不可や不規則な呼吸下での同期不良で撮像された場合など画質不良となることを多く経験する。短時間及び簡便な方法でのMRCP撮像の検討を行ったので報告する。【使用装置・機器】東芝 1.5T EXCELART Vantage XGV V9.5、Torso-SPEEDER 8ch-coil【方法】1）2D MRCP：自然呼吸下JET法併用脂肪抑制T2WIにて、BLADE数、TE値、脂肪抑制法の違いによる画質の比較を行った。2）3D MRCP：自然呼吸下True-SSFPにてFA，脂肪抑制法の違いによる画質の比較を行った。【結果・考察】脂肪抑制T2WIではTE値を大きくすると背景信号が抑制されるが、SNRの低下により胆管の描出不良が起きた。また、脂肪抑制法はCHESS法が安定していた。BLADE数が少ないとartifactが出現するため70本以上が良好であったが、撮像時間の延長が懸念された。SSFPでは、FA=60（MAX）が最適であった。脂肪抑制はCHESS法が適していた。Work inにて障害陰影の除去も要するが、胆道系の全体像を把握出来うる画像が描出できた。【結論】自然呼吸下（非同期）MRCP撮像の検討を行った。被験者の様態により、短時間かつ簡便に有効な画像が得られた。

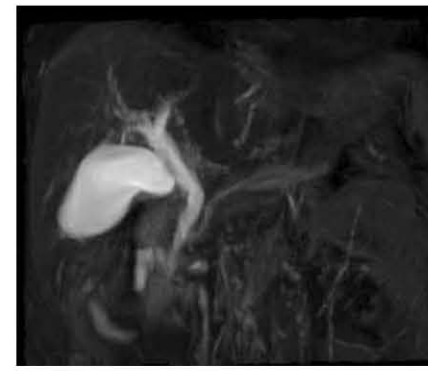

P-3-208　腹部脂肪抑制T2強調画像撮像における2種のナビゲータトリガー法の比較

○齊藤　朋典[1]、岩永　　崇[1]、福倉　良彦[2]、内匠　浩二[2]、吉浦　　敬[2]、藤崎　拓郎[1]、利根　裕史[3]、西郷　康正[1]

[1]鹿児島大学病院　臨床技術部放射線部門、
[2]鹿児島大学大学院医歯学総合研究科　先進治療科学専攻腫瘍学講座放射線診断治療学、
[3]シーメンス・ジャパン株式会社

【目的】上腹部MRI撮像において、脂肪抑制T2強調画像（FS-T2WI）の撮像には呼吸運動とデータ収集を同期させるナビゲータトリガー法が広く使用されており、当院のMRI機器では、横隔膜の動きをナビゲータとする肝円蓋部ナビゲータ（dome navi）と肝実質の動きをナビゲータとするフェーズナビゲータ（phase navi）の2手法が選択可能である。今回我々は、上腹部MRI検査でのFS-T2WIの撮像において、dome naviとphase naviのいずれの手法が有用であるかを検討した。【方法】装置はSIEMENS 1.5T areaを使用した。対象は肝疾患の精査目的にてMRI検査を行った50症例において、2つのナビゲータトリガー法（dome navi，phase navi）でFS-T2WIを撮像した。25例はdome naviを、残り25例はphase naviを先に撮像した。得られたFS-T2WIにおいて肝門部レベル4点（外側区、内側区、前区、後区）で肝実質のsignal intensityとstandard deviationを測定し、signal-to-noise ratio（SNR）を算出して比較した。また、視覚的に4段階評価（excellent，good，fair，poor）による画質の評価を行った。【結果】撮像時間は2手法間に有意差は認められなかった（dome navi，226.6 sec；phase navi，225.0 sec；P=0.804）。肝実質のSNRはphase naviの方がdome naviと比較して高い結果となった（phase navi，7.46；dome navi，7.12；P=0.804）。画質の視覚的評価では2手法間に有意差は認められなかった（p=0.261）。また、撮像の順序による影響も認めなかった（p=0.998）。【結語】Dome naviと比較して、phase naviを用いたFS-T2WIでの肝実質のSNRは高かったが、視覚的評価においては画質に有意差が認められなかった。両者の有用性は同等と考えられた。

P-3-209　直腸MRI検査におけるVariable Refocus Flip Angle 3D FSE（CUBE）の基礎的検討

○小泉　百未、園田　　優、永友　秀樹

聖隷福祉事業団聖隷佐倉市民病院　放射線科

【背景・目的】直腸MRI検査においてT2WIは直腸壁の層構造を粘膜層、粘膜下層、固有筋層の3層に描出することができるため腫瘍の深達度の評価が可能となる。しかし、直腸の構造上、病変部に垂直な横断像が撮像できない場合は層構造の観察が困難なことがある。Variable Refocus Flip Angle 3D FSE（以下、CUBE）はvolumeの撮像が可能であり、画像再構成で任意の撮像断面を作成することができる。そこで今回、CUBEを用いて直腸MRI検査におけるT2コントラストについての基礎的検討を行った。
【方法】装置はGE社製3.0T MRI装置Discovery 750w、コイルはHead coilを用いた。撮像条件はCUBE Enhance 2、NEX 3を固定し、Band Width（以下、BW）とEcho Train Length（以下、ETL）を変化させた。日興ファインズ社製MRIファントム90-401型System Ⅰを撮像し、得られた画像から75％、77％、79％PVAゲルと生理食塩水、脂肪のSNR、CNRを算出し、当院ルーチンの2D FRFSE T2WIと比較した。ファントム実験で得られた結果をもとに、Body Array coilを用いて本検討に同意を得られた健常ボランティア4名を撮像し、直腸壁の層構造の視覚的評価を行った。
【結果】BWによるSNRの低下はほとんどみられなかった。また、生理食塩水とのCNRにおいて当院ルーチンと同等となるのはBWによらずETL130以上であった。含水率の差が4％のPVAゲルのCNRはETL70以上、BWが100以上で当院のルーチンと同等となった。含水率の差が2％のPVAゲルのCNRはETL70から90、BW100以上で同等となった。ETL90、BW111で健常ボランティアを撮像し、良好なコントラストを得ることができた。
【考察】ETLが高く、BWが狭くなるほどTEは上昇し、今回の条件ではETLが110を超えるとBWによらずTEが120msecを超えた。このため、直腸の3層構造のような微細なT2コントラストの変化を描出するためにはETLは70から90までに設定し、BWは100以上に設定することで良好なコントラストが得られると示唆された。

P-3-210　生体内の遅い流動の定量計測のためのファントム実験

○吹田　　敦、寺田　康彦、巨瀬　勝美

筑波大学大学院数理物質科学研究科　電子物理工学専攻

【はじめに】生体中には樹木の樹液流などのような非常に遅い流れがある．このような流れの検出が低磁場（0.2T）のMRIシステムを用いてどこまで可能であるかを知るために位相シフト法を用いたファントム実験を行った．【方法】実験には静磁場強度0.2T，磁極間ギャップ160mmの永久磁石を用いた．各方向の勾配磁場効率は，Gx=0.126［G/cm/A］，Gy=0.126［G/cm/A］，Gz=0.274［G/cm/A］である．流れファントムは，内径4mmと内径8mmのアクリルパイプを各2本用い，全てを直列に接続して，鉛直上方と下方に水が流れるようにした．このファントムに上方に置いたタンクから水道水を定常に流し計測を行った（図左）．撮像に用いたシーケンスは，FOV 12cm × 6cm，matrix size 256 × 128，スライス厚20mm，TR=1000ms，TE=200msのスピンエコーシーケンスで，MPGをパルス幅δ=2ms，パルス間隔Δ=102msで印加し，流量と勾配磁場強度を変化させて位相シフト量を計測した．【結果と検討】下図右に，平均流速が1.26mm/sのときの直径8mmのパイプの中心軸を通る位相シフトのプロファイルを示す．このように，位相シフトには，主に熱雑音に起因するノイズが重畳しており，これが計測の限界を決定する．現在の実験条件でこれを流速として評価したところ0.4mm/sであった．この計測限界は，MPGの大きさや画像のSNRで決定され，信号積算回数や撮像バンド幅の影響も受けるため，それらを最適化してさらに計測限界を追求したい．

流れファントム

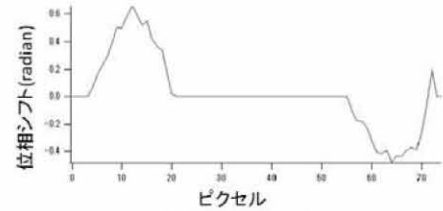

位相シフトのプロファイル

P-3-211　Diffusion Tensor Imagingのための性能評価ファントムの開発 －経時的安定性と複数個作成時の画一性の評価－

○橘　　篤志[1,2,3]、小畠　隆行[3]、佐野ひろみ[4]、立花　泰彦[3]、川口　拓之[4]、福士　政広[2]

[1]Stanford University School of Medicine Division of Cardiovascular Medicine、
[2]首都大学東京大学院人間健康科学研究科、[3]放射線医学総合研究所　重粒子医科学センター、
[4]放射線医学総合研究所　分子イメージング研究センター

【目的】Diffusion Tensor Imaging（DTI）は水拡散の方向依存性を表した撮像法であり，見かけの拡散係数や拡散異方性を定量できる。DTIは定量的な指標を求める事が可能であり広く応用されているが，その値を客観的に評価する方法は確立されていない。われわれは拡散異方性をもつDyneema（Dy）線維を利用したDTIファントムに関して昨年の本学会にて発表を行った[1]。本研究の目的は，このファントムの経時的安定性と複数固作成時の画一性を評価する事である。【方法】Dyとの比較のため，構造が既知の毛細管を配置したガラス製のキャピラリープレート（CP）を使用した。サンプルを直径10mmの円筒形サンプルケースにそれぞれ入れ平行に設置し撮像を行った。MRI装置はSIEMENS社製 MAGNETOM Verio 3.0T，12ch Head-Coilを使用した。撮像シーケンスはRESOLVE[2]をSegment数5にて用いた。撮像条件はFOV 200mm，Matrix 100，Slice thickness 2.0mm，TR 5000ms，TE 96ms，Average 2，b-value 0，1000s/mm^2，MPG 12軸とした。撮像結果のサンプル部にROIを作成しFA，ADCを計測した。【結果】3ヵ月前後の比較では，CPはFA=0.753からFA=0.748，ADC=1.05 × 10^{-3}mm^2/sからADC=1.03 × 10^{-3}mm^2/sとなった。DyはFA=0.543からFA=0.539，ADC=1.28 × 10^{-3}mm^2/sからADC=1.26 × 10^{-3}mm^2/sとなった。CP・DyともにFA･ADCは同傾向に減少していることから，装置の特性の変化に起因している可能性が大きい。Dy7本を測定して画一性を評価すると，FA=0.537 ± 0.0165（CV=0.0308），ADC=1.27 ± 0.0282 × 10^{-3}mm^2/s（CV=0.0222）となり，ファントム間でのばらつきは小さかった。【結論】Dyを用いたファントムのFA，ADCは経時的変化もなく，複数個作成時のばらつきも少なかった。この結果はDyファントムがDTI定量評価に有用であることを示唆している。【文献】[1] 橘篤志．他．第41回日本磁気共鳴医学会大会．2013; P-3-203. [2] David A.P. et al. Magn Reson Med. 2009; 62: 468-475.

P-3-212　Body Array Coilを用いたDiffusion Tensor Imageの基礎的検討

○園田　　優、小泉　百未、永友　秀樹
聖隷福祉事業団聖隷佐倉市民病院　放射線科

【目的】我々は梨状筋症候群に対する坐骨神経の狭窄をKinematic MRIにて描出し，その形状の変化を計測し診断を行ってきた．今回，3.0T装置（GE社製Discovery750w）の導入によりDiffusion Tensor Image（以下，DTI）の撮像が可能になり，坐骨神経の狭窄などをFractional Anisotropy（以下，FA値）で捉えることが可能かどうか検討を試みた．しかし，過去の検討では画像のSNを向上のため，Head Array Coilなどの感度の高いCoilの検討が多かった．そこでBody Array Coilを用いたときの撮像条件に対する画像とFA値の変化について検討を行ったので報告する．
【方法】自作ファントムを用いて，撮像条件をTR（4,000～16,000msec），印加軸数（6～36），Matrix（64～256），加算回数（1～5），Slice Thickness（1～8mm），Slice Gap（0～100％），Phase FOV（0.5～1.0），Asset Factor（off, 1～3）と変化させ5回連続撮像を行った．装置内蔵の画像解析ソフトFunctoolを用いて，FA値のFunctional Mapを作成した．作成したFunctional Mapの信号値（以下，FA信号）の変化を求め撮像条件に対するFA信号の変化とバックグランドのS.Dの変化を計測した．
【結果】TRを大きくすることによりFA信号並びにS.Dは低下し，TR10,000msecを超えると安定した．
印加軸数は12軸を超えるとFA信号は安定した．印加軸数を増加することでS.Dは低下した．
Matrixは128×128以下にすることでFA信号は低下した．S.DはMatrixを増やすことで増加した．
加算回数を増やすことでFA信号は増加し，S.Dは低下した．
Slice Thicknessが6mmを超えるとFA信号は一定になった．しかし，S.DはSlice Thicknessと反比例の関係になった．
Slice Gapによる変化は無かった．
Phase FOVを大きくすることでFA信号，S.D共に低下した．
Assetを使用することでFA信号，S.D共に安定したが，Asset factorを3にするとS.Dが増加した．
【考察】良好なDTIを得るためには画像の歪の抑制とS.Dの向上が不可欠で，Functional MapのS.Dを250以下になるように撮像条件を考慮する必要があると考えられる．

P-3-213　ヒト胚子化学固定標本のNMRパラメタによる最適撮像シーケンスの検討

○巨瀬　勝美[1]、大竹　陽介[1]、山田　拓馬[1]、拝師　智之[2]、山田　重人[3]
[1]筑波大学数理物質科学研究科、[2]（株）エム・アール・テクノロジー、[3]京都大学先天異常標本解析センター

＜はじめに＞我々は，京都大学に所蔵のヒト胚子化学固定標本の3D databaseを構築するために，高磁場MR Microscopyによる高分解能撮像を検討している．本研究では，そのNMRパラメタに基づいた最適撮像シーケンスの検討を行った．
＜方法＞ホルマリン水溶液に浸されたCarnegie Stage23（8週齢）のヒト胚子標本を用い，9.4Tで室温開口径54mmの縦型超伝導磁石を使用して，TRとTEを複数変化させた3DSEシーケンス（Matrix：512×256×256，画素サイズ60μm立方）によってT1，T2，Proton density（PD）分布を計測した．
＜結果と検討＞T1，T2，PDの正中断面における分布と，試料全体のT1に対するT2をプロットしたグラフを図に示す．このように，PDはほぼ一様であり，T1とT2の分布は酷似し，これらの相関は高い．さて，全撮像時間を一定とし，T1WIとT2WIで隣接する組織のCNRを最大化するためには，TR～T1/2，TE～T2とすれば良い．脳神経系と腹部臓器のT1は200～800ms，T2は8～25msに分布しているため，T1WIでは，TRを100ms～400ms，T2WIではTE～20msにすべきと判断した．ただし，T2WIでは，良好なCNRを得るためには，TRを長くする必要があり，また短いT2のためFSEも有効ではないため，TR=100～400msのT1WIが高分解能撮像には有用であると結論した．

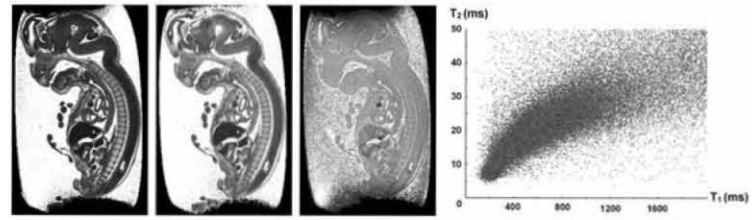

T1 map　T2 map　PD map　T1 & T2 correlation

P-3-214　マイクロイメージングにおけるセグメンテーション誤差の検討

○森脇　　聡[1]、寺田　康彦[1]、巨瀬　勝美[1]、拝師　智之[2]、瀬古澤由彦[3]

[1]筑波大学大学院数理物質科学研究科、[2](株)エム・アール・テクノロジー、
[3]筑波大学大学院生命環境科学研究科

【背景･目的】MR画像から特定の部位を抽出する際,一般に閾値を設定しセグメンテーション行う．しかし，CNRが低い画像の場合，閾値の設定に観測者によるバラつきが起こるため，体積測定結果に誤差が生じる．そこで本研究ではMR画像の組織間のCNRの違いによる測定誤差を検討した．

【実験方法】本研究では計測対象を果実の種子・維管束とし，Fig1に示すような，T1強調画像(TR/TE=400ms/12ms，Matrix=512 × 256 × 256，NEX=2，Voxel size=(40μm)3，維管束と果肉のコントラスト比～2：1)で得られた梅果実の画像と，果肉内に種子や維管束など様々なサイズの組織が存在する果実を模した数値ファントム(Fig.2)を使用した．部分体積効果を考慮するために，4096 × 4096画素のデータを256 × 256画素のデータに平均化させた．また，数値的にホワイトノイズを加え，組織間のCNRと面積測定誤差の関係を調べた．

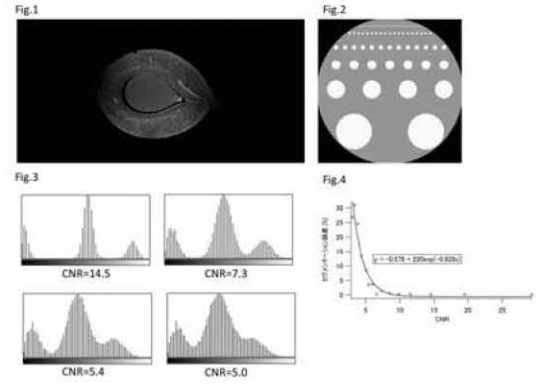

【実験結果】ヒストグラムからCNR＞6.6以上では領域を完全に分けることができるため，面積測定誤差は1%以下であった．CNR＜5.4になるとノイズにより，ヒストグラムの境界がボケるため，誤差が著しく増大する．以上より，果実維管束の体積計測を行う際，CNR＞5.4であれば観測者による誤差はなく，CNRの低下に伴って，Fig.4式にしたがって，誤差が増大することが判明した．以上より，CNRが16.7であるFig.1をセグメンテーションした際の誤差は0.6%程度であると結論づけた．

P-3-215　臨床用MR装置を利用した考古学分野への応用－木材の年輪年代計測

○妹尾　淳史[1]、山田　昌久[2]、鈴木　伸哉[3]、大山　幹成[4]、森　　美加[1]、高島　　大[5]、諏訪　　亨[5]

[1]首都大学東京大学院人間健康科学研究科　放射線学専攻、
[2]首都大学東京大学院人文科学研究科　文化基礎論専攻、[3]東京都埋蔵文化財センター、
[4]東北大学　学術資源研究公開センター、[5]フィリップスエレクトロニクスジャパン

【目的】本研究の目標は、臨床用MR装置の最新技術を応用して出土木材の年輪画像を取得し、考古学の年輪計測・年輪年代法を適用し木材の伐採年や生育地を特定するという新しい非破壊計測法を確立することである。出土材の年代測定法としては放射性炭素年代測定法が一般的であるが、この方法は出土材の一部を破壊しなくてはならず、さらに計測結果には統計的な誤差が含まれる。本研究では最初のトライアルとして、保存状態の異なる出土木材を実際に臨床用MR装置で撮像した年輪画像から年代測定可能か否かについて検討することを目的とする。

【方法】撮像対象は約300年前の水浸の木椀，約400年前のPEG含浸の木材および，約1万5千年前の水浸の木材とした。MR装置はPhilips社製3.0T Achievaを使用し、撮像は通常のFE系およびSE系でT1強調やT2強調を撮像した。

【結果】水浸木椀ではT2強調，PEG含浸木材ではT1強調で年輪が描出された(Fig.)が、約1万5千年前の水浸木材では浸食が多く、どの撮像法でも明瞭な年輪画像が得られなかった。



【考察および結論】臨床用MR装置を利用した出土木材の年代計測では、木材の保存状態に応じてパラメータを最適化することで年輪画像が得られることを明らかにした。今後、出土木材の保存状態に応じて撮像法をさらに最適化して出土材の年代や生育地を計測する方法を確立していきたい。

P-3-216　磁化移動効果を用いたポリエチレングリコールの浸透性測定

○金澤　裕樹[1,2]、山田　哲也[3]、木戸　　晶[1]、藤本　晃司[1]、小澤　　聡[4]、小泉　幸司[4]、
大國万希子[3]、植田　直見[3]、富樫かおり[1]
[1]京都大学大学院医学研究科　放射線医学講座（画像診断学・核医学）、
[2]徳島大学大学院ヘルスバイオサイエンス研究部　医用情報科学講座、[3]（公財）元興寺文化財研究所、
[4]京都大学医学部附属病院　放射線部

【目的】高分子化合物であるポリエチレングリコール（polyethylene glycol：PEG）は，文化財保存の分野において，水浸出土木材を保存処理する薬剤として使用されている．我々はMRIを用いて，高分子物質に対して反応性のある磁化移動（magnetic transfer：MT）効果とPEGの浸透性を評価した．
【方法】1.5テスラMR装置（東芝メディカルシステムズ社製）を用いて実験を行った．試料は，水浸出土木材（マツ属二葉松類，直径11.5cm，長さ27cm）を3分割に裁断し，長径10cmと5cmに裁断したものとした．溶液浸透期間を2週間として，0，20，40，60，80，100%濃度のPEG溶液に浸したMRIを各々撮像した．撮像条件は，3D Field echo法にて，TE：5.5ms，TR：20.2ms，Flip Angle：20degree，スライス厚：6mm，スライス枚数：50スライス，FOV：30×30cm，撮像マトリクス：256×256，帯域幅：±61Hzとし，MTC pulseありとなしの2種類の画像を取得した．MTC pulseを付加した場合はMTC frequency：2000Hzとした．収集したMR画像から，辺縁部，中間部，深部に対して関心領域を設定し，MTC pulseありとなしの画像から磁化移動率（magnetic transfer ratio：MTR）およびその変化率ΔMTR（PEG（+）－PEG（-））を算出した．
【結果】PEG溶液濃度が上昇するとMTRが低下した．また，10cm裁断木は，中間部・年輪中心部はPEG 40%まで，辺縁部は60%までΔMTRの低下が持続した．一方，5cm裁断木は，中間部・年輪中心部はPEG 80%まで，辺縁部は100%までΔMTRの低下が持続した．
【結論】容積が大きい水浸出土木材は，低濃度PEGで水との置換が可能であるが，高濃度PEGに置換するには2週間では不十分であることが示された．MTRを計測することで，非破壊の状態でPEGの浸透性を評価することが可能であった．

P-3-217　PNIPAAm系ゲルの複合化による温度と含水が材料特性に与える影響の解析

○八木　一夫[1,2]、七尾　　円[1]、上田　優史[1]、小野寺聡之[1]、栗本　直幸[2]、坂口　雄太[2]、稲葉　忠司[2]
[1]首都大学東京大学院人間健康科学研究科　放射線学域、[2]三重大学大学院工学研究科

【目的】ポリN-イソプロピルアクリルアミド（PNIPAAm）系ゲルは温度の変化に応答して体積相転移現象を起こす。PNIPAAm系ゲル合成時の水分量と重合時の温度環境を変化させ，ゲルの温度応答特性と力学的特性に与える影響を調査する。
【方法】ゲル（PNIPAAm）の材料設計と合成：合成時のゲル材の水分量を生体組織に近似するように設定し、NIPAAmモノマーを縮重合させPNIPAAm系ゲルを作成する。温度応答性を評価するために本材料を低温水溶媒（約5℃）から高温水溶媒（約40℃）に浸漬し，時間毎の重量変化率を計測する重量変化試験を行い，環境温度の変化による力学的特性を評価するために単軸引張試験を行った。また含水量の異なる試験片を作成し試料のNMR緩和測定を行った。
【結果】PNIPAAm系ゲルは32-38℃付近の温度ですべて相転移し，体積，重量，T1，T2値がすべて転移前に比べて減少した。減少率は材料合成時（仕込み時）の含水率が多いものほど大きくなった。引っ張り強度特性は応力（σ）－ひずみ（ε）線図より転移前に比べてひずみが減少した。
【結論】ハイドロゲルの材料特性はゲル中の高分子網目構造に起因すると考えられる。本材料は重合反応で合成されるため，わずかの合成条件の変化でゲル中の高分子網目構造に影響を与え，材料特性が変化する。

P-3-218　リポソーム型ナノ粒子磁性体の複合合成

○八木　一夫[1,2]、星野　弘樹[2]、矢頭　由裕[2]、羽立　雄一[2]、杉本　聖一[3]、久保　雅敬[2]、稲葉　忠司[2]
[1]首都大学東京大学院人間健康科学研究科　放射線学域、[2]三重大学大学院工学研究科、
[3]都立産技高専　ものづくり工学科

【背景】免疫機構から異物と認識されにくい性質を持ったポリエチレングリコールをリポソームと呼ばれる閉鎖小胞に修飾させたRES回避リポソームの研究開発が行われている．
【目的】RES回避リポソームをモデルとした糖被膜型磁性流体を作製する為，多糖であるコンドロイチン硫酸とPEGをエステル結合により合成させたPEG化コンドロイチン硫酸を作製した。さらに、それを分散剤として用いた糖被膜型磁性流体の作製をおこなった．
【方法】複合化1、PEG化糖被膜型MFを作製するためには糖をPEG化する必要がある．PEGと糖のエステル結合を用いた複合化およびアミド結合によるPEG化．メトキシPEG末端水酸基のアミノ化によるPEG化を行った．糖[糖＝コンドロイチン硫酸C（以下CS）]複合化2、水酸基結合によるPEG化コンドロイチン硫酸CおよびアミドPEG化CSを分散剤に用いた糖被膜型MF（PEG/CS/MF）の作製．
【結果】飽和磁化値，組成，コア粒子径，及びコロイド径をPEG修飾の有無で比較することにより，PEG修飾が糖被膜型磁性流体に与える影響を調査した．合成時pH7付近におけるPEG修飾による飽和磁化値は8～15%程度の減少した．PEG修飾の有無に関わらず試料の回折ピーク位置はマグヘマイトと一致したため，合成時pH7付近において，PEG修飾によるコアの組成変化はみられないことが確認された．合成時pH7付近におけるPEG修飾は，コア粒子径にほとんど影響を与えないことが確認された．DLSによるコロイド径の測定結果からPEG修飾の有無によるコロイド径を比較すると，PEGを修飾した場合，PEGを修飾しなかった場合よりも約42%のコロイド径の増大がみられた．
【結論】1、PEG化コンドロイチン硫酸の合成．コンドロイチン硫酸，PEGメチルエーテルおよび合成にて得られた試料解析を1H-NMRスペクトル法とIR法で行った．2、コンドロイチン硫酸，PEGメチルエーテルのNMRスペクトルと試料のNMRスペクトルとの比較を行い試料中に含まれる物質の同定を行った．

P-3-219　磁性粒子を用いた糸球体腎炎モデルマウスの評価

○陳　　挺[1,2]、森　　勇樹[1,2]、程　　振宇[1,2]、大野　工司[3]、多胡　善幸[4]、吉田　慎一[4]、
吉岡　芳親[1,2]
[1]大阪大学　免疫学フロンティア研究センター（IFReC）、
[2]（独）情報通信研究機構・大阪大学　脳情報通信融合研究センター（CiNet）、
[3]京都大学　化学研究所、[4]カネカ　バイオテクノロジー開発研究所

【背景・目的】日本は世界有数の腎不全大国であり、腎炎患者数は年々増加している。しかし、その病因の大半はまだ解明されていない。我々は新規ナノ磁性粒子（ステルス磁性粒子）[1)]が、正常マウス腎臓において特異的な造影効果を示すことを確認し報告した[2)]。本研究では、新規ナノ磁性粒子の糸球体腎炎モデルマウスにおける造影効果ならびに腎炎評価の可能性について検討した。【対象・方法】糸球体腎炎モデル動物としてIgA腎症の自然発症モデルマウス（HIGAマウス；日本エスエルシー）を対象とし、糸球体腎炎の発症時期を、尿のMRS及び組織染色によって確認した。発症前及び発症後の時期に、新規ナノ磁性粒子、市販のSPIO（Resovist；アイロム製薬）又は生理食塩水を尾静脈より投与した。投与前及び投与後4週まで経時的に撮像し、各臓器の造影効果と分布の違いを比較した。対照群に正常マウス（C57BL/6N；日本エスエルシー）を用いた。Bruker社製11.7T超高磁場MRI装置（AVANCE II 500WB）を用いて、2D-T_2^* FLASHで撮像した。4週後の撮像後、マウス臓器を灌流固定し、摘出後、ex vivoで高精細画像も撮像した。MRI観察後、更に組織切片を作成し、組織レベルでの評価を行った。【結果・考察】腎炎発症後、Resovist投与群では、対照群と同様に、肝臓、脾臓に多量に残留し、長期間の低信号を示し、腎臓では、特に皮質の腎小体に多く分布した。新規ナノ磁性粒子投与群では、対照群と同様に、肝臓における一時的な造影効果を示したが、長期の残留は見られず、輝度は回復する傾向が見られた。一方、対照群では前回の報告同様特異的な部位に造影効果を示していたのに対し、腎炎マウスでは、磁性粒子の蓄積は観察できなかった。新規ナノ磁性粒子とResovistの蓄積メカニズムは異なっていると考えられるが、新規ナノ磁性粒子のみが正常と腎炎発症マウスでの蓄積が異なっている。新規ナノ磁性粒子をを用いることで、腎機能や腎疾患を評価する可能性を示した。【参考文献】1）Ohno K, et al. Biomacromolecules 2012; 13: 927-936. 2）陳挺，他. 第41回日本磁気共鳴医学会大会2013; P-2-087.

P-3-220　MR造影剤内包高分子ミセルと格子構造を有する生分解性ゲルを組み合わせた脳内薬剤投与法の検討

○國領　大介[1]、Mi Peng[2,3]、栗田　朋香[4]、矢田部輝幸[4]、Horacio Cabral[3]、柴田さやか[1]、
岡本　沙織[5]、村垣　善浩[5]、伊関　　洋[5]、酒井　崇匡[3]、鄭　　雄一[3,6]、西山　伸宏[2]、
佐賀　恒夫[1]、青木伊知男[1]、片岡　一則[3,6]

[1]放医研　分子イメージング研究センター、[2]東工大　資源化学研究所、[3]東大院　工学系、
[4]テルモ（株）、[5]東女医大　先端生命医科学研究所、[6]東大院　医学系

【背景・目的】脳腫瘍に対する脳内薬剤投与法の治療効果の向上、ならびに副作用の低減のために、我々は、MR造影剤を含む高分子ミセルと格子構造を有する生分解性ゲルを用いた薬剤投与法を検討してきた。本発表では、ゲルに内包された高分子ミセルの放出速度およびラット脳腫瘍モデルに対する投与実験について報告する。【対象・方法】格子構造を有する生分解性ゲルは、2種類の高分子素材（TAPEG並びにTHPEG：NOF Corporation）を同濃度・同量混合することで作製できる。高分子ミセルはGd-DOTAを内包しており、その粒子径は80nm程度であった。MR画像は前臨床用7.0テスラMR装置（Kobelco, Jastec, Bruker-biospin）を使用して取得した。高分子ミセルのゲルからの放出速度は、PCRチューブ内に高分子ミセルおよび低分子造影剤（Gd-DOTA）を混合して作製したゲルと、ゲルの上に流し入れたリン酸緩衝生理食塩水（PBS）の信号変化を計測して評価した。ヒト膠芽腫細胞U87MGの同所移植モデルラットへの脳内投与実験では、腫瘍内でゲル化するよう、2種類の高分子素材を先端で混合できる二連式カテーテルを開発・使用し、高分子ミセルを含むゲル用素材または高分子ミセルのみを投与した時のMR信号の変化を観察・評価した。【結果・考察】ゲルからの放出速度の検討では、低分子造影剤を含むゲルの信号値が速やかに低下したのに対し、高分子ミセルを含むゲルの信号値の低下は緩やかであり、ゲル作製2日後においても、PBSよりも高信号を保っていたことから、ゲルへの内包により高分子ミセルの放出が抑制され、徐放性が向上したと考えられた。ラット脳腫瘍モデルへの投与実験では、高分子ミセルのみを投与した場合、腫瘍外への大規模な早期漏出が認められたのに対し、ゲル用素材とともに投与した場合、わずかな漏出はあったものの、腫瘍内に局所的な信号変化を持続的に確認することができた。このことから、腫瘍内において高分子ミセルを含むゲルが作製され、徐放化が可能になったと考えられた。【結論】高分子ミセルと生分解性ゲルを用いた薬剤投与法を検討し、漏出を抑えた腫瘍内局所投与が可能であることを示した。

P-3-221　タブレット端末を利用したMRI入室前チェックシステムの試作

○宇津野俊充、稲垣　　明、鈴木　雅裕、井原　完有、麻生　智彦

国立がん研究センター中央病院　放射線診断科

【背景/目的】MRI検査において検査室内への金属の持ち込みによる吸着、体内金属の発熱等の危険性は広く知られているところである。当院では検査受付時に紙媒体で所持品、手術の既往、体内金属の有無等を患者本人が記入（以下入室前チェックリスト）、その用紙を元に放射線技師が最終的な入室チェックを行う。今回、入室前チェックリスト記入の負担軽減とデータベース化を目的とし、ソフトウェアとタブレット端末を利用した入室前チェックシステムの試作を行い、現システムとの比較を行ったので報告する。
【方法】データベースソフトウェアはファイルメーカー株式会社FileMaker Pro 13 Advanceを使用し、バーコードリーダ、パソコン、タブレット端末、無線LANブロードバンドルータ、プリンタとでシステムを構成した。10種類の模擬患者パターンを用意し、当院放射線技師10名により紙媒体、タブレット端末を用いて所持品、手術既往、体内金属の有無、閉所恐怖症の有無、体重、署名を記入・入力してもらい、要した時間の測定、入力のしやすさについて5段階評価を行い、従来のシステムと試作したシステムの比較を行った。
【結果】すべての項目において、タブレット端末は入力時間が短く、評価も高い結果となった。特に、2回目の検査を想定したパターンの場合は、手術既往での評価において紙媒体が平均2.1だったのに対しタブレット端末は4.3となった。
【考察】タブレット端末が手術既往において入力時間の短縮に加え、高い評価を示したのは、タブレット端末ではIDにより以前の入力データを検索、表示することで入力の負担が軽減された為と考えられる。
【結論】すべて紙媒体にて運用を行う現システムと比較し、入力の負担・時間を減少させる入室前チェックシステムの試作を行うことができた。本システムを使用することで、検査効率の向上や、記入間違い減少等の可能性が示唆された。

P-3-222　携帯型強磁場警報器を利用したMRI検査室の安全管理について

○中嶋　　藍[1]、秦　　博文[1]、水上　慎也[1]、井上　優介[2]

[1]北里大学病院　放射線部、[2]北里大学医学部　放射線医学（画像診断学）

【背景】近年、MRI装置の高磁場化、検査件数の増加などによりMRI検査室における磁性体吸着のリスクが高まっている。当院では2012年7月より携帯型強磁場警報器を導入して、MRI検査室の安全管理に利用している。本発表ではMRI安全管理目的での携帯型強磁場警報器の使用経験を報告する。【方法】使用した携帯型強磁場警報器は大きさ79 × 30 × 17mmで、重さは約35gである。感度設定が3段階で変更可能で、設定感度を超えると警報が鳴ると同時に、常時点滅しているLEDライトの色、および点滅間隔が変化する。MRI撮影室出入り口で警報が鳴るように設定した警報器、およびMRI装置ガントリ開口部から1.5m（寝台脇）で警報が鳴るように設定した警報器を用意した。前者はMRIエリア（前室を含む）内にMRI非対応の点滴台、車椅子、ストレッチャー等を持ち込む際に装着し、後者はMRI検査室内で使用するパルスオキシメータ（MRI対応だが、ガントリに近づけてはいけない製品）に常時装着する運用とした。【結果】携帯型強磁場警報器は問題なく運用可能で、装着された物品の使用に支障を来さなかった。また、LEDライトの点滅により、MRIエリア内のMRI非対応製品の存在が明らかになった。導入後の約21ヶ月で、MRI検査室内へ大型磁性体が持ち込まれそうになり、実際に警報音が鳴ったヒヤリ・ハット事例は発生しなかった。MRI検査室内でパルスオキシメータを使用する際では、パルスオキシメータの設置位置を明確にすることができた。また、検査中の騒音があっても、警報音およびLEDライトの点滅で、付添い医師がパルスオキシメータをガントリに近づけようとする行為を防止することができた。【結語】携帯型強磁場警報器はMRI安全管理上、有用となることが推察される。

P-3-223　1.5TMRI装置における衣服が画像に及ぼす影響の基礎検討

○加々美　智[1]、成田　　浩[2]

[1]福岡リハビリテーション病院　検査部、[2]（株）日立メディコ

【背景】過去のMRI安全の報告によると、遠赤外性を謳ったインナーにおいて、火傷の報告や画像への影響が報告されている。また、衣服の装飾品や、クリーニング後のホッチキスの芯が画像に影響を及ぼす可能性は知られている。MRI検査時に検査着に着替えさせ検査を行うことが推奨されているが、インナーは身につけたままで検査を行っているケースは多い。2003年に株式会社ユニクロよりヒートテックが発売されて以来、保温インナーは世界中で広がっている。また、各衣服メーカーより類似製品が販売され始め、国内では多くの方がヒートテックや類似製品を着用している。【目的】MRI検査時に患者が着用している保温インナーが、画像や人体に及ぼす影響について基礎検討をすることを目的とした。【使用機器】（株）日立メディコ社製1.5TMRI装置ECHELON OVALを用い、本体付属ファントムとNVコイル、保温インナーや、一般的なインナーなどを用いた。【実験方法】コイル中心にファントムを配置し、SE法、およびGE法において検討を行った。ファントムには温度計を張り付け、何も巻き付けない、一般的な肌着、保温下着、スポーツインナーなど巻き付け素材を変更し、5種類の撮像を行った。また、巻き付け回数を変化させ撮像を行った。撮像開始は、ファントムの流動がなくなるように20分以上待機してから撮像を行った。検討方法は差分法を用いてSNRを測定し、t検定を行った。【結果】肌着の種類や巻き方に応じてGE法ではSNRの低下がみられ、5%以下で優位に差が生じた。【まとめ】検討によりインナーの材質、厚みによってはMRI信号に影響を及ぼし、患者の体温を上昇させる可能性が示唆された。厚生労働省のSARに関する記載では、患者の温度変化に関して、第一次水準管理操作モードで1度以上の変化がないことや、体温の最大値は規定されている。保温インナーはこれらの規格を超える恐れがあり、注意が必要である。

P-3-224　体内埋め込み型医療機器のMR安全性 －勾配磁場による発熱のシミュレーション－

○堀之内省吾[1]、熊本　悦子[2]、黒田　　輝[3,4]

[1]神戸大学大学院システム情報学研究科、[2]神戸大学　情報基盤センター、[3]東海大学情報理工学部、
[4]神戸国際医療交流財団

【目的】MRIの撮像に利用される磁場のうち、一般に安全なものとして扱われている勾配磁場について詳細な解析を行うことで、現在の体内埋め込み型医療機器との相互作用を含めた安全性の確認を行い、また今後の機器の発展に向けた明確な安全基準を模索するための基礎研究である。
【方法】人の上半身を模したASTM規格のファントムモデルと体内埋め込み型医療機器としてペースメーカのモデルを作成し、一軸の単一コイルにより現行機で用いられる40，80mT/mの強度の変動磁場を各周波数の正弦波に近似し準静FDTD法により電磁解析を行った。これにより比吸収率（SAR）を求め、さらに定常熱伝導解析からその最大温度上昇値を算出した。この時、リード部より温度上昇の大きいチタン部へ最大の変動磁場が位置するように配置し、各条件下での最大温度上昇へ近づけた。解析には，電磁界解析ソフトウェア（SEMCAD X，Schmid & Partner Engineering AG）を用いた。
【結果】定常状態における0℃からの温度上昇の最大値はTable 1の通りとなった。
【結論】高速撮像における勾配磁場の変動は、EPI法を始めとした主なシークエンスについて正弦波に近似した場合、周波数500Hz以下であり、時間の制約がない条件下でも危険な発熱は勾配磁場で起きえないことが確認された。今後、RF磁場との比較、検証を行っていく。
【謝辞】本成果は科学研究費補助金基盤研究（C）25350583による.

	50Hz	75Hz	100Hz	250Hz	500Hz	750Hz	1000Hz	2500Hz	5000Hz
40mT/m	0.00143	0.00196	0.00347	0.0218	0.0872	0.196	0.349	2.18	8.7
80mT/m	0.00347	0.0784	0.0139	0.0872	0.349	0.784	1.39	8.7	-

P-3-225　高知県におけるMRI装置の事前調査状況 ～南海トラフの災害に備えて、私達ができることは？～

○水口紀代美[1]、岡林　正光[2]、村田　和子[3]、中井　敏晴[4]

[1]医療法人治久会もみのき病院　放射線科、[2]公益社団法人高知県診療放射線技師会、
[3]企業団立高知医療センター　放射線科、[4]国立長寿医療研究センター　神経情報画像開発研究室

【目的】平成23年3月11日に発生した東日本大震災による医療機関の被災状況が次々に公表されている。高知県においては、南海トラフを震源とする南海大地震が起こりうると想定されており、医療機関の被災による医療機器の破損や長期の使用停止は、病気や外傷時の画像診断を行うことが不可能となり、治療開始が滞る可能性も否定できない。またMRI装置については、地震の揺れによるクエンチング発生や永久磁石による磁性体吸着事故等の危険性があり、災害時の救援・救護活動を行う際にリスクともなる。そこで、高知県の現在のMRI装置の状況を把握し高知県全体において地震時の対応･対策をすすめる為に、アンケート調査を行った。
【方法】新医療に記載されている医療施設にアンケートを送付し、高知県内のMR稼働状況・建物の建築年月・建物の構造・MRI装置の固定方法・非常電源からの電源供給などについて検討を行った。
【結果】アンケート調査の回収率は、31施設回答あり/65施設中　回収率47.7%であった。建物の構造については、耐震構造が71%・免震構造が6%・その他（不明含む）が23%であった。MR装置の固定方法については、70%が何らかの固定をしており、20%が非固定であった。非常電源においても、高知県ではほとんどの施設が電源を供給できない状況であった
【考察】今回の集計において、まだまだ高知県ではMRI装置に対する対応が遅れていると感じた。MRI装置に携わる者として、設置者に対する働きかけや色々な手段を用いて、災害時におけるMRI装置の安全管理を広報し、少しでも被害を最小限に食い止める活動をしなくてはならないと感じた。
【結論】高知県におけるMRI装置の現状について調査を行った。今後は災害時におけるMRI装置の安全管理に関する指針や調査結果を元にして、MRI装置の安全取扱、対応策について高知県全域に広げるべく、技師会等にて検討を行って行きたいと思う

P-3-226　MRI検査時における患者体重測定の検討

○長岡　　学、中島　正俊、阿部　未希、大原　一夫、宮本　弘樹
JA神奈川県厚生連相模原協同病院　医療技術部放射線室

［目的］MRIにおける患者体重は安全性の上でSARや造影時のGd投与量に関連する重要なFactorであり、近年では金属インプラントなどへの入力体重からのRF発熱に関する影響の報告がなされ、正確な体重入力が重要である。さらにGd使用時には、腎機能への関係から正確な投与が重要視されている。しかし、現状では患者による自己申告である体重値を使用しているケースもみられ、また当院でも現状自己申告にて行っている。今回我々は、本来測定されている体重と計測による数値が正確かどうか検討し、MRI検査時における患者体重の計測をどうあるべきか検討した。
［方法］2014年5月に当院で撮影された外来患者のうち、今研究の趣旨に同意をいただいた20歳以上の患者152名（男性69名、女性83名）に対し、自己申告の体重と検査前に測定した体重を比較した。測定に関し、検査部位に関しては特定をせず、ランダムに行った。また患者に対しては、自己申告の体重の測定日を確認し、どのような関係があるか検討した。
［結果］申告体重より2kg誤差があったのは42名で全体の約28％であり、そのうち5Kg以上の誤差があったのは10名で全体の約7％であった。誤差が2kg以上ある患者のうち約64％の患者が、体重測定日が検査施行日より1カ月以上離れていると答えた。今回13名の造影対象者があり、そのうちの5名が2kg以上の差があったが、5kg以上の違いはなく、-4.5kgが最大であった。
［考察・結語］結果から患者個人の体重測定日が近いほど、2kg以上の誤差がなく、測定日が離れているほど誤差が多くみられた。日々の体重からみる健康を気にしている患者が、誤差が少ない体重量を記入するように思えるが、誤差がある患者群の中にも測定日が前日という患者も存在するため、正しい値ということは言い切れない。MRI検査の安全性の向上には、患者体重は検査前に測定するべきだと考える。

P-3-227　末梢神経疾患におけるVariable refocus frip angle 3D-TSE(SPACE)-neurographyとDW-neurographyの比較評価

○石川　力也[1]、滝澤　秀喜[2]、古川　智子[2]、百瀬　充浩[2]、武井　洋一[3]、大原　愼司[3]
[1]独立行政法人国立病院機構まつもと医療センター中信松本病院　放射線科、
[2]独立行政法人国立病院機構まつもと医療センター松本病院　放射線科、
[3]独立行政法人国立病院機構まつもと医療センター中信松本病院　神経内科

【背景】末梢神経疾患においてMR-neurographyは神経の腫脹や浮腫を非侵襲的に広範囲に描出することができる。また、疾患により描出パターンに特徴が見られる。
【目的】MR-neurographyを用いて神経の信号変化を解析し、撮像方法及び疾患による信号強度の特徴を捉える。
【使用装置】Siemens MAGNETOM Symphony A-Tim 1.5T
【方法】対象は慢性炎症性脱髄性多発根神経炎（CIDP）、シャルコー・マリー・トゥース病1型（CMT1）、ギランバレー症候群（GBS）各1症例の神経根～腕神経叢とし、STIR-SPACE法（以下SPACE法）及びSTIR-DWI法（以下DWI法）で撮像しMIP処理した画像を用いた。神経における信号強度をImageJで抽出し、脊髄を除外した最大信号値で相対値化したプロファイルカーブを作成し比較検討した。
【結果・考察】症例では、今回のCIDPにおいては多巣性で不均一な信号強度分布を示した。CMT1においては左右対称で中枢側優位の信号強度の増加が見られ、特に後根神経節の信号強度の上昇が顕著であった。GBSでは左右対称で遠位側優位の信号強度の増加が見られた。視覚評価ではSPACE法とDWI法の信号強度分布の連続性に相違が見られたがプロファイルカーブの形状を比較すると視覚評価で見られた差異は無かった。SPACE法は神経の浮腫や神経周囲の炎症性変化による信号増強が主体と考えられ、DWI法では神経の浮腫による拡散制限が信号増強の主体と考えられるため、炎症性変化を鋭敏に描出するSPACE法の描出能が高く見えるためと考えられた。
【結論】末梢神経疾患における神経の信号強度変化を解析することにより、疾患ごとの特徴を捉えられる可能性が示唆された。

P-3-228　Q-Space Imaging：腰椎変性椎間板における検討

○桂　　正樹[1,2]、鈴木　雄一[2]、笠原　朗弘[2]、森　　墾[1]、國松　　聡[1]、堀　　正明[3]、
増谷　佳孝[4]、青木　茂樹[3]、大友　　邦[1]
[1]東京大学大学院医学系研究科　放射線医学講座、[2]東京大学医学部附属病院　放射線部、
[3]順天堂大学大学院医学研究科　放射線医学講座、[4]広島市立大学大学院　情報科学研究科

【背景・目的】Q-Space Imaging（QSI）は複数のb値を用いた拡散強調像から非ガウス分布を示す拡散制限における水分子の動きを評価し，解析・可視化する手法である．マイクロサイズの構造情報を取得することが可能とされ，臨床例への応用が期待されている．今回我々は腰椎変性疾患における椎間板の水拡散に着目し，椎間板変性の程度との関連について検討した．
【方法】腰椎変性疾患の疑われる被検者に対し，東京大学医学部倫理審査委員会の承認を得た方法で，GE 3.0T Signa HDx ver14.0を用いて撮像した．QSIシーケンスはEPICを用いて独自に開発したシーケンスを使用した．撮像条件は，TE：99.6［ms］，TR：5000［ms］，FOV：25.6x25.6［cm^2］，matrix size：128x128，slice thickness：4.0［mm］，q-value（b-value換算）：0～4000［s/mm^2］の間を10ステップ，MPG：3軸，NEX：3，δ：33.9［ms］，Δ：39.9［ms］にて行った．解析はVOLUME-ONE ver. 1.72及びdTV2を改良してQSI解析ができるようにしたプラグインを使用し，定量的な各パラメータ（ADC，RMSD，Kurtosis）を算出・測定した．椎間板変性の程度についてはPfirrmann分類に基づき，各被検者に対し2名の放射線科医による合議制でgrade分類を行った．
【結果・考察】全例において定量パラメータの算出・測定は可能であった．椎間板の変性gradeが進行するのに従い，ADC及びRMSDは低下し，Kurtosisは上昇する傾向にあった．今後更なる撮像条件の最適化および臨床での有用性検討を行う予定である．

P-3-229　局所励起法（2D RF Excitation）を用いた脊髄描出能の検討

○小島　正歳、松本　浩史、桝田　喜正
千葉大学医学部附属病院　放射線部

【目的】脊髄炎は脊髄が炎症を起こす疾患である。脊髄のように狭い空間で浮腫が起きると重い神経症状を呈することがある。MRIでは形態的に炎症の広がりを評価することはできるが、脊髄内の神経の評価は困難である。また、炎症の回復過程と神経細胞の回復過程には乖離がある。そこで、DTIを撮像し、FA値を計測することで損傷の大きさや回復過程を評価できるのではないかと考えた。これまで脊髄、特に頚髄のDTIは磁場不均一の影響を強く受け高分解能での撮像が困難であった。当院では局所励起法（FOCUS）を用いることで高分解能の撮像が可能となった。そこで、今回は高分解能で撮像するための撮像条件の検討を行った。【方法】自作ファントムを用い、DTIの撮像条件を変えFA値の評価を行った。dual spinecho、スライス厚、b-value、空間分解能の4項目について検討を行った。FA値はaverage、λ short、λ longで評価した。【結果】dual spinechoをonに、スライス厚を3mmでもっともFA値が高く、b-valueは800以上で拡散制限を反映する結果となった。【考察】FOCUSを用いることでreadoutをこれまで以上に短縮できるためTEの延長が起きるdual spinechoを用いてもFA値は高くなった。b-valueに関しては800以上で拡散制限を評価できると考えられたが、人体ではさらに細い神経線維を評価しなければならないため800以下のb-valueが使用できると考えられる。【結論】FOCUSを用いて高分解能DTIを撮像する条件の検討を行った。非選択励起法に比べ高分解能（スライス厚3mm、面内分解能0.6mm）の撮像が可能であると考えられた。

P-3-230　2-station全脊椎MRIでの歪補正Filterの効果の検討

○安田　志乃

富山市立富山市民病院　放射線技術科

【目的】2-station全脊椎MRIのようなLarge FOV画像では辺縁部の歪みが大きく、形状が不正確となることは広く知られている。今回3D-TSE（space法）と3D-GRE（vibe法）にてLarge FOV画像の歪みの程度と補正Filterの効果をphase encode平面方向とslice encode平面方向にて検討した。

【方法】装置付属の硫酸ニッケル水溶液ボトルファントムをSiemens製1.5TMRI装置Magnetom Aeraにて撮像し、X線CT画像に対するMRI画像の計測（FWHM比）にて評価した。ファントムの配置はファントム長軸を静磁場方向に配置（Z方向）、および、ファントム長軸をマグネット水平方向（X方向）の2方向の配置でそれぞれにつき、isocenterと、高さ（Y方向）-60mm off centerの2種類で撮像した。撮影条件はT1強調画像で3D-TSE（space法）と3D-GRE（vibe法）とし、FOV 500mm、2mm slice × 96枚、base resolution 256matrixとし、補正Filter無し、2D-distortion-filterあり、3D-distortion-filterありの3種類で画像を再構成した。

【結果】3D-TSE法、3D-GRE法共に静磁場方向（Z方向）の歪みは画像辺縁部が縮小する方向に歪みが見られた。歪み補正filterの効果は2D-distortion filterは撮像面内（X-Y平面）のみで補正効果があり、3D-distortion filterはslice encode方向にも補正効果があった。off centerでは補正効果があるものの、isocenterよりは効果が小さい。臨床画像においても2-stationの繋ぎ目で補正効果が確認できた。

【結論】2-station全脊椎MRIのようなLarge FOVでの3Dシーケンス撮像時には、slice encode方向の歪改善の為3D-distortion filterの使用が推奨される。

P-3-231　頸椎黄色靭帯石灰化症のMRI

○越智　　誠[1]、冨田　逸郎[2]、瀬戸　牧子[2]、佐藤　　聡[2]、辻畑　光宏[2]、石丸　英樹[3]

[1]長崎北病院　放射線科、[2]長崎北病院　神経内科、

[3]長崎大学大学院医歯薬学総合研究科　放射線診断治療学

黄色靭帯石灰化症は変性した黄色靭帯に石灰化を来す炎症性疾患で，沈着する石灰化成分はピロリン酸カルシウムやハイドロキシアパタイトなどの結晶である．この疾患は黄色靭帯骨化症とは異なる疾患であり石灰化のメカニズムは不明であるが，結晶誘発性関節炎との関連が示唆されている．今回我々は頸椎に生じた黄色靭帯石灰化症の1例を報告する．症例は2型糖尿病で加療中の60歳代の男性．左上肢の痛みを訴え，頸椎MRIが撮像された．C6/7の椎間板は軽度扁平化し，骨棘による硬膜嚢の圧排と肥厚した黄色靭帯による頸髄左側の圧迫が認められた．黄色靭帯の肥厚は半球状で，T2強調像およびグラディエントエコー法で内部に低信号域を認め，黄色靭帯石灰化症が示唆された．同日施行されたCTでは左黄色靭帯内に卵円形の高吸収域を認め，この高吸収域は椎弓板や硬膜とは不連続で，間に軟部濃度が介在し，黄色靭帯石灰化症が強く示唆された．頸髄の圧迫があり左中心灰白質にT2延長域を伴っていたため椎弓形成術が行われ，痛風検査用アナライザーを用いた観察でピロリン酸カルシウム結晶の沈着と診断された．黄色靭帯石灰化症はMRIのみでは診断を確定できないが，ほとんど全ての頸椎・傍頸椎部の疾患ではMRIがスクリーニング検査とされており，T2強調像およびT2＊強調像での類円形の低信号は黄色靭帯骨化症よりも石灰化症を示唆する所見であることを記憶に留めておくことが望まれる．

P-3-232　3D Double-Echo Steady-State（DESS）MR myelographyによる腰部神経根の描出能の検討

○原田　祐子[1]、徳田　　修[2]、山根　正聡[3]、松永　尚文[1]

[1]山口大学　放射線科、[2]関門医療センター　放射線科、[3]山口大学附属病院　放射線部

目的：3D DESS（Double-Echo Steady-State）MR myelographyによる腰部神経根の描出能を、3D STIR（Short Tau Inversion Recovery）-SPACE（Sampling Perfection with Application optimized Contrasts using different flip angle Evolutions）及び3D MEDIC（Multi Echo Data Imaging Combination）MR myelographyと比較検討すること。

対象と方法：対象は9人の健常ボランティアで、撮像にはMAGNETOM Skyra（3T、SIEMENS社製）を用いた。まず、3D DESS（flip angle（FA）20、90°）、3D STIR-SPACE及び3D MEDIC MR myelographyを撮像した。左右それぞれL3-5レベルの神経根に沿った斜冠状断thin Maximum intensity Projection（MIP）像を作成し、各神経根を神経節（mid portion）、神経節より中枢側（proximal portion）の2か所で定性評価を行った。評価項目は、（1）神経根と周囲組織（骨）とのコントラスト、（2）神経根の輪郭の鮮明さ、（3）静脈による神経根の視認性低下の有無、を放射線科医2名が4段階で評価した。

結果：神経根と周囲組織とのコントラストの評価では、両読影者ともいずれのシーケンスにおいても良好なコントラストが得られており、差は見られなかった。神経根の輪郭の鮮明さについての評価では、STIR-SPACEがほかのシーケンスと比較して有意に低値であった。静脈による神経根の視認性低下の有無についての評価では、3D STIR-SPACEや3D MEDICに比べて3D DESSで良好な結果が得られた。3D STIR-SPACEにおいて、静脈による視認性低下がもっとも強く見られた。3D DESSの2つの異なるFAの画像については、画像評価に差は見られなかった。

結語：3D DESS MR myelographyは、良好なコントラスト、輪郭の鮮明さに加えて、静脈による視認性低下を生じないことから、神経根の描出に適した撮像法と考えられた。

ワークインプログレス
（機器技術資料）

1. （株）フィリップスエレクトロニクスジャパン…… 432
2. 東芝メディカルシステムズ（株）…… 436
3. シーメンス・ジャパン（株）…… 440
4. （株）日立メディコ…… 444
5. GEヘルスケア・ジャパン（株） …… 448

PHILIPS

Ingenia CX 1.5T / 3.0T

ハイパフォーマンスなデジタル MRI が全てのルーチンを変える

デジタルコイルとハイパフォーマンスグラジエントコイルの融合

Ingenia CX(Clinical Excellence)はハイパフォーマンスのグラジエントシステムと世界初[*1]のデジタルコイルシステムの融合によるハイエンドの3.0Tおよび1.5T MRIです。本装置に搭載されているデジタルコイルは、アナログデジタル変換器(ADC)をRFコイル内に内蔵しています。人体に一番近いRFコイル内でアナログデジタル変換を完了することでSNR(信号強度比)が最大40%[2]向上し、画質の向上と検査のスピードアップにつながります。さらに、デジタルコイルによる高いSNRを最大限に活かすハイパフォーマンスグラジエントシステムにより、更なる高画質にこだわることが可能になりました。

***1　フィリップス社調べ。 2010年11月現在。**
***2　フィリップス社調べ。従来フィリップス社製品との比較。**

ルーティン検査から研究まで幅広い画質の追求を実現
デュアルグラジエントシステム

ショートボアマグネットだからこそ実現したデュアルシステムでは1.5Tでは66mT/m、3.0Tでは80mT/mの傾斜磁場強度を実現し、高画質な拡散強調像や空間分解能の追求が可能になります。もちろん高いスリューレイトを活かした循環器領域の検査も可能です。

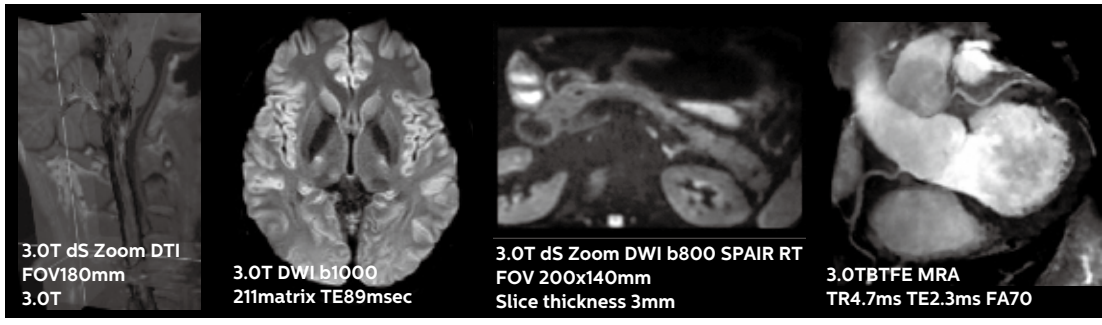

画像提供：静岡県立静岡がんセンター様

Vertical Open Magnet

Ingenia CXは傾斜磁場性能や静磁場均一性の向上のため、ショートボアの設計です。
背面側のコイルは、天板下の寝台稼働部に位置するため、従来のショートボア径の装置と比べて患者の垂直方向の検査環境は広く確保することができます。

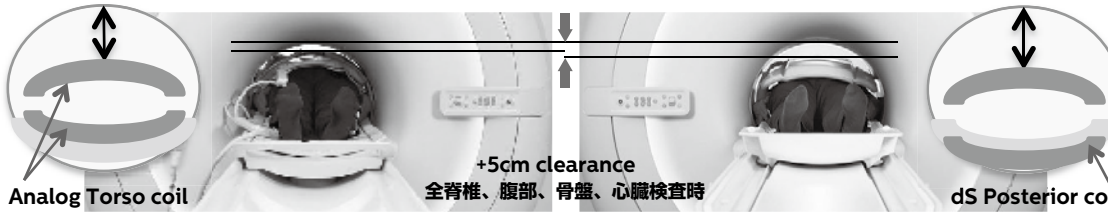

PHILIPS

Premium IQ・Advanced MR

より高画質にこだわりを持った、様々なソリューションをご提供します

■ dS SENSE※1

デジタルコイルによるSNR維持、Minimal Artifact Factor(MAF)アルゴリズムによるコイル近傍に位置する組織信号の展開エラーの低減、レギュラリゼーションの改良による背景信号ならびに関心領域外からのノイズを低減が可能になった新しいパラレルイメージングです。dS SENSEにより高倍速アクセラレーションを利用しても、極端なSNRの低下やアーチファクトの増大を回避することが可能です。

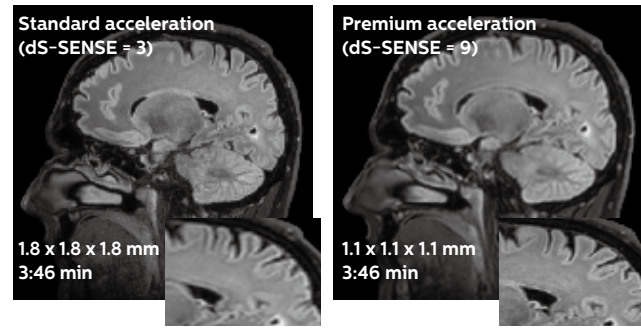

■ dS Zoom※1

dS SENSEのアルゴリズムを利用した局所撮像。撮像視野を極限まで絞っても背景信号の折り返しアーチファクトをコントロールし、撮像時間の延長なく高分解能画像を得ることが可能です。適応に制限はなく、全てのコントラストおよび全ての領域で利用が可能です。例えば、心臓領域において腕からの折り返しアーチファクトを低減しながら関心領域のみの撮像が実現します。

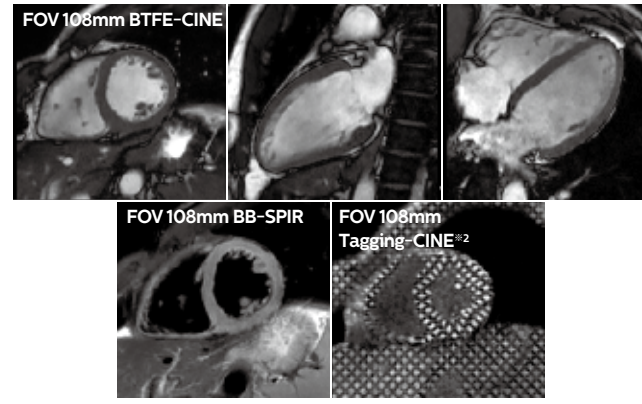

■ TSE Diffusion

高速SE法によるDiffusion imaging。EPI法による磁化率アーチファクトの問題を解決し診断能の向上が期待できます。従来の高速SE法DWIから、イメージデータの平均化、RFパルスの矩形化、SENSEの併用、phase navigatorを必要としないsingle shotの実装を行いました。これによりエコー時間、データ収取時間の短縮ができ高SNRとブラーリングの低減が可能です。

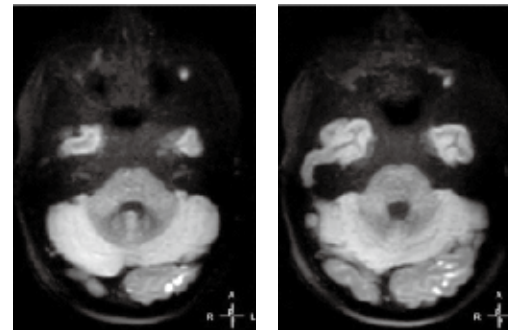

EPI Diffusion　　TSE Diffusion

画像提供：画像提供：静岡県立静岡がんセンター様、 Dr. Casselman, AZ St. Jan Brugge, Belgium

※1　Ingenia機能　※2　オプション

PHILIPS

In Control

シンプルで再現性の高い検査ワークフローを提供します

■ SmartExam*2

解剖情報をきちんと認識した自動プランニング機能
オペレーターに依存しない再現性の高い検査を実現します。

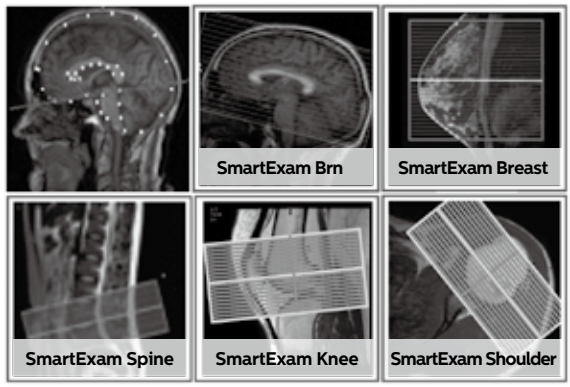

■ SmartSelect

撮像領域から得られる信号ノイズ比を根拠として、
使用エレメントを自動で最適化します。



SNRを考慮した最適なエレメント選択

■ iPatient for MR

単なる操作性のシンプル化ではなく、操作オペレータの思考ロジックを研究されたインターフェイスによって“高画質”と“利便性”の両立を実現します。



よく利用するパラメータだけの表示モード
初めてMR検査を担当する
オペレーターも安心

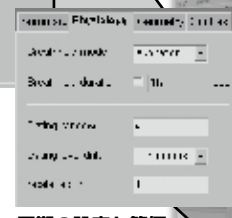

同期の設定も簡便

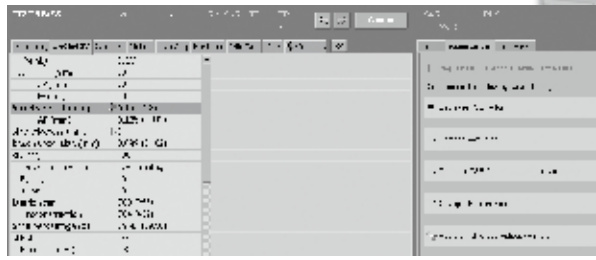

実臨床の現場を研究され開発されたパラメータ変更のアシスト機能

iPatient

※2　オプション

PHILIPS

DynaCAD for Prostate

前立腺のMRIガイド下生検

前立腺のMRIガイド下生検では、PAS高値にもかかわらずTRUS（経直腸超音波）で採取できない問題と、再生検対象の患者の身体的負担や泌尿器科医の心的ストレスの問題をMRIとDynaCADワークステーションを用いて解消し、各ステージの手技と共存しながら前立腺がん生検率100%を目指します。

生検用のサポート：DynaTRIM

MRガイド下生検

通常の経直腸超音波の生検でのdetection rateは20-30%と言われています。更に近年ではMRIの画像をナビゲーションとしてdetection rateを高める手法も広まりつつある。しかしながら、「客観的に組織を採取したことを確認できない問題」はいずれとして解決されていない。このMRIのガイド下生検は、非磁性体の針を用いて、T2強調画像、拡散強調画像で確認された病変に対して、ターゲットバイオプシーを行うもので、高いdetection rateと客観的に組織の採取の有無を判断できます。

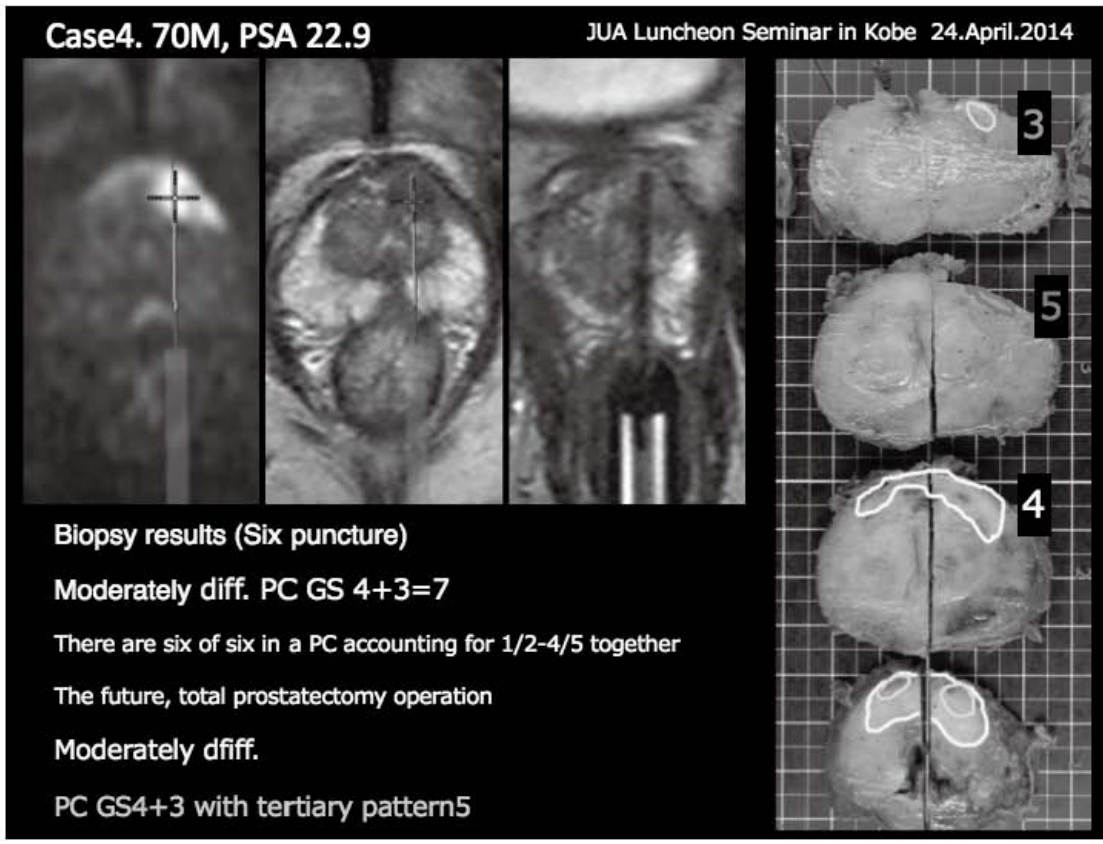

提供：[redacted]

TOSHIBA
Leading Innovation

Vantage Elan™

高磁場MRIの臨床性能はそのままに、
最小設置面積 約23㎡のスペースに設置可能な、
画期的な次世代 1.5T MRIが登場しました。

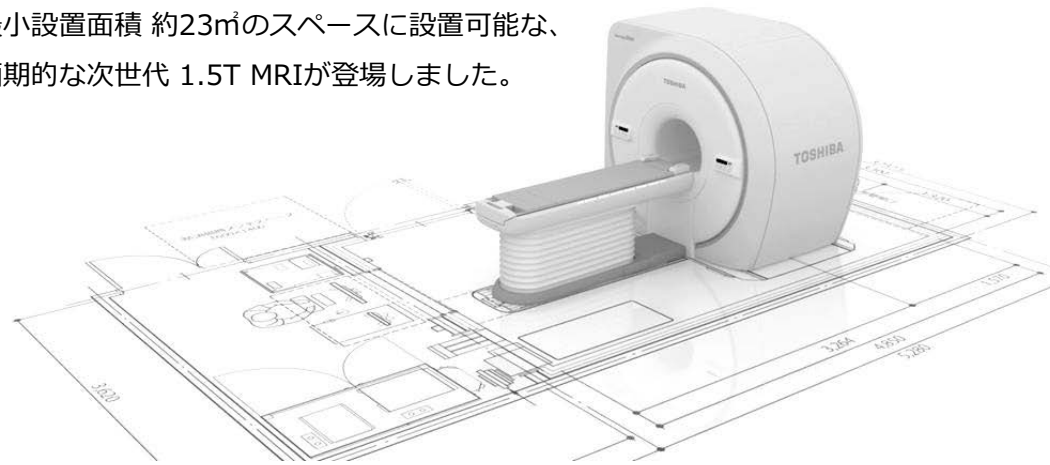

きれい

高画質とコンパクト、この相反する命題をクリアするため数々の要素技術を開発し搭載。高画質のカギをにぎる磁場コントロールは、最新の技術を投入。1.5Tの高画質性能を、コンパクトなボディで実現。

Time-SLIP

かんたん

検査時間の短縮と検査スループット向上を実現する自動処理機能。診断の質を高める最先端のアプリケーションの装備。検査にかかわるすべての人にやさしく使いやすいMRI装置です。

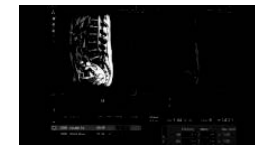
SpineLine

コンパクト

サイズだけでなく、工事や設置環境までコンパクトに。
MRI装置初のエコモードを搭載。ランニングコストを抑え、環境保護にも貢献します。

最小設置面積23m^2 (機械室レス)、システム定格電力25kVA
最大時消費電力50%カット、新設の場合システム搬入から最短5日で稼動
(従来装置比)　(条件による)

エコモード

Vantage Titan™ 3T



Everyday Clinical Use
3テスラの診断力が、ルーチン検査で活かされます。

Open Bore

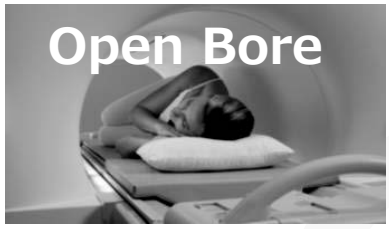

画質を犠牲にすることなく患者開口径71cmを実現。診断の精度と患者さんへのやさしさという２つの課題を、これまでになく高いレベルで両立させました。

Pianissimo™

静音化技術Pianissimoを搭載することで、より多くの患者さんに、安心して効率よく検査を受けていただけます。
Pianissimoは、全ての撮像に対して静音化を実現しています。

M-Power™



従来、術者の知識や経験に依存する部分が大きかった位置決めやパラメーター選択、操作が繁雑で時間がかかった画像処理なども、豊富なアプリケーションがサポートします。

ECO mode

寝台をおろすと自動的にスタンバイ状態になるEco modeを標準搭載しています。
操作側が意識することなく省エネルギー対策を実現できます。

Vantage Titan™

Open Your Future
未来をひろげる新世代Open Bore MRI

TOSHIBA
Leading Innovation

東芝が取組んでいる新しい技術開発のご紹介

CESTについて

近年、Molecular Imagingの役割を果たす技術としてChemical Exchange Saturation Transfer (CEST)が脚光を浴びている。ここでは、CEST効果について簡単に技術的背景とその応用について述べる。CESTとは、化学交換できるアミドプロトン（O=C-NH）、アミノプロトン（－NH2）、ヒドロキシルプロトン（－OH）で、水信号をF0とした場合それぞれ3.5ppm、2ppm、1ppmに信号としてみられるものである。CEST効果を観察するためには、1）Magnetization Transfer （MT）パルス（通常強度｜B1｜が1から2μT）をイメージングシーケンスの前に印加し、2）約+/- 6ppm周波数帯域にて、MTパルスの励起周波数を変えて測定する。その信号値をZ-スペクトラムと呼ぶ。3）得られたZ-スペクトラムの中心周波数から＋方向と－方向の違いをAsymmetric Magnetization Transfer Ratio（MTRasym）で計算し、上記のアミド（3.5ppm）、アミン（2ppm）、ヒドロキシル（1ppm）のプロトン信号を算出したものである。つまりMTRasymは、MTRasym (⊿ω)＝S(-⊿ω)/S0 - S(⊿ω)/S0 で求められる。

CEST効果として、アミド、アミン、ヒドロキシルのプロトンがMTRasym信号として示されるが、その信号強度は、磁場強度、それぞれのプロトンの濃度、温度、pH、分子がおかれている環境などによって異なる。CEST効果は、正常組織と異常組織で異なるため、Molecular Imagingとして期待されている。

CEST 効果において、D-glucoseのヒドロキシルのプロトンはglucoCESTと呼ばれ、glycogenのそれはglycoCESTと呼ばれる。ヒドロキシルは、水信号に近い共鳴周波数のため、高磁場でのCEST効果が認められる。また、Paramagnetic分子を用いたMolecular ExchangeはParaCESTと呼ばれる。

UTEについて

TE時間を極力短縮した技術としてUltrashort TE（UTE）がある。UTE技術のサンプリング、特性、応用などについて記述する。UTEの技術として 1）UTEを実現するために、RF励起パルスの直ぐ後からデータ収集がはじまる、2）ラジアルラインはkスペースの中心から収集される、3）UTEでは2Dまたは3Dの画像化が可能、などが挙げられる。

3D収集では、スライス選択励起パルスでもスライス非選択パルスでも使用でき、ラジアルラインのエンドポイントは球の表面上に分布し、Kスペーストラジェクトリーは図1に示すようにクッシュボール型であるという特長がある。

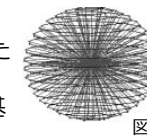

図1

UTEの特性として、以下が挙げられる。1）通常のMRI画像で見えない短いT2/T2*の信号を観察することができる、2）TR毎にkスペースの中心からデータ収集するため、動きの影響を受け難い、3）TEが1ms以下と短いため、血流など流れの特性に優れている、4）ラジアルスキャンのサンプリングの基準（Nyquistサンプリング基準）を満たすため、ある程度の繰り返しが必要である。

UTEの臨床応用例を示す。肺野組織では他の臓器と比較して空気が支配的であるため、T2/T2*が極端に短く、通常のMRI画像では描出が困難である。一方、UTEはTEが1ms以下であるため、肺野の描出が可能となる。図2に肺野のUTE画像とThin-slice CT画像を示す。UTE画像（左）においても、CT画像（右）同様に扁平上皮癌が右上葉部に認められ、肺気腫と正常部位のコントラストの違いが認められる。

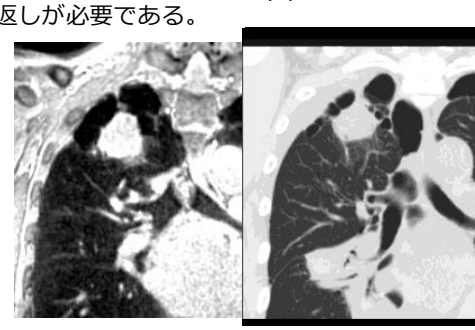

図2．扁平上皮癌の例。UTE画像(左)とThin-Slice CT画像（右）。UTE撮像条件：(TR 4 ms/ TE 0.96 ms/ Flip Angle 6 degree/ 1×1×1 mm^3)。**3D FFE UTE、Vantage Titan 3T（W.I.P）**
謝辞：神戸大学大野先生ご提供

Compressed Sensing (CS)のMRIへの適用とは？

CSは画像や情報圧縮の分野で近年大いに注目を集めている。よく知られているように、JPEG等の画像圧縮、MPEG等の動画圧縮は、視覚特性を利用した非可逆アルゴリズムの適用で容易に1/10, 1/100オーダーで情報を圧縮している。では、そもそも1/100に圧縮できる情報をすべて収集する必要があるのかというのがCSの問題意識である。

MRIへの適用としては、コイルの感度分布を用いるパラレルイメージングと組み合わせて、さらに情報収集量を減らし、撮像時間を短縮することが大きな利点と考えられる。

CSの目的は、圧縮された情報の収集である。収集（センシング）の量を減らしても、圧縮なしの情報を収集した結果と同等の情報が得られれば良い。収集された情報とMRIの画像ｘの関係はxの連立方程式として表せる。このとき、式の数を減らしてしまうと未知数が式の本数よりも多くなり、たくさんの解xが存在するようになる。そこで、CSでは画像圧縮の考え方を逆に取り入れる。図3に示すように画像圧縮の場合、Tという変換により、0を増やした分＝圧縮された情報量を表す。

CSの場合、画像に合った適切なTを適用することでほぼ所望の割合で0を含むx’ を作ることができれば、x’ のいくつかが0になるような方程式の解を探すことにより、その解xを１つに絞り込める、という考えが概念的な理解となる。数学的にはどのぐらい元のデータに冗長性があって、0の量を増やすことができるかという性質のことをスパース性と呼び、スパース性の高さが圧縮しやすさを決めるファクターになる。ここから先の数学的な説明は、参考文献1), 2) に詳しいのでそちらを参照頂きたい。

ここではCSのイメージをつかむために、例として、図4のようなヒントの足りないクロスワードパズルを考える。パズル中で、穴を含む単語として成り立つ単語はvery, varyの2つだが、ヒントが与えられていないため穴を埋めることができない。しかし、たとえばパズル全体としてAが6個存在することを知っていれば、答えはvaryだとわかる。このような知識ベースが変換Tにあたる。

変換Tによりスパース性を向上させることはもちろんだが、JPEGでの線画の圧縮率が高いことから類推できるように、疎らでゼロの多い画像であればCSは効果的であると期待できる。そのような画像の典型例として、MRAがあげられる。我々も東芝研究開発センター　マルチメディアラボラトリーと連携して検討を開始しており、フィージビリティスタディの一環として得られた画像を図5に示す。CSでは原理的に細かな血管の情報が徐々に失われていくため、目的とする臨床情報と倍速率の妥協点を見つける必要がある。この場合、倍速率はおよそ3倍で大きな画質劣化がないことを確認している。

また、Toshiba Medical Research Institute USA では非造影MRA撮像でも通常のパラレルイメージングに加え、CS適用によりさらにデータ収集時間を短縮する取り組み[4] を進めている。FBIの特徴として、MRAよりもコントラスト比が高いこと、差分処理を含むことなどから、図6に示すように倍速率を上げても画質劣化が少ないことを確認している。

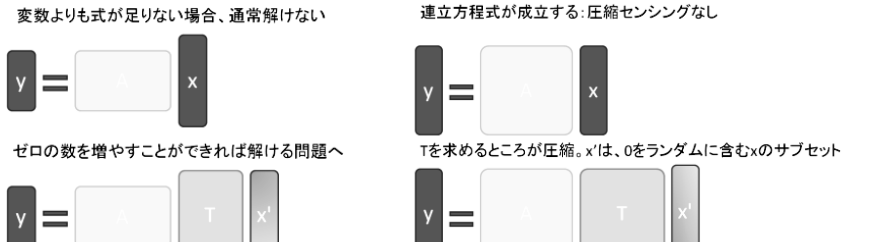

図3

図4

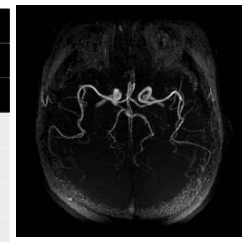

図5　CS収集シミュレーション
3倍速相当

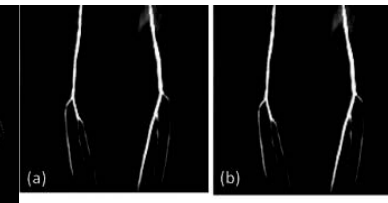

フルサンプリング収集　　CS収集シミュレーション
6倍速相当

図6　FBIの場合、大きな画質劣化なしにMRAよりも倍速率を高められることが確認できた

参考文献
P.C.M. van Zijl　and N.N. Yadav. Chemical exchange saturation transfer (CEST): what is in a name and what isn’t? Magn Reson Med. Apr 2011; 65(4): 927–948.
田中利幸：圧縮センシングの数理(電子情報通信学会 Fundamentals review) Vol. 4(1) 39-47, 20010
町田、斎藤：圧縮センシング（CS）MRイメージング－情報技術による新しい高速撮像法（INNERVISON 28.9 2013）

Leading Application for next generation

シーメンスのMRIシステムにおける開発コンセプトは、Fast、FREEZE、Quietの３つのキーワードで表すことができます。それは、単なる新しい技術開発としてではなく、ルーチン撮像において有効に活かされることが前提で開発されました。

Maximize MR.
Every Case. Every Day.

Fast	• CAIPIRINHA • Slice Accelerated EPI（W.I.P.）
FREEZE	• FREEZEit (TWIST-VIBE, StarVIBE) • Heart Freeze
Quiet	• Quiet Suite

Fast

- CAIPIRINHA
- Slice Accelerated EPI（W.I.P.）など

CAIPIRINHA (Controlling Aliasing in Parallel Imaging Results in Higher Acceleration)

スキャン時間高速化のためにパラレル撮像が用いられますが、高倍速化で顕著となるジオメトリーアーチファクトによる画質低下が問題でした。CAIPIRINHA は、特殊な k-space 充填法と画像計算アルゴリズムを採用することで高速化と高画質化を両立する新しいパラレル撮像技術です。息止め時間の短縮による高画質化や SPACE 法における検査時間短縮が期待されています。

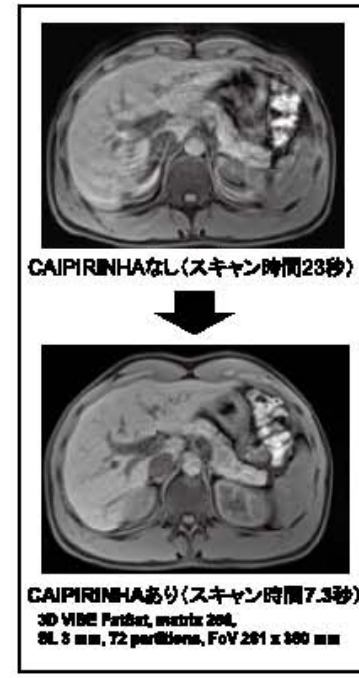

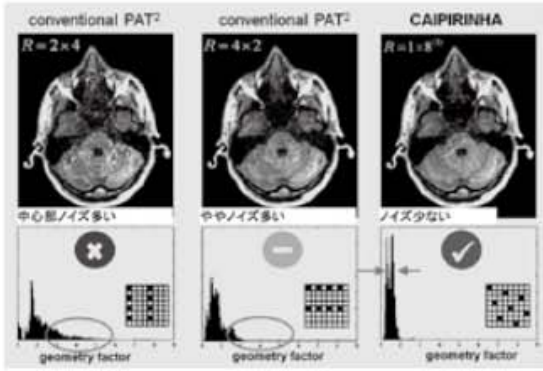

Slice Accelerated EPI

近年の高分解能化、撮像枚数増加により、Diffusion や BOLD 検査などにおいて更なる高速撮像が求められています。複数スライスの情報を一度に収集する Slice Accelerate 技術がこれを可能とします。右図では３スライスデータを同時に収集したのちに画像を分離することで検査時間の大幅な短縮を実現しています。

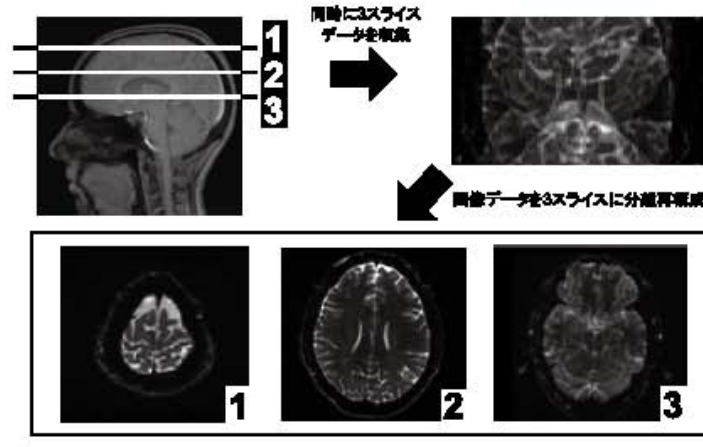

FREEZE

- FREEZEit (TWIST-VIBE, StarVIBE)
- Heart Freeze

動きによる影響を大幅に軽減することで、アーチファクトの少ない画像を得るだけでなく、今後更なる開発が期待されている定量解析においても高い精度の結果を導き出すと考えられています。

syngo TWIST-VIBE

高い空間分解能と時間分解能を両立した画像表示を実現した撮像方法です。呼吸停止撮像に最適化された VIBE シーケンス、エコーシェアリング技術の *syngo* TWIST と CAIPIRINHA による高倍速パラレル撮像を組み合わせた T1 強調撮像法です。これまで同様の 1 回の呼吸停止時間（例；20 秒）の間に複数時相のデータ収集が可能となり、診断能向上が期待されています。精度の高い薬物動態解析（*syngo* Tissue4D）評価が可能となります。

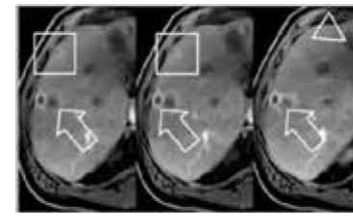

1 回の息止めで得られた複数時相画像 2.5 秒 / 相の画像表示を実現している（画像提供：University Hospital Mannheim）

syngo StarVIBE

呼吸停止が困難な患者や動きの避けられない部位での高速かつ高分解能撮像への取り組みが *syngo* StarVIBE です。息止めを必要としない撮像法にも関わらず、動きのアーチファクトを大幅に軽減できます。

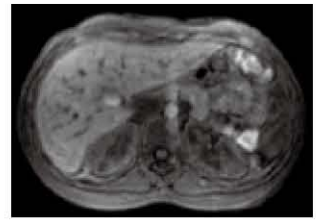

呼吸停止不良によりモーションアーチファクトが顕著に表れている

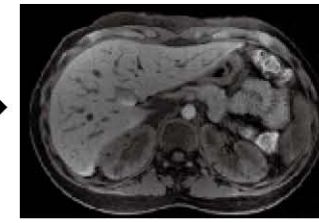

StarVIBE により大幅にアーチファクトが抑制されている

Heart Freeze

心臓検査では動きによる影響を如何に抑えるかが大きな課題となります。例えば、心筋パフュージョン検査では、90 秒程度連続したデータ収集を行うため、途中から呼吸による心臓の位置ずれが問題となります。Heart Freeze は、スキャン後自動的に各時相間のピクセルのズレを補正する Inline Motion Correction 技術が搭載されています。これにより、検査終了後自動的に位置補正が行われた画像が作成されます。パフュージョン検査では、位置補正が行われた画像データから Upslope-map が作成可能です。加えて、心筋の定量解析として T1 map、T2 map、T2* map の自動作成も行えるようになりました。

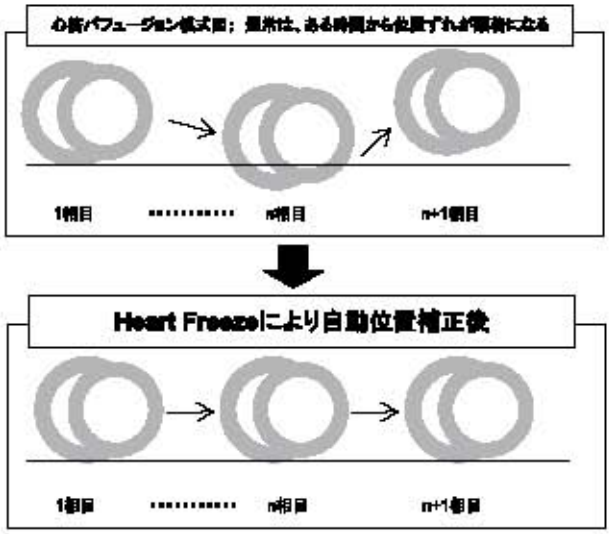

e.g. myocardial edema with Myo-Maps; T2 Map

位置補正が行われた画像から、スキャン後自動的に各種マップが作成可能となる

〈画像提供：diagnostikum berlin〉

Quiet

• Quiet Suite

Quiet Suite（各種コントラストに対応した新しい静音撮像技術）

これまでの静音撮像技術の弱点であった検査時間の大幅な延長、画質低下、スライス枚数の減少などの問題を解決するための撮像技術が Quiet Suite です。Quiet Suite は複数の技術から構成されており、TR ごとのグラジエントの強度変化量が非常に少ない特徴があります。高速スピンエコーの各種コントラスト、グラジエントエコー法 FLASH などはもちろん、SWI といった特殊撮像や位置決めスキャンなど様々なシーケンスに対応しています。

また、検査部位も頭部だけではなく、脊椎、四肢関節、胸部、骨盤など幅広く使用できるため、ルーチン検査で広く使用できます。小児検査はもちろんのこと、一般的なルーチン検査で使用できることで、今後ますます静音撮像技術が発展するものと期待されています。

オープンデザイン
～やさしさの系譜～

OVAL TRILLIUM
The OVAL Shape of 3T MRI

長年Open MRIで培ってきた経験を活かし、
日立から、オープン性にこだわった3T MRI装置登場です。
独自のRFシミング技術＋RF照射技術を搭載し、画質にも妥協しない3T MRI装置。
そして、被検者にやさしく、操作者にもやさしい。TRILLIUM OVALが目指した姿です。

やさしさ　～OVAL Shape～

3T MRI装置でもこれまでの『Patient Friendly』を踏襲しました。
日立が求めるもの、快適性と高画質。
これらを追求した結果、OVAL Patient Boreにたどり着きました。

たしかさ　～Reliability～

日立独自のRFシミング技術『QUARTET』。
それを支える4ch-4port独立制御可能なRF照射技術『OVAL Drive MultiTransmit RF』。
日立は3T特有のRF照射ムラの低減に全力で取り組みました。

つかいやすさ　～WIT～

日々のMR検査で少しでも操作者のストレスを軽減できるよう、
徹底して使い勝手の向上を図りました。
WIT：Workflow Integrated Technology

Trillium(延齢草)：
「叡智」という花言葉をもつ、ユリ科の多年草。その3枚の白く凛とした花弁に、TRILLIUM OVALの『3つの特長』と『3テスラ』MRIを象徴させました。

やさしさ　～OVAL Shape～

横幅74cmのOVAL Patient Boreと天板幅63cmの寝台を採用し、被検者の受ける圧迫感を極力取り除き、リラックスして検査を受けていただけるよう配慮しました。

検査空間は横74cm×縦65cmのOVAL（楕円)形状としました。横にも縦にも検査空間を広げ、被検者の感じる圧迫感を軽減しました。

天板幅63cmの寝台により、体軸から外れた四肢関節等の検査でも、磁場中心付近での撮像が可能です。

たしかさ　～Reliability～

日立は独自のRFシミング技術QUARTETを搭載し、3T MRI装置で原理的に起こりやすい、RF照射不均一による画像ムラを低減します。

QUARTET 日立のRFシミング技術

Blink

OVAL Drive MultiTransmit RF
(4ch-4port独立制御RF照射技術)

高速にRF照射分布を取得できるBlink Scanを搭載しました。このRF照射分布を基に、RF照射不均一を低減するよう、4ch独立してRF照射波形を制御します。

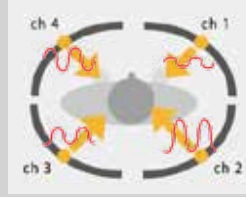

つかいやすさ　～WIT～

日々のMR検査に使われる装置、その使い勝手も重要な装置スペックと考え、操作者に使いやすい装置を追求しました。

着脱可能なWIT Mobile Tableを採用し、日々のMR検査でお使いいただける、アームボードや点滴棒も搭載しています。
また、頭部用受信コイルの下部と脊椎用受信コイルは寝台に常設でき、受信コイル交換の手間を軽減します。

ガントリ上部には被検者情報や同期波形を表示できるWIT Monitorを配置しました。MR検査室内で被検者情報を確認でき、被検者入替時のWorkflowを向上します。

OVAL ECHELON
The OVAL Shape of 1.5T MRI

日立は、1.5T MRI装置でもオープン性にこだわりました。TRILLIUM OVAL同様、ECHELON OVALでも「画質」と「快適性」の両立を目指しました。

① やさしさ

横幅74cmのOVAL Patient Boreにより、肩幅の広い被検者でもよりリラックスして検査が受けられます。

② たしかさ



薄型高密度の傾斜磁場コイルを採用し、磁石の大きさをこれまでと変えないことで、高い静磁場均一度で歪みの少ない画像が得られます。

③ つかいやすさ

検査のWorkflowを向上するWITを搭載しています。操作性に起因するストレス軽減を図りました。

Trillium Oval、ECHELON Oval、Oval、TRILLIUM OVALのロゴ、ECHELON OVALのロゴおよびOVALのロゴは、株式会社日立メディコの日本における登録商標です。
販売名：日立MRイメージング装置 TRILLIUM OVAL　　認証番号：第225ABBZX00066000号
販売名：日立MRイメージング装置 ECHELON OVAL　　認証番号：第224ABBZX00041000号

ORIGIN^4

ECHELON RX

WORKFLOW & FRIENDLY DESIGN MRI

WORKFLOW DESIGN
×
ORIGIN^4
THE NEXT SYSTEM SOFTWARE
DEBUT!!

FOR YOUR ADVANCE

ECHELON RXは、System Software『ORIGIN』を一新し、
新しいアプリケーションを追加した『ORIGIN^4』にリニューアルしました。

これまでのWorkflowを追求した高い操作性はそのままに、
新規に搭載した各種機能により新しい臨床価値を追求しました。

① ORIGIN^4

日立のSystem Software『ORIGIN』は、実際にMRを使う操作者の視点に立って開発しました。
その操作性・使い勝手はそのままに新たなアプリケーションを追加し『ORIGIN^4』としてリニューアルしました。

② WORKFLOW DESIGN

受信コイルの交換やポジショニングの手間を減らし、操作者の負担を少しでも軽減できる装置を目指しました。WORKFLOW ～操作性～ の向上を徹底的に追求しつつ画質は犠牲にしない、ECHELON RXが目指した姿です。

③ FRIENDLY DESIGN

被検者の視点でも装置をデザインし、MRI装置へ入ることへのストレス軽減と、快適な検査空間の創出を目指しました。
運用面にも配慮し、Ecology & Economyな、地球とご施設にやさしい装置デザインとしました。

① ORIGIN[4]

新しいSystem Software『ORIGIN[4]』。これまでの使い勝手はそのままに、
検査をより充実させるアプリケーションを追加しました。

1 BeamSat TOF
狭窄などによる血行動態変化の視認性向上を図る

2 VASC-FSE
拍動による血流の流速変化を利用した下肢非造影MRA

3 FatSep
水と脂肪の周波数差を利用した 磁化率変化に強い脂肪抑制

4 T2 RelaxMap
T2値変化をカラーマップ表示することで組織変性の視認性向上を図る

BeamSatなし　BeamSatあり　差分像

FatSat (CHESS法)　Normal　Fine FatSep (水脂肪分離)

System Software『ORIGIN』の日本語対応User Interface

氏名等も漢字入力が可能な 被検者登録Window

パラメータ変更Suggestion Window

操作者が設定できないパラメータを入力したとき、装置側で複数の代替えパラメータ案を表示し、操作者の条件設定をサポートします。

② WORKFLOW DESIGN

Workflow Coil Systemを採用し、受信コイル交換の手間を減らしつつ、高画質を追求しました。

Workflow Coil System



・頭部検査時
→頭部用受信コイルの上部をスライド
・腹部検査時
→上部に腹部用受信コイルをセッティング
・四肢関節検査時
→Flexible 汎用受信コイルを巻きつけ

基本セッティング
頭部用受信コイル(A)と脊椎用受信コイル(B)はPatient Tableに常設可能なため、受信コイル交換の手間を減らします。

③ FRIENDLY DESIGN

少しでも良い画像を得るために、被検者にとってやさしい、操作者にとって使いやすい装置を目指し、ECHELON RXを開発しました。

寝台の最低地上高は450mmまで下げられるため、乗降の負担を軽減します。また、Scanの静音化等、検査環境にも配慮しました。

寝台に搭載したフットスイッチで天板の操作が可能です。操作者の両手がフリーになり、被検者へのきめ細かいサポートを図れます。


最小設置面積23m²を実現。当社製Open MRIからの更新も可能となり、ご施設にとってもやさしい装置です。

VASCは株式会社日立メディコの日本における登録商標です。
販売名：日立MRイメージング装置 ECHELON RX　　認証番号：第222ABBZX00208000号

GE Healthcare

音を出さないという、やさしさ。

SILENT SCAN

GEから、世界初[*1]、騒音の出ない[*2]MR 誕生。

＊1＝2013年10月調査　＊2＝検査環境音+3dB以下

GEヘルスケア・ジャパン
カスタマー・コールセンター 0120-202-021 www.gehealthcare.co.jp

GE imagination at work

Discovery MR750w Expert 3.0T
医療機器認証番号 223ACBZX00061000

Optima MR450w Expert 1.5T
医療機器認証番号 223ACBZX00032000

SILENT SCANの国内臨床応用

“音のしないMRI” 小児検査での活用

サイレントスキャンは、MR検査で発生する騒音を
小さくするのではなく、発生させない技術です。
従来の静音化技術とは異なり、グラディエントコイル
にほぼ直流の電流を流すことで、コイルの振動自体を
無くし、スキャンしない状態と比較して
わずか3dB以下の音量という、
ほぼ騒音を発生させない世界初*の技術です。
（*2014年7月調査）

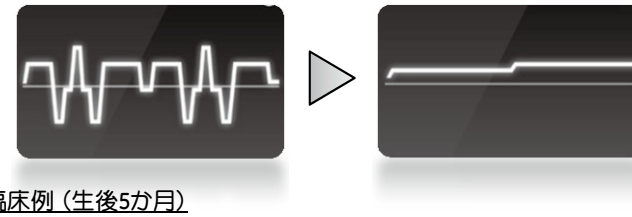

国内においても、既に30施設以上**で稼働
しており、特に音に敏感な小児の検査では
既に多くの施設でサイレントスキャンが活用
されています。（**2014年7月調査）

小児臨床例（生後5か月）

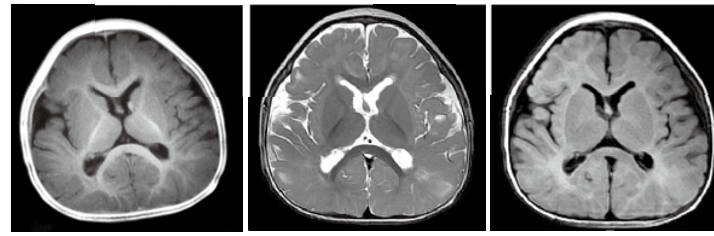

画像提供: 大阪大学病院

SILENT T1w　SILENT T2w　SILENT T2 FLAIR

“ゼロTE技術” SILENT MRAでの活用

サイレントスキャンでは、「Silenz（サイレンツ）」と
呼ばれる3Dラジアルをベースとした特殊な
データ収集と画像再構成法を採用しています。
非常に短いRF/パルスで励起し、その後すぐに信号の
サンプリングを開始するため、TEは実質ゼロとなります。
SilenzではRF/パルスの送受信を超高速で切り替えるため、
これに対応したRFコイル技術も同時に搭載されています。

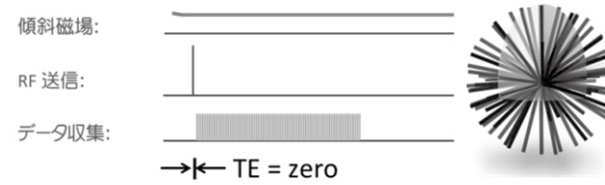

SILENT MRAでは、このゼロTE技術により、血流による
ボクセル内の位相分散や磁化率によるアーチファクトの
影響を大幅に抑えることができます。
右の臨床例において、SILENT MRAではコイルやステント
によるアーチファクトの影響を受けずに、ステント内の
血流が描出されていることが分かります。

動脈瘤に対するコイルおよびステント留置後のフォローアップ例

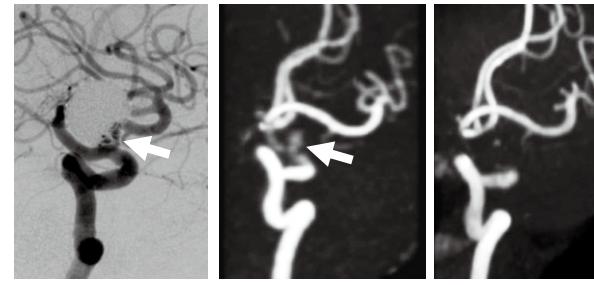

画像提供: 順天堂大学附属順天堂醫院

X線アンギオグラフィ　SILENT MRA　通常のMRA（TOF）

※お客様の使用経験に基づく記載であり、仕様値として保証するものではありません。

GE imagination at work

FOCUS

局所励起法を用いた高分解能DWI/DTI

FOCUS（Fov Optimized and Constrained Undistorted Single-shot）は、2D選択励起（2D RF Excitation）呼ばれる技術を基本原理とした局所励起撮像法です。
特に拡散強調画像（DWI）及び拡散テンソル画像（DTI）において、小さなFOVの撮像でも折り返しアーチファクトの無い高分解能画像が得られるため、主に骨盤領域や膵臓、脊椎等における臨床応用が期待されています。

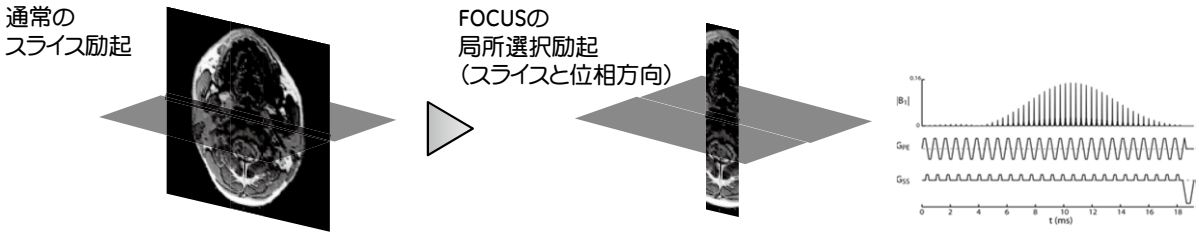

国内外からの臨床データ（3.0T/1.5T）

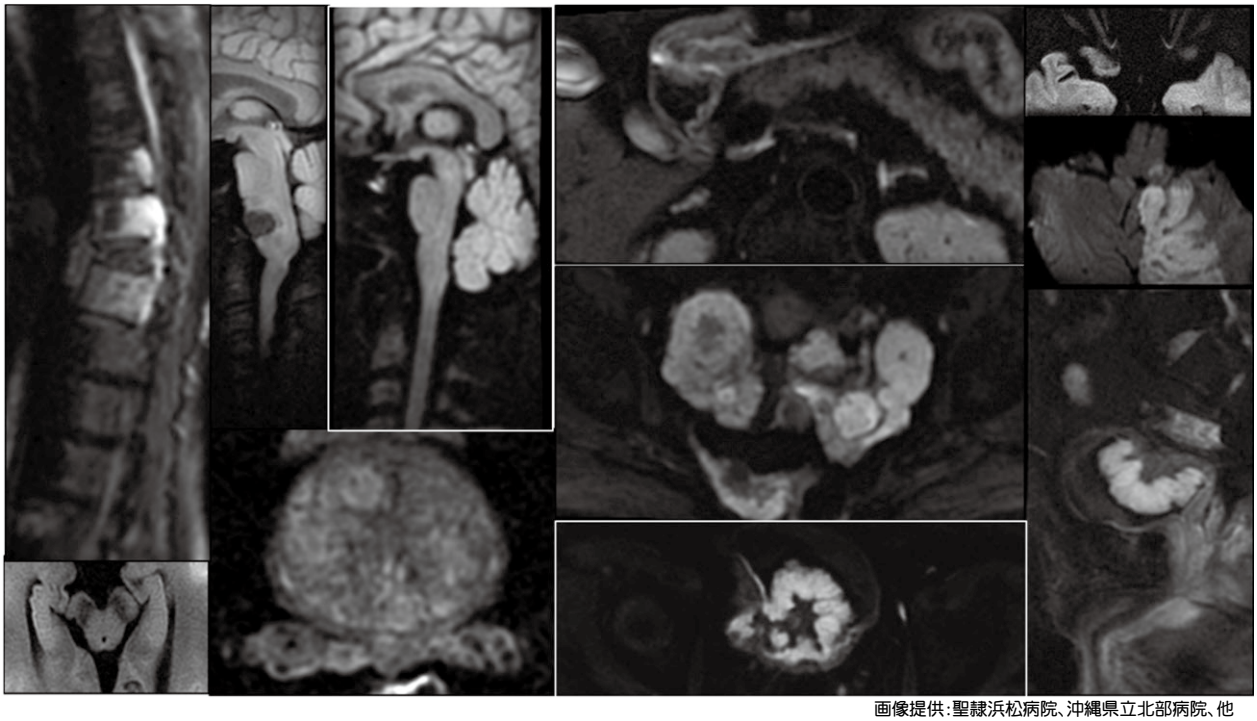

画像提供：聖隷浜松病院、沖縄県立北部病院、他

3D PROMO

頭部3D撮像における高度な動き補正

3D PROMO（PROspective MOtion correction）は、データ収集前に患者の動きを観測し予測する事によって、
頭部ボリュームイメージングにおける体動の影響をプロスペクティブに補正するアプリケーションです。
3-planeの2Dスパイラル法を応用したリアルタイム3Dナビゲータを用いて観測データを収集する事で、
頭部撮像において3次元の並進・回転方向の動きを予測・補正します。
また、データ収集にCube T2/T2FLAIRを用いており、縦緩和の待ち時間を有効活用することでナビゲータによる
撮像時間延長を最小化しています。

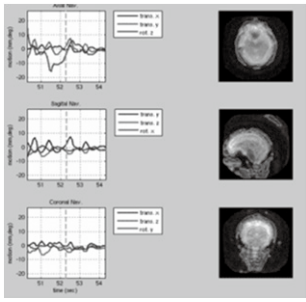

リアルタイム3Dナビゲータ
による動きの観測

動きのある患者での画像比較

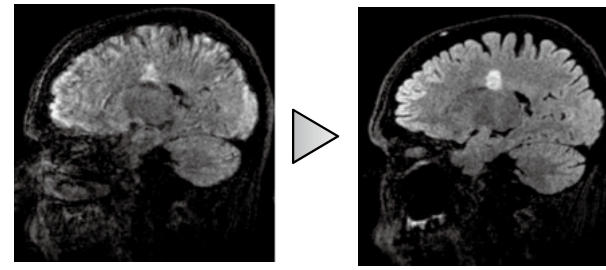

3D PROMOなし　　3D PROMOあり

LAVA with Body Navigator

横隔膜ナビゲータ併用の高分解能3Dダイナミック撮像

横隔膜ナビゲータの対応シーケンスが拡張し、通常のT2wやFIESTA（SSFP法）はもちろんのこと、3Dダイナミック撮像法である
LAVAやLAVA-FLEXとの併用も可能となりました。
特に肝臓領域のEOB造影MRI検査において、息止め無しの高分解能3D T1強調画像撮像法として、その有用性が発揮
されています。肝細胞造影相の3D撮像時には、面内だけでなく、スライス方向の空間分解能を飛躍的に高くすることが可能
となるだけでなく、スラブトラッキング技術によって撮像中の呼吸変動による位置ズレも補正されるため、
常に安定した画像が得られるのが特徴です。

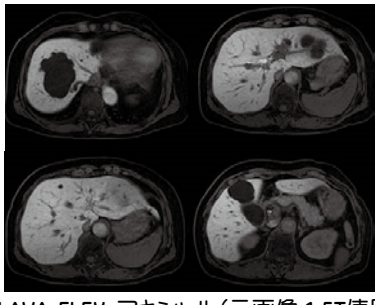

LAVA-FLEX アキシャル（元画像,1.5T使用）

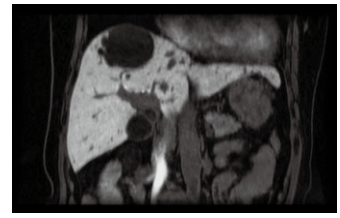

コロナルリフォーマット像
（自由呼吸下、ナビゲータ併用）
2.0mm, 288x192, 2分12秒

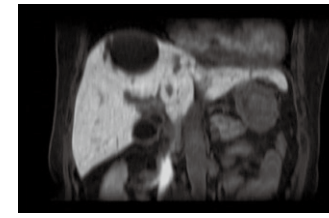

コロナルリフォーマット像
（従来の息止め検査）
4.4mm, 288x192, 17秒

画像提供: 名寄市立総合病院

索　　引

発 表 者 索 引

数字は演題番号を示す

SL：特別講演，S：シンポジウム，EL：教育講演，LS：ランチョンセミナー
O：一般演題（口演），P：一般演題（ポスター）

【A】
Alexis Amadon O-2-172
Alley Marcus O-2-149

【B】
B. Reeder Scott O-1-039
Bannas Peter O-1-039
Bechir Jarraya O-2-172

【E】
Essa Yacob P-1-077

【F】
Froemming Adam O-1-076

【G】
Giri Shivraman P-1-015
Goodwin Jonathan O-1-018, P-1-068
Greiser Andreas O-1-006
Grodzki David M. O-1-024, O-1-025, O-2-146, P-2-127, P-2-130

【H】
H. Holmes James O-1-039
Hartman Robert O-1-076
Hernando Diego O-1-039
Hetherington Hoby P. 招待講演
Horacio Cabral P-3-220

【J】
James Holmes O-2-152
Jason Polzin LS-9-1
Jin Ze O-3-305

【K】
Kang Wang O-2-152
Kershaw Jeff P-1-088
Kevin King O-2-152, O-2-238
Khashbat Delgerdalai O-3-276

【L】
Le Bihan Denis S4-7, O-2-172, O-2-252
Liu Xiaodan O-1-102
Lu Aiming O-1-110, O-1-111
Lynn Uhrig O-2-172

【M】
Mi Peng P-3-220
Mungunkhuyag Majigsren O-3-276

【N】
Nielsen Matthew O-1-107, O-2-170, O-3-323, P-2-127, P-2-130

【O】
Ouyang Cheng O-3-312

【P】
Paul Folkers LS-10-1
Piccini Davide P-1-028
Porter David P-2-100

【R】
Reuveny Amir O-2-163

【S】
Salmani Rahimi. Mahdi O-1-039
Sayed Ahmad Zikri Bin Sayed Aluwee P-2-094
Scott Reeder O-2-152
Sergey Kurkin P-1-066
Suthiphosuwan Suradech O-1-012

【T】
Taha Mehemed O-1-019, O-2-177, O-2-179

【V】
Van Cauteren Marc O-1-090, O-1-135, O-2-189, O-2-187, O-3-288

【W】
Waggoner Roy Allen P-2-172
Wang Jeffrey P-2-099
Wieben Oliver O-1-094

【X】
Xiangzhi Zhou O-1-019

【あ】
相田　典子 S3-2, O-1-031, O-1-106, O-1-107
相原　芳昭 O-1-105
青木伊知男 座（S2-1～3）, P-1-088, P-3-220
青木　茂樹 座（LS-9-1～3）, 座（O-1-017～020）, O-1-026, O-3-292, P-1-033, P-1-067, P-1-069, P-1-071, P-1-072, P-1-075,

P-1-076,
P-1-086,
P-2-102,
P-2-148,
P-2-152,
P-2-161,
P-3-228
青木　孝子　O-2-169,
O-2-170,
O-3-323
青木　隆敏　P-1-041
青山　信和　O-2-166
青山　英史　P-2-097
赤坂　好宣　EL9-1
赤沢健太郎　P-1-082,
P-1-087
赤田　壮市　O-1-051,
P-3-196
赤塚　吉紘　P-1-063
赤羽　正章　座(O-3-299～301)
秋田　隆司　O-3-294
秋葉ナオミ　O-2-215
秋山　純和　P-1-061
穐山　雄次　O-1-027,
O-3-294
アクラム エムディ シャハダト ホサイン　O-2-257,
O-2-258
明田川尚宏　O-3-323
朝倉　邦彦　P-1-058
浅田祐士郎　O-2-221
麻谷　美奈　P-2-097
淺野　和也　P-1-054
浅野　健二　O-2-226
浅野　友彦　O-1-068
浅水屋　剛　O-3-306
浅山　良樹　O-1-074,
P-1-001
東　高志　P-1-007,
P-1-009
東　健　O-2-266
東　美菜子　O-2-174,
O-3-278,
P-2-191
麻生　朝香　O-2-183,
O-2-224,
O-3-319
麻生　智彦　P-3-221
安達登志樹　O-1-046,
P-2-158
安達　睦　O-1-007
愛多地康雄　O-1-109
安達裕太朗　O-1-080
厚地修太朗　O-1-069,
O-1-070
吾妻佐奈江　O-3-310
厚見　秀樹　O-1-099
阿比留健太郎　O-1-120
アブドゥラ アフニザンファイザル　O-1-099
油屋　真仁　O-2-221
阿部　修　座(O-3-289～294),
EL12-2,
O-1-102,
P-1-067,
P-1-069,
P-1-080,
P-2-102
阿部　圭市　O-2-139
阿部　考志　O-1-014,
O-3-276,
O-3-277
阿部　貴之　O-1-050,
O-2-137,
P-2-130
阿部　未希　P-3-226
阿部　充志　P-2-120,
P-2-143
安倍雄一郎　O-2-273
天川　友介　P-1-035,
P-1-060
天沼　誠　座(P-1-023～027),
O-1-131,
P-1-014
天野　淳　P-2-188
天野　智康　O-2-147,
P-1-026
甘利　雅邦　P-2-179
雨宮　沙織　O-1-047,
O-1-063,
O-1-064
雨宮　史織　P-2-164,
P-2-169
雨宮　良治　O-1-053
新井　和樹　O-2-180,
P-2-089,
P-2-127,
P-2-130
荒井　謙　O-2-226
新井　健史　P-3-206
新井　雄大　O-1-131,
P-1-014
荒川　昭彦　P-1-005
新川　翔太　O-2-191
荒川　裕貴　O-1-005,
P-1-021,
P-1-024,
P-3-206
荒木　貴久　O-1-073
荒木　洋一　O-1-051
荒木　力太　S5-6,
P-2-125,
P-2-150
有澤亜津子　O-1-022
有光　琢磨　O-1-034
有村　秀孝　O-3-305
有谷　航　O-2-145
粟井　和夫　O-3-294
安藤久美子　O-2-153,
O-2-255
安藤　浩樹　P-2-184
安藤　康生　O-1-024,
O-2-146
安藤　律子　P-3-201

【い】

飯島　哲士　P-3-205
飯田真由美　O-2-220,
O-3-287
飯高　哲也　O-2-155,
P-1-065
飯塚　裕也　P-2-179
飯間　麻美　S4-7
飯山　利健　O-1-080
五十嵐太郎　P-2-133,
P-2-137
五十嵐良太　P-1-025
生嶋　一朗　O-3-281
井口　智史　P-2-117
伊熊　秀記　O-1-040
池内　一志　O-1-008

池上　匡 O-2-182
池崎　吉和 O-2-211, O-2-212
池田　章人 P-1-055
池田　篤哉 O-3-289
池田　和代 P-2-187
池田　秀 O-2-213
池田　貴之 O-1-008
池田　仁 O-2-211, O-2-226
池田　学 O-2-174
池田　充顕 P-1-047, P-2-156, P-3-207
池田　充 O-1-114
池田　洋祐 O-1-072
池田　良弘 O-2-151
池戸　雅人 O-1-015, P-1-006
池長　聰 O-1-058, O-3-309
池野　宏 O-1-044
池野　寛康 O-2-137
池谷　直樹 O-1-053
生駒　洋子 O-1-078
伊沢　康之 P-3-205
石　圭一郎 O-2-230, O-2-260
石井　保夫 O-1-094
石浦　基文 O-2-204, O-3-326
石垣　聡子 O-1-088
石垣　尚子 O-2-261
石川　剛 O-1-100, P-2-194
石川　照芳 P-1-056
石川　等真 P-1-058
石川　寛延 O-1-052
石川　応樹 P-1-027
石川　力也 P-3-227
石切山拓也 O-1-093
石倉　諒一 P-2-111
石藏　礼一 O-2-153
石坂　和真 O-1-131, P-1-014
石坂　欣也 P-2-099, P-2-165
石澤　一憲 O-2-265
石田　正樹 O-2-220, P-2-104
石塚　恵未 P-1-044
石塚久美子 P-2-135
石戸谷俊太 P-1-038
石橋　一都 O-1-024, O-2-146
石橋　賢一 S4-2
石原　大地 O-3-293, P-1-084
石原　良祐 O-2-161, P-1-083
石丸　英樹 P-3-231
石丸　良広 P-3-197
石村理英子 O-3-297
石森　貴夫 P-2-189
伊関　洋 P-3-220
磯嶋　志保 O-3-287
磯田　拓郎 O-1-125, O-1-126, O-1-127, P-2-103
礒田　治夫 O-2-155, O-2-156, O-2-272, O-3-285, O-3-286, P-1-065
磯田　裕義 座(O-1-036～040)
磯部　公一 O-1-097
磯辺　智範 座(O-2-215～219), P-1-064
井田　正博 座(S5-1～6), O-1-013, O-2-180, P-2-089, P-2-127, P-2-130
板垣　孝知 P-1-042
板谷　遼 P-2-091
板野　理 O-1-041
市川　和茂 O-3-285, O-3-286
市川新太郎 O-1-038, O-1-054, O-1-058, O-2-229
市川　太郎 O-1-119
市川　智章 O-1-038, O-1-054, O-1-058, O-2-229, O-3-309
市川　泰崇 O-2-220, P-2-104
一坂　秀一 O-1-017, O-2-195
一条　勝利 O-2-147, P-1-026
市野　善郎 O-2-273
市瀬あゆみ O-3-308
市野瀬志津子 O-2-168
一ノ瀬　剛 P-1-054
市之瀬伸保 P-2-110
一ノ関雅明 O-3-282, O-3-283
一関　雄輝 O-2-237, P-2-115
井手　智 O-1-102, O-2-173, O-2-175
井手上淳一 O-1-055, O-1-059
伊藤　栄作 O-3-299
伊東　克能 座(O-1-048～050), LS-2, O-1-036, O-1-095, P-3-203
伊東　賢治 O-2-235
伊藤　賢司 O-1-018, P-1-068, P-1-085
伊藤　公輔 O-2-205, O-2-206, P-2-122
伊藤　聡志 座(O-2-228～231), 座(P-1-114～118), O-2-234, O-2-235, O-2-236, P-2-114, P-2-116

伊藤さやか P-1-066
伊東　大輝 O-2-197, O-2-198
伊藤　智章 O-1-080
伊藤　　浩 座(O-1-125～127), O-1-050, O-1-078, O-1-129, P-1-088
伊東　　学 O-2-273
伊東　洋平 O-1-049, O-1-094, O-2-149
井藤　隆太 O-2-245
井土川敦子 P-1-018, P-2-162
稲岡　　努 O-1-097, O-2-143, O-2-144
稲垣　　明 P-3-221
稲毛　章郎 O-2-148
稲毛　一秀 O-2-202, O-2-203
稲毛　秀一 P-2-148
稲田　大悟 O-1-011, O-1-029
稲月　千尋 P-3-197
稲葉　忠司 O-2-242, P-3-217, P-3-218
稲葉　吉隆 O-2-188
稲村　真也 P-1-053
稲本　英樹 O-3-295
犬伏　俊郎 座(O-1-033～035), O-1-035, O-2-245
井野　賢司 P-1-077, P-2-102
井上　明星 O-3-301
井上　快児 P-2-092
井上　勝博 O-2-196, O-3-287
井上　　敬 P-2-168
井上　貴史 O-2-141
井上　　恵 O-2-215
井上　裕二 P-1-057, P-2-155
井上　優介 O-1-040, O-1-042, P-1-019, P-3-222
猪口　淳一 P-1-001
射場　浩介 P-1-045
井原　完有 P-3-221
茨木　正信 O-2-171
今井　　広 P-3-205
今井　宏彦 P-1-010
今井　昌康 O-1-002, O-1-003, O-3-297
今井　康陽 O-1-048
今井　　裕 O-1-081, O-1-087, O-1-089, O-1-135, P-2-183
今村　卓郎 O-2-221
今村　幸信 P-2-143
今村　佳樹 P-1-080
今村　　塁 P-1-045, P-1-063, P-2-138
蔦牟田　治 O-1-119
苛原　早保 O-1-014, O-3-276, O-3-277
入江　裕之 座(O-3-317～319)
入江　隆介 O-1-026, P-1-033, P-2-161
井料　保彦 O-2-174, O-3-278, P-2-191
岩佐　嘉洋 O-1-057
岩澤浩二郎 O-2-256
岩澤　多恵 座(EL5-1～2)
岩瀬　秋吉 O-1-015
岩田　邦弘 P-3-199
岩田　康平 O-1-024, O-2-146
岩舘　雄治 O-1-040, O-2-219
岩永　　崇 P-3-202, P-3-208
岩橋　立樹 O-1-048
岩本　成人 O-2-165, P-2-125, P-2-178
岩本　勝一 O-3-282, O-3-283
岩本　誠司 O-3-276, O-3-277
岩本　康男 O-1-048

【う】

禹　　泰城 O-2-271
上口　貴志 座(O-2-220～223), O-2-162, P-2-119, P-2-171, P-2-177
上田　一生 O-1-082
上田　淳平 O-1-123
植田　貴司 O-2-180, P-2-089, P-2-127, P-2-130
上田　　忠 O-1-083
上田　達也 O-3-308
植田　直見 P-3-216
上田　優史 O-3-289, P-3-217
上田　　優 O-1-075, O-1-077, O-1-112
上中　　治 O-1-061
上野　彰久 O-1-041, O-1-043
上野　惠子 O-2-138, P-1-081, P-1-015
上野　賢一 O-3-306, P-2-172
上野　淳二 P-1-030
上野　智弘 O-2-241
上野　結衣 O-1-009
上野　嘉子 O-1-075, O-1-077
上之原広司 P-2-168
植松　正裕 O-1-072
上山　　毅 P-2-117

浮田啓一郎 P-1-073
宇佐知里郁 O-3-295
宇佐美　諭 O-1-094,
O-2-149
牛尾　貴輔 O-1-049,
O-1-094,
O-2-149
牛島　泰宏 O-1-074,
P-1-001
氏田　浩一 O-1-103,
P-1-054
内田　豊義 P-1-060
内田雄一郎 O-3-287
内ノ村　聡 P-1-016
内山　大治 O-2-183,
O-2-224,
O-3-319
ウッドハムス 玲子 O-1-042
宇津野俊充 P-3-221
鵜殿　弘貴 O-2-183
海原　聡実 O-1-015
采沢　大志 O-2-169
宇野　　隆 O-1-132,
P-2-184
宇野　美緒 O-2-220,
P-2-104
馬ノ段　彩 O-1-055,
O-1-059
馬ノ段智一 O-1-055,
O-1-059
梅崎　好永 O-2-222
梅沢　栄三 O-3-293,
P-1-084
梅田　匡朗 O-1-110,
P-2-110
梅田　雅宏 座（SL-1～2),
座(P-2-119～125),
O-2-164,
O-2-190,
O-2-193
梅原　宜之 O-1-048
梅本　勇哉 O-2-241
宇山　直人 O-1-014,
O-3-276,
O-3-277
浦野　雅史 O-2-137
漆畑　勇太 O-1-001,
O-2-180
上野　育子 O-1-018,
P-1-068
上野　裕理 O-1-009

【え】

江石　義信 O-3-299
江口　　清 O-2-154
江口　夏希 P-1-006
江口　紀子 P-1-044
江口　　和 O-2-202,
O-2-203
江口　幸民 O-2-145
江島　光弘 O-1-079
エッフェンディ カトリーヌ O-1-041
江面　正幸 P-2-168
江戸　博美 O-1-068
榎　　卓也 O-2-255,
O-3-320
江畑　亮太 O-1-132
榎本　隆文 O-1-062,
P-1-043
江本　美穂 O-2-247
恵良　聖一 O-2-188
遠藤　和樹 O-2-191

【お】

及川　泰宏 O-1-011,
O-1-029,
O-2-202,
O-2-203
笈田　武範 P-2-142
大井　一高 O-2-158
大石　和恵 O-2-253
大石　直樹 O-1-049,
O-2-149
大石　英則 O-1-026,
P-1-033,
P-2-161
大岩　奈青 O-1-034
大川　賀久 O-1-049
大木　孝一 O-1-072
扇谷　芳光 P-2-135
扇屋　りん O-1-084,
O-1-087
大國万希子 P-3-216
大久保豪祐 O-2-177,
O-2-179
大久保敏之 座(P-3-227～232),
O-3-284
大郷　　剛 P-1-037
大里　俊明 O-3-280
大澤　拓也 O-1-033,
O-1-034
大下　剛史 P-2-139
大下　宗亮 P-2-195
大関　真之 O-2-233,
P-2-190
大曽根文雄 O-3-284
大園誠一郎 O-1-094
大田　信一 O-3-301
太田　慎史 O-2-138,
P-1-081
太田　　雄 P-1-005,
P-1-006
太田　知則 P-1-047,
P-2-156,
P-3-207
大田　　元 O-3-281
大田　英揮 O-1-009,
P-2-134
太田　裕之 O-3-301
大田　光俊 O-1-011,
O-1-029
大滝　正子 P-2-182
大竹　修一 P-1-042
大竹　陽介 O-2-256,
O-2-268,
P-1-008,
P-3-213
大谷　俊介 P-2-151
大谷　隆浩 P-2-180
大塚　　昭 O-3-313
大塚亜沙未 O-1-042
大塚　和人 P-2-167
大塚千久美 P-1-068
大塚　　博 P-1-061
大槻　周平 O-3-326
大戸眞喜男 O-1-003,
O-1-098
大友　　邦 座（LS-2),
P-1-077,
P-2-102,
P-2-164,

P-2-169,
P-2-193,
P-3-228
大鳥　精司　O-2-202,
O-2-203
大成　宜弘　O-2-175
大西　弘士　P-1-018
大西　孝明　O-2-197,
O-2-198
大西　貴弘　P-1-062
大西　　洋　O-1-038,
O-1-054,
O-1-058,
O-3-309
大西　文夫　P-1-036
大西　有希　O-3-286
大西　祐樹　P-2-153,
P-2-154
大西　義隆　O-1-007
大野　工司　P-3-219
大野　輝久　O-2-160
大野　肇　P-1-023
大野　裕美　O-1-086
大野　良治　座(O-3-312～316),
EL5-1,
LS-5-2,
O-1-060,
O-1-110,
O-1-111,
O-1-112,
O-1-113,
O-3-307,
O-3-312
大庭　英樹　O-1-018
大場　洋　座(EL12-1～2)
大橋　勇　O-1-057
大橋　一範　P-3-205
大橋　俊夫　O-1-115
大橋　佑介　O-1-086,
O-2-223
大橋　好偉　O-2-249,
O-2-253,
P-1-061
大原　一夫　P-3-226
大原　愼司　P-3-227
大前　隆則　O-3-324,
P-1-059
大村　歩　P-2-175
大村　佑一　O-1-004
大森　重宏　O-1-105
大山　薫　P-1-078,
P-2-146,
P-2-149
大山　伸幸　O-1-096
大山　幹成　P-3-215
岡　雅大　O-1-100,
P-2-194
岡内　研三　P-1-054
小笠原貴史　P-1-017,
P-2-109
小笠原　篤　O-2-173,
O-2-175
小笠原克彦　P-3-199
小笠原邦昭　O-2-252
小笠原　豪　O-1-040,
O-1-042
小笠原准哉　O-3-298,
P-1-029
岡田かおり　O-2-194,
O-2-270
岡田　務　O-1-019,
O-2-177,
O-2-179
岡田　知久　座(O-2-246～249),
LS-5-1,
O-1-019,
O-1-118,
O-2-177,
O-2-179,
O-2-181,
O-2-232,
O-2-233,
P-1-002,
P-2-095
岡田　仁志　O-1-086,
O-2-223
岡田　博司　P-3-204
岡田　洋一　P-1-079
岡田　洋右　P-1-041
緒方　貴史　O-1-051
岡野　栄之　O-2-141,
O-2-161,
O-3-299,
P-1-083
岡林　正光　P-3-225
岡村　達也　P-2-173
岡村　哲平　O-1-068
岡本　沙織　P-3-220
岡本　大佑　O-1-074,
P-1-001
岡本悠太郎　P-1-017,
P-2-109
岡本　嘉一　P-1-064
岡山　絢　O-1-085
小川　彰　O-2-252
小川　定信　P-1-056
小川　武　O-2-150
沖川　隆志　P-1-005,
P-1-006
荻子　仁泰　O-2-184
荻野　徹男　O-1-090,
O-1-134,
O-1-135,
O-2-187
荻原　良太　O-3-290
奥　朋和　O-3-318,
P-2-159
奥秋　知幸　O-1-059,
O-1-075,
O-1-077,
O-1-090,
O-2-147,
O-2-187,
O-2-189,
O-3-282,
O-3-288,
P-1-043,
P-2-099,
P-3-198
奥住　文美　P-1-067,
P-1-069,
P-1-071
奥田　茂男　O-1-041,
O-1-043
奥知　左智　O-1-019,
O-2-177,
O-2-179
奥村慎太郎　O-3-314
小倉　明夫　O-1-071,
O-1-103
小倉　敏裕　O-1-103

小倉　弘之　O-2-188
尾崎　久美　P-1-049
尾崎　正則　O-2-219, O-2-226, P-1-023
長田　真二　O-3-317
小山内秀幸　O-1-020
長村　晶生　O-2-155
小澤耕一郎　O-3-313
小澤由莉子　O-1-090, O-2-222, P-1-057
押尾　晃一　座(S4-1～7), 座(O-1-079～083), S4-1, O-1-043, O-1-093
尾田済太郎　P-2-091
小田　晃義　O-2-140
小田島正幸　O-1-097
小田原好宏　P-2-138
越智　久晃　LS-6-1, O-2-209, O-2-217, O-2-240, O-2-243, O-2-256, P-1-008, P-1-085, P-2-122, P-2-144
越智　　誠　P-1-074, P-3-231
越智　泰隆　P-1-004
落合　嘉平　P-2-126
音見　暢一　O-3-276, O-3-277
小野　　敦　O-2-194, O-2-270
小野　英雄　EL6-1
尾野　英俊　O-3-280
尾上　　薫　P-2-098
小野田　結　P-2-135
小野寺　敦　O-3-298
小野寺聡之　O-3-289, P-1-078, P-1-079,
小野寺有太　P-2-116
小野寺祐也　O-3-300
小畠　隆行　座(S4-1～7), S3-2, S4-4, O-1-011, O-1-029, O-1-030, O-1-031, O-1-050, O-1-078, O-1-129, O-1-130, P-1-086, P-1-088, P-2-123, P-2-152, P-3-211
小濱　祐樹　O-3-276
小原　　真　O-1-023, O-1-090, O-1-134, O-2-142, O-2-187, O-2-196, O-2-201, O-2-213, O-3-282, O-3-283, O-3-288, P-1-038, P-1-057, P-2-134, P-2-165, P-3-198
小淵　将吾　P-2-174
尾松　徳彦　O-1-078, P-1-086, P-2-152
折田　純久　O-2-202, O-2-203
恩田　敏之　O-1-020
P-2-147, P-2-149, P-2-170, P-2-176, P-3-217

【か】

カーショー ジェフ　O-1-129
ヴァン カウテレン マルク　S5-4
加々美　智　P-2-145, P-3-223
香川　晃徳　O-3-316
香川　福宏　P-2-107
柿木　崇秀　O-2-177, O-2-179
柿原　大輔　P-1-001
掛川　貴史　O-1-054, O-1-058, O-3-309
掛田　伸吾　座(O-3-284～288), O-1-102, O-2-173, O-2-175, O-3-305
蔭山　寛司　P-1-025, P-2-101
笠井ルミ子　O-1-097
笠原　朗弘　P-3-228
風間　俊基　O-1-081, O-1-084, O-1-087, P-2-183
加地　辰美　O-1-068, O-1-093
鍛冶　　翼　O-1-072
楫　　靖　P-2-096
梶　　隆兒　O-1-014
梶田　公博　O-1-086, O-2-223, P-2-134
梶原　　直　O-1-023, O-1-099, O-1-134, O-2-213
柏木　　寧　O-1-069, O-1-070
柏木　雄人　O-2-246
柏崎　正壮　O-2-186
春日井俊史　O-1-049
粕谷　秀輔　O-1-097
賀田　智美　O-1-046, P-2-158

片岡　一則　P-3-220
片岡　丈人　O-3-280
片岡　　剛　P-2-112, P-2-113
片岡　正子　座(P-1-096～101), S4-7
片桐　稔雄　O-1-115
片田　和広　O-1-015, P-1-058
片田　芳明　P-3-205
片平　和博　座(P-1-001～006), O-1-069, O-1-070, O-1-133, P-2-160
片山　元之　O-1-091, P-2-166
勝浦　尭之　O-2-153
香月あすか　O-1-102
香月　伸介　P-1-031
葛西　由守　O-1-060, O-1-113, O-2-210, O-3-307, P-2-108, P-2-110
勝又　康友　P-1-012, P-3-198
桂　　正樹　P-2-164, P-3-228
加藤　和之　P-1-039
加藤　宏一　P-3-205
加藤　駿平　P-2-131, P-2-138
加藤　大貴　O-2-194, O-2-270
加藤　　勤　P-1-011, P-1-016
加藤　智子　O-1-035
加藤　大輝　O-1-086, O-2-223
加藤　博基　P-2-094
加藤　広士　O-1-120
加藤　扶美　P-2-099
加藤　弥菜　O-2-188
加藤　義明　O-1-101
加藤　良一　O-2-248, P-1-084
門倉　幸司　P-2-162
金居　啓介　P-2-167
金柿　光憲　O-1-019, O-2-177, O-2-179, P-1-048
金沢　　勉　P-2-093, P-2-186
金澤　　仁　S5-1, O-2-261
金澤　裕樹　O-2-181, P-3-216
金本　雅行　O-1-046, P-2-158, P-2-181
金子　景子　P-1-031
金子　康仁　O-2-230
金子　幸生　O-2-206, O-2-209, P-2-122
金澤　崇史　O-1-052
金田　耕治　O-3-296
兼松　雅之　座(EL10), 座(O-1-055～059), O-1-056, O-1-086, O-2-223, O-3-317, P-2-094
加納　麻衣　O-1-115
椛沢　宏之　S5-6, O-1-018, O-1-091, O-2-207, O-2-211, O-2-212, O-2-219, O-2-238, P-1-034, P-2-164, P-2-166
蒲田　敏文　座(LS-3-1～2), 座(O-1-063～067), O-1-044
鎌形　康司　O-1-026, P-1-067, P-1-069, P-1-071, P-1-072, P-2-148, P-2-161
鎌田　夕香　O-2-136
鎌田　靖章　P-1-040, P-2-187
神島　　保　O-3-321, P-1-013, P-1-057
神谷　武志　O-1-010
神谷　之康　S1-2
神永　直崇　P-2-167
上平　弘明　O-1-086
上村　弥也　P-2-121
神谷光史郎　O-1-011, O-1-029
神谷　昂平　P-1-072, P-1-077, P-2-164
神谷　実佳　O-1-094, O-2-149
上山　憲司　O-3-280
亀井　明子　O-1-033
亀井僚太郎　O-1-125, O-1-126, O-1-127, O-1-128, P-2-103
茅野　俊介　O-1-082
唐澤　　隆　O-1-081
苅安　俊哉　O-3-297
河合有里子　P-1-045
河合　信行　O-1-056, O-3-317
川井　　恒　O-1-024, O-1-025, O-1-088, O-1-114, O-2-146, P-2-185
河合　裕子　O-2-193
河内　伸夫　P-1-012, P-1-032
川上　　恵　P-1-005, P-1-006

川口　拓之　座(P-3-217～220),
O-1-129,
O-2-169,
P-2-123,
P-3-211
川崎　伸一　P-1-023
川崎　久充　P-1-031
川崎　英生　P-1-033
川下　幸隆　O-2-215,
P-1-041
川嶋　　明　O-1-076
川島　博子　座(O-1-084～087)
川嶋　政広　O-3-318,
P-2-159
川角恵里奈　P-2-165
川瀬　俊浩　O-1-049
川田　紘資　O-2-188,
O-2-223
川手　政徳　O-2-149
川波　　哲　O-1-010,
O-1-125,
O-1-126,
O-1-127,
P-2-103,
P-2-139
河野　辰幸　O-3-299
河野奈々恵　P-2-112,
P-2-113
川畑　義彦　O-1-130,
O-2-199
川原　　貴　O-1-033
川原　康弘　EL6-2
川光　秀昭　座(P-3-221～226),
O-1-077,
O-1-111,
O-1-113,
O-2-192,
O-2-225,
O-3-312
河村　純子　O-1-124
川村　　傑　P-1-005,
P-1-006
河村美奈子　O-1-024,
O-2-146
川村　友香　O-1-045,
O-1-047
河本　敦夫　O-1-051
河本　浩明　O-2-154
寒　　重之　S1-4
神崎　　歩　EL4-2,
O-1-007
神田　知紀　LS-7-1
金成　宏明　O-1-020
菅野　重明　P-2-164
ガンボルドムングンバガナ　O-3-277

【き】

木内　邦彦　O-1-008
木内　信司　O-2-167,
O-2-168
菊田　潤子　EL12-2,
P-1-080
菊地　一史　O-1-122,
O-2-142,
O-3-275
菊池　恵一　P-3-197
菊池　圭祐　O-2-255,
O-3-320
菊池　好子　P-1-055
木口　佳代　P-2-095
岐崎　有紀　P-2-091
岸田　俊二　O-3-324,
P-1-059
岸田　弥奈　O-2-157,
O-2-159
岸本　理和　O-1-050,
O-1-078,
P-1-086,
P-2-152
黄田　育宏　O-2-162,
P-2-171,
P-2-177
木田　勝博　P-1-050
黄田理恵子　O-3-295
北井　里実　P-2-098
北尾　　梓　O-1-044
北岡　和雄　P-1-049
北岡　亮太　O-2-215
北垣　　一　座(O-1-097～101)
北川　覚也　EL4-1,
P-2-104
北川　　久　P-2-182
北川　勝浩　O-3-316
北川　雄光　O-1-041
北島　一宏　S4-6,
LS-3-1,
O-1-075,
O-1-076,
O-1-077
北島　美香　座(P-2-126～132),
O-2-174,
O-3-278,
P-2-191
北詰　良雄　O-1-057
木谷　公亮　O-1-069,
O-1-070
北野真利子　O-1-088
北村　直美　O-3-301
北村　範子　O-1-097
北村　美穂　P-1-005,
P-1-006
吉川　公彦　O-1-012,
P-3-204
橘川　　薫　座(EL1-1～2)
木戸　　晶　O-1-019,
O-2-177,
P-1-002,
P-2-095,
P-3-216
城戸　輝仁　P-1-020
城戸　倫之　P-1-020
木戸　泰治　P-2-107
木藤　善浩　O-1-109
紀ノ定保臣　O-2-188
木下　俊輔　P-1-041
木下　俊文　O-1-124,
O-2-171
木野村　豊　O-1-015
木原　信行　P-1-018
木原　　康　O-2-221
木宮　将人　P-2-114
金　　東石　座(O-1-044～047)
キム ドンミン　O-2-163,
O-2-271
木村　敦臣　O-1-123,
O-3-314,
O-3-315
木村　一成　O-2-165,
P-2-125
木村　啓作　O-2-190,
O-2-193

木村　恵太　P-1-035, P-1-060
木村　徳典　O-1-098, P-1-002, P-1-005, P-1-006, P-2-108, P-2-179
木村　智圭　O-1-009
木村　紀行　O-1-020
木村　浩彦　座(O-3-274～278), O-1-046, O-1-096, P-2-181
木村　文子　P-1-022
京極　伸介　P-1-072
京谷　勉輔　O-1-060, O-1-075, O-1-077, O-1-111, O-1-112, O-1-113, O-2-192, O-2-225, O-3-307, O-3-312
清田　　綾　P-1-031
金　　政孝　O-3-322
金野　義紀　O-2-182

【く】

釘宮慎次郎　P-1-031
草切　孝貴　O-1-031, O-1-106, O-1-107
草薙　俊輔　P-2-125
草原　博志　P-2-108, P-2-110
朽名　夏麿　P-1-003
久津見　弘　O-2-266
工藤　與亮　座(LS-1), 座(O-2-171～176), EL8-1, O-2-207, P-1-066, P-2-099, P-2-165
工藤　秀康　O-1-097
國富　裕樹　O-1-022
國松　　聡　P-1-077, P-2-102, P-2-164, P-3-228
國見　充展　O-2-156
久野佳也夫　O-1-115
久原　重英　O-1-003, O-2-210, O-2-227
久保　　均　座(O-1-128～130), EL13-1, O-2-192
久保　雅敬　P-3-218
久保雄一郎　P-1-001
久保田　剛　O-2-202, O-2-203
久保田雄斗　O-2-194, O-2-270
熊谷　英夫　P-1-055
熊谷　裕生　O-1-093
熊谷　博司　O-1-054, O-1-058, O-3-309
熊澤　誠志　O-3-291
熊本　悦子　O-2-262, O-2-266, P-3-224
栗栖　　薫　O-1-027
栗田　京助　O-2-169, O-2-170, O-3-323
栗田　朋香　P-3-220
栗林　幸夫　O-1-041
栗林　秀人　O-1-130, P-1-007, P-1-009, P-2-119
栗林　良多　P-2-096
栗原　紀子　P-2-162
栗原　泰之　座(O-1-110～113)
栗本　貴子　O-2-207, P-1-034
栗本　直幸　O-3-289, P-3-217
黒岩　靖淳　O-2-221
黒川　琴代　P-3-206
黒川　眞次　O-2-240
黒川　孝幸　O-1-050
黒下　裕次　O-2-269
黒瀬　厚成　O-1-119
黒田　　輝　EL11-1, O-1-089, O-2-262, O-2-266, P-3-224
黒目　　明　P-2-143
桑島　成子　P-2-096
桑原　　巧　O-2-160
桑原　康雄　P-2-129

【こ】

小泉　幸司　P-3-216
小泉慎一郎　O-3-274
小泉　百未　P-3-209, P-3-212
小出雄太郎　P-2-185
小岩原　元　P-3-197
高坂　祐輝　O-1-063, O-1-064
耕崎　志乃　P-1-049
國府田正雄　O-1-011, O-1-029
香田　　渉　O-1-044
河野　　淳　O-2-192, O-2-225
河野　泰成　O-1-015
神山　久信　O-1-060, O-1-110, O-1-111, O-1-112, O-1-113, O-3-307, O-3-312
興梠　征典　座(LS-7-1～2), O-1-082, O-1-102, O-2-173, O-2-175, O-3-305, P-1-041
古賀　恒行　O-1-104, P-2-192

古賀　英之　O-2-167, O-2-168
古賀　剛輝　O-2-186
古閑　元典　O-1-017
後閑　武彦　P-2-135
小木　有紗　P-1-023
國分　美加　O-3-279, P-2-153, P-2-154
國領　大介　O-2-262, P-3-220
小坂　信之　O-1-096
小坂　一斗　O-1-044
小澤　栄人　P-1-022, P-2-092
小澤　　聡　P-3-216
小島　慎也　O-2-138, P-1-015, P-1-081
小島　　宰　P-2-139
小島　正歳　O-1-011, O-1-029, O-2-202, O-2-203, P-3-229
五島　　聡　O-1-056, O-1-086, O-2-223, O-3-317
小杉　隆司　O-3-285, O-3-286
巨瀬　勝美　座(O-2-205～209), O-2-214, O-2-228, O-2-229, O-2-230, O-2-257, O-2-258, O-2-259, O-2-260, O-2-265, O-2-267, O-2-268, P-1-053, P-2-105, P-2-118, P-2-121, P-2-140, P-2-141, P-3-210, P-3-213, P-3-214
小玉　隆男　座(O-1-114～116)
児玉　奈緒　P-2-105
小玉　亮一　P-1-074
後藤　　一　O-2-166
後藤はるな　P-2-178
後藤　　淳　O-1-062, P-1-043
後藤　政実　座(P-1-102～106), P-1-077, P-2-102
後藤眞理子　座(O-1-088～090), LS-11-1
後藤　義崇　O-2-220, P-2-104
琴浦　規子　O-2-255, O-3-320
小西伊佐実　O-1-024, O-2-146
小橋　昌司　O-2-246
小橋　泰之　O-2-194, O-2-270
小林　邦典　O-1-098
小林　圭悟　P-1-038
小林健一郎　P-1-044
小林　幸次　O-1-121, P-2-139
小林　　聡　O-1-044
小林　真介　O-2-156
小林　大輔　O-3-299
小林　恒夫　P-1-013
小林　哲生　P-2-142
小林　寛則　O-3-308
小林　正人　O-1-109
小林　倫子　O-1-085
小林　有基　O-2-254, O-2-264
小林　　洋　O-1-050
古牧　伸介　P-1-050
小牧　裕司　O-2-141, O-2-161, P-1-083
小見正太郎　P-1-019
小味　昌憲　O-1-062, O-3-278, P-1-043
五味　達哉　O-2-186
五味　直哉　座(LS-11-1～2)
小宮　幸次　P-1-060
五明　美穂　O-1-098
小無田美菜　O-1-041
小森　雅子　P-1-058
小森　芳秋　O-1-006, O-1-009, O-3-286, P-1-015, P-1-028
小森　芳樹　O-1-061
小山　修司　O-2-272
小山　　望　O-3-295
小山　芳征　O-3-313
近藤　衣美　O-1-033
近藤　伸平　O-2-167, O-2-168
近藤　　武　O-1-131
近藤　壽郎　O-2-249
近藤　浩史　座(EL14), O-1-056, O-2-223, O-3-317
近藤　　靖　O-1-124
今野　孝志　P-2-153, P-2-154

【さ】

崔　　朝理　O-1-016
雑賀　厚至　P-2-132
西城　　誠　P-2-135
西郷　康正　P-3-202, P-3-208
齋藤　和博　O-1-051, P-3-196
斉藤　一功　SL-2
齊藤佳奈子　O-2-227
斉藤　健二　O-2-180, P-2-089, P-2-127, P-2-130
斎藤　　聡　座(O-1-041～043), O-1-045,

O-1-047,
O-1-063,
O-1-064,
O-1-065,
O-1-066,
O-1-117,
O-2-185
齋藤　茂芳　O-1-123
斎藤　淳一　P-1-027
齋藤　俊輝　O-2-237,
P-2-115
齊藤　朋典　P-3-202,
P-3-208
齋藤　春夫　O-1-009,
P-1-012,
P-1-018
斉藤　宏明　P-2-093,
P-2-186
西能　　健　O-2-202,
O-2-203
佐伯　浩一　P-1-004
五月女康作　O-1-101,
O-2-154
佐賀　恒夫　P-3-220
坂井　香澄　P-2-188
酒井　晃二　座(P-2-146～152),
O-1-016,
P-1-082,
P-1-087
坂井　孝司　O-3-325
酒井　崇匡　P-3-220
坂井　上之　P-2-132
酒井　直人　O-3-274
境　　紀行　P-2-139
酒井　文和　P-2-092
坂井　義行　P-1-054
榊原　勝浩　O-1-024,
O-2-146
榊原　隆次　O-1-097
坂口　雄太　P-3-217
坂下　太郎　O-3-321
坂下　尚孝　O-2-177,
P-1-002,
P-2-179
坂田　昭彦　O-2-177,
O-2-179
坂田　元道　P-1-023,
阪原　晴海　O-1-049,
O-1-091,
O-1-094,
O-2-147,
O-2-149,
O-3-274,
P-2-166
坂本　昭雄　O-1-030
坂本　圭太　O-3-300
坂本　真一　O-1-016
坂元　伸吾　O-1-028
坂本　　肇　O-3-309
坂本　　史　P-2-091
坂元　亨宇　O-1-041
坂本　　亮　O-2-177,
O-2-179
佐川　　肇　O-1-118,
O-2-181,
O-2-232
鷺山　幸二　O-1-125,
O-1-126,
O-1-127,
O-1-128,
P-2-103
佐久間　肇　座(EL4-1～2),
座(O-1-131～135),
O-2-220,
P-2-104
佐久間詳浩　O-2-202,
O-2-203
櫻井　勝則　O-2-150
櫻井　圭太　EL2-2
桜井　章二　O-3-298,
P-1-029
桜井　直之　O-2-218
桜井　靖雄　P-1-022
櫻井　康雄　O-1-024,
O-1-025,
O-2-146,
P-2-185
櫻井　佑樹　P-2-131,
P-2-138
櫻田　　渉　P-2-180
笹尾　　明　P-1-005,
P-1-006
佐々木央我　O-1-028
佐々木　毅　O-3-295
佐々木毅志　P-1-054
佐々木智章　P-1-038
佐々木秀直　P-1-066
佐々木博信　O-1-009
佐々木真理　O-1-018,
O-1-108,
O-2-207,
O-3-305,
P-1-068,
P-1-085,
P-2-128
佐々木康人　P-2-112,
P-2-113
佐々木洋平　P-2-180
笹森　寛人　P-2-135
佐志　隆士　座(P-1-045～053)
佐竹　弘子　LS-3-2,
O-1-088
佐藤　明弘　P-1-018
佐藤　　聡　P-3-231
佐藤かおり　O-2-249
佐藤　公彦　O-1-031,
O-1-091,
P-2-166
佐藤慶太郎　O-2-249
佐藤さおり　O-1-060
佐藤　栄修　O-2-273
佐藤　秀二　O-1-026,
P-1-033,
P-1-067,
P-1-071,
P-1-072,
P-1-076,
P-2-148,
P-2-161
佐藤　修平　O-1-004
佐藤　　淳　O-2-202,
O-2-203
佐藤　次郎　P-1-077
佐藤　　徹　O-2-215,
P-1-041
佐藤　広基　P-2-111
佐藤　　浩　O-2-176
佐藤　博司　O-2-165
佐藤　正和　P-2-106

佐藤　正規　P-2-100
佐藤　公彦　O-1-106, O-1-107
佐藤　始広　P-2-155
佐藤　祐一　O-1-053
佐藤　洋造　O-2-188
佐藤　良太　O-2-243, P-1-008, P-1-068
佐野　勝廣　O-1-038, O-1-054, O-1-058, O-2-229, O-3-308, O-3-309
佐野　圭　P-1-010
佐野　貴則　O-3-287
佐野　始也　O-1-131, P-1-014
佐野ひろみ　P-2-123, P-3-211
佐野雄一郎　O-3-295
更科　岳郎　P-1-077
澤井　良之　O-1-048
澤野　誠志　P-1-013, P-3-198
山海　嘉之　O-1-101, O-2-154
三田　裕樹　O-2-140
三田　祥寛　P-1-037

【し】

椎名　徳彦　P-3-205
椎野　顯彦　O-1-035, O-1-104, P-2-192
椎葉　拓郎　O-2-221
塩瀬　圭佑　O-1-033
塩寺太一郎　O-2-227, O-2-210
塩原　綾　O-1-109
四家　洋介　P-2-153, P-2-154
重永　裕　O-1-008
重村　知徳　O-1-030
宍戸　博紀　P-1-063
雫石　崇　EL12-2, P-1-080
舌野　富貴　P-2-095
設楽　仁　P-1-054
篠浦　信禎　P-2-170
篠崎　貴弘　P-1-080
篠崎　毅　P-1-018
篠畑　隆一　O-1-115
篠原　暢孝　O-2-221
柴崎　俊郎　P-1-042
柴田さやか　P-1-088, P-3-220
柴山　弘寛　O-2-255, O-3-320
渋川　周平　O-1-023, O-1-134, O-2-213, P-2-183
渋谷　俊之　P-2-157
渋谷　祐一　P-2-195
島崎　綾子　P-1-054
島田　健裕　O-1-103, O-1-105
島田　理恵　O-1-042
島谷　直希　O-1-017
清水　栄司　O-1-031
清水　一浩　O-1-096
清水　浩大　O-1-130, P-2-123
清水　崇裕　O-1-051
清水　智治　O-3-301
清水　史紀　P-2-157
清水　裕太　O-1-002, O-1-003
下地　啓五　P-1-067, P-1-069
下野圭一郎　O-1-042
下野　太郎　O-1-016
下山　大輔　P-1-054
周　向栄　P-2-094
徐　明　P-1-083
宿谷　俊郎　P-3-205
東海林　綾　O-3-296
正田　純一　P-1-064
庄田　真一　O-1-086, O-2-223
城本　航　O-2-255, O-3-320
白猪　亨　座(P-2-139～145), O-2-217, O-2-243, P-2-144
白石　貢一　S2-3
白石　貴博　O-1-129
白崎　芳夫　P-1-052
白戸　玲臣　P-1-004
白土　博樹　P-1-066
陣崎　雅弘　座(O-1-091～096), EL9-2, O-1-041, O-1-043
新谷　優二　O-2-183, O-2-224, O-3-319
進藤　俊和　O-1-055
新藤　雅司　P-2-189
新明　洋平　P-2-150
新本　弘　O-1-068, O-1-093
新山　大樹　O-1-125, O-1-126, O-1-127, O-1-128, P-2-103

【す】

菅　幹生　座(O-2-197～199), O-1-050, O-1-129, O-1-130, P-2-123
菅井　康大　P-1-042
菅野　伸彦　O-3-325
菅野　典子　P-2-162
杉岡　翔　O-2-148
杉村　和朗　O-1-060, O-1-075, O-1-077, O-1-111, O-1-112, O-1-113, O-2-166, O-2-192, O-2-225, O-3-307,

O-3-312
杉村　正義　O-1-092,
O-3-311
杉本　昌顕　O-1-074
杉本　聖一　O-2-242,
P-3-218
杉本　貴志　O-1-061
杉本　直三　O-2-241
杉本　英治　座(P-1-054～059)
杉森　博行　O-3-321,
P-1-023,
P-2-099,
P-2-165
杉山　一彦　O-1-027
杉山　千紘　LS-4-2
杉山　将隆　O-1-094,
O-2-149
杉山　三紀　O-2-186
鈴木　昭光　O-1-006
鈴木　花歩　O-2-248
鈴木圭一郎　P-2-136
鈴木　啓二　P-2-183
鈴木　　諭　O-3-275
鈴木　淳平　P-1-063,
P-2-131,
P-2-138
鈴木　伸哉　P-3-215
鈴木　大介　O-2-254,
O-2-264
鈴木　大輔　P-2-107
鈴木　孝尚　O-1-094
鈴木　丈夫　O-1-017
鈴木　達也　O-1-038
鈴木　千里　P-2-172
鈴木　智明　O-2-160
鈴木　宏明　P-2-182
鈴木　文夫　O-1-042
鈴木　　真　O-1-067,
O-1-079
鈴木　雅裕　P-3-221
鈴木　　勝　O-2-138,
P-1-081
鈴木　通真　LS-9-3,
O-1-026,
P-1-033,
P-1-067,
P-1-069,
P-1-071,
P-1-072,
P-2-148,
P-2-161
鈴木　悠一　O-1-031,
O-1-106,
O-1-107
鈴木　雄一　P-1-077,
P-3-228
鈴木　　豊　O-1-030,
P-3-201
鈴木由里子　S5-5,
O-1-090,
O-1-122,
O-3-275,
P-1-069,
P-1-076,
P-2-148
鈴木　儀典　O-1-006,
P-1-028
鈴木　良美　O-1-006
鈴村　　宏　P-2-096
須藤　高行　P-1-054
諏訪　　亨　O-2-196,
P-3-215

【せ】

清野　真也　EL11-2,
O-1-052
瀬尾絵理子　O-2-253
瀬尾　芳輝　座(O-2-250～255),
O-2-249,
O-2-253,
P-1-061
関　紳一郎　O-1-112
関　布美子　O-2-141,
O-2-161,
P-1-083
関口　隆三　O-2-186
関谷　　毅　O-2-163
関根　貴子　O-1-131,
P-1-014
関野　正樹　O-2-163,
O-2-271
関矢　一郎　O-2-167,
O-2-168
関谷　　透　P-2-098
世古　翔太　O-3-293,
P-1-084
瀬古澤由彦　P-3-214
瀬戸　牧子　P-3-231
妹尾　淳史　O-3-295,
P-1-032,
P-1-071,
P-1-075,
P-3-215
妹尾　大樹　P-1-022
瀬谷　善恭　O-1-073

【そ】

五月女悦久　O-2-205,
O-2-206,
O-2-209,
O-2-243,
P-2-122
曽我　茂義　O-1-068,
P-1-036
曽川　将宏　O-2-143,
O-2-144
曾根三千彦　O-1-114
曽根　康博　P-1-056
曽根　佳史　P-1-025,
P-2-101
園川　龍也　O-2-231
園田　寛道　O-3-301
園田　　優　P-3-209,
P-3-212
傍島　篤洋　P-1-056
祖父江慶太郎　O-1-060,
O-3-307
曽宮雄一郎　O-2-225
染谷　隆夫　O-2-163,
O-2-271

【た】

太地　良祐　O-1-012
平　　孝臣　O-2-139
田岡　俊昭　座(EL2-1～2),
座(O-1-027～032),
O-1-012
高井　幸一　O-1-030
高石　朋毅　P-1-044
高尾正一郎　P-1-030
高尾　英正　P-2-193

高尾　正樹　O-3-325
高岡　宏子　O-1-069,
O-1-070
高岸　憲二　P-1-054
高倉　京子　P-1-002,
P-2-095
高島　弘幸　P-1-045,
P-1-063
高島　大　P-3-215
高済　英彰　O-1-052
高瀬　圭　O-1-009
高瀬　伸一　O-2-196,
O-2-220,
O-3-287
高瀬　真一　O-1-131,
P-1-014
高田　悟　O-2-194,
O-2-270
高津　安男　O-2-204
高戸　毅　P-1-052
高梨　潤一　S3-3
高野　浩一　P-2-129
高野　直　O-1-026,
P-1-033,
P-2-161
高野　陽介　O-2-184
高橋　修　P-1-033
高橋　和久　O-2-202,
O-2-203,
O-3-324,
P-1-059
高橋　一広　O-2-171
高橋　清彦　P-2-179
高瀬　圭　座(LS-10-1～2)
高橋　浩一　P-2-169
高橋　康二　P-1-038
高橋　紗綾　O-3-303
高橋　聡　P-2-180
高橋　哲　座(O-1-068～072),
O-1-075,
O-1-077,
O-2-192,
O-2-225
高橋　順士　O-1-045,
O-1-047,
O-1-063,
O-1-064,
O-1-065,
O-1-066,
O-1-117,
O-2-185
高橋　大輔　O-2-201
高橋　哲彦　P-2-122
高橋　徹　O-1-119
高橋　直幹　O-1-076
高橋　英幸　O-1-033,
O-1-034
高橋　宏明　O-3-300
高橋　弘　O-2-145
高橋　雅士　O-3-301
高橋　正隆　P-2-092
高橋　正泰　O-2-165
高橋　優　O-3-318,
P-2-159
高橋　護　O-2-147,
P-1-026
高橋　光幸　P-2-133,
P-2-136,
P-2-137
高橋　優子　P-1-040,
P-2-187
高橋　勇人　P-3-205
高畑　暁子　座(P-1-089～095)
高畑　智宏　O-2-194
高濱　潤子　P-3-204
高原　太郎　O-1-080,
O-1-081,
O-1-082,
O-1-084,
O-1-087,
O-2-213,
O-2-222,
P-1-013,
P-1-057,
P-2-183,
P-3-198
高松　慎　P-1-011,
P-1-016
高村　朋宏　O-1-039
高本　考一　O-2-197,
O-2-198
高森　正祥　P-1-061
高屋　展宏　O-1-032,
O-2-178,
O-2-208
多賀谷菜穂美　O-1-045,
O-1-065,
O-1-066,
O-1-117,
O-2-185
高安　武志　O-1-027
高柳　友也　O-1-131,
P-1-014
高山三音子　O-1-026,
P-2-161
高山　幸久　O-1-074,
O-1-125,
O-1-126,
O-1-127,
O-2-187,
P-1-001,
P-2-103,
P-3-198
瀧澤　修　座(P-2-171～178),
O-1-033,
O-1-034,
P-1-007,
P-1-009
滝澤　秀喜　P-3-227
瀧澤　将宏　座(O-2-224～227),
O-1-073,
O-2-205,
O-2-206,
O-2-216,
P-2-122
田口　隆久　O-2-162
田口　素子　O-1-033
内匠　浩二　O-1-055,
O-1-059,
P-3-202,
P-3-208
竹井　直行　O-2-152,
O-2-238,
P-2-164
武井　洋一　P-3-227
竹内　一裕　O-2-194
竹内麻由美　P-2-090
武口　智行　O-2-210,
O-2-227
竹島　秀雄　O-3-281
竹島　秀則　O-2-210,

O-2-227
竹田幸太郎 P-2-133, P-2-136, P-2-137
武田 雅俊 O-2-158
武内 利直 O-3-300
竹林 成典 O-2-160
竹原 康雄 座(P-1-011～016), O-1-049, O-1-094, O-2-147, O-2-149, O-3-274, O-3-286, P-1-026
武村 濃 O-1-017, O-1-062, O-1-125, O-1-126, O-1-127, O-1-128, O-1-132, O-2-195, O-3-288, P-1-043, P-2-103, P-3-198
竹本 周平 O-1-003
武輪 恵 P-3-204
多胡 善幸 P-3-219
蛸井 邦宏 P-1-042
田崎 章子 P-2-097
田崎 篤 LS-6-2
田澤 聡 P-3-201
田尻 智美 P-1-006
田添 潤 P-1-082, P-1-087
橘 篤志 P-3-211
立花 美紀 O-1-108, O-2-205, P-1-039, P-2-128
立花 泰彦 O-1-031, O-1-078, P-1-086, P-2-152, P-3-211
辰野 聡 P-3-198
立石 恵実 O-1-007, P-1-037
立石健一郎 O-3-316
立石 敏樹 P-1-018, P-2-162
立石真知子 O-2-174
田中 功 O-2-138, P-1-015, P-1-081
田中宇多留 O-1-075
田中 修 O-3-313
田中 香織 O-3-317
田中 謙二 P-1-083
田中 孝則 O-2-242
田中 忠蔵 座(O-2-157～160)
田中 利幸 O-2-233, P-1-010
田中 壽 O-1-022, O-3-322, O-3-325
田中 英明 P-2-150
田中 真樹 P-1-066
田中 美里 P-2-151, P-2-173, P-2-174
田中 義和 O-1-083
田中 良哉 P-1-041
棚橋 伸吾 O-2-248
棚橋 裕吉 O-1-056, O-3-317
田邉 稔 O-1-057
田波 穣 O-1-041
谷 徹 O-2-263, O-3-301
谷 瑞季 O-1-048
谷垣 健二 O-1-104, P-2-192
谷川 琢海 P-3-199
谷口 陽 O-2-217, O-2-243, P-2-144
谷本 伸弘 O-1-041, O-1-043
種井 隆文 O-2-160
田野 政勝 O-1-045, O-1-047, O-1-063, O-1-064, O-1-065, O-2-185
田原 誠司 O-1-004
田淵 昭彦 P-1-050
田渕 隆 座(P-1-028～034), O-1-090, O-2-167, O-2-168, O-2-222, P-1-013, P-1-057, P-2-155, P-3-198
玉川 光春 座(O-3-320～322), P-1-045
玉田 大輝 O-2-228, O-2-229, O-2-230, P-2-118, P-2-141
玉田 勉 座(O-1-073～078), O-1-036, O-1-095, P-3-203
田丸 尚道 O-1-109
田村 隆行 O-3-294
田村 千春 O-1-068
田村 元 P-2-134
田村 博文 O-3-296
田山 芳史 O-2-182
垂脇 博之 O-3-290
俵 紀行 P-1-062
丹 綾香 P-1-078, P-1-079, P-2-146, P-2-147, P-2-149, P-2-170, P-2-176
丹 章吾 P-1-054
丹治 一 座(P-1-107～113), O-2-201, P-1-057

【ち】
程　康　S1-3, O-3-306, P-2-172
筑丸　勝人　O-1-106
茅野　俊介　O-1-080, O-1-081, O-1-084, O-1-087
千葉英美子　O-3-313
千葉　寿恵　P-1-011, P-1-016
陳　挺　O-2-244, O-2-246, P-2-124, P-3-219
陳　揚　O-2-163

【つ】
塚部　明大　O-1-022
塚本　慶　O-1-091, P-2-166
塚本　太朗　O-1-016
築根まり子　O-1-050
辻　明弘　P-1-037
都司　和伸　P-2-181
辻　英雄　P-1-031
辻　比呂志　O-1-031, O-1-050, O-1-078, P-1-086, P-2-152
辻　良憲　O-1-045, O-1-047, O-1-063, O-1-064, O-1-065, O-1-066, O-1-117, O-2-185
辻川　華子　O-1-041
辻畑　光宏　P-3-231
対島　義人　LS-7-2, O-1-103, O-1-105, P-1-054
津田　孝治　P-3-197
津田　真人　P-2-141
土田　龍郎　O-1-096, P-2-181
土橋　俊男　LS-8-2
土屋　一洋　座(O-1-021～026), O-1-017, O-2-195
土屋　宏彰　P-1-012
土屋　洋貴　P-1-086, P-2-152
土山　克樹　O-1-096
鶴島　康晃　O-2-136
鶴田　航平　P-1-075

【て】
程　振宇　O-2-244, P-2-124, P-3-219
鄭　雄一　P-3-220
出澤　幸　P-1-080
手塚真由美　P-1-025, P-2-101
寺岡　邦彦　O-1-006
寺沢　宏明　O-2-165, P-2-125, P-2-150, P-2-178
寺嶋　健一　O-1-049
寺島　俊幸　O-2-195
寺島　正浩　O-3-295
寺田　聡史　P-1-056
寺田　茂彦　P-1-035
寺田　一志　O-1-097, O-2-143, O-2-144
寺田　康彦　O-2-214, O-2-230, O-2-257, O-2-258, O-2-259, O-2-260, O-2-267, P-1-053, P-2-105, P-2-121, P-2-141, P-3-210, P-3-214
寺山　靖夫　O-1-018, P-1-068

【と】
土井　龍典　O-2-149
土井　司　O-3-290
唐　明輝　O-2-250, O-2-251, O-2-269, O-3-303, O-3-321
東海林　裕　O-3-299
遠山　育夫　P-2-192
遠山　典宏　O-2-147, P-1-026
栂尾　理　O-1-074, O-1-121, O-1-122, O-1-125, O-1-126, O-1-127, O-2-142, O-3-275, P-2-103
富樫かおり　座(LS-5-1～2), S4-7, O-1-019, O-2-177, O-2-179, O-2-181, O-2-233, P-1-002, P-2-095, P-3-216
都賀谷紀宏　P-1-007, P-1-009
鴇　威人　P-2-189
徳植　公一　O-1-051, P-3-196
徳田　修　P-3-232
徳田　裕　O-1-084, O-1-087
徳永　千晶　O-1-121, O-1-122
徳山　武一　O-2-176
戸澤　光行　O-2-143,

O-2-144
百々　俊樹　O-1-019, O-2-177, O-2-179
冨田　逸郎　P-3-231
冨田　哲也　O-3-322
冨田　弘之　O-3-317
冨田紗詠子　O-3-318, P-2-159
富永　篤　O-1-027
冨永　悌二　P-2-168
富安もよこ　座(S3-1～3,招待講演), S3-2, O-1-030, O-1-031
富山　憲幸　O-1-022
戸村　則昭　O-3-279, P-2-153, P-2-154
外山　宏　O-1-015, P-1-058
豊嶋　英仁　O-1-124, O-2-171
豊田　圭子　座(P-2-153～160)
豊成　信幸　O-1-070, O-1-133, P-2-160
豊福不可依　O-3-291
鳥居　伸也　O-2-138, P-1-015, P-1-081

【な】

内藤　健一　P-2-093, P-2-186
内藤　博昭　O-1-007, P-1-037
仲　成幸　O-2-263
中　孝文　P-2-133, P-2-136, P-2-137
中井　啓　O-2-154
中井　敏昭　O-1-015
中井　俊子　LS-4-1
中井　敏晴　座(S1-1～4), O-2-156, O-2-272,
P-3-225
中井　則正　O-2-216
中井　隆介　P-1-007, P-1-009
長尾　泰輔　O-1-118, O-2-181, O-2-232
長尾　俊孝　P-3-196
長尾　充展　座(O-3-295～298), O-1-010, O-1-125, O-1-126, O-1-127, P-2-103, P-2-139
長岡　学　P-3-226
中河　賢一　P-1-017, P-2-109
中川　稔章　O-2-137
中川　直紀　O-1-086
中川　英雄　O-2-255, O-3-320
中川　太　O-1-128
中川　雅貴　P-2-091
中川　正康　O-3-296
中川　政幸　O-1-118, O-2-232
中川　裕介　O-2-167, O-2-168
中川原哲広　O-1-061
永坂　竜男　O-1-009, O-2-237, P-2-115, P-2-134
中澤　哲郎　O-1-083
中澤　博行　O-2-143, O-2-144
中嶋　藍　P-1-019, P-3-222
中島　巌　O-1-130
中嶋　耕平　O-1-034
中島　諭　O-2-177, O-2-179
中島　貴子　P-3-206
中島　正俊　P-3-226
中島　康雄　O-1-028
長嶋　克成　O-2-205
中條　正典　O-1-055, O-1-059
長瀬　博之　O-1-103, O-1-105
中田　直　P-1-040, P-2-187
中田　安浩　O-2-176
永田　覚　P-1-047, P-2-156, P-3-201, P-3-207
長田　剛　O-2-167, O-2-168
永田　幹紀　P-2-104
中谷　香澄　O-1-134
中谷　仁　O-1-104
中塚　智也　O-1-097
長友　和也　P-2-139
永友　秀樹　P-3-209, P-3-212
長縄　慎二　座(O-1-106～109), EL2-1, O-1-024, O-1-025, O-1-088, O-1-114, O-1-115, O-2-146, O-3-286, P-2-185
中西　克之　EL1-1, O-1-083
中西　宣文　P-1-037
中西　光広　P-1-045, P-1-063, P-2-138
中根　俊樹　P-2-185
中根　正人　O-2-160
中野　晃枝　O-2-186
長野　章　P-1-080
長濱　宏史　P-1-063, P-2-131, P-2-138
中原　晶子　P-1-078, P-1-079
中原進之介　O-2-194
中原　紀元　O-2-160

永峰　岳樹　O-2-147
中牟田隆司　P-2-129
中村　和浩　O-1-124, O-2-171
中村　克己　O-2-183, O-2-224, O-3-319
中村　公行　P-3-206
中村　純　O-1-102
中村　順一　O-3-324, P-1-059
中村　卓　LS-11-2
中村　智哉　O-1-023, O-1-134, O-1-135, O-2-213, P-2-183
中村　尚生　O-1-028
中村　英夫　O-3-278
中村　博彦　O-3-280
中村　匡希　O-2-140
中村　壮志　P-1-020
中村　理宣　EL12-1, O-1-090, O-3-288, P-1-013, P-2-132, P-2-165, P-3-198
中村　雅也　O-2-141
中村　元俊　O-2-160
長基　雅司　O-2-186
中森　貴俊　O-1-068
中山　善晴　P-1-044
中山　良平　P-2-104
名川友紀子　O-1-005, P-1-021, P-1-024
那須　克宏　O-1-037
那須　初子　O-1-049, O-1-094, O-2-149
七尾　円　O-3-289, P-3-217
並木　隆　P-3-198
浪本　智弘　O-2-189, P-2-091
行方　正紀　P-2-162
成田　啓一　O-1-043
成田　孔明　P-2-180
成田　浩　P-1-073, P-2-145, P-3-223
成松　秀州　O-1-082, O-2-215
鳴海　善文　O-2-204, O-3-326
難波　宏樹　O-3-274

【に】

新倉　直樹　O-1-084, O-1-087
新津　守　座(LS-6-1～2), 座(O-3-323～326), O-2-169, O-2-170, O-3-323, P-1-039, P-1-062
新甫　武也　O-3-281
ニールセン マシュー　O-2-169
二階堂　剛　O-1-021, O-2-200
西　慶悟　O-2-251
西井　孝　O-3-322, O-3-325
西井　達矢　O-2-192, O-2-225
西江　昭弘　座(P-3-203～209), O-1-074, O-1-125, O-1-126, O-1-127, O-2-187, P-1-001, P-2-103, P-3-198
西尾　広明　O-1-023
西尾　瑞穂　O-1-060, O-1-112, O-3-307
西岡　真美　O-2-140
西懸　大介　O-3-291
西川　祝子　P-2-157
錦戸　文彦　O-1-130, P-2-123
錦織　瞭　P-1-067, P-1-069, P-1-071, P-1-072, P-1-075, P-1-086, P-2-148
西条　寿夫　O-2-197, O-2-198
西田　辰介　O-3-316
西畑　朋貴　O-2-160
西原　圭介　O-1-061
西原　崇　S5-4
西村　泰紀　O-1-053
西村　文雄　P-3-206
西村　祥循　O-1-119
西本　伸志　P-2-177
西山　甲野　O-2-192
西山　伸宏　P-3-220
似鳥　俊明　座(LS-4-1～2), 座(LS-8-1～2), O-1-002, O-1-098, O-3-297
新田　宗也　P-1-012
新田　尚隆　P-1-052
新田　哲久　O-3-301
日塔　美樹　P-1-042
二宮　綾子　O-1-015
二宮　克彦　O-3-310
丹羽　健二　P-2-126
丹羽　徹　O-1-023, O-1-087, P-2-183

【ぬ】

沼野　智一　O-2-197, O-2-198, O-2-199, O-2-239, P-1-052

【ね】

根来　誠　O-3-316
根本　整　O-1-009

【の】

野口　景司　P-2-182
野口　輝夫　O-1-007
野口　智幸　座(P-2-179～184)
野坂　　亮　O-1-027
野崎　園子　O-2-153
野崎　大希　O-2-230
野崎美和子　P-3-205
野澤久美子　O-1-031,
　　O-1-107
野尻　龍二　O-2-136,
　　P-1-075
能勢　毅一　P-2-132
荏戸　　剛　P-2-179
野田誠一郎　O-1-070,
　　O-1-133,
　　P-2-160
野田　靖文　O-1-036,
　　O-1-095,
　　P-3-203
野田　能宏　P-2-195
野田　佳史　O-1-056,
　　O-2-223,
　　O-3-317
野中　　雅　O-1-020
野間　恵之　O-2-140
野宮　琢磨　O-1-078
野村幸一郎　O-1-107
法山　智顕　O-2-156

【は】

バーテルズ ウィルバート　O-1-089
拝師　智之　座(O-2-260～263),
　　O-2-259,
　　O-2-265,
　　O-2-268,
　　P-1-061,
　　P-2-140,
　　P-3-213,
　　P-3-214
袴田　裕人　O-1-055,
　　O-1-059
バガリナオ エピファニオ　O-2-155
萩野りょう子　O-3-284
萩原　芳明　O-3-320
萩原　茂生　O-3-324,
　　P-1-059
萩原　浩明　O-2-182
萩原　　祐　O-3-314,
　　O-3-315
萩原　雄三　O-2-145
橋口　雄助　O-2-194,
　　O-2-270
橋田　昌弘　O-1-062,
　　P-1-043
ハシバット デルゲルダライ　O-3-277
橋本　佳祐　P-3-206
橋本　　順　O-1-087
橋本　慎吾　O-2-166
橋本　博美　O-1-048
橋本　　学　P-2-180
橋本　　衛　O-2-174
橋本美智子　O-1-037
橋本利恵子　O-2-170,
　　O-3-323
橋本　亮太　O-2-158
長谷川幸清　P-2-092
長谷川晋也　P-1-047,
　　P-2-156,
　　P-3-201,
　　P-3-207
長谷川友行　O-1-073
長谷川　新　P-2-126
長谷川　誠　O-2-186
馳澤盛一郎　P-1-003
杼山　博幸　P-1-005,
　　P-1-006
畑　　純一　O-2-141,
　　O-2-191,
　　P-1-083,
　　P-2-106
秦　　博文　O-1-040,
　　P-1-019,
　　P-2-133,
　　P-2-136,
　　P-2-137,
　　P-3-222
秦　康博　P-2-195
畑　　豊　O-2-246
羽立　雄一　P-3-218
波田野　琢　P-1-067,
　　P-1-069,
　　P-1-071,
　　P-2-148
服部　尚史　O-2-186
服部　信孝　P-1-067,
　　P-1-069,
　　P-1-071,
　　P-1-072,
　　P-1-086,
　　P-2-148
服部　峰之　座(P-3-210～216)
花田　敬士　O-1-061
馬場　　聡　O-3-274
馬場　眞吾　O-1-125,
　　O-1-126,
　　O-1-127,
　　P-2-103
羽原　秀太　O-2-209,
　　P-2-122
浜　　幸寛　O-1-072
浜口　明巧　P-1-070,
　　P-2-163
浜口　直子　P-2-163
濱口　裕行　P-1-066
浜口　　舞　O-1-015
濱崎　　望　O-1-026,
　　P-1-033,
　　P-1-067,
　　P-1-069,
　　P-1-071,
　　P-1-072,
　　P-1-076,
　　P-2-148,
　　P-2-161
濱里　一裕　P-1-047
濱田　健司　O-1-002,
　　O-1-003,
　　O-3-297
濱田　星紀　O-1-048
濱田　英敏　座(O-2-166～170),
　　O-3-322,
　　O-3-325
濱田　充子　P-1-049
濱田　泰之　O-1-069,
　　O-1-070
濱田　雄貴　O-2-151
濱本　耕平　O-3-313
早川　克己　O-1-071
早川　実佳　O-2-249,

O-2-253,
P-1-061
林　和彦　P-1-052
林　達也　O-1-045,
O-1-065,
O-1-066,
O-1-117,
O-2-185
林　哲司　P-1-070,
P-2-163
林　直人　P-2-102,
P-2-193
林　則夫　O-1-071,
O-1-103,
O-1-105
林　宏行　O-1-015
林　雅晴　P-2-183
林　真帆　O-1-091,
P-2-166
林　泰宏　P-1-044
林田　江美　P-1-013
林田　英里　P-1-005
林田　佳子　O-1-082,
P-1-041
原　啓　O-3-284
原田　邦明　O-1-108,
P-1-039,
P-2-128
原田太以佑　O-1-018,
O-1-108,
O-2-207,
P-1-068,
P-2-128
原田　大世　P-3-196
原田　雅史　座(S3-1～3,招待講演),
座(O-1-102～105),
S3-1,
O-1-014,
O-2-157,
O-2-159,
O-2-192,
O-3-276,
O-3-277,
P-2-090
原田　祐子　P-3-232
原田雄二郎　O-2-242
原留　弘樹　座(O-1-117～120),
P-1-080
伴　大輔　O-1-057
ヴァンカウテレン マルク　O-3-282
伴苗　修平　O-2-210,
O-2-227
【ひ】
日浦　之和　O-2-140
檜垣　篤　O-1-095,
P-3-203
東　将浩　O-1-007,
P-1-037
東原　道弘　P-2-107
東村　享治　O-1-118,
O-2-181,
O-2-232,
P-2-181
疋島　啓吾　O-2-141,
O-2-161,
O-3-299,
P-1-083
引地　健生　O-3-304
樋口さとみ　O-1-018,
P-1-068
樋口　敏宏　座(O-2-153～156),
O-2-164,
O-2-190,
O-2-193
日隈　達也　P-2-150
久田　俊明　O-1-001
常陸　真　EL1-2
尾藤　良孝　座(EL3-1～2),
座(O-3-302～306),
O-2-209,
O-2-217,
O-2-243,
P-1-068,
P-1-085,
P-2-122
日野　圭子　P-2-089
日野　強　P-1-042
日野田卓也　O-2-177,
O-2-179
百町　貴彦　O-2-273
兵藤　行志　P-1-052
兵頭　直子　O-1-049,
O-1-094,
O-2-149
兵藤　康弘　O-2-150
平井　俊範　座(O-2-181～184),
O-2-174,
O-3-278,
P-1-005,
P-2-191
平井　雪　O-1-049,
O-1-094,
O-2-149
平金　真　O-2-165,
P-2-125,
P-2-178
平澤　博之　P-2-132
平島　裕之　O-1-116
平田　恵哉　O-3-318,
P-2-159
平田　直暉　P-1-030
平田　秀喜　O-1-020
平田　政己　O-2-138,
P-1-015,
P-1-081
平田　洋介　O-1-108,
P-2-128
平野　透　P-2-131,
P-2-138
平野　雄二　P-1-064,
P-2-189
平野　祥之　O-1-129
平原　大助　P-1-073
平本真理子　O-1-065,
O-1-066,
O-1-117,
O-2-185
平山　千恵　O-2-145
平山　晃大　O-1-099
廣岡　芳樹　O-1-049
廣瀬　準司　O-1-053
廣瀬　正典　P-2-135
廣瀬　裕子　O-1-049,
O-1-094,
O-2-149
廣田　省三　O-2-153
廣安　知之　P-2-151,
P-2-173,
P-2-174,
P-2-175,

P-2-190
樋渡　昭雄　座(P-2-190～195), O-1-122, O-2-142, O-3-275

【ふ】

吹田　　敦　P-3-210
福井　重文　P-1-037
福井　秀幸　P-1-005
福倉　良彦　O-1-055, O-1-059, P-3-202, P-3-208
福澤　　圭　O-1-045, O-1-047, O-1-063, O-1-064, O-1-065, O-1-066, O-1-117, O-2-185
福士　政広　P-3-211
福島　啓太　O-1-002, O-1-003
福島　沙知　P-1-017, P-2-109
福島　正裕　O-2-214
福島　康宏　P-1-054
福田　国彦　P-2-098
福田さとみ　O-2-221
福田　哲也　P-1-037
福田　泰之　P-1-023
福地　健介　O-2-234
福永　一星　P-1-072, P-1-076
福永　雅喜　座(S1-1～4), 座(O-2-161～165), O-2-158, O-2-164
福庭　栄治　座(P-1-039～044)
福場　　崇　O-1-015
福間由紀子　O-2-147, P-1-025, P-1-026
福山　篤司　O-3-285, O-3-286
福山　博幸　O-2-176
藤井　　馨　O-1-040, O-1-042
藤井　一輝　P-2-194
藤井　昭太　O-1-132
藤井　博匡　O-2-247
藤井　博史　P-1-003
藤井　正美　P-1-041
藤井　裕太　O-1-107
藤江　正克　O-1-050
藤川　昭彦　O-2-165
藤川　遥平　P-2-125
藤崎　賢二　O-2-147, P-1-026
藤崎　拓郎　P-3-202, P-3-208
藤島　基宣　O-3-279
藤代　力也　O-1-043
藤田　　功　P-3-207
藤田　浩司　O-1-014
藤田　展宏　O-1-074, P-1-001
藤田　広志　P-2-094
藤田　陽子　O-1-010
藤中　俊之　O-1-022
藤永　康成　座(P-3-196～202), EL10, P-1-053
藤浪喜久夫　P-1-078, P-1-079, P-2-147, P-2-176
藤原　夕子　P-1-052
藤間　憲幸　P-1-070, P-2-165
伏見　育崇　O-1-019, O-2-177, O-2-179, O-2-181, O-2-233, P-1-002, P-2-095
藤村　　幹　P-2-168
藤本　綾子　O-2-150
藤本　晃司　座(O-2-237～240), O-1-019, O-2-177, O-2-233, P-1-002, P-2-095, P-3-216
藤本　　栄　O-1-035
藤本　　肇　座(EL6-1～2)
藤本美智子　O-2-158
藤本　弥臣　P-1-038
藤吉　兼浩　O-2-141
藤原　栄二　O-3-310
藤原　俊朗　O-2-172, O-2-252
藤原　太郎　P-2-099, P-2-165
藤原　英明　座(P-1-082～088), O-3-314, O-3-315
藤原　郁也　O-1-061
藤原　康博　O-1-046, O-1-096, O-1-118, O-2-181, O-2-232, P-2-181
二井　数馬　O-3-322
二ツ矢浩一郎　O-2-173, O-2-175
舟木　　歩　O-1-067
船越　康宏　O-2-157, O-2-159
船崎　亮一　P-2-162
舟津　智一　P-3-196
舩津　大嗣　P-2-178
麓　健太朗　O-3-280
古川　研治　O-1-021, O-2-200
古川　智子　P-3-227
古河　勇樹　P-1-012, P-1-032
古庄　克実　P-3-205
古館　直幸　P-1-006
古矢　丈雄　O-1-011, O-1-029

【へ】

逸見　広治　O-1-048

【ほ】
帆足　正勝　O-1-004
芳士戸治義　P-1-076,
P-2-148
卜蔵　公紀　O-1-024,
O-2-146
星　和人　P-1-052
星　博昭　P-2-094
星野　弘樹　P-3-218
細川　尚武　O-3-314,
O-3-315
細川　正夫　O-3-300
程野　祥太　O-3-314,
O-3-315
堀　沙恵香　O-1-012
堀　大樹　O-2-139
堀　正明　座(P-1-073～081),
EL3-1,
LS-1,
O-1-026,
O-2-136,
O-3-292,
P-1-033,
P-1-067,
P-1-069,
P-1-071,
P-1-072,
P-1-075,
P-1-076,
P-1-086,
P-2-148,
P-2-152,
P-2-161,
P-3-228
堀　雅志　O-2-261
堀　瑞希　O-2-248
堀内　彰　O-2-180,
P-2-089,
P-2-127,
P-2-130
堀江　朋彦　O-2-213
堀尾　秀之　O-2-205
堀口　明男　O-1-068
堀越　浩幸　O-1-085,
P-2-100
堀之内省吾　P-3-224
本城　尚美　P-1-040,
本田　浩　O-1-010,
O-1-074,
O-1-122,
O-1-125,
O-1-126,
O-1-127,
O-1-128,
O-2-142,
O-2-187,
O-3-275,
P-1-001,
P-2-103,
P-2-139
本田　真俊　O-3-310
本田有紀子　O-3-294
本寺　哲一　P-2-133,
P-2-137
本間　一弘　O-2-197,
O-2-198,
O-2-199,
O-2-239,
P-1-052
【ま】
前田　祥吾　O-1-086,
O-2-223
前田　降樹　O-2-166
前田富美恵　O-1-071
前田　昌二　O-2-221
前田　正幸　O-2-196,
P-2-126
前野　正登　P-1-051
前野　悦輝　SL-1
牧　聡　O-1-011,
O-1-029
眞下　勝庸　P-2-100
増井　孝之　座(O-3-307～311),
O-1-091,
O-1-092,
O-3-311,
P-2-166
真杉　洋平　O-1-041
増田　大介　P-1-005,
P-1-006
増田　武志　O-2-273
桝田　喜正　O-1-011,
O-1-029,
O-1-132,
O-2-202,
O-2-203,
O-3-324,
P-1-059,
P-2-184,
P-3-229
増谷　佳孝　座(O-2-141～146),
O-3-292,
P-1-075,
P-1-076,
P-3-228
増元　光　O-1-015
町田　二郎　P-1-005
町田　治彦　P-1-015
町田　好男　座(O-2-232～236),
EL8-2,
O-2-237,
O-3-304,
P-2-115
町田　良典　P-2-126
松井　修　O-1-044
松浦　克彦　O-3-313
松浦　慶太　P-2-126
松浦龍太郎　O-1-004
松尾　浩一　P-2-182
松尾　千聡　O-1-022
松尾真奈美　P-2-117
松尾　芳雄　P-2-139
松岡雄一郎　O-2-162,
O-2-266
松岡　祐樹　O-1-024,
O-2-146
松木　充　EL14
松坂　聡　P-2-195
松崎　健司　P-2-090
松澤　克哉　O-2-138,
P-1-081
松澤　大輔　O-1-031
松下　明　O-1-101,
O-2-154
松下　達彦　O-1-118,
O-2-181,
O-2-232
松下　太郎　P-1-017,
P-2-109

松下　真弓　O-1-080
松嶋　藻乃　P-1-066
松島　理士　P-2-182
松島　　秀　O-2-188
松島　孝昌　P-1-047,
P-2-156,
P-3-201,
P-3-207
松田　　晃　P-2-158
松田　和久　P-2-111
松田　　豪　座(O-2-264～268),
O-1-018,
O-1-096,
O-2-207,
P-2-181
松田　哲也　座(O-2-210～214),
P-1-010
松田　雅之　P-1-080
松田　　恵　P-3-197
松谷　英幸　O-1-131,
P-1-014
松永　敬二　O-1-040,
O-1-042
松永　尚文　座(O-2-147～152),
P-3-232
松永　奈美　O-1-091,
P-2-166
松野祐佳子　P-1-048
松林　　純　P-3-196
松前　光紀　O-1-099
松村　　明　座(O-1-011～016),
O-1-101,
O-2-154
松本　　恒　P-3-201
松本　浩史　O-1-011,
O-1-029,
O-1-101,
O-1-132,
O-3-324,
P-1-059,
P-2-184,
P-3-229
松本　純明　O-1-112
松本　龍彦　O-2-262
松本　浩伸　O-3-314
松本　洋一　O-3-326
松山　智尋　P-1-035,
P-1-060
的場　博輝　O-2-183,
O-2-224,
O-3-319
真鍋　　努　P-2-156,
P-3-201
丸上　亜希　P-3-204
丸上　永晃　P-3-204
丸山　克也　座(O-2-190～193),
O-1-024,
O-1-025,
O-1-033,
O-1-034,
O-2-146,
P-1-077,
P-2-100,
P-2-185
丸山　修紀　O-1-123
丸山　　正　O-2-253

【み】

三浦　賢征　O-1-086,
O-2-223
三浦　則仁　O-1-047,
O-1-063,
O-1-064
三浦　正稔　P-2-180
三浦　悠輔　P-1-031
三浦　洋介　P-2-162
三木　　均　P-3-197
三木　幸雄　座(EL7-1～2),
座(O-2-200～204),
EL7-1,
O-1-016,
P-1-048
三坂　恭一　O-1-120
三澤　治夫　O-2-194
三澤　雅樹　P-1-052
水上　慎也　P-3-222
水木　健一　O-1-091,
P-2-166
水谷　大地　O-2-242
水野　直和　O-2-148
水原　和行　O-2-197,
O-2-198,
O-2-199,
O-2-239
溝口　昌弘　O-3-275
三森　文行　O-1-032,
O-2-178,
O-2-208
水戸寿々子　P-2-180
水口紀代美　P-3-225
南　　哲弥　O-1-044
南　　紀夫　P-2-126
南　　学　O-1-037,
P-1-064
箕浦　　奨　O-2-160
三原　嵩大　O-2-136
美馬　達夫　P-2-169
宮内　　哲　S1-4
宮内　勇貴　P-1-004
宮川　正男　P-1-020
宮城　　亮　P-1-053
三宅　誕実　O-1-028
宮坂　俊輝　O-1-012
宮坂　尚幸　O-3-299
宮崎　　功　O-1-002,
O-1-003,
O-1-098,
O-3-297
宮崎　滋夫　O-3-318,
P-2-159
宮崎　達也　P-1-035,
P-1-060
宮崎美津恵　座(O-2-194～196),
座(P-1-035～038),
O-1-019,
O-1-110,
O-1-111,
O-2-183,
O-2-224,
O-3-312,
O-3-319,
P-1-005,
P-1-006
宮下　隼也　O-1-080
宮田　一郎　O-2-254,
O-2-264
宮田　史朗　O-3-281
宮田　知子　P-2-179
宮田　　元　O-1-124
宮田　真理　O-2-173
宮武　祐士　P-1-040,

P-2-187
宮地　利明　座(O-2-136～140),
座(O-2-269～273),
O-1-023,
O-1-135,
O-2-204,
O-2-221,
P-1-048
P-2-184
宮原可名恵　O-2-254,
O-2-264
宮本　宏太　O-2-237,
P-2-115
宮本　周一　O-3-324,
P-1-059
宮本　慎也　O-3-288
宮本　健志　O-1-085
宮本　寿久　P-1-035,
P-1-060
宮本奈菜子　O-3-318,
P-2-159
宮本　弘樹　P-3-226
宮本　良仁　P-1-011,
P-1-016
三好　邦博　O-2-219,
O-2-226
三好　光晴　O-1-091,
O-2-211,
O-2-212,
P-2-129,
P-2-164,
P-2-166

【む】
向井　宏樹　P-2-184
麦倉　俊司　LS-10-2
武藤多津郎　P-1-058
武藤　正人　P-2-142
宗田　　大　O-2-167,
O-2-168
宗近　次朗　P-2-135
村垣　善浩　O-2-139,
P-3-220
村上　省吾　P-1-004
村上　卓道　座(O-2-185～189)
村上　政隆　O-2-249,
O-2-253
村上　　優　O-2-173,
O-2-175
村上　陽子　O-2-139
村瀬　研也　O-1-123,
O-2-194,
O-2-270
村瀬　毅倫　O-2-243
村瀬　智一　O-2-164,
O-2-193
村田　勝俊　S5-2,
O-1-001,
O-1-106,
O-1-107,
O-1-118,
O-2-136,
O-2-180,
O-2-232,
O-2-255,
P-2-089,
P-2-152
村田喜代史　O-2-245,
O-3-301
村田　慎一　O-2-188
村田　和子　P-2-195,
P-3-225
村中　博幸　座(EL11-1～2)
村松　禎久　P-2-157
村本　安武　O-1-031,
O-1-106,
O-1-107
村山　和宏　O-1-015,
P-1-058
村山　良彦　P-1-049
室　伊三男　O-1-023,
O-1-134,
O-2-213

【め】
目崎　一成　O-1-061
目時　　毅　O-2-207

【も】
茂木　　望　O-1-067
望月　輝一　P-1-020,
P-3-197
茂木　俊一　O-1-103,
O-1-105
本折　　健　O-1-132,
P-2-184
本杉宇太郎　座(O-1-051～054),
S4-5,
O-1-038,
O-1-039,
O-1-053,
O-1-054,
O-1-058,
O-2-152,
O-2-229,
O-3-309
元永　恵子　O-1-033
桃井　理紗　O-1-048
百瀬　充浩　P-3-227
森　　一生　P-2-115
森　　健作　O-1-037
森　　祥子　O-3-326
森　　昂也　O-1-050
森　　直宜　O-1-050
森　　暢幸　O-2-140
森　　墾　座(P-2-185～189),
P-2-102,
P-2-164,
P-3-228
森　　浩希　O-1-061
森　　美加　O-1-098,
P-3-215
森　　勇樹　座(O-2-241～245),
S2-2,
O-2-244,
O-2-246,
P-1-007,
P-2-124,
P-3-219
森岡　美英　P-3-206
森川　茂廣　座(EL8-1～2),
O-1-035,
O-1-104,
O-2-245,
O-2-263,
P-2-192
森川　　博　O-2-261
森木　俊秀　P-1-044
森阪　裕之　O-1-038,
O-1-054,
O-1-058,

O-2-229
森下　昭治　O-1-069,
O-1-070
森田孝一郎　O-1-074,
P-1-001
森田　康祐　座(O-1-060～062),
O-1-062,
P-1-043
森田　修平　O-1-089
森田荘二郎　P-2-195
森田ひとみ　O-1-131,
P-1-014
森田　政則　P-1-022
森田　　靖　O-3-316
森田　康祐　O-2-189
森田　佳明　座(O-1-006～010),
座(P-1-017～022),
O-1-007,
P-1-037
森田　圭紀　O-2-266
森本　笑子　EL7-2
森本　規義　P-1-017,
P-2-109
森谷　淳二　O-1-102,
O-2-173,
O-2-175
守屋　　進　P-1-048
森谷　俊春　P-3-199
森脇　　聡　P-3-214
森分　周子　O-1-073,
O-2-205,
P-1-039
門間　翔太　P-1-010

【や】

八重樫良平　O-1-086,
O-2-223
八木　一夫　座(P-1-065～072),
O-1-005,
O-2-161,
O-2-191,
O-2-242,
O-3-289,
P-1-021,
P-1-024,
P-1-078,
P-1-079,
柳下　　章　P-2-106,
矢頭　由裕　P-2-146,
安井　正人　P-2-147,
安田　志乃　P-2-149,
安田　岳史　P-2-170,
安田　政実　P-2-176,
安田　由華　P-3-217,
八十川和哉　P-3-218
O-2-176
P-3-218
S4-3
P-3-230
P-1-065
P-2-092
O-2-158
O-1-036,
O-1-095,
P-3-203
P-3-220
O-1-046
O-1-099
P-2-132
O-3-298,
P-1-029
P-1-045
O-2-273
P-2-183
P-1-077,
P-2-102
P-2-191
O-2-161,
P-1-083
EL5-2,
O-1-010,
O-3-291,
P-2-139
O-3-300
P-1-066
O-2-202,
O-2-203
O-2-157,
O-2-159
P-1-011,
P-1-016
O-2-177,
O-2-179
O-3-314,
O-3-315
山浦　秀和　O-2-188
山形　　仁　O-1-112,
O-1-113
山川　晴吾　P-1-049
山川　陽子　P-1-011
八巻　智也　O-2-201
山口　香織　O-1-086,
O-2-223
山口さち子　O-2-272
山口　晋平　P-1-041
山口　大樹　O-2-273
山口　敏雄　O-2-139
山口　智也　P-2-126
山口　　登　O-1-028
山口　雅之　座(EL13-1～2),
P-1-003
山越　一統　P-1-046
山崎　文之　O-1-027
山崎　誘三　O-1-010
山崎　　剣　O-1-041
山崎　文恵　O-2-249
山崎　雅史　P-1-078,
P-1-079,
P-2-146,
P-2-147,
P-2-149,
P-2-170,
P-2-176
山崎　　良　O-2-140
山澤　直貴　P-2-157
山下　　明　O-2-180,
P-2-089,
P-2-127,
P-2-130
山下　　篤　O-2-221
山下　孝二　O-1-122,
O-2-142,
O-3-275
山下　修平　O-1-049,
O-1-094,
O-2-149,
O-3-274
山下　　猛　P-2-111
山下　典生　O-1-018,
O-3-305,
P-1-068

山下　素幸　O-1-017, O-2-195
山下　康行　O-1-062, O-1-069, O-1-070, O-2-174, O-2-189, O-3-278, P-1-005, P-1-043, P-2-091, P-2-191
山下　裕市　O-2-227, P-1-016, P-2-110
山田　明里　P-1-047, P-2-156, P-3-207
山田　篤史　O-2-263
山田　一郎　O-3-299
山田　　惠　座(O-3-279～283), P-1-082, P-1-087
山田　健一　O-2-247
山田謙太郎　O-1-068, O-1-093
山田　功二　P-2-189
山田　重人　O-2-268, P-3-213
山田　拓馬　O-2-267, O-2-268, P-3-213
山田　哲也　P-3-216
山田　直明　O-1-007, P-1-037
山田　晴耕　EL12-2, P-1-080
山田　浩史　O-2-177, O-2-179
山田　雅昭　O-3-296
山田　昌久　P-3-215
山田　雅之　O-2-248
山田真由美　P-2-101
山田　芳文　O-2-234, O-2-235, O-2-236, P-2-114, P-2-116
山田　良治　P-2-170
大和真由実　O-2-247
山中　一臣　O-1-009
山中　陳靖　P-1-049
山中　森晶　O-3-276
山根　拓郎　O-1-042
山根　正聡　P-3-232
山野　一義　P-2-157
山畑　経博　O-2-196, O-2-220, O-3-287
山村憲一郎　O-2-204, O-3-326
山本　明人　O-1-015
山本　晃義　O-2-183, O-2-224, O-3-319
山本　　憲　O-1-019, O-2-177, O-2-179, O-2-233
山本　　晃　O-1-016
山本　　亮　O-1-036, O-1-095, P-3-203
山本　敦子　O-2-245
山本　敦史　P-1-054
山本　詩子　P-2-151, P-2-173, P-2-174, P-2-175, P-2-190
山本　悦治　O-2-231, O-3-302
山本　香織　O-3-318, P-2-159
山本　綱記　O-1-021, O-2-200
山本　哲史　O-3-302
山本　貴之　O-2-179
山本　　匠　O-1-007
山元　龍哉　O-1-096
山本　哲也　P-2-111
山本　　徹　座(S5-1～6), 座(O-2-256～259), O-2-184, O-2-250, O-2-251, O-2-269, O-2-273, O-3-303
山本　洋紀　S1-1
山本　　誠　O-1-030
山本　宗孝　O-1-026, P-1-033, P-2-161
山本　　遼　O-2-156
山森　英長　O-2-158
山谷　泰賀　O-1-129, O-1-130, P-2-123

【ゆ】

油井　正生　O-1-110, O-1-111, O-1-112, O-1-113, O-2-227, O-3-312
遊佐　　烈　O-1-052
杠　　直哉　O-2-165
湯田　恒平　P-1-012, P-1-032

【よ】

横沢　　俊　P-1-068, P-1-085
横瀬　正知　O-2-205, P-1-039
横田　　元　P-2-184
横田　　浩　P-2-189
横浜　拓実　O-2-184
横林　常夫　P-1-048
横町　和志　O-3-294
横溝　　晃　O-1-074
横峰　　圭　P-2-107
横山　和正　P-1-072, P-1-086
横山　健一　座(O-1-001～005), LS-8-1, O-1-002, O-3-297
横山　昌幸　S2-3

吉浦　敬　座(O-1-121～124), O-1-055, O-1-059, P-3-202, P-3-208
吉岡　達也　O-3-297
吉岡　直紀　P-2-169
吉岡　大　O-2-230, P-1-053
吉岡　芳親　S2-2, O-2-162, O-2-244, O-2-246, P-1-007, P-1-009, P-2-124, P-3-219
吉川　武　O-1-060, O-1-111, O-1-112, O-1-113, O-3-307, O-3-312
吉川　秀樹　O-3-322
芳川　浩男　O-2-153
吉崎　紀雄　O-2-194, O-2-270
芳澤　暢子　O-1-049, O-1-094, O-2-149
吉田　旭宏　O-2-156
吉田　篤司　P-1-066
吉田　英治　O-1-129
吉田　一也　P-1-061
吉田慶多朗　P-1-083
吉田耕太郎　O-1-044
吉田　諭史　O-3-295
吉田　将太　O-2-246, P-2-124
吉田　慎一　P-3-219
吉田　成吾　O-2-183, O-2-224, O-3-319
吉田　孝　O-1-047
吉田　学誉　P-1-012, P-1-032
吉田奈津子　P-1-025, P-2-101
吉田　正樹　O-1-013
吉田茉莉子　O-1-026, P-1-072, P-2-161
吉田　光孝　O-2-149
吉田　礼　O-3-304
吉永　昭夫　O-3-285
吉永　壮佐　O-2-165, P-2-125, P-2-150, P-2-178
吉原　千治　O-1-047, O-1-063, O-1-064
吉原　信幸　P-1-036
吉原　尚志　O-2-139
吉丸　大輔　O-1-067, O-1-079, O-2-151
吉満　研吾　P-2-129
吉村　明　O-1-069, O-1-070
吉村　宜高　P-3-196
吉村　宣彦　P-2-097
吉村　雅寛　O-3-301
吉村　保幸　P-1-022
吉村　祐樹　O-2-254, O-2-264
吉村　玲児　O-1-102
吉本　幸司　O-3-275
米澤　政人　O-1-010
米澤　祐司　O-2-188
米田　和夫　O-1-024, O-2-146
米田　哲也　座(O-2-177～180), O-2-173, O-2-174, O-2-175, P-2-183
米田　憲秀　O-1-044
米永　和真　O-3-281
米増　保之　O-1-020
米山　浩司　O-1-092, O-3-311
米山　知秀　O-1-055, O-1-059
米山　正己　O-1-090, O-2-201, O-2-222, O-3-288, P-1-013, P-1-057, P-2-132, P-3-198
ヨハン コイップ　O-1-074
依光美佐子　O-1-017

【ら】

ラム ミーキー　O-1-089
力丸　裕也　P-1-018
利根　裕史　P-3-202, P-3-208
劉　国相　O-2-162, P-1-007, P-1-009, P-2-119, P-2-171, P-2-177
竜　由香梨　O-1-070, O-1-133, P-2-160

【わ】

若田　ゆき　O-2-153
若畑　茜　P-1-056
若山　哲也　O-1-054, O-1-058, O-1-094, O-2-149, O-2-229, O-3-309
若山　季樹　O-2-180, P-2-089, P-2-127, P-2-130
鷲尾　利克　O-2-199, O-2-239
和田　昭彦　O-3-284
和田　達弘　O-1-121, O-1-122
和田　博文　P-1-005, P-1-006
和田　陽一　O-2-218

渡辺　淳也　O-2-202, O-2-203, O-3-324, P-1-059
渡邉　啓太　O-1-102, O-2-173, O-2-175
渡辺　潤　P-1-019
渡辺　翔　O-2-215
渡部　進一　O-2-169
渡邊紳一郎　P-1-005
渡辺　尚志　S2-1
渡邊　尊仁　O-1-005, P-1-021, P-1-024
渡辺　嵩広　O-2-170
渡部　寿一　O-3-280
渡部　敏男　O-1-043
渡邊　春夫　O-1-056, O-2-223, O-3-317
渡邉　英宏　座(P-1-007～010), EL3-2, O-1-032, O-2-178, O-2-208
渡辺　博　P-2-096
渡辺　靖志　P-1-077, P-2-164
渡邉　康晴　座(P-1-060～064), O-2-164, O-2-190, O-2-193
渡部　裕樹　P-1-004
渡邊　祐司　座(EL9-1～2), 座(P-2-133～138), O-1-010, O-1-125, O-1-126, O-1-127, O-1-128, P-2-103
渡邉　嘉之　座(P-2-161～170), LS-9-2, O-1-022, O-2-158
渡部　浩司　EL13-2
渡　千寛　O-3-318, P-2-159
王　欣　O-1-035
汪　洋　O-1-094, O-2-149

第42回日本磁気共鳴医学会大会
協賛企業一覧

株式会社AZE
アミン株式会社
イーライリリー株式会社
株式会社インナービジョン
エーザイ株式会社
Exelis VIS株式会社
株式会社エルエイシステムズ
株式会社エル・エム・エス
株式会社学研メディカル秀潤社
株式会社カルガージャパン･カルガーリブリ
キヤノンライフケアソリューションズ株式会社
株式会社杏林システマック
COMPUMEDICS
ザイオソフト株式会社
株式会社Sansei
GEヘルスケア・ジャパン株式会社
シーメンス・ジャパン株式会社
株式会社神陵文庫
スター・プロダクト株式会社
ゼロシーセブン株式会社
セント・ジュード・メディカル株式会社
第一三共株式会社
テルモ株式会社
東芝メディカルシステムズ株式会社
東洋メディック株式会社
トーレック株式会社
ナモト貿易株式会社
日本電子株式会社
株式会社根本杏林堂
ノバ・バイオメディカル株式会社
バイエル薬品株式会社
バイオトロニックジャパン株式会社
株式会社日立メディコ
フィリップス エレクトロニクス ジャパン
フジデノロ株式会社
ブルカー・バイオスピン株式会社

（五十音順）

ご協力ありがとうございました。

2014年8月22日

大会長　梅田 雅宏

お知らせ

平成27年度 第43回日本磁気共鳴医学会大会について

会　期：2015年9月10日（木）～9月12日（土）

会　場：東京ドームホテル

大会長：青木　茂樹（順天堂大学大学院医学研究科　放射線医学講座）

日本磁気共鳴医学会雑誌

略称：日磁医誌（JJMR）

Vol. 34 SUPPLEMENT

2014年9月11日発行

定価4,000円（税込）

ⓒ 編集・発行人　一般社団法人　日本磁気共鳴医学会
代表理事　新津　守
〒105-0012　東京都港区芝大門2-12-8
浜松町矢崎ホワイトビル2F
TEL：03-6721-5388
FAX：03-6721-5433

印　刷　所　研精堂印刷株式会社

年1回発行　本誌記載記事の無断複製、転載を禁じます。

GE Healthcare

音を出さないという、やさしさ。

SILENT SCAN

GEから、世界初[*1]、騒音の出ない[*2]MR 誕生。

＊1＝2013年10月調査　＊2＝検査環境音+3dB以下

GEヘルスケア・ジャパン
カスタマー・コールセンター 0120-202-021 www.gehealthcare.co.jp

GE imagination at work

Discovery MR750w Expert 3.0T
医療機器認証番号 223ACBZX00061000

Optima MR450w Expert 1.5T
医療機器認証番号 223ACBZX00032000