第43回日本磁気共鳴医学会大会開催にあたって

2015年9月10日（木）から12日（土）に、東京ドームホテルにて、第43回日本磁気共鳴医学会大会を開催致しますので、一言ご挨拶を申し上げます。

今回のテーマは単純に“I love MRI”とさせていただきました。多くの画像診断のmodalityのある中でMRIを選んで専門とし、磁気共鳴医学会に参加・発表する人はきっとMRIが好きな方と考えて決めました。とくに、若い方にMRIをもっと好きになって頂けるような学会にしたいと考えています。

MRIはオプションの撮像法が多く、臨床情報やルーチン撮像の所見から適切な追加撮像を行うのは臨床MRI検査の醍醐味と思います。追加撮像が決定的な情報を提供できたときは患者さん、依頼医、読影医のすべてに役立っているという充実感があります。日本人は細かな創意工夫を行い、完成度の高い仕事をすることが得意ですから、日本の臨床MRIの個々の検査のレベルは非常に高いと思います。そのような創意工夫を発表してお互いを高め合うことも重要ですが、最近ではエビデンスを出して標準化することも求められます。またmodalityとしての進歩や基礎実験による新たな展開がなければ、ツールの1つとして埋もれていってしまいます。1つのModalityとしての学会ですから、その進歩が止まれば、存在意義は無くなります。それには基礎分野での進歩が必須です。MRI（が好き）というキーワードで基礎から臨床現場までの幅広い方々が一同に集って、modalityとしての進歩、臨床のエビデンスや標準化、現場での創意工夫などの分野でお互いに情報を交換する場となればよいと願っております。

今回は学会の国際交流の一環として行われるKSMRM（Korean Society of Magnetic resonance in Medicine）との共催シンポジウムをはじめ、脳科学、拡散といった学術的なシンポジウムに加え、現場での匠の技を披露するような試みも企画しました。また今回は東京ドームシティという、敬愛する荒木力先生が主催された、富士急ハイランドでの第31回大会以来の息抜きに便利なロケーションでの開催となります。学会は夕方まで企画が目白押しですが、休憩時間には足を伸ばしていただければと思います。

皆様と東京ドームホテルでお会いすることを楽しみにしております。

第43回日本磁気共鳴医学会大会　大会長
順天堂大学大学院医学研究科放射線医学
青木 茂樹

日本磁気共鳴医学会歴代会長

第 1 代	有水　昇	昭和56年7月～平成 元年9月
第 2 代	佐久間貞行	平成 元年9月～平成 3 年9月
第 3 代	高橋　睦正	平成 3 年9月～平成 5 年9月
第 4 代	舘野　之男	平成 5 年9月～平成 8 年3月
第 5 代	亘　弘	平成 8 年4月～平成10年3月
第 6 代	高橋　睦正	平成10年4月～平成12年3月
第 7 代	宮坂　和男	平成12年4月～平成14年3月
第 8 代	渡部　徳子	平成14年4月～平成16年3月
第 9 代	杉村　和朗	平成16年4月～平成18年3月
第10代	犬伏　俊郎	平成18年4月～平成20年3月
第11代	荒木　力	平成20年4月～平成22年6月
第12代	梅田　雅宏	平成22年7月～平成24年9月
第13代	新津　守	平成24年9月～平成26年9月
第14代	巨瀬　勝美	平成26年9月～

歴代大会長

第 1 回	昭和56年	有水　昇	東　京
第 2 回	昭和57年	有水　昇	東　京
第 3 回	昭和58年	松沢　大樹	仙　台
第 4 回	昭和59年	亀井　裕孟	つくば
第 5 回	昭和60年（春）	飯尾　正宏	東　京
第 6 回	昭和60年（秋）	飯沼　武	東　京
第 7 回	昭和61年（春）	古瀬　和寛	中津川
第 8 回	昭和61年（秋）	鳥塚　莞爾	京　都
第 9 回	昭和62年（春）	亘　弘	岡　崎
第10回	昭和62年（秋）	青野　要	岡　山
第11回	昭和63年（春）	荒田　洋治	東　京
第12回	昭和63年（秋）	竹中　榮一	東　京
第13回	平成 元年（春）	金沢　洋子	福　岡
第14回	平成 元年（秋）	舘野　之男	東　京
第15回	平成 2 年（春）	曽我美　勝	岐　阜
第16回	平成 2 年（秋）	佐久間貞行	名古屋
第17回	平成 3 年（春）	井上　多門	東　京
第18回	平成 3 年（秋）	高橋　睦正	熊　本

第19回	平成 4 年（春）	遠藤　真広	東　京
第20回	平成 4 年（秋）	入江　五朗	札　幌
		宮坂　和男	
第21回	平成 5 年	能勢　忠男	つくば
第22回	平成 6 年	小塚　隆弘	大　阪
第23回	平成 7 年	渡部　徳子	東　京
第24回	平成 8 年	湯浅　龍彦	大　磯
第25回	平成 9 年	板井　悠二	大　宮
第26回	平成10年	成瀬　昭二	京　都
第27回	平成11年	多田　信平	東　京
第28回	平成12年	西川　弘恭	京　都
第29回	平成13年	上野　照剛	つくば
第30回	平成14年	蜂屋　順一	東　京
第31回	平成15年	荒木　　力	山　梨
第32回	平成16年	犬伏　俊郎	大　津
第33回	平成17年	平敷　淳子	東　京
第34回	平成18年	三森　文行	つくば
第35回	平成19年	杉村　和朗	神　戸
第36回	平成20年	田中　邦雄	旭　川
第37回	平成21年	吉川　宏起	横　浜
第38回	平成22年	巨瀬　勝美	つくば
第39回	平成23年	興梠　征典	北九州
第40回	平成24年	富樫かおり	京　都
第41回	平成25年	原田　雅史	徳　島
第42回	平成26年	梅田　雅宏	京　都
第43回	平成27年	青木　茂樹	東　京

ご 案 内

1．会期および会場

会　期：2015年9月10日（木）・11日（金）・12日（土）

会　場：東京ドームホテル

〒112-8562　東京都文京区後楽1-3-61

TEL：03-5805-2111

総 合 受 付：B1F ホワイエ

大 会 本 部：B1F 響

第 1 会 場：B1F 天空サウス

第 2 会 場：B1F 天空センター

第 3 会 場：B1F 天空ノース

第 4 会 場：B1F オーロラ1

第 5 会 場：B1F オーロラ2

第 6 会 場：5F 吉祥

ポスター会場：B1F 虹

ポスター会場：B1F 輝

ポスター会場：B1F シンシア前ホワイエ

ポスター会場：5F 蓬莱

ポスター会場：5F 真砂

ポスター会場：5F 初音

PDFポスター会場：B1F 彩

機器展示会場：B1F シンシア

Ｐ Ｃ 受 付：B1F ホワイエ

ポスター受付：B1F ポスター受付

5F　ポスター受付

2．参加者へのご案内

1）参加費

	当日参加
本学会　正会員	12,000円
本学会　学生会員	4,000円
一般参加者	13,000円
基礎系学生・外国人留学生（非会員）	6,000円

＊学生の方は「学生証」等、在学を証明できるものを受付で提示してください。

2）登録受付時間

9月10日（木）7：00～17：00

9月11日（金）7：30～16：30

9月12日（土）7：30～12：00

3）事前登録者

ネームカードは事前に郵送させていただいております。ネームカードに付いております「プログラム抄録集引換券」と引き換えに、所定場所にてプログラム抄録集とネームカードホルダーをお受け取りください。

＊プログラム抄録集引換所：9月10日（木）7：00～11：00　1Fロビー

9月10日（木）11：00以降～　B1Fホワイエ

（総合受付付近）

4）当日登録者

記名台にて当日登録用紙に必要事項を記入し、「当日登録受付」にて当日参加費を支払い、ネームカード（参加証、領収書）と抄録集をお受け取りください。ネームカードには、ご所属、ご氏名を必ずご記入ください。

5）抄録集を別途ご希望の方

参加費には、抄録集が1冊含まれます。追加で購入を希望される方は、「総合受付」にお申し出ください。1冊4,000円（税込）です。配送希望の場合、送料を実費ご負担いただきます。

6）ランチョンセミナーについて

ランチョンセミナーではチケット（入場整理券）を配布します。チケットをお持ちの方が優先的に入場となります。

配布場所：B1F ホワイエ

配布時間：9月10日（木）9：00～11：00

9月11日（金）、9月12日（土）7：00～11：00

（無くなり次第終了。残数がある場合、11：00以降は会場前にて配布します）

※チケットの有効期限はセミナー開始前までとなります。セミナー開始以降はチケットをお持ちの方でもご入場いただけない場合もございますのでご了承ください。

7）全員懇親会

9月11日（金）18：00より、B1F 天空（サウス、センター）にて開催いたします。お食事やお飲み物をご用意しておりますので、お誘い合わせの上、是非ご参加ください。

8）総会

9月10日（木）12：10～13：10　第5会場（B1F オーロラ2）にて開催いたします。

9）クローク

ホテルB1F、その他のクロークをご利用ください。

10）無線LANについて
大会期間中は機器展示会場内、並びにB1F ホワイエで無線LANが使えます。

11）日本磁気共鳴医学会への入会手続き
一般演題の発表者で未入会の方は、学会事務局にご連絡の上、至急入会手続きをお済ませください。

一般社団法人日本磁気共鳴医学会事務局
〒105-0012　東京都港区芝大門2-12-8　浜松町矢崎ホワイトビル2F
TEL：03-6721-5388　FAX：03-6721-5433

12）大会HP上（http://www.c-linkage.co.jp/jsmrm43/）で演題のタイトルをクリックすると抄録を閲覧できます。さらに、オンラインで演題検索・閲覧やスケジュール登録ができるサービスをご利用いただけます。パソコンでご利用いただけるWeb版と、iPhoneやAndroid等に対応した電子抄録アプリ（jsmrm2015）をご用意しておりますので是非ご活用ください。アプリダウンロードページのURLは、iOS（App Store）用が<https://goo.gl/TwCQrd>、Andoroid（Google Play）用が<https://goo.gl/KxC70R>となっております。なお、抄録の閲覧には、ネームカードに印刷されているパスワードの入力が必要です。

3．会員のみなさまへ

会員へのメール配信サービスをより充実させるため、下記の二次元バーコードもしくは下記アドレスの日本磁気共鳴医学会ホームページより各種変更手続きに進みメールアドレス等の登録をお願いします。
http://www.jsmrm.jp/

4．アプリについて

「jsmrm2015」または「日本磁気共鳴医学会」で検索してください。iOS版とAndroid版を用意しております。

←iOS版　←Android版　←メール登録

お　願　い

・ネームカード（参加証、兼領収書）の再発行は行いませんので紛失しないようご注意ください。
・ネームカードは、各会場への入場券となりますので、大会期間中は必ずご着用ください。
・ネームカードホルダーを記名台にご用意しておりますので、ご自由にお取りください。
・会場内での呼び出しは行いません。参加者への連絡は、総合受付で申し受け、受付付近のメッセージボードに掲示します。呼び出しが予想される方は掲示板をご確認ください。
・会場内では携帯電話のスイッチをお切りいただくか、マナーモードに設定してください。
・大会長の許可のない掲示・展示・印刷物の配布・録音・写真撮影・ビデオ撮影は固くお断りいたします。

発表者へのご案内

1．口頭発表演者の方へ

1）パワーポイントによるコンピュータ（以下、PC）発表のみとなります。講演に使用できるPCプロジェクターは1台（スクリーン1面）のみです。

2）B1F ホワイエにて「PC 受付」を設けております。発表されるセッションの開始 30分前までに「PC 受付」にお越し頂き、試写を行ってください。

受付時間：9月10日（木）7：00～18：00
9月11日（金）7：30～17：00
9月12日（土）7：30～12：00

3）一般演題の発表時間は、10分（講演7分、質疑3分）です。
計時は発表終了1分前に黄色ランプが点灯、終了時に赤色ランプを点灯してお知らせします。
円滑な進行のため、時間厳守でお願いいたします。

4）演台上には、モニター、キーボード、マウスをご準備しております。演台に上がると最初のスライドが表示されますので、その後の画像切替等の操作は各自で行ってください。

5）データをお持込の方へ

・発表データは Windows に限り、CD-R もしくは USB メモリーでの受付に対応しております。

※動画や音声をご使用される場合、Macintosh にて作成したデータをご使用される場合は、ご自身のPCをご持参ください。「6）PCをお持込の方へ」をご参照ください。

・ご発表データのファイル名は、「演題番号、氏名」をご入力ください。

※例「O-1-001○○○○.ppt」もしくは、「O-1-001○○○○.pptx」

・データのフォントは、Windows に設定されている標準的なフォントをご使用ください。

【日本語】MSゴシック・MSPゴシック・MS明朝・MSP明朝
【英　語】Arial、Arial Black、Arial Narrow、Century、Century Gothic、Courier、Courier New、Georgia、Times New Roman

・画面の解像度はXGA（1024×768）です。このサイズより大きい場合、スライドの周囲が切れる等の支障が出ます。

・必ず事前にご自身でウイルスチェックを行ってください。

・ご発表のデータは、学会終了後、責任を持って消去いたします。

6）PCをお持込の方へ

・お持込のPCが動作不良等でご利用できない場合に備え、発表ファイルをバックアップしたCD-RもしくはUSBメモリーをお持ちください。

・PC受付にて動作確認を行った後、ご自身で会場左手前方のPCオペレーター席までPC本体をお持ちください。発表後は、忘れずにPCをお受け取りください。
・会場にはPCプロジェクターにつながった、D-Sub 15ピン（ミニ）オスのケーブルを用意しております。
※HDMIやMini Display PortなどD-Sub15ピン以外の接続はお受けできません。
・PCのACアダプターは必ず各自ご持参ください。
・スクリーンセーバー、ウイルスチェック、並びに省電力設定（Macintoshの場合はホットコーナーも）はあらかじめ解除しておいてください。解除されておりませんと発表中にスクリーンセーバー等が作動してしまうことがあります。
・試写後は、PCの設定を変更しないでください。PCの電源を切ったり、スリープモードに入ったときに設定が変わってしまう場合がありますので、ご自分のPCの設定をよく理解しておいてください。

2．ポスター発表演者の方へ

【紙ポスター】

1）ポスターの貼付は9月10日（木）7：30～11：00の間にお願いします。
2）発表の行われるセッション開始時間の10分前までに、ご自分のポスターパネルの前で待機してください。
3）発表時間は6分（講演3分、質疑3分）です。
4）ポスター発表の中で、内容の優れたものには学術奨励賞を授与します。選考結果は、9月11日（金）午後に受賞したポスターパネルに掲示し、お知らせします。受賞したポスター発表者は総合受付においでください。また、同日18：00からの全員懇親会（B1F 天空）にて授賞式を行いますので、ご参加ください。
5）ポスターを掲示するパネルの大きさはA・Bの2パターンあり、サイズは9ページの図面のとおりです。
ポスター発表の先生方は各自ご自身のパネルサイズを10ページの表で確認の上、作成をお願いいたします。
6）演題番号（サイズ：20cm × 20cm）は大会事務局で準備します。
7）タイトル・所属・氏名は発表者がご用意ください。（ポスター掲示図面をご参照ください。）
8）ポスター受付にて、ポスターを貼りつける用具をお渡しいたします。
ポスターA：専用マジックテープ
ポスターB：押しピン（画鋲）
ポスターの撤去は9月12日（土）12：00～13：30の間に行い、忘れずにお持ち帰りください。万一、お忘れの場合はすべて破棄いたしますので、ご了承ください。

【ポスターパネル A】

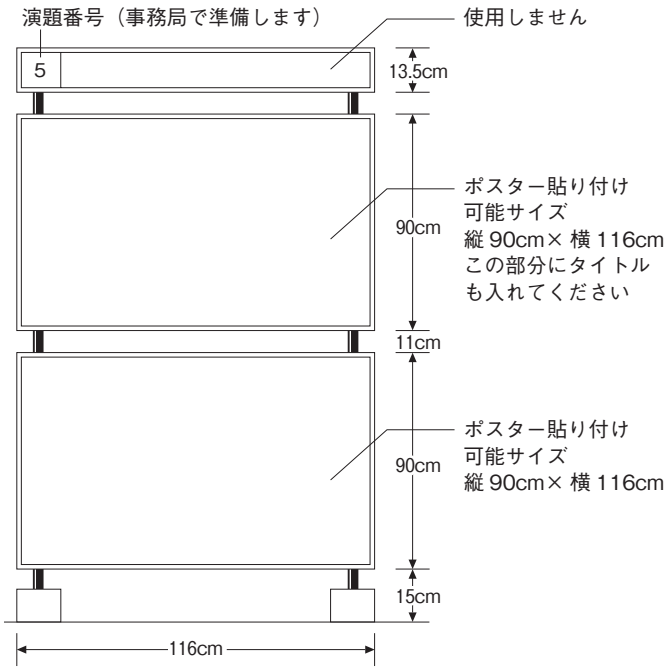

・パネル上：横116cm ×縦90cm、パネル下：横116cm ×縦90cm ですので、これに合わせて作成をお願いします。タイトル、演者名、所属はこのパネル上内に入れて作成してください。
・ポスターの貼付方法は専用マジックテープを使用して、パネルにポスターを貼り付けます。粘着テープ、ピン等は使用できません。専用マジックテープはポスター会場でお渡しします。

【ポスターパネル B】

・パネル面：横90cm × 縦210cm ですので、これに合わせて作成をお願いします。
演題名、発表者名、所属は、このパネル上部に入れて作成してください。
・ポスターの貼付方法は、画鋲でお願いします。粘着テープ等は使用出来ません。（事務局用意）画鋲はポスターパネルに付属されているものをご使用ください。

ポスター会場／パネルタイプ

演題番号	ポスター会場	パネルタイプ
P-1-001～P-1-015	5F　蓬莱	パネルB
P-1-016～P-1-034	5F　初音	
P-1-035～P-1-053	B1F　虹	
P-1-054～P-1-060	B1F　輝	
P-1-061～P-1-081	B1F　シンシア前ホワイエ	パネルA
P-2-001～P-2-013	5F　蓬莱	パネルB
P-2-014～P-2-020	5F　真砂	
P-2-021～P-2-030	5F　初音	
P-2-031～P-2-043	B1F　輝	
P-2-044～P-2-060	B1F　シンシア前ホワイエ	パネルA
P-3-001～P-3-003	5F　蓬莱	パネルB
P-3-004～P-3-027	5F　真砂	

〔5F〕

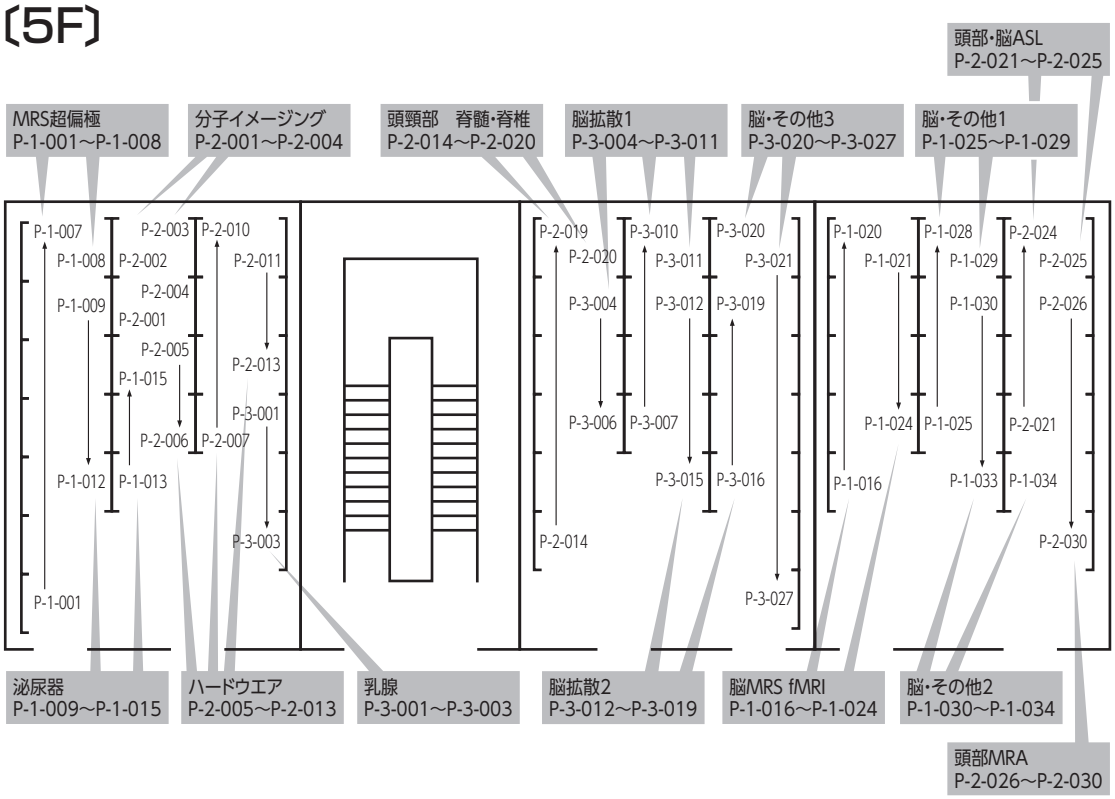

〔B1F〕

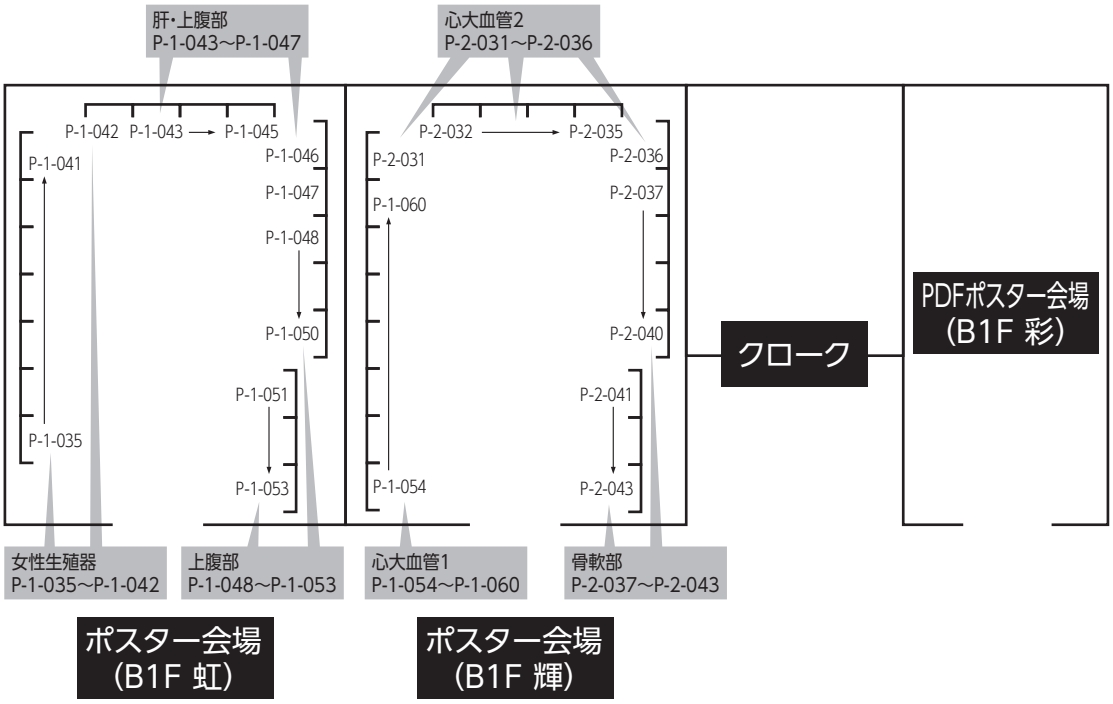
肝・上腹部
P-1-043～P-1-047
心大血管2
P-2-031～P-2-036
P-1-042 P-1-043 P-1-045
P-1-041
P-1-046
P-1-047
P-1-048
P-1-050
P-1-051
P-1-053
P-1-035
P-2-032 P-2-035
P-2-031
P-2-036
P-2-037
P-1-060
P-2-040
P-2-041
P-1-054
P-2-043
クローク
PDFポスター会場
(B1F 彩)
女性生殖器
P-1-035～P-1-042
上腹部
P-1-048～P-1-053
心大血管1
P-1-054～P-1-060
骨軟部
P-2-037～P-2-043
ポスター会場
(B1F 虹)
ポスター会場
(B1F 輝)

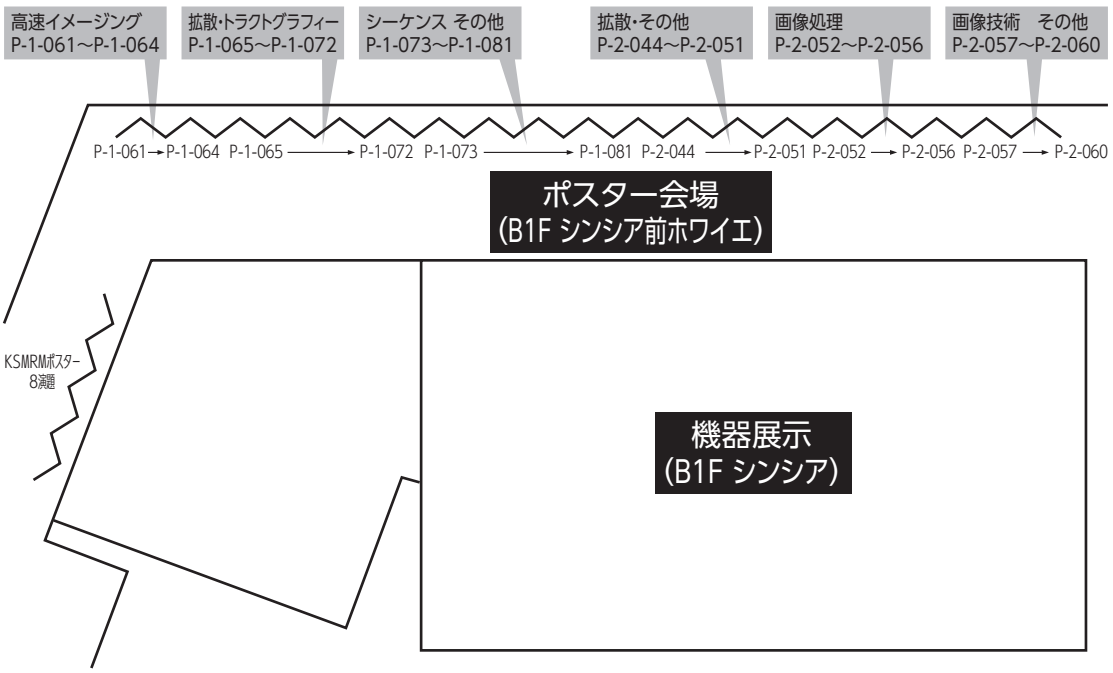
高速イメージング
P-1-061～P-1-064
拡散・トラクトグラフィー
P-1-065～P-1-072
シーケンス その他
P-1-073～P-1-081
拡散・その他
P-2-044～P-2-051
画像処理
P-2-052～P-2-056
画像技術　その他
P-2-057～P-2-060
P-1-061 P-1-064 P-1-065 P-1-072 P-1-073 P-1-081 P-2-044 P-2-051 P-2-052 P-2-056 P-2-057 P-2-060
ポスター会場
(B1F シンシア前ホワイエ)
KSMRMポスター
8演題
機器展示
(B1F シンシア)

【PDFポスター】

事前にご登録いただきましたPDFポスター原稿を下記の会場にて自由に閲覧できます。

PDFポスター会場：B1F 彩

座長の先生方へのお願い

1）参加登録受付後、総合受付付近「座長受付」にお越しください。また、担当いただくセッションの開始15分前までに、口頭発表ご担当の先生は会場右手前前方の次演者席に、ポスター発表ご担当の先生はご担当いただくポスター会場のフロアにあるポスター受付（B1Fもしくは5F）にお越しください。座長リボンと指示棒、演者よみがなリストをお渡しいたします。

2）プログラムの円滑な進行のため、各セッションの時間管理を厳密にお願いします。

3）各座長は、全ポスターの中から、学術奨励賞候補となる演題を3題推薦してください。推薦用紙は、座長受付でお渡しいたしますので、9月11日（金）13時までに推薦用紙に記入の上、総合受付にご提出ください。

交通のご案内

東京駅から

東京駅 ― 後楽園駅 ― 東京ドームホテル　所要時間：約**14**分（2番出口より徒歩**5**分）
（東京メトロ丸ノ内線）

東京駅 ― 御茶ノ水駅 ― 水道橋駅 ― 東京ドームホテル　所要時間：約**10**分（東口より徒歩**2**分）
（JR中央線／JR総武線）

上野駅から

上野駅 ― 秋葉原駅 ― 水道橋駅 ― 東京ドームホテル　所要時間：約**10**分（東口より徒歩**2**分）
（JR山手線／JR総武線）

新宿駅から

新宿駅 ― 水道橋駅 ― 東京ドームホテル　所要時間：約**13**分（東口より徒歩**2**分）
（JR総武線）

池袋駅から

池袋駅 ― 後楽園駅 ― 東京ドームホテル　所要時間：約**12**分（2番出口より徒歩**5**分）
（東京メトロ丸ノ内線）

渋谷駅から

渋谷駅 ― 神保町駅 ― 水道橋駅 ― 東京ドームホテル　所要時間：約**14**分（A2出口より徒歩**1**分）
（東京メトロ半蔵門線／都営三田線）

渋谷駅 ― 代々木駅 ― 水道橋駅 ― 東京ドームホテル　所要時間：約**17**分（東口より徒歩**2**分）
（JR山手線／JR総武線）

横浜駅から

横浜駅 ― 東京駅 ― 御茶ノ水駅 ― 水道橋駅 ― 東京ドームホテル　所要時間：約**35**分（東口より徒歩**2**分）
（JR東海道線／JR中央線／JR総武線）

会場のご案内

地下1F

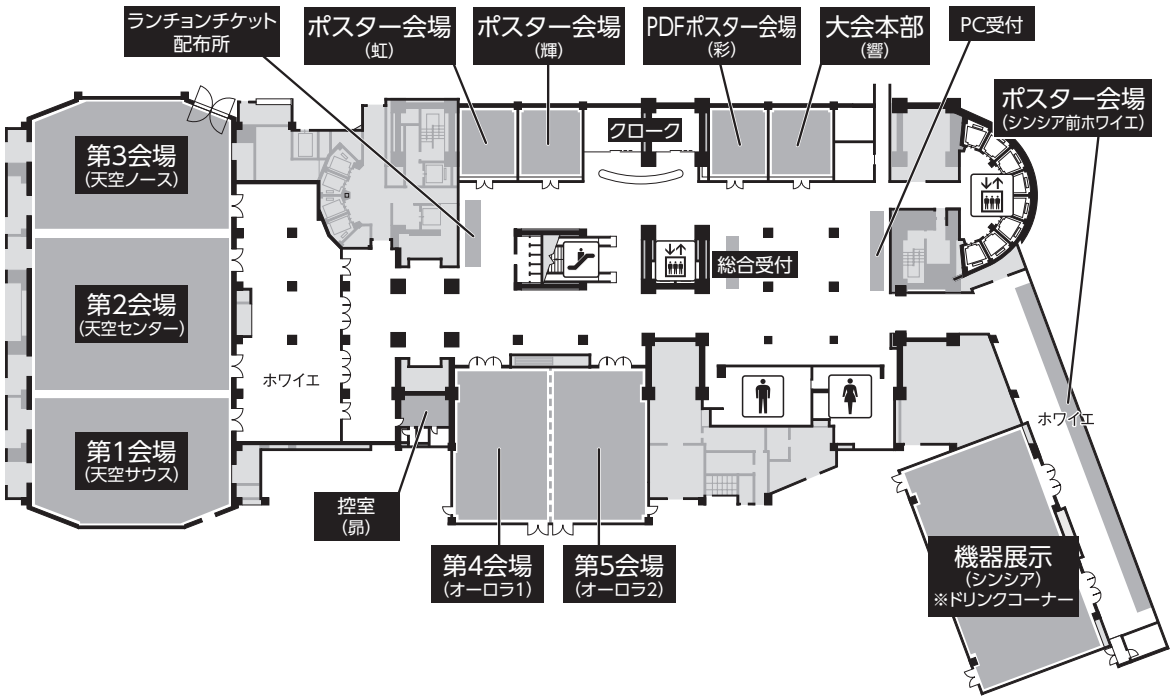

5F

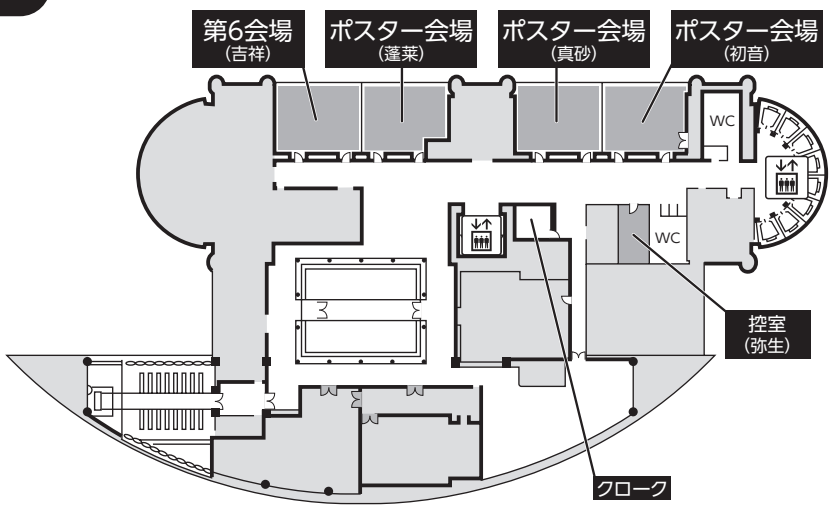

大会第１日目

	第１会場	第２会場	第３会場	第４会場	第５会場	第６会場
	B1F　天空（サウス）	B1F　天空（センター）	B1F　天空（ノース）	B1F　オーロラ１	B1F　オーロラ２	5F　吉祥
8:00						
	開会の辞 9:10～9:20	**教育講演1** 骨軟部1 8:00～9:00	**教育講演2** 基礎1 8:00～9:00			**安全性評価委員会** 8:00～9:00
9:00				**教育講演3** 腹部骨盤1 8:30～9:30	**教育講演4** 乳腺 8:30～9:30	
	9:20～9:30 **Opening Remarks** from KSMRM	**一般演題** 頭部MRA1 O-1-001～O-1-008 9:00～10:20	**一般演題(英語)** MRS 小児 O-1-019E～O-1-023E 9:00～9:50		**一般演題** 乳腺 O-1-094～O-1-098 9:30～10:20	**プロジェクト研究** MR Elastographyの特性評価に基づく臨床的有効性の検討プロジェクト研究 9:00～10:30
10:00	9:30～12:00 **JSMRM-KSMRM Symposium1** Cutting-edge technologies for Abdominal MR	**一般演題** 頭部DWI O-1-009～O-1-013 10:20～11:10	**一般演題(英語)** 頭部fMRI ヒト･ラット O-1-024E～O-1-028E 10:00～10:50	**一般演題** MRS O-1-062～O-1-069 10:00～11:20	**一般演題** 圧縮センシング O-1-099～O-1-105 10:20～11:30	
11:00		**一般演題** 脳DTI･DWI O-1-014～O-1-018 11:10～12:00	**一般演題(英語)** 頭部MRA2 O-1-029E～O-1-034E 11:00～12:00			
12:00	**ランチョンセミナー1** バイエル薬品株式会社 12:10～13:00	**ランチョンセミナー2** シーメンス･ジャパン株式会社 12:10～13:00	**ランチョンセミナー3** テルモ株式会社 12:10～13:00	**ランチョンセミナー4** 富士製薬工業株式会社 12:10～13:00	**総会** 12:10～13:10	
13:00						
14:00	**JSMRM-KSMRM Symposium2** Bayer Yakuhin, Ltd. Vascular imaging including contrast enhanced MRA 13:30～16:00	**シンポジウム1** 前臨床MRI 構造と機能のあいだに 13:30～16:30	**一般演題** QSM O-1-035～O-1-042 13:30～14:50	**一般演題** シーケンス O-1-070～O-1-076 13:30～14:40	**一般演題** 腹部DWI･IVIM O-1-106～O-1-111 13:30～14:30	**医療経済委員会** 13:30～14:30
15:00			**一般演題** 頭部ASL O-1-043～O-1-049 14:50～16:00	**一般演題**　試薬･造影剤 O-1-077～O-1-079 15:00～15:30		
16:00	**ミニシンポジウム1** 「MRIで論文を書こう」編集委員会/ シーメンス･ジャパン株式会社 16:00～18:00		**一般演題(英語)** 頭部ASLと血管 O-1-050E～O-1-055E 16:00～17:00	**一般演題** ハードウェア1 O-1-080～O-1-087 15:40～17:00	**アフタヌーンセミナー** 株式会社AZE 16:00～16:50	
17:00			**一般演題** 脳perfusion O-1-056～O-1-061 17:00～18:00	**一般演題(英語)** ハードウェア2 O-1-088E～O-1-093E 17:00～18:00	**一般演題**　上腹部 その他 O-1-112～O-1-114 17:00～17:30	**広報委員会** 17:00～18:00
18:00	**イブニングセミナー1** GEヘルスケア･ジャパン株式会社 18:00～19:00	**イブニングセミナー2** Bracco/ エーザイ株式会社/ ブラッコ･エーザイ株式会社 18:00～19:00	**イブニングセミナー3** シーメンス･ジャパン株式会社 18:00～19:00	**イブニングセミナー4** コニカミノルタヘルスケア株式会社 18:30～19:30	**イブニングセミナー5** 日本メドトロニック株式会社 CRHF事業部 /安全性評価委員会 18:30～19:30	
19:00	**スタディグループ** 3次元シネ位相コントラスト法による血行動態解析の医療への利用促進を図るスタディグループ 19:00～20:30	**スタディグループ** 小動物イメージング 19:00～20:30	**Cutting edge Special lecture** 19:00～19:30 **スタディグループ** 次世代diffusion MRを用いた脳のmicrostructureの解析と臨床応用 19:30～20:30	**スタディグループ** 位相画像情報の臨床応用 19:30～20:30	**スタディグループ** MR適合性研究会 19:30～20:30	**スタディグループ** MRイメージングおよび画像解析における数理問題の研究とソフトウェア開発 19:00～20:30
20:00						

9月10日(木)

ポスター会場						PDFポスター会場	機器展示
5F 蓬莱	5F 真砂	5F 初音	B1F 虹	B1F 輝	B1F シンシア前ホワイエ	B1F 彩	B1F シンシア
ポスター貼付 7:30～11:00							
ポスター ＭＲＳ超偏極 P-1-001～P-1-008 13:00～13:48		**ポスター** 脳MRS fMRI P-1-016～P-1-024 13:30～14:24			**ポスター** 高速イメージング P-1-061～P-1-064 13:00～13:24	**PDF ポスター 閲覧** 8:00～18:00	**機器展示** 9:00～17:00
		ポスター 脳・その他1 P-1-025～P-1-029 14:30～15:00	**ポスター** 女性生殖器 P-1-035～P-1-042 14:40～15:28	**ポスター** 心大血管1 P-1-054～P-1-060 15:00～15:42			
		ポスター 脳・その他2 P-1-030～P-1-034 15:20～15:50	**ポスター** 肝・上腹部 P-1-043～P-1-047 15:40～16:10				
			ポスター 上腹部 P-1-048～P-1-053 16:10～16:46		**ポスター** 拡散・トラクトグラフィー P-1-065～P-1-072 16:00～16:48		
ポスター 泌尿器 P-1-009～P-1-015 17:30～18:12					**ポスター** シーケンス その他 P-1-073～P-1-081 17:00～17:54		

8:00 9:00 10:00 11:00 12:00 13:00 14:00 15:00 16:00 17:00 18:00 19:00 20:00

大会第２日目

	第１会場 B1F　天空（サウス）	第２会場 B1F　天空（センター）	第３会場 B1F　天空（ノース）	第４会場 B1F　オーロラ１	第５会場 B1F　オーロラ２	第６会場 5F　吉祥
8:00	**教育講演5** 脳神経1 8:00～9:00	**教育講演6** 骨軟部2 8:00～9:00	**教育講演7** 基礎2 8:00～9:00	**教育講演8** 腹部骨盤2 8:00～9:00		**デバイス評価小委員会** 8:00～9:00
9:00	**一般演題（英語）** 脳腫瘍 O-2-001E～O-2-005E 9:00～9:50	**シンポジウム2** Body DWI Update 9:00～12:00	**一般演題**　脳fMRI O-2-031～O-2-033 9:00～9:30 **一般演題** 脳測定系 その他 O-2-034～O-2-038 9:30～10:20	**一般演題** 頚部MRA プラーク O-2-064～O-2-068 9:00～9:50	**ミニシンポジウム2** 「2025年に向けた 画像診断の役割」 医療経済委員会 8:30～10:30	
10:00	**一般演題（英語）** 脳DTI O-2-006E～O-2-009E 10:00～10:40			**一般演題** 大血管・腹部血管 O-2-069～O-2-072 10:00～10:40		
11:00	**特別講演1** Imaging Workup and Investigation of Dementia 共催：日本メジフィジックス株式会社 11:00～12:00		**一般演題** 基礎 その他 O-2-039～O-2-047 10:30～12:00	**一般演題（英語）** 心臓1 O-2-073E～O-2-078E 11:00～12:00	**一般演題** 脊椎・脊髄1 O-2-098～O-2-102 11:00～11:50	
12:00	**ランチョンセミナー5** GEヘルスケア・ジャパン 株式会社 12:10～13:00	**ランチョンセミナー6** 株式会社フィリップス エレクトロニクスジャパン 12:10～13:00	**ランチョンセミナー7** 東芝メディカルシステムズ 株式会社 12:10～13:00	**ランチョンセミナー8** バイオトロニックジャパン 株式会社/安全性評価委員会 12:10～13:00	**ランチョンセミナー9** 中外製薬株式会社 12:10～13:00	**編集委員会** 12:00～13:00
13:00	**一般演題（英語）** 肝EOB O-2-010E～O-2-015E 13:00～14:00	**シンポジウム3** MRIからせまる脳科学 13:30～16:30	**一般演題** 心臓2 O-2-048～O-2-057 13:20～15:00	**一般演題** 脊椎・脊髄2 O-2-079～O-2-085 13:40～14:50	**一般演題** 骨軟部 技術 O-2-103～O-2-109 13:00～14:10	**将来計画委員会** 13:30～14:30
14:00	**一般演題（英語）** 腹部・骨盤 O-2-016E～O-2-020E 14:00～14:50				**一般演題** 骨軟部 臨床 O-2-110～O-2-116 14:10～15:20	
15:00	**一般演題（英語）** 肺 O-2-021E～O-2-026E 14:50～15:50		**一般演題** MR elastography O-2-058～O-2-063 15:00～16:00	**一般演題** DWI解析 O-2-086～O-2-091 15:00～16:00		**スタディグループ** 超偏極による他核MRSIの 高感度計測 15:00～16:30
16:00	**一般演題（英語）** 骨軟部 O-2-027E～O-2-030E 15:50～16:30			**一般演題** 肝・胆 臨床 O-2-092～O-2-097 16:00～17:00	**一般演題** ファントム O-2-117～O-2-123 15:30～16:40	
17:00			**特別講演2** 脳神経領域のMRI最前線 共催：株式会社フィリップス エレクトロニクスジャパン 16:30～18:00	**スタディグループ** q-space研究会 17:00～18:00	**スタディグループ** 躯幹部における拡散強調 画像スタディーグループ 17:00～18:00	**国際交流委員会** 17:00～18:00
18:00	**全員懇親会** 18:00～20:00					
19:00						
20:00						

9月11日(金)

	ポスター会場						PDFポスター会場	機器展示
	5F 蓬莱	5F 真砂	5F 初音	B1F 虹	B1F 輝	B1F シンシア前ホワイエ	B1F 彩	B1F シンシア
8:00							**PDF ポスター 閲覧** 8:00〜18:00	
9:00								**機器展示** 9:00〜17:00
10:00								
11:00						**ポスター** 拡散・その他 P-2-044〜P-2-051 11:00〜11:48		
12:00								
13:00						**ポスター** 画像処理 P-2-052〜P-2-056 13:00〜13:30		
14:00								
15:00		**ポスター** 頭頸部 脊髄・脊椎 P-2-014〜P-2-020 15:00〜15:42						
16:00	**ポスター** 分子イメージング P-2-001〜P-2-004 16:00〜16:24				**ポスター** 心大血管2 P-2-031〜P-2-036 16:00〜16:36			
	ポスター ハードウエア P-2-005〜P-2-013 16:30〜17:24				**ポスター** 骨軟部 P-2-037〜P-2-043 16:40〜17:22			
17:00			**ポスター** 頭部・脳ASL P-2-021〜P-2-025 17:00〜17:30					
			ポスター 頭部MRA P-2-026〜P-2-030 17:30〜18:00			**ポスター** 画像技術 その他 P-2-057〜P-2-060 17:30〜17:54		
18:00								
19:00								
20:00								

大会第 3 日目

	第 1 会場	第 2 会場	第 3 会場	第 4 会場	第 5 会場	第 6 会場
	B1F　天空（サウス）	B1F　天空（センター）	B1F　天空（ノース）	B1F　オーロラ 1	B1F　オーロラ 2	5F　吉祥
8:00	**教育講演9** 脳神経2 8:00～9:00	**教育講演10** 心臓 8:00～9:00	**教育講演11** 基礎3 8:00～9:00	**モーニングセミナー** 日本ライフライン株式会社 8:00～8:30 **教育講演12** 腹部骨盤3 8:30～9:30	**教育講演13** 撮像技術 8:30～9:30	**7TMR装置の安全使用小委員会** 8:00～9:00
9:00	**一般演題（英語）** 脊髄・頭頸部 O-3-001E～O-3-004E 9:00～9:50		**一般演題** 脳体積計測・その他 O-3-014～O-3-019 9:00～10:00	**一般演題**　女性生殖器 O-3-032・O-3-033 9:40～10:00	**一般演題** 肝EOB1 O-3-044～O-3-050 9:30～10:40	
10:00	**一般演題（英語）** 動物モデル(腹部) O-3-005E～O-3-010E 10:00～11:00	**シンポジウム4** 撮像方法 匠のわざ 9:30～12:00	**一般演題** 頭頸部 O-3-020～O-3-027 10:00～11:20	**一般演題** 前立腺 O-3-035～O-3-038 10:10～10:50		
11:00	**一般演題（英語）**　乳腺 O-3-011E～O-3-013E 11:00～11:30		**一般演題** 腹部血管 O-3-028～O-3-031 11:20～12:00	**一般演題** 脳MRA・血管壁 O-3-039～O-3-043 11:00～11:50	**一般演題** 肝EOB2 O-3-051～O-3-055 11:00～11:50	
12:00	**ランチョンセミナー10** エーザイ株式会社/ Bracco/ ブラッコエーザイ株式会社 12:10～13:00	**ランチョンセミナー11** 株式会社日立メディコ 12:10～13:00	**ランチョンセミナー12** 富士フイルムメディカル株式会社 12:10～13:00	**ランチョンセミナー13** 日本メドトロニック株式会社 12:10～13:00	**ランチョンセミナー14** 第一三共株式会社 12:10～13:00	
13:00	**閉会の辞** 13:00～13:10					
14:00						
15:00						
16:00						
17:00						
18:00						
19:00						
20:00						

9月12日(土)

ポスター会場						PDFポスター会場	機器展示	
5F　蓬莱	5F　真砂	5F　初音	B1F　虹	B1F　輝	B1F　シンシア前ホワイエ	B1F　彩	B1F シンシア	
								8:00
								9:00
	ポスター 脳拡散1 P-3-004～P-3-011 9:12～10:00					**PDF ポスター 閲覧** 8:00～12:00	**機器展示** 9:00～12:00	10:00
ポスター　乳腺 P-3-001～P-3-003 10:30～10:48	**ポスター** 脳拡散2 P-3-012～P-3-019 10:00～10:48							11:00
	ポスター 脳・その他3 P-3-020～P-3-027 11:00～11:48							12:00
ポスター撤去 12:00～13:30								13:00
								14:00
								15:00
								16:00
								17:00
								18:00
								19:00
								20:00

第43回日本磁気共鳴医学会大会
各種委員会一覧

委員会名	時　間	場　所
9月9日（水）		
理事会	15：00～17：30	42F ペガサス
9月10日（木）		
安全性評価委員会	8 ：00～ 9 ：00	第6会場（5F 吉祥）
総会	12：10～13：10	第5会場（B1F オーロラ2）
医療経済委員会	13：30～14：30	第6会場（5F 吉祥）
広報委員会	17：00～18：00	第6会場（5F 吉祥）
9月11日（金）		
デバイス評価小委員会	8 ：00～ 9 ：00	第6会場（5F 吉祥）
編集委員会	12：00～13：00	第6会場（5F 吉祥）
将来計画委員会	13：30～14：30	第6会場（5F 吉祥）
国際交流委員会	17：00～18：00	第6会場（5F 吉祥）
9月12日（土）		
7TMR装置の安全使用小委員会	8：00～9：00	第6会場（5F 吉祥）

スタディグループ＆プロジェクト研究開催一覧

スタディグループ＆プロジェクト研究名	時　間	場　所
9月10日（木）		
３次元シネ位相コントラスト法による血行動態解析の医療への利用促進を図るスタディグループ	19：00～20：30	第1会場（B1F 天空(サウス)）
小動物イメージング	19：00～20：30	第2会場（B1F 天空(センター)）
次世代diffusion MRを用いた脳のmicrostructureの解析と臨床応用	19：30～20：30	第3会場（B1F 天空(ノース)）
位相画像情報の臨床応用	19：30～20：30	第4会場（B1F オーロラ1）
MR適合性研究会	19：30～20：30	第5会場（B1F オーロラ2）
MR Elastographyの特性評価に基づく臨床的有効性の検討プロジェクト研究	9：00～10：30	第6会場（5F 吉祥）
MRイメージングおよび画像解析における数理問題の研究とソフトウェア開発	19：00～20：30	第6会場（5F 吉祥）
9月11日（金）		
q-space研究会	17：00～18：00	第4会場（B1F オーロラ1）
躯幹部における拡散強調画像スタディグループ	17：00～18：00	第5会場（B1F オーロラ2）
超偏極による他核MRSIの高感度計測	15：00～16：30	第6会場（5F 吉祥）

第43回日本磁気共鳴医学会大会 プログラム委員（50音順）

青木伊知男　放射線医学総合研究所
阿部　修　日本大学医学部放射線医学系 画像診断学分野
天野　康雄　日本医科大学付属病院 放射線科
新井　一　順天堂大学医学部 脳神経外科
荒木　力　健康科学大学
井田　正博　公益財団法人東京都保健医療公社 荏原病院 放射線科
稲岡　努　東邦大学医療センター佐倉病院 放射線科
井上　優介　北里大学医学部 放射線科学（画像診断学）
扇　和之　日本赤十字社医療センター
扇谷　芳光　昭和大学江東豊洲病院 放射線診断科
大友　邦　東京大学大学院医学系研究科
大野　直樹　金沢大学医薬保健研究域保健学系
大野　良治　神戸大学大学院医学研究科 内科系講座 放射線医学分野 機能・画像診断学部門
押尾　晃一　慶應義塾大学医学部放射線診断科
小畠　隆行　独立行政法人 放射線医学総合研究所
楫　靖　獨協医科大学 放射線医学
角谷　眞澄　信州大学医学部 画像医学
金澤　右　岡山大学大学院医歯薬学総合研究科 放射線医学
椛沢　宏之　GEヘルスケア・ジャパン株式会社
川光　秀昭　神戸大学医学部付属病院 医療技術部
紀ノ定保臣　岐阜大学大学院医学系研究科 医療情報学分野
黒田　輝　東海大学情報理工学部情報科学科
興梠　征典　産業医科大学放射線科学教室
後閑　武彦　昭和大学医学部 放射線医学講座
巨瀬　勝美　筑波大学 数理物質系物理工学域
後藤　政実　北里大学医療衛生学部
齋藤　茂芳　大阪大学医学系研究科
佐久間　肇　三重大学大学院医学系研究科 放射線医学教室
佐々木真理　岩手医科大学医歯薬総合研究所 超高磁場MRI診断・病態研究部門
佐藤　典子　国立精神・神経医療研究センター病院
陣崎　雅弘　慶應義塾大学医学部放射線診断科
新本　弘　防衛医科大学校 放射線医学講座
杉村　和朗　神戸大学大学院医学研究科 放射線医学分野
鈴木　清隆　新潟大学脳研究所 統合脳機能研究センター
瀬尾　芳輝　獨協医科大学医学部 生理学教室
高原　太郎　東海大学工学部医用生体工学科

瀧澤　　修　　シーメンス・ジャパン株式会社
竹原　康雄　　浜松医科大学医学部附属病院 放射線部
玉井　　司　　大阪大学医学部附属病院
富樫かおり　　京都大学大学院医学研究科 放射線医学講座（画像診断学・核医学）
富山　憲幸　　大阪大学大学院医学系研究科 放射線統合医学講座 放射線医学
長縄　慎二　　名古屋大学医学部 放射線医学教室
成瀬　昭二　　第二岡本総合病院
新津　　守　　埼玉医科大学放射線科
似鳥　俊明　　杏林大学医学部 放射線医学教室
服部　信孝　　順天堂大学医学部 神経学講座
林　　則夫　　群馬県立県民健康科学大学診療放射線学部
原田　雅史　　徳島大学大学院医歯薬学研究部 放射線医学分野
平井　俊範　　宮崎大学医学部 放射線医学分野
藤原　広和　　慶應義塾大学医学部放射線診断科
増谷　佳孝　　広島市立大学大学院情報科学研究科
松村　　明　　筑波大学 医学医療系脳神経外科
三木　　均　　愛媛県立中央病院画像センター
三木　幸雄　　大阪市立大学 放射線診断学・IVR学
南　　学　　筑波大学 臨床医学域 放射線診断
宮崎美津恵　　東芝メディカルシステムズ株式会社 MR開発部
宮地　利明　　金沢大学 医薬保健研究域
村上　卓道　　近畿大学医学部 放射線医学教室放射線診断学部門
室　伊三男　　東海大学医学部付属病院
本杉宇太郎　　山梨大学大学院総合研究部 医学域臨床医学系 放射線医学講座
門澤　秀一　　神鋼記念病院 放射線診断科
山下　康行　　熊本大学大学院生命科学研究部 放射線診断学分野
山田　　惠　　京都府立医科大学大学院医学研究科 放射線診断治療学講座
吉浦　　敬　　鹿児島大学大学院医歯学総合研究科 放射線診断治療学分野
吉川　宏起　　駒澤大学医療健康科学部
吉満　研吾　　福岡大学医学部 放射線医学教室
渡邉　英宏　　国立環境研究所 環境計測研究センター 生体応答計測研究室
渡邊　康晴　　明治国際医療大学 医療情報学

第43回日本磁気共鳴医学会大会
口演座長一覧

（50音順）

相田　典子　　神奈川県立こども医療センター 放射線科
赤羽　正章　　NTT東日本関東病院 放射線部
天野　康雄　　日本医科大学付属病院 放射線科
磯田　裕義　　京都大学医学部附属病院 放射線診断科
市川新太郎　　山梨大学 医学部 放射線科
稲岡　　努　　東邦大学医療センター佐倉病院 放射線科
岩澤　多恵　　神奈川県立循環器呼吸器病センター 放射線科
上谷　雅孝　　長崎大学 医学部 放射線科
ウッドハムス玲子　北里大学 医学部放射線科学（画像診断学）
扇谷　芳光　　昭和大学江東豊洲病院 放射線診断科
大久保敏之　　帝京大学ちば総合医療センター 放射線科
岡田　知久　　京都大学 大学院医学研究科 画像診断学・核医学
岡本浩一郎　　新潟大学脳研究所 脳神経外科
尾尻　博也　　東京慈恵会医科大学 放射線医学講座
桛沢　宏之　　GEヘルスケア・ジャパン株式会社
川光　秀昭　　神戸大学医学部付属病院 医療技術部
木村　浩彦　　福井大学 医学部 放射線医学
工藤　與亮　　北海道大学病院 放射線診断科
國松　　聡　　東京大学 大学院医学系研究科 放射線医学講座
小坂　一斗　　金沢大学 医薬保健研究域医学系 放射線科
後藤　政実　　北里大学医療衛生学部
佐々木真理　　岩手医科大学医歯薬総合研究所 超高磁場MRI診断・病態研究部門
新本　　弘　　防衛医科大学校 放射線医学講座
鈴木　清隆　　新潟大学脳研究所 統合脳機能研究センター
瀬尾　芳輝　　獨協医科大学医学部 生理学教室
高橋　　哲　　神戸大学医学部付属病院 放射線部
寺江　　聡　　市立札幌病院 放射線診断科
豊田　圭子　　帝京大学 医学部放射線科学講座
新津　　守　　埼玉医科大学放射線科
西江　昭弘　　九州大学 臨床放射線科学
野口　智幸　　国立国際医療研究センター 放射線診療部
原田　雅史　　徳島大学大学院医歯薬学研究部 放射線医学分野
原留　弘樹　　日本大学医学部 放射線医学系 画像診断学分野
疋島　啓吾　　沖縄科学技術大学院大学

福永　雅喜　生理学研究所 心理生理学研究部門
藤間　憲幸　北海道大学病院 放射線診断科
堀　雅敏　大阪大学大学院医学研究科 放射線統合医学講座 放射線医学講座
前田　正幸　三重大学 大学院医学系研究科 先進画像診断学講座
増谷　佳孝　広島市立大学大学院情報科学研究科
増本　智彦　筑波大学 医学医療系臨床医学域放射線診断学
松下　明　筑波大学脳神経外科/サイバニクス研究センター
松田　豪　GEヘルスケア・ジャパン株式会社 研究開発センター MR研究室
松永　尚文　山口大学 大学院医学系研究科 放射線医学分野
宮地　利明　金沢大学 医薬保健研究域
森口　央基　駒澤大学 医療健康科学部
門澤　秀一　神鋼記念病院 放射線診断科
山田　哲　信州大学 医学部画像医学教室
山田　惠　京都府立医科大学大学院医学研究科 放射線診断治療学講座
横山　健一　杏林大学 医学部放射線医学教室
吉川　宏起　駒澤大学医療健康科学部
渡邉　嘉之　大阪大学 大学院医学系研究科 放射線統合医学講座 放射線医学

ポスター座長一覧

（50音順）

井上　優介　北里大学医学部 放射線科学（画像診断学）
入江　裕之　佐賀大学 医学部放射線医学教室
梅沢　栄三　藤田保健衛生大学 医療科学部
押尾　晃一　慶應義塾大学医学部放射線診断科
神谷　昂平　東京大学医学部附属病院 放射線科
桐生　茂　東京大学医科学研究所附属病院 放射線科
巨瀬　勝美　筑波大学 数理物質系物理工学域
五味　達哉　東邦大学医療センター大橋病院 放射線科
小山　貴　倉敷中央病院 放射線診断科
下地　啓五　東京都健康長寿医療センター
白神　伸之　東邦大学医療センター大森病院 放射線科
鈴木　雄一　東京大学医学部附属病院 放射線部
武村　濃　株式会社フィリップスエレクトロニクスジャパン
濱崎　望　順天堂大学順天堂医院 放射線部
藤原　広和　慶應義塾大学医学部放射線診断科
堀越　浩幸　群馬県立がんセンター 放射線診断科
増井　孝之　聖隷浜松病院 放射線科

麦倉　俊司　　東北大学病院 放射線診断科
村田　勝俊　　シーメンス・ジャパン株式会社 イメージング＆セラピー事業本部
　　リサーチ＆コラボレーション部
森　　墾　　東京大学 大学院医学系研究科 放射線医学講座
山田　晴耕　　日本大学医学部放射線医学系画像診断学分野
山本　　憲　　京都大学 大学院医学研究科 画像診断学・核医学
横沢　　俊　　株式会社日立製作所 研究開発グループ
吉田　学誉　　東京警察病院 放射線科
和田　昭彦　　日本大学医学部放射線医学系画像診断学分野
渡邉　英宏　　国立環境研究所 環境計測研究センター 生体応答計測研究室

——● 特別講演 ●——

9月11日（金）11:00～12:00　　第1会場（B1F　天空（サウス））

特別講演1

座長：順天堂大学 医学部 脳神経内科　　服部　信孝

SL1　「Imaging Workup and Investigation of Dementia」

Department of Radiology, University of Utah,
Salt Lake City, Utah, U.S.A.　　Satoshi Minoshima

共催：日本メジフィジックス株式会社

9月11日（金）16:30～18:00　　第3会場（B1F　天空（ノース））

特別講演2　「脳神経領域のMRI最前線」

座長：神戸大学大学院 医学研究科 内科系講座放射線医学分野　　杉村　和朗

SL2-1　「In vivo MR imaging of neurite morphology with NODDI – the technique and its applications」

Department of Computer Science and Center for Medical Image Computing, University College London
Gary Hui Zhang

SL2-2　「4D-MRAの応用技術がもたらす臨床的インパクト」

北海道大学病院 放射線診断科　　藤間　憲幸

共催：株式会社フィリップスエレクトロニクスジャパン

——● Cutting edge Special lecture ●——

9月10日（木）19:00～19:30　　第3会場（B1F　天空（ノース））

Cutting edge Special lecture

座長：順天堂大学　　堀　正明

CESL-1　「Characterizing the myelin microstructure with multimodal MRI」

École Polytechnique, University of Montreal
Nikola Stikov

——● シンポジウム ●——

9月10日（木）13:30～16:30　　第2会場（B1F　天空（センター））

シンポジウム1　「前臨床MRI　構造と機能のあいだに」

座長：放射線医学総合研究所 分子イメージング研究センター　青木伊知男
情報通信研究機構 脳情報通信融合研究センター　黄田　育宏

S-1-1　Measuring tumor acidosis and enzyme activity with acidoCEST MRI and catalyCEST MRI
Vice Chair of Research and Program Development, Director of Cancer Imaging and Associate Professor, Department of Medical Imaging, University of Arizona　Marty Pagel

S-1-2　生体動的核偏極(DNP)-MRIを用いた新たなレドックスイメージング法の開発と応用
九州大学 先端融合医療レドックスナビ研究拠点　兵藤　文紀

S-1-3　超偏極13C MRIによる腫瘍の代謝イメージング
北海道大学大学院 情報科学研究科 磁気共鳴工学研究室/ Radiation Biology Branch National Cancer Institute NIH
松元　慎吾

S-1-4　fMRIによる化学感覚の情報処理機構
情報通信研究機構 脳情報通信融合研究センター　黄田　育宏

S-1-5　安静時脳機能結合に基づく精神疾患の理解と今後の展望
国立研究開発法人 放射線医学総合研究所/ 東京大学 医学部 附属病院　八幡　憲明

S-1-6　透明脳化技術とMRI
順天堂大学 医学部 放射線科　鎌形　康司

9月11日（金）9:00～12:00　　第2会場（B1F　天空（センター））

シンポジウム2　「Body DWI Update」

座長：山梨大学 医学部放射線科　本杉宇太郎
東海大学 工学部医用生体工学科　高原　太郎
コメンテーター：健康科学大学 副学長　荒木　力

S-2-1　Body DWI overview
山梨大学 医学部 放射線科　本杉宇太郎

S-2-2　Challenging Image Distortion
シーメンス・ジャパン株式会社　村田　勝俊

S-2-3　Motion correction DWI
東海大学 医学部付属 八王子病院　中村　智哉

S-2-4　Challenging b value optimization
東海大学 工学部 医用生体工学科　高原　太郎

S-2-5　Challenging use of diffusion prepulse (MSDE)
フィリップスエレクトロニクスジャパン
MRクリニカルサイエンス　米山　正己

S-2-6　Clinical application：chest
神戸大学大学院医学研究科 先端生体医用画像研究センター /
神戸大学大学院医学研究科 内科系講座 放射線医学分野
機能・画像診断学部門　大野　良治

S-2-7　前立腺癌における拡散強調像の特徴：PI-RADSから考える
獨協医科大学 医学部 放射線医学講座　楫　靖

9月11日（金）13:30～16:30　第2会場（B1F　天空（センター））

シンポジウム3 「MRIからせまる脳科学」

座長：自然科学研究機構 生理学研究所 大脳皮質機能研究系　定藤　規弘
日本大学医学部 放射線医学系画像診断学分野　阿部　修

S-3-1　MRIから迫る脳科学 Overview
自然科学研究機構 生理学研究所 大脳皮質機能研究系　定藤　規弘

S-3-2　構造・拡散MRIによる脳可塑性解明
理化学研究所 ライフサイエンス技術基盤研究センター　林　拓也

S-3-3　灌流画像におけるネットワーク分析
国立精神神経医療研究センター
脳病態統合イメージングセンター　松田　博史

S-3-4　MRIからせまる精神症状の新規治療薬の開発
東京大学 医学部 精神医学　山末　英典

S-3-5　安静時機能MRI
国立精神・神経医療研究センター
脳病態統合イメージングセンター　花川　隆

S-3-6　超高磁場MRIでせまる脳の構造と機能
自然科学研究機構 生理学研究所 心理生理学研究部門 /
総合研究大学院大学 生命科学研究科 生理科学専攻　福永　雅喜

9月12日（土）9:30～12:00　第2会場（B1F　天空（センター））

シンポジウム4 「撮像方法　匠のわざ」

座長：日本医科大学付属病院 放射線科　土橋　俊男
北里大学 医療衛生学部 医療工学科 診療放射線技術科学専攻　後藤　政実

S-4-1　脊椎撮像時のポジショニングによりB1不均一を改善する技
北海道大学病院 放射線部　石坂　欣也

S-4-2　低再収束角高速SE法の臨床への応用

日本医科大学付属病院 放射線科　小川　匡史

S-4-3　TEをコントロールして臨床に役立つ画像を作成する技と3.0Tのくせ者を味方にする方法

東京慈恵会医科大学附属第三病院 放射線部　北川　久

S-4-4　非造影にて腎動脈を描出する

さいたま市立病院 中央放射線科　藤田　功

S-4-5　簡単に胸部をスクリーニングする技および3.0T装置の拡散強調画像の工夫

国家公務員共済組合連合会 横浜栄共済病院　高橋　光幸

——● ミニシンポジウム ●——

9月10日（木）16:00～18:00　　第1会場（B1F　天空（サウス））

ミニシンポジウム1　「「MRIで論文を書こう」“Some how-to's for writing MRI research papers”」

座長：放射線医学総合研究所 重粒子医科学センター　小畠　隆行
放射線医学総合研究所 分子イメージングセンター　Jeff Kershaw

MS1-1　Top 30 mistakes authors make
Editor in Chief, Journal of Magnetic resonance imaging /
Stony Brook University　Mark E Schweitzer

共催：シーメンス・ジャパン株式会社

MS1-2　今さら聞けないインパクトファクターとh-index：論文、雑誌と研究者のインパクト指標
文部科学省 科学技術・学術政策研究所 科学技術動向研究センター
林　和弘

MS1-3　英語論文執筆の流れ―母語で進めてよい過程と真に必要な英語力
東京大学 医学部 放射線科　前田恵理子

MS1-4　論文作成のための基礎統計学 ー 2つの過誤とサンプルサイズ設計の考え方
獨協医科大学 医学部 公衆衛生学講座　小橋　元

共催：日本磁気共鳴医学会 編集委員会

9月11日（金）8:30～10:30　　第5会場（B1F　オーロラ2）

ミニシンポジウム2　「2025年に向けた画像診断の役割」

座長：日本医科大学　高木　亮
日本磁気共鳴医学会 医療経済委員／ゲルベ・ジャパン株式会社　吉瀬　哲
日本磁気共鳴医学会 医療経済委員／バイエル薬品株式会社　水内　宣夫

MS2-1　米国の医療事情
GEヘルスケア・ジャパン株式会社 マーケティング本部
（元・コロンビア大学メディカルセンター 経営本部）　松葉　香子

MS2-2　Choosing Wisely
順天堂大学医学部 放射線科　隈丸加奈子

MS2-3　日本の医療事情 CT, MR 台数、分布からの分析
日本磁気共鳴医学会 医療経済委員
（GEヘルスケア・ジャパン株式会社）　中上　将司

MS2-4　日本の医療事情　専門医、医療費からの分析
国立国際医療研究センター 国府台病院　待鳥　詔洋

MS2-5　2025年に向けた、日本の医療政策（地域医療構想を中心に）
厚生労働省 医政局 地域医療計画課　木下　栄作

共催：日本磁気共鳴医学会 医療経済委員会

JSMRM-KSMRM Symposium

9月10日（木）9:20～9:30 **第1会場（B1F　天空（サウス））**

Opening Remarks from KSMRM

President of KSMRM
Department of Radiology & Research Institute of Radiological Science/
YUMC-KRIBB Medical Convergence Research Institute
Severance Hospital, College of Medicine, Yonsei University, Korea
Jin-suck Suh

9月10日（木）9:30～12:00 **第1会場（B1F　天空（サウス））**

JSMRM-KSMRM Symposium1　「Cutting-edge technologies for Abdominal MR」

座長：Department of Radiology,
Faculty of Medicine, Fukuoka University　Kengo Yoshimitsu
Hamamatsu University School of Medicine　Yasuo Takehara
Department of Electronics and Information Engineering,
College of Science and Technology, Korea University
Chang Hyun Oh

JKS1-1　Radial VIBE with k-space weighted image contrast reconstruction (KWIC) for dynamic Gd-EOB-DTPA-enhanced MRI of the liver

Radiology Division, Shinshu University Hospital
Yasunari Fujinaga

JKS1-2　Rapid T1-weighted imaging techniques for Abdominal MR Imaging: Recent Advances

Department of Radiology, Seoul National University Hospital,
Seoul, Korea　Jeong Min Lee

JKS1-3　Development and clinical applications of fast imaging technique for upper abdomen

Department of Radiology, Seirei Hamamatsu General Hospital
Takayuki Masui

JKS1-4　MR Elastography

Department of Radiology, Yonsei University College of Medecine,
Severance Hospital　Chung Yong Eun

JSMRM-KSMRM Symposium2 「Vascular imaging including contrast enhanced MRA」

座長：Juntendo University　Ryohei Kuwatsuru

Department of Diagnostic Radiology, Tohoku University, School of Medicine　Kei Takase

Gangnam Severance Hospital, Yonsei University　Tae-sub Chung

JKS2-1　Contrast-enhanced Cerebral and Neck MRA and Related Techniques

Department of Radiology, Tokyo Teishin Hospital

Kazuhiro Tsuchiya

JKS2-2　Neurovascular Application of Contrast-enhanced MR Angiography (CE-MRA)

Department of Radiology, Seoul St.Mary's Hospital, The Catholic University of Korea　Bum-Soo Kim

JKS2-3　Body MRA; Flow depiction and vascular diseases

Radiology, Hamamatsu University Hospital　Yasuo Takehara

JKS2-4　Optimum protocol for contrast-enhanced magnetic resonance angiography in kidney transplantation

Department of Radiology, Seoul St. Mary's Hospital, The Catholic University of Korea　Ho Jong Chun

Sponsored by Bayer Yakuhin, Ltd.

——● 教育講演 ●——

9月10日（木）8:00～9:00　　第2会場（B1F　天空（センター））

教育講演1 「骨軟部1」

座長：聖マリアンナ医科大学 放射線医学講座　　橘川　薫

EL1-1　非感染性炎症

東京慈恵会医科大学 放射線医学講座　　米永　健徳

EL1-2　骨軟部の感染性炎症

沼津市立病院 放射線科　　藤本　肇

9月10日（木）8:00～9:00　　第3会場（B1F　天空（ノース））

教育講演2 「基礎1」

座長：東北大学大学院医学系研究科 画像情報学分野　　町田　好男

EL2-1　傾斜磁場系の基礎から最新技術まで

東芝メディカルシステムズ株式会社 MRI事業部　　河本　宏美

EL2-2　MRIによる脳酸素代謝の計測

東北大学大学院医学系研究科 保健学専攻　　田村　元

9月10日（木）8:30～9:30　　第4会場（B1F　オーロラ1）

教育講演3 「腹部骨盤1」

座長：帝京大学医学部放射線科学教室　　近藤　浩史

EL3-1　前立腺癌のMRI

兵庫医科大学 放射線医学講座　　北島　一宏

EL3-2　女性骨盤内腫瘤のMRI：どこを見て、どう診るか？

奈良県立医科大学 放射線科　　高濱　潤子

9月10日（木）8:30～9:30　　第5会場（B1F　オーロラ2）

教育講演4 「乳腺」

座長：九州大学大学院医学研究院 保健学部門　　藪内　英剛

EL4-1　BI-RADS MRI 2013に基づいた乳腺MRIの読影

聖マリアンナ医科大学附属研究所ブレスト＆イメージング
先端医療センター附属クリニック 放射線科　　印牧　義英

EL4-2　乳がんハイリスク群に対する乳房MRIスクリーニング

亀田京橋クリニック 放射線科　　戸崎　光宏

9月11日（金）8:00～9:00　　第1会場（B1F　天空（サウス））

教育講演5　「脳神経1」

座長：帝京大学医学部附属病院 放射線科　大場　洋

EL5-1　中脳水道、第三脳室周囲の病変-周囲構造との関係を踏まえて
大阪府立成人病センター 放射線診断科　塚部　明大

EL5-2　脳の金属沈着の解析と過誤
帝京大学 医学部 放射線科　神田　知紀

9月11日（金）8:00～9:00　　第2会場（B1F　天空（センター））

教育講演6　「骨軟部2」

座長：八重洲クリニック　辰野　聡

EL6-1　足・足関節のMRI診断
聖マリアンナ医科大学 放射線医学講座　橘川　薫

EL6-2　手・手関節のMRI
自治医科大学 とちぎ子ども医療センター 小児画像診断部 中田　和佳

9月11日（金）8:00～9:00　　第3会場（B1F　天空（ノース））

教育講演7　「基礎2」

座長：株式会社日立メディコ MRIシステム本部　尾藤　良孝

EL7-1　静音撮像技術
GEヘルスケア・ジャパン株式会社
技術本部 研究開発部 MR研究室　椛沢　宏之

EL7-2　高分解能拡散EPIとMUSE (multiplexed sensitivity-encoding)
慶應義塾大学 医学部 放射線診断科　押尾　晃一

9月11日（金）8:00～9:00　　第4会場（B1F　オーロラ1）

教育講演8　「腹部骨盤2」

座長：鹿児島大学 放射線科　福倉　良彦

EL8-1　IgG4関連疾患の画像所見
金沢大学 放射線科　井上　大

EL8-2　腎・尿路疾患の画像診断：MRIを如何に活用するのか
奈良県立医科大学 中央内視鏡・超音波部　丸上　永晃

9月12日（土）8:00～9:00　　第1会場（B1F　天空（サウス））

教育講演9　「脳神経2」

座長：国立研究開発法人 国立精神・神経医療研究センター病院
放射線診療部　佐藤　典子

EL9-1　側頭葉内側部・前端部（尖端部）の病変
東京都立神経病院 神経放射線科　中田　安浩

EL9-2　頭部外傷に対してMRIができること
名古屋大学医学部附属病院 放射線科　田岡　俊昭

9月12日（土）8:00～9:00　　第2会場（B1F　天空（センター））

教育講演10　「心臓」

座長：北海道大学病院 放射線診断科　真鍋　徳子

EL10-1　心臓腫瘍のMR imaging
埼玉医科大学国際医療センター 画像診断科　木村　文子

EL10-2　心臓MRIによるびまん性心筋疾患の評価　～定量的評価法を中心に～
国立循環器病研究センター 放射線部　森田　佳明

9月12日（土）8:00～9:00　　第3会場（B1F　天空（ノース））

教育講演11　「基礎3」

座長：秋田県立脳血管研究センター　中村　和浩

EL11-1　CEST/MTの基礎
京都大学大学院情報学研究科 システム科学専攻　今井　宏彦

EL11-2　CEST/APTの臨床応用
鹿児島大学大学院医歯学総合研究科
放射線診断治療学分野　吉浦　　敬

9月12日（土）8:30～9:30　　第4会場（B1F　オーロラ1）

教育講演12　「腹部骨盤3」

座長：埼玉医科大学国際医療センター 画像診断科　佐野　勝廣

EL12-1　Gd-EOB-DTPA造影MRIにおける疑問点・問題点の見直し
九州大学 臨床放射線科学　西江　昭弘

EL12-2　膵臓のMRI診断Update：拡散強調画像を中心に
岐阜大学医学部附属病院 放射線科　野田　佳史

9月12日（土）8:30～9:30　　第5会場（B1F　オーロラ2）

教育講演13　「撮像技術」

座長：GEヘルスケア・ジャパン株式会社 MR技術部　尾﨑　正則

EL13-1　腹部T2、T1強調画像取得撮像シーケンスはどのように選択するべきか ～コントラストと呼吸の動きへの対応～

総合病院 聖隷浜松病院 放射線部　杉村　正義

EL13-2　MRIの画質評価

シーメンス・ジャパン株式会社　今井　広

ランチョンセミナー

9月10日（木）12:10～13:00　　第1会場（B1F　天空（サウス））

ランチョンセミナー1

座長：鳥取大学医学部病態解析医学講座 画像診断治療学分野　　小川　敏英

ガドビスト1.0Mの海外での臨床使用経験について

LS-1-1　Clinical application of Gadovist for the evaluation of brain tumors

Department of Radiology, Seoul National University Hospital

Seung Hong Choi

LS-1-2　Gadovist in Cardiac MRI：Imaging of myocardial ischemia and infarction

Department for Radiology and Nuclearmedicine, University Hospital Schleswig-Holstein, Campus Lübeck　　Jörg Barkhausen

共催：バイエル薬品株式会社

9月10日（木）12:10～13:00　　第2会場（B1F　天空（センター））

ランチョンセミナー2

座長：大阪市立大学大学院医学研究科
放射線診断学・IVR学教室　　三木　幸雄

LS-2　バイオマーカーとしての頭部MRI-今、何が求められているのか-

東京大学大学院医学系研究科 放射線医学講座　　國松　聡

共催：シーメンス・ジャパン株式会社

9月10日（木）12:10～13:00　　第3会場（B1F　天空（ノース））

ランチョンセミナー3

座長：鹿児島大学大学院医歯学総合研究科
先端治療科学専攻腫瘍学講座 放射線診断治療学教室　　吉浦　敬

CESTに関連した内容

LS-3　MRIによる分子イメージング
－明日から出来るChemical Exchange Saturation Transfer（CEST）

テキサス大学サウスウエスタンメディカルセンター 放射線科

高橋　昌哉

共催：テルモ株式会社

9月10日（木）12:10～13:00　　第4会場（B1F　オーロラ1）

ランチョンセミナー4

座長：名古屋大学医学部 放射線医学教室　長縄　慎二

LS-4-1　位相を活用したMR画像の臨床応用
宮崎大学医学部病態解析医学講座放射線医学分野　平井　俊範

LS-4-2　拡散強調画像の最近の展開
東海大学工学部医用生体工学科　高原　太郎

共催：富士製薬工業株式会社

9月11日（金）12:10～13:00　　第1会場（B1F　天空（サウス））

ランチョンセミナー5

座長：徳島大学大学院 ヘルスバイオサイエンス研究部
生体防御腫瘍医学講座 放射線科学分野　原田　雅史
近畿大学医学部 放射線医学教室 放射線診断学部門　村上　卓道

Neuro & Body MRI Update

LS-5-1　Neuro領域「位相画像/Volumeイメージングを中心に」
産業医科大学 放射線科学教室　掛田　伸吾

LS-5-2　Body・Vascular領域「Wisconsin大学での最近の活動を中心に」
山梨大学医学部放射線医学講座　本杉宇太郎

共催：GEヘルスケア・ジャパン株式会社

9月11日（金）12:10～13:00　　第2会場（B1F　天空（センター））

ランチョンセミナー6

座長：東海大学医学部 専門診療学系 画像診断学　今井　裕

Neuro最新アプリケーション/MRI最新技術開発動向

LS-6-1　中枢神経MRI最新トピックス
－オンコロジー、血流、神経イメージング－
九州大学大学院医学研究院 臨床放射線科学分野　栂尾　理

LS-6-2　フィリップス最新開発動向
－高速化と画質を追及した撮像技術－
Philips Healthcare Research　Feng F Huang

共催：株式会社フィリップスエレクトロニクスジャパン

9月11日（金）12:10～13:00　　第3会場（B1F　天空（ノース））

ランチョンセミナー7

座長：杏林大学医学部 放射線医学教室　似鳥　俊明

Vantage Titan 3T Saturnによる臨床最前線

LS-7-1　躯幹部での臨床応用
杏林大学医学部 放射線医学教室　横山　健一

LS-7-2　神経放射線領域での臨床応用
東京逓信病院 放射線科　土屋　一洋

共催：東芝メディカルシステムズ株式会社

9月11日（金）12:10～13:00　　第4会場（B1F　オーロラ1）

ランチョンセミナー8

座長：東海大学情報理工学部　黒田　輝

条件付きMRI対応心臓デバイスの最新状況2015 ～多様化するMRI対応心臓デバイスと撮像条件～

LS-8-1　多様化する条件付きMRI対応心臓デバイスの基本
横浜労災病院 不整脈科　小和瀬晋弥

LS-8-2　多様化する撮像条件の実際　～解説と留意点～
日本医科大学付属病院 放射線科　土橋　俊男

共催：日本磁気共鳴医学会 安全性評価委員会／
バイオトロニックジャパン株式会社

9月11日（金）12:10～13:00　　第5会場（B1F　オーロラ2）

ランチョンセミナー9

座長：鹿児島大学大学院 医歯学総合研究科 脳神経外科学　有田　和徳

LS-9-1　悪性神経膠腫に対するベバシズマブの使用経験
順天堂大学医学部 脳神経外科　近藤　聡英

LS-9-2　悪性神経膠腫に対するベバシズマブ治療後の画像変化
筑波大学 医学医療系 放射線科　増本　智彦

共催：中外製薬株式会社

9月12日（土）12:10～13:00　　第1会場（B1F　天空（サウス））

ランチョンセミナー10

座長：東京大学大学院医学系研究科 放射線医学講座　大友　邦

ガドリニウム造影剤の安全性を考える

LS-10-1　Up To Date：ガドリニウム造影剤の脳内蓄積

帝京大学医学部 放射線科学講座　神田　知紀

LS-10-2　ガドリニウム造影剤安全利用のための基礎知識

群馬大学大学院医学系研究科 放射線診断核医学分野　対馬　義人

共催：エーザイ株式会社/
Bracco/
ブラッコエーザイ株式会社

9月12日（土）12:10～13:00　　第2会場（B1F　天空（センター））

ランチョンセミナー11

座長：埼玉医科大学病院 放射線科　新津　守

LS-11　QSMの基礎と応用

北海道大学大学院医学研究科放射線部　工藤　與亮

共催：株式会社日立メディコ

9月12日（土）12:10～13:00　　第3会場（B1F　天空（ノース））

ランチョンセミナー12

座長：昭和大学 医学部 放射線医学講座　後閑　武彦

肝の3D画像診断

LS-12-1　放射線医の視点

山梨大学 医学部 放射線医学講座　市川新太郎

LS-12-2　肝臓外科医の視点

山梨大学 医学部 外科学講座第1教室　松田　政徳

共催：富士フイルムメディカル株式会社

9月12日（土）12:10～13:00　　第4会場（B1F　オーロラ1）

ランチョンセミナー13

座長：順天堂大学大学院医学研究科
脳神経外科・運動障害疾患病態研究・治療講座　梅村　淳
日本大学医学部 放射線医学系画像診断学分野　阿部　修

条件付きMRI対応神経刺激システム植込み患者のMRI検査の実際

LS-13-1　脳神経外科の立場から：神経刺激療法の概要およびMRI検査のリスクと必要性
おちあい脳クリニック 脳神経外科　落合　卓

LS-13-2　放射線科の立場から：デバイス植込み患者のMRI検査院内業務フロー導入
NTT東日本関東病院 放射線部　赤羽　正章

共催：日本メドトロニック株式会社

9月12日（土）12:10～13:00　　第5会場（B1F　オーロラ2）

ランチョンセミナー14

座長：名古屋大学医学部附属病院 放射線部　佐竹　弘子

LS-14　乳房のマルチモダリティ診断～MRIと造影超音波を中心に～
東京医科歯科大学医学部附属病院 医療情報部／放射線診断科
久保田一徳

共催：第一三共株式会社

——● イブニングセミナー ●——

9月10日（木）18:00～19:00　　第1会場（B1F　天空（サウス））

イブニングセミナー1

座長：慶應義塾大学医学部 放射線診断科　陣崎　雅弘

MRI Up to date

ES-1-1　頭部アプリケーションの最新知見　～ SIGNA Pioneerの初期使用経験を含めて～
慶應義塾大学医学部 放射線診断科　藤原　広和

ES-1-2　体幹部領域における最新アプリケーション
大阪大学大学院医学系研究科 放射線統合医学講座 放射線医学教室
堀　雅敏

共催：GEヘルスケア・ジャパン株式会社

9月10日（木）18:00～19:00　　第2会場（B1F　天空（センター））

イブニングセミナー2

座長：産業医科大学 放射線医学教室　興梠　征典

Gd造影剤の最近の話題　～ TRUTH STUDY～

ES-2-1　ガドリニウム造影剤の特性：TRUTH Studyに参加して
宮崎大学医学部 病態解析医学講座 放射線医学分野　平井　俊範

ES-2-2　Imaging of CNS tumors: Key clinical evidence and TRUTH study
Department of Radiology, Charles University, Prague, Czech
Josef Vymazal

共催：Bracco/
エーザイ株式会社/
ブラッコエーザイ株式会社

9月10日（木）18:00～19:00　　第3会場（B1F　天空（ノース））

イブニングセミナー3

座長：東北大学加齢医学研究所 機能画像医学研究分野　瀧　靖之

ES-3　認知症のMRI診断－日常臨床で有用な撮像法や画像所見を中心に－
名古屋市立大学 放射線医学分野　櫻井　圭太

共催：シーメンス・ジャパン株式会社

9月10日（木）18:30～19:30　　第4会場（B1F　オーロラ1）

イブニングセミナー4

座長：熊本大学大学院 生命科学研究部 放射線診断学分野　　山下　康行

ES-4　位相差強調画像化法（PADRE）で診る

熊本大学大学院 生命科学研究部 医療技術科学講座　　米田　哲也

共催：コニカミノルタヘルスケア株式会社

9月10日（木）18:30～19:30　　第5会場（B1F　オーロラ2）

イブニングセミナー5

座長：大阪大学医学部附属病院 医療技術部　　土井　　司

ES-5　循環器医からみたMRI対応植込み型デバイス

（公財）日本心臓血圧研究振興会附属 榊原記念病院 循環器内科

井上　完起

共催：日本磁気共鳴医学会 安全性評価委員／
日本メドトロニック株式会社 CRHF事業部

——● モーニングセミナー ●——

9月12日（土）8:00～8:30　　第4会場（B1F　オーロラ1）

モーニングセミナー

座長：順天堂大学医学部附属浦安病院 循環器内科　中里　祐二

M-1　MRI対応ペースメーカの基本－安全性とリスク－

一般財団法人 日本デバイス治療研究所　豊島　健

共催：日本ライフライン株式会社

——● アフタヌーンセミナー ●——

9月10日（木）16:00～16:50　　第5会場（B1F　オーロラ2）

アフタヌーンセミナー

座長：筑波大学附属病院 放射線科　南　学

AS-1　MRIにおけるNoise reduction ソフトが臨床に与えるインパクト
-CT逐次近似法のような旋風が起こるかも？ -

国家公務員共済組合連合会熊本中央病院 放射線診断科　片平　和博

共催：株式会社AZE

1日目……第2会場　B1F　天空（センター）

≪頭部MRA1≫　　9：00～10：20

座長：岡本浩一郎（新潟大学脳研究所 脳神経外科）

O-1-001　術前MRAで頚動脈内膜剥離術中の脳血流低下を予測できるか

○井上　敬[1]、江面　正幸[1]、上之原広司[1]、藤村　幹[2]、遠藤　英徳[3]、藤原　悟[3]、冨永　悌二[2]
[1]仙台医療センター 脳神経外科、[2]東北大学 医学部 脳神経外科、[3]広南病院 脳神経外科

O-1-002　頭部造影MRIによる脊髄腫瘍術後の脳脊髄液漏出症予測：preliminary study

○森　墾[1]、大谷　隼一[2]、國松　聡[1]、高尾　英正[1]、雨宮　史織[1]、五ノ井　渉[1]、桂　正樹[1]、神谷　昂平[1]、筑田　博隆[2]、田中　栄[2]、大友　邦[1]
[1]東京大学大学院 医学系研究科 放射線医学講座、[2]東京大学大学院 医学系研究科 整形外科学

O-1-003　脳血管及び脳動脈瘤の計算流体力学解析に及ぼす異なる流出境界条件の影響

○石黒　健太[1]、礒田　治夫[1,2]、寺田　理希[3]、小森　芳秋[4]、小杉　崇文[5]、大西　有希[6]、竹原　康雄[7]
[1]名古屋大学大学院 医学系研究科 医療技術学専攻、[2]名古屋大学 脳とこころの研究センター、
[3]磐田市立総合病院 放射線診断技術科、[4]シーメンス・ジャパン株式会社、[5]株式会社アールテック、
[6]東京工業大学 情報環境学専攻、[7]浜松医科大学病院 放射線部

O-1-004　非直交系サンプリングを適用した頭部MRA（3D-TOF）におけるFlow compensation効果

○横瀬　正知、岡　邦治、西尾　慧祐、鎌田　康弘、瀧澤　将宏
株式会社 日立メディコ MRIシステム本部

O-1-005　7 Tesla MRAによる慢性脳虚血患者におけるleptomeningeal anastomosisの評価

○亀田　浩之[1,3]、佐々木真理[1]、原田太以佑[3]、山下　典生[1]、小林　正和[2]、小笠原邦昭[2]、上野　育子[1]、伊藤　賢司[1]、樋口さとみ[1]、森　太志[1]
[1]岩手医科大学医歯薬総合研究所 超高磁場MRI診断病態研究部門、[2]岩手医科大学 脳神経外科学講座、
[3]北海道大学病院 放射線診断科

O-1-006　7 Tesla 高解像度MRAによる急性期脳梗塞患者におけるレンズ核線条体動脈の数値解析

○森　太志[1]、亀田　浩之[1,2]、原田太以佑[2]、大庭　英樹[3]、寺山　靖夫[3]、山下　典生[1]、佐々木真理[1]
[1]岩手医科大学 医歯薬総合研究所 超高磁場MRI診断・病態研究部門、[2]北海道大学病院 放射線診断科、
[3]岩手医科大学 神経内科学講座

O-1-007　Silent Scanを利用したMRAにおける信号均一性の評価

○村中　良之[1]、藤原　康博[2]
[1]福井県立病院 放射線室、[2]熊本大学大学院 生命科学研究部

O-1-008　pCASLを用いた3D ASL-MRAによる頭蓋内血管の評価

○小味　昌憲[1]、北島　美香[2]、井料　保彦[2]、東　美菜子[2]、山下　康行[2]
[1]熊本大学医学部附属病院 中央放射線部、[2]熊本大学医学部 画像診断・治療科

1日目……第2会場　B1F　天空（センター）

≪頭部DWI≫　　10：20～11：10

座長：後藤　政実（北里大学医療衛生学部）

O-1-009　RESOLVE における ADC map 上の CSF 拍動アーティファクトについての検討

○大橋　俊夫[1]、篠畑　隆一[1]、片桐　稔雄[1]、長縄　慎二[2]
[1]総合上飯田第一病院 放射線科、[2]名古屋大学医学部附属病院 放射線科

O-1-010　EPI-DWIとTSE-DWIにおける見かけの拡散係数の比較

○鈴木　真[1]、倉元　達矢[1]、後藤　康裕[1]、蓼沼　仁[1]、村田　淳[1,2]、仁品　祐[2]、森田　賢[2]、米山　正己[3]

[1]東京女子医科大学病院 中央放射線部、[2]東京女子医科大学病院 画像診断・核医学科、[3]フィリップス エレクトロニクス ジャパン

O-1-011　Multi-band EPIにおけるleakage-block効果と受信Coil特性の検討

○野尻　龍二[1]、鶴島　康晃[1]、石亀　慶一[1]、堀　正明[2]、村田　勝俊[3]

[1]健診会東京メディカルクリニック、[2]順天堂大学医学部附属順天堂医院 放射線科、[3]シーメンス・ジャパン株式会社

O-1-012　TSE-DWIにおけるprofile orderの違いによるADCの検討

○鈴木　真[1]、倉元　達矢[1]、後藤　康裕[1]、蓼沼　仁[1]、村田　淳[1]、仁品　祐[2]、森田　賢[2]、米山　正己[3]

[1]東京女子医科大学病院 中央放射線部、[2]東京女子医科大学病院 画像診断・核医学科、[3]フィリップス エレクトロニクス ジャパン

O-1-013　multiband SENSE：拡散強調画像におけるSNRおよびADC値への影響

○岩永　崇[1]、佐々木雅史[1]、齊藤　朋典[1]、福倉　良彦[2]、藤崎　拓郎[1]、奥秋　知幸[3]、吉浦　敬[2]、西郷　康正[1]

[1]鹿児島大学病院 臨床技術部放射線部門、[2]鹿児島大学大学院医歯学総合研究科 放射線診断治療学分野、[3]Philips Healthcare

1日目……第2会場　B1F　天空（センター）

≪脳DTI・DWI≫　11：10～12：00

座長：松下　明（筑波大学脳神経外科/サイバニクス研究センター）

O-1-014　アルツハイマー病診断におけるADCmapの臨床有用性の検討

○高橋　洋人[1]、石井　一成[2]、渡邉　嘉之[1]、田中　壽[1]、有澤亜津子[1]、松尾　千聡[1]、村上　卓道[2]、富山　憲幸[1]

[1]大阪大学 放射線科、[2]近畿大学医学部放射線医学講座 放射線診断学部門

O-1-015　脳幹梗塞に対するVolume DWIの診断能

○西谷　竜也[1]、内橋　義人[2]、宮根　良[1]、狩口　秀春[1]、井口　昌好[1]、栗原　英治[3]、潤井誠司郎[3]

[1]特定医療法人社団 順心会 順心病院 放射線課、[2]西脇市立西脇病院 脳神経外科、[3]特定医療法人社団 順心会 順心病院 脳神経外科

O-1-016　慢性疼痛患者の視床及び内包後脚のDTIの指標変化―DTIstudioを用いての基礎的検討

○山本　誠[1,2]、重村　知徳[1]、鈴木　豊[1]、高井　幸一[1]、小畠　隆行[1,2]、坂本　昭雄[1]

[1]地方独立行政法人 さんむ医療センター、[2]国立研究開発法人 放射線医学総合研究所

O-1-017　RESOLVEを用いた拡散テンソルTractographyの描出についての検討

○土門　伸也[1]、井上　剛[1]、上野　昌之[1]、志賀　智巳[1]、眞田　秀典[1]、尾野　英俊[2]、中村　博彦[3]

[1]中村記念病院 放射線診断科、[2]中村記念病院 放射線科、[3]中村記念病院 脳神経外科

O-1-018　脳外科手術ナビゲーションデータとしてf-MRIの賦活領域をSeed Pointにして計算するTractographyの支援研究

○八木　一夫[1,3]、小野寺聡之[1]、山崎　雅史[1,2]、丹　綾香[1,2]、橋本　佳祐[1,2]、黒川　琴代[1,2]、篠浦　伸禎[3]、山田　良治[3]

[1]首都大学東京大学院 人間健康科学研究科 放射線科学域、[2]がん・感染症センター都立駒込病院 放射線科、[3]がん・感染症センター都立駒込病院 脳神経外科

1日目 ……第3会場　B1F　天空(ノース)

≪MRS　小児≫　　9：00～9：50

座長：相田　典子（神奈川県立こども医療センター 放射線科）

O-1-019E　MR spectroscopyによるGLT1 iKOマウス脳代謝解析

○高梨　潤一[1,2]、新田　展大[2]、青木伊知男[2]、相田　知海[3]、田中　光一[3]
[1]東京女子医科大学 八千代医療センター 小児科、[2]放射線医学総合研究所 分子イメージング研究センター、
[3]東京医科歯科大学 難治疾患研究所 分子神経科学

O-1-020E　Germinomaの診断におけるadvanced MR imagingの有用性の検討

○山崎　文之[1]、木下　康之[1]、碓井　　智[1]、高安　武志[1]、野坂　　亮[1]、杉山　一彦[2]、栗栖　　薫[1]
[1]広島大学 大学院医歯薬保健学研究院 脳神経外科学、[2]広島大学病院 がん化学療法科

O-1-021E　静音化MRIでの鎮静薬追加投与の減少による小児患者へのリスクの低減

○松尾　千聡、渡邉　嘉之、田中　　壽、高橋　洋人、有澤亜津子、吉岡　恵理、富山　憲幸
大阪大学大学院 医学系研究科 放射線統合医学講座 放射線医学教室

O-1-022E　脳クレアチン欠乏症のMRI/MRS所見の検討

○相田　典子[1]、富安もよこ[2]、榎園美香子[1]、野澤久美子[1]、藤井　裕太[1]、露崎　　悠[3]、後藤　知英[3]、
小畠　隆行[2]、和田　敬仁[4]
[1]神奈川県立こども医療センター 放射線科、[2]放射線医学総合研究所 重粒子医科学センター、
[3]神奈川県立こども医療センター 神経内科、[4]京都大学大学院 医学研究科 医療倫理学・遺伝医療学分野

O-1-023E　小児脳発達の拡散尖度画像(DKI)

○安藤久美子[1]、石藏　礼一[1,2]、河中　祐介[2]、五十嵐陽子[2]、勝浦　尭之[2]、若田　ゆき[2]、城本　　航[3]、
琴浦　規子[3]、廣田　省三[1,2]
[1]兵庫医科大学病院 放射線医療センター 画像診断部、[2]兵庫医科大学 放射線科、
[3]兵庫医科大学病院 放射線技術部

1日目 ……第3会場　B1F　天空(ノース)

≪頭部fMRI　ヒト・ラット≫　　10：00～10：50

座長：瀬尾　芳輝（獨協医科大学医学部 生理学教室）

O-1-024E　「雑念」の脳内マッピング　―　視覚、運動および数唱課題のfMRIにおける信号低下の解析

○松尾香弥子[1]、竹原　康雄[2]、森　　則夫[1]
[1]浜松医科大学 医学部 精神医学講座、[2]浜松医科大学 医学部 附属病院 放射線部

O-1-025E　自閉性障害若年者におけるresting state functional MRIを用いたdefault mode networkの検討

○船越　康宏[1,2]、原田　雅史[3]、岸田　弥奈[4]、森　　健治[5]、伊藤　弘道[5]、松田　　豪[6]
[1]徳島大学大学院 保健科学教育部 保健学専攻 医用情報科学領域、[2]JA徳島厚生連 吉野川医療センター、
[3]徳島大学大学院 HBS 研究部放射線科科学分野、[4]徳島大学大学院 医科学教育部 放射線科学領域、
[5]徳島大学 医学部 小児科、[6]GEヘルスケア ジャパン

O-1-026E　Enhancing Event-Related fMRI Studies with Multiband EPI

○Allen Waggoner、Topi Tanskanen、Keiji Tanaka、Kang Cheng
RIKEN - Brain Science Institute

O-1-027E　刺激強度が定量化可能な機械刺激装置を用いたラットにおけるアロディニアのfMRI測定

○鈴木　俊貴[1,2]、ドンミン　キム[1,2]、長瀬まさえ[1,2]、齋藤　洋一[3]、染谷　隆夫[1,2]、関野　正樹[1,2]

[1]東京大学大学院 工学系研究科 電気系工学専攻、[2]JST ERATO 染谷生体調和エレクトロニクスプロジェクト、
[3]大阪大学大学院 医学系研究科 脳神経機能再生学

O-1-028E　超薄型フレキシブル多点電極を用いたラットの広領域脳刺激によるfMRI

○ドンミン　キム[1,2]、アミール　レウベニー[1,2]、関谷　毅[1,2,3]、染谷　隆夫[1,2]、関野　正樹[1,2]

[1]東京大学 大学院工学系研究科 電気系工学専攻、[2]JST ERATO 染谷生体調和エレクトロニクスプロジェクト、
[3]大阪大学 産業科学研究所

1日目……第3会場　B1F　天空(ノース)

≪頭部MRA2≫　　11：00～12：00

座長：岡田　知久（京都大学 大学院医学研究科 画像診断学・核医学）

O-1-029E　圧縮センシング法による頭部MRA再構成

○山本　憲[1]、藤本　晃司[1]、伏見　育崇[1]、岡田　知久[1]、佐野　圭[2]、田中　利幸[2]、富樫かおり[1]

[1]京都大学大学院 医学研究科 放射線医学講座(画像診断学・核医学)、
[2]京都大学大学院情報学研究科システム科学専攻

O-1-030E　4D-FLOW MRIを用いた前交通動脈瘤におけるCross Flowの評価

○渡邉　嘉之[1]、高橋　洋人[1]、田中　壽[1]、有澤亜津子[1]、松尾　千聡[1]、吉岡　絵理[1]、中村　元[2]、
富山　憲幸[1]

[1]大阪大学大学院 医学研究科 放射線医学講座、[2]大阪大学大学院 医学研究科 脳神経外科

O-1-031E　計算流体力学による血流動態解析：使用する3次元回転血管撮影、CTA、MRA画像の影響について (in vitro研究)

○礒田　治夫[1,2]、米山　祐也[2,3]、小杉　崇文[4]、小森　芳秋[5]、寺田　理希[6]、神谷　正貴[6]

[1]名古屋大学 脳とこころの研究センター、[2]名古屋大学 大学院医学系研究科 医療技術学専攻、
[3]藤田保健衛生大学病院 放射線部、[4]株式会社アールテック、[5]シーメンス・ジャパン、
[6]磐田市立総合病院 画像診断技術科

O-1-032E　3.0 T MRA 画像における未破裂脳動脈瘤支援診断に対する選択的凸領域強調フィルタ

○タク　キン[1,2]、有村　秀孝[3]、興梠　征典[4]、掛田　伸吾[4]、山下　典生[5]、佐々木真理[5]

[1]九州大学大学院 医学系学府 保健学専攻、[2]日本学術振興会特別研究員、[3]九州大学医学研究院 保健学部門、
[4]産業医科大学 放射線科学、[5]岩手医科大学先端医療研究センター

O-1-033E　Acceleration-selective Arterial Spin Labeling MR Angiography: モヤモヤ病の末梢動脈描出能の検討

○栂尾　理[1]、樋渡　昭雄[1]、小原　真[2]、山下　孝二[1]、菊地　一史[1]、米山　正己[2]、本田　浩[1]

[1]九州大学大学院医学研究院臨床放射線科学分野、[2]フィリップスエレクトロニクスジャパン

O-1-034E　Acceleration-selective Arterial Spin Labeling MR Angiography:頭蓋内末梢動脈描出能の基礎的検討

○小原　真[1]、栂尾　理[2]、米山　正己[1]、奥秋　知幸[3]、渋川　周平[4]、マルク　ヴァンカウテレン[3]

[1]フィリップスエレクトロニクスジャパン、[2]九州大学大学院 医学研究院 臨床放射線科学分野、
[3]フィリップスヘルスケアアジアパシフィック、[4]東海大学医学部附属病院 放射線部

1日目……第3会場　B1F　天空（ノース）

≪QSM≫　　13：30～14：50

座長：工藤　與亮（北海道大学病院 放射線診断科）

O-1-035　適応的エッジ保存フィルタを用いた定量的磁化率マッピング法

○白猪　亨[1]、佐藤　良太[1]、谷口　陽[1]、村瀬　毅倫[2]、尾藤　良孝[2]、越智　久晃[1]
[1]株式会社 日立製作所 研究開発グループ、[2]株式会社日立メディコ MRIシステム本部

O-1-036　自作ファントムを用いた定量的磁化率マッピングの基礎的検討

○高倉　京子、伏見　育崇、日野田卓也、岡田　知久、木戸　晶、富樫かおり
京都大学大学院医学研究科 放射線医学講座（画像診断学・核医学）

O-1-037　位相画像情報を用いたアミロイドプラーク検出技術の定量・定性的評価

○呉花　楠[1]、米田　哲也[2]、橋本　弘司[2]、立石真知子[1]、東　美菜子[1]、北島　美香[3]、橋本　衛[2]、吉永　壮佐[2]、石井　絢子[4]、田崎有紀乃[4]、國安　明彦[5]、寺沢　宏明[2]、平井　俊範[6]、池田　学[2]、山下　康行[2]
[1]熊本大学大学院 医学教育部、[2]熊本大学大学院 生命科学研究部、[3]熊本大学 医学部 附属病院、[4]熊本大学 医学部、[5]崇城大学 薬学部、[6]宮崎大学 医学部

O-1-038　3Tテスラ・1.5TテスラMRIにおける定量的磁化率マッピング（QSM）の再現性に関する検討

○日野田卓也、伏見　育崇、岡田　知久、山本　憲、岡田　務、Taha M. Mehemed、奥知　佐智、坂田　昭彦、百々　俊樹、大久保豪介、山内　盛敬、山本　貴之、福富　光、高倉　京子、藤本　晃司、木戸　晶、富樫かおり
京都大学 医学研究科 放射線医学講座（画像診断・核医学）

O-1-039　QSMによる皮質・皮質近傍微小梗塞の評価

○宮田　真里[1]、掛田　伸吾[1]、森谷　淳二[1]、渡邉　啓太[1]、井手　智[1]、小笠原　篤[1]、上田　一生[1]、大成　宣弘[1]、佐藤　徹[1]、Liu Tian[2]、Wang Yi[2]、興梠　征典[1]
[1]産業医科大学 放射線科、[2]Cornell大学 Biomedical Engineering部門

O-1-040　REV-SHARP法を利用した定量的磁化率画像のための外部磁場不均一補正法

○菅　博人、荒井　信行、笠井　治昌
名古屋市立大学病院 中央放射線部

O-1-041　Quantitative Susceptibility Mapping: STI Suiteによる解析

○若山　季樹[1,3]、井田　正博[1]、村田　勝俊[2]、斉藤　健二[1]、植田　貴司[1]、堀内　彰[1]、坂井　圭吾[1]、妹尾　淳史[3]、山下　明[1]
[1]東京都保健医療公社荏原病院 放射線科、
[2]シーメンス・ジャパン株式会社 イメージング＆セラピー事業本部 リサーチ＆コラボレーション部、
[3]首都大学東京大学院 人間健康科学研究科 放射線科学域

O-1-042　アルツハイマー病における大脳皮質の位相差強調画像による評価　-第2報-

○立石真知子[1,2]、北島　美香[1]、平井　俊範[3]、東　美菜子[1]、井料　保彦[1]、橋本　衛[4]、呉花　楠[5]、米田　哲也[5]、池田　学[4,5]、山下　康行[1]
[1]熊本大学医学部画像診断・治療科、[2]熊本市民病院放射線科、[3]宮崎大学医学部放射線科、[4]熊本大学医学部精神神経科、[5]熊本大学医学部保健学科

1日目……第3会場　B1F　天空（ノース）

≪頭部ASL≫　　14：50～16：00

座長：木村　浩彦（福井大学 医学部 放射線医学）

O-1-043　頭痛のASL（arterial spin labeling）所見

○井手口怜子[1]、森川　　実[2]、石丸　英樹[2]、工藤　　崇[1]、上谷　雅孝[2]
[1]長崎大学 原爆後障害医療研究所 アイソトープ診断治療学研究分野、[2]長崎大学病院 放射線科

O-1-044　pCASLにおける信号雑音比とCBFマップの経時的変動の評価

○豊嶋　英仁[1]、中村　和浩[1]、高橋　一広[1]、木下　俊文[1]、栗林　秀人[2]
[1]秋田県立脳血管研究センター、[2]シーメンス・ジャパン株式会社

O-1-045　Arterial Spin-Labeling ImageにおけるHypermic Lesionを用いた出血性脳梗塞の予測

○新甫　武也[1]、大田　　元[2]、生嶋　一朗[3]、宮田　史朗[2]、竹島　秀雄[1]
[1]宮崎大学 医学部 臨床神経科学講座 脳神経外科分野、[2]都城市郡医師会病院 脳神経外科、
[3]都城市郡医師会病院 放射線科

O-1-046　Delay Encodeを用いたContinuous Arterial Spin Labeling

○松田　　豪[1]、木村　浩彦[2]、金本　雅行[3]、椛沢　宏之[1]
[1]GEヘルスケア・ジャパン株式会社 研究開発部、[2]福井大学医学部 放射線科、
[3]福井大学医学部附属病院 放射線部

O-1-047　3D-ASL法による脳血流測定値に対する通過時間補正の検討：加齢による影響について

○岸田　弥奈[1]、原田　雅史[2]、金澤　裕樹[2]、船越　康宏[3]、松田　　豪[4]
[1]徳島大学医科学教育部医科学専攻、[2]徳島大学学院ヘルスバイオサイエンス研究部 医用画像情報科学分野、
[3]徳島大学大学院保健科学教育部、[4]GEヘルスケアジャパン株式会社 研究開発部 MR研究室

O-1-048　脳腫瘍の造影域外のASL高信号域：DSC perfusionを用いた検討

○阿部　考志[1]、影治　照喜[2]、永廣　信治[2]、椛沢　宏之[3]、松田　　豪[3]、原田　雅史[1]
[1]徳島大学 医学部 放射線科、[2]徳島大学 脳神経外科、[3]GEヘルスケアジャパン

O-1-049　脳腫瘍の造影域外のASL高信号域：DCE 2 compartment model analysisを用いた検討

○阿部　考志[1]、影治　照喜[2]、永廣　信治[2]、椛沢　宏之[3]、松田　　豪[3]、原田　雅史[1]
[1]徳島大学 医学部 放射線科、[2]徳島大学 脳神経外科、[3]GEヘルスケアジャパン

1日目……第3会場　B1F　天空（ノース）

≪頭部ASLと血管≫　　16：00～17：00

座長：野口　智幸（国立国際医療研究センター 放射線診療部）

O-1-050E　脳主幹動脈閉塞・狭窄症例における動脈血反転時間・反転ラベル後待機時間延長の効果

○中村　和浩[1]、豊嶋　英仁[1]、茨木　正信[1]、梅津　篤司[1]、栗林　秀人[2]、木下　俊文[1]
[1]秋田県立脳血管研究センター 放射線医学研究部、[2]シーメンス・ジャパン株式会社

O-1-051E　4DFlowによる非拡張腹部大動脈の血行力学的解析：拡張期における逆流成分と壁の硬化性変化の相関

○杉山　将隆[1]、竹原　康雄[2]、神谷　実佳[1]、林　　真帆[1]、汪　　洋[1]、大石　直樹[2]、Marcus Alley[3]、
若山　哲也[4]、野崎　　敦[4]、椛沢　宏之[4]、阪原　晴海[1]
[1]浜松医科大学 放射線科、[2]浜松医科大学附属病院 放射線部、[3]スタンフォード大学 医学部 放射線科、
[4]GEヘルスケア ジャパン

O-1-052E　もやもや病患者におけるASL-MRIによる脳血流・循環遅延評価－15Oガス PETおよびDSC-MRIとの比較－

○原　　祥子[1]、田中　洋次[1]、上田　泰弘[2]、林　志保里[1]、稲次　基希[1]、石渡　喜一[3]、石井　賢二[3]、
前原　健寿[1]、成相　　直[1]
[1]東京医科歯科大学医学部 脳神経機能外科、[2]JAとりで総合医療センター 脳神経外科、
[3]東京都健康長寿医療センター研究所 神経画像研究チーム

O-1-053E　異なるMR装置でのArterial Spin Labeling-CBF定量値の差異の検討

高橋　洋人、○有澤亜津子、渡邉　嘉之、田中　　壽、松尾　千聡、吉岡　恵理、富山　憲幸
大阪大学 放射線科

O-1-054E　Spin-echo信号揺らぎの血圧および呼気終末二酸化炭素濃度依存性 －細動脈弾力性の出現－

○唐　　明輝[1]、山本　　徹[2]
[1]北海道大学 大学院保健科学院 保健科学専攻、[2]北海道大学 大学院保健科学研究院 医用生体理工学分野

O-1-055E　Fresh Blood Imaging with Variable TR for Non-Contrast Peripheral MR Angiography at 3T

○Xiangzhi Zhou、Aiming Lu、Mitsue Miyazaki
Toshiba Medical Research Institute, Vernon Hills, USA

1日目……第3会場　B1F　天空(ノース)

≪脳perfusion≫　　17：00～18：00

座長：藤間　憲幸（北海道大学病院 放射線診断科）

O-1-056　転移性脳腫瘍の治療後における，腫瘍再発と壊死の鑑別：MR-permeability imagingにおけるparameterの比較

○戸村　則昭[1]、國分　美加[2]
[1]脳神経疾患研究所附属 総合南東北病院 神経放射線診断科、[2]脳神経疾患研究所附属 総合南東北病院 放射線科

O-1-057　4D-PC法に基づく拍動性脳脊髄液動態の時空間相関の可視化

○八ツ代　諭[1]、林　　直一[2]、平山　晃大[2]、松前　光紀[2]、厚見　秀樹[2]、梶原　　直[3]、
アフニザンファイザル　アブドゥラ[4]
[1]東海大学大学院 工学研究科 情報理工学専攻、[2]東海大学 医学部 脳神経外科、
[3]東海大学医学部付属病院 放射線技術科、
[4]Faculty of Computer Science and Information Systems, Universiti Teknologi Ma laysia, Malaysia

O-1-058　FASE法によるTime-SLIP法を用いた脳灌流画像撮像法の基礎的検討

○佐々木博信[1]、大田　英揮[2]、根本　　整[1]、木村　智圭[1]、山中　一臣[1]、永坂　竜男[1]、二科　孝志[3]、
山下　裕市[3]、市之瀬伸保[3]、梁川　　功[1]、高瀬　　圭[2]
[1]東北大学病院 診療技術部放射線部門、[2]東北大学病院 放射線診断科、[3]東芝メディカルシステムズ株式会社

O-1-059　DSC-MRPにおける灌流動態の可視化とその有用性

○高橋　一広、豊嶋　英仁、大村　知己、中村　和浩、木下　俊文
独立行政法人 秋田県立病院機構 秋田県立脳血管研究センター 放射線科診療部

O-1-060　呼吸周期成分静脈血酸素飽和度揺らぎの呼気終末二酸化炭素分圧依存性

○西　　慶悟[1]、唐　　明輝[1]、山本　　徹[2]
[1]北海道大学 大学院 保健科学院、[2]Fuculty of Health Sciences, Hokkaido University

O-1-061　非造影頭蓋内4D-MRA(CINEMA)における最適ラベリング方法の選択：FAIR法とSTAR法の比較検討

○野田誠一郎[1]、豊成　信幸[1]、堀野由香梨[1]、片平　和博[1]、米山　正己[2]、中村　理宣[2]、鈴木由里子[2]
[1]国家公務員共済組合連合会 熊本中央病院、[2]フィリップスエレクトロニクスジャパン

1日目 …… 第4会場　B1F　オーロラ1

≪MRS≫　10：00～11：20

座長：原田　雅史（徳島大学大学院医歯薬学研究部 放射線医学分野）

O-1-062　グルタミン酸、GABA、グルタミン定量化を目指した2D CT-PRESSスペクトルの位相補正とカーブフィッティング

○渡邉　英宏、高屋　展宏、三森　文行
国立環境研究所 環境計測研究センター 生体応答計測研究室

O-1-063　^{1}H-MRSを用いた骨格筋カルノシン濃度の定量：イミダゾールペプチド摂取の効果

○高橋　英幸[1]、河口　友美[2]、鈴木　康弘[1]、池田　達昭[1]、佐藤三佳子[2]、松本　貴之[2]、大西　貴弘[1]、丸山　克也[3]
[1]国立スポーツ科学センター、[2]日本ハム株式会社中央研究所、[3]株式会社シーメンス・ジャパン

O-1-064　定量的^{31}P-MRSによる鍛錬者と非鍛錬者の骨格筋リン酸化合物含有量の比較

○高橋　英幸[1]、大澤　拓也[1]、鈴木　康弘[1]、後藤　一成[2]、笠井　信一[2]、丸山　克也[3]
[1]国立スポーツ科学センター、[2]立命館大学、[3]株式会社シーメンス・ジャパン

O-1-065　^{1}H MR spectroscopy（MRS）法による肝臓の代謝物質グリコーゲンの評価

○濱田　雄貴、吉丸　大輔、池田　良弘、茂木　　望、舟木　　歩
東京女子医科大学 八千代医療センター 画像検査室

O-1-066　肝臓の脂肪評価における^{1}H-MR SpectroscopyとフィブロスキャンによるCAP値の再評価

○茂木　　望、吉丸　大輔、濱田　雄貴、池田　良弘、舟木　　歩
東京女子医科大学 八千代医療センター

O-1-067　MEGA-PRESS法によるGABA+を指標としたfMRS測定の検討

○村瀬　智一[1]、山城　博幸[2]、山本　洋紀[3]、梅田　雅宏[1]、河合　裕子[1]、萬代　綾子[4]、樋口　敏宏[4]
[1]明治国際医療大学 医療情報学ユニット、[2]藍野大学 臨床工学科、[3]京都大学大学院 人間・環境学研究科、[4]明治国際医療大学 脳神経外科学ユニット

O-1-068　^{1}H-CSIにおけるLCModel解析データを用いた代謝画像表示ソフトの試作

○梅田　雅宏[1]、村瀬　智一[1]、安田　幸二[3]、渡邉　康晴[1]、河合　裕子[1]、萬代　綾子[2]、樋口　敏宏[2]
[1]明治国際医療大学 医療情報学、[2]明治国際医療大学 脳神経外科、[3]エルエイシステムズ株式会社

O-1-069　GSH検出のためのMEGA-PRESS法の改良

○松田　　豪[1]、原田　雅史[2]、桃沢　宏之[1]
[1]GEヘルスケア・ジャパン株式会社 研究開発部、[2]徳島大学医学部 放射線科

1日目 …… 第4会場　B1F　オーロラ1

≪シーケンス≫　　13：30～14：40

座長：松田　　豪（GEヘルスケア・ジャパン株式会社 研究開発センター MR研究室）

O-1-070　脊椎撮像における部分領域に対する4チャンネルRFシミング効果の基礎的検討

○金子　幸生[1]、五月女悦久[1,2]、伊藤　公輔[2]、瀧澤　将宏[2]、羽原　秀太[1,2]、関　　悠介[1]、高橋　哲彦[2]、尾藤　良孝[2]、越智　久晃[1]

[1]株式会社日立製作所 研究開発グループ、[2]株式会社日立メディコ MRIシステム本部

O-1-071　研究目的で導入した汎用3T-MRI装置に対応したラット頭部用コイルの試作と有用性の評価

○夏目　貴弘[1,2]、外村　和也[3]、間賀田泰寛[4]

[1]藤田保健衛生大学 医療科学部 放射線学科、[2]浜松医科大学 産学官共同研究センター、[3]浜松医科大学 医学部 臨床医学教育学講座、[4]浜松医科大学 メディカルフォトニクス研究センター

O-1-072　CEST Peak Extraction methodを用いたmulti peak fittingによるCEST定量解析法

○三好　光晴、松田　　豪、椛沢　宏之

GEヘルスケア・ジャパン株式会社 研究開発部

O-1-073　グラディエントエコー系ラディアルサンプリング法におけるピーク補正機能

○西尾　慧祐、鎌田　康弘、岡　　邦治、横瀬　正知、瀧澤　将宏

株式会社日立メディコ MRIシステム本部

O-1-074　9.4T縦型超伝導磁石におけるEcho Planar Imagingの開発

○児玉　奈緒、巨瀬　勝美

筑波大学 数理物質科学研究科 電子・物理工学専攻

O-1-075　MRI software platformの開発

○巨瀬　勝美[1]、巨瀬　亮一[2]、拝師　智之[2]

[1]筑波大学 数理物質系、[2]株式会社 エム・アール・テクノロジー

O-1-076　腹部領域における主成分分析を用いたRFシムパラメータの拘束条件による局所SAR低減

○伊藤　公輔[1]、金子　幸生[2]、五月女悦久[1,2]、瀧澤　将宏[1]

[1]株式会社日立メディコ MRIシステム本部、[2]株式会社 日立製作所

1日目 …… 第4会場　B1F　オーロラ1

≪試薬・造影剤≫　　15：00～15：30

座長：吉川　宏起（駒澤大学医療健康科学部）

O-1-077　抗炎症薬とニトロキシド化合物によるTheranosticsイメージングプローブの開発

○江本　美穂[1]、佐藤　慎吾[2]、藤井　博匡[1]

[1]札幌医科大学 医療人育成センター、[2]山形大学 工学部

O-1-078　ナノ粒子磁性体を内包した糖―PEG型リポソームの複合合成

○八木　一夫[1,2]、水谷　大地[2]、矢頭　由裕[2]、羽立　雄一[2]、杉本　聖一[3]、久保　雅敬[2]、稲葉　忠司[2]

[1]首都大学東京 大学院人間健康科学研究科 放射線学域、[2]三重大学 大学院 工学研究科、[3]東京都立産業技術高等専門学校 ものづくり工学科

O-1-079　ラット脳腫瘍極小超磁性体酸化鉄(USPIO)造影MR画像；遅延相造影効果におけるmicrogliaの関与

○井藤　隆太[1]、山本　敦子[2]、森川　茂廣[3]、犬伏　俊郎[4]、村田喜代史[4]

[1]滋賀医科大学 医学部附属病院 放射線部、[2]公立甲賀病院 放射線科、[3]滋賀医科大学 看護学科 基礎看護学講座、[4]滋賀医科大学 医学部

1日目 …… 第4会場　B1F　オーロラ1

≪ハードウェア1≫　　15：40～17：00

座長：川光　秀昭（神戸大学医学部付属病院 医療技術部）

O-1-080　感度補正併用時における8ch body phased array coilのコイルーファントム間距離の感度特性評価

○塩田　正和、増山　　研、秋元　　俊、秋吉　和也、青木　裕幸、猪子　祐佳、安達　　元、
東野　邦弘
医療法人 渓仁会 手稲渓仁会病院

O-1-081　4ch-4port独立制御RF照射コイルを搭載した3T-MRI装置における，上腹部領域の全身SAR低減

○白勢　竜二、森分　周子、伊藤　公輔、板橋　典子、横瀬　正知、瀧澤　将宏
株式会社日立メディコ MRIシステム本部

O-1-082　16.4Tにおける病理試料用信号検出器の作製

○三森　文行[1]、Michael Garwood[2]
[1]国立環境研究所、[2]Univ. Minnesota

O-1-083　Artificial bee colonyアルゴリズムを用いた勾配磁場コイルの設計

○寺田　康彦、石澤　一憲、巨瀬　勝美
筑波大学 数理物質系 物理工学域

O-1-084　PET/MRI一体型検出器の開発：静磁場強度が異なるMRIにおけるシールド性能評価

○藤原　理伯[1]、菅　　幹生[1,2,3]、錦戸　文彦[3]、新田　宗孝[3,4]、川畑　義彦[6]、山谷　泰賀[2,3]、小畠　隆行[5]
[1]千葉大学 工学部、[2]千葉大学 フロンティア医工学センター、
[3]放射線医学総合研究所 分子イメージング研究センター、[4]千葉大学大学院 理学研究科、
[5]放射線医学総合研究所 重粒子医科学センター、[6]高島製作所株式会社

O-1-085　傾斜磁場システムの回路モデルを用いた傾斜磁場コイルの負荷推定

○川尻　　将、古舘　直幸、待井　　豊、三浦　資弘、堀　　雅志
東芝メディカルシステムズ株式会社

O-1-086　PET/MRI一体型検出器の開発：1リング試作機を用いた同時測定下でのイメージング性能評価

○錦戸　文彦[1]、田島　英朗[1]、菅　　幹生[1,2]、小畠　隆行[1]、山谷　泰賀[1]
[1]放射線医学総合研究所、[2]千葉大学 フロンティア医工学センター

O-1-087　4ch Flex coilの巻き方による感度領域の違い

○池本　達彦[1]、常玄　大輔[1]、小西　康彦[1]、平山　千恵[2]
[1]りんくう総合医療センター 放射線技術科、[2]シーメンス・ジャパン株式会社

1日目 …… 第4会場　B1F　オーロラ1

≪ハードウェア2≫　　17：00～18：00

座長：椛沢　宏之（GEヘルスケア・ジャパン株式会社）

O-1-088E　RF磁場およびSARに関するオープンMRIとトンネル型MRIの比較

○関　　悠介[1]、金子　幸生[1]、五月女悦久[1,2]、羽原　秀太[1,2]、越智　久晃[1]
[1]株式会社日立製作所 研究開発グループ ヘルスケアイノベーションセンタ、
[2]株式会社日立メディコ MRIシステム本部

O-1-089E　MRガイド下集束超音波治療における脂肪温度計測のための撮像法ならびに信号処理法の最適化

○黒田　輝[1,2,3]、椎名　淳史[1]、佐藤　奏美[2]、大脇　陽介[2]、今井　裕[4]
[1]東海大学大学院工学研究科情報理工学専攻、[2]東海大学情報理工学部情報科学科、
[3]千葉大学フロンティア医工学センター、[4]東海大学医学部放射線科

O-1-090E　PET/RFコイル一体型検出器の3TMRI内でのB1分布とSARの評価

○エムディシャハダトホサイン　アクラム[1]、小畠　隆行[1]、菅　幹生[2]、錦戸　文彦[1]、吉田　英治[1]、
佐野ひろみ[1]、山谷　泰賀[1]
[1]放射線医学総合研究所、
[2]千葉大学フロンティア医工学センター，大学院工学研究科人工システム科学専攻 メディカルシステムコース

O-1-091E　MRIを使用するワイヤレス圧力センサ

○中村　達也[1]、井上　雄介[1,2]、ドンミン　キム[1,2]、関谷　毅[2,3]、染谷　隆夫[2,3]、関野　正樹[1,2]
[1]東京大学 大学院 工学系研究科 電気系工学専攻 関野研究室、
[2]科学技術振興機構 ERATO 染谷生体調和エレクトロニクス、
[3]東京大学 大学院 工学系研究科 電気系工学専攻 染谷研究室

O-1-092E　Influence of coil coupling on SAR estimates via several simulation strategies

○Shubham Gupta、Allen Waggoner、Keiji Tanaka、Kang Cheng
RIKEN - Brain Science Institute

O-1-093E　体内埋め込み型医療機器のMR安全性 ―人体モデルに対するRFおよび勾配磁場の発熱シミュレーション

○熊本　悦子[1,2]、堀之内省吾[2]、黒田　輝[3,4]
[1]神戸大学 情報基盤センター、[2]神戸大学大学院 システム情報学研究科、[3]東海大学 情報理工学部、
[4]千葉大学 フロンティア医工学センター

1日目 …… 第5会場　B1F　オーロラ2

≪乳腺≫　　9：30～10：20

座長：門澤　秀一（神鋼記念病院 放射線診断科）

O-1-094　乳腺領域におけるSSGR法併用拡散強調画像の有用性について

○竹森　大智、木村　大輔、山田　英司、片山　豊、久住　謙一、佐原　朋広、東田　満治
大阪市立大学医学部附属病院 中央放射線部

O-1-095　3.0T-MRI装置における乳癌のproton MRS：水ピークの半値幅とT2*値についての検討

○榎　卓也[1]、琴浦　規子[1]、中川　英雄[1]、城本　航[1]、坂本　清[1]、山野　理子[2]、利根　裕史[3]
[1]兵庫医科大学病院 放射線技術部、[2]兵庫医科大学 放射線医学教室、[3]シーメンス・ジャパン株式会社

O-1-096　TWIST VIBEを用いた乳腺病変dynamic MRI半定量解析

○後藤眞理子[1]、喜馬　真希[1]、池野　寛泰[2]、中川　稔章[2]、酒井　晃二[1]、今井　広[3]、山田　惠[1]
[1]京都府立医科大学大学院医学研究科 放射線診断治療学、[2]京都府立医科大学附属病院 放射線部、
[3]シーメンス・ジャパン株式会社 リサーチ＆コラボレーション部

O-1-097　乳癌拡散強調画像における EPI法とTSE法の比較:　画質評価と診断能について

○森　菜緒子、大田　英揮、麦倉　俊司、嶋内亜希子、高澤　千晶、高瀬　圭
東北大学 放射線科

O-1-098　3T-MRにおけるReadout-Segmented Echo-Planar Imaging 法によるADC mapの描出能とADC値の検討

○堀越　浩幸[1]、岡山　絢[1]、小林　倫子[1]、川上　武[1]、佐藤　正規[2]、丸山　克也[3]
[1]群馬県立がんセンター 放射線診断部、[2]群馬県立がんセンター 放射線診断課、[3]シーメンス・ジャパン株式会社

1日目 …… 第5会場　B1F　オーロラ2

≪圧縮センシング≫　　10：20～11：30

座長：森口　央基（駒澤大学 医療健康科学部）

O-1-099　マルチスケール・スパース化変換を利用したMR位相画像の圧縮センシング

○渋谷　萌音、伊藤　聡志、山田　芳文
宇都宮大学 大学院工学研究科 情報システム科学専攻

O-1-100　圧縮センシングを用いた頚部MRA高速撮像の検討

○布川　嘉信[1]、岡部　幸司[1]、渡部　敏男[1]、奥田　茂男[2]、藤原　広和[2]、山田　祥岳[2]、陣崎　雅弘[2]、野崎　　敦[3]、竹井　直行[3]
[1]慶應義塾大学病院 中央放射線技術室、[2]慶應義塾大学 医学部 放射線診断科、[3]GEヘルスケア・ジャパン

O-1-101　圧縮センシングを用いたReal Time Cine法の空間分解能特性評価

○漆畑　勇太[1]、小森　芳秋[1]、松長　　敬[2]、浅海　　直[2]、中村　壮志[3]、城戸　倫之[4]
[1]シーメンス・ジャパン株式会社 イメージ＆セラピー事業本部 リサーチ＆コラボレーション部、
[2]済生会松山病院 画像センター、[3]済生会松山病院 放射線科、[4]愛媛大学 放射線科

O-1-102　圧縮センシングMRアンギオグラフィーにおける血管と背景実質部コントラストの検討

○三浦　洋亮[1,2]、齋藤　俊輝[3]、一関　雄輝[1]、町田　好男[1]
[1]東北大学大学院医学系研究科、[2]仙台医療センター、[3]東海大学医学部付属病院

O-1-103　Compressed sensingとParallel imaging併用3DTOFを用いた頚部MRAの検討

○竹井　直行[1]、金本　雅行[2]、山元　龍哉[3]、木村　浩彦[3]、椛沢　宏之[1]
[1]GEヘルスケア・ジャパン株式会社研究開発室 MR研究室、[2]福井大学医学部附属病院 放射線部、
[3]福井大学医学部 放射線科

O-1-104　Compressed SensingとParallel Imagingを併用した頭部非造影MRAの検討について

○金本　雅行[1]、藤原　康博[2]、山元　龍哉[3]、竹井　直行[4]、安達登志樹[1]、椛沢　宏之[4]、木村　浩彦[3]
[1]福井大学医学部附属病院放射線部、[2]熊本大学大学院 生命科学研究部 医用画像分野、
[3]福井大学医学部 放射線科、[4]株式会社GE Health Care 研究開発部 MR研究室

O-1-105　スパース収集と繰返し再構成による Time-of-Flight MR Angiographyの臨床的有用性の検討

○山本　貴之[1]、藤本　晃司[1]、岡田　知久[1]、伏見　育崇[1]、山本　　憲[1]、アウレリアン　スタルダー[2]、ユタカ　ナツアキ[3]、ミカエラ　シュミット[2]、富樫かおり[1]
[1]京都大学 大学院医学研究科 放射線医学講座（画像診断学・核医学）、[2]Siemens Helthcare、
[3]Siemens Medical Solution

1日目 …… 第5会場　B1F　オーロラ2

≪腹部DWI・IVIM≫　　13：30～14：30

座長：赤羽　正章（NTT東日本関東病院 放射線部）

O-1-106　上腹部FASE-DWIの検討

○吉川　　武[1]、京谷　勉輔[2]、大野　良治[1]、葛西　由守[3]、神山　久信[4]、祖父江慶太郎[4]、西山　甲野[2]、杉村　和朗[4]
[1]神戸大学大学院 医学研究科 先端生体医用画像研究センター、[2]神戸大学 医学部附属病院 放射線部、
[3]東芝メディカルシステムズ株式会社、[4]神戸大学大学院 医学研究科 内科系講座 放射線医学分野

O-1-107　Intravoxel incoherent motion-diffusion weighted imaging (IVIM-DWI)による肝細胞癌分化度診断の検討

○市川新太郎[1]、本杉宇太郎[1]、森阪　裕之[1]、若山　哲也[2]、佐野　勝廣[1]、市川　智章[1]、掛川　貴史[3]、熊谷　博司[3]、大西　　洋[1]
[1]山梨大学 医学部 放射線科、[2]GE ヘルスケアジャパン、[3]山梨大学医学部付属病院放射線部

O-1-108　躯幹部領域における拡散強調画像の最適パラメータの検討

○田尻　智美[1]、沖川　隆志[1]、太田　　雄[1]、杤山　博幸[1]、川村　　傑[1]、増田　大介[1]、川上　　恵[1]、和田　博文[1]、笹尾　　明[2]、北村　美穂[3]、小坂　昌洋[3]、木村　　理[3]、池戸　雅人[4]、宮崎美津恵[4]
[1]済生会熊本病院 中央放射線部、[2]公立玉名中央病院 放射線科、[3]東芝メディカルシステムズ株式会社 九州支社、[4]東芝メディカルシステムズ株式会社 MR事業部 MR開発部

O-1-109　肝臓MRI検査におけるADC mapを用いた半自動3D-histogram解析法の開発

○中野　雅浩[1]、夏目　貴弘[2]、亀井　誠二[3]、若原　辰也[1]、水谷　弘二[1]
[1]JA愛知厚生連 海南病院 診療協同部 放射線技術科、[2]藤田保健衛生大学 医療科学部、[3]JA愛知厚生連 海南病院 放射線科

O-1-110　食事摂取による肝臓のIntravoxel Incoherent Motion，T2*への影響：健常者による検討

○清水　崇裕、齋藤　和博、荒木　洋一、代田　夏彦、徳植　公一
東京医科大学 放射線医学分野

O-1-111　ADCヒストグラムを用いた肝細胞癌の分化度診断

○守矢　知永、齋藤　和博、荒木　洋一、徳植　公一
東京医科大学 放射線医学分野

1日目 …… 第5会場　B1F　オーロラ2

≪上腹部　その他≫　　17：00～17：30

座長：小坂　一斗（金沢大学 医薬保健研究域医学系 放射線科）

O-1-112　高速Parallel Imaging(CAIPIRINHA)を用いた3D_GRE(vibe)の基礎的検討

○香川　福宏、鈴木　大輔、横峰　　圭、木戸　泰治、小倉　裕樹、安田　浩章、須井　　修
独立行政法人 国立病院機構 四国こどもとおとなの医療センター 放射線科

O-1-113　3TMRIを用いたFusion T2WI TSEにおけるコントラストと呼吸性アーチファクト低減効果の評価

○阿萬　貴史、丸山　裕稔、矢ヶ部義則、古川　則之
国立病院機構 熊本医療センター

O-1-114　3T装置におけるDISCOを用いた上腹部領域の息止めLAVAFLEX法の検討

○米山　浩司[1]、杉村　正義[1]、増井　孝之[2]、岩舘　雄治[3]、Kang Wang[4]
[1]聖隷浜松病院 放射線部、[2]聖隷浜松病院 放射線科、[3]GEヘルスケア・ジャパン株式会社 研究開発部、[4]Global MR Applications and Workflow, GE Healthcare

2日目……第1会場　B1F　天空（サウス）

≪脳腫瘍≫　9：00～9：50

座長：山田　　惠（京都府立医科大学大学院医学研究科 放射線診断治療学講座）

O-2-001E　DSC法とDCE法による神経膠腫の血管漏出の評価：ヒストグラム解析による検討

○田岡　俊昭[1]、川井　　恒[1]、中根　俊樹[1]、宮坂　俊輝[2]、越智　朋子[2]、堀　沙恵香[2]、吉川　公彦[2]、長縄　慎二[1]

[1]名古屋大学 附属病院 放射線科、[2]奈良県立医科大学 放射線科

O-2-002E　脳腫瘍におけるMRSおよびAmide Proton Transfer強調画像の相関性の検討

○坂田　昭彦[1]、伏見　育崇[1]、岡田　知久[1]、木戸　　晶[1]、坂下　尚孝[2]、富樫かおり[1]

[1]京都大学 大学院 医学研究科 放射線医学(画像診断学・核医学)、[2]東芝メディカルシステムズ

O-2-003E　神経膠腫のNeurite orientation dispersion and density imaging (NODDI)画像の検討

○田岡　俊昭[1]、川井　　恒[1]、中根　俊樹[1]、宮坂　俊輝[2]、越智　朋子[2]、堀　沙恵香[2]、吉川　公彦[2]、長縄　慎二[1]

[1]名古屋大学 放射線科、[2]奈良県立医科大学 放射線科

O-2-004E　3D fast spin-echo Dixon法を用いた脳腫瘍のamide proton transferイメージング

○栂尾　　理[1]、樋渡　昭雄[1]、山下　孝二[1]、菊地　一史[1]、鈴木由里子[2]、ヨッヘン　コイプ[3]、本田　　浩[1]

[1]九州大学大学院医学研究院臨床放射線科学分野、[2]フィリップスエレクトロニクスジャパン、[3]フィリップスリサーチ

O-2-005E　悪性神経膠腫，悪性リンパ腫，転移性脳腫瘍の鑑別におけるDynamic contrast-enhanced MRIを用いた検討

○村山　和宏[1]、植田　高弘[1]、福場　　崇[2]、大湯　重治[3]、二宮　綾子[3]、片田　和広[4]、外山　　宏[1]

[1]藤田保健衛生大学 医学部 放射線医学、[2]藤田保健衛生大学病院 放射線部、[3]東芝メディカルシステムズ株式会社、[4]藤田保健衛生大学 医学部 先端画像診断共同研究講座

2日目……第1会場　B1F　天空（サウス）

≪脳DTI≫　10：00～10：40

座長：増本　智彦（筑波大学 医学医療系臨床医学域放射線診断学）

O-2-006E　片頭痛におけるTBSSによる1.5T DTIの解析

○柴田　　靖[1,2]、松下　　明[2,3]、大須賀　覚[2]、五月女康作[3]、松村　　明[2]

[1]筑波大学 水戸地域医療教育センター 水戸協同病院 脳神経外科 頭痛外来、[2]筑波大学 医学医療系 脳神経外科、[3]筑波大学 サイバニクス

O-2-007E　未治療の初回エピソード大うつ病における海馬形態の異常と血中コルチゾール値の関係

○渡邉　啓太[1]、掛田　伸吾[1]、渡邉理恵子[1]、劉　　暁丹[1]、林　　健二[2]、香月あすか[2]、阿部　　修[3]、吉村　玲児[2]、興梠　征典[1]

[1]産業医科大学 放射線科、[2]産業医科大学 精神科、[3]日本大学 医学部 放射線医学系

O-2-008E　寒天ファントムを用いた高解像度定量的磁化率マッピング

○梅本　勇哉[1]、原口　　桜[2]、上野　智弘[1]、杉本　直三[1]

[1]京都大学大学院 医学研究科 人間健康科学系専攻、[2]京都大学 医学部 人間健康科学科

O-2-009E　拡散テンソル画像解析ソフト dTV.II.Lite の機能拡張

○松下　　明[1,3]、五月女康作[1]、増本　智彦[2]、大須賀　覚[3]、増田　洋亮[3]、丸島　愛樹[3]、山海　嘉之[1]、
松村　　明[3]
[1]筑波大学 サイバニクス研究センター、[2]筑波大学 放射線科、[3]筑波大学 脳神経外科

2日目……第1会場　B1F　天空（サウス）

≪肝EOB≫　　13：00～14：00

座長：西江　昭弘（九州大学 臨床放射線科学）

O-2-010E　Gd-EOB-DTPA 造影MRIの動脈相における肝のtransient severe motionと動脈血酸素飽和度の変化との関連

○玉田　　勉、神吉　昭彦、木戸　　歩、八十川和哉、野田　靖文、佐藤　朋宏、谷本　大吾、
林田　　稔、山本　　亮、伊東　克能
川崎医科大学 放射線科（画像診断1）

O-2-011E　非バランス型spin-echo SSFPを用いたGd-EOB-MRIによる血管腫と転移性腫瘍の鑑別診断：撮像タイミングの検討

○高山　幸久[1]、西江　昭弘[2]、浅山　良樹[2]、石神　康生[2]、牛島　泰宏[2]、岡本　大佑[2]、藤田　展宏[2]、
米山　正己[3]、本田　　浩[2]
[1]九州大学大学院 医学研究院 放射線医療情報・ネットワーク講座、
[2]九州大学大学院 医学研究院 臨床放射線科学、[3]フィリップスエレクトロニクスジャパン

O-2-012E　シネMRI技術を利用しアーチファクトを抑制した小動物肝腫瘍のガドリニウムEOB-DTPA造影MRI

○山口　雅之、木村　禎亮、吉本　光喜、古田　寿宏、藤井　博史
国立がん研究センター 機能診断開発分野

O-2-013E　Fontan手術後先天心疾患症例の肝臓造影MRI検査におけるGd-DTPAに対するGd-EOB-DTPAの有用性

○岩本　洋一、石戸　博隆、増谷　　聡、先崎　秀明
埼玉医科大学総合医療センター総合周産期母子医療センター小児循環器部門

O-2-014E　肝ダイナミック造影MRI動脈相における造影効果及びアーチファクトに関するGd-EOB-DTPAとGd-DTPA比較実験

○坪山　尚寛[1]、Gregor Jost[2]、金　　東石[1]、堀　　雅敏[1]、大西　裕満[1]、巽　　光朗[1]、坂根　　誠[1]、
太田　崇詞[1]、Hubertus Pietsch[2]、富山　憲幸[1]
[1]大阪大学 大学院医学系研究科 放射線医学講座、[2]MR & CT Contrast Media Research, Bayer Healthcare

O-2-015E　肝機能評価におけるHepatocyte FractionとT1mappingの比較

○奥秋　知幸[1]、森田　康祐[2]、浪本　智弘[3]、白石　慎哉[3]、吉田　守克[3]、山下　康行[2,3]、
マルク　ヴァンカウテレン[1]
[1]Philips Healthcare、[2]熊本大学医学部附属病院 中央放射線部、[3]熊本大学医学部附属病院 画像診断科

2日目……第1会場　B1F　天空（サウス）

≪腹部・骨盤≫　　14：00～14：50

座長：新本　　弘（防衛医科大学校 放射線医学講座）

O-2-016E　傾斜磁場反転法によるナビゲータエコー信号改善およびモーションアーチファクト軽減に関する定量評価

○岩舘　雄治[1]、三好　邦博[2]、尾﨑　正則[2]、椛沢　宏之[1]
[1]GEヘルスケア・ジャパン株式会社 研究開発部、[2]GEヘルスケア・ジャパン株式会社 MR技術部

O-2-017E　DISCO法を用いたナビゲータ併用自由呼吸下膵臓造影ダイナミック検査の評価

○増井　孝之[1]、片山　元之[1]、岩舘　雄治[2]、竹井　直行[2]、カン　ワン[3]、ダン　レットマン[3]、
佐藤　公彦[1]、塚本　　慶[1]、水木　健一[1]、杉村　正義[1]
[1]聖隷浜松病院 放射線科、[2]GE ヘルスケア ジャパン 研究開発部、[3]GE Healthcare

O-2-018E　骨盤部PET/MRIにおける減弱補正のためのT1強調画像の領域分割法

○川口　拓之[1,2]、小畠　隆行[2,3]、佐野ひろみ[2]、吉田　英治[2]、菅　　幹生[2,4]、生駒　洋子[2]、谷川ゆかり[1]、
山谷　泰賀[2]
[1]産業技術総合研究所 人間情報研究部門、[2]放射線医学総合研究所 分子イメージング研究センター、
[3]放射線医学総合研究所 重粒子医科学センター、[4]千葉大学 フロンティア医工学センター

O-2-019E　Differential Sub-sampling with Cartesian Ordering を用いた腹部造影MRI：動脈優位相撮像開始時間の検討

○山田　　哲[1]、藤永　康成[1]、木藤　善浩[2]、野崎　　敦[3]、岩舘　雄治[3]、鈴木　健史[1]、小松　大祐[1]、
上田　和彦[1]、角谷　眞澄[1]
[1]信州大学 医学部 画像医学教室、[2]信州大学 医学部附属病院 放射線部、[3]GEヘルスケア・ジャパン株式会社

O-2-020E　MR enterocolonography scoreによるクローン病活動性の評価：MaRIAとの比較

○北詰　良雄[1]、竹中　健人[2]、藤岡　友之[1]、藤井　俊光[2]、中舘　雅志[1]、大塚　和朗[2]、齋田　幸久[1]、
立石宇貴秀[1]
[1]東京医科歯科大学 医学部附属病院 放射線診断科、[2]東京医科歯科大学 医学部附属病院 消化器内科

2日目……第1会場　B1F　天空（サウス）

≪肺≫　　14：50～15：50

座長：岩澤　多恵（神奈川県立循環器呼吸器病センター 放射線科）

O-2-021E　Chemical Exchange Saturation Transfer (CEST) Imaging: FDG-PET/CTとの肺結節及び腫瘤の鑑別診断能の比較

○大野　良治[1,2]、油井　正生[3]、宮崎美津恵[4]、神山　久信[2]、吉川　　武[1,2]、京谷　勉輔[5]、西山　甲野[5]、
川光　秀昭[5]、杉村　和朗[2]
[1]神戸大学大学院 医学研究科 先端生体医用画像研究センター、
[2]神戸大学大学院 医学研究科 内科系講座 放射線医学分野、[3]東芝メディカルシステムズ、
[4]Toshiba Medical Research Institute USA、[5]神戸大学 医学部附属病院 放射線部

O-2-022E　3T MRI装置における造影肺灌流MRIの有用性に関する検討：造影剤投与量の肺血流評価に対する影響の評価

○大野　良治[1]、神山　久信[2]、大湯　重治[3]、油井　正生[3]、吉川　　武[2]、京谷　勉輔[4]、西山　甲野[4]、
川光　秀昭[4]、杉村　和朗[2]
[1]神戸大学大学院 医学研究科 先端生体医用画像研究センター、
[2]神戸大学大学院 医学研究科 内科系講座 放射線医学分野、[3]東芝メディカルシステムズ、
[4]神戸大学 医学部附属病院 放射線部

O-2-023E　Ultra-Short TEを用いた薄層MRIによる肺結節検出能の評価：標準および低線量薄層CTとの比較

○大野　良治[1]、神山　久信[2]、吉川　　武[1,2]、油井　正生[3]、Aiming Lu[4]、宮崎美津恵[4]、京谷　勉輔[5]、川光　秀昭[5]、杉村　和朗[2]

[1]神戸大学大学院 医学研究科 先端生体医用画像研究センター、
[2]神戸大学大学院 医学研究科 内科系講座 放射線医学分野、[3]東芝メディカルシステムズ、
[4]Toshiba Medical Research Institute USA、[5]神戸大学 医学部附属病院 放射線部

O-2-024E　PET/MRI vs. 全身MRI vs. PET/CT vs. 標準画像検査: 非小細胞肺癌患者における術後再発診断に関する検討

○大野　良治[1]、神山　久信[2]、青柳　康太[3]、山形　　仁[3]、吉川　　武[1,2]、京谷　勉輔[4]、西山　甲野[4]、川光　秀昭[4]、杉村　和朗[2]

[1]神戸大学大学院 医学研究科 先端生体医用画像研究センター、
[2]神戸大学大学院 医学研究科 内科系講座 放射線医学分野、[3]東芝メディカルシステムズ、
[4]神戸大学 医学部附属病院 放射線部

O-2-025E　肺MRの結節検出能の検討：mDixon法によるT1WIとBlack-blood 脂肪抑制T2WIによる呼吸停止下・短時間撮像法

○亀井僚太郎[1]、渡邊　祐司[2]、鷺山　幸二[1]、川波　　哲[2]、本田　　浩[1]

[1]九州大学大学院医学研究院 臨床放射線科学分野、[2]九州大学大学院医学研究院 分子イメージング・診断学講座

O-2-026E　Multiple T2 Environments in Lung Parenchyma using a 3D Multi-Echo Radial sequence

○Aiming Lu[1]、Xiangzhi Zhou[1]、Mitsue Miyazaki[1]、Masao Yui[2]、Masaaki Umeda[2]、Yoshiharu Ohno[3,4]

[1]Toshiba Medical Research Institute, Vernon Hills, USA、[2]Toshiba Medical System Corp. Otawara, Japan、[3]Advanced Biomedical Imaging Research Center, Kobe University Graduate School of Medicine, Kobe, Hyogo, Japan、[4]Division of Functional and Diagnostic Imaging Research, Department of Radiology, Kobe University Graduate School of Medicine, Kobe, Hyogo, Japan

2日目 ……第1会場　B1F　天空(サウス)

≪骨軟部≫　　15：50～16：30

座長：稲岡　　努（東邦大学医療センター佐倉病院 放射線科）

O-2-027E　外傷性膝蓋骨外側脱臼のMRI診断：臨床診断との一致度と乖離

○新津　　守[1]、佐志　隆士[2]

[1]埼玉医科大学 放射線科、[2]八重洲クリニック

O-2-028E　MRI-3Dシーケンスを用いた足関節外側靭帯損傷の経時的評価

○赤塚　吉紘[1]、寺本　篤史[2]、高島　弘幸[1]、宍戸　博記[1]、今村　　垨[1]、柳田　美香[1]、坂田　元道[3]

[1]札幌医科大学附属病院 放射線部、[2]札幌医科大学 医学部 整形外科、[3]北海道大学大学院 保健科学研究院

O-2-029E　3次元再構築画像を用いたCentralization法の外側半月板逸脱抑制効果の検討

○中川　裕介[1]、古賀　英之[1]、長田　　剛[2]、田渕　　隆[3]、関矢　一郎[1]、宗田　　大[1]

[1]東京医科歯科大学附属病院 整形外科、[2]ザイオソフト株式会社、[3]八重洲メディカルクリニック

O-2-030E　変形性関節症の温熱療法のためのMRによる軟骨温度分布の画像化

○椎名　淳史[1]、高橋　謙治[2]、小澤　恭之[3]、木村　智也[3]、鈴木　智也[3]、黒田　　輝[1,3,4]

[1]東海大学大学院 工学研究科 情報理工学専攻、[2]日本医科大学 整形外科、[3]東海大学 情報理工学部 情報科学科、[4]千葉大学 フロンティア医工学センター

2日目 ……第3会場　B1F　天空（ノース）

≪脳 fMRI≫　　9：00～9：30

座長：福永　雅喜（生理学研究所 心理生理学研究部門）

O-2-031　情動の強度と脳活動に対する関連性の研究

○奥谷　晃久[1,3]、長雄　紅美[2]、森泉　裕貴[1]、岩川　幹生[3]、笹部　孝司[3]、秋山いわき[1]、渡辺　好章[1]
[1]同志社大学大学院生命医科学研究科、[2]同志社大学大学院理工学研究科、
[3]パナソニック株式会社 エコソリューションズ社

O-2-032　患者の負担軽減を目的としたfMRI検査における検査時間短縮のための検討

○箕浦　奨[1]、西畑　朋貴[1]、竹林　成典[2]、鈴木　智明[1]、大野　輝久[1]、桑原　巧[1]、種井　隆文[2]、
中原　紀元[2]、野村　昌彦[3]、中村　元俊[3]
[1]名古屋セントラル病院 中央放射線室、[2]名古屋セントラル病院 脳神経外科、[3]名古屋セントラル病院 放射線科

O-2-033　手掌部・手背部への擦過刺激に伴う脳活動の検討

○村瀬　智一[1]、梅田　雅宏[1]、河合　裕子[1]、渡邉　康晴[1]、萬代　綾子[2]、田中　忠蔵[2]、樋口　敏宏[2]
[1]明治国際医療大学 医療情報学、[2]明治国際医療大学 脳神経外科

2日目 ……第3会場　B1F　天空（ノース）

≪脳測定系　その他≫　　9：30～10：20

座長：前田　正幸（三重大学 大学院医学系研究科 先進画像診断学講座）

O-2-034　黒質の神経メラニンを対象とした磁化移動パルスの有用性

○荒井　信行[1]、菅　博人[1]、森　清孝[1]、櫻井　圭太[2]、笠井　治昌[1]、廣瀬保次郎[1]
[1]名古屋市立大学病院 中央放射線部、[2]名古屋市立大学 放射線医学分野

O-2-035　3D modified Brain VIEW FLAIRを用いた聴神経描出の検討

○蓼沼　仁[1]、阿部香代子[2]、後藤　康裕[1]、鈴木　真[1]、倉元　達矢[1]、村田　淳[1]、米山　正己[3]、
竹山　守[1]、坂井　修二[2]
[1]東京女子医科大学病院 中央放射線部、[2]東京女子医科大学 画像診断・核医学科、
[3]株式会社フィリップスエレクトロニクスジャパン

O-2-036　一酸化炭素中毒急性期・亜急性期における脳温

○藤原　俊朗[1]、吉岡　芳親[2]、松田　豪[3]、西本　英明[1]、村上　寿孝[1]、小川　彰[1]、小笠原邦昭[1]、
別府　高明[1,4]
[1]岩手医科大学 医学部 脳神経外科学講座、
[2]大阪大学 免疫学フロンティア研究センター 生体機能イメージング研究室、
[3]GEヘルスケア・ジャパン株式会社研究開発部、[4]岩手医科大学 医学部 高気圧環境医学科

O-2-037　高速スピンエコー拡散強調画像を用いた正常下垂体前葉の拡散能測定

○上村　清央[1]、中條　正典[1]、福倉　良彦[1]、岩永　崇[2]、齊藤　朋典[2]、佐々木雅史[2]、藤崎　拓郎[2]、
奥秋　知幸[3]、吉浦　敬[1]
[1]鹿児島大学大学院医歯学総合研究科 先進治療科学専攻腫瘍学講座 放射線診断治療学、
[2]鹿児島大学病院 臨床技術部放射線部門、[3]フィリップス ヘルスケア

O-2-038　うつ病患者の脳内Glx分布の特徴

○坂元　伸吾[1]、中村　尚生[1]、佐々木央我[2]、三宅　誕実[2]、山口　登[2]、中島　康雄[1]
[1]聖マリアンナ医科大学 放射線医学教室、[2]聖マリアンナ医科大学 神経精神医学教室

2日目 ……第3会場　B1F　天空（ノース）

≪基礎　その他≫　　10：30～12：00

座長：宮地　利明（金沢大学 医薬保健研究域）

O-2-039　Pointwise Encoding Time reduction with Radial Acquisition(PETRA)におけるMagic Angle Effectの検討

○市川　和茂[1]、長縄　慎二[2]、川井　　恒[2]、櫻井　康雄[1]、河村美奈子[1]、榊原　勝浩[1]、松岡　祐樹[1]、卜蔵　公紀[1]、安藤　康生[1]、小西伊佐実[1]、熊澤　智宇[1]、David Grodzki[3]、丸山　克也[4]、米田　和夫[1]
[1]名古屋大学 医学部 附属病院 医療技術部 放射線部門、[2]名古屋大学 医学部 附属病院 放射線科、
[3]University of Wuerzbug、[4]シーメンス・ジャパン株式会社

O-2-040　PETRA法におけるマトリクスサイズと至適radial view数の関係

○佐川　　肇[1]、松下　達彦[1]、村田　勝俊[2]、東村　享治[1]
[1]京都大学医学部附属病院 放射線部、
[2]シーメンスジャパン株式会社 イメージ＆セラピー事業本部 リサーチ＆コラボレーション部

O-2-041　MTF計測を用いた3D TSE T1WIにおける解像特性評価の検討

○吉田　　礼[1,2]、引地　健生[2]、町田　好男[1]
[1]東北大学大学院医学系研究科保健学専攻、[2]栗原市立栗原中央病院

O-2-042　静音MR技術に伴う画質への影響

○宮原可名恵[1,2]、鈴木　大介[1]、吉村　祐樹[1,2]、小林　有基[1]
[1]岡山済生会総合病院、[2]岡山大学大学院 保健学研究科

O-2-043　広視野撮像におけるView Angle Tilting (VAT) 効果

○根本　　整[1]、佐々木博信[1]、永坂　竜男[1]、山中　一臣[1]、二科　孝志[2]、山下　裕市[2]、市之瀬伸保[2]、大田　英揮[3]、町田　好男[4]
[1]東北大学病院 診療技術部 放射線部門、[2]東芝メディカルシステムズ株式会社、[3]東北大学病院 放射線診断科、
[4]東北大学大学院医学系研究科 画像情報学分野

O-2-044　頭頸部放射線治療用固定具がMR画像に与える影響について

○曽宮雄一郎、京谷　勉輔、西山　甲野、青山　裕一、川光　秀昭、高橋　　哲
神戸大学 医学部附属病院 医療技術部 放射線部門

O-2-045　DBS用電極によるMRI信号の不均一を改善するRFパルスの設計

○禹　　泰城[1,2]、ドンミン　キム[1,2]、染谷　隆夫[1,2]、関野　正樹[1,2]
[1]東京大学 大学院工学系研究科 電気系工学専攻、[2]JST ERATO

O-2-046　Differential Subsampling With Cartesian Ordering(DISCO)の基礎的検討

○塩原　　綾[1]、愛多地康雄[1]、木藤　善浩[1]、山田　　哲[2]、藤永　康成[1]、岩舘　雄治[3]、Kang Wang[4]、角谷　眞澄[2]
[1]信州大学医学部附属病院 放射線部、[2]信州大学医学部 画像医学講座、
[3]GEヘルスケア・ジャパン株式会社 研究開発部、[4]Global MR Applications and Workflow, GE Healthcare

O-2-047　View Angle Tilting法による磁化率アーチファクト変化の検討

○濱田　健司[1]、宮崎　　功[1]、河野奈々恵[2]
[1]杏林大学 医学部付属病院 放射線部、[2]東芝メディカルシステムズ株式会社

2日目……第3会場　B1F　天空（ノース）

≪心臓2≫　　13：20～15：00

座長：横山　健一（杏林大学 医学部放射線医学教室）

O-2-048　Free-Breath Real-Time Cardiac Cine MRを用いた左室容量評価の有用性

○中村　壮志[1]、城戸　倫之[2]、望月　輝一[2]、渡辺　浩毅[3]、漆畑　勇太[4]、小森　芳秋[4]
[1]済生会松山病院 放射線科、[2]愛媛大学医学部 放射線科、[3]済生会松山病院 循環器内科、
[4]シーメンス・ジャパン株式会社

O-2-049　心電図同期MultiVane法による心臓T2強調 black blood画像の検討 - 至適撮像条件の検討 -

○村上　公一[1]、岸田　正史[1]、林　　慈明[1]、原　　定剛[1]、飯山　利健[1]、米山　正己[2]
[1]八重洲クリニック、[2]株式会社フィリップスエレクトロニクスジャパン

O-2-050　心電図同期MultiVane法による心臓T2強調 black blood画像の検討 - 従来法との比較 -

○岸田　正史[1]、村上　公一[1]、林　　慈明[1]、原　　定剛[1]、飯山　利健[1]、米山　正己[2]
[1]八重洲クリニック、[2]株式会社フィリップスエレクトロニクスジャパン

O-2-051　3次元心臓シネMRIのmotion coherence解析による左室機能評価

○下宮　大和[1]、舩津　亮平[1]、小林　幸次[1]、有村　寿男[1]、山崎　誘三[2]、長尾　充展[3]
[1]九州大学病院医療技術部放射線部門、[2]九州大学大学院医学研究院 臨床放射線科学分野、
[3]九州大学大学院医学研究院 分子イメージング診断学講座

O-2-052　Saturation recovery法による非虚血性心筋症の心筋T1とextracellular volume測定

○舩津　亮平[1]、長尾　充展[2]、熊澤　誠志[3]、小林　幸次[1]、山崎　誘三[4]、中村　泰彦[1]
[1]九州大学 医療技術部 放射線部門、[2]九州大学大学院医学研究院 分子イメージング診断学講座、
[3]北海道科学大学 保健医療学部 診療放射線学科、[4]九州大学大学院医学研究院 臨床放射線科学分野

O-2-053　PSIR-B-SSFPを用いた心筋梗塞におけるlate gadolinium enhancementの検討

○吉田　学誉[1,2]、米山　正己[3]、古河　勇樹[1,5]、湯田　恒平[1]、土屋　宏彰[1]、新田　宗也[4]、河内　伸夫[1]、
齋藤　春夫[2]
[1]財団法人 自警会 東京警察病院 放射線科、[2]東北大学大学院 医学系研究科 保健学専攻 画像解析学、
[3]Philips Electronics Japan、[4]財団法人 自警会 東京警察病院 循環器内科、
[5]首都大学東京大学院 人間健康科学研究科 放射線科学域

O-2-054　心臓シネ動画に於ける動態領域での過剰補正を抑制した静止領域のノイズ低減手法

○村島　　舞[1]、五十川賢造[1]、小野　利幸[1]、武口　智行[1]、松本　信幸[1]、高井　博司[2]、竹本　周平[2]、
市之瀬伸保[2]
[1]株式会社東芝 研究開発センター、[2]東芝メディカルシステムズ株式会社 MRI開発部

O-2-055　MOLLI法におけるbanding artifactの左室心筋T1値への影響の検討

○木村　智圭[1,2]、大田　英揮[3]、永坂　竜男[1]、山中　一臣[1]、佐々木博信[1]、根本　　整[1]、上野　裕理[1]、
佐藤　　光[1]、小森　芳秋[4]、梁川　　功[1]、高瀬　　圭[3]、齋藤　春夫[2]
[1]東北大学病院 診療技術部放射線部門、[2]東北大学大学院 医学系研究科 画像解析学分野、
[3]東北大学病院 放射線診断科、[4]SIEMENS Japan株式会社

O-2-056　ECV算出を目的としたT1値測定精度に関する検討

○高済　英彰、清野　真也、石川　寛延、金澤　崇史
福島県立医科大学附属病院 放射線部

O-2-057　Paddle-wheel SSFPによるcoronary MRA：呼吸補正(3)

○押尾　晃一
慶應義塾大学 医学部 放射線診断科

2日目 ……第3会場　B1F　天空（ノース）

≪MR elastography≫　　15：00～16：00

座長：市川新太郎（山梨大学 医学部 放射線科）

O-2-058　MR ElastographyのDriver AmplitudeとBMI値の関係

○若畑　茜[1]、小川　定信[1]、石川　照芳[1]、高橋　健一[1]、後藤　竜也[1]、太田　莉乃[1]、多田　俊史[2]
[1]大垣市民病院 医療技術部 機能診断室、[2]大垣市民病院 消化器科

O-2-059　MR Elastographyにおける積分型粘弾性率分布推定手法の波長依存パラメータの自動推定化

○潤米　亮[1]、菅　幹生[1,2,3]、岸本　理和[3]、小畠　隆行[3]
[1]千葉大学 工学研究科、[2]千葉大学 フロンティア医工学センター、
[3]放射線医学総合研究所 重粒子医科学センター

O-2-060　膵臓3.0T MRエラストグラフィの可能性に関するパイロットスタディ

○伊東　洋平[1]、竹原　康雄[2]、川瀬　俊浩[3]、寺嶋　健一[4]、大川　賀久[3]、廣瀬　裕子[1]、大石　愛[1]、兵頭　直子[1]、牛尾　貴輔[1]、平井　雪[1]、芳澤　暢子[1]、山下　修平[1]、那須　初子[1]、大石　直樹[2]、阪原　晴海[1]
[1]浜松医科大学 放射線診断学・核医学講座、[2]浜松医科大学 医学部附属病院 放射線診断科、
[3]中東遠総合医療センター、[4]GEHCJ

O-2-061　生体組織の粘性を模擬した高粘性MRE用ゲルファントムの開発

○稲葉　大貴[1]、菅　幹生[1,2,3]、森　昂也[1]、黒川　孝幸[4]、築根まり子[5]、小林　洋[5]、藤江　正克[5]、岸本　理和[3]、小畠　隆行[3]、辻　比呂志[3]
[1]千葉大学大学院 工学研究科、[2]千葉大学 フロンティア医工学センター、
[3]放射線医学総合研究所 重粒子医科学センター、[4]北海道大学 先端生命科学研究院、[5]早稲田大学 理工学術所

O-2-062　慢性肝疾患の非侵襲的肝線維症診断法であるMRエラストグラフィの有用性―肝線維症の他のマーカーとの比較

○岩橋　立樹[1]、桃井　理紗[1]、梅原　宜之[1]、岩本　康男[1]、濱田　星紀[1]、橋本　博美[1]、谷　瑞季[2]、澤井　良之[2]、今井　康陽[2]
[1]医療法人 仁泉会 MIクリニック、[2]市立池田病院 消化器内科

O-2-063　MRエラストグラフィーにおける弾性率推定精度向上のためのスライス位置補正の検討

○三好　邦博、尾﨑　正則、荒井　謙、浅野　健二
GEヘルスケア・ジャパン株式会社 MR技術部

2日目 …… 第4会場　B1F　オーロラ1

≪頚部MRA　プラーク≫　　9：00～9：50

座長：渡邉　嘉之（大阪大学 大学院医学系研究科 放射線統合医学講座 放射線医学）

O-2-064　頸部頸動脈black blood imageにおける血液信号抑制効果とPhase contrast MRを用いた血流解析の比較検討

○井上　勝博[1]、佐野　貴則[2]、梅田　靖之[3]、山畑　経博[1]、高瀬　伸一[1]、小原　真[4]、諏訪　亨[4]、前田　正幸[5]
[1]三重大学 医学部 附属病院 中央放射線部、[2]伊勢赤十字病院 脳神経外科、
[3]三重大学医学部附属病院 脳神経外科、[4]株式会社フィリップスエレクトロニクスジャパン、
[5]三重大学医学部 先進画像診断学

O-2-065　頚動脈におけるPETRA-MRAの評価

○鶴島　康晃[1]、野尻　龍二[1]、石亀　慶一[1]、堀　　正明[2]、村田　勝俊[3]
[1]健診会東京メディカルクリニック、[2]順天堂大学医学部附属順天堂医院 放射線科、
[3]シーメンス・ジャパン株式会社

O-2-066　頚動脈プラーク撮像のリファレンス部位の検討

○服部　尚史[1]、五味　達哉[2]、長谷川　誠[2]、長基　雅司[2]、中野　晃枝[1]、杉江　秀信[1]、佐藤健一郎[3]、
林　　盛人[3]、岩渕　　聡[3]
[1]東邦大学医療センター大橋病院 放射線部、[2]東邦大学医療センター大橋病院 放射線科、
[3]東邦大学医療センター大橋病院 脳神経外科

O-2-067　Simultaneous Non-contrast Angiography and intraPlaque hemorrhage imaging (SNAP)の有用性

○根本　　整[1]、佐々木博信[1]、永坂　竜男[1]、山中　一臣[1]、木村　智圭[1]、小原　　真[2]、大田　英揮[3]、
高瀬　　圭[3]
[1]東北大学病院 診療技術部 放射線部門、[2]株式会社フィリップスエレクトロニクスジャパン、
[3]東北大学病院 放射線診断科

O-2-068　3D TOF頚部MRAにおけるスラブ間の画質変化の検討

○西山　憲吾、高津　安男、米田　卓哉
大阪赤十字病院 放射線科 放射線画像診断科部

2日目 …… 第4会場　B1F　オーロラ1

≪大血管・腹部血管≫　　10：00～10：40

座長：松永　尚文（山口大学 大学院医学系研究科 放射線医学分野）

O-2-069　脈波同期MPRAGEにおける大動脈内腔がnullになる最適TIの検討

○山本　　匠[1]、植木　　渉[2]、安達　　睦[2]、大西　義隆[2]、森田　佳明[2]
[1]独立行政法人 国立病院機構 京都医療センター、[2]国立循環器病研究センター

O-2-070　深部静脈血栓内のT1W低信号およびT2W等信号は器質化を反映する

○黒岩　靖淳[1,2]、山下　　篤[2]、中村恵理子[2]、宮地　利明[3]、福見アウェイス[2]、福田さとみ[1]、
前田　昌二[1]、木原　　康[4]、今村　卓郎[5]、浅田祐士郎[2]
[1]古賀総合病院 放射線技術部、[2]宮崎大学 医学部 病理学講座構造機能病態学分野、
[3]金沢大学医薬保健学域保健学類、[4]古賀総合病院 放射線科、[5]古賀総合病院 循環器内科

O-2-071　膝下3分枝の描出を目的とした非造影下肢MR-Angiography法のスライス厚の検討

○藤本　綾子、小川　　武、櫻井　勝則、兵藤　康弘
国家公務員共済組合連合会 舞鶴共済病院

O-2-072　Cine-MRA画像を用いた腹部大動脈瘤破裂危険因子に関する検討

○川田　紘資[1]、五島　　聡[1]、渡邊　春夫[1]、大野　裕美[1]、野田　佳史[1]、河合　信行[1]、梶田　公博[2]、
兼松　雅之[1,2]
[1]岐阜大学 医学部附属病院 放射線科、[2]岐阜大学 医学部附属病院 放射線部

2日目 …… 第4会場　B1F　オーロラ1

≪心臓1≫　　11：00～12：00

座長：天野　康雄（日本医科大学付属病院 放射線科）

O-2-073E　シネMRIのトラッキングストレイン解析による成人先天性心疾患の心臓同期不全の評価

○河窪　正照[1]、長尾　充展[2]、山崎　誘三[3]

[1]帝京大学 福岡医療技術学部 診療放射線学科、[2]九州大学大学院 医学研究院 分子イメージング・診断学講座、[3]九州大学大学院 医学研究院 臨床放射線科学分野

O-2-074E　T1 mapおよびECVを用いた拡張型心筋症(DCM)の心筋線維化の評価：心内膜心筋生検との比較

○森田　佳明[1]、立石　恵実[2]、山田　直明[1]、東　　将浩[1]、内藤　博昭[1]、野口　輝夫[2]

[1]国立循環器病研究センター 放射線部、[2]国立循環器病研究センター 心臓血管内科

O-2-075E　単心室を有する鎮静下幼児に対する呼吸同期併用遅延造影MRIの臨床的有用性

○佐藤　修平[1]、松浦龍太郎[2]、大村　佑一[3]、田中　高志[1]、稲井　良太[1]、多田　明博[1]、王　　英正[4]、金澤　　右[1]

[1]岡山大学病院 放射線科、[2]岡山大学大学院 保健学研究科、[3]岡山大学病院 医療技術部放射線部門、[4]岡山大学病院 新医療研究開発センター 再生医療部

O-2-076E　心筋症における酸素強調T2*心臓MRI

○川波　　哲[1]、長尾　充展[1]、神谷　武志[2]、山崎　誘三[2]、山之内寅彦[2]、田中　祐子[2]、藪内　英剛[3]、井手　友美[4]、舩津　亮平[5]、渡邊　祐司[1]、本田　　浩[2]

[1]九州大学大学院 医学研究院放射線医学分野 分子イメージング・診断学、[2]臨床放射線科学、[3]医用放射線科学、[4]循環器内科学、[5]九州大学病院放射線部

O-2-077E　非造影心筋血流：4D Time-SLIPにて大動脈起始部をタグする方法とFAIR法との技術的相違から

○宮崎美津恵[1]、周　　相之[1]、星野　　勉[1]、横山　健一[2]、石村理英子[2]、似鳥　俊明[2]

[1]Toshiba Medical Research Institute、[2]杏林大学 医学部 放射線科

O-2-078E　心血管MRIにて計測した体右心室容量と機能は、三尖弁閉鎖不全の程度と関連するか？

○稲毛　章郎[1]、杉岡　　翔[2]、松田　　純[2]、水野　直和[2]

[1]榊原記念病院小児循環器科、[2]榊原記念病院放射線科

2日目 …… 第4会場　B1F　オーロラ1

≪脊椎・脊髄2≫　　13：40～14：50

座長：大久保敏之（帝京大学ちば総合医療センター 放射線科）

O-2-079　脊髄のDiffusion Tensor Imagingによる頚椎圧迫性脊髄症の手術の予後予測

○牧　　聡[1]、國府田正雄[1]、大田　光俊[1]、及川　泰宏[1]、古矢　丈雄[1]、飯島　　靖[1]、斉藤　淳哉[1]、桝田　喜正[2]、松本　浩史[2]、小島　正歳[2]、小畠　隆行[3]、高橋　和久[1]

[1]千葉大学大学院医学研究院 整形外科、[2]千葉大学附属病院 放射線部、[3]放射線医学総合研究所 重粒子医科学センター

O-2-080　脊髄のDiffusion Tensor Imagingは頚椎圧迫性脊髄症の歩行障害を反映する

○牧　　聡[1]、國府田正雄[1]、大田　光俊[1]、及川　泰宏[1]、古矢　丈雄[1]、飯島　　靖[1]、斉藤　淳哉[1]、桝田　喜正[2]、松本　浩史[2]、小島　正歳[2]、小畠　隆行[3]、高橋　和久[1]

[1]千葉大学大学院医学研究院 整形外科、[2]千葉大学附属病院 放射線部、[3]放射線医学総合研究所 重粒子医科学センター

O-2-081　脊髄領域のCSF動態評価におけるTime-SLIP法と2D phase shift法の比較

○小野　敦[1]、竹内　一裕[3]、木原　朝彦[4]、中原進之介[3]、三澤　治夫[3]、高畑　智宏[3]、村瀬　研也[2]、
橋口　雄助[5]
[1]光生病院 診療支援部、[2]大阪大学大学院 医学系研究科 医用物理工学講座、
[3]国立病院機構 岡山医療センター 整形外科、[4]岡山理科大学大学院 工学研究科 生体医工学専攻、
[5]光生病院 診療支援部 放射線課

O-2-082　腰椎領域における局所励起型拡散強調画像のアーチファクトの要因及び画質改善について

○加藤　広士、阿比留健太郎、三坂　恭一
国家公務員共済組合連合会 新別府病院 放射線科

O-2-083　緊縛性脊髄終糸における3D-cine MRIを用いた脊髄終糸拍動の評価法の検討

○磯嶋　志保[1]、高瀬　伸一[1]、井上　勝博[1]、山畑　経博[1]、山崎　暁夫[1]、前田　正幸[2]、松原　年生[3]
[1]三重大学 医学部附属病院 中央放射線部、[2]三重大学 医学部 先進画像診断学、
[3]三重大学 医学部附属病院 脳神経外科

O-2-084　T1rho/ T2 mixedシーケンスにおけるTFE factorがT1rhoおよびT2値に与える影響

○今村　塁[1]、高島　弘幸[1]、中西　光広[1]、長濱　宏史[1]、宍戸　博紀[1]、赤塚　吉紘[1]、柳田　美香[1]、
奥秋　知幸[2]、坂田　元道[3]、畠中　正光[4]
[1]札幌医科大学附属病院 放射線部、[2]フィリップス エレクトロニクス ジャパン、
[3]北海道大学大学院 保健科学研究院、[4]札幌医科大学 医学部 放射線診断学

O-2-085　脊椎MRIにおける使用コイルの検討

○村上　正悟、山下　一彰
名城病院 放射線部

2日目 …… 第4会場　B1F　オーロラ1

≪DWI解析≫　　15：00～16：00

座長：増谷　佳孝（広島市立大学大学院情報科学研究科）

O-2-086　Computed DWIの算出に使用するDWIのb値の影響

○小倉　明夫[1]、小山　大輔[2]、林　則夫[1]
[1]群馬県立県民健康科学大学大学院 診療放射線学研究科、[2]国立病院機構 まつもと医療センター 中信松本病院

O-2-087　ベイズ推定を利用した特性関数法による diffusional kurtosis imaging

○梅沢　栄三[1,2]、石原　大地[2]、河野　泰成[3]、中井　敏昭[3]、世古　翔太[4]、加藤　良一[1,2]
[1]藤田保健衛生大学医療科学部 放射線学科、[2]藤田保健衛生大学大学院保健学研究科 医用放射線科学領域、
[3]藤田保健衛生大学病院 放射線部、[4]医療法人佳信会 あすかクリニック

O-2-088　拡散MRIファントムの開発　異方性材料としての木材における異方性の検証

○鈴木　政司、妹尾　淳史
首都大学東京

O-2-089　TSE-DWIにおけるSENSE factorが画質に及ぼす影響の検討

○倉元　達矢[1]、鈴木　真[1]、後藤　康裕[1]、蓼沼　仁[1]、仁品　祐[2]、森田　賢[2]、米山　正己[3]
[1]東京女子医科大学病院 中央放射線部、[2]東京女子医科大学病院 画像診断・核医学科、
[3]フィリップス エレクトロニクス ジャパン

O-2-090　3 tesla MR装置による頭部撮像における正確なADC値測定のための最大b値設定に関する検討

○大村　佑一[1,2]、黒田　昌宏[2]
[1]岡山大学病院医療技術部放射線部門、[2]岡山大学院保健学研究科放射線技術科学分野

O-2-091　Readout Segmented EPIのコントラストに関する基礎的検討

○吉村　祐樹[1,2]、鈴木　大介[1]、宮原可名恵[1,2]、小林　有基[1]
[1]岡山済生会総合病院 画像診断科、[2]岡山大学大学院 保健学研究科

2日目 …… 第4会場　B1F　オーロラ1

≪肝・胆　臨床≫　16：00～17：00

座長：原留　弘樹（日本大学医学部 放射線医学系 画像診断学分野）

O-2-092　Child-pugh class AにおけるICG TestとMRI-based liver function indicesの相関

○松島　　秀[1]、佐藤　洋造[1]、山浦　秀和[1]、加藤　弥菜[1]、小野田　結[1]、村田　慎一[1]、紀ノ定保臣[2]、
惠良　聖一[3]、米澤　祐司[1]、小倉　弘之[1]、稲葉　吉隆[1]
[1]愛知県がんセンター中央病院 放射線診断・IVR部、[2]岐阜大学 大学院医学系研究科 医療情報学、
[3]岐阜大学 大学院医学系研究科 分子生理学

O-2-093　肝細胞造影相で、高信号を呈す乏血性結節（乏血性高信号結節）の多血化に関する検討

○小川　定信[1]、石川　照芳[1]、高橋　健一[1]、後藤　竜也[1]、太田　莉乃[1]、熊田　　卓[2]、多田　俊史[2]、
曽根　康博[3]
[1]大垣市民病院 医療技術部 機能診断室、[2]大垣市民病院 消化器科、[3]大垣市民病院 放射線科

O-2-094　three dimensional ultra-short echo time imagingを用いた胆石の評価

○高橋　　護[1]、竹原　康雄[2]、遠山　典弘[1]、一条　勝利[1]、藤崎　賢二[3]、天野　智康[3]、奥秋　知幸[4]、
福間由紀子[4]、阪原　晴海[5]
[1]聖隷三方原病院 放射線科、[2]浜松医科大学附属病院 放射線部、[3]聖隷三方原病院 画像診断部、
[4]Philips Electronics Japan, Ltd.、[5]浜松医科大学 放射線科

O-2-095　1.5T装置と3T装置におけるGd-EOB-DTPA造影MRIの肝実質増強効果指標の検討

○秦　　博文[1]、井上　優介[2]、中嶋　　藍[1]、小見正太郎[1]
[1]北里大学病院 放射線部、[2]北里大学 医学部 放射線科学（画像診断学）

O-2-096　Time-SLIP法を用いた非造影門脈撮像法における食事摂取による影響の評価－適切な検査時間の決定－

○的場　博輝[1]、山本　晃義[1]、新谷　優二[1]、中野　晴菜[1]、内山　大治[1]、吉田　成吾[1]、中村　克己[2]、
宮崎美津恵[3]、麻生　朝香[4]
[1]社会医療法人 共愛会 戸畑共立病院 画像診断センター、[2]医療法人 陽光会 光中央病院、
[3]東芝メディカルシステムリサーチ・アメリカ社、[4]東芝メディカルシステムズ株式会社

O-2-097　肝転移周囲におけるGd-EOB-DTPA造影MRI増強効果異常の病理学的検討

○松永　敬二[1]、井上　優介[1]、三枝　　信[2]、小笠原　豪[1]、藤井　　馨[1]、ウッドハムス玲子[1]、
山根　拓郎[1]、大塚亜沙未[1]、下野圭一郎[1]、菅原　暖斗[1]
[1]北里大学 医学部 放射線科学（画像診断学）、[2]北里大学 医学部 病理学

2日目 …… 第5会場　B1F　オーロラ2

≪脊椎・脊髄1≫　11：00～11：50

座長：寺江　　聡（市立札幌病院 放射線診断科）

O-2-098　SPIR併用STIR 3DTSE法を用いた腕神経叢描出における脂肪抑制効果

○丸山　裕稔、阿萬　貴史、矢ヶ部義則、古川　則行
国立病院機構 熊本医療センター 放射線科

O-2-099　SPIR併用STIR 3DTSE法を用いた腕神経叢描出における実効TEの最適化

○丸山　裕稔、阿萬　貴史、矢ヶ部義則、古川　則行
国立病院機構 熊本医療センター 放射線科

O-2-100　頚髄領域におけるlow b imagingの基礎的検討

○二階堂　剛[1]、古川　研治[2]、山本　綱記[2]
[1]社会医療法人孝仁会 釧路脳神経外科、[2]釧路孝仁会記念病院

O-2-101　3D modified DIXON Turbo Spin Echo法の脂肪抑制効果にrefocusing control及びshimmingの設定が及ぼす影響

○松本　亮二[1]、小林　幸次[1]、和田　達弘[1]、米山　正已[2]
[1]九州大学病院 医療技術部 放射線部門、[2]フィリップス エレクトロニクス ジャパン

O-2-102　3D撮像シーケンスを用いた腕神経叢描出能の視覚評価

○藤代　力也[1]、岡部　幸司[1]、奥田　茂男[2]、渡部　敏男[1]、藤原　広和[2]、山田　祥岳[2]、神崎　雅弘[2]、三好　光晴[3]、野崎　　敦[3]、布川　嘉信[1]
[1]慶應義塾大学病院 中央放射線技術室、[2]慶應義塾大学 医学部 放射線診断科、[3]GEヘルスケア・ジャパン

2日目 …… 第5会場　B1F　オーロラ2

≪骨軟部　技術≫　　13：00～14：10

座長：新津　　守（埼玉医科大学放射線科）

O-2-103　大腰筋MREにおける振動位相分割数の選択

○大西　孝明[1]、沼野　智一[1,2]、伊東　大輝[1]、水原　和行[3]、高本　考一[4]、西条　寿夫[4]、本間　一弘[2]
[1]首都大学東京大学院 人間健康科学研究科 放射線科学域、[2]産業技術総合研究所 健康工学研究部門、[3]東京電機大学 工学部、[4]富山大学 医学薬学研究部

O-2-104　コンパクトMRIを用いた踵骨骨密度の定量的計測手法の検討

○福島　正裕、寺田　康彦、巨瀬　勝美
筑波大学大学院 数理物質科学研究科 電子・物理工学専攻

O-2-105　ハイブリッド型PET/MR装置を用いたADCとSUV(Standardized uptake value)のVoxel-by-voxel 解析：骨軟部腫瘍への応用

○鷺山　幸二[1]、渡邊　祐司[2]、亀井僚太郎[1]、スンタク　ホン[3]、馬場　眞吾[1]、磯田　拓郎[1]、栂尾　　理[1]、川波　　哲[2]、松本　嘉寛[4]、本田　　浩[1]
[1]九州大学大学院医学研究院 臨床放射線科学分野、[2]九州大学大学院医学研究院 分子イメージング診断学講座、[3]株式会社フィリップスエレクトロニクスジャパン、[4]九州大学大学院医学研究院 整形外科学分野

O-2-106　足関節広範囲撮像における最適コイルの検討

○辻　　英雄、釘宮慎次郎、香月　伸介、川崎　久充、金子　景子、清田　　綾、三浦　悠輔
福岡整形外科病院 放射線科

O-2-107　Slice-Encoding for Metal Artifact Correction (SEMAC) による金属アーチファクト低減効果の基礎的検討

○岩永　　崇[1]、佐々木雅史[1]、齊藤　朋典[1]、福倉　良彦[2]、藤崎　拓郎[1]、今井　　広[3]、吉浦　　敬[2]、西郷　康正[1]
[1]鹿児島大学病院 臨床技術部 放射線部門、[2]鹿児島大学大学院 医歯学総合研究科 放射線診断治療学分野、[3]シーメンス・ジャパン株式会社

O-2-108　ブタ膝関節における動作中半月板の動態解析

○金　　政孝[1]、西井　　孝[2]、濱田　英敏[1]、田中　　壽[3]、菅野　伸彦[2]
[1]大阪大学大学院医学系研究科器官制御外科学(整形外科)、[2]大阪大学大学院医学系研究科運動器医工学治療学、[3]大阪大学大学院医学系研究科放射線医学

O-2-109　MAVRIC-SL法を用いた人工関節置換術後の評価

○小田島正幸[1]、稲岡　努[1]、戸澤　光行[2]、中澤　博行[2]、曽川　将宏[2]、中塚　智也[1]、石川ルミ子[1]、
工藤　秀康[1]、北村　範子[1]、粕谷　秀輔[1]、磯部　公一[1]、中川　晃一[3]、中島　新[3]、寺田　一志[1]
[1]東邦大学佐倉病院 放射線科、[2]東邦大学佐倉病院 放射線部、[3]東邦大学佐倉病院 整形外科

2日目 …… 第5会場　B1F　オーロラ2

≪骨軟部　臨床≫　　14：10～15：20

座長：上谷　雅孝（長崎大学 医学部 放射線科）

O-2-110　TSE-DWIを用いたDirect Coronal Diffusion Tensor Imagingによる正中神経描出能の検討

○坂井　上之[1]、渡辺　淳也[2,3]、能勢　毅一[1]、伊藤　肇[1]、嶋川友里絵[1]、梁川　範幸[1]、米山　正己[4]
[1]東千葉メディカルセンター 放射線部、[2]千葉大学大学院医学研究院総合医科学講座、
[3]東千葉メディカルセンター 整形外科、[4]フィリップスエレクトロニクスジャパン

O-2-111　筋繊維がMR Elastographyに与える影響

○伊東　大輝[1]、沼野　智一[1,2]、大西　孝明[1]、水原　和行[3]、高本　考一[4]、西条　寿夫[4]、本間　一弘[2]
[1]首都大学東京大学院 人間健康科学研究科 放射線科学域、[2]産業技術総合研究所 健康工学研究部門、
[3]東京電機大学 工学部、[4]富山大学 医学薬学研究部

O-2-112　梨状筋MR Elastographyに必要な技術の開発

○沼野　智一[1,2]、大西　孝明[1]、伊東　大輝[1]、水原　和行[3]、高本　考一[4]、西条　寿夫[4]、新田　尚隆[2]、
三澤　雅樹[2]
[1]首都大学東京大学院 人間健康科学研究科 放射線科学域、[2]産業技術総合研究所 健康工学研究部門、
[3]東京電機大学 工学部、[4]富山大学 医学薬学研究部

O-2-113　有痛性股関節における特徴的な関節内MRI所見の検討

○濱田　英敏[1]、西井　孝[2]、金　政孝[2]、田中　壽[3]、菅野　伸彦[2]
[1]大阪大学大学院 器官制御外科学、[2]大阪大学大学院 運動器医工学治療学、[3]大阪大学大学院 放射線医学科

O-2-114　DTIを用いた筋力発揮時における羽状筋構造解析

○八木　一夫[1]、新川　翔太[1,2]、畑　純一[3]、遠藤　和樹[2]
[1]首都大学東京大学院 人間健康科学研究科 放射線科学域、[2]東京大学医学部附属病院 放射線部、
[3]慶應義塾大学 医学部

O-2-115　Long Diffusion Timeにおける骨格筋拡散信号の挙動

○畑　純一[1,2,3]、佐藤　正和[1]、矢野竜太朗[2]、小牧　裕司[2,3]、疋島　啓吾[4]、藤吉　兼浩[2]、中村　雅也[2]、
岡野　栄之[1,2]
[1]理化学研究所 脳科学総合研究センター、[2]慶應義塾大学医学部、[3]実験動物中央研究所、
[4]沖縄科学技術大学院大学

O-2-116　良性神経原性腫瘍と軟部組織肉腫の鑑別におけるADCヒストグラム解析の有用性

○中條　正典、福倉　良彦、上村　清央、吉浦　敬
鹿児島大学大学院医歯学総合研究科 放射線診断治療学分野

≪ファントム≫　　15：30～16：40

座長：鈴木　清隆（新潟大学脳研究所 統合脳機能研究センター）

O-2-117　3次元シネ位相コントラスト磁気共鳴法の3軸速度エンコード精度検証-各社MR装置を用いた検証-

○渡辺　智哉[1]、礒田　治夫[1,2]、高橋　　護[3]、藤崎　賢二[4]、竹原　康雄[5]、大石　直樹[5]、川手　政徳[5]、寺田　理希[6]、福山　篤司[1]

[1]名古屋大学大学院 医学系研究科 医療技術学専攻、[2]名古屋大学 脳とこころの研究センター、
[3]聖隷三方原病院 放射線科、[4]聖隷三方原病院 画像診断部、[5]浜松医科大学医学部附属病院 放射線部、
[6]磐田市立総合病院 放射線診断技術科

O-2-118　MRIを用いた全腎容積の測定 ファントムによる基礎的検討

○吉岡　達也[1]、宮崎　　功[1]、新井　隆弘[1]、小林　邦典[3]、大戸眞喜男[1]、似鳥　俊明[2]

[1]杏林大学医学部付属病院 放射線部、[2]杏林大学医学部放射線医学教室、[3]杏林大学保健学部診療放射線技術学科

O-2-119　肝臓領域の三次元T1強調撮像法の多施設間による画質評価：均一ファントムを用いた検討

○山村憲一郎[1]、高津　安男[2]、穐山　雄次[3]、石原　正仁[4]、清野　　宏[5]、京谷　勉輔[6]、垂脇　博之[7]、宮野　英人[8]、山谷　裕哉[9]、土井　　司[9]、上田　　優[10]

[1]大阪医科大学病院、[2]大阪赤十字病院、[3]広島大学病院、[4]星ヶ丘医療センター、[5]淀川キリスト教病院、
[6]神戸大学病院、[7]大阪大学病院、[8]市立豊中病院、[9]奈良県立医大病院、
[10]フィリップスエレクトロニクスジャパン

O-2-120　肝臓領域の三次元T1強調撮像法の多施設間による画質評価：コントラストファントムを用いた検討

○山村憲一郎[1]、高津　安男[2]、穐山　雄次[3]、石原　正仁[4]、清野　　宏[5]、京谷　勉輔[6]、垂脇　博之[7]、宮野　英人[8]、山谷　裕哉[9]、土井　　司[7]

[1]大阪医科大学病院、[2]大阪赤十字病院、[3]広島大学病院、[4]星ヶ丘医療センター、[5]淀川キリスト教病院、
[6]神戸大学病院、[7]大阪大学病院、[8]市立豊中病院、[9]奈良県立医科大学病院

O-2-121　Radial scan法の動き補正アルゴリズムを検証するための頭部ファントムの開発

○五月女康作[1]、松本　浩史[2]、加藤　義明[3]、尾崎　佳弘[4]、長谷川友行[5]、土屋　洋貴[6]、松下　　明[1]、中井　　啓[7]、松村　　明[7]

[1]筑波大学 サイバニクス研究センター、[2]千葉大学 医学部附属病院、[3]亀田総合病院 医療技術部、
[4]明和病院 放射線部、[5]日立製作所 ひたちなか総合病院、[6]放射線医学総合研究所 重粒子医科学センター病院、
[7]筑波大学 医学医療系

O-2-122　ファントムを用いたT1rho・T2map同時取得シーケンスの評価

○和田　達弘[1]、高山　幸久[2]、奥秋　知幸[3]、徳永　千晶[1]、小林　幸次[1]、西江　昭弘[4]

[1]九州大学病院 医療技術部 放射線部門、[2]九州大学大学院医学研究院 放射線医療情報・ネットワーク講座、
[3]Philips Healthcare、[4]九州大学大学院医学研究院 臨床放射線科学分野

O-2-123　PNIPAAm系ゲルの複合化による相転移温度と含水によるゲルの材料特性解析

○八木　一夫[1,2]、池田　篤哉[2]、栗本　直幸[2]、七尾　　円[1,4]、上田　優史[1,5]、小野寺聡之[1]、杉本　聖一[3]、稲葉　忠司[2]

[1]首都大学東京大学院 人間健康科学研究科 放射線科学域、[2]三重大学 大学院 工学研究科、
[3]東京都立産業技術高等専門学校 ものづくり工学科、[4]東京大学医学部付属病院放射線部、
[5]都立駒込病院放射線部

3日目……第1会場　B1F　天空（サウス）

≪脊髄・頭頸部≫　　9：00～9：50

座長：豊田　圭子（帝京大学 医学部放射線科学講座）

O-3-001E　突発性難聴での蝸牛リンパ液信号上昇の検出：3D-FLAIRに対するheavy T2強調3D-FLAIRの優位性

○長縄　慎二[1]、川井　　恒[1]、曾根三千彦[2]、池田　　充[3]
[1]名古屋大学 医学部 放射線科、[2]名古屋大学 医学部 耳鼻科、[3]名古屋大学 医学部 放射線技術学科

O-3-002E　眼窩内リンパ腫と炎症性疾患の拡散能：TSE法とmulti shot EPI法との比較

○樋渡　昭雄[1]、栂尾　　理[1]、山下　孝二[1]、菊地　一史[1]、吉川　　洋[2]、武村　　濃[3]、本田　　浩[1]
[1]九州大学 大学院医学研究院 臨床放射線科学、[2]九州大学 大学院医学研究院 眼科学、
[3]フィリップス エレクトロニクス ジャパン

O-3-003E　慢性腰痛患者における傍脊柱筋脂肪量の解析

○高島　弘幸[1,2]、竹林　庸雄[2]、黄金　勲矢[2]、今村　　塁[1]、中西　光広[1]、吉本　三徳[2]、赤塚　吉紘[1]、
宍戸　博紀[1]、長濱　宏史[1]、山下　敏彦[2]
[1]札幌医科大学附属病院放射線部、[2]札幌医科大学医学部整形外科学講座

O-3-004E　改良型3D SHINKEIを用いた高分解能whole-body MR neurographyの検討

○米山　正己[1]、樋渡　昭雄[2]、栂尾　　理[2]、松本　亮二[3]、武村　　濃[1]、小原　　真[1]、奥秋　知幸[4]、
小林　幸次[3]、マルク　ヴァンカウテレン[4]
[1]フィリップスエレクトロニクスジャパン、[2]九州大学大学院 医学研究院 臨床放射線科学分野、
[3]九州大学病院 医療技術部 放射線部門、[4]フィリップスヘルスケア アジアパシフィック

3日目……第1会場　B1F　天空（サウス）

≪動物モデル（腹部）≫　　10：00～11：00

座長：疋島　啓吾（沖縄科学技術大学院大学）

O-3-005E　マンガン造影MRIによるパーキンソン病モデルマウスの脳活動計測

○菊田　里美[1,2,3]、中村　幸代[4]、山村　行生[4]、本間　経康[1]、柳川右千夫[5]、田村　　元[1]、笠原　二郎[4]、
小山内　実[1]
[1]東北大学 大学院 医学系研究科 医用画像工学分野、[2]日本学術振興会特別研究員DC、
[3]東北大学 国際高等研究教育院、[4]徳島大学 大学院 ヘルスバイオサイエンス研究部、
[5]群馬大学 大学院 医学系研究科

O-3-006E　腔内RFコイルの遠隔同調・整合による動物胃潰瘍モデルの描出

○松岡雄一郎[1,2]、森田　圭紀[3]、熊本　悦子[4]、久津見　弘[5]、東　　健[2]、黒田　　輝[6,7]
[1]情報通信研究機構 脳情報通信融合研究センター、[2]神戸大学大学院 医学研究科、[3]神戸大学 医学部 消化器内科、
[4]神戸大学 情報基盤センター、[5]滋賀医科大学 臨床研究開発センター、[6]東海大学 情報理工学部、
[7]千葉大学フロンティア医工学センター

O-3-007E　非アルコール性脂肪性肝疾患モデルメダカのin vivoでの可視化

○上野　智弘[1]、鈴木　宏和[1]、平石　昌寛[1]、天野　秀昭[2]、杉本　直三[1]
[1]京都大学 大学院医学研究科 人間健康科学系専攻、[2]京都大学 医学部 人間健康科学科

O-3-008E　MR内視鏡システムのための胃腔内ナビゲーションソフトウェアにおける胃壁強調表示機能の追加

○熊本　悦子[1,2]、松岡雄一郎[3]、橋岡　佳輝[2]、森田　圭紀[4]、久津見　弘[5]、東　　健[6]、黒田　　輝[7,8]
[1]神戸大学 情報基盤センター、[2]神戸大学 工学部、[3]情報通信研究機構 脳情報通信融合研究センター、
[4]神戸大学 医学部、[5]滋賀医科大学 臨床研究開発センター、[6]神戸大学大学院 医学研究科、
[7]東海大学 情報理工学部、[8]千葉大学 フロンティア医工学センター

O-3-009E　ラット中大同脳脈閉塞―再開通モデルにおける高分子ミセルMRI造影剤を用いたBBB透過性亢進評価

○横山　昌幸[1]、白石　貢一[1]、青木伊知男[2]
[1]東京慈恵会医科大学 総合医科学研究センター、[2]放射線医学総合研究所

O-3-010E　実験動物としての海洋生物II：MRI法による二枚貝腎機能の測定

○瀬尾　芳輝[1]、瀬尾絵理子[2]、大橋　好偉[1]、早川　実佳[1]、大石　和恵[3]、丸山　　正[3]
[1]獨協医科大学 医学部、[2]東京大学 大気海洋研、[3]海洋研究開発機構

3日目……第1会場　B1F　天空（サウス）

≪乳腺≫　　11：00～11：30

座長：ウッドハムス玲子（北里大学 医学部放射線科学（画像診断学））

O-3-011E　乳癌術前薬物療法前後における乳房ダイナミック造影MRIの薬物動態学的モデリングによる解析

○片岡　正子、長尾宗一郎、飯間　麻美、荻野　　諒、金尾昌太郎、大橋　　茜、河合真喜子、
大西奈都子、富樫かおり
京都大学医学部附属病院 放射線診断科

O-3-012E　高濃度乳腺に発生した乳癌の診断にcomputed DWIは寄与するか？

○那須　克宏、高橋　宏彰、南　　学
筑波大学大学院 人間総合医学研究科 疾患制御医学専攻 応用放射線医学分野

O-3-013E　Breast Imaging Reporting and Data System (BI-RADS) MRI 2013 descriptorを用いた乳腺腫瘤の診断：病変サイズとの関連

○河合真喜子、片岡　正子、金尾昌太郎、飯間　麻美、大西奈都子、大橋　　茜、富樫かおり
京都大学医学部附属病院 放射線診断科

3日目……第3会場　B1F　天空（ノース）

≪脳体積計測・その他≫　　9：00～10：00

座長：佐々木真理（岩手医科大学医歯薬総合研究所 超高磁場MRI診断・病態研究部門）

O-3-014　側頭葉てんかん術後における乳頭体萎縮

○福山　博幸、佐藤由起子、大友　　淳、工藤　高久、橋本　雅史、富田　典夫、星野　　稔、
松木　　康、菊池　好子、中田　安浩、柳下　　章
東京都立 神経病院 神経放射線科

O-3-015　頭部の動きに対するRadial scan法の角度依存性：多施設共同研究

○長谷川友行[1]、五月女康作[2]、松本　浩史[3]、加藤　義明[4]、尾崎　佳弘[5]、土屋　洋貴[6]、荒木　貴久[1]、
瀬谷　善恭[1]
[1]株式会社日立製作所 ひたちなか総合病院、[2]筑波大学 サイバニクス研究センター、[3]千葉大学 医学部附属病院、
[4]亀田総合病院 医療技術部、[5]明和病院 放射線部、[6](独)放射線医学総合研究所 重粒子医科学センター病院

O-3-016　Multiecho MP-RAGE (MEMPR) 法による造影3D-T1強調像でのTEの違いによる影響の検討

○川井　恒[1]、長縄　慎二[1]、中根　俊樹[1]、櫻井　康雄[2]、田岡　俊昭[1]、丸山　克也[3]
[1]名古屋大学医学部附属病院 放射線科、[2]名古屋大学医学部附属病院 放射線部、[3]株式会社シーメンス・ジャパン

O-3-017　頭部領域の動きに強い撮像法に関する多施設共同研究

○五月女康作[1]、松本　浩史[2]、加藤　義明[3]、尾崎　佳弘[4]、長谷川友行[5]、土屋　洋貴[6]
[1]筑波大学 サイバニクス研究センター、[2]千葉大学 医学部附属病院、[3]亀田総合病院 医療技術部、
[4]明和病院 放射線部、[5]日立製作所 ひたちなか総合病院、[6]放射線医学総合研究所 重粒子医科学センター病院

O-3-018　MCI due to ADにおけるコンバーターの予測診断-VBMとFDG PETの比較-

○椎野　顯彦[1]、渡辺　俊之[2]、山田　篤史[3]、陳　延偉[4]
[1]滋賀医科大学 分子神経科学研究センター MR医学研究部門、[2]光華女子大学 医療福祉学科、
[3]滋賀医科大学 バイオメディカル・イノベーションセンター、[4]立命館大学 情報理工学部

O-3-019　Blood Suppressionを付加したT1w SPACE法による視床下核描出の検討

○西畑　朋貴[1]、竹林　茂典[3]、箕浦　奨[1]、種井　隆文[3]、鈴木　智明[1]、蔵地万里奈[3]、野村　昌彦[2]、
桑原　巧[1]、中原　紀元[3]、中村　元俊[2]
[1]名古屋セントラル病院 放射線室、[2]名古屋セントラル病院 放射線科、[3]名古屋セントラル病院 脳神経外科

3日目……第3会場　B1F　天空(ノース)

≪頭頸部≫　10：00～11：20

座長：尾尻　博也（東京慈恵会医科大学 放射線医学講座）

O-3-020　内リンパ腔体積の簡易推定法の開発

○加納　麻衣[1]、大橋　俊夫[1]、片桐　稔雄[1]、久野佳也夫[2]、長縄　慎二[3]
[1]総合上飯田第一病院、[2]総合上飯田第一病院 耳鼻咽喉科、[3]名古屋大学医学部附属病院 放射線科

O-3-021　頭頸部Intravoxel Incoherent Motion (IVIM)-DWI: 1.5-Tと3.0-T MRIにおけるIVIM parametersの比較

○長友　和也[1]、藪内　英剛[2]、園田真二郎[3]、小林　幸次[3]、木村　光宏[1]、三賀山諒司[1]、本田　浩[4]
[1]九州大学大学院医学系学府保健学専攻、[2]九州大学大学院医学研究院保健学部門、
[3]九州大学病院医療技術部放射線部門、[4]九州大学大学院医学研究院臨床放射線科学分野

O-3-022　Turbo spin echo法とEcho planar imaging法を用いた頭頸部拡散強調画像の歪みの比較

○三賀山諒司[1]、藪内　英剛[2]、小林　幸次[3]、園田真二郎[3]、長友　和也[1]、木村　光宏[1]、本田　浩[4]
[1]九州大学大学院 医学系学府 保健学専攻、[2]九州大学大学院 医学研究院 保健学部門、[3]九州大学病院 放射線部、
[4]九州大学大学院 医学研究院 臨床放射線科学分野

O-3-023　頭頸部intravoxel incoherent motion (IVIM) imagingにおける最適なb-factorの個数と組み合わせの検討

○木村　光宏[1]、藪内　英剛[2]、成田　浩[3]、栗原　洋一[4]、久田　清司[4]、長友　和也[1]、三賀山諒司[1]、
真崎　昌文[4]、木村　寛[4]
[1]九州大学大学院 医学系学府 保健学専攻、[2]九州大学大学院 医学研究院 保健学部門、[3]株式会社 日立メディコ、
[4]至誠会木村病院

O-3-024　頭頸部turbo spin echo-DWIにおけるrefocus angleの最適化

○大下　剛史[1,2]、藪内　英剛[3]
[1]九州大学大学院 医学系学府 保健学専攻、[2]製鉄記念八幡病院 放射線部、
[3]九州大学大学院 医学研究院 保健学部門

O-3-025　3D 脂肪抑制radial T1強調gradient echo法(3DTHRIVE-XR)による頭頸部造影T1強調画像画質改善の検討

○小澤由莉子[1]、米山　正己[2]、梅崎　好永[1]、井上　裕二[3]、林田　江美[1]、小林　恒夫[1]、辰野　聡[1]、小山　望[1,3]

[1]八重洲クリニック、[2]フィリップスエレクトロニクスジャパン、[3]つくば画像検査センター

O-3-026　耳下腺腫瘍の良悪性鑑別における拡散テンソル画像の有用性に関する検討

○内匠　浩二、福倉　良彦、袴田　裕人、吉浦　敬

鹿児島大学大学院医歯学総合研究科 放射線診断治療学分野

O-3-027　胎児MRIにおける甲状腺のサイズと信号の評価

○河中　祐介、安藤久美子、石藏　礼一、五十嵐陽子、勝浦　尭之、若田　ゆき、山野　理子、廣田　省三

兵庫医科大学病院 放射線科

3日目……第3会場　B1F　天空(ノース)

≪腹部血管≫　11：20～12：00

座長：磯田　裕義（京都大学医学部附属病院 放射線診断科）

O-3-028　4D-PCA法による肝血管の描出能評価と血行力学的評価の初期経験

○吉川　武[1]、京谷　勉輔[2]、大野　良治[1]、神山　久信[3]、関　紳一郎[3]、西山　甲野[2]、祖父江慶太郎[3]、杉村　和朗[3]

[1]神戸大学大学院 医学研究科 先端生体医用画像研究センター、[2]神戸大学 医学部附属病院 放射線部、[3]神戸大学大学院 医学研究科 内科系講座 放射線医学分野

O-3-029　Time-SLIP法を用いた非造影腎動脈MRAの最適化 -年齢および大動脈血流速度との関連-

○倉田　靖桐、木戸　晶、藤本　晃司、木口　佳代、高倉　京子、森畠　裕策、舌野　富貴、樋本　祐紀、伏見　育崇、岡田　知久、富樫かおり

京都大学大学院医学研究科 放射線医学講座（画像診断学・核医学）

O-3-030　腹部非造影MRAにBeamSat pulseを用いた撮像法の検討

○西村　祥循[1]、小原　陽子[2]、黒瀬　厚成[1]、高橋　徹[1]

[1]日本医科大学武蔵小杉病院 放射線科、[2]株式会社日立メディコ

O-3-031　BeamSatパルス併用VASC-ASLにおける腹腔動脈、肝動脈描出の試み

○板橋　典子、原田　邦明、白勢　竜二、森分　周子、西原　崇、岡　邦治

株式会社日立メディコ MRIシステム本部

3日目……第4会場　B1F　オーロラ1

≪女性生殖器≫　9：40～10：00

座長：扇谷　芳光（昭和大学江東豊洲病院 放射線診断科）

O-3-032　Arterial spin labeling MRIを用いた遺残胎盤/胎盤ポリープの血流評価

○小坂　信之[1]、清水　一浩[1]、黒川　哲司[2]、藤原　康博[4]、松田　豪[5]、金本　雅行[3]、山元　龍哉[1]、太田可奈子[2]、吉田　好雄[2]、木村　浩彦[1]

[1]福井大学 医学部 放射線科、[2]福井大学 医学部 産科婦人科、[3]福井大学 医学部附属病院 放射線部、[4]熊本大学大学院 生命科学研究部、[5]GEヘルスケアジャパン株式会社

O-3-033　International Federation of Gynecology and Obsterics stage Ib-IIIb子宮頸癌の予後予測因子としての治療前ADC値の有用性の検討

○樋本　祐紀[1]、藤本　晃司[1]、木戸　　晶[1]、馬場　　長[2]、田中　司朗[3]、森澤　信子[4]、子安　　翔[1]、小西　郁生[2]、富樫かおり[1]

[1]京都大学大学院医学研究科 放射線医学講座（画像診断学・核医学）、
[2]京都大学大学院医学研究科 器官外科学講座（婦人科学産科学）、
[3]京都大学大学院医学研究科 社会健康医学系専攻 薬剤疫学分野、[4]京都市立病院 放射線診断科

3日目 …… 第4会場　B1F　オーロラ1

≪前立腺≫　　10：10～10：50

座長：高橋　　哲（神戸大学医学部付属病院 放射線部）

O-3-035　前立腺肥大による排尿障害者における排尿時MRI

○飯島　哲士[1]、宿谷　俊郎[1]、大橋　一範[1]、椎名　徳彦[1]、川羽田秀幸[1]、夏井　　哲[1]、佐藤　　両[2]、野崎美和子[3]

[1]獨協医科大学越谷病院 放射線部、[2]獨協医科大学越谷病院 泌尿器科、[3]獨協医科大学越谷病院 放射線科

O-3-036　前立腺移行域癌のGleason gradeの推定はADC測定で可能か？

○片平　和博[1]、猪山　裕治[1]、吉村　　明[1]、高岡　宏子[1]、厚地修太朗[1]、森下　昭治[1]、木谷　公亮[2]、濱田　泰之[2]、山下　康行[3]

[1]熊本中央病院 放射線科、[2]熊本中央病院 泌尿器科、[3]熊本大学 放射線科

O-3-037　前立腺癌におけるMRIガイド下生検の有用性

○片平　和博[1]、猪山　裕治[1]、吉村　　明[1]、高岡　宏子[1]、厚地修太朗[1]、森下　昭治[1]、木谷　公亮[2]、濱田　泰之[2]、山下　康行[3]

[1]熊本中央病院 放射線科、[2]熊本中央病院 泌尿器科、[3]熊本大学 放射線科

O-3-038　前立腺Endorectal coilを用いた神経血管束描出における撮像条件の検討

○大木　孝一[1]、池田　洋祐[1]、植松　正裕[1]、浜　　幸寛[1]、佃　　文夫[2]、鍛冶　　翼[3]

[1]江戸川病院 放射線科、[2]江戸川病院 泌尿器科、[3]SIEMENS Japan アプリケーション部

3日目 …… 第4会場　B1F　オーロラ1

≪脳MRA・血管壁≫　　11：00～11：50

座長：國松　　聡（東京大学 大学院医学系研究科 放射線医学講座）

O-3-039　頭部MRA血管拍動イメージングにおける脳動脈血管壁の評価

○古川　研治[1]、二階堂　剛[2]、山本　綱記[1]

[1]釧路孝仁会記念病院、[2]社会医療法人孝仁会 釧路脳神経外科

O-3-040　Simultaneous Time-Encoding for Bi-Polar (STEP) MRA法の基礎検討

○木村　徳典[1]、坂下　尚孝[1]、白石　　諒[2]、宮崎美津恵[2]

[1]東芝メディカルシステムズ株式会社 医用システム研究開発センター、[2]Toshiba Medical Research USA

O-3-041　32ch コイルを用いた頭蓋内 3D vessel wall imagingの描出能に関する検討

○高橋沙奈江[1]、宮崎　　功[1]、吉岡　達也[1]、小林　邦典[4]、五明　美穂[2]、大戸眞喜男[1]、土屋　一洋[3]、似鳥　俊明[2]、河野奈々恵[5]

[1]杏林大学医学部付属病院 放射線部、[2]杏林大学医学部放射線医学教室、[3]東京逓信病院放射線科、
[4]杏林大学保健学部診療放射線技術学科、[5]東芝メディカルシステムズ株式会社

O-3-042　32chコイルを用いた頭蓋内3D vessel wall imagingの臨床経験

○五明　美穂[1]、土屋　一洋[1,2]、高橋沙奈江[3]、宮崎　　功[3]、片瀬　七朗[1]、大原　有紗[1]、立石　秀勝[1]、似鳥　俊明[1]

[1]杏林大学 医学部 放射線医学教室、[2]東京逓信病院 放射線科、[3]杏林大学病院 放射線部

O-3-043　Small FOV Quadruple Inversion Recovery VISTAを用いた脳底動脈3D Zoomed Black-Blood Imaging

○湯田　恒平[1]、吉田　学誉[1,2]、古河　勇樹[1,4]、蛸井　清士[1]、河内　伸夫[3]、米山　正己[5]

[1]東京警察病院 放射線科、[2]東北大学大学院 医学系研究科 保健学専攻 画像解析学、[3]東京警察病院 放射線部、[4]首都大学東京 大学院 人間健康科学研究科 放射線学域、[5]フィリップス エレクトロニクス ジャパン

3日目 …… 第5会場　B1F　オーロラ2

≪肝EOB1≫　　9：30～10：40

座長：堀　　雅敏（大阪大学大学院医学研究科 放射線統合医学講座 放射線医学講座）

O-3-044　高速パラレルイメージング（CAIPIRINHA）を併用した3D VIBE法のDynamic検査における撮像時間短縮の検討

○辻　　良憲[1]、高橋　順士[1]、林　　達也[1]、多賀谷菜穂美[1]、平本真理子[1]、三上　紗季[1]、田野　政勝[1]、斎藤　　聡[2]

[1]虎の門病院 放射線部、[2]虎の門病院 肝臓センター

O-3-045　STAR-VIBE法を用いた自由呼吸下のGd-EOB-DTPA肝細胞造影相の有用性

○佐々木雅史[1]、福倉　良彦[2]、岩永　　崇[1]、齊藤　朋典[1]、藤崎　拓郎[1]、熊谷　雄一[2]、今井　　広[3]、吉浦　　敬[2]、西郷　康正[1]

[1]鹿児島大学病院 臨床技術部放射線部門、[2]鹿児島大学大学院医歯学総合研究科 放射線診断治療学分野、[3]シーメンス・ジャパン株式会社

O-3-046　Radial trajectoryを用いた自由呼吸下3D-T1TFEの検討

○吉田　学誉[1,2]、米山　正己[3]、古河　勇樹[1,4]、湯田　恒平[1]、土屋　宏彰[1]、河内　伸夫[1]

[1]財団法人 自警会 東京警察病院 放射線科、[2]東北大学大学院 医学系研究科 保健学専攻 画像解析学、[3]Philips Electronics Japan、[4]首都大学東京大学院 人間健康科学研究科 放射線科学域

O-3-047　3D gated radial gradient echo sequence (THRIVE GXR)を用いたfree-breathing MRIの検討

○吉田　学誉[1,2]、米山　正己[3]、古河　勇樹[1,4]、湯田　恒平[1]、土屋　宏彰[1]、河内　伸夫[1]

[1]財団法人 自警会 東京警察病院 放射線科、[2]東北大学大学院 医学系研究科 保健学専攻 画像解析学、[3]Philips Electronics Japan、[4]首都大学東京大学院 人間健康科学研究科 放射線科学域

O-3-048　Navigator-gatingを用いたGd-EOB-DTPA造影MRIの画質評価

○小笠原　豪[1]、井上　優介[1]、松永　敬二[1]、藤井　　馨[1]、秦　　博文[2]、宮武比呂樹[2]、岩舘　雄治[3]

[1]北里大学 医学部 放射線科学 画像診断学、[2]北里大学病院 放射線部、[3]GEヘルスケア・ジャパン

O-3-049　EOB造影MRIの動脈相における呼吸性アーチファクト：DISCOを用いた多時相動脈相での検討

○佐藤　兼是[1]、森阪　裕之[2]、本杉宇太郎[2]、市川　智章[2]、掛川　貴史[1]、池長　　聰[1]、熊谷　博司[1]、坂本　　肇[1]、大西　　洋[2]

[1]山梨大学医学部附属病院 放射線部、[2]山梨大学医学部附属病院 放射線科

O-3-050　Gd-EOB-DTPA を用いた造影検査における肝細胞造影相の撮像パラメータの最適化

○高橋　順士[1]、斎藤　　聡[2]、辻　　良憲[1]、林　　達也[1]、多賀谷菜穂美[1]、平本真理子[1]、三上　紗季[1]、時森　貴央[1]

[1]国家公務員共済組合連合会 虎の門病院 放射線部、[2]国家公務員共済組合連合会 虎の門病院 肝臓センター内科

3日目 …… 第5会場　B1F　オーロラ2

≪肝EOB2≫　　11：00～11：50

座長：山田　　哲（信州大学 医学部画像医学教室）

O-3-051　EOB-MRIの最適な動脈優位相開始時間の予測の検討

○福澤　　圭[1]、斎藤　　聡[2]、三浦　則仁[1]、雨宮　沙織[1]、吉田　　孝[1]、川村　由香[1]、鈴木　秀郷[1]、吉原　千治[1]、田野　政勝[1]

[1]国家公務員共済組合連合会 虎の門病院 放射線部、[2]国家公務員共済組合連合会 虎の門病院 肝臓科

O-3-052　肝臓MRI検査における高速パラレルイメージング（CAIPIRINHA）を併用したDIXON法の撮像短縮の検討

○高橋　順士[1]、斎藤　　聡[2]、辻　　良憲[1]、林　　達也[1]、多賀谷菜穂美[1]、平本真理子[1]、三上　紗季[1]、時森　貴央[1]

[1]国家公務員共済組合連合会 虎の門病院 放射線部、[2]国家公務員共済組合連合会 虎の門病院 肝臓センター内科

O-3-053　Gd-EOB-DTPA肝細胞造影相におけるCHESS法とSTIR法を用いたlow b DWIの比較検討

○齊藤　朋典[1]、福倉　良彦[2]、岩永　　崇[1]、佐々木雅史[1]、藤崎　拓郎[1]、熊谷　雄一[2]、吉浦　　敬[2]

[1]鹿児島大学病院 臨床技術部 放射線部門、[2]鹿児島大学大学院 医歯学総合研究科 放射線診断治療学分野

O-3-054　3T MRI装置でのGd-EOB-DTPA造影MRIにおける均一性補正が肝信号定量指標に与える影響

○小笠原　豪[1]、井上　優介[1]、松永　敬二[1]、藤井　　馨[1]、秦　　博文[2]

[1]北里大学 医学部 放射線科学 画像診断学、[2]北里大学病院 放射線部

O-3-055　View-sharing多相肝動脈優位相を用いた多血性肝細胞癌検出

○河合　信行[1]、五島　　聡[1]、渡邊　春夫[1]、川田　紘資[1]、大野　裕美[1]、野田　佳史[1]、兼松　雅之[1,2]、梶田　公博[2]

[1]岐阜大学医学部附属病院 放射線科、[2]岐阜大学医学部附属病院 放射線部

1日目 …… ポスター会場　5F　蓬莱

≪MRS超偏極≫　　13：00～13：48

座長：渡邉　英宏（国立環境研究所 環境計測研究センター 生体応答計測研究室）

P-1-001　放射線照射における超偏極MRIおよびEPRI画像解析

○松尾　政之[1]、芝本　雄太[1]、松元　慎吾[2]、齋藤　圭太[2]、高草木洋一[2]

[1]名古屋市立大学 医学部 放射線科、[2]米国国立衛生研究所 国立がんセンター 放射線生物学部門

P-1-002　超偏極^{13}C磁気共鳴スペクトロメトリーを用いたマウス脳におけるin vivo 乳酸ダイナミクスの検討

○高堂　裕平[1]、チェン　ティアン[1]、ジェシカ　バスティアンセン[1]、吉原　　光[1]、モー　ミシュコフスキー[1]、ベルナルド　ランツ[1]、シルバイン　レンガシェー[2]、アルノー　コメント[1]

[1]スイス連邦工科大学ローザンヌ校 生体システム物理研究科、
[2]スイス連邦工科大学ローザンヌ校 生命科学分野 ブレインマインド研究院

P-1-003　Proton-MR Spectroscopyによる事象関連検査の可能性

○前野　正登

国立障害者リハビリテーションセンター

P-1-004　超偏極 ^{129}XeMRI肺機能診断法によるピルビン酸エチルの薬効評価

○下川　晃弘[1]、今井　宏彦[2]、山内紬起子[1]、程野　祥太[1]、上田ひかる[1]、野田　雄哉[1]、藤原　英明[3]、木村　敦臣[1]

[1]大阪大学大学院 医学系研究科 保健学専攻 医療技術科学分野 医用物理工学講座、
[2]京都大学大学院 情報学研究科 システム科学専攻 医用工学分野、[3]大阪大学 産学連携本部

P-1-005　高沸点ガスをクエンチガスとする超偏極 ^{129}XeMRIの感度増強と肺線維症診断への応用

○程野　祥太[1]、今井　宏彦[2]、山内紬起子[1]、下川　晃弘[1]、野田　雄哉[1]、上田ひかり[1]、藤原　英明[3]、木村　敦臣[1]

[1]大阪大学大学院 医学系研究科 保健学専攻 医療技術科学分野 医用物理工学講座、
[2]京都大学大学院 情報学研究科 システム科学専攻、[3]大阪大学 産学連携本部

P-1-006　7T ^{1}H-MR Spectroscopy 法による温度計測に影響を与える磁場ドリフトの測定精度の検討

○東　　高志[1]、栗林　秀人[2]、滝沢　　修[2]、中井　隆介[3]、若槻麻里子[3]、都賀谷紀宏[3]、中村　達雄[3]、劉　　国相[1]

[1]情報通信研究機構 脳情報通信融合研究センター、[2]シーメンス・ジャパン、[3]京都大学 再生医科学研究所

P-1-007　光ポンピング原子磁気センサを用いた超低磁場MRI開発：超偏極Xeイメージングのための受信系の最適化

○山本　哲也、笈田　武範、小林　哲生

京都大学 大学院工学研究科 電気工学専攻

P-1-008　連続供給超偏極 ^{129}Xeから固体表面の生体分子上 ^{13}Cへの超偏極移行

○服部　峰之

産業技術総合研究所 計量標準総合センター 物質計測標準研究部門

1日目 …… ポスター会場　5F　蓬莱

≪泌尿器≫　　17：30～18：12

座長：桐生　　茂（東京大学医科学研究所附属病院 放射線科）

P-1-009　経皮的腎淡明細胞癌治療における拡散強調画像（apparent diffusion coefficients値）の位置づけ

○吉田　理佳[1]、吉廻　　毅[1]、内田　幸司[2]、荒木　久寿[3]、丸山　光也[1]、森　　博史[1]、勝部　　敬[1]、北垣　　一[1]

[1]島根大学 医学部 放射線医学講座、[2]えだクリニック、[3]松江生協病院 放射線科

P-1-010　2型糖尿病に伴う腎形態変化：空間選択的IR pulse併用非造影MRIによる評価

○野田　靖文[1]、伊東　克能[1]、玉田　　勉[1]、山本　　亮[1]、林田　　稔[1]、八十川和哉[1]、木戸　　歩[1]、守屋　和典[2]、阿部　俊憲[2]、佐内　弘恭[2]、吉田　耕治[2]

[1]川崎医科大学 放射線科(画像診断1)、[2]川崎医科大学附属病院 中央放射線部

P-1-011　脂肪抑制併用型HIRE法を用いた膀胱腫瘍描出の試み

○千嶋　昭夫[1]、洞田貫啓一[1]、宮崎　達也[1]、加藤　　裕[2]

[1]メディカルスキャニング 日暮里、[2]名古屋大学医学部附属病院 医療技術部放射線部門

P-1-012　ガンマモデルを用いた拡散MRIによる前立腺癌悪性度予測

○冨田　浩子[1]、新本　　弘[1]、田村　千春[1]、山田謙太郎[1]、曽我　茂義[1]、岡村　哲平[1]、加地　辰美[1]、押尾　晃一[2]

[1]防衛医科大学校 放射線医学講座、[2]慶応義塾大学 医学部 放射線診断科

P-1-013　SPIOを用いたループス腎炎の評価

○陳　　挺[1,2]、森　　勇樹[1,2]、程　　振宇[1,2]、Soyong Lee[1]、Ripley Barry[1]、岸本　忠三[1]、
乾　千珠子[1,2]、多胡　善幸[3]、吉田　慎一[3]、大野　工司[4]、吉岡　芳親[1,2]
[1]大阪大学 免疫学フロンティア研究センター(IFReC)、
[2](独)情報通信研究機構 大阪大学 脳情報通信融合研究センター(CiNet)、
[3]株式会社カネカ バイオテクノロジー開発研究所、[4]京都大学 化学研究所

P-1-014　統計学的モデルを用いた拡散強調MRIによる腎機能評価―重症度毎のサブグループ比較

○山田謙太郎[1]、新本　　弘[1]、熊谷　裕生[2]、加地　辰美[1]、押尾　晃一[3]
[1]防衛医科大学校 放射線医学講座、[2]防衛医科大学校 腎臓内分泌内科、[3]慶應義塾大学 医学部 放射線診断科

P-1-015　膀胱検査における高分解能かつ短時間撮像を目的とした3DT2強調画像の検討

○小菅　正嗣、東　　則仁
東京都立大塚病院 診療放射線科

1日目 …… ポスター会場　5F　初音

≪脳MRS fMRI≫　　13：30～14：24

座長：麦倉　俊司（東北大学病院 放射線診断科）

P-1-016　MRSでの著明な乳酸上昇のみがインフルエンザ脳症の所見として認識できたAlexander病の1例

○榎園美香子[1]、相田　典子[1]、富安もよこ[2]、藤井　裕太[1]、野澤久美子[1]、佐藤　睦美[3]、後藤　知英[3]、
鈴木　悠一[4]、村本　安武[4]、草切　孝貴[4]、佐藤　公彦[4]
[1]神奈川県立こども医療センター 放射線科、[2]放射線医学総合研究所 重粒子医科学センター、
[3]神奈川県立こども医療センター 神経内科、[4]神奈川県立こども医療センター 放射線技術科

P-1-017　レーザー刺激を用いたアロディニア特異的な痛み評価に関するfMRI研究

杠　　直哉[1]、○吉永　壮佐[1]、平金　　真[1]、岩本　成人[1]、佐藤　博司[2]、本田　宗吉[3]、玉置　啓祐[3]、
関澤　俊洋[3]、藤川　昭彦[3]、寺沢　宏明[1]
[1]熊本大学大学院 生命科学研究部 構造生命イメージング分野、
[2]ブルカー・バイオスピン株式会社 アプリケーション部、[3]アステラス製薬 研究本部

P-1-018　In vivo ^{1}H MRSによる新生児脳内GABAレベルの測定

○富安もよこ[1,2,3]、相田　典子[1,3]、柴崎　　淳[4]、佐藤　公彦[1,5]、草切　孝貴[1,5]、鈴木　悠一[1,5]、
村本　安武[1,5]、野澤久美子[1,3]、清水　栄司[2]、小畠　隆行[1,3]、辻　比呂志[1]
[1]放射線医学総合研究所 重粒子医科学センター、[2]千葉大学 子どものこころの発達教育研究センター、
[3]神奈川県立こども医療センター 放射線科、[4]神奈川県立こども医療センター 新生児科、
[5]神奈川県立こども医療センター 放射線技術科

P-1-019　実験的な咬合干渉の認識の検討

○小田　昌史
九州歯科大学 歯科放射線学分野

P-1-020　fMRIにおけるBroca's areaのタスク検討

○丹　　綾香[1]、八木　一夫[1]、小野寺聡之[2]、安部　真治[1]
[1]首都大学東京大学院 人間健康科学研究科 放射線科学域、[2]東京都保健医療公社 荏原病院 放射線科

P-1-021　ワーキングメモリの負荷量による脳内ネットワークの変化の検討

○小淵　将吾[1]、岡村　達也[1]、田中　美里[2]、山本　詩子[3]、廣安　知之[4]
[1]同志社大学 生命医科学研究科、[2]同志社大学 理工学部、[3]京都大学 情報学研究科、[4]同志社大学 生命医科学部

P-1-022　BOLD 法を用いた匂い刺激によるマウス嗅球の活性化の検出

○舩津　大嗣、吉永　壮佐、平金　　真、岩本　成人、寺沢　宏明
熊本大学大学院 生命科学研究部 構造生命イメージング分野

P-1-023　Multi-band GE-EPI法を用いた脳機能イメージングにおける最適パラメータの検討

○菅原　翔[1]、福永　雅喜[1,2]、小池　耕彦[1]、濱野　友希[1,2]、滝沢　修[3]、定藤　規弘[1,2]
[1]自然科学研究機構 生理学研究所 心理生理学研究部門、[2]総合研究大学院大学 生命科学研究科 生理科学専攻、
[3]シーメンス・ジャパン株式会社

P-1-024　rs-fMRI temporal lag analysis reveals structured propagation of spontaneous neuronal activity

○雨宮　史織、高尾　英正、花岡　昇平、大友　邦
東京大学医学部附属病院 放射線科

1日目 …… ポスター会場　5F　初音

≪脳・その他1≫　14：30～15：00

座長：濱崎　望（順天堂大学順天堂医院 放射線部）

P-1-025　マルチスライス撮像に伴うMT効果：7T脳画像での評価

○上口　貴志[1,2,3]、黄田　育宏[1,2]、松岡雄一郎[1,2]、劉　国相[1,2]
[1]情報通信研究機構 脳情報通信融合研究センター、[2]大阪大学大学院 生命機能研究科、
[3]大阪大学大学院 医学系研究科

P-1-026　Variable refocusing flip angleを用いた頭部3D FSE T1WIの基礎的検討

○佐藤　広崇[1]、加藤　広一[1]、大久保　守[1]、山本　純郎[1]、中川　恒明[2]、矢内　秀一[2]
[1]草加市立病院 医療技術部 放射線科、[2]草加市立病院 放射線科

P-1-027　Variable refocusing flip angleにAnti-driven equilibriumを併用した頭部造影3D撮像法の検討

○木村　大輔、山田　英司、久住　謙一、片山　豊、東田　満治
大阪市立大学 医学部附属病院 中央放射線部

P-1-028　Gd造影flow saturation-prepared 3D-T1WI ― CUBEとFSPGRの比較

○高野　浩一[1]、中牟田隆司[2]、三好　光晴[3]、桑原　康雄[2]、吉満　研吾[1]
[1]福岡大学 医学部 放射線医学教室、[2]福岡大学病院 放射線部、[3]GEヘルスケアジャパン

P-1-029　Synthetic MRの使用経験

○中澤　美咲[1,2]、萩原　彰文[2]、クリスティナ　アンディカ[2]、堀　正明[2]、鶴田　航平[1,2]、高野　直[2]、熊谷　文孝[2]、濱崎　望[2]、佐藤　秀二[2]、川崎　英生[2]、鎌形　康司[2]、吉田茉莉子[2]、村田　渉[1,2]、上田　亮[1,2]、青木　茂樹[2]、妹尾　淳史[1]
[1]首都大学東京大学院 人間健康科学研究科 放射線科学域、[2]順天堂大学医学部附属順天堂医院 放射線科・部

1日目 …… ポスター会場　5F　初音

≪脳・その他2≫　15：20～15：50

座長：森　墾（東京大学 大学院医学系研究科 放射線医学講座）

P-1-030　脱髄性疾患におけるDouble Inversion Recovery法を用いた経時的観察

○宮武　祐士[1]、中田　直[1]、鎌田　靖章[1]、高橋　優子[1]、本城　尚美[2]
[1]おさか脳神経外科病院 放射線部、[2]おさか脳神経外科病院 放射線科

P-1-031　位相差強調画像化法(PADRE)を用いた健常者視放線のvolumetryによる加齢変化の検討

○舘脇　康子[1,2,3]、瀧　　靖之[2,3]、Benjamin Thyreau[2]、松平　　泉[3]、面高　宗子[4]、中澤　　徹[4]、
永坂　竜男[5]、村田　隆紀[1]、加藤裕美子[1]、明石　敏昭[1]、麦倉　俊司[1]、関口　　敦[2]、高瀬　　圭[1]
[1]東北大学病院 放射線診断科、[2]東北大学 メディカルメガバンク機構 脳画像解析医学分野、
[3]東北大学加齢医学研究所 機能画像分野、[4]東北大学病院 眼科、[5]東北大学病院 放射線部門

P-1-032　一酸化炭素中毒亜急性期における白質障害と脳温との関係

○藤原　俊朗[1]、吉岡　芳親[2]、松田　　豪[3]、西本　英明[1]、村上　寿孝[1]、南波　孝昌[1]、小川　　彰[1]、
小笠原邦昭[1]、別府　高明[1,4]
[1]岩手医科大学 医学部 脳神経外科学講座、
[2]大阪大学免疫学フロンティア研究センター 生体機能イメージング研究室、
[3]GEヘルスケア・ジャパン株式会社 研究開発部、[4]岩手医科大学医学部 高気圧環境医学科

P-1-033　グリオマ評価における非侵襲的導電率画像法の有用性の検討

○キンキン　タ[1,2]、Ulrich Katscher[3]、Christian Stehning[3]、山口　　茂[4]、寺坂　俊介[4]、山本　　徹[5]、
工藤　與亮[2]、白土　博樹[1,2]
[1]北海道大学大学院 医学研究科、
[2]Global Station for Quantum Medical Science and Engineering, Hokkaido University、
[3]Research Laboratories, Hamburg, Germany、[4]北海道大学大学院 脳神経外科、[5]北海道大学大学院 保健科学院

P-1-034　DCE permeability imagingを用いた脳腫瘍の鑑別診断

○ムングンホーヤグ　マジグスレン[1]、阿部　考志[1]、竹内麻由美[1]、松田　　豪[2]、原田　雅史[1]
[1]徳島大学大学院医歯薬研究部、[2]GEヘルスケアジャパン

1日目……ポスター会場　B1F　虹

≪女性生殖器≫　　14：40～15：28

座長：小山　　貴（倉敷中央病院 放射線診断科）

P-1-035　WDS法によるADC表示：子宮腫瘍での検討

○奥田　茂男、押尾　晃一、秋田　大宇、浅田久美子、陣崎　雅弘
慶應義塾大学 医学部 放射線診断科

P-1-036　拡散強調画像における上皮性卵巣腫瘍のADCminとADCminor - 境界悪性腫瘍と悪性腫瘍の比較 -

○上者　郁夫[1]、下池　　綾[1]、鳥谷　英貴[1]、加地　充昌[2]、清　　哲朗[2]、笹井　信也[2]、三森　天人[3]、
中村圭一郎[4]、柳井　広之[5]、金澤　　右[6]
[1]岡山大学 大学院 保健学研究科、[2]岡山画像診断センター、[3]姫路赤十字病院 放射線科、
[4]岡山大学 医学部 産科婦人科、[5]岡山大学病院 病理診断科、[6]岡山大学 医学部 放射線科

P-1-037　3D等方性ボクセルT2強調像(VISTA)を用いた正常健常者の子宮の容積測定の評価検討

○小澤　栄人[1]、高橋　正洋[1]、谷坂　　愛[1]、加藤　智美[2]、安田　政実[2]、長谷川幸清[3]、奥秋　知幸[4]、
桜井　靖雄[5]、妹尾　大樹[5]、酒井　文和[1]
[1]埼玉医科大学 国際医療センター 画像診断科、[2]埼玉医科大学 国際医療センター 病理診断科、
[3]埼玉医科大学 国際医療センター 婦人科腫瘍科、[4]株式会社フィリップス メディカルジャパン、
[5]埼玉医科大学 中央放射線部

P-1-038　筋骨格用の可変フリップ角3D TSE法を利用した婦人科T2WIの撮像条件の検討

○斉藤　宏明、金沢　　勉、近藤　達也、内藤　健一
新潟大学医歯学総合病院 診療支援部 放射線部門

P-1-039　帝切痕の検出におけるT2WIおよびT2*WIの感度

○前田恵理子[1]、永縄将太郎[1]、澤野　誠志[2]、林田　恵美[2]、大須賀　穣[3]、大友　　邦[1]
[1]東京大学 医学部附属病院 放射線科、[2]八重洲クリニック、[3]東京大学 医学部附属病院 女性外科

P-1-040　卵巣腫瘍の良悪性鑑別における^{1}H-MRSの有用性の検討

○竹内麻由美[1]、松崎　健司[1,2]、原田　雅史[1]
[1]徳島大学 医学部 放射線科、[2]徳島文理大学 保健福祉学部 診療放射線学科

P-1-041　付属器茎捻転における拡散強調画像の強い高信号域：T2*強調画像を含めた検討

○藤井　進也、福永　　健、井上　千恵、椋田奈保子、田邉　芳雄、内田　伸恵、小川　敏英
鳥取大学 医学部 病態解析医学講座 画像診断治療学分野

P-1-042　MRI for the evaluation to the safety and efficacy of high intensity focused ultrasound ablation therapy for adenomyosis of uterus

○Lizhong Jia、Genfa Yi、Wei Zhao
Department of Medical Imaging, the First Affiliated Hospital of Kunming Medical University

1日目……ポスター会場　B1F　虹

≪肝・上腹部≫　　15：40～16：10

座長：五味　達哉（東邦大学医療センター大橋病院 放射線科）

P-1-043　SPIO造影MRIの新たな応用に向けて：肝腫瘍に対する放射線治療の安全マージン描出を目指した基礎検討

○古田　寿宏[1,2]、山口　雅之[2]、南　　学[3]、大友　　邦[2]、藤井　博史[1]
[1]東京大学 医学部 附属病院 放射線科、[2]国立がん研究センター 先端医療開発センター 機能診断開発分野、
[3]筑波大学附属病院 放射線科

P-1-044　Gd-EOB-DTPAダイナミック造影動脈相の呼吸性アーチファクトに対する酸素投与の有用性

○浪本　智弘[1]、清水　紀恵[2]、中川　雅貴[1]、木藤　雅文[1]、中浦　　猛[1]、尾田済太郎[1]、宇都宮大輔[1]、
山下　康行[1]
[1]熊本大学 医学部 放射線診断科、[2]熊本大学医学部付属病院 中央放射線部

P-1-045　非アルコール性脂肪性肝炎モデルマウスの高分子ミセル造影MRIにおけるT1緩和時間測定の評価

○桐生　　茂[1]、白石　貢一[2]、横山　昌幸[2]、赤井　宏行[1]、中埜　良康[1]、井上　優介[3]、大友　　邦[4]
[1]東京大学 医科学研究所 放射線科、[2]東京慈恵会医科大学総合医科学研究センター、
[3]北里大学放射線画像診断科、[4]東京大学医学部放射線科

P-1-046　Gd－EOB－DTPAを使用した肝細胞相MRIにおけるMulti VaneXD T1W-FFEの撮像条件検討

○並木　　隆、武村　　濃、勝又　康友、米山　正己、中村　理宣、諏訪　　亨、門原　　寛
フィリップスエレクトロニクスジャパン

P-1-047　1.5TMRIを用いた食道癌深達度診断：観察者間の診断能の相違に関する検討

○小野寺祐也[1]、薮崎　哲史[2]、坂本　圭太[2]、細川　正夫[3]
[1]社会医療法人 恵佑会札幌病院 放射線診断科、[2]北海道大学 大学院医学研究科 放射線医学分野、
[3]社会医療法人 恵佑会札幌病院 消化器外科

1日目……ポスター会場　B1F　虹

≪上腹部≫　　16：10～16：46

座長：入江　裕之（佐賀大学 医学部放射線医学教室）

P-1-048　Time-SLIPを用いた非造影MRAによる血流の向きを含めた左胃静脈の描出の検討

○大野亜矢子[1]、古田　昭寛[1]、山下　力也[1]、大野　　豪[1]、有薗　茂樹[1]、磯田　裕義[1]、坂下　尚孝[2]、富樫かおり[1]

[1]京都大学 大学院医学研究科放射線医学講座画像診断学・核医学、[2]東芝メディカルシステムズ株式会社

P-1-049　選択的IRパルスを併用したCine Dynamic MRCPによる膵外分泌機能評価と膵管形態変化に関する検討

○八十川和哉、玉田　　勉、山本　　亮、谷本　大吾、神吉　昭彦、鳥越　晃之、野田　靖文、木戸　　歩

川崎医科大学 放射線科（画像診断１）

P-1-050　肝臓MRIの高速スピンエコーディクソン技術を用いた息止め(B.H)と呼吸同期(PACE)の比較

○真鍋　　努[1]、田澤　　聡[2]、安藤　律子[1]、鈴木　　豊[1]、阿部　裕子[1]、佐藤祐太郎[1]、松本　　恒[3]

[1]公立刈田綜合病院 放射線部、[2]公立刈田綜合病院 放射線科、[3]宮城県がんセンター 放射線診断科

P-1-051　Radial sampling法を利用した3D GRE T1強調画像におけるradial viewsとstreak artifactおよびSNRの関係

○大久保裕矢、荒木　綾美、赤井　亮太、中川　達也、桑山　真紀、佐野　幹夫、玉木　　繁

医療法人豊田会 刈谷豊田総合病院 放射線技術科

P-1-052　Magnitude-Based Weighted NEXを用いた肝臓DWI：肝左葉の信号低下抑制を目指した基礎検討

○野崎　　敦[1]、若山　哲也[1]、椛沢　宏之[1]、奥田　茂男[2]、陣崎　雅弘[2]

[1]GEヘルスケア・ジャパン 研究開発部、[2]慶應義塾大学 医学部 放射線診断科

P-1-053　3Dフェイズエンコーディングの3T-MRCPにおける有用性：　画質と撮影時間について

○中浦　　猛[1]、横山　広一[2]、浪本　智弘[1]、尾田済太郎[1]、宇都宮大輔[1]、吉田　守克[2]、山下　康行[2]、奥秋　知幸[3]

[1]熊本大学医学部放射線治療科、[2]天草地域医療センター 放射線科、[3]フィリップス ジャパン

1日目……ポスター会場　B1F　輝

≪心大血管１≫　　15：00～15：42

座長：武村　　濃（株式会社フィリップスエレクトロニクスジャパン）

P-1-054　Look-Locker法による心筋Color MAPの検討

○立石　敏樹[1]、井土川敦子[2]、木原　信行[4]、大西　弘士[4]、力丸　裕哉[2]、佐藤　明弘[2]、篠崎　　毅[3]、齋藤　春夫[5]

[1]独)国立病院機構山形病院 放射線科、[2]独)国立病院機構 仙台医療センター 放射線科、
[3]独)国立病院機構 仙台医療センター 循環器科、[4]TeraRecon INC、[5]東北大学大学院医学系研究科

P-1-055　冠動脈撮影における胸壁からのモーションアーチファクトを減らす試み

○新井　英雄

済生会二日市病院

P-1-056　PPU同期法を用いた心臓拡散強調画像の有用性

○後藤　康裕[1]、福島　賢慈[2]、米山　正己[3]、武村　　濃[3]、蓼沼　　仁[1]、村田　　淳[1]、鈴木　　真[1]、
倉元　達矢[1]、竹山　　守[1]、坂井　修二[2]
[1]東京女子医科大学病院 中央放射線部、[2]東京女子医科大学病院 画像診断・核医学科、
[3]株式会社フィリップスエレクトロニクスジャパン

P-1-057　PPU同期法を用いた心臓拡散強調画像の至適撮像条件検討

○後藤　康裕[1]、福島　賢慈[2]、米山　正己[3]、武村　　濃[3]、蓼沼　　仁[1]、村田　　淳[1]、鈴木　　真[1]、
倉元　達矢[1]、竹山　　守[1]、坂井　修二[2]
[1]東京女子医科大学病院 中央放射線部、[2]東京女子医科大学病院 画像診断・核医学科、
[3]株式会社フィリップスエレクトロニクスジャパン

P-1-058　PTSMA後のHOCM患者における造影後 Cine SSFP MRIの有用性

○山多　芙美[1]、天野　康雄[1]、城　　正樹[1]、橋本　英伸[2]、汲田伸一郎[1]
[1]日本医科大学付属病院 放射線科、[2]東邦大学医療センター 大森病院 循環器内科

P-1-059　Acceleration motion correctionを用いた心筋拡散強調画像に関する基礎的検討

○杉森　博行[1]、真鍋　徳子[2]、石坂　欣也[1]、高森　清華[1]、藤原　太郎[1]、奥秋　知幸[3]、荻野　徹男[3]、
工藤　與亮[2]
[1]北海道大学病院 診療支援部 放射線部、[2]北海道大学病院 放射線診断科、
[3]フィリップスエレクトロニクスジャパン

P-1-060　SMART1Mapを用いた3T装置における心筋T1計測の初期経験

○奥田　茂男[1]、谷本　伸弘[1]、山田　祥岳[1]、松本　俊亮[1]、陣崎　雅弘[1]、布川　嘉信[2]、岡部　浩司[2]、
渡部　敏男[2]、野崎　　敦[3]
[1]慶應義塾大学 医学部 放射線診断科、[2]慶應義塾大学病院 中央放射線技術室、[3]GEヘルスケア・ジャパン

1日目……ポスター会場　B1F　シンシア前ホワイエ

≪高速イメージング≫　　13：00～13：24

座長：増井　孝之（聖隷浜松病院 放射線科）

P-1-061　等間隔収集軌道を用いたMRI圧縮センシングの検討

○八坂　俊吾、関根　和樹、伊藤　聡志、山田　芳文
宇都宮大学 大学院工学研究科 情報システム科学専攻

P-1-062　1.0T永久磁石によるEcho Planar Imagingを用いた生体マウスの撮像

○拝師　智之[1]、橋本征太郎[2]、矢野　順也[3]、寺田　康彦[3]、巨瀬　勝美[3]
[1]株式会社エム・アール・テクノロジー、[2]株式会社エクサ エンタープライズ開発本部、
[3]筑波大学 数理物質科学研究科

P-1-063　RF-Spoiled Gradient Echoを用いた高速3Dマルチパラメータマッピング

○谷口　　陽、横沢　　俊、白猪　　亨、黒川　眞次、越智　久晃
日立製作所 研究開発グループ

P-1-064　MR位相画像の圧縮センシングにおけるスパース化関数のマルチスケール化に関する検討

○渋谷　萌音、伊藤　聡志、山田　芳文
宇都宮大学 大学院工学研究科 情報システム科学専攻

≪拡散・トラクトグラフィー≫　　16：00～16：48

座長：鈴木　雄一（東京大学医学部附属病院 放射線部）

P-1-065　1.5T MRIを用いたDTI撮像におけるMulti-Band EPIの有用性

○三津田　実[1]、鈴木　雄一[1]、笠原　朗弘[1]、國松　　聡[1]、丸山　克也[2]、渡辺　靖志[1]、更科　岳郎[1]、井野　賢司[1]、佐藤　次郎[1]、矢野　敬一[1]、大友　　邦[1]

[1]東京大学医学部附属病院 放射線部・科、[2]シーメンスジャパン株式会社

P-1-066　b=0 を使わない拡散テンソルイメージング I: ADC と FA への影響

○野崎　尚大[1]、梅沢　栄三[1,2]、川崎　真啓[2]、河野　泰成[3]、石原　大地[2]、塩川　翔子[1]、増元　　光[3]、中井　敏昭[3]

[1]藤田保健衛生大学医療科学部 放射線学科、[2]藤田保健衛生大学大学院保健学研究科 医用放射線科学領域、[3]藤田保健衛生大学病院 放射線部

P-1-067　b=0 を使わない拡散テンソルイメージング II: 神経束追跡への影響

○塩川　翔子[1]、梅沢　栄三[1,2]、河野　泰成[3]、石原　大地[2]、野崎　尚大[1]、増元　　光[3]、中井　敏昭[3]、杉浦慎太郎[4]

[1]藤田保健衛生大学医療科学部 放射線学科、[2]藤田保健衛生大学大学院保健学研究科 医用放射線科学領域、[3]藤田保健衛生大学病院 放射線部、[4]岡崎市医師会 総合健診課

P-1-068　Multi-Band EPIを用いたQ-ball imaging tractographyによる錐体路描出と新たな比較法の提案

○鈴木　雄一[1]、國松　　聡[2]、三津田　実[1]、神谷　昂平[2]、丸山　克也[3]、Yacoub Essa[4]、渡辺　靖志[1]、更科　岳郎[1]、井野　賢司[1]、佐藤　次郎[1,2]、矢野　敬一[1]、大友　　邦[1,2]

[1]東京大学 医学部 附属病院 放射線部、[2]東京大学 医学部 附属病院 放射線科、[3]シーメンスジャパン株式会社、[4]ミネソタ大学

P-1-069　ファントム溶液と撮像環境が神経追跡手法に及ぼす影響の検討

○石田　　和[1]、山本　詩子[2]、廣安　知之[3]

[1]同志社大学大学院 生命医科学研究科 医工学・医情報学専攻、[2]京都大学 大学院情報学研究科 システム科学専攻、[3]同志社大学 生命医科学部 医情報学科

P-1-070　Diffusion Tensor Imagingを用いた性能評価用ファントムと自動解析ソフトウェアの開発

○橘　　篤志[1,2,3]、岩尾　悠真[4]、佐野ひろみ[1,4]、川口　拓之[4,5]、立花　泰彦[2]、福士　政広[1]、小畠　隆行[1,2]

[1]首都大学東京大学院 人間健康科学研究科、[2]放射線医学総合研究所 重粒子医科学センター、[3]Stanford University, Division of Cardiovascular Medicine、[4]放射線医学総合研究所 分子イメージング研究センター、[5]産業技術総合研究所 人間情報研究部門

P-1-071　DTIとfNIRSデータを用いた脳活性部位の神経線維3D描画システムの構築

○大谷　俊介[1]、山本　詩子[2]、廣安　知之[3]

[1]同志社大学大学院 生命医科学研究科 医工学・医情報学専攻、[2]京都大学大学院 情報学研究科 システム科学専攻、[3]同志社大学 生命医科学部 医情報学科

P-1-072　Applicability of Multiband Acquisition in Diffusion Tensor Imaging

○栗本　貴子[1]、チェンウイ　チャン[2]、マシュー　ミディオン[2]、エリック　プリンツ[3]、ダン　シュー[2]、桧沢　宏之[1]

[1]GEヘルスケア・ジャパン株式会社研究開発部 MR Applications & Workflow、[2]GE Healthcare MR Applications & Workflow、[3]GE Healthcare MR Engineering

≪シーケンス その他≫　17：00～17：54

座長：村田　勝俊（シーメンス・ジャパン株式会社 イメージング＆セラピー事業本部リサーチ＆コラボレーション部）

P-1-073　Reference scanがMulti bandに及ぼす影響

○濱崎　望[1]、堀　正明[2]、佐藤　秀二[1]、川崎　英生[1]、高野　直[1]、鈴木由里子[3]、芳士戸治義[1]、青木　茂樹[2]

[1]順天堂大学医学部附属順天堂医院 放射線部、[2]順天堂大学医学部大学院 放射線医学研究科、[3]フィリップスエレクトロニクスジャパン

P-1-074　2次モーメント補正MEGを用いたMRエラストグラフィの基礎的検討

○尾﨑　正則、三好　邦博、荒井　謙、浅野　健二、小杉　進

GEヘルスケア・ジャパン株式会社 MR技術部

P-1-075　三次元ファントムによる超高磁場頭部MR画像の幾何歪み・信号むらの補正

○山下　典生[1]、佐々木真理[1]、目時　毅[1]、樋口さとみ[1]、上野　育子[1]、伊藤　賢司[1]、亀田　浩之[1,2]、齊藤　紘一[1]

[1]岩手医科大学 医歯薬総合研究所 超高磁場MRI診断・病態研究部門、[2]北海道大学病院 放射線診断科

P-1-076　マンガンを用いた局所磁場不均一補正用パットの効果について

○京谷　勉輔[1]、曽宮雄一郎[1]、西山　甲野[1]、里　和也[2]、川光　秀昭[1]、高橋　哲[1]

[1]神戸大学医学部附属病院、[2]神戸バイオメディクス

P-1-077　T1-PETRAシーケンスの新生児気道描出能：脳MRI施行時画像での評価

○相田　典子[1]、野澤久美子[1]、佐藤　公彦[2]、草切　孝貴[2]、村本　安武[2]、鈴木　悠一[2]、藤井　裕太[1]、榎園美香子[1]、柴崎　淳[3]、豊島　勝昭[3]、村田　勝俊[4]

[1]神奈川県立こども医療センター 放射線科、[2]神奈川県立こども医療センター 放射線技術科、[3]神奈川県立こども医療センター 新生児科、[4]シーメンスジャパン

P-1-078　PETRAによる気道・胸部描出に関する試み

○草切　孝貴[1]、佐藤　公彦[1]、村本　安武[1]、鈴木　悠一[1]、筑丸　勝人[1]、村田　勝俊[2]、野澤久美子[3]、相田　典子[3]

[1]神奈川県立こども医療センター 放射線技術科、[2]シーメンス・ジャパン株式会社、[3]神奈川県立こども医療センター 放射線科

P-1-079　感度補正フィルタ強度の違いによる画像特性に関する検討

○荒川　裕貴、中村　公行、新井　健史、田村　知子、坂本仁美子、黒川　琴代、橋本　佳祐、森岡　美英

がん・感染症センター 都立駒込病院

P-1-080　小麦パッドを用いた足部の非造影磁気共鳴血管撮影

○吉澤　賢史、原科　悟史、椿山　信吾、土橋　俊男

日本医科大学付属病院 放射線科

P-1-081　Synthetic MRI及び従来法でのT1値，T2値の比較検討

○川崎　英生、熊谷　文孝、濱崎　望、佐藤　秀二、堀　正明、青木　茂樹

順天堂大学 放射線科・部

2日目 …… ポスター会場　5F　蓬莱

≪分子イメージング≫　　16：00～16：24

座長：井上　優介（北里大学医学部 放射線科学（画像診断学））

P-2-001　高分子ミセルを用いたマウス間質性MRリンパ造影の評価：gadofluorine Pとの比較

○赤井　宏行[1]、桐生　　茂[1]、白石　貢一[2]、横山　昌幸[2]、中埜　良康[1]、井上　優介[3]、大友　　邦[4]
[1]東京大学医科学研究所附属病院放射線科、[2]東京慈恵会医科大学総合医科学研究センター、
[3]北里大学放射線画像診断科、[4]東京大学大学院医学系研究科放射線医学講座

P-2-002　温度感受性リポソームを用いたlipoCEST試薬の開発及び評価に関する検討

○丸山　修紀、木村　敦臣、上田　淳平、稲岡　好美、延明寺康平、大木　明子、嶋田　一輝、
山脇美紀子、齋藤　茂芳、村瀬　研也
大阪大学大学院 医学系研究科 保健学専攻

P-2-003　CEST MRIによるドパミン検出に関する基礎的検討

○今井　宏彦、Jianchu Xu、松田　哲也
京都大学大学院情報学研究科 システム科学専攻

P-2-004　炭素線照射と温度応答性リポソーム薬剤送達との融合治療効果の検討～腫瘍集積性・薬剤放出への影響を中心に

○國領　大介[1,3]、弓場　英司[2]、河野　健司[2]、佐賀　恒夫[1]、青木伊知男[1]
[1]放射線医学総合研究所 分子イメージング研究センター、[2]大阪府立大学 大学院工学研究科、
[3]神戸大学 大学院システム情報学研究科

2日目 …… ポスター会場　5F　蓬莱

≪ハードウエア≫　　16：30～17：24

座長：横沢　　俊（株式会社日立製作所 研究開発グループ）

P-2-005　特異値分解法を用いた総電流量低減型頭部用局所シムコイル設計

○岩澤浩二郎、大竹　陽介、越智　久晃
株式会社日立製作所 研究開発グループ ヘルスケアイノベーションセンタ

P-2-006　PC-MRIコントローラーを用いた渦電流制御手法の開発

○松澤　晃樹、寺田　康彦、巨瀬　勝美
筑波大学 数理物質科学研究科 電子・物理工学専攻

P-2-007　送信B1制御機能付き受信アレイコイルを用いた腰椎撮像におけるz方向のB1不均一低減効果の検討

○金子　幸生[1]、五月女悦久[1,2]、羽原　秀太[1,2]、尾藤　良孝[2]、越智　久晃[1]
[1]株式会社日立製作所 研究開発グループ、[2]株式会社日立メディコ MRIシステム本部

P-2-008　平面型マルチサーキュラーシムコイルシステムの開発

○山田　諒太、寺田　康彦、巨瀬　勝美
筑波大学大学院 数理物質科学研究科 電子・物理工学専攻

P-2-009　MRI磁石の磁場分布評価のためのCW-NMR型磁場測定装置の開発

○佐々木憲一[1]、飯尾　雅実[1]、三部　　勉[1]、齋藤　直人[1]、荻津　　透[1]、小畠　隆行[2]、佐野ひろみ[2]
[1]高エネルギー加速器研究機構、[2]放射線医学総合研究所

P-2-010　Echo Planar Imagingを用いた1.0T永久磁石MRIシステムの評価

○矢野　順也[1]、寺田　康彦[1]、巨瀬　勝美[1]、拝師　智之[2]
[1]筑波大学 数理物質科学研究科 電子・物理工学専攻、[2]株式会社エム・アール・テクノロジー

P-2-011　DUCAS(Design tools Using Current potential And SVD)を用いたグラジエントコイル用GUI設計ソフトウェアの開発

○松澤　晃樹、寺田　康彦、巨瀬　勝美
筑波大学 数理物質科学研究科 電子・物理工学専攻

P-2-012　特異値分解固有モードの組み合わせによるMRI用磁石起磁力配置設計

○阿部　充志
日立製作所 研究開発グループ

P-2-013　超低磁場MRIに向けた光ポンピング原子磁気センサの勾配バイアス磁場を用いた計測帯域制御

○笈田　武範、高田　裕人、小林　哲生
京都大学 大学院工学研究科 電気工学専攻

2日目 …… ポスター会場　5F　真砂

≪頭頸部　脊髄・脊椎≫　　15：00～15：42

座長：和田　昭彦（日本大学医学部放射線医学系画像診断学分野）

P-2-014　先行パルス拡散強調画像（DSDE法）による頸部血管および腕神経叢分離描出の検討

○丹治　　一[1]、八巻　智也[1]、高橋　大輔[1]、米山　正己[2]、小原　　真[2]
[1]北福島医療センター 画像センター 放射線技術科、
[2]フィリップス エレクトロニクス ジャパン MRクリニカルサイエンス

P-2-015　造影MRAにおける造影剤生理食塩水同時注入による造影剤量低減の可能性

○浜口　明巧、浜口　直子、林　　哲司
札幌麻生脳神経外科病院 放射線科

P-2-016　mDIXON Quantによる唾液腺脂肪含有率の検討

○筑井　　徹[1]、木瀬　祥貴[2]、山下　泰生[3]、小林　幸次[3]、武村　　濃[4]、吉浦　一紀[1]
[1]九州大学 大学院歯学研究院 口腔画像情報科学教室、[2]愛知学院大学 歯学部 歯科放射線学講座、
[3]九州大学病院 医療技術部 放射線部門、[4]フィリップスエレクトロニクスジャパン

P-2-017　頸部脊髄神経における Variable Refocus Flip Angle 3D FSEの有用性の検討

○小泉　百未[1]、園田　　優[1]、稲岡　　努[2]、永友　秀樹[1]
[1]聖隷佐倉市民病院 放射線科、[2]東邦大学医療センター佐倉病院 放射線科

P-2-018　鎖骨下動脈におけるT2prep印加FFE3Dの有用性の検討

○山下　裕市[1]、伴苗　修平[3]、梅田　匡朗[2]、油井　正生[3]
[1]東芝メディカルシステムズ株式会社 MRI営業部、[2]東芝メディカルシステムズ株式会社 MRI開発部、
[3]東芝メディカルシステムズ株式会社 医用システム研究開発センター

P-2-019　MR neurography／T2 mapping同時収集シーケンス(SHINKEI Quant)の開発

○米山　正己[1]、栂尾　　理[2]、小澤由莉子[3]、奥秋　知幸[4]、小原　　真[1]、マルク　ヴァンカウテレン[4]
[1]フィリップスエレクトロニクスジャパン、[2]九州大学大学院 医学研究院 臨床放射線科学分野、
[3]八重洲クリニック、[4]フィリップスヘルスケア アジアパシフィック

P-2-020　TSE-DWIを用いたDirect Coronal Diffusion Tensor Imagingによる腰神経評価能の検討

○坂井　上之[1]、渡辺　淳也[2,3]、能勢　毅一[1]、村山　大知[1]、越智　茂博[1]、梁川　範幸[1]、米山　正己[4]
[1]東千葉メディカルセンター 放射線部、[2]千葉大学大学院医学研究院総合医科学講座、
[3]東千葉メディカルセンター 整形外科、[4]フィリップスエレクトロニクスジャパン

2日目 …… ポスター会場　5F　初音

≪頭部・脳ASL≫　　17：00～17：30

座長：山田　晴耕（日本大学医学部放射線医学系画像診断学分野）

P-2-021　Arterial spin labeling MRIによる妊婦脳血流量評価の試み

○宮坂　尚幸[1]、田中　洋次[2]、成相　　直[2]、江川真希子[1]、鳥羽三佳代[3]、原　　祥子[2]、久保田俊郎[3]
[1]東京医科歯科大学 小児・周産期地域医療学、[2]脳神経機能外科学、[3]生殖機能協関学

P-2-022　3D ASL CBF画像における辺縁部高信号アーチファクトの成因のファントムによる検討

○阿部　　豊[1]、秦　　博文[1]、井上　優介[2]、田中　禎人[1]、水上　慎也[3]
[1]北里大学病院 放射線部、[2]北里大学 医学部 放射線科学(画像診断学)、[3]北里大学 医療衛生学部 医療工学科

P-2-023　急性期脳梗塞におけるArterial spin labeling (ASL)の有用性 －Arterial transit artifactの検討－

○森　　千尋[1]、三木　　均[1]、松田　　恵[1]、石丸　良広[1]、菊池　隆徳[1]、井上　　武[1]、岡本　憲章[2]、
河野　兼久[2]
[1]愛媛県立中央病院 放射線科、[2]愛媛県立中央病院 脳卒中センター

P-2-024　1.5T装置と3T装置を用いた3D ASL法による脳血流量測定における装置間差の検討

○田中　禎人[1]、井上　優介[2]、阿部　　豊[1]、宮武比呂樹[1]、秦　　博文[1]
[1]北里大学病院 放射線部、[2]北里大学 医学部 放射線科学 画像診断学

P-2-025　Multi Stack CINEMA-STARと Multi Stack CINEMA-FAIRにおける頭部末梢血管描出の比較検討

○古河　勇樹[1,2]、吉田　学誉[1,3]、湯田　恒平[1]、米山　正己[4]、妹尾　淳史[2]、河内　伸夫[1]
[1]財団法人 自警会 東京警察病院 放射線科、[2]首都大学東京大学院 人間健康科学研究科 放射線科学域、
[3]東北大学大学院 医学系研究科 保健学専攻 画像解析学、[4]Phlips Electronics Japan

2日目 …… ポスター会場　5F　初音

≪頭部MRA≫　　17：30～18：00

座長：山本　　憲（京都大学 大学院医学研究科 画像診断学・核医学）

P-2-026　Silent MRAにおける2種類の頭蓋内ステントの描出能の検討

○高野　　直[1,2]、鈴木　通真[2]、佐藤　秀二[1]、濱崎　　望[1]、川崎　英生[1]、芳士戸治義[1]、山本　宗孝[3]、
大石　英則[3,4]、堀　　正明[2]、青木　茂樹[2]
[1]順天堂大学医学部附属順天堂医院 放射線部、[2]順天堂大学大学院 医学研究科 放射線医学、
[3]順天堂大学医学部附属順天堂医院 脳神経外科、
[4]順天堂大学医学部附属順天堂医院 脳神経外科 脳神経血管内治療学講座

P-2-027　TOF-MRAにおける2種類の脳動脈瘤コイル塞栓術支援用ステント内腔描出能の比較

○植木　　渉[1]、南野　卓司[1]、塩谷　　優[1]、安達　　睦[1]、大西　義隆[1]、佐野　敏也[1]、森田　佳明[1]、
佐藤　　徹[2]、菅田　真生[2]、山本　　匠[3]
[1]国立循環器病研究センター病院 放射線部、[2]国立循環器病研究センター病院 脳神経外科、
[3]京都医療センター 放射線科

P-2-028　もやもや病に対するMSDE法を用いたvessel wall imagingの初期経験

○國松　　聡[1]、渡辺　靖史[2]、三好　光晴[3]、鈴木　雄一[2]、竹井　直行[3]、神谷　昂平[1]、桂　　正樹[2]、
桃沢　宏之[3]、森　　墾[1]、大友　　邦[1]
[1]東京大学大学院 医学系研究科 放射線医学講座、[2]東京大学医学部附属病院放射線部、[3]GEヘルスケアジャパン

P-2-029　Ultra-short TE sequence (UTE)における騒音測定、受信coilのスイッチングノイズの検討

○櫻井　康雄[1]、長縄　慎二[2]、川井　　恒[2]、田岡　俊昭[2]、河村美奈子[1]、榊原　勝浩[1]、松岡　祐樹[1]、卜蔵　公紀[1]、安藤　康生[1]、中井　浩大[1]、David Grodzki[3]、丸山　克也[4]、市川　和茂[1]、米田　和夫[1]、小西伊佐実[1]

[1]名古屋大学医学部附属病院 医療技術部 放射線部門、[2]名古屋大学医学部附属病院 放射線科、[3]Siemens AG、[4]シーメンス・ジャパン株式会社

P-2-030　静音型MR angiographyにおける狭窄血管ファントムの描出検討

○佐藤　秀二[1]、高野　　直[1]、川崎　英生[1]、濱崎　　望[1]、熊谷　文孝[1]、鈴木　通真[2]、芳士戸治義[1]、堀　　正明[2]、青木　茂樹[2]

[1]順天堂大学医学部附属順天堂医院 放射線部、[2]順天堂大学医学部附属順天堂医院 放射線科

2日目……ポスター会場　B1F　輝

≪心大血管2≫　　16：00～16：36

座長：吉田　学誉（東京警察病院 放射線科）

P-2-031　Balanced Turbo Field Echo extension法を使用した胸管撮像の検討

○野村　敬清、丹羽　　徹、岡崎　　隆、原　　卓也、関口　達也、風間　俊基、柳町　徳春、渋川　周平、今井　　裕

東海大学医学部付属病院 画像診断科

P-2-032　慢性維持透析患者に対する非造影シャント血管MRAngiograpy臨床使用の試み

○秋葉　秀一[1]、亀ヶ森　隆[1]、瀧口　　広[1]、山來　祐介[1]、五十嵐　愛[1]、堀　　和芳[2]、渡辺　篤史[3]、井上　雅裕[4]

[1]国保小見川総合病院 放射線科、[2]同 臨床工学科、[3]同 看護部、[4]同 循環器内科

P-2-033　非造影下肢血管撮像におけるFSBB法のb値と流速の基礎検討

○長谷川晋也[1]、永田　　覚[1]、太田　知則[1]、松島　孝昌[1]、山田　明里[2]

[1]千葉県済生会習志野病院 放射線科、[2]東芝メディカルシステムズ

P-2-034　TSE-DIXONを用いた頸動脈Black-Blood Imagingの検討

○平田　政己、小島　慎也、鳥居　伸也、松澤　克哉、田中　　功、上野　恵子

東京女子医科大学東医療センター 放射線科

P-2-035　Navigator echo法併用4D Phase Contrast MRAの肺動静脈描出改善

○武村　　濃、福間由紀子、勝又　康友、米山　正己、重見　和紀、諏訪　　亨、門原　　寛

株式会社フィリップスエレクトロニクスジャパン

P-2-036　MSDE 併用 BTFE 法を用いた非造影MRIによるステントグラフト内挿術後のエンドリークの検出

○森　　健作[1]、斎田　　司[1]、佐藤　藤夫[2]、内川　容子[3]、古西　崇寛[4]、石黒　聡尚[4]、檜山　貴志[4]、星合　壮大[5]、岡本　嘉一[1]、那須　克宏[1]、南　　学[1]

[1]筑波大学 医学医療系 放射線科、[2]筑波大学 医学医療系 心臓血管外科、[3]日立総合病院 放射線科、[4]筑波大学附属病院 放射線科、[5]茨城県立中央病院 放射線科

2日目……ポスター会場　B1F　輝

≪骨軟部≫　　16：40～17：22

座長：白神　伸之（東邦大学医療センター大森病院 放射線科）

P-2-037　UTE-T2*mapによる膝軟骨下組織の評価

○青木　孝子[1]、立花　陽明[2]、佐々木　剛[3]、荒木　智一[3]、後藤　正樹[3]、今井　　広[4]
[1]埼玉医科大学病院 放射線科、[2]埼玉医科大学病院 整形外科、[3]埼玉医科大学病院 中央放射線部、
[4]シーメンス ジャパン

P-2-038　小児骨年齢計測のためのCSサンプリングパターンの最適化

○寺田　康彦[1]、玉田　大輝[1]、石　圭一郎[1]、巨瀬　勝美[1]、野崎　太希[2]、金子　康仁[2]、宮城　　亮[2]、
吉岡　　大[2]
[1]筑波大学 数理物質系 物理工学域、[2]カリフォルニア大学 アーバイン校 放射線科

P-2-039　T1rho 撮像法における大腿骨遠位部軟骨セグメンテーションに関して：半自動法と手動法の検討

○福田　有子[1]、アンドリュー　チャン[2]、ホン　ユー[2]、寺田　康彦[3]、野崎　太希[3]、西山　佳宏[1]、
吉岡　　大[2]
[1]香川大学 医学部 放射線診断科、[2]カリフォルニア大学 アーバイン校 放射線科、
[3]波大学数理物質科学研究科 電子・物理工学専攻

P-2-040　Diffusion　Tensor　Imageを用いた坐骨神経狭窄に対するFA値の再現性の検討

○園田　　優、小泉　百未、永友　秀樹
聖隷佐倉市民病院 放射線科

P-2-041　糖尿病患者におけるIDEAL-IQ法を用いた骨髄脂肪の定量的評価：CT有限要素法との比較

○山口　晋平[1]、青木　隆敏[1]、藤井　正美[1]、小林　道子[1]、千原ちひろ[1]、林田　佳子[1]、川下　幸隆[2]、
佐藤　　徹[2]、岡田　洋右[3]、田中　良哉[3]、興梠　征典[1]
[1]産業医科大学 放射線科、[2]産業医科大学 放射線部、[3]産業医科大学 第一内科

P-2-042　肩関節MR-Arthrographyにおけるガドリニウム造影剤の適正濃度の検討

○加々美　智[1]、成田　　浩[2]
[1]福岡リハビリテーション病院 検査部、[2]株式会社日立メディコ

P-2-043　米パッドとパーフルオロカーボンリキッドパッドの脂肪抑制効果の比較

○守屋　　進[1]、三木　幸雄[2]、横林　常夫[1]、金柿　光憲[3]、宮地　利明[4]
[1]医療法人 石川医院、[2]大阪市立大学院 医学研究科 放射線診断学・IVR学教室、[3]兵庫県立尼崎病院 放射線科、
[4]金沢大学大学院 医学系研究科 保健学専攻

2日目……ポスター会場　B1F　シンシア前ホワイエ

≪拡散・その他≫　　11：00～11：48

座長：梅沢　栄三（藤田保健衛生大学 医療科学部）

P-2-044　透析用止血圧迫綿の異方性拡散ファントムとして経時的安定性評価

○酒井　晃二[1]、中川　稔章[2]、山田　　惠[1]
[1]京都府立医科大学 医学研究科 放射線診断治療学、[2]京都府立医科大学付属病院放射線科

P-2-045　WDS (weighted diffusion subtraction)：拡散MRIの新しい表示法

○押尾　晃一[1]、新本　　弘[2]、奥田　茂男[1]
[1]慶應義塾大学 医学部 放射線診断科、[2]防衛医科大学 放射線医学講座

P-2-046　拡散方向の計測順番最適化によるDWIの体動補正手法

○横沢　俊[1]、越智　久晃[1]、尾藤　良孝[2]
[1]株式会社日立製作所 研究開発グループ、[2]株式会社日立メディコ MRIシステム本部

P-2-047　超高磁場拡散MRIで脱髄を追う

○矢野竜太朗[1]、畑　純一[1,2,3]、関　布美子[1,2]、石原　良祐[1]、小牧　裕司[1,2]、疋島　啓吾[4]、田中　謙二[5]、岡野　栄之[1,3]
[1]慶應義塾大学大学院 医学研究科 生理学教室、[2]実験動物中央研究所、[3]理化学研究所、
[4]沖縄科学技術大学院大学、[5]慶應義塾大学医学部 精神・神経科学教室

P-2-048　ヒト胚子化学固定標本の拡散テンソルイメージング

○長田　晃佳[1]、大竹　陽介[1]、巨瀬　勝美[1]、山田　重人[2]
[1]筑波大学 数理物質科学研究科 電子・物理工学専攻、[2]京都大学 医学研究科 付属先天異常標本解析センター

P-2-049　TSE DWIでのSENSE factorと画質の関係：健常ボランティアの膵での検討

○仁品　祐[1]、森田　賢[1]、園山　康之[1]、倉元　達矢[2]、鈴木　真[2]、蓼沼　仁[2]、後藤　康裕[2]、坂井　修二[1]
[1]東京女子医科大学病院 画像診断・核医学科、[2]東京女子医科大学病院 中央放射線部

P-2-050　アルツハイマー病モデルマウスの脳内代謝物拡散係数の解析

○尾藤　良孝[1,2]、Cline Marcella[3]、Cross Donna[3]、越智　久晃[2]、蓑島　聡[3,4]
[1]株式会社日立メディコ MRIシステム本部、[2]株式会社日立製作所 研究開発グループ、
[3]Department of Radiology, University of Washington、[4]Department of Radiology, University of Utah

P-2-051　Readout Segmented EPIのReadout Partial Fourierによる画質の基礎的検討

○山本　哲也、山下　猛、佐藤　広基、中島由佳梨、山田　正雄
島根県立中央病院 医療技術局 放射線技術科

2日目……ポスター会場　B1F　シンシア前ホワイエ

≪画像処理≫　　13：00～13：30

座長：押尾　晃一（慶應義塾大学医学部放射線診断科）

P-2-052　定量的磁化率マッピング法における微小静脈の磁化率推定精度の改善

○佐藤　良太[1]、白猪　亨[1]、谷口　陽[1]、村瀬　毅倫[2]、尾藤　良孝[2]、越智　久晃[1]
[1]株式会社日立製作所 研究開発グループ、[2]株式会社日立メディコ MRIシステム本部

P-2-053　GPGPUを用いた高速MRI simulatorの開発

○巨瀬　亮一[1]、巨瀬　勝美[2]
[1]株式会社エム・アール・テクノロジー、[2]筑波大学数理物質系

P-2-054　生体内における遅い流速の測定法の検討

○長田　晃佳、寺田　康彦、巨瀬　勝美
筑波大学 数理物質科学研究科 電子・物理工学専攻

P-2-055　MRIにおける1次元NPSの実用化に向けた計測精度の検討

○一関　雄輝[1]、宮本　宏太[2]、永坂　竜男[3]、森　一生[1]、町田　好男[1]
[1]東北大学 大学院医学系研究科 画像情報学分野、[2]仙台医療センター 放射線科、
[3]東北大学病院 診療技術部放射線部門

P-2-056　SLR変換に基づく2次元RFパルス設計：ファントム実験とシミュレーションによる解析

○市原　光基、松田　哲也、今井　宏彦
京都大学大学院 情報学研究科 システム科学専攻

2日目 ……ポスター会場　B1F　シンシア前ホワイエ

≪画像技術　その他≫　　17：30～17：54

座長：巨瀬　勝美（筑波大学 数理物質系物理工学域）

P-2-057　極低温プローブに適用可能なマウス服を用いたawake MRI測定法の開発

○草薙　俊輔[1]、木村　一成[1]、平金　　真[1]、岩本　成人[1]、荒木　力太[2]、吉永　壮佐[1]、寺沢　宏明[1]
[1]熊本大学大学院 生命科学研究部 構造生命イメージング分野、[2]ブルカー・バイオスピン株式会社

P-2-058　ヒト胚子標本3次元データにおける正中断面自動決定手法の開発

○皆川　　新[1]、寺田　康彦[1]、巨瀬　勝美[1]、山田　重人[2]
[1]筑波大学大学院 数理物質科学研究科 電子・物理工学専攻、
[2]京都大学 医学研究科 附属先天異常標本解析センター

P-2-059　ESRを用いた放射線災害時被曝スクリーニング法の基礎的検討

○稲葉　洋平[1,2]、孫　　略[3]、盛武　　敬[3]、千田　浩一[1,2]
[1]東北大学 災害科学国際研究所 災害医学放射線分野、[2]東北大学大学院 医学系研究科 保健学専攻、
[3]産業医科大学 産業生態科学研究所 放射線健康医学

P-2-060　MRIにおける貼付剤への対応の検討

○吉田　　礼、引地　健生
栗原市立栗原中央病院

3日目 …… ポスター会場　5F　蓬莱

≪乳腺≫　　10：30～10：48

座長：堀越　浩幸（群馬県立がんセンター 放射線診断科）

P-3-001　乳房MRIにおけるreadout-segmented echo-planar imagingを用いた拡散強調像の臨床的有用性

○本田　　聡[1]、小野寺聡之[2]、小塚　雪乃[1]、丹　　綾香[1]、岡田　洋一[1]
[1]東京都保健医療公社 豊島病院 放射線科、[2]東京都保健医療公社 荏原病院 放射線科

P-3-002　UTEを用いたブレスト・インプラント描出能の検討

○千葉　寿恵[1]、山下　裕市[1]、油井　正生[2]、梅田　匡朗[3]、草原　博志[3]
[1]東芝メディカルシステムズ株式会社 MRI営業部、[2]東芝メディカルシステムズ株式会社 臨床アプリ研究開発部、
[3]東芝メディカルシステムズ株式会社 MRI開発部

P-3-003　乳房MRIにおけるwash in/ wash out mapの有用性

○小野寺聡之[1]、岡田　洋一[2]、本田　　聡[2]、青木　信彦[3]、小塚　雪乃[2]、藤浪喜久夫[2]、山下　　明[1]
[1](公財)東京都保健医療公社 荏原病院 放射線科、[2](公財)東京都保健医療公社 豊島病院 放射線科、
[3](公財)東京都保健医療公社 豊島病院 乳腺外科

3日目 …… ポスター会場　5F　真砂

≪脳拡散1≫　　9：12〜10：00

座長：神谷　昂平（東京大学医学部附属病院 放射線科）

P-3-004　脳梁欠損を伴うカルマン症候群における拡散テンソルトラクトグラフィー

○政岡　ゆり[1]、井田　正博[2]、吉田　正樹[3]、小岩　信義[4]、田角　勝[5]、岡本　新悟[6]、小早川睦貴[7]、渡辺　慶子[1]、本間　生夫[8]、泉崎　雅彦[1]

[1]昭和大学 医学部 生体調節機能学、[2]都立荏原病院 放射線科、[3]慈恵医科大学 眼科学教室、[4]人間総合科学大学 人間科学部、[5]昭和大学 医学部 小児科、[6]岡本内科こどもクリニック、[7]東京情報大学、[8]有明医療大学

P-3-005　One-and-a-half 症候群の MRI

○越智　誠[1]、佐藤　聡[2]、瀬戸　牧子[2]、辻畑　光宏[2]

[1]長崎北病院 放射線科、[2]長崎北病院 神経内科

P-3-006　脳卒中後患者における白質構造と臨床所見：Diffusion Tensor Imagingを用いた検討

○上田　亮[1]、山田　尚基[2]、安保　雅博[2]、妹尾　淳史[1]

[1]首都大学東京大学院 人間健康科学研究科 放射線科学域、[2]東京慈恵会医科大学 リハビリテーション医学講座

P-3-007　拡散画像における歪み補正ツールFSL topup 及び eddy 併用の3TMRIでの有効性：MPG30軸及び60軸での比較

○雫石　崇[1]、阿部　修[1]、山田　晴耕[1]、渡邉　祐亮[1]、和田　昭彦[1]、菊田　潤子[1]、篠崎　貴弘[2]、今村　佳樹[2]

[1]日本大学 医学部 放射線医学系、[2]日本大学 歯学部

P-3-008　拡散時間がDiffusional kurtosis imaging（DKI）の定量値に与える影響

○福永　一星[1]、堀　正明[2]、増谷　佳孝[3]、濱崎　望[2]、佐藤　秀二[2]、熊谷　文孝[2]、鶴田　航平[2]、鎌形　康司[2]、鈴木由里子[4]、伊藤　憲之[1]、小美野高志[1]、堂領　和彦[1]、芳士戸治義[2]、青木　茂樹[2]

[1]順天堂大学医学部附属 練馬病院、[2]順天堂大学医学部附属 順天堂医院、[3]広島市立大学 情報科学部・情報科学研究科、[4]フィリップス エレクトロニックス ジャパン

P-3-009　拡散エンコード数，画像ノイズ程度に応じた拡散尖度画像計算法の選択

○立花　泰彦、小畠　隆行、土屋　洋貴、尾松　徳彦、岸本　理和、辻　比呂志

放射線医学総合研究所 重粒子医科学センター

P-3-010　NODDIを用いたパーキンソン病における基底核変性の評価：ドパミントランスポーターSPECTとの関連

○村田　渉[1,4]、鎌形　康司[1]、波田野　琢[2]、奥住　文美[2]、堀　正明[1]、鈴木　通真[1]、下地　啓五[3]、濱崎　望[1]、佐藤　秀二[1]、鶴田　航平[1,4]、中澤　美咲[1,4]、上田　亮[1,4]、服部　信孝[2]、青木　茂樹[1]、妹尾　淳史[4]

[1]順天堂大学 放射線科・部、[2]順天堂大学 脳神経内科、[3]国立精神・神経医療研究センター、[4]首都大学東京大学院 放射線科学域

P-3-011　異方性を考慮した拡散尖度画像を推定する手法(eDKI)の臨床応用に関する検討

○鶴田　航平[1,2]、立花　泰彦[3]、神谷　昂平[4]、入江　隆介[4]、鎌形　康司[2]、堀　正明[2]、鈴木　通真[2]、中西　淳[2]、佐藤　秀二[2]、濱崎　望[2]、服部　信孝[5]、青木　茂樹[2]、妹尾　淳史[1]

[1]首都大学東京大学院 人間健康科学研究科 放射線科学域、[2]順天堂大学放射線科・部、[3]放射線医学総合研究所 重粒子医科学センター、[4]東京大学医学部附属病院、[5]順天堂大学脳神経内科

≪脳拡散2≫　　10：00～10：48

座長：下地　啓五（東京都健康長寿医療センター）

P-3-012　RESOLVEシーケンスで得られた見かけの拡散係数の測定精度について

○福山　篤司[1,3]、岩瀬　大祐[2]、渡辺　智哉[1]、礒田　治夫[1,3]、小山　修司[1,3]、小森　芳秋[4]
[1]名古屋大学大学院医学系研究科 医療技術学専攻、[2]刈谷豊田総合病院 診療技術部 放射線技術科、
[3]名古屋大学 脳とこころの研究センター、[4]シーメンス・ジャパン株式会社

P-3-013　脳のデフォルトモードネットワークと予測言語性IQ及び予測動作性IQとの関連について

○水野　健吾[1]、長村　晶生[1]、飯高　哲也[2]、エピファニオ　バガリナオ[3]、礒田　治夫[1,3]
[1]名古屋大学大学院 医学系研究科 医療技術学専攻、[2]名古屋大学大学院 医学系研究科 精神生物学、
[3]名古屋大学 脳とこころの研究センター

P-3-014　脳温計測のためのくも膜下腔DWI thermometryの開発

○藤原　俊朗[1]、吉岡　芳親[2]、松田　豪[3]、西本　英明[1]、村上　寿孝[1]、小川　彰[1]、小笠原邦昭[1]、
別府　高明[1,4]
[1]岩手医科大学 医学部 脳神経外科学講座、
[2]大阪大学免疫学フロンティア研究センター 生体機能イメージング研究室、
[3]GEヘルスケア・ジャパン株式会社 研究開発部、[4]岩手医科大学医学部 高気圧環境医学科

P-3-015　口腔灼熱症候群の脳内ネットワーク解析

○和田　昭彦[1]、雫石　崇[1]、渡邉　祐亮[1]、菊田　潤子[1]、山田　晴耕[1]、原留　弘樹[1]、阿部　修[1]、
今村　佳樹[2]、篠崎　貴弘[2]、出澤　幸[2]
[1]日本大学 医学部 放射線科、[2]日本大学 歯学部

P-3-016　経頭蓋MRガイド下集束超音波視床破壊術に対するSTIR－FOCUS DWI Fusion Imagingの臨床応用

○堀　大樹[1]、山口　敏雄[2]、阿部　圭市[3]、小西　良幸[1]、村上　陽子[4]、村垣　善浩[1,3]、平　考臣[3]
[1]東京女子医科大学大学院 医学研究科 先端生命医科学系専攻 先端工学外科学分野、
[2]新百合ヶ丘総合病院 放射線診断研究所、[3]東京女子医科大学病院 脳神経外科、
[4]新百合ヶ丘総合病院 診療放射線科

P-3-017　拡散テンソル構造的ネットワーク解析を用いたパーキンソン病における脳内ネットワーク変容の解明

○鎌形　康司[1]、波田野　琢[2]、鶴田　航平[1,3]、奥住　文美[2]、堀　正明[1]、鈴木　通真[1]、下地　啓五[4]、
濱崎　望[1]、佐藤　秀二[1]、上田　亮[1,3]、服部　信孝[2]、青木　茂樹[1]
[1]順天堂大学放射線科・部、[2]順天堂大学脳神経内科、[3]首都大学東京放射線科学域、
[4]国立精神・神経医療研究センター

P-3-018　細胞膜の水透過性を臨床的に評価するための撮像・解析法に関する検討

○立花　泰彦、小畠　隆行、土屋　洋貴、尾松　徳彦、岸本　理和、辻　比呂志
放射線医学総合研究所 重粒子医科学センター

P-3-019　グラフ理論を用いたネットワーク解析によるAlzheimer's DiseaseとDementia with Lewy Bodiesの評価

○鶴田　航平[1,2]、鎌形　康司[2]、本井ゆみ子[3]、堀　正明[2]、鈴木　通真[2]、下地　啓五[4]、上田　亮[1,2]、
中澤　美咲[1,2]、村田　渉[1,2]、佐藤　秀二[2]、濱崎　望[2]、熊谷　文孝[2]、服部　信孝[3]、青木　茂樹[2]、
妹尾　淳史[1]
[1]首都大学東京大学院 人間健康科学研究科 放射線科学域、[2]順天堂大学放射線科・部、[3]順天堂大学脳神経内科、
[4]国立精神・神経医療研究センター

≪脳・その他3≫　　11：00～11：48

座長：藤原　広和（慶應義塾大学医学部放射線診断科）

P-3-020　高磁場ヒト全脳画像の定量解析法の開発－ヒト脳各部位内の灰白質、白質分画解析－

○高屋　展宏、渡邉　英宏
国立研究開発法人 国立環境研究所

P-3-021　感度補正マップがRadial Scan法の画質に与える影響

○尾崎　佳弘[1]、五月女康作[2]、加藤　義明[3]、松本　浩史[4]、長谷川友行[5]、土屋　洋貴[6]、桜井　正[7]、杉本　敦洋[8]
[1]明和病院放射線部、[2]筑波大学サイバニクス研究センター、[3]亀田総合病院医療技術部画像診断室、[4]千葉大学医学部附属病院放射線部、[5]ひたちなか総合病院、[6]放射線医学総合研究所重粒子医科学センター、[7]明和病院放射線部、[8]明和病院放射線部

P-3-022　Voxel-Based Morphometry (VBM) 解析における体動アーチファクトの影響の検討

○渡邉　啓太[1]、掛田　伸吾[1]、渡邉理恵子[1]、井形　夏貴[1]、佐藤　徹[1]、阿部　修[2]、興梠　征典[1]
[1]産業医科大学 放射線科、[2]日本大学 医学部 放射線医学系

P-3-023　透明化による脳組織変性の評価

○名川友紀子[1]、畑　純一[2,3,4]、矢野竜太朗[3,4]、関　布美子[3,4]、小牧　裕司[3,4]、八木　一夫[1]、関根　紀夫[1]
[1]首都大学東京大学院 人間健康科学研究科、[2]理化学研究所 脳科学総合研究センター、[3]慶應義塾大学 医学部生理学教室、[4]実験動物中央研究所 実験動物研究部

P-3-024　マーモセット全脳網羅的解析のための多階層情報の統合と画像評価

○石原　良祐[1,2]、小牧　裕司[1,2]、兼子　峰明[3]、植松　明子[1,2,3]、関　布美子[1,2,3]、畑　純一[1,2,3]、矢野竜太朗[1,2]、岡野　栄之[1,3]
[1]慶應義塾大学大学院医学研究科生理学教室、[2]実験動物中央研究所、[3]理化学研究所 脳科学総合研究センター

P-3-025　定量的磁化率マッピング (QSM) における部分容積効果の検討

○藤原　太郎[1]、白猪　亨[2]、杉森　博行[1]、石坂　欣也[1]、佐藤　良太[2]、越智　久晃[2]、尾藤　良孝[3]、工藤　與亮[4]
[1]北海道大学病院 放射線部、[2]株式会社日立製作所 研究開発グループ、[3]株式会社日立メディコ MRIシステム本部、[4]北海道大学病院 放射線診断科

P-3-026　脳脊髄液の部分容積効果を除去したIVIMイメージング法による脳血液量の推定とDSCMRIで得られたCBVとの比較

○田村　元[1]、麦倉　俊司[2]、永坂　竜男[3]、根本　整[3]、藤村　幹[4]、諏訪　亨[5]
[1]東北大学大学院医学系研究科医用物理学分野、[2]東北大学大学院医学系研究科放射線診断学分野、[3]東北大学病院放射線部、[4]東北大学大学院医学系研究科神経病態制御学分野、[5]フィリップスエレクトロニクスジャパン

P-3-027　脳MRIにおけるMAGiC(MAGnetic resonance image Compilation)と従来撮像法の画像コントラストの比較

○松永　奈美[1]、尾崎　正則[2]、浅野　健二[2]
[1]GEヘルスケア・ジャパン株式会社 MRマーケティング、[2]GEヘルスケア・ジャパン株式会社 MR技術部

1～3日目 …… PDFポスター会場　B1F　彩

PDF-001　上腹部Computed DWIの検討

○吉川　武[1]、大野　良治[1]、京谷　勉輔[2]、葛西　由守[3]、神山　久信[4]、祖父江慶太郎[4]、西山　甲野[2]、杉村　和朗[4]

[1]神戸大学大学院 医学研究科 先端生体医用画像研究センター、[2]神戸大学 医学部附属病院 放射線部、[3]東芝メディカルシステムズ株式会社、[4]神戸大学大学院 医学研究科 内科系講座 放射線医学分野

PDF-002　乳がんの拡散強調MIP像におけるcomputed DWI：低ADCカットオフの適正条件について

○風間　俊基[1]、高原　太郎[2]、新倉　直樹[3]、丹羽　徹[1]、橋本　順[1]、徳田　裕[3]、茅野　俊介[4]、今井　裕[1]

[1]東海大学 医学部 画像診断学、[2]東海大学 工学部 医用生体工学科、[3]東海大学 医学部 乳腺外科、[4]ザイオソフト株式会社

PDF-003　Short-TE Computed Diffusion Imaging (sTE-cDWI)の基礎検討

○高井　雄紀[1]、木村　徳典[2]、坂下　尚孝[2]、待井　豊[1]、草原　博志[1]

[1]東芝メディカルシステムズ株式会社 MRI事業部 MRI開発部グループ、[2]東芝メディカルシステムズ株式会社 医用システム研究開発センター 臨床アプリ研究開発部

PDF-004　前立腺Computed DWI(cDWI)の初期検討

○太田　雄[1]、沖川　隆志[1]、杤山　博幸[1]、川村　傑[1]、増田　大介[1]、川上　恵[1]、田尻　智美[1]、和田　博文[1]、笹尾　明[2]、北村　美穂[3]、木村　理[3]、小坂　昌洋[3]、池戸　雅人[4]、宮崎美津恵[4]

[1]済生会熊本病院 中央放射線部、[2]公立玉名中央病院 放射線科、[3]東芝メディカルシステムズ株式会社 九州支社、[4]東芝メディカルシステムズ株式会社 MR事業部 MR開発部

PDF-005　32ch　Head　coilにおけるMulti phase ASL(Arterial Spin Labeling)の基礎的検討

○岩本　勝一[1]、一ノ関雅明[1]、小原　真[2]、並木　隆[2]

[1]医療法人社団 函館脳神経外科病院 放射線科、[2]株式会社フィリップス エレクトロニクス ジャパン

PDF-006　前立腺癌に対するFOCUSおよびSynthetic DWIの初期検討

○片山　元之[1]、増井　孝之[1]、佐藤　公彦[1]、塚本　慶[1]、水木　健一[1]、土屋　充輝[1]、宇佐美　諭[1]、若山　哲也[2]、三好　光晴[2]

[1]聖隷浜松病院 放射線科、[2]GEヘルスケアジャパン

PDF-007　直腸癌に対するFOCUSおよびSynthetic DWIの初期検討

○片山　元之[1]、増井　孝之[1]、佐藤　公彦[1]、塚本　慶[1]、水木　健一[1]、土屋　光輝[1]、宇佐美　諭[1]、若山　哲也[2]、三好　光晴[2]

[1]聖隷浜松病院 放射線科、[2]GEヘルスケアジャパン

PDF-008　肝病変におけるcomputed DWIによる最適b値の検索

○森阪　裕之[1]、本杉宇太郎[1]、市川新太郎[1]、佐野　勝廣[1]、市川　智章[1]、掛川　貴史[2]、熊谷　博司[2]、大西　洋[1]

[1]山梨大学 医学部 放射線科、[2]山梨大学 医学部付属病院

PDF-009　前立腺におけるSynthetic DWI を用いた局所励起撮像技術FOCUSの有用性の検討

○高柳　有希[1]、杉村　正義[1]、米山　浩司[1]、増井　孝之[2]、若山　哲也[3]、三好　光晴[3]、岩舘　雄治[3]

[1]聖隷浜松病院 放射線部、[2]聖隷浜松病院 放射線科、[3]GEヘルスケア・ジャパン株式会社 研究開発部

PDF-010　mDIXON法における動脈ゴーストアーチファクト軽減の検討

○野田誠一郎[1]、豊成　信幸[1]、堀野由香梨[1]、片平　和博[1]、米山　正己[2]

[1]国家公務員共済組合連合会 熊本中央病院 放射線部、[2]フィリップスエレクトロニクスジャパン

PDF-011　前立腺MRI検査におけるComputed　DWIの有用性の検討

○黒川　浩典、岡村　淳、山路　早苗

三豊総合病院 放射線診断・IVR科

PDF-012　Phase contrast法を用いた大動脈弁レベルの異なる位置による血流評価：健常ボランティアによる呼吸法の効果

○中河　賢一、福島　沙知、森本　規義
倉敷中央病院 放射線技術部

PDF-013　3.0T装置と1.5T装置のVSRAD Advanceの解析結果、MMSE、AD識別性能の比較検討

○前田　　朗
公立昭和病院 放射線科 MR部門

PDF-014　吸着事故防止に向けた施設設備からの安全支援の効果についての検討

○福場　　崇[1]、木野村　豊[1]、岩月　孝之[1]、中井　敏昭[1]、山本　明人[1]、増元　　光[1]、岩瀬　秋吉[1]、
河野　泰成[1]、松崎　　創[1]、浜口　　舞[1]、海原　聡実[1]、村山　和宏[2]、植田　高弘[2]
[1]藤田保健衛生大学病院 放射線部、[2]藤田保健衛生大学 医学部 放射線医学

PDF-015　健常者を対象とした肺動脈血流評価：息止め法と横隔膜同期法の比較

○福島　沙知、中河　賢一、森本　規義
倉敷中央病院 放射線技術部

PDF-016　computed DWIの基礎的検討

○中　　孝文[1]、高橋　光幸[2]
[1]社会医療法人財団 石心会 川崎幸病院 放射線科、[2]国家公務員共済組合連合会 横浜栄共済病院 放射線科

PDF-017　3D-TSE法(3D-space法)を用いた手のT1強調像の検討　～k-space orderringとTEについて～

○山越　一統
自治医科大学附属病院 中央放射線部

PDF-018　マルチスレッド処理による圧縮センシング再構成の高速化

伊藤　聡志、○横山　光人、山田　芳文
宇都宮大学 大学院工学研究科 情報システム科学専攻

PDF-019　膝関節MRI画像診断における脂肪抑制併用3D-プロトン密度強調画像についての検討

○古牧　伸介[1]、木田　勝博[2]、田淵　昭彦[1]
[1]川崎医科大学 附属川崎病院 中央放射線部、[2]岡山赤十字病院 放射線センター

PDF-020　inflow型single-shot bSSFPを用いた高速非造影下肢動脈撮像の検討

○能勢　毅一、坂井　上之、村山　大知、越智　茂博、梁川　範幸
東千葉メディカルセンター 放射線部

PDF-021　ボクセル単位のADC値（ADC map）は再現性の高いデータか？

○畠中　正光[1]、庄内　孝春[1]、荒谷　和紀[1]、小野寺麻希[1]、浅井真友美[1]、小野寺耕一[1]、小山奈緒美[1]、
山　　直也[1]、中田　健生[2]、近藤　　敦[3]、黒瀬　　誠[3]
[1]札幌医科大学 医学部 放射線診断学、[2]札幌医科大学 医学部 放射線医学講座、
[3]札幌医科大学 医学部 耳鼻咽喉科学講座

PDF-022　撮像条件が定量的磁化率マッピング（QSM）の定量性に及ぼす影響

○成松　秀州[1]、掛田　伸吾[2]、Tian Liu[3]、川下　幸隆[1]、佐藤　　徹[1]、Y Wang[3]、興梠　征典[2]
[1]産業医科大学病院 放射線部、[2]産業医科大学病院 放射線科、[3]Cornell大学 Biomedical Engineering部門

PDF-023　1.5TMRIと3.0TMRIにおける金属アーチファクト低減アプリケーションVAT (View Angle Tiliting)の至適条件

○大橋　一範、飯島　哲士、作本　悦子、山浦　　聡、宿谷　俊郎、椎名　徳彦、夏井　　哲、
野崎美和子
獨協医科大学越谷病院

PDF-024　three-dimensional kurtosis contrast (3DKC)の試み

○長濱　宏史、片桐　好美、櫻井　佑樹、今村　　塁、鈴木　淳平、中西　光広、高島　弘幸、
柳田　美香、平野　　透、加藤　駿平
札幌医科大学附属病院 放射線部

PDF-025　ライス分布を用いた拡散強調画像の信号補正

○金澤　裕樹[1]、小西　優斗[2]、臼田　貴俊[2]、松元　友暉[2]、林　　裕晃[1]、原田　雅史[3]、松田　　豪[4]
[1]徳島大学大学院医歯薬学研究部医用情報科学講座、[2]徳島大学医学部保健学科、
[3]徳島大学大学院医歯薬学研究部放射線科学講座、[4]GEヘルスケア・ジャパン株式会社研究開発部MR研究室

PDF-026　T_2強調画像信号強度を指標とした徒手筋抵抗運動時の前腕筋活動分析の試み

○吉田　一也[1,2]、秋山　純和[1,2]、高森　正祥[1,3]、大塚　　博[2]、早川　実佳[1]、瀬尾　芳輝[1]
[1]獨協医科大学 生理学(生体制御)、[2]人間総合科学大学 保健医療学部 リハビリテーション学科、
[3]葵メディカルアカデミー 理学療法学科

PDF-027　mDIXON XDを用いた非造影鎖骨下動脈MRA：動脈信号の特性（第一報）

○豊成　信幸[1]、野田誠一郎[1]、堀野由香梨[1]、片平　和博[2]、米山　正己[3]、武村　　濃[3]
[1]国家公務員共済組合連合会 熊本中央病院 放射線部、[2]国家公務員共済組合連合会 熊本中央病院 放射線科、
[3]フィリップスエレクトロニクスジャパン

PDF-028　mDIXON XDを用いた非造影鎖骨下動脈MRA：他撮像法との比較（第二報）

○豊成　信幸[1]、野田誠一郎[1]、堀野由香梨[1]、片平　和博[2]、米山　正己[3]、武村　　濃[3]
[1]国家公務員共済組合連合会 熊本中央病院 放射線部、[2]国家公務員共済組合連合会 熊本中央病院 放射線科、
[3]フィリップスエレクトロニクスジャパン

PDF-029　眼窩病変における脂肪抑制併用T2-FLAIRの有用性

○中田　　直[1]、宮武　祐士[1]、鎌田　靖章[1]、高橋　優子[1]、本城　尚美[2]
[1]おさか脳神経外科病院 放射線部、[2]放射線科

PDF-030　健常ボランティアの大脳灰白質と知能指数の相関

○吉田　将人[1]、安田　岳史[3]、飯高　哲也[4]、礒田　治夫[2,5]
[1]名古屋大学 医学部保健学科 放射線技術科学専攻、[2]名古屋大学 大学院医学系研究科 医療技術学専攻、
[3]岐阜県総合医療センター 中央放射線部、[4]名古屋大学 大学院医学系研究科 精神生物学、
[5]名古屋大学 脳とこころの研究センター

PDF-031　水浸出土木材の含浸物質濃度と緩和時間変化

○金澤　裕樹[1,2]、臼田　貴俊[3]、山田　哲也[4]、木戸　　晶[1]、藤本　晃司[1]、高倉　京子[1]、小澤　　聡[5]、
小泉　幸司[5]、大國万希子[4]、植田　直見[4]、富樫かおり[1]
[1]京都大学大学院医学研究科放射線医学講座(画像診断学・核医学)、
[2]徳島大学大学院医歯薬学研究部医用情報科学講座、[3]徳島大学医学部保健学科、[4](公財)元興寺文化財研究所、
[5]京都大学病院放射線部

PDF-032　鎮静なしで新生児のMRI検査を成功させるための固定具の開発

○後藤　正樹[1]、青木　孝子[2]、山内　秀雄[3]、國方　徹也[3]、桜井　隼人[3]、小柴満美子[3]、大澤威一郎[2]、
牛見　尚史[2]、井上　快児[2]、楡木　祥子[4]、新津　　守[2]
[1]埼玉医科大学病院 中央放射線部、[2]埼玉医科大学病院 放射線科、[3]埼玉医科大学病院 小児科、[4]オズール

PDF-033　T_2強調MRI法による低周波電気刺激による筋収縮の解析

○高森　正祥[1,2]、秋山　純和[1,3]、吉田　一也[1,3]、早川　実佳[1]、瀬尾　芳輝[1]
[1]獨協医科大学 医学部 生理学(生体制御)講座、[2]葵メディカルアカデミー 理学療法学科、
[3]人間総合科学大学 保健医療学部 リハビリテーション学科

PDF-034　頭部撮影における体位固定補助具の作製

○大胡　文彦[1]、古川　隆志[1]、山根　健二[1]、相賀　　仁[1]、原　　裕子[1]、冨中　宗久[1]、高橋　道朗[2]
[1]広島赤十字・原爆病院 中央放射線科部、[2]神戸バイオメディクス株式会社

PDF-035　CAIPIRINHAにおけるリファレンスデータ最適化の検討

○山下　達也
明成会 塩川医院 放射線科

PDF-036　汎用デジタル機器を用いたスーパーナイキストMRIトランシーバーの開発

○津田　真人、巨瀬　勝美
筑波大学 数理物質科学研究科

PDF-037　下肢動脈非造影MRA検査における3D－VISTA法を用いた追加撮像の検討

○岡田　敦彦、北山　亜樹、福本　真司
国立病院機構 大阪医療センター 医療技術部 放射線科

PDF-038　拡散強調画像の脂肪抑制の検討

○宮下　修二、砂森　秀昭、桐原　直仁、釜屋　憲司
水戸済生会総合病院 放射線技術科

PDF-039　Tissue trackingを用いた左室心筋ストレイン解析におけるシネMRIフィルターの検討

○田所　導子[1]、今井　昌康[2]、苅安　俊哉[2]、横山　健一[2]、福島　啓太[3]、大湯　重治[4]、久原　重英[4]、似鳥　俊明[2]
[1]高知大学 医学部 放射線医学教室、[2]杏林大学 医学部 放射線医学教室、[3]杏林大学医学部付属病院 放射線部、[4]東芝メディカルシステムズ株式会社

PDF-040　TSE DWIにおけるコントラストの基礎的検討

○中村　昌文[1]、今井　修一[1]、坂東　大輔[1]、武村　濃[2]
[1]大津市民病 放射線部、[2]フィリップスエレクトロニクスジャパン

PDF-041　Diffusional kurtosis imaging を用いたグリオーマのグレード鑑別におけるベイズ推定法の有用性の検討

○石原　大地[1]、梅沢　栄三[1,2]、河野　康成[3]、中井　敏昭[3]、世古　翔太[4]、加藤　良一[1,2]
[1]藤田保健衛生大学大学院 保健学研究科 医用放射線科学領域、[2]藤田保健衛生大学 医療科学部 放射線学科、[3]藤田保健衛生大学病院 放射線部、[4]医療法人佳信会 あすかクリニック

PDF-042　DIXON法とsubtraction image法における基礎的な比較検討

○平原　大助[1]、堀川　陽介[1]、成田　浩[2]
[1]医療法人 博康会 アクラス中央病院 画像診断検査部、[2]株式会社日立メディコ CT・MRI営業本部

PDF-043　Modified Look-Locker inversion recovery(MOLLI) T1 mapping法を用いたSynthetic Late Gadolinium Enhanced imageの有用性の検討

○小森　芳秋[1]、Greiser Andreas[2]、山崎　勝[3]、大城　怜央[3]、今井　宏明[3]、三栗　樹子[4]、松田　哲也[5]
[1]シーメンス・ジャパン株式会社 リサーチ＆コラボレーション部、[2]Siemens AG, Erlangen, Germany、[3]洛和会音羽病院 放射線部、[4]洛和会音羽病院 心臓内科、[5]京都大学大学院 情報学研究科 システム科学専攻

PDF-044　内側型変形性膝関節症に係る病態変化の評価に関するKinematic MRI有効性についての検討

○小檜山奈津留[1]、國分　美加[1]、山崎　秀和[1]、今野　孝志[1]、四家　洋介[1]、三浦　由啓[2]
[1]一般財団法人脳神経疾患研究所附属総合南東北病院 診療放射線科、[2]一般財団法人脳神経疾患研究所附属総合南東北病院 放射線科

PDF-045　体動補正シーケンスにおけるMRCP検査の検討

○松島　孝昌[1]、永田　覚[1]、長谷川晋也[1]、太田　知則[1]、池田　充顕[1]、藤田　功[2]
[1]千葉県済生会 習志野病院 放射線科、[2]さいたま市立病院 中央放射線科

PDF-046　当院におけるT1強調画像3次元高速スピンエコー法を用いた頸動脈ステント留置術の術後評価

○井土川敦子、吉川　和行、門倉　幸司、船崎　亮佑、阿部　喜弘、栗原　紀子
国立病院機構 仙台医療センター 放射線科

PDF-047　3T-MRI装置を用いた腕神経叢の描出の基礎検討

○宮本　良仁[1]、秋月　俊介[1]、加藤　勤[1]、千葉　寿恵[2]
[1]医療法人 住友別子病院 放射線部、[2]東芝メディカルシステムズ株式会社

PDF-048　肝腫瘤性病変の診断におけるComputed DWIの有用性に関する初期検討

○大西　裕満[1]、堀　　雅敏[1]、坪山　尚寛[1]、巽　　光朗[1]、坂根　　誠[1]、太田　崇詞[1]、富山　憲幸[1]、
若山　哲也[2]

[1]大阪大学大学院医学系研究科 放射線医学講座、
[2]GEヘルスケア・ジャパン株式会社 技術本部 研究開発部 MR研究室

PDF-049　頭部MRI読影における画像表示条件調整法に関する検討

○原　　敏将[1]、井上　優介[1]、浮洲龍太郎[1]、秦　　博文[2]、井領　　淳[2]

[1]北里大学 医学部 放射線科学(画像診断学)、[2]北里大学病院 放射線部

PDF-050　三叉神経撮像のための新しい基準線の検討

○松澤　克哉、小島　慎也、平田　政己、鳥居　伸也、田中　　功、上野　惠子

東京女子医科大学東医療センター 放射線科

PDF-051　呼吸同期法併用^{1}H-MR Spectroscopyの基礎的検討

○高森　清華[1]、藪崎　哲史[2]、石坂　欣也[1]、川角恵里奈[1]、杉森　博行[1]、工藤　與亮[2]

[1]北海道大学病院 放射線部、[2]北海道大学病院 放射線診断科

PDF-052　2D-FSE法における可変フリップ角の特性　-ファントムによる基礎的検討-

○渡邉　城大[1,2]、岩井　悠治[1]、長　真由美[1]、櫻井　　均[1]、栗田　幸喜[1]、石森　佳幸[3]、市之瀬伸保[4]、
千葉　寿恵[5]

[1]埼玉県済生会栗橋病院 放射線技術科、[2]茨城県立医療大学大学院 保健医療科学研究科放射線技術科学専攻、
[3]茨城県立医療大学 放射線技術科学科、[4]東芝メディカルシステムズ株式会社 MRI開発部、
[5]東芝メディカルシステムズ株式会社 MRI営業部

PDF-053　T1コントラスト付加パルスを使用した可変再収束フリップアングルの基礎的検討

○佐々木康人[1]、片岡　　剛[1]、河野奈々恵[2]

[1]社会医療法人社団 慈生会 等潤病院 放射線科、[2]東芝メディカルシステムズ株式会社

PDF-054　脊椎領域における2D可変再収束フリップ角シーケンスを用いたT1強調像のコントラスト改善の検討

○片岡　　剛[1]、佐々木康人[1]、河野奈々恵[2]

[1]社会医療法人社団 慈生会 等潤病院 放射線科、[2]東芝メディカルシステムズ株式会社

PDF-055　乳腺領域におけるRESOLVE DWIの基礎検討

○丹　　綾香[1,2]、小塚　雪乃[2]、小野寺聡之[3]、豊田　麻衣[2]、本田　　聡[2]、岡田　洋一[2]、藤浪喜久夫[2]

[1]首都大学東京大学院 人間健康科学研究科 放射線科学域、[2]東京都保健医療公社 豊島病院 放射線科、
[3]東京都保健医療公社 荏原病院 放射線科

PDF-056　腰部Radiculography撮像方法の検討

○小塚　雪乃[1]、小野寺聡之[2]、丹　　綾香[1,3]、岡田　洋一[1]、本田　　聡[1]、中原　晶子[1]、藤浪喜久夫[1]

[1]東京都保健医療公社 豊島病院 放射線科、[2]東京都保健医療公社 荏原病院 放射線科、
[3]首都大学東京大学院 人間健康科学研究科 放射線科学域

PDF-057　未分化転化したびまん性星細胞腫症例のAPT image

○若山　季樹[1,3]、井田　正博[1]、村田　勝俊[2]、斉藤　健二[1]、植田　貴司[1]、堀内　　彰[1]、坂井　圭吾[1]、
妹尾　淳史[3]、山下　　明[1]

[1]東京都保健医療公社荏原病院 放射線科、
[2]シーメンス・ジャパン株式会社 イメージング＆セラピー事業本部 リサーチ＆コラボレーション部、
[3]首都大学東京大学院 人間健康科学研究科 放射線科学域

PDF-058　R2*マップを用いた膵臓と脾臓における鉄沈着の基礎的評価

○小島　慎也、平田　政己、鳥居　伸也、松澤　克哉、田中　　功、上野　惠子

東京女子医科大学東医療センター 放射線科

PDF-059　Readout Segmented-EPIを用いたDWIのファントムを用いたADC値の基礎的検討

○佐藤　正規[1]、須賀　　哲[1]、堀越　浩幸[2]、丸山　克也[3]、David Porter[4]
[1]群馬県立がんセンター 放射線診断課、[2]群馬県立がんセンター 放射線診断部、
[3]シーメンス・ジャパン株式会社 リサーチ＆コラボレーション部、[4]Siemens Healthcare GmbH

PDF-060　3D FIESTAを用いた小脳橋角部近傍のVR表示：3D FRFSEとの比較も含め

○四家　洋介[1]、國分　美加[1]、今野　孝志[1]、加藤　正隆[1]、山崎　秀和[1]、小檜山奈津留[1,2]、戸村　則昭[2]
[1]脳神経疾患研究所附属総合南東北病院 診療放射線科、
[2]脳神経疾患研究所附属総合南東北病院 神経放射線診断科

PDF-061　Tissue tracking を用いた心臓シネMRIの左室ストレイン解析における体位、呼吸の影響

○今井　昌康[1]、坂田　好美[2]、田所　導子[3]、横山　健一[1]、似鳥　俊明[1]
[1]杏林大学 医学部 放射線医学教室、[2]杏林大学 医学部 循環器科、[3]高知大学 医学部 放射線科

PDF-062　モンテカルロシミュレーションを用いた生体内微細制限構造における拡散最適条件の推定

○佐藤　正和[1]、畑　　純一[1,2]、八木　一夫[1]、立花　泰彦[3]、関根　紀夫[1]
[1]首都大学東京大学院 人間健康科学研究科 放射線科学域、[2]慶應義塾大学 医学部生理学教室、
[3]放射線医学総合研究所 重粒子医科学センター

PDF-063　FASE - DWI臨床応用の適応について

○宮本　良仁[1]、内野村　聡[2]、加藤　　勤[1]、千葉　寿恵[3]、市之瀬伸保[3]
[1]医療法人住友別子病院 放射線部、[2]医療法人住友別子病院 IVR科、[3]東芝メディカルシステムズ株式会社

PDF-064　呼吸同期下Enhanced-mode DWIを使用した1.5T-MRIによる高b値腹部拡散強調画像

○村上　省吾[1]、越智　泰隆[2]、渡部　祐樹[2]、佐伯　浩一[2]
[1]更生会村上記念病院 放射線科、[2]更生会村上記念病院 画像診断センター

PDF-065　1.5TMRI装置によるMPGパルス印加型3D-FE法を用いた両手撮像におけるライスパッドの効果

○永田　　覚[1]、松島　孝昌[1]、藤田　　功[2]、長谷川晋也[1]、池田　充顕[1]、濱里　一裕[3]
[1]千葉県済生会習志野病院 放射線科、[2]さいたま市立病院 中央放射線科、
[3]千葉県済生会習志野病院 リウマチ膠原病・アレルギー科

PDF-066　撮像条件設定における画面デザインの操作性への影響に関して

○山下　裕市[1]、甲斐　征八[1]、田之上和也[2]、池戸　雅人[2]、大島貴代美[3]、内薗　真一[2]
[1]東芝メディカルシステムズ株式会社 MRI営業部、[2]東芝メディカルシステムズ株式会社 MRI開発部、
[3]東芝メディカルシステムズ株式会社 医用コンポーネント技術開発センター

PDF-067　oblique BPASを用いた椎骨動脈描出の検討

○江口健太郎[1]、西村　文雄[1]、野口　法子[1]、中島　　元[1]、矢作　康市[1]、竹田　利明[1]、吉田　賢作[2]
[1]都立広尾病院 診療放射線科、[2]同 脳神経外科

PDF-068　頭部非造影4D-MRAにおける時相間可変flip angle法の早期描出能の改善と検討

○川角恵里奈[1]、藤間　憲幸[2]、杉森　博行[1]、小原　　真[3]、石坂　欣也[1]、中村　理宣[3]、工藤　與亮[2]、
水戸寿々子[1]
[1]北海道大学病院 診療支援部 放射線部、[2]北海道大学病院 放射線診断科、
[3]フィリップスエレクトロニクスジャパン

PDF-069　Image-based shimmingの頭頸部領域への応用と脂肪抑制効果改善の検討

○小澤由莉子[1]、米山　正已[2]、梅崎　好永[1]、井上　裕二[3]、小林　恒夫[1]、辰野　　聡[1]、小山　　望[1,3]
[1]八重洲クリニック、[2]フィリップスエレクトロニクスジャパン、[3]つくば画像検査センター

PDF-070　妊娠に伴う内膜症性嚢胞脱落膜化のcomputed DWIによる検討

○竹内麻由美[1]、松崎　健司[1,2]、原田　雅史[1]
[1]徳島大学 医学部 放射線科、[2]徳島文理大学 保健福祉学部 診療放射線学科

PDF-071　独立型強磁性体探知器の各種金属製品に対する感度調査

○渡邊　　潤[1]、鈴木　忠士[1]、秦　　博文[1]、井上　優介[2]
[1]北里大学病院 放射線部、[2]北里大学 医学部 放射線科学(画像診断学)

PDF-072　Phase Cycling Balanced-FFEによる頸部神経根描出の検討

○古河　勇樹[1,2]、吉田　学誉[1,3]、米山　正己[4]、河内　伸夫[1]、妹尾　淳史[2]

[1]財団法人 自警会 東京警察病院 放射線科、[2]首都大学東京大学院 人間健康科学研究科 放射線科学域、
[3]東北大学大学院 医学系研究科 保健学専攻 画像解析学、[4]Phlips Electronics Japan

PDF-073　自動位置決め機能の再現性における検討

○加々美　智[1]、成田　浩[2]

[1]福岡リハビリテーション病院 検査部、[2]株式会社日立メディコ

PDF-074　Multi Stack CINEMA-STARと 3D-Time of flightにおける頭部血管描出の比較検討

○古河　勇樹[1,2]、吉田　学誉[1,3]、湯田　恒平[1]、米山　正己[4]、妹尾　淳史[2]、河内　伸夫[1]

[1]財団法人 自警会 東京警察病院 放射線科、[2]首都大学東京大学院 人間健康科学研究科 放射線科学域、
[3]東北大学大学院 医学系研究科 保健学専攻 画像解析学、[4]Phlips Electronics Japan

PDF-075　頭部におけるComputed DWI（cDWI）の基礎的検討

○中　孝文[1]、廣木　良太[1]、高橋　光幸[2]、石井　泰貴[2]

[1]社会医療法人財団 石心会 川崎幸病院 放射線科、[2]国家公務員共済組合連合会 横浜栄共済病院 放射線科

PDF-076　fMRIを用いたパーキンソン病患者における両側協調運動時の脳機能活動の変化

○熊谷　文孝[1]、鎌形　康司[1]、奥住　文美[2]、波田野　琢[2]、佐藤　秀二[1]、濱崎　望[1]、川崎　英生[1]、
鶴田　航平[1,3]、堀　正明[1]、服部　信孝[2]、青木　茂樹[1]

[1]順天堂大学 放射線科・部、[2]順天堂大学 脳神経内科、[3]首都大学東京 人間健康科学研究科

PDF-077　生体と同等の磁化率を有する脳動脈瘤塞栓コイル用合金の開発と評価

○中井　隆介[1,2]、児玉　智信[2]、後藤　研滋[3]、岩田　博夫[2]

[1]中部大学 生命健康科学部 生命医科学科、[2]京都大学 再生医科学研究所、
[3]田中貴金属工業株式会社 技術開発センター

PDF-078　T2緩和時間を指標とした５％最大筋力時の前腕回内運動の解析

○秋山　純和[1]、高森　正祥[2,3]、吉田　一也[1,2]、石坂　勇人[5]、早川　実佳[1]、拝師　智之[4]、大塚　博[1]、
瀬尾　芳輝[1]

[1]人間総合科学大学 保健医療学部 リハビリテーション学科 理学療法学専攻、
[2]獨協医科大学 生理学教室(生体制御)、[3]葵メディカルアカデミー 理学療法学科、
[4]株式会社エム・アール・テクノロジー、[5]獨協医科大学病院 リハビリテーション科

PDF-079　NAFLDの診断におけるT1rhoの臨床的有用性の検討

○磯辺　智範[1]、蘇　リナ[2,3]、岡本　嘉一[1]、平野　雄二[4]、志田　隆史[5]、高倉　有[5]、佐藤　英介[5]、
正田　純一[1]

[1]筑波大学 医学医療系、[2]筑波大学 体育科学系、[3]日本学術振興会特別研究員、[4]筑波大学附属病院、
[5]筑波大学大学院人間総合科学研究科

PDF-080　3T MRIにおけるSpin Echo法の有用性の検討

○佐藤由起子、福山　博幸、大友　淳、工藤　高久、橋本　雅史、富田　典夫、星野　稔、
松木　康、菊池　好子

東京都立神経病院 神経放射線科

PDF-081　DWI撮影におけるスペーサーの有効性

○中野　優

メディカルスキャニング

PDF-082　2D_脂肪抑制プロトン強調画像における関節唇損傷検査の有用性

○天川　友介、宮崎　達也、石坂　友、木村　恵太

メディカルスキャニング

PDF-083　3D可変フリップアングルT2強調を使用した肩関節撮影の基礎的検討

○大澤耕一郎

相模原赤十字病院 放射線科部 放射線技術課

Curriculum Vitae

Satoshi Minoshima

SHORT BIO

Satoshi Minoshima, MD, PhD is Professor and Chairman of the Department of Radiology, University of Utah, Salt Lake City, UT, U.S.A. He has published several seminal research studies concerning neurodegenerative diseases and other brain disorders using innovative imaging technology. His contribution to the field includes discovery of the posterior cingulate abnormality in Alzheimer's disease, occipital hypometabolism in Dementia with Lewy bodies, and invention and dissemination of diagnostic statistical mapping technology (3D-SSP/NEUROSTAT) for molecular brain imaging. 2013 ARRS Gold Medal, 2013-2014 Vice President, RSNA, Current Chair of RSNA Molecular Imaging Committee and SNMMI Scientific Program Committe.

SL1　Imaging Workup and Investigation of Dementia

○Satoshi Minoshima

Department of Radiology, University of Utah, Salt Lake City, Utah, U.S.A.

Recently, there has been a significant advancement in imaging of neurodegenerative disorders. We are now able to visualize not only brain atrophy, but also alterations in white matter tracts, neurochemical changes such as dopaminergic loss, and pathologic depositions such as beta amyloid and hyperphosphorylated tau in living human patients. Some of these technologies also have become available in the clinical setting, helping better characterization of individual dementia patients. While imaging technologies are advancing quickly, effective treatments are still severely limited. Imaging investigations can provide precious pathophysiologic information that can potentially lead to better therapeutic developments. In this session, we will discuss recent clinical imaging methods and imaging investigations of neurodegenerative disorders.

Curriculum Vitae

Gary Hui Zhang

Brief Bio: Dr Gary Hui Zhang is a Senior Lecturer (Associate Professor) in Medical Image Computing within Department of Computer Science and Centre for Medical Image Computing at University College London. He joined UCL in 2009 first as a postdoctoral research associate with Professor Daniel Alexander in the Microstructure Imaging Group and in 2011 secured his academic post as a Lecturer. Before moving to UCL, he was a postdoctoral researcher at the University of Pennsylvania where he also undertook his PhD under the supervision of Professor James Gee.

He has broad interest in computational approaches for understanding the structure and function of the brain in health and disease. His particular expertise lies in the computational modelling and analysis of diffusion MRI for imaging brain tissue microstructure and mapping brain structural connectivity, with over 75 peer-reviewed publications. He is best known for developing DTI-TK, the top-ranked spatial normalization tool for diffusion MRI data. His most recent work focuses on advancing the next-generation imaging techniques that can access tissue microstructure much more directly than previously possible and be readily used in clinical and neuroscience studies.

SL2-1 In vivo MR imaging of neurite morphology with NODDI - the technique and its applications

○Gary Hui Zhang

Department of Computer Science and Center for Medical Image Computing, University College London

The quantification of neurite morphology in live subjects is an outstanding challenge in neuroimaging. Neurites, including both dendrites and axons, are the cellular building blocks that constitute the complex computational circuitries of the brain. Quantifying neurite morphology, e.g., in terms of its density and patterns of branching, is recognized as vital for developing our fundamental understanding of the structural basis of brain function both in normal populations and in populations with brain disorders.

Our group has recently developed the first MRI technique to map key morphological features of neurites in live subjects. The technique, which we call Neurite Orientation Dispersion and Density Imaging (NODDI), is a model-based diffusion MRI method that has been designed from ground up to be amenable to a broad range of applications. It has modest demand for imaging time, does not require specialized imaging hardware or software, thus readily deployable on existing standard clinical MRI systems.

In this talk, I will introduce the principle behind NODDI, give an overview of its technical details, and discuss its relationship to standard diffusion MRI techniques, such as diffusion tensor imaging and diffusion kurtosis imaging. To illustrate its practical utility, I will present a number of recent applications from our group and the groups around the world. To close, I will present some more recent technical development and provide a perspective for the future.

SL2-2　　4D-MRAの応用技術がもたらす臨床的インパクト

○藤間　憲幸

北海道大学病院 放射線診断科

Arterial spin labeling（ASL）法をベースに用い、post labeling delayおよびreadoutを工夫することにより得られる4D-MRAの技術は、完全に非侵襲的に頭蓋内のマクロな血行動態を可視化する手法として、特にその画像のもつ視覚的インパクトからMRのテクニックの中でも注目されつつあるもののひとつとなった。この技術における国際学会、国際雑誌での報告も近年増加の一途をたどっているが、現在、それらの報告の中では頸部の血管にラベルを打ってから150～300ms程度の時間分解能で頭蓋内の血管を連続的に撮像するオーソドックスな手法が大部分であり、また、その内容も血管造影検査との比較にて相関性が得られたとするものが多い。しかし、4D-MRAを構成するシーケンスデザインの環境下には高い自由度があり、その自由度をもってさらなる工夫をすることが出来るのが強みあるといえる。例えば、labeling typeを従来使われているPASL形式ではなくて、pCASL形式にすることでボーラス性をより高め、この条件下で高時間分解能撮像を行うことで非常に高精細な血行動態を可視化することも可能である。また、readoutにおいてFlip angle controlを併用することによって、特別な時相をより強調することも可能であり、遅延血流等、選択的な血行の可視化をより明瞭に画像化することも出来る。Labeling slabの空間的自由度を利用して4D-MRAに血管選択性をもたせることも可能であるし、さらには、readoutに特殊なシーケンスデザインを組み込むことで、より撮像時間を短縮することも可能である。今回は、いわゆるASLを用いた4D-MRAにおいて、オーソドックスなデザインのみならず、様々なアドバンスなデザインの概略、それらの手法によって得られる頭部疾患の新たな臨床的知見について報告したい。

Curriculum Vitae

Nikola Stikov

Dr. Nikola Stikov is assistant professor of Biomedical Engineering, a researcher at the Montreal Heart Institute, and co-director of NeuroPoly, the Neuroimaging Research Laboratory at École Polytechnique, University of Montreal. His research spans the gamut of quantitative magnetic resonance imaging, from basic issues of standardization and accuracy, to biophysical modeling, microstructural imaging and clinical applications. His group is particularly interested in developing and validating novel biomarkers for noninvasive characterization of the brain and heart microstructure during development, disease and treatment, thus pushing the boundaries of the emerging field of in vivo histology.

Prior to joining the Polytechnique faculty, Dr. Stikov completed his postdoctoral training with Dr. Bruce Pike at the Montreal Neurological Institute, and his Ph.D. degree with Dr. John Pauly and Dr. Dwight Nishimura at Stanford University. For his accomplishments, Dr. Stikov has been awarded the Stanford Electrical Engineering Outstanding Service Award in 2003, and the Stanford University Centennial Teaching Assistant Award in 2007. He is also the founder of MRBalkan.org, and has organized several international conferences for magnetic resonance imaging under the auspices of the International Society for Magnetic Resonance in Medicine (ISMRM). In 2014, Dr. Stikov was elected Junior Fellow of the ISMRM.

CESL-1　Characterizing the myelin microstructure with multimodal MRI

○Nikola Stikov

École Polytechnique, University of Montreal

Myelin makes up almost half of the fiber volume in white matter, yet the diffusion signal from it is very weak. Therefore, there is great value in adding a myelin-specific biomarker to the microstructural measurements available from diffusion imaging. In particular, the combination of diffusion and myelin imaging is sensitive to the myelin g-ratio, defined as the ratio between the inner and the outer radius of the myelin sheath. In this lecture I will present a unique combination of magnetic resonance imaging, biophysical models and histology to explore the feasibility of *in vivo* measurements of the axon volume fraction and the myelin g-ratio.

The ramifications of this approach will be discussed in the context of multiple sclerosis (MS), where lesions exhibit loss of myelin (increased g-ratio), followed by partial remyelination. In Fig. 1, all three lesions have decreased axon volume fraction (AVF) and myelin volume fraction (MVF), but only the most recent one has an elevated g-ratio. In vivo imaging of the myelin thickness in multiple sclerosis (MS) could provide a realtime tool for tracking myelination in lesions, facilitating the development and evaluation of new therapeutic agents that promote remyelination.

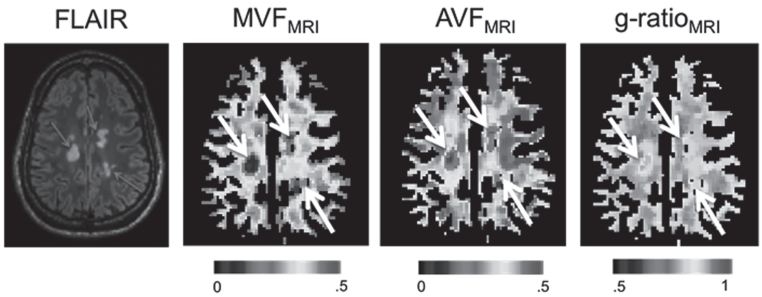

Figure 1: Multi-modal MR imaging of the MS brain. MVF and AVF are decreased in all three lesions, but the g-ratio is elevated only in the most recent one.

Curriculum Vitae

Marty Pagel

Positions and Employment

1993–1995　Research Staff, NMR Facility, Chemistry, Indiana University, Bloomington, IN
1995–2000　Director of the NMR and Computational Chemistry Facilities, Indiana U., Bloomington, IN
1997–2000　Associate Director of Technical Services, Chemistry, Indiana University, Bloomington, IN
2000–2001　Senior Research Scientist, Monsanto Company, St. Louis, MO
2001–2003　Senior Research Scientist, Pharmacia Corp., St. Louis, MO
2003–2008　Assistant Professor of Biomedical Engineering, Radiology, and Macromolecular Science & Engineering, Case Western Reserve University, Cleveland, OH
2007–2008　Chair, Institutional Animal Care and Use Committee, CWRU, Cleveland OH
2008–　Associate Professor, Dept. of Biomedical Engineering, Dept. of Chemistry & Biochemistry, U of Arizona, Tucson AZ
2010–2014　Assistant Department Head, Dept. of Biomedical Engineering, U of Arizona, Tucson AZ
2011–　Associate Professor, Dept. of Medical Imaging, U of Arizona, Tucson AZ
2015 –　Director of Translational Imaging, Dept. of Medical Imaging, University of Arizona, Tucson AZ

Honors

1988　John C. Sowden Prize in Chemistry, Washington University, St. Louis, MO
1994　Department of Chemistry Staff Award, Indiana University, Bloomington, IN
2003　Early Career Recognition Award, Pharmacia Corp., St. Louis, MO
2005　Young Investigator Award, Contrast Media Research 2005 Symposium
2006　Case School of Engineering Graduate Teaching Award, CWRU, Cleveland, OH
2010　Sydney E. Salmon Junior Investigator Award, Arizona Cancer Center, Tucson AZ
2010, 2011, 2012, 2013　Distinguished Reviewer, Magnetic Resonance in Medicine
2012　Arizona Engineering Faculty Fellow, University of Arizona, Tucson, AZ
2014　Program Chair, World Molecular Imaging Congress, Seoul, Korea

S-1-1　Measuring tumor acidosis and enzyme activity with acidoCEST MRI and catalyCEST MRI

○Marty Pagel

Vice Chair of Research and Program Development, Director of Cancer Imaging and Associate Professor, Department of Medical Imaging, University of Arizona

Chemical Exchange Saturation Transfer (CEST) MRI has evolved from the chemistry bench, through small animal studies, and through clinical translation to radiology centers. Our research has focused on the development and use of exogenous CEST agents for two biomedical applications.

Tumor acidosis is a hallmark of invasive and metastatic cancer, and can evaluate the metabolism of tumors undergoing therapy. We have developed "acidoCEST MRI" that can assess tumor acidosis by quantitatively measuring extracellular pH in the tumor microenvironment. We have used this method to assess differences in tumor types, and monitor the early response to chemotherapies. We have started a clinical trial to measure tumor acidosis in cancer patients.

Metastatic tumors often have high catalytic activities of specific enzymes. We have developed "catalyCEST MRI" that can detect enzyme activities in vitro and in vivo. We have used this platform technology to detect the enzyme activities of many proteases, esterases, phosphatases, sulftases, and reductases. We are currently developing this method to pre-screen patients for γ-glutamyl transferase activity prior to surgery.

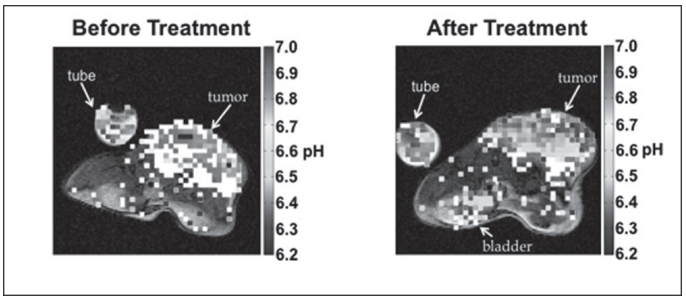

S-1-2　生体動的核偏極(DNP)-MRIを用いた新たなレドックスイメージング法の開発と応用

○兵藤　文紀、伊藤　慎治、江藤日奈子、中路　睦子、内海　英雄

九州大学 先端融合医療レドックスナビ研究拠点

生体動的核偏極（Dynamic Nuclear Polarization）-MRIは体内に存在するラジカル分子に共鳴する電磁波（電子スピン励起：ESR励起）を照射することでDNP現象を惹起し、MRIシグナルを増幅させる技術である。これによりラジカル分子の分布や反応性から生体レドックス代謝を可視化することが可能となる。生体の恒常性維持には様々なレドックス代謝反応が重要な役割を果たしていることが知られている。例えばミトコンドリア電子伝達系では電子の授受を行う電子伝達体（FMN、FADやCoQなど）がATP合成に重要な役割を果たしている。我々はこれら電子伝達体が生体内代謝過程においてフリーラジカル中間体（レドックス中間体）を形成することに着目し、生体内分子をプローブとして活用する新たなレドックス代謝イメージング法の開発を行ってきた。これまでの研究の中で、上述したミトコンドリア電子伝達系において電子伝達体として働くFMNやFAD、CoQを始め、脂質膜で抗酸化作用を示すビタミンEなどについて電子供与体の添加でラジカル中間体を形成できること、in vivo DNP-MRIでこれらの分子を可視化できることを明らかにした。さらにこれらの分子の電子スピン共鳴スペクトルの特性に依存して、ESR共鳴磁場を変動させることで内因分子を同時もしくは分離して可視化できることを示した。　レドックス代謝を媒介する内因性分子の中には既に医薬品として活用されているものも多く存在する。我々は医薬品におけるラジカル化反応の検討も行い、数種の医薬品においても我々の手法で可視化できることを明らかにしている。本シンポジウムではDNP-MRIを用いた生体内因分子、医薬品の可視化への応用について報告する。

S-1-3　超偏極 13C MRI による腫瘍の代謝イメージング

○松元　慎吾[1,2]、齋藤　圭太[2]、松尾　政之[2,3]、Murali C. Krishna[2]

[1]北海道大学大学院 情報科学研究科 磁気共鳴工学研究室、
[2]Radiation Biology Branch National Cancer Institute NIH、[3]名古屋市立大学 医学部 放射線科

【目的】体内で発生した腫瘍はその遺伝子変異に応じて独自の微小環境を形成する。変異遺伝子の直接的な産物と、微小環境の変化に伴う2次的な影響は、個々の腫瘍に特徴的な代謝変化をもたらす。そのような腫瘍内の微小環境や代謝変化を非侵襲的なイメージング技術を用いて検出することができれば、個々の腫瘍の遺伝子変異や微小環境に基づくより有効な治療手段を提案し、また、抗癌治療効果を早期に評価する事が可能となる。【方法】超偏極13C MRIは炭素13標識した任意の化合物のNMR信号を数万倍に増幅することで、その生体内における代謝反応を非侵襲的かつリアルタイムにイメージングすることを可能とする。例えば、1位を13C標識したピルビン酸は、正常組織ではミトコンドリアの酸化的リン酸化により水と二酸化炭素に代謝される。一方、癌組織では主に乳酸へと代謝され、その代謝経路の相違から腫瘍領域を3分程度のDynamic CSIまたはEPSI撮像でより正確に診断することが可能となる。【成績】腫瘍内酸素濃度の異なる3種類のヒト膵臓癌細胞の担癌モデルにおいて、ピルビン酸からの乳酸生成速度は、腫瘍内酸素濃度、放射線および低酸素標的薬の治療効果とそれぞれ相関が見られた。また経時的撮像により、抗癌治療開始後1－3日後には放射線および種々の化学療法に応答した代謝変化が観察された。【結論】超偏極13C MRI代謝イメージングが、癌治療効果の事前予測や治療効果モニタリングに有用な手段となり得ることを示す知見が得られた。当研究グループではこの超偏極13C MRI代謝イメージング の、UCSFに続く世界で2番目の臨床応用を前立腺癌患者において開始する予定であり、その準備状況についても合わせて紹介する。【発表論文】1) S. Matsumoto et al. Magn Reson Med 2013; 69(5):1443-50, 2) S. Matsumoto et al. Antioxid Redox Signal 2014; 21(8):1145-55, 3) S.E. Day et al. Magn Reson Med 2011; 65(2):557-63, 4) C. Sourbier et al. Cancer Cell 2014; 26(6):840-50 5) J.W. Wojtkowiak et al. Cancer Metab 2015; 3(1):2, 6) K. Saito et al. Clin Cancer Res 2015; Epub ahead of print

S-1-4　fMRIによる化学感覚の情報処理機構

○黄田　育宏

情報通信研究機構 脳情報通信融合研究センター

化学物質により引き起こされる嗅覚や味覚は，まとめて化学感覚と呼ばれている。人にとっては視覚や聴覚と重要性の低い化学感覚も，最近では様々な疾患との関連が指摘され，その役割が見直されてきている。一方，動物にとっては仲間や敵，異性を認識したり，食べ物を認識したりことに使う重要な感覚である。化学感覚における研究では末梢での受容のしくみは明らかになってきているが，末梢で化学物質を受容してからどのように中枢へ送られ，どのように他の情報と統合されるかのメカニズムは明らかにされていない。我々は，それらのしくみを明らかにするために，超高磁場fMRIを用いた化学感覚の小動物モデル計測法を確立し，げっ歯類や魚類の嗅覚・味覚の脳活動パターンの取得に成功した。これまで得られた結果を簡単にまとめると，(1) げっ歯類嗅球の活動パターンは，1つの匂い分子に対して濃度や刺激時間に関係なく保たれている。この結果は，同じ物質でも濃度の違いにより匂いの質が変わる現象は，嗅球よりも高次脳で処理されていることを示唆している。(2) 味刺激に対するラット大脳味覚野における応答は左右半球で異なる。ヒトではよく知られている機能の半球左右差が，げっ歯類にも存在することを示唆している。(3) サケ科魚類ヒメマスにおいて，終脳背外側領域は母川水特異的に応答を示した。この領域は母川水の匂い情報処理を行い，母川記憶に関連すると考えられる。これまでの実験系では小動物fMRIを用いることにより，本講演では，これらの成果を紹介するとともに，今後のヒトへの応用についても述べたい。

S-1-5　安静時脳機能結合に基づく精神疾患の理解と今後の展望

○八幡　憲明[1,2]

[1]国立研究開発法人 放射線医学総合研究所、[2]東京大学 医学部 附属病院

精神疾患の病態研究では、分子・細胞・動物モデル・神経画像などのモダリティで様々な知見が蓄積されてきたが、その病因や病態に関わる要因については十分に解明されていない。臨床場面で患者の診断や治療計画の一助となるようなバイオマーカーも現状では開発の途上にある。脳神経画像の解析から疾患を特徴づける情報を抽出する試みが長く行われてきた中、近年は特に安静状態にある被検者の自発的脳活動を機能的MRI等で記録し（安静時脳機能画像）、脳領域間の機能的な結合関係を明らかにし、健常者との分布パターンの異同を通して精神疾患を理解しようとする試みが脚光を浴びている。心理課題遂行に伴う脳賦活を評価する従来型の画像研究と比べると、安静状態にある脳活動のデータ収集は簡便に実行できるため、その適用対象は潜在的に広く、精神科臨床における診断ツールとしての応用が期待されている。また、いくつか制約はあるものの、動物に対する計測も実施可能であることから、疾患モデル動物の妥当性の検討や、新規治療ターゲットの開発、ヒトとの間でトランスレーション可能な疾患関連指標の探索ツールとしての可能性も秘めている。本講演では、安静時脳機能結合を通して疾患理解を目指したヒト・動物双方における取り組みを概観するとともに、現時点での問題点・克服すべき点を明らかにしつつ、今後の研究の展望について考察する。また、演者が近年取り組んでいる、自閉症スペクトラム障害（ASD）を対象とした安静時脳機能結合ベースのバイオマーカー開発の試み、ならびに自閉症モデルマウスを対象とした特異的脳機能結合抽出の試みを紹介しながら、ヒト・動物それぞれで得られた脳神経画像上の知見を互いにトランスレーションする可能性やその意義について検討を加える。本研究は、国立研究開発法人日本医療研究開発機構（AMED）における「脳科学研究戦略推進プログラム」ならびに「革新的技術による脳機能ネットワークの全容解明プロジェクト」の支援によって行われた。

S-1-6　透明脳化技術とMRI

○鎌形　康司、堀　　正明、青木　茂樹

順天堂大学 医学部 放射線科

透明脳化技術とは文字通り、脳組織を様々な処理法により透明化することで、脳を切片化することなく、脳内の神経ネットワークや神経細胞配列を一細胞レベルの超高解像度で3次元画像として取得することを可能とする。現在までBABB、3DISCO、SeeDB、SCALEなど様々な透明脳化技術が報告されてきたが、近年Clear Lipid-exchanged Acrylamide-hybridized Rigid Imagingcompatible Tissue-hYdrogel (CLARITY)と呼ばれる透明脳化技術が報告され注目を集めている。CLARITYはポリアクリルアミド電気泳動を用いて脂質を取り除くことで脳を透明化する手法であるが、簡便であること、脳構造を大きく変化させないこと、蛍光タンパク質や抗体を用いた免疫染色が可能であることなどの利点により、脳神経回路の解析に有用なツールであることが期待され、主にマウスなど実験動物の脳を用いた研究が行われている。一方でマウスをはじめとした実験動物において、MRIはin vivoで脳形態を評価することができる、広く利用可能な手法として浸透している。特に3次元MRIデータによる脳容積評価、拡散テンソルをはじめとした拡散MRIを用いた脳白質の定量評価は神経科学研究で広く用いられている。しかし、拡散テンソルに基づいた3次元路構築すなわちトラクトグラフィや様々な拡散定量値が実際の神経解剖をどの程度反映するかが問題となり、従来の切片化された脳組織では十分な検証を行うことが困難であった。透明脳化技術とMRIを相補的に利用し、ex vivoとin vivo、一細胞単位（マイクロメータ・ナノメータ）と組織レベル（ミリメータ）といったと違う次元の情報を橋渡しすることは、神経解剖・神経科学研究にとって非常に挑戦的かつ重要な課題である。これらを踏まえて、透明脳化技術とMRI研究の現状と今後の展望について、本講演で概説する。

S-2-1　Body DWI overview

○本杉宇太郎
山梨大学 医学部 放射線科

Since parallel imaging was incorporated in clinical scanner, diffusion-weighted imaging (DWI) is increasingly studied for body MRI and applied in clinical examination. Nowadays, I believe that almost all institutions include DWI in the routine sequences of body MRI. DWI of the body provide excellent contrast between tumor and normal organs, makes it easy to find even small lesions in the body. In the past decade, thousands of authors proved the utility of DWI in body MRI. In the mean time, we also found the limitations of DWI. Image distortion is one of the limitations of DW-EPI sequence. The choice of b value is also an unsolved problem. Of cause, respiratory and/or cardiac motion also causes the image degradation on DWI. Nevertheless, DWI is now accepted by most radiologists/clinicians and even adopted in clinical guideline. In this symposium named Body DWI up date, we will discuss recent technical advances to deal with the challenges in DWI and update our knowledge in clinical DWI of the body.

S-2-2　Challenging Image Distortion

○村田　勝俊
シーメンス・ジャパン株式会社

●DWIの歪みアーチファクトの原因

一般に、Diffusion Weighted Imaging (DWI)のデータ収集法にはEPIが使用されている。EPIには超高速撮像というメリットがあるが、一方で磁気感受率に敏感なシーケンスであり、静磁場が乱れている領域では画像上に大きな歪みが生じてしまうというデメリットもある。これは静磁場の乱れに対して位相方向のFOV (FOV_p)に割り当てられた周波数帯域（Band Width, BW）が低いために発生する（これと比較して、Slice選択、読み取り方向のBWは磁場の歪みに対して十分大きいため、一般にこれらの方向には画像の歪みは小さい)。この視点から考えると、EPI画像の歪みは、(1)FOVを小さくする、(2)位相方向のBWを大きくする、ことが解決手法であることがわかる。しかし、折り返しアーチファクトが発生するためにむやみにFOV_pを小さくすることはできない。また、BWはEcho Space (ES)に反比例するため、ESを小さくすることにより歪みを小さくすることができるが、このためには高速に傾斜磁場をスイッチングしなければならず、結果としてハードウェアの制限や末梢刺激の規制から無制限にESを小さくすることはできない。

●DWIの歪み低減技術

いろいろな制約条件の中、多くのDWIの歪み低減技術が研究され、一部は既に臨床機に搭載されている。上述(1)の解決策においてがFOV_pが被写体サイズより小さい際に問題となる折り返しアーチファクトは、Parallel Imagingや局所励起法で回避することができる。上述(2)の解決策においては、k-spaceを読み取り方向に分割することにより、傾斜磁場のスイッチングの制約の範囲でESを短縮化することができる。この手法はRead-Out Segmented EPI ("RESOLVE")と呼ばれ、Parallel Imagingとも整合性が良く、歪み低減に効果を発揮することが知られている。これらはシーケンスによる歪み低減技術であるが、本講では、ハードウェア、後処理による低減技術についても紹介をする。

S-2-3　Motion correction DWI

○中村　智哉

東海大学 医学部付属 八王子病院

体幹部のDWIは2004年に高原らによってDWIBSが報告され、撮像時間に制限がなくなりスライス枚数の増加・高分解能化が可能となった[1]。さらに装置の静磁場均一性の向上、コイルのデジタル化、多チャンネルコイルシステムの開発など、近年のハードウェアの急速な進歩によってEPI特有の歪みは改善され、direct coronal収集による短時間での収集も可能となった。体幹部における問題として肝左葉外側区の信号低下が挙げられるが、心電図同期を併用することでADCやIVIMパラメータの測定精度は向上する[2]。一方、MPGを1-2-1で印加するmotion correction (mc)では撮像時間を延長することなくMPG印加中の動きを補正することができ、尾崎らはmcを用いて肝左葉のADCの精度向上について報告している[3]。最近では心臓領域においても多次項補正が報告されており、高いb値での心筋描出やADC・IVIMパラメータの測定精度の向上が可能となる[4]。今回は多次項補正の原理および有用性について紹介する。[1] Takahara T, Imai Y, Yamashita T, et al. Diffusion weighted whole body imaging with background body signal suppression (DWIBS): technical improvement using free breathing, STIR and high resolution 3D display. Radiat Med. 2004 Jul-Aug;22(4):275-82 [2] Lee Y, Lee SS, Kim N, et al. Intravoxel incoherent motion diffusion-weighted MR imaging of the liver: effect of triggering methods on regional variability and measurement repeatability of quantitative parameters. Radiology. 2015 Feb;274(2):405-15. [3] Ozaki M, Inoue Y, Miyati T, et al. Motion artifact reduction of diffusion-weighted MRI of the liver: use of velocity-compensated diffusion gradients combined with tetrahedral gradients. J Magn Reson Imaging 2013; 37: 172-8. [4] Nakamura T, Muro I, Kajihara N, et al. 24th Annual Meeting of ISMRM, Toronto, 2015 (Abstract 2015).

S-2-4　Challenging b value optimization

○高原　太郎

東海大学 工学部 医用生体工学科

MRIの特長といえば、優れた軟部組織コントラスト。我々は長らく、この潜在力をさらに改良し、「病変を選択的に映しだし、かつ非病変を抑制する究極のコントラストの獲得」を目指して模索してきたと言える。脂肪抑制 T2強調画像は、体幹部における病変検索の最良の道具の一つであったが、これに大きなMPGを加える事で、拡散強調画像として、きわめて優れた道具としての一つの結実を見た。

Computed DWI（cDWI）はBlackledge らにより2011年に報告され、実際に取得した異なるb値の画像からより高いb値の画像を計算し観察することで、主に骨転移診断におけるsensitivityとspecificityの向上の両立が可能なことが示された。それ以来、とくに前立腺癌の診断に有用性が多数報告されている。

本発表では、(1) cDWIの概念、とくに可変b値あるいは「拡散Window」（荒木力先生による命名）としての意味合い（＝b値を可変してWindow変更のように用いることがより望ましいこと：図）(2) ADC画像との意味の違い（＝ADC画像だけで病変を発見するのは時に難しいこと）(3) どういうb値の組み合わせで撮影すべきか（＝0, 1000s/mm^{2}で一般的には良さそう）(4) 前立腺癌診断におけるインパクト（＝cDWIのほうが成績が良いとするものが多い）(5) MIP画像における高輝度ノイズの抑制（＝ADCが負となるピクセルの排除）(6) cDWIによる様々な臨床応用の可能性 について述べる。

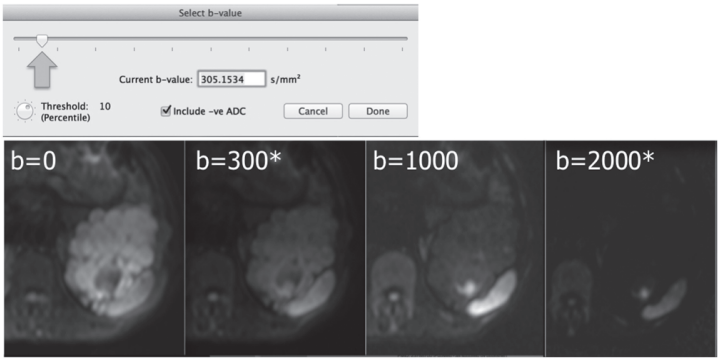

S-2-5　Challenging use of diffusion prepulse (MSDE)

○米山　正己

フィリップスエレクトロニクスジャパン MRクリニカルサイエンス

近年、diffusion prepulseやMSDE（motion-sensitized driven-equilibrium）と呼ばれる、血流信号を抑制するためのプリパルスが開発され、これを利用したさまざまな臨床応用が報告されている。MSDEは、T2コントラストを強めるためのプリパルスであるT2 preparation（T2prep）と同様の90°、180°、そしてマイナス90°のパルストレインから構成されており、180°パルスの前後にdiffusionシーケンスと同様のmotion sensitized gradientを印加することにより血流信号を抑制する。MSDEはプリパルスであるため、様々なパルスシーケンスと併用可能である。MSDEの臨床応用としてこれまで、当初の目的であった頸動脈などの「black-blood imaging」のみならず、脳腫瘍や脳動脈瘤をターゲットとした造影後のblack-blood imaging、非造影MR angiography、膵嚢胞性疾患への応用、そして選択的末梢神経イメージング（MR neurography）への応用が報告されており、今後他領域へのさらなる応用も期待されている。ただし、MSDEプリパルスにはいくつかの問題点がある。たとえば、信号雑音比の低下、画像コントラストの低下、磁場の不均一や渦電流による画像のムラ、さらにはモーションアーチファクトの増加などがあげられるが、最近ではこれらを改善するための方法も開発されている。

本シンポジウム講演では、MSDEの原理と利点・欠点についての解説、そして脳神経系・体幹部におけるこれまでの臨床応用について紹介させていただく。さらには、MSDEの臨床応用例として近年最も注目を集めているMR neurography について、撮像法及びこれまでの臨床応用、さらには、diffusion tensor imaging（DTI）を含めた様々なシークエンスがMR neurograophyとして用いられる中で、MSDEを用いたneurographyがどのような役割を担うのかも含めてお話しさせていただく。

S-2-6　Clinical application：chest

○大野　良治[1,2]

[1]神戸大学大学院医学研究科 先端生体医用画像研究センター、

[2]神戸大学大学院医学研究科 内科系講座 放射線医学分野 機能・画像診断学部門

拡散強調画像は近年様々な分野で使用されているが，中でも体幹部の腫瘍性疾患に対する臨床応用に関しては急速な発展を示している。また，呼吸器領域においては肺結節の診断およびマネージメント，肺癌などの腫瘍性疾患の広がり診断，肺癌におけるリンパ節転移あるいは遠隔転移診断などの様々な臨床目的での応用が可能であり，その診断能はPET/CTと同等以上であることも知られている。しかしながら，拡散強調画像の体幹部への応用においては様々なアーチファクトなどにより，縦隔及び肺門部リンパ節や小さな肺結節の診断能が低下することなども指摘されており，新たな撮像法や画像解析法などの開発とその臨床応用も重要な課題と考えられる。　本講演では1）呼吸器疾患を中心とした拡散強調像の有用性に関して述べるとともに，2）拡散強調像をよりよく臨床応用するための最新の知見に関しても解説する。

S-2-7　　前立腺癌における拡散強調像の特徴：PI-RADSから考える

○楫　　靖

獨協医科大学 医学部 放射線医学講座

前立腺癌のMRI診断では、長らくT2強調像と時間分解能が不十分なダイナミック造影像が主な評価法であった。2000年代前半に拡散強調像が応用され始めると、癌の検出能が向上し、急速に普及した。また、前立腺癌診療の中で、前立腺生検法、前立腺癌治療法も大きく変化しており、MRIの役割も広がりつつある。これらの変化を受けて、前立腺癌診療にMRIを最大限利用する「前立腺MRガイドライン2012」（Eur Radiol 22: 746-757, 2012）が発表された。この中では、T2強調像、拡散強調像、ダイナミック造影像の所見を客観的に捕らえるスコアリングの提案もなされ、Prostate Imaging Reporting and Data Systems (PI-RADS) と呼ばれている。発表から3年が経過し、PI-RADSを用いた前立腺MRIの診断能や、読影者間の一致率などを検討した論文が多く報告されるようになった。これらの報告からは、PI-RADSは完璧な方法ではなく、様々な改善点が浮かび上がる。例えば、各撮像法の診断能はどの領域に腫瘍が存在するによって異なる。読影者間の一致率は、DWIで高い傾向にある。各撮像法の診断結果が異なっている場合、総合的な疑い度合いをどのように考えればよいか明記されていなこと、などがあった。これらの意見をもとに，2014年12月に欧米（ESURとACR）が協力してPI-RADS Version 2を作成し、website上で公開した（http://www.acr.org/Quality-Safety/Resources/PIRADS/）。初版との差は、画像所見に大きさを加味したこと、前立腺移行域に病変がある場合と辺縁域に病変がある場合で重要視する撮像法（dominant sequence）を変化させたこと、ダイナミック造影の役割を限定的としたこと、などがある。本講演では、前立腺癌検出におけるDWIの特徴について、PI-RADSを用いた成績や改訂ポイントをもとに考えたい。

S-3-1　　MRIから迫る脳科学 Overview

○定藤　規弘

自然科学研究機構 生理学研究所 大脳皮質機能研究系

MRIを脳科学研究に適用する潮流の画期は1990年代初頭のBOLD法開発であった。1980年代、入力を心理的差分法による課題で制御し、出力たる神経活動を脳血流としてO-15標識水PETを用いて計測することより、特定の心的過程に対応する脳領域を画像化する方法（差分法による脳賦活検査）が確立していた。1990年代に入り、BOLD法による機能的MRIの確立と共に脳機能地図の研究は急速に一般化した。MRIの提供する高分解能の解剖学的情報の上に、経頭蓋磁気刺激や経頭蓋直流電気刺激などによる神経活動への干渉結果とBOLD法による結果が統合されることにより、機能性検証を含めた脳機能地図の研究は大幅に進んだ。脳機能地図の研究は、脳血流のみならず灰白質密度を測度としても可能であり、統計数理的解析手法の開発により局所脳構造と長期的な学習結果、あるいは遺伝子多型の関係をも定量的に扱われるようになった。PETに比べて時間的解像度に優れる機能的MRIによって、局所神経活動のゆらぎを領域間での相関として捉えるネットワーク解析が可能となった。ネットワーク解析においても、差分法による脳賦活検査と同様に特定の心的状態への対応づけが重要であり、機械学習を用いた手法の開発と適用が進んでいる。さらに、拡散強調画像法を用いた神経線維描出によってヒト全脳の白質構造が明らかになりつつあり、機能的なネットワーク解析の解剖学的基盤を与えるものである。以上のようにMRIの及ぼす脳科学へのインパクトは甚大である。今後も、新しい計測手法の開発と、得られた画像データへの統計数理的解析手法の適用が相まって、ヒト脳機能解明を究極のゴールとして展開していくものと予想される。特に、コホート調査によって、ヒト脳機能を発達から老化にいたる生涯の時間軸に沿って理解するにあたり、MRIは重要な役割を果たすことが期待される。その際に機能・解剖画像の定量的バイオマーカー化が重要な課題となるであろう。

S-3-2　　構造・拡散MRIによる脳可塑性解明

○林　　拓也

理化学研究所 ライフサイエンス技術基盤研究センター

成体脳は固定した構造体か、可変的構造体か。この古くからの命題の解決には生体脳構造の時系列観察が不可欠である。近年の非侵襲画像法の進歩によって成体脳の構造はこれまで想像された以上に機能獲得に伴って変化することが示唆されているがその詳細は未だ解明されていない。最近になって画像撮像技術の開発や神経生物学的なモデリングや可視化が可能となってきた（図：マカクサル脳の皮質厚、ミエリンおよび神経突起特性の皮質表面マップ）。これはMRI装置の高傾斜磁場化、受信コイル多チャンネル化、マルチバンドEPIシーケンスなどの撮像高速化、歪み補正や動き補正、神経突起方向分散・密度（NODDI）モデル、拡散テンソルに基づく脳形状標準化、T1強調画像とT2強調画像から合成した皮質表面ミエリンマップなど様々な技術の結集によって可能になっている。本講演では、現在、理化学研究所ライフサイエンス技術基盤研究センターで構築している撮像・解析環境やHuman Connectome Project（HCP）解析、さらには可塑性解明のためのヒトから動物にわたる横断的研究を紹介し、脳科学ツールとしての構造・拡散MRI画像法の有用性と今後の課題を議論したい。

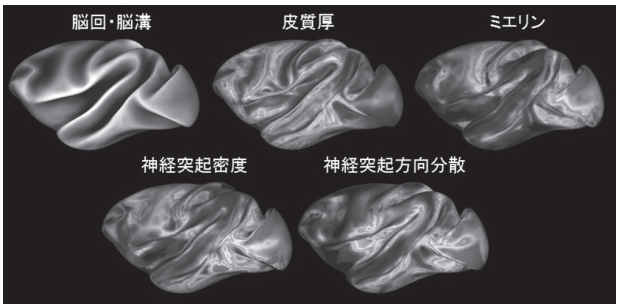

S-3-3　　灌流画像におけるネットワーク分析

○松田　博史

国立精神神経医療研究センター 脳病態統合イメージングセンター

近年，脳全体をネットワー クとして捉え，複雑ネットワーク分析によるアプローチが盛んにおこなわれており、脳機能画像のみならず脳形態画像へも応用されるようになってきた。脳におけるネットワークはスモールワールド性といった特徴的な構造を持つことが明らかとなり，大規模なノード集合から重要ノードを抽出するための指標として、次数中心性や媒介中心性などが提案されている。われわれは、Arterial Spin Labeling (ASL)による脳血流画像にグラフ理論を応用し、ネットワーク解析を試みている。健常高齢者において20～45歳、47～69歳それぞれ18例の安静時ASL画像をAutomated Anatomical Labeling (AAL)により90箇所に分割しグラフ解析を行い比較した。その結果、中高年者はノードの媒介中心性が若年者に比べて高く、ハブ数も多かった。さらに、中高年者は若年者に比べ、媒介中心性および次数中心性が左側頭頭頂葉で高く、右前頭葉で低いことが判明した。一方、中高年者は若年者に比べ、クラスター性は左側頭頭頂葉で低値を示した。これらの若年者と中高年者の差異はASL画像のStatistical Parametric Mapping (SPM)によるグループ解析では検出されなかった。健常者群とアルツハイマー型認知症群のASLを比較した検討では、アルツハイマー型認知症は健常者に比べ、エッジ数が低下し、媒介中心性が全体的に高くハブ数も増加していた。さらに、アルツハイマー型認知症において媒介中心性および次数中心性は後部帯状回から楔前部で低く、左海馬領域では高い結果を示した。クラスター性はアルツハイマー型認知症において右前頭葉から側頭後頭葉において低下していた。以上、ASLのネットワーク分析により、SPMによる単なる群間比較では検出されなかったネットワークの左右差や機能異常および代償機転が明らかとなり、新たな解析法として注目される。

S-3-4　　MRIからせまる精神症状の新規治療薬の開発

○山末　英典

東京大学 医学部 精神医学

代表的な発達障害である自閉スペクトラム症の中核的な症状として認められる社会的コミュニケーションの障害は、表情や声色あるいは言語を介した意思疎通の障害を主徴とする。この障害は一般人口の100人に1人以上で認められ、幼児期から一生涯にわたって続くが、有効な治療薬が無い。そのため、多くの当事者と家族が困窮する巨大なunmet medical needsとなり、社会経済的にも大きな損失を生じさせている。　一方で、遺伝要因の有意な関与が報告されているこの社会的コミュニケーションの障害の中間表現型（Endophenotype）と位置付けられる脳基盤については、前頭側頭頭頂領域の様々な脳部位が関与していることについて数多くの論文が発表されている。報告間で結果のバラツキも認められるが、メタ解析も複数発表されて共通する所見も確定しつつある。　また、下垂体後葉ホルモンであるオキシトシンは、従来から広く知られている子宮平滑筋収縮や乳汁分泌促進に加えて、向社会性を促進することが知られる様になった。1990年代に実験動物で明らかにされていったこの社会性への作用は、2005年ごろから、ヒトでも表情の読み取りを行う能力の改善や仲間集団内での信頼関係増強などの作用として明らかにされて来た。そして近年では、自閉スペクトラム症の社会的コミュニケーションの障害の治療薬候補として注目されている。本シンポジウムでは、演者がオキシトシン点鼻スプレーを用いて取り組んで来た、行動評価に加えて、脳機能や代謝を測定するマルチモデリティMRIなどの脳画像解析を代理の効果判定指標（Surrogate endpoint）として用いて薬効を評価する臨床試験の成果を紹介し、新規治療薬開発においてMRIをEndophenotype-associated surrogate endpoint (EASE)として活用する戦略を提案したい。

S-3-5　　安静時機能MRI

○花川　　隆

国立精神・神経医療研究センター 脳病態統合イメージングセンター

1995年Biswalらにより、運動野ネットワーク内から抽出した安静時BOLD信号の低周波ゆらぎ（0.08Hz以下）の相関が示された。その後、同様の安静時BOLD信号の相関が、様々な認知課題中にBOLD信号または脳血流が低下する部位として定義されるdefault mode network（DMN）など、多くの脳内ネットワーク内に発生していることが判明し、安静時機能MRIの研究が飛躍的に広まった。安静時にBOLD信号の相関を示すネットワーク（RSN）抽出するために関心領域を用いる手法、独立成分分析などブラインド信号処理を用いる手法などが提案されている。さらには、2004年にGreicius らが、RSNが認知症のバイオマーカーとして用いられる可能性を例示して以来、安静時機能MRIの精神・神経疾患への臨床応用が急速に広まっている。安静時機能MRIは精神・神経疾患の診断を変える可能性を秘めている。

S-3-6　超高磁場MRIでせまる脳の構造と機能

○福永　雅喜[1,2]、定藤　規弘[1,2]

[1]自然科学研究機構 生理学研究所 心理生理学研究部門、
[2]総合研究大学院大学 生命科学研究科 生理科学専攻

MRIによる生体構造の観察は、装置要因としての空間分解能、信号雑音比（SNR）とともに、組織パラメータである緩和時間およびコントラストに依存する。一方、磁場強度の上昇は、SNRの上昇に加え、磁気共鳴の物理パラメータである共鳴周波数の上昇をもたらし、MR信号の位相分散や周波数シフトも顕著となる。現在、世界ではすでに50機近くの7テスラもしくはそれ以上のヒト用超高磁場MRIが稼働し、頭部のみならず全身応用を目指した研究開発が進められ、感度上昇によって実用的な時間内で計測が可能となったμmオーダーの形態画像やT2*緩和時間の短縮によってBOLD効果に大きな感度改善が得られるfMRIなどで積極的に応用されている。また、大脳白質と灰白質間のコントラスト改善に加え、各分画内におけるコントラストバリエーションも増強されるため、皮質灰白質内の微細構造や白質内の神経線維束、深部基底核の微小核の描出能が改善される。皮質灰白質にみられるコントラストバリエーションは、ミエリン密度と高い相関を持つことも検証された。単一の被験者から、脳微細構造と脳活動の情報を収集が実現されることで、従来は困難であった個体ベースでの脳の機能ー構造関連解析への応用が期待される。

S-4-1　　脊椎撮像時のポジショニングによりB1不均一を改善する技

○石坂　欣也

北海道大学病院 放射線部

3T-MRIは高いSNRを有することで、高解像度撮像や時間短縮撮像が可能となる一方、緩和時間の変化や磁化率効果の増強等、画質を低下させる要因が増大することは広く知られている。その中でも高磁場化による共鳴周波数の増加は、対象物内でRFの吸収、反射、共振が生じることで、RF磁場 (B1)の不均一を引き起こし、特に対象が大きな体幹部において信号むらが生じることが報告されている。脊椎領域においても同様な現象が起きていると考えられ、特にT1強調画像において胸腰椎部で信号が低下し、矢状断像にて信号むらをしばしば経験する。この信号低下の要因の1つとしては脊椎（胸椎、腰椎）近傍に配置される腕がB1の不均一に影響を与えていると考える。そこで今回、脊椎撮像においてB1の不均一を改善すべく、腕の位置を変えることにより画質を向上させる技を紹介する。上記の効果を証明するために脊椎（T11~S1）の撮像において、両腕（肘部）を寝台から0,20,40,60,80,100mmと高くした状態、およびバンザイの状態でB1 map横断像とT1強調矢状断像を撮像した。評価はB1 mapによる椎体領域(150 × 120mm)の平均フリップアングル角と均一度、T1強調矢状断像にて脊髄（Th11~L1）のSNRを算出した。結果は、両腕の高さを寝台から80,100mmにすることにより、0mmに比べ、椎体領域の平均フリップ角と均一度、脊髄のSNRは上昇し、両腕をバンザイした状態と比較して差は見られなかった。バンザイをすることにより腕がB1の不均一に与える影響を完全に取り除くことが可能であると考えるが、MRIは撮像時間が長く、特に高齢者には苦痛を伴う体位であり逆に体動を生じる可能性がある。今回の結果よりスポンジ等で肘部から前腕を80~100mm程度高くすることにより、患者の負担なく腕が椎体領域に与えるB1の不均一を改善し、画質向上に寄与することが示唆され、3Tにおける脊椎撮像に有用なテクニックであると考える。

S-4-2　　低再収束角高速SE法の臨床への応用

○小川　匡史

日本医科大学付属病院 放射線科

臨床の現場においてMRIにおける3D撮像というのはgradient echo（GRE）法が多用されている。これはGRE法はTRを短くすることができ呼吸停止下での撮像も可能となることから汎用性が高いことによる。一方、高速SE法による3D撮像は、TSE factorの増加によるブラーリングの増大や実効TEの延長により臨床での使用は困難であったが、近年再収束パルスを非スライス選択パルスとし、再収束パルスのフリップ角を徐々に低くしていくVolume ISotropic Tse Acquisition（VISTA）が開発され、高速SE法による3D撮像も可能となってきた。このVISTAは頭部領域におけるT2強調像やFLAIRの3D撮像、さらに頸動脈のプラークイメージングなどで利用されているが、当院ではこの撮像技術を下垂体ダイナミック撮像に応用し、等方性ボクセルでの撮像とまではいかないが、3Dでのダイナミック撮像を行っている。この下垂体の3Dダイナミック撮像は3T装置で可能という制限以外は特になく、VISTAが使用可能であればどの施設でも実行可能である。

VISTAはdouble inversion recovery（DIR）法に代わるblack blood imagingとして頸動脈プラークイメージングでも使用されている。DIR法では血管の走行に直交に撮像断面を設定しなければならず、広範囲を撮像することが困難であったが、VISTAを使用したblack blood imagingでは血管の走行に平行に撮像断面を設定することが可能となり、広範囲を短時間で撮像することが可能となった。しかし、胸部大動脈長軸のblack blood imagingでは再収束パルスのフリップ角の低減だけでは、血液抑制効果が十分に得られないこともあり、当院ではDIR法によって撮像技術を工夫することにより胸部大動脈の長軸black blood imagingを行っている。

当日はVISTAの撮像技術を利用した下垂体3Dダイナミック撮像と胸部大動脈のblack blood imagingを長軸で撮像する際の一工夫について紹介する。

S-4-3　　TEをコントロールして臨床に役立つ画像を作成する技と3.0Tのくせ者を味方にする方法

○北川　　久[1]、福田　国彦[2]

[1]東京慈恵会医科大学附属第三病院 放射線部、[2]東京慈恵会医科大学 放射線医学講座

今から44年前の1971年にDamadian はMouseによる悪性腫瘍においてT1,T2緩和が延長していること発見した。この事は病変部分にも特有のT1,T2値が存在し、T1強調像（T1WI）では低信号、T2強調像（T2WI）では高信号を呈する事があるという内容であった。理由として『悪性腫瘍細胞内の水の秩序が低下しているのでは？』という考察を論述している。つまりMR信号の元となる水プロトンを注目した際に悪性腫瘍細胞内では蛋白質の構造の乱れや破壊によって解き放たれた水プロトンが腫瘍細胞質内で増えることでT1WI低信号、T2高信号になる、と論じている。現在、体内の水プロトンの分布を画像化できる撮像方法は大きく分けてSE系とGRE系の2つしかない。またその撮像方法で大きくコントラストを左右するパラメータとしてTR（repetition time）、TE（echo time）あるいはTI（inversion time：反転時間）などがある。このパラメータを操作することによって水プロトンの変化する時間（T1緩和・T2緩和）を調整することができる。その中でも特に今回注目したのはTEというパラメータである。例えばGREシーケンスでTEの数ミリ秒の違いは同位相画像にもなったり逆位相画像にもなったりもする。またinversion recovery 法のSTIR（short TI inversion recovery）やFLAIR（fluid attenuated inversion recovery）のTEの変化はどれほどコントラストへの影響があるのであろうか？、さらには拡散強調画像におけるTEの変化によってどれほどコントラストが変わるのであろうか？このシンポジウムの機会を利用させていただき普段、変化させることのない「TE」をおもいっきり変化させてTEが及ぼすMR画質への影響を観察したので報告させていただく。改めてMRIのコントラストを大きく左右するのはTEというパラメータではないかと、筆者は考えさせられた。また1.5T装置とは違う3.0T撮像における“くせ者”を理解してあげることによって強い味方につけ、臨床に役立つ画像取得への技も紹介したいと思う。

S-4-4　　非造影にて腎動脈を描出する

○藤田　　功

さいたま市立病院 中央放射線科

非造影MRAの手法は，FBI（fresh blood imaging）法，TOF（time-of-flight）法，PS（phase shift）法，TrueSSFP（true steady-state free precession）法，磁化率強調撮像法，そしてスピンをラベリングするASL（arterial spin labeling）法から，FBI法やTrueSSFP法に応用したTime-SLIP（spatial labeling inversion pulse）法がある．それぞれの手法は，血液の流れ・成分・特性に応じて生じる生体情報によって画像化される．腎動脈MRAを撮像する各撮像法の特徴として，1) TOF法は心拍同期を併用し，撮像断面内に流入する血液信号（in flow効果）を画像化．2) PS法は血液の流れにより発生する位相差を画像化．3) FBI法は心拍同期を併用し，血液の水強調画像であり，血液の流れる速さによる信号差を画像化．4) Time-SLIP-TrueSSFP法は呼吸同期を併用し，撮像断面内に流入する血液信号，血液の水強調，血液の流れる速さによる信号差の情報などを画像．Time-SLIP法はFBI法やTrueSSFP法の信号取得前にIR（inversion recovery）パルスを印加することで背景信号を抑制し，撮像断面内に流入する血液を高信号に描出したり，流出した血液をflow voidさせ低信号にしたりすることが可能な手法である．血液をラベリングするためには印加するIRパルスを制御し，血液のinflow効果により描出する．したがって，TI（inversion time）が描出能に大きく影響する．血液信号は，TIを長く設定することで腎動脈が末梢まで描出されるが，背景信号の回復によりコントラストが低下する．3T-MRIの特性として，TI後の背景信号の回復が延長するため，長いTIでの血液信号と背景信号のコントラストが向上し，1.5Tよりも末梢まで鮮明に描出する．非造影MRAの手法は，撮像時間が長いのが欠点であり，短時間撮像技術の進歩が期待されるところである．一例として，Time-SLIP-TrueSSFP法を息止め法により数十秒での撮像やポーズ機能を用いた間歇息止めでの撮像，PS法を用いた高速撮像法，さらに画像再構成技術を応用した手法などの臨床応用が待たれるところである．

S-4-5　　簡単に胸部をスクリーニングする技および3.0T装置の拡散強調画像の工夫

○高橋　光幸、平野　謙一、鈴木圭一郎、青木　孝枝
国家公務員共済組合連合会 横浜栄共済病院

1) 胸部撮影の工夫
胸部MRI撮影（腫瘤性病変検査）では、SE系撮像シークエンスを基本に用い、その他の高速撮像シークエンスと組み合わせて検査をおこなう場合が多い。また心電図同期法、呼吸同期法、呼吸補正法などのmotion補正技術を用いて検査を行う場合が多い。それにより、撮影時間が長くなり、時間をかけた割には綺麗な画像を得ることができないことを経験する。また嚢胞性疾患では、動きによる位相分散や心電図同期によりR-R間隔の影響（縦磁化の大きさ）でより適したT2, T1強調画像を得にくいことを経験する。今回われわれは、より簡便に胸部撮影をスクリーニングするT2, T1強調画像法を検討したので報告する。
2) 3.0T装置における工夫
拡散強調画像は通常、EPIシーケンスで収集する。したがって、磁化率の違いによるひずみが問題となる。3.0T装置では、1.5Tと相違してより磁化率の違いに鋭敏である。装置の傾斜磁場システムの性能にもよるが、FOVを小さく、位相方向の撮像マトリクスを増加することでひずみは軽減可能である。1.5T装置ではFOVをより小さくすることでSNRが低下するが、3.0T装置ではSNRが高いためにFOVをより小さくすることが可能である。今回われわれは、長方形FOVとSATを利用することで、ひずみが改善する方法を報告する。

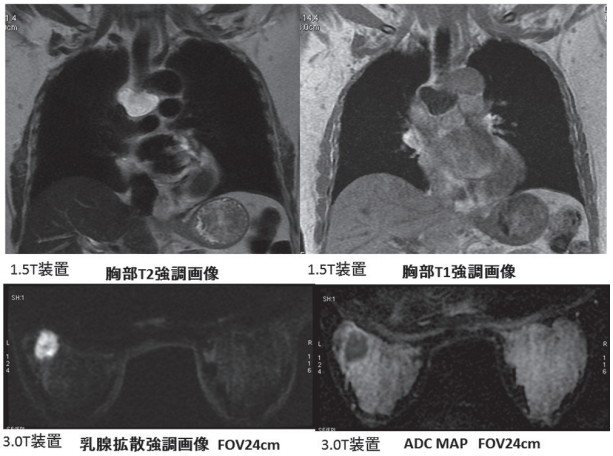

Curriculum Vitae

Mark E Schweitzer

EDUCATION

College	Sophie Davis School of Biomedical Education
1980–1984	The City University of New York New York, New York B.S., Magna Cum Laude
Medical School	State University of New York
1984–1986	Buffalo, NY
Postgraduate	SUNY Stony Brook Nassau County Medical Center
1986–1990	East Meadow, NY Residency, Diagnostic Radiology
1989–1990	SUNY Stony Brook Nassau County Medical Center East Meadow, NY Associate Chief Resident, Diagnostic Radiology
1990–1991	University of California, San Diego San Diego, CA Fellowship, Osteoradiology
2010–2011	University of Ottawa, Telfer School of Management Champlain LHIN Senior Leadership Program
2011	University of Toronto, Rotman School of Management Advanced Health Leadership Program
2011–2012	University of Toronto, Rotman School of Management Study of National Healh Service (UK)

ACADEMIC POSITIONS

1988–1990	State University of New York at Stony Brook Stony Brook, NY Assistant Clinical Instructor Radiology Department
1990–1991	University of California, San Diego La Jolla, CA Clinical Instructor Radiology
1991–1993	Thomas Jefferson University Hospital Philadelphia, PA Assistant Professor of Radiology Radiology Department/MRI Division
1994–1998	Thomas Jefferson University Hospital Philadelphia, PA Associate Professor of Radiology Radiology Department/MRI Division
1995–1998	Thomas Jefferson University Hospital Philadelphia, PA Associate Professor of Orthopaedic Surgery
1998–2003	Thomas Jefferson University Hospital Philadelphia, PA Professor of Radiology
1998–2003	Thomas Jefferson University Hospital Philadelphia, PA Professor of Orthopaedic Surgery
1998– present	Visiting Scientist Armed Forces Institute of Pathology/American Institute for Radiologic Pathology
2003–2008	New York University New York, NY Professor of Radiology
2003–2008	New York University New York, NY Professor of Orthopedic Surgery
2008–2013	University of Ottawa Ottawa, ON Canada Professor of Radiology
2009–present	Lecturer Harvard Medical School Boston, MA
2009–2013	Research Associate Ottawa Hospital Research Institute
2013–present	Professor of Radiology Stony Brook University

MS1-1　Top 30 mistakes authors make

○Mark E Schweitzer

Editor in Chief, Journal of Magnetic resonance imaging / Stony Brook University

Top 30 mistakes:
#30 Too many authors or authors in wrong order or wrong corresponding author
#29 Title is too long and reads like an abstract
#28 Inadequate literature search presumption of novelty
#27 Referencing figures/tables in discussion
#26 Conclusions
#25 Consensus vs sequential sittings
#24 Verification bias
#23 Recall bias
#22 Concluding the Negative
#21 No Numerical results in abstract
#20 Incomplete/absent limitations of limitations of technique rather than methodology
#19 Introduction ends with and abstract of methods rather than your purpose
#18 Discussion repeats results, doesn't explain them or put them into context
#17 Explanations placed in the methods and results sections
#16 Do not follow instructions for authors
#15 Introduction is a treatise
#14 Poor control group
#13 Overly ideal experimental group
#12 No assessment of subjectivity in interpretation
#11 Conclusion overly generalizes
#10 Cohort of convenience
#9 Figures figures figures
#8 Wrong statistical test
#7 Only rare equivalence of statistical significance and clinical significance
#6 Results hop around
#5 Prediction
#4 Generalizability
#3 Poor word choices
#2 Statements of priority/being first/novelty
#1 its not what you include, its what you leave out

MS1-2　今さら聞けないインパクトファクターとh-index：論文、雑誌と研究者のインパクト指標

○林　和弘

文部科学省 科学技術・学術政策研究所 科学技術動向研究センター

研究を適切に評価することは、研究を推進し、良い研究者を発見し育てるためにも必須である。特に定量的な研究評価に対するニーズは強く、これまで多くの指標が提案されているが、未だに万能な指標はなく、雑誌の指標を個人の研究評価に使うなど誤用の問題も起きている。本発表では、雑誌の影響度指標であるImpact Factor(IF)と、研究者の影響度指標として生まれたh-indexを中心に、論文、雑誌、研究者の影響度指標の基本的な解説を行う。合わせて各指標の効用と限界および、研究評価への応用する際の注意点についても述べる。IFは雑誌の影響度指標として生まれ、学協会を含む学術出版産業では重要な指標として取り扱われている。IFを上げる方法についても盛んに議論が行われ、小手先の手法も存在するが、雑誌としては編集長(Editor-in-chief)のリーダーシップのもとに、内容を充実させることが一番の近道である。また、IFは同じ分野の似た雑誌との相対比較には有効であるが、小数点二桁目の増減を議論することや多分野間における絶対値の比較に意味はほとんどない。h-indexは研究者の影響度を測る手法として提案された指標である。この指標では論文を量産しつつそれぞれの論文の被引用数も平均的に多い研究者が浮かび上がり、「論文の数を稼ぐだけ」の研究者と差別化することが可能となる。一方、数学に象徴されるように研究者コミュニティが認めるスター論文を一本でも書ければ、例えそれが引用されなくても、あるいは論文を量産しなくても全く問題ないという研究者もいる。そもそも、どちらの指標も論文の引用、被引用の関係にもとづいているが、引用にもとづく影響度指標をやみくもに研究評価に応用することにも注意を要する。少なくとも、研究者コミュニティごとに、何が一番適切な指標かのコンセンサスを得つつ、あくまで指標は研究者の見識に基づく評価のための参考情報とすべきである。そして、webの情報流通基盤が新しい研究の影響度指標の可能性を生み出していることを踏まえ、研究者コミュニティの能動的な取り組みによる新しい指標の開発が期待される。

MS1-3　英語論文執筆の流れ―母語で進めてよい過程と真に必要な英語力

○前田恵理子

東京大学 医学部 放射線科

研究の約9割は、仮説を立て、実験を立案・実行・記録して解析を行い、得られた結果を解釈・検証する作業であり、論文執筆はその最後の 1割で研究課程を文章化する作業である。得意な母語で論理を構築して正しく研究を行うことが、英語論文執筆への最大の一歩である。

英語が必要な作業は「過去の智から学ぶ部分」、「他者とコミュニケートするために実際に執筆する部分」の2点に絞られる。

「過去の智から学ぶ」とは、適切な文献検索を行い、文献から必要な情報を抽出する作業である。この作業を行う必要が出てくる局面は、主に 1)clinical questionを仮説に落とし込む過程で、すでに分かっていることとまだわかっていないことを整理する；2)過去に確立された手法を再生する；3)得られた結果が生じるメカニズムを考察するために必要な知識を仕入れる、の 3局面に大別される。何れの局面で何を知るために論文を読んでいるか、文献検索の目的を明確化するだけでも、論文検索や内容の把握が容易になる。論文の英語は平易で決まったフレームを用いて書かれているため、何がどこに書かれているかがほぼ決まっている。従って形式に少し慣れれば必要な情報を出すことは難しくない。多数の英語論文を素早く読解するのに一番必要な力は、長い論文の構造を素早く把握し内容を単純化する力、また筆者の論理展開を読み取る力である。

執筆の際にも、論文に使われる英語は平易で、構造が決まっていることが助けになる。業界ごとの決まった言い回しも多く、いくら英語が得意な方でも文語調の凝った英語で論文を書くと非常に違和感がある文章になってしまう。自然な英語で論文を書くには、多くの過去論文に触れ、定型的な言い回しやその言い換えのバリエーションを「取り揃えて」おくと良い。日本語で良く整理した内容をこうした定型文に当てはめて行けば、大抵のことは表現できる。

以上のように論文執筆に必要な英語力は、英語力そのものよりも、むしろ母語を含めた読解力、論理構築力や抽象操作への慣れと言える。国語力のベースの上に業界ごとの語彙力を強化していけば、学術活動に困らない程度の英語力は比較的容易に身につくと考える。

MS1-4　論文作成のための基礎統計学 ― 2つの過誤とサンプルサイズ設計の考え方

○小橋　元

獨協医科大学 医学部 公衆衛生学講座

疫学研究では、標本から母集団の特徴や性質を推測する。研究結果が標本における結果である以上、母集団における「真の値」とは完全には一致せず、以下の2つの過誤を避けることができない。第1種の過誤は、「正しい帰無仮説を棄却してしまい、実際には差がないのに差があると結論する」誤りで、αエラーとも呼ばれ、それが起こる最大確率はαで表される。第2種の過誤は、「誤った帰無仮説を棄却せず、実際には差があるのに差があるとは言えないと結論する」誤りで、βエラーとも呼ばれ、それが起こる最大確率はβで表される。標本集団から母集団を推測する推測統計の検定は、予防医学的検査から疾病の有無をスクリーニングすることに似ている。αエラーとβエラーは、それぞれスクリーニング検査における偽陽性、偽陰性にあたり、一つの検定においてそれらはトレードオフの関係となる。αの値は、有意水準とも呼ばれ、研究計画の段階で決めねばならないが、医学系研究では、通常0.05が用いられる。一方、(1－β）を検出力（パワー）といい、それは、「実際に差があるときに差があると結論する」能力を表す。検出力に関連するのは、(1) 群間の差、(2) 有意水準、(3) 観察されたデータのばらつき、(4) サンプルサイズである。サンプルサイズが少ない場合には、検出力が足りないために、本当は存在する重要な結果を見いだせない可能性があり、逆にサンプルサイズを必要以上に大きく見積もった場合には、研究にかける時間と費用の浪費、研究対象者への不要な侵襲につながることとなる。研究は大きく分けて、探索的研究と検証的研究に分かれるが、これらは実施する目的が異なるので、サンプルサイズ設計の考え方も全く異なる。探索的研究では小さなサンプルサイズで行う（無駄にサンプルサイズを増やさない）ことが大切で、検証的研究ではあらかじめ至適なサンプルサイズを計算で決めて行うことが必要となる。本講演では、論文作成のために必要な基礎的な知識を、時間の許す限りわかりやすく解説したい。

MS2-1　　米国の医療事情

○松葉　香子

GEヘルスケア・ジャパン株式会社 マーケティング本部（元・コロンビア大学メディカルセンター 経営本部）

「米国の医療事情」について、二つの軸から考察します。

1.　米国の「ヘルスケア」、最近の動き

民主党政権下における経済再生・再投資の一環としての医療改革政策、通称“オバマケア”の全体像を、導入の背景からICT活用施策まで俯瞰します。これを踏まえ、現時点で見えてきている一定の成果、ACO（Accountable Care Organization）のカバレッジや保険登録者の推移など同国の「ヘルスケア」事情を考察します。さらに、次期大統領選までの1年間程度でどのような施策推進が予測・期待されているかについても触れます。

2.　米国の「病院」、運営の基本形と近況をプロバイダーの視点で考察

主に急性期病院の運営基本形態を踏まえ、その中で医療者、特にドクターに対してどのような“評価指標”が採用されているか、また放射線科部ドクターの“読影作業量”が業界標準的な指標によって定量評価される点、それら評価とドクターごとの収益との関係について紹介します。　あわせて、医療改革政策により導入されたACOやMU（Meaningful Use）などのイニシアティブや、今後より一層の推進が予測されるValue-Based Medicineのなかで、Ancillary（補助的）部門とも位置付けられるRadiology Departmentから患者・医療者に対してどのような付加価値がもたらされるか、Radiology societyの推進施策と合わせて考察します。これらの考察を踏まえ、「2025年に向けた画像診断の役割」に向けて日本にとって参考としうる部分、一方で社会経済的な背景の違いから考察にとどまる部分もあるかと思いますが、今後のディスカッションの一助となれば幸いです。

MS2-2　　Choosing Wisely

○隈丸加奈子

順天堂大学医学部 放射線科

2012年にアメリカの内科専門医認定機構財団が主導し始まったChoosing Wiselyキャンペーン。無駄もしくは不必要な検査や治療、処置などを減らそうとするこの試みに基づき、70を超える各種学術団体がそれぞれ「推奨しない医療行為」を発表した。American College of Radiologyは1. 明らかな良性卵巣嚢腫のフォローアップ検査、2. 小児の虫垂炎疑いに対するいきなりのCT、3. 病歴や身体所見で特記すべき事がないときの入院時や術前ルーチン胸部レントゲン、4. 低リスク患者に対する肺塞栓検索目的の造影CT、5. Uncomplicatedの頭痛に対する画像検査、を推奨しない医療行為として提示した。

質の高い医療とは何か。医療や医学の発展や機器の高性能化、国民の健康意識の高まりや医療過誤への許容度の低下とともに、医療は過剰利用され必要性の低い画像検査は増えている。過剰医療の弊害は医療費の高騰に加え、患者への負担や、ときに健康被害として現れることもある。その現実と真剣に向き合い、「量ではなく質が担保された医療」を世界全体が実行に移すべき局面を迎えていることを、Choosing Wiselyキャンペーンは物語っている。質の高い画像検査は、1. 本当に検査が必要な患者に対し、2. 必要なタイミングで、3. 適切な装置と、4. 適切なプロトコルを用いて実施され、5. 検査結果が適切に解釈され、6. 検査結果が生かされた患者の治療やケアが行われること、これらの個々のプロセスが全てクリアされた場合にのみ、初めて達成されると考えられる。

本講演では、「本当に検査が必要な患者に対し、正しい方法で画像検査を施行する」という点に特にフォーカスを当て、画像検査を賢く選択すること（Choosing wisely）について議論する。

MS2-3　日本の医療事情 CT, MR 台数、分布からの分析

○中上　将司

日本磁気共鳴医学会 医療経済委員（GEヘルスケア・ジャパン株式会社）

わが国の医療機関には、現在CTが約11,000台、MRが約7,000台設置されており（新医療2015年のデータより）、諸外国と比較しても人口あたりの装置台数はCT、MRともに非常に多いことがよく知られている。今回、これら国内のCT、MRが医療機関区分や地域別に見たときに、どのように分布しているのかといったデータをまとめたのでその内容を報告する。

MS2-4　日本の医療事情　専門医、医療費からの分析

○待鳥　詔洋

国立国際医療研究センター 国府台病院

国は、社会保障国民会議で決定された「社会保障改革」を2025年に向け着実に推進していく予定としており、また、本年6月8日には「保健医療2035」が取りまとめられるなど、中・長期的視野に立った医療政策を実施している。放射線医療においても、これらの政策に合致する中長期的視野が求められており、日本医学放射線学会では将来計画委員会を適宜開催し、議論を行っているところである。ここでの議論を紹介しつつ、放射線科専門医の配置や、画像診断に係る医療費の動向等を踏まえ、今後の我が国の放射線医療のあり方を検討する。

MS2-5　　2025年に向けた、日本の医療政策（地域医療構想を中心に）

○木下　栄作

厚生労働省 医政局 地域医療計画課

我が国は、2025年に向けて少子高齢化がさらに進行し、それに伴い疾病構造も大きく変化する。これらの変化に対応できる医療提供体制の再構築と地域包括ケアシステムの構築が同時に求められている。特に急性期医療から回復期医療へのスムーズな移行や、退院後の通院、在宅医療、介護等との連携が今後ますます重要となる。　平成26年6月、第6次医療法改正を含む「地域における医療及び介護の総合的な確保を推進するための関係法律の整備等に関する法律（医療介護総合確保推進法）」が成立した。また、これを受けて議論が開始された内閣官房の「医療・介護情報の活用による改革の推進に関する専門調査会」において、一定の仮定を置いた場合の2025年の病床推計値が、本年6月に公表された。　今後、各都道府県は医療計画の一部と位置付けられる地域医療構想を策定し、将来の人口変動も踏まえつつ、地域における医療・介護サービスを一体的に提供するための体制作りに向け、改革を進めることとなる。　病床の機能分化・連携を推進し、より質が高くかつ効率的な医療提供体制を整えるとともに、医療介護連携、特に在宅医療や介護サービスの充実が大きな柱である。また、高齢で病気になっても可能な限り住み慣れた生活の場において医療・介護サービスが受けられるよう、地域包括ケアシステムを構築することも必須となる。　2025年を見据えた地域医療構想の策定、その実現を支援する制度上・財政上の仕組みはそろっている。臨床現場が否応なく変化していく我が国で、どのような方策が最も効果的であるのか、みなさんと考えていきたい。

JKS1-1　Radial VIBE with k-space weighted image contrast reconstruction (KWIC) for dynamic Gd-EOB-DTPA-enhanced MRI of the liver

○Yasunari Fujinaga

Radiology Division, Shinshu University Hospital

Dynamic contrast-enhanced magnetic resonance imaging (DCE-MRI) using gadoxetic acid (Gd-EOB-DTPA) is recognized as a useful method for the assessment of lesion characteristics (vascularity) as well as the detection of the lesions. However, arterial phase DCE-MR images sometimes cannot be obtained at the optimal scan time because the window of peak enhancement with Gd-EOB-DTPA is narrower than that with Gd-DTPA, assuming the same rate of injection. In addition, truncation or Gibbs artifact (so called "ringing artifact") is sometimes obvious on arterial phase DCE-MR images using Gd-EOB-DTPA due to steep signal change during sampling of k-space. To solve this problem, a slow injection rate or contrast dilution has been recommended. However, these methods results in decreased peak enhancement, which may be disadvantageous for the depiction and assessment of hypervascular tumors.

The radial volumetric imaging breath-hold examination (r-VIBE), which is a modified version of Cartesian (traditional) VIBE, is a new 3D-gradient-echo sequence. It features several advantages over the c-VIBE sequence, including less motion sensitivity, absence of both aliasing artifact and less degradation of the image quality due to undersampling. Furthermore, r-VIBE with k-space-weighted image contrast reconstruction (r-VIBE-KWIC) allows powerful view sharing and provides high temporal resolution sub-frame images as well as a full-frame image. We reported an advantage of r-VIBE-KWIC over Cartesian VIBE in the arterial phase.

In this presentation, the basic characteristics and clinical usefulness of r-VIBE-KWIC will be presented.

Curriculum Vitae

Jeong Min Lee

EDUCATION

College of Medicine – M.D.
Cheonbuk National University (March 1984 – February 1990)
Graduate School – M.S.
Cheonbuk National University (March 1991 – August 1993)
Graduate School – Ph.D.
Chungnam National University (March 2001 – February 2004)

POSTGRDUATE

: Rotating Internship	Cheonbuk National University Hospital, Cheonju(March 1990 – February 1991)
Radiology Residency	Cheonbuk National University Hospital, Cheonju (March 1991 – February 1995)
Fellowship	Cheonbuk National University Hospital, Cheonju (May 1998–Feburary 2000)

ACADEMIC APPOINTMENTS :

Instructor of Radiology:	Cheonbuk National University, College of Medicine (March 2000–Feburary 2002)
Assistant Professor of Radiology:	Cheonbuk National University, College of Medicine(March 20002–October 2002)
Assistant Professor of Radiology:	Seoul National University, College of Medicine (November 2002–Feburary2007)
Visiting Professor of Radiology (Attending Physician):	Iowa University Hospitals & Clinics(July 2007– June 2008)
Professor of Radiology:	Seoul National University, College of Medicine (March 2012–)

Membership

Korean Radiological Society, Korean Society of Magnetic Resonance Imaging and Medicine, Korean Society of Ultrasound in Medicine, The Korean Academy of Science and Technology, The Korean Association for the Study of the Liver, The Korean Society of Gastroenterology, Korean Society of Abdominal Radiology, Radiological Society of North America, European Society of Radiology, European Society of Gastrointestinal and Abdominal Imaging, International Cancer Imaging Society, International Magnetic Resonance Imaging and Medicine,

JKS1-2　Rapid T1-weighted imaging techniques for Abdominal MR Imaging: Recent Advances

○Jeong Min Lee

Department of Radiology, Seoul National University Hospital, Seoul, Korea

Utilization of MR imaging for evaluation of abdominal diseases continues to increase and gains more acceptance from clinicians than ever before, mainly due to its inherent tissue contrast, a lack of ionizing radiation and ability to provide both functional and anatomic information. However, still, despite that technical advances to improve image quality, and make acquisitions faster have been made in MR imaging, the biggest obstacle for MR imaging is relatively slow temporal resolution compared with MDCT. Additional limitation of MR imaging is suboptimal robustness to motion, and respiratory and physiologic motion, including bowel and cardiac motion, often lead to suboptimal image quality. Among diverse abdominal MR sequences, dynamic imaging using a three dimensional T1-weighted imaging sequence is the key sequence of abdominal MR imaging, although T2-weighted imaging and diffusion weighted imaging techniques also play important role for evaluation of abdominal diseases.

To address these problems of MR imaging, several advances for T1-weighted sequences have been developed, including 1) new 2D parallel imaging techniques; 2) Time resolved dynamic sequences using a view sharing principle; 3) respiratory triggered or navigated Cartesian acquisition MRI using very high parallel imaging factor; 4) non-Cartesian acquisition MRI such as radial or spiral imaging, which allows for increased motion robustness and superior image quality than conventional Cartesian imaging; and 5) compressed sensing. Among them, recently introduced non-Cartesian techniques have shown major advantage in abdominal MR imaging, due to their motion robustness and improved spatial resolution. In this lecture, I would like to discuss several recent advances in T1-weighted imaging, and will address their advantages and disadvantages over the currently used clinical imaging sequences.

JKS1-3　Development and clinical applications of fast imaging technique for upper abdomen

○Takayuki Masui

Department of Radiology, Seirei Hamamatsu General Hospital

Development of fast imaging techniques has been made with a variety of approaches. Benefits of availability of advanced fast imaging in the clinical abdominal studies might be as follows 1) obtaining information with high temporal resolution in dynamic contrast enhanced or kinematic studies, 2) improving image quality with reduction of motion artifacts, or higher spatial resolution, 3) shortening imaging time for each sequence and/or study, fitting in clinical imaging time.

In this talk, fast imaging techniques and their recent clinical applications will be demonstrated and discussed.

a)Turbo LAVA and DISCO, which are based on 3D fast SPGR technique, have been introduced and used for dynamic contrast enhanced studies of the abdomen under breath-holding or free breathing with navigator technique (Fig1,2). Thus, dynamic contrast study can be potentially applied in most of subjects who cannot hold their breaths such as children, elderly or unconscious people.

b) Other studies using fast imaging technique such as 4D flow imaging will be demonstrated.

Fig 1 Serial MIP of free breathing dynamic contrast imaging

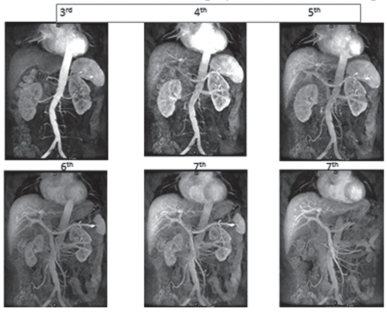

Fig 2 Free breathing dynamic contrast study for Pancreatic cancer (3rd~14th phase)

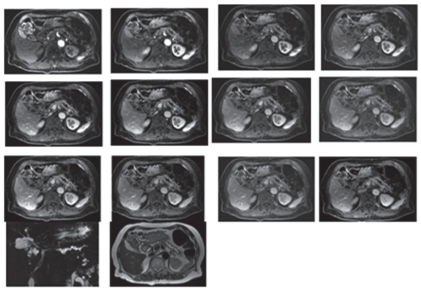

Curriculum Vitae



Chung Yong Eun

Education

College	Mar/1994 – Feb/1998	Mechanical engineering, Yonsei University Bachelor of Engineering, Seoul, Korea
Medical School	Mar/1998 – Feb/2002	Yonsei University College of Medicine Seoul, Korea Bachelor of Medicine, M.D.
Postgraduate School	Sep/2004 – Aug/2006	The Graduate School, Yonsei University (Master course) Seoul, Korea M. Sc.
Postgraduate School	Sep/2006 –Feb/2010	The Graduate School, Yonsei University (Doctoral course) Seoul, Korea

POSTGRAUATE TRAINING

Internship	Mar/2002-Feb/2003	Severance Hospital Yonsei University Medical Center
Residency	Mar/2003-Feb/2007	Department of Diagnostic Radiology Severance Hospital Yonsei University Medical Center
Fellowship	Mar/2007-Feb/2009	Division of Gastrointestinal Radiology Department of Diagnostic Radiology Severance Hospital Yonsei University Medical Center
Clinical assistant professor	Mar/2009-Feb/2010	Division of Gastrointestinal Radiology Department of Diagnostic Radiology Seoul National University Hospital
Clinical assistant professor	Mar/2010-Feb/2012	Division of Gastrointestinal Radiology Department of Diagnostic Radiology Severance Hospital Yonsei University Medical Center
Assistant professor	Feb/2012	Division of Gastrointestinal Radiology Department of Diagnostic Radiology Severance Hospital Yonsei University Medical Center

LICENSURE

Apr, 2002. General Physician
Republic of Korea
(by Ministry of Health & Welfare, Republic of Korea: #76119)

Mar, 2007. Diagnostic Radiology
Republic of Korea
(by Minister of Health & Welfare, Republic of Korea: #2328)

Professional affiliations

1. Member, The Korean Medical Association (2002 –)
2. Member, The Korean Radiological Society (2003 –)
3. Member, The Korean Society of Ultrasound in medicine (2012-)
4. Member, The Korean Abdominal Radiological Society (2007-)
5. Corresponding Member, Radiological Society of North America (RSNA) (2003 – 2008, 2012~)
6. Member, International Society of Magnetic Resonance in Medicine (ISMRM) (2005, 2013-)
7. Fellow Member, European Society of Gastrointestinal and Abdominal Radiology (2011 –)
8. Fellow Member, European Society of Radiology (2010 –)

Intellectual Property in Korea

Registered Software in Korea Copyright Commission

1. Pixel Visualization tool for CT images (C-2013-001192)

JKS1-4　MR Elastography

○Chung Yong Eun

Department of Radiology, Yonsei University College of Medecine, Severance Hospital

With the development of new drugs, liver fibrosis is now considered as a reversible disease if it is diagnosed at early stage. Although the golden standard method for the evaluation of liver fibrosis is liver biopsy, it has inborn weakness which only a small proportion of the liver (about 1/50,000 to 1/100,100th of the liver) is evaluated in spite of the heterogeneous nature of liver fibrosis. Furthermore, it is practically impossible to perform liver biopsy serially during or after the treatment due to its invasive nature. Hence, there is an emerging need of non-invasive methods for the diagnosis of liver fibrosis. MR elastography (MRE) is one of the non-invasive methods to diagnosis liver fibrosis and to differentiate fibrosis stage. MRE can capture the information of wave propagation through the liver, such as changes of amplitude and wavelength and can provide shear modulus (elasticity) of the tissue. MRE needs dedicated equipment including pulse generator (active driver) and transducer (or passive driver). According to initial clinical studies, elasticity which was measured by MRE, showed better diagnostic accuracy for staging liver fibrosis than ultrasound elastography and aspartate aminotransferase to platelet ratio index (ARPI). In addition, MRE can be performed in patients with ascites and obese patients, resulting in higher technical success rate than ultrasound elastography. MRE may be used for the differential diagnosis of focal liver lesion because malignant lesions usually show higher stiffness than benign lesions. There is also the possibility that early response evaluation of treatment can be performed with MRE because the change of stiffness of the tumor precedes change of its size. Although technical development of MRE is still in progress, MRE is already settled as another diagnostic tool for the evaluation of liver fibrosis. Furthermore, it may provide valuable information about both the tissue character and treatment response.

JKS2-1　Contrast-enhanced Cerebral and Neck MRA and Related Techniques

○Kazuhiro Tsuchiya

Department of Radiology, Tokyo Teishin Hospital

In this presentation, cerebral and neck MRA and related techniques will be discussed placing emphasis on those using a gadolinium-based contrast agent. First, conventional methods of contrast-enhanced cerebral and neck MRA methods are to be presented. They include dynamic contrast-enhanced MRA of the cervical arteries and static contrast-enhanced cerebral 3D time-of-flight MRA. Second topic is to be advanced techniques of contrast-enhanced cerebral and neck MRA. They will include contrast-enhanced dynamic MRA of the brain and cervical region, consecutive performance of dynamic MRA and perfusion imaging mostly for cases of brain tumor, and high-resolution MRA to visualize the perforating arteries. Third, related recent topics including contrast-enhanced intracranial vessel wall imaging as well as use of contrast agent at higher concentration will be discussed. Application of these techniques will facilitate radiologists and physicians to acquire anatomical and pathophysiological information additional to conventional non-contrast MRA.

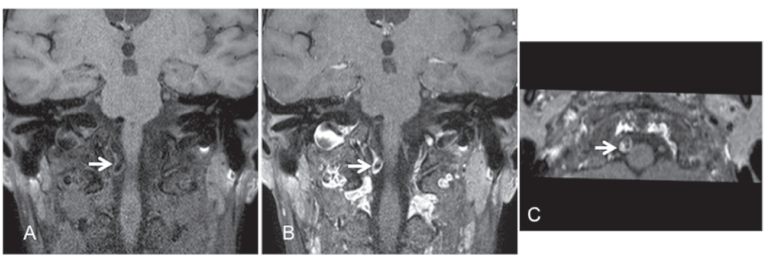

Images from a patient with acute right vertebral artery dissection. Non-contrast vessel wall image by VISTA shows wall thickening of the vertebral artery (A, arrow). Contrast-enhanced wall image shows marked enhancement (B, arrow). Image reconstructed in the axial plane shows prominent enhancement on the right side where a intramural thrombus developed (C, arrow).

Curriculum Vitae



Bum-Soo Kim

EDUCATION

Mar 1982 – Feb 1988	The Catholic University of Korea, College of Medicine Seoul, Korea M.D.
Sep 1989 – Feb 2000	Graduate School, The Catholic University of Korea Seoul, Korea PhD.

POST-GRADUATE TRAINING

Mar 1989 – Feb 1992	Resident, Diagnostic Radiology The Catholic University of Korea, St. Mary's Hospital Catholic Medical Center
Sep 1998 – Dec 1998	Visiting Fellow Department of Neuroradiology University of Hamburg at Eppendorf, Germany
July 2001 – Jun 2002	Research fellow Interventional neuroradiology, Medical Imaging Toronto Western Hostpital, University Health Network University of Toronto, Toronto, ON, Canada

ACADEMIC & HOSPITAL APPOINTMENTS

Mar 2010 –	Professor, Radiology The Catholic University of Korea, College of Medicine
Mar 2009 –	Full-time Faculty, Seoul St.Mary Hospital The Catholic University of Korea

MEMBERSHPS IN PROFESSIONAL SOCIETIES

1988 Member of Korean Medical Association
1992 Member of Korean Society of Radiology
1992 Member of Korean Society of Medical Ultrasound
1997 Member of Korean Society of Magnetic Resonance in Medicine
2014– Planning & Coordinating Officer
1997 Member of Korean Society of Nuclear Medicine
1997 Member of Korean Society of Neuro-Radiology
1997 Member of Korean Society of Interventional Neuroradiology
2014– President
2004 Member of Korean Stroke Society
2006 Member of World Stroke Organization
2006 Member of European Society of Radiology
2006 Member of World Federation of Interventional & Therapeutic Neuroradiology
2008 Member of International MR Angiography Working Group
2013– Executive Board
2010 Member of International Society of Magnetic Resonance in Medicine

JKS2-2　Neurovascular Application of Contrast-enhanced MR Angiography (CE-MRA)

○Bum-Soo Kim

Department of Radiology, Seoul St.Mary's Hospital, The Catholic University of Korea

MRA has held an important role in non-invasive evaluation of neurovascular diseases, and has been rapidly expanding its role as technological advances in both hardware system and imaging techniques. The advent of 3.0T magnets, with dedicated multichannel coil and parallel imaging has allowed acquisition of MRA with improved vascular SNR and better spatial & temporal resolution.

In contrast to TOF MRA, CE MRA is much less dependent on blood inflow or phase-shift effects. The T1 shortening of blood by injected contrast media provides room for shorter repetition time and less in-plane saturation of vessel, thus covering larger volume with faster scan time. For optimal image quality, proper injection of contrast media and timed acquisition of CE MRA is important, because needlessly speedy injection of contrast media may paradoxically decreased vascular SNR due to $T2^*$ effect of contrast media.

With recent improvements in hardware and imaging techniques such as parallel imaging and special k-space filling methods, time-resolved (TR) CE MRA has emerged as an effective means of vascular imaging, with high spatial and temporal resolution. Low dose TR CE MRA is feasible with injection of small (down to 0.03 mmol/kg) amount of Gd-based contrast media. Currently in clinical use, TR CE-MRA techniques are mostly based on a view-sharing technique with relatively long temporal footprint, which is vulnerable to patient motion.

In this presentation, benefit of clinical application of neurovascular CE MRA in the evaluation of neurovascular disease including steno-occlusive disease, arterio-venous shunt and aneurysm will be presented with discussion of role and limitation of currently available clinical and preclinical CE MRA sequences.

JKS2-3　Body MRA; Flow depiction and vascular diseases

○Yasuo Takehara

Radiology, Hamamatsu University Hospital

The greatest benefits of MR angiography (MRA) over CT angiography is its non-invasiveness and robustness in depicting vessels. Many patients with vascular diseases suffer from renal dysfunctions. Giving iodinated contrast to such patients could therefore jeopardize their renal function. Gadolinium chelates, on the other hand, are non-nephrotoxic agents so long as they are intravenously administrated. Recently, nephrogenic systemic sclerosis (NSF) is a risk of gadolinium chelate administration; however, occurrence of NSF is negligibly rare when patients' eGFR is more than 30mL/min/1.73m^2. Contrast enhanced MRA can delineate entire arteries including collaterals of the whole body. Ionizing-radiation-free technique is best suited not only for screening for vascular pathologies but also for follow-up use to assess pathologies after surgical repair that requires frequent vascular assessments. This is also important to young patients with chronic vascular diseases such as Marfan syndrome or Takayasu aortitis or Becet diseases. In cases with allergic patients to contrast media, even non-contrast MRA is available. Recent development of non-contrast MRA utilizing arterial spin labeling or phase shifts of spins is phenomenal. The flow analysis technique is also being refined. In the near future, correct flow velocity measurement in 4D (3D spatial + temporal) fashion will be enabled. Many derivatives from such flow velocity measurements such as shear stress of the arterial wall will become assessable using 3-dimensional phase-contrast MRA. Vascular diseases can be predicted or even prevented based on such information in the future.

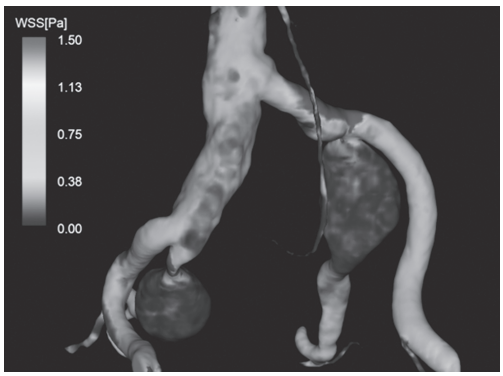

Figure depicts wall shear stress of the pelvic arteries measured with phase resolved 3D cine phase contrast image, and reconstructed with flow analysis software. Note both internal iliac aneurysms show low wall shear stress, which means the wall of the aneurysms are affected by further atherogenic drive.

Curriculum Vitae

Ho Jong Chun

Educational background

1993.2.	College of Medicine, The Catholic University of Korea, Seoul, Korea, BS degree
2002.8.	College of Medicine, The Catholic University of Korea, Seoul, Korea, MS degree
2010. 2	College of Medicine, The Catholic University of Korea, Seoul, Korea, PhD degree

Traineeship

1993.3 – 1994.2.	Internship in St. Paul's Hospital, The Catholic University of Korea
1994.3 – 1998.2.	Residency in Department of Radiology, St. Paul's Hospital, The Catholic University of Korea
2001.3 – 2002.2.	Fellowship in Department of Radiology, Kangnam St. Mary's Hospital, The Catholic University of Korea

Licensure and Certifications

1993.2.	National Medical Board of Korea: The Ministry of Health & Social Affairs, Korea, #49957
1998.3.	Certified Specialist in Radiology: The Korean Board of Radiology, #1256

Faculty

1998.5–1999.4.	Department of Radiology, Gangneung Hyundae Hospital, Kangwon, Korea
1999.5–2001.4.	Department of Radiology, Sabuk Yonsei Hospital, Kangwon, Korea
2002.3–2004.2.	Clinical instructor, Department of Radiology, Kangnam St. Mary's Hospital, The Catholic University of Korea, Seoul, Korea
2004.3 – 2012. 3.	Assistant professor, Department of Radiology, Seoul St. Mary's Hospital, The Catholic University of Korea, Seoul, Korea
2007.1–2007.12.	Visiting professor, Department of Radiology, Osaka University Hospital, Osaka University Graduate School of Medicine, Osaka, Japan
2012.4 – present	Associate professor, Department of Radiology, Seoul St. Mary's Hospital, The Catholic University of Korea, Seoul, Korea

Professional Memberships

1993 – present.	The Korean Medical Association
1998 – present.	The Korean Radiologic Society
2001 – present.	The Korean Society of Interventional Radiology
2004 – present.	The Korean Society of Cardiovascular Imaging
2010 – present.	The Korean Liver Cancer Study Group
2011 – present.	The Society of Gastrointestinal Intervention
2012 – present.	The Korean Radioembolization Association
2014 – present.	The Korean Association for Study of the Liver

JKS2-4　Optimum protocol for contrast-enhanced magnetic resonance angiography in kidney transplantation

○Ho Jong Chun

Department of Radiology, Seoul St. Mary's Hospital, The Catholic University of Korea

Early detection of dysfunction after kidney transplantation (KT) is critical to implement effective treatments. Contrast-enhanced (CE) magnetic resonance angiography (MRA) is a reliable method to examine the renal transplant arteries. It has the advantages of a noninvasive nature and a minimal risk of nephrotoxicity. In addition, several studies have shown the effectiveness of magnetic resonance imaging to evaluate the renal parenchyma itself as well as the peritransplant region.

The objective of my presentation is to evaluate the usefulness of CE-MRA for assessing renal parenchyma, arterial inflow stenosis, and peritransplant fluid collections in the early period after KT. I also introduce in vitro experiment of Gadovist® and suggest optimum protocol for CE-MRA in KT.

The incidence of renal parenchyma infarction, peritransplant fluid collection, and arterial flow stenosis is unexpectedly high in the early period after KT. The CE-MRA allows rapid global assessment with high resolution, a reliable diagnostic modality for evaluation of renal allografts that can detect or exclude many causes of renal transplant dysfunction

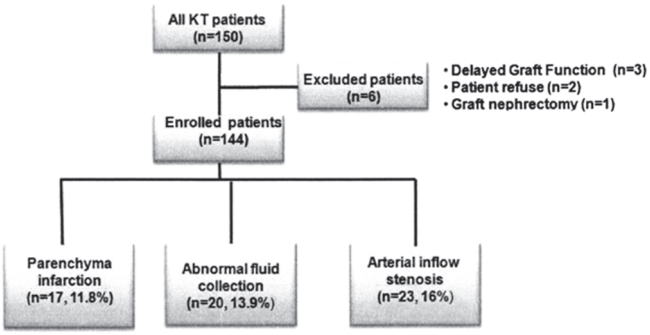

EL1-1　　非感染性炎症

○米永　健徳

東京慈恵会医科大学 放射線医学講座

非感染性炎症性疾患の中から1）関節リウマチ、2）脊椎関節炎、3）結晶沈着症、4）軟部の炎症性疾患について解説する。1）関節リウマチ関節リウマチは全身性の関節炎を来す自己免疫疾患である。病変の首座は滑膜にあり、リンパ球やマクロファージを主体とする炎症細胞浸潤、血管増生を伴う炎症性滑膜増生（パンヌス）をきたす。滑膜の炎症細胞は種々のサイトカインや増殖因子を発現し、蛋白分解酵素や破骨細胞を誘導し、骨・軟骨破壊の要因となる。初期の骨破壊は関節内の関節軟骨に被われていない部位（bare area）に発生することが多い。MRIは単純X線写真で同定されない、滑膜炎や腱鞘炎、骨髄浮腫等の所見を描出することができ、早期診断、予後推測、活動性判定に関する有用性が報告されている。2）脊椎関節炎脊椎関節炎は、腱・靭帯付着部（enthesis）から始まる炎症性関節炎、すなわち付着部炎（enthesitis）と考えられている。臨床病理学的には強直性脊椎炎、乾癬性関節炎、反応性関節炎、炎症性腸疾患関連関節炎、未分化型脊椎関節炎に分類される。脊椎関節炎の骨関節病変は靭帯骨棘形成や骨性強直といった骨形成変化が主体であることから単純X線写真やCT、骨シンチグラムが専ら用いられてきた。しかし、MRIにより付着部炎やこれに随伴して発症する滑膜炎、腱鞘炎といった炎症性変化を骨形成変化が起きる前段階で描出できることが明らかになったことから、MRIは早期診断法の一つとして利用されるようになってきている。3）結晶沈着症結晶沈着症は、血中で過剰となった代謝産物（尿酸、カルシウムハイドロキシアパタイト(hydroxyapatite:HA)、ピロリン酸カルシウム(calcium pyrophosphate dehydrate:CPPD)が結晶となって関節周囲に沈着して生じる。4）軟部の非感染性炎症軟部の非感染性炎症は、非特異的な所見をとるものでは、臨床所見や病理学的検査との対比が必要となる。多発性筋炎や皮膚筋炎、好酸球性筋膜炎などについて解説する。

EL1-2　　骨軟部の感染性炎症

○藤本　　肇

沼津市立病院 放射線科

脊椎および骨軟部領域の感染症は、1）化膿性および結核性脊椎炎、2）関節炎、3）骨髄炎、および4）軟部の感染症に4大別される。

1）化膿性および結核性脊椎炎

化膿性脊椎炎は主として血行性感染により生じ、椎体の終板直下に初発した感染巣が椎間板に穿破し、隣接した椎体およびその周囲へ波及する。菲薄化した椎間板を挟んで連続した2椎体にわたって病巣が形成されるのが特徴で、感度の高いMRI所見として、椎間板の少なくとも片側における椎体終板の破壊、T2強調像における椎間板の高信号、造影剤による椎間板の増強、脊椎周囲や硬膜外腔の増強される病巣の形成が挙げられる。ただし、実際の臨床においては腎機能低下のため造影剤が使用できない症例も少なくない。

化膿性脊椎炎と比較したときの結核性脊椎炎の特徴としては、下部胸椎・上部腰椎に好発する、進行が緩除で初期には椎間板の破壊の程度が軽い、多分節を侵す傾向が強い、境界明瞭な傍椎体腫瘤や膿瘍形成が見られること、等が挙げられる。

2）化膿性関節炎

通常、単関節炎として発症する。診断上重要なMRI所見は関節液の増加、滑膜周囲の浮腫を示す異常信号域、骨髄浮腫、造影剤による滑膜や骨髄の増強が挙げられる。ただし、確診のためには穿刺培養が必須で、MRIの主な役割は、周囲や骨髄への病巣進展範囲を正確に評価することにある。

3）骨髄炎

その経過から急性骨髄炎と亜急性・慢性骨髄炎に2大別される。後者はしばしば臨床的に急性期を欠き、悪性腫瘍との鑑別に苦慮することがある。その代表例がBrodie膿瘍であるが、病巣の辺縁にT1強調像でリング状のやや高信号を呈する構造を認めることがある。これは血管豊富な炎症性肉芽に対応した所見で、特異度が高いと報告されている。

4）軟部の感染症

化膿性筋炎や筋膿瘍、壊死性筋膜炎、猫ひっかき病等がある。特徴的画像所見を呈するものでは診断は比較的容易であるが、非特異的所見を呈するものでは臨床所見と合わせて判断する必要がある。

EL2-1　　傾斜磁場系の基礎から最新技術まで

○河本　宏美

東芝メディカルシステムズ株式会社 MRI事業部

傾斜磁場は、MRIシステムの中で静磁場、RF磁場とともに生体内の情報を引き出す重要な役割を担っている。スライス、リード、エンコードという直行した3方向の傾斜した磁場を空間的に形成し、それらを時間的に制御することにより位相空間上に生体内組織の情報を書き込み、またそれを読み出すという役割である。傾斜磁場系に与えられた課題は、撮像領域内に、高速かつ高強度で、台形状など、時間的に所定の形状を実現することにある。高速化という課題には傾斜磁場コイルのインピーダンス（インダクタンス、抵抗）の低減や駆動する電源電圧の高電圧化が伴い、高強度化という課題に対しては高電流化、大電力化が伴う。また、所定の傾斜磁場形状を実現するには渦電流を克服する、という課題があった。一方、検査される患者さんの立場に立った、大口径化、静音化など、性能を落とさず患者さんの検査空間を快適にする要求があること、またエコ社会に対応するための省エネ化の実現などが求められている。本講演では、これら傾斜磁場系の課題の克服を通じ、過去から最新技術までを紹介、解説する。

EL2-2　　MRIによる脳酸素代謝の計測

○田村　　元

東北大学大学院医学系研究科 保健学専攻

脳酸素代謝の計測は、虚血性疾患をはじめ、様々な疾患で重要と考えられる。現在^{15}O-PET検査がゴールとスタンダードであるが、限られた施設でのみ可能な検査となっている。そのため、多くの施設で実施可能なMRIを用いた非侵襲的計測が期待されている。

酸素を用いて直接的に酸素代謝を計測する方法として、^{17}Oを用いる方法が考えられている。^{17}Oは天然存在比 0.037%の安定同位体で、スピン5/2を持ちMRI信号を得ることができる。この^{17}Oの信号を捉える方法(直接法[1]) と、^{17}Oの存在下で^{1}Hの信号を捉える方法 (間接法[2]) が報告されている。信号が弱い、$^{17}O_2$ガスを吸入する必要がある、濃縮$^{17}O_2$は高価である、直接法では、^{1}H用の臨床MRI装置をそのまま用いて行えない、等の欠点がある。

一方、^{1}H用の臨床MRI装置で、ヘモグロビンの磁気的性質 (磁化率) を利用して血液中の酸素量を推定できるのではないかと考えられ、そのための様々な方法が提案されている[3－5]。血液中の酸素は、大部分がヘモグロビンと結合し酸素化ヘモグロビンとして存在する。酸素化ヘモグロビンは反磁性であり、その磁化率は、周囲血液や組織との差が小さい。しかし、酸素と結合していない脱酸素化ヘモグロビンは常磁性で、周囲と磁化率の差が大きいため、^{1}Hの信号が、その影響を受ける。これを利用すると、静脈血の酸素飽和度 (Y) を測定でき、動脈血酸素飽和度を1とすれば、1 － Y からoxygen extraction fraction (OEF) が推定できるであろう。さらに、別の方法で脳血流量 (CBF) を測定すれば、酸素消費量 (∝ OEF CBF) を推定できると考えられる。しかし、MRI信号には、脱酸素化ヘモグロビン以外の影響が含まれるため、その影響をどのように取り除くのか、脱酸素化ヘモグロビンのみによる効果を如何に抽出するかが課題となる。

1. Atkinson IC, Thulborn KR. NeuroImage 2010;51:723 － 733.
2. Mellon EA, et al. J Neurosci Methods 2009;179:29 － 39.
3. Christen T, et al. AJNR Am J Neuroradiol 2013;34:1113 － 1123.
4. Ulrich X, Yablonsky A. Magn Reson Med 2015;89:262 － 270.
5. Christen T, et al. NeuroImage 2014;89:262-270.

EL3-1　　前立腺癌のMRI

○北島　一宏

兵庫医科大学 放射線医学講座

T2強調画像と拡散強調画像にDynamic造影やMR spectroscopyを組み合わせたMultiparametric MRIは、前立腺癌患者のMRIで標準的な撮影方法として広く普及しています。本講演では、Multiparametric MRIを用いた、1. 生検前の役割（検出）、2. 周囲への広がり診断（被膜外浸潤、NBV浸潤、精嚢浸潤）、3. 手術に役立つ情報、4. 悪性度評価、5. N診断とM診断（骨転移）、6. 局所再発診断について、解説いたします。

EL3-2　　女性骨盤内腫瘤のMRI：どこを見て、どう診るか？

○高濱　潤子、吉川　公彦

奈良県立医科大学 放射線科

女性の「骨盤内腫瘤」を診断する場合、どうしても腫瘤の性状にばかりとらわれてしまい、臨床上必要とされている所見を見落としたり、誤診してしまったりすることがある。読影上重要なポイントを以下の項目について述べる。

・発生部位の把握：どこから連続してどの部分に存在するのか？もっともよく遭遇する子宮筋腫も、その信号や形態にばかり着目するのではなく、子宮のどの部位に存在し、どこに突出しているのかを明らかにすることは、診断名を書くよりも重要なこともある。また、卵巣腫瘍や他部位の腫瘍性病変と誤診するリスクも減らせる。まずは正常構造を把握し、腫瘤と連続する付属器構造や子宮・卵巣動静脈の同定について述べる。

・腫瘤の性状：充実性か、嚢胞性か？多くの病変が両者の混合であり、どちらがその病変の典型像を示しているのかを把握することが重要である。基本的には充実性成分に着目し、嚢胞はその辺縁にあるのか、内部に包含されているのか、独立性に存在するのかを考える。

・嚢胞性成分の性状：脂肪や内膜症性嚢胞が存在するか？この両者の判別により多くの嚢胞性腫瘤の診断が可能となる。

・充実性成分の性状：T2強調像で低信号かどうか？ T2強調像で低信号を示す充実性腫瘤は限られており、診断の重要な手掛かりとなりうる。ただし、この低信号がどの程度をもって"低"なのかは、明確ではない。拡散強調像と併せて判断することで、線維性腫瘍と他腫瘤との鑑別が可能となる。

EL4-1　　BI-RADS MRI 2013に基づいた乳腺MRIの読影

○印牧　義英

聖マリアンナ医科大学附属研究所ブレスト＆イメージング先端医療センター附属クリニック 放射線科

近年、乳腺領域における画像診断のマルチモダリティ化は飛躍的に進み従来のマンモグラフィや超音波、MRIの他に自動超音波やトモシンセシス、乳房専用PET装置等多岐にわたる。乳房MRIの有用性は周知の事実であり、今や乳腺診療に欠かせない診断ツールとなっている。近年、American College of Radiology (ACR)よりBreast Imaging Reporting and Data System (BI-RADS) 2013 が発行され、従来の用語の他、新たな用語が加わった。本講演ではその中でMRIを中心に用語の解説を行う。実際の臨床で読影に用いられている所見はFocus, Mass, Non mass lesionで個々の形態や分布、血流パターンを考慮して読影を行う。 ちなみに、BI-RADSでは個々の用語についての解説はあるが、カテゴリー判断に至るフローチャートの記述はない。そこで今回は既存の文献を参考にしたカテゴリゼーションについても解説を加える。

EL4-2　　乳がんハイリスク群に対する乳房MRIスクリーニング

○戸崎　光宏

亀田京橋クリニック 放射線科

海外での乳がんハイリスク群に対するスクリーニングとしては、マンモグラフィと乳房MRIの併用が推奨されている。欧米のデータをもとに、国内のガイドラインでも、BRCA1あるいはBRCA2遺伝子変異をもつ女性に対する乳房MRIスクリーニングは乳癌の早期発見に有効である、と位置づけている。しかし、超音波は不要なのか、日本でも乳房のMRIスクリーニングが必要なのか、などの議論が絶えない。われわれは、平成26年度より厚生労働科学研究（がん対策推進総合研究事業）として、遺伝性乳がん卵巣がんのわが国の実態の解明と遺伝子情報を用いた診療の有用性を検討するための班研究を組織して研究を開始している（わが国における遺伝性乳癌卵巣癌の臨床遺伝学的特徴の解明と遺伝子情報を用いた生命予後の改善に関する研究（H26-がん政策-一般-012））。目的は以下の5項目である。1. BRCA1/2変異陽性者の全国登録を実施し、わが国のHBOCの臨床遺伝的特徴を明らかにする。2. BRCA1/2変異陽性者のMRI検診の有用性を検討する。3. リスク低減手術の安全性および心理社会的評価を行い、有効性を検討する。4. BRCA1/2以外の遺伝性乳癌卵巣癌に関するわが国の原因遺伝子の変異の実態を解明する。5. HBOCの遺伝医療を担う人材育成の体制を構築する。上記の研究は、NPO法人日本HBOCコンソーシアムの活動の一環として、また日本人類遺伝学会、日本乳癌学会、日本産科婦人科学会の支援を得て行われている。私が担当する研究は上記の2. である。対象は、BRCA1/2変異陽性の未発症者。実施施設は、亀田京橋クリニックである。方法は、年1回、乳房MRIをマンモグラフィおよび乳房超音波とセットで施行する。すべてが自費診療であるため同日に検査を施行する。乳房MRIを導入することで、乳癌発見率（感度）を既存の検診法（マンモグラフィおよび乳房超音波）と比較検討することである。現在は始まったばかりであり、データを蓄積中である。

EL5-1　　中脳水道、第三脳室周囲の病変-周囲構造との関係を踏まえて

○塚部　明大

大阪府立成人病センター 放射線診断科

与えられた領域は中脳水道～第三脳室後方周囲を中心とした領域であり、中脳および周囲の乳頭体、松果体周囲の解剖および病変が好発する疾患について、症例を提示しつつ述べさせさせていただく。中脳は種々の疾患において病変が出現し非特異的な所見が多い部位である。画像所見のoverlapが多いが、その病態、病理所見を反映して類似した所見を呈しており、病態ごとに考えると比較的特徴的な所見を呈する。代謝性疾患では細胞内エネルギー代謝に関わるミトコンドリア関連疾患、ウェルニケ脳症の所見が類似する。メトロニダゾール脳症も所見の類似性から病態機序の関連が示唆されており、近年加療可能な疾患としてビオチン反応性基底核症が注目されている。神経ベーチェット病や神経スウィート病といった血管炎も類似した所見を呈するが、画像のみではこの区別は困難であり、身体所見やHLAタイピングが重要となる。また病理所見を反映してリンパ増殖性疾患の一部とも鑑別困難である。多発性硬化症とNeuromyelitis optica (NMO)は類似した所見を呈する事も多いが、NMOは第三脳室後方～中脳水道周囲の領域など特徴的な分布を呈する事が多く、水チャンネルであるAquaporin4の分布によるもとされている。乳頭体を侵す疾患は比較的限られており、過誤腫、Werniche脳症、Papez回路の障害による二次変性が挙げられる。小さな構造であり正常患者でも左右差が見られる事や部分容積効果に注意が必要である。松果体部腫瘍の鑑別では松果体実質の変化や周囲構造の偏移が重要となる。高悪性度腫瘍と低悪性度腫瘍の区別には松果体の石灰化の形態の変化が、内大脳静脈等の変化が松果体実質腫瘍と髄膜腫等の周囲に生じる腫瘍との鑑別に重要となる。

EL5-2　　脳の金属沈着の解析と過誤

○神田　知紀

帝京大学 医学部 放射線科

生命の維持には様々な金属が必要であり、過剰・欠乏いずれの状態においても生命に様々な障害を生じうる。脳内にも生命活動を維持するために様々な金属が沈着しており、MRIにおけるさまざまなコントラストを形成している。MRIの信号に影響をおよぼす金属として、鉄・マンガン・カルシウム・ガドリニウムなどが知られている。鉄はT2強調像で低信号を呈しており、淡蒼球、黒質、赤核、小脳歯状核、視床等が生理的に低信号を呈する原因となっている。鉄は時に過剰蓄積することが知られており、様々な疾患での脳内蓄積が報告されている。マンガンは生理的にははっきりとしたコントラストは形成しないが、マンガン鉱夫や中心静脈栄養など人工的に摂取することで淡蒼球にT1強調像での高信号を生じる。肝硬変やWilson病も淡蒼球に高信号を生じると過去に報告されていたが、今日ではマンガンの沈着が原因であるとされている。最近ではガドリニウム造影剤投与で小脳歯状核や淡蒼球が高信号となるという報告がされたのは記憶に新しいところであると思われる。上記の金属沈着とMR画像所見との関連は順調に証明されてきたといえる。一方でWilson病は銅が沈着する病態であるが、MRIにおける異常所見は銅沈着によるものではない。肝機能異常によるマンガン沈着やセルロプラスミン低下による鉄沈着など2次性の変化がほとんどであるが初期には銅の沈着として誤解をうけてきた。カルシウム沈着やメラニン沈着によりT1強調像における高信号をきたすことは有名であるが、過去の報告をひもとくと現時点では必ずしも正しいとはいえないという問題が存在する。今回の講演では脳に沈着する様々な金属がきたす信号変化の発見の歴史と問題点について過去の文献に沿って紹介する。

EL6-1　　足・足関節のMRI診断

○橘川　　薫

聖マリアンナ医科大学 放射線医学講座

足・足関節のMRI検査では目的とする疾患や構造物が明らかな場合、それに応じたプロトコールで検査を行ったほうが診断は容易である。しかしながら漠然とした依頼（部位の特定されていない痛み、腫脹など）も少ながらず存在する。本講演では比較的依頼頻度の高い疾患や症状についてのMRI検査プロトコールや画像所見について、症例を提示しつつ解説する。

捻挫をきっかけとする足関節痛は多い。外側の症状ならまず外側靭帯断裂の有無をみる。前距腓靭帯は足関節の底屈の程度により走行する角度が異なるが、その描出能向上には足関節矢状断像にて距骨下関節後関節面の角度に合わせて横断像を設定する。急性期損傷では靭帯の連続性消失や浮腫を認め、損傷の有無の判断は比較的容易である。慢性期損傷では靭帯の肥厚や菲薄化、消失などの形態の変化をみる。踵腓靭帯断裂は前距腓靭帯よりわかりにくい。外果裂離骨折を合併していることがあり、骨片と外側靭帯の位置関係も評価する。前脛腓靭帯の断裂もしばしばみられる。内側の症状の場合は冠状断にて内果、三角靭帯を観察する。三角靭帯は強靭で内果骨折をきたすことのほうが多いが、靭帯損傷が起こる場合もある。深層の後脛距靭帯は同定が容易な靭帯で、損傷により線維の不明瞭化や断裂、浮腫をきたす。捻挫をきっかけに腓骨筋腱脱臼が発症することがある。長・短腓骨筋腱は外果後方で急な角度を持って前方へ向かうが、それを把持する上腓骨筋支帯の断裂により腱が前外側方へ脱臼する。脱臼した腱は外果から剥がれた上腓骨筋支帯と外果の間（仮性嚢）に入り込むが、MRI撮像時には脱臼は整復されていることがあり上腓骨筋支帯の損傷や仮性嚢の描出が診断に役立つ。

足関節の腫脹では関節包の腫脹をきたす関節リウマチなどの炎症性関節疾患、色素性絨毛結節性滑膜炎、関節前外側皮下の滑液包炎などがある。

かかとの痛み、腫脹を主訴とする場合には足底腱膜炎、アキレス腱付着部症、ストレス骨折などを考慮する。いずれも脂肪抑制T2強調像/STIR像が役立つ。

複雑な走行の靭帯や腱の描出には、3D isotropic MRIが有用である。

EL6-2　　手・手関節のMRI

○中田　和佳

自治医科大学 とちぎ子ども医療センター 小児画像診断部

手は小さな器官であるが、複雑な運動を行い、きわめて重要な機能を果たしていることはいうまでもない。手には橈骨手根関節、手根間関節、豆状三角骨関節、手根中手関節、母指手根中手間節、中手間関節、中手指節関節、指節間関節があり、いずれも関節軟骨および滑膜を有する可動関節である。これらを構成する骨や靱帯、腱、筋肉は非常に小さく、複雑な形態や運動様式を有しており、その損傷の診断には、詳細な解剖や相互作用の理解が不可欠である。近年、高分解能のMRIが得られるようになったことで、手の疾患の詳細な画像診断が可能になってきた。磁場中心での撮影が望ましいが実際の検査では必ずしも望ましい位置で撮像できるとは限らず、患者の状態や疾患に応じた適切な撮像肢位、コイル、FOVや撮像シーケンス、スライス面の選択が必要である。microscopy coilなど小さな表面コイルも有用であるが、感度領域が狭く、局所的、表在的な評価に限られることに留意する。

MRIが有用な疾患には虚血性疾患(Kienbock病、骨壊死など)、絞扼性神経障害（手根管症候群、Guyon管症候群など)、腫瘍および腫瘍類似疾患（骨腫瘍、グロムス腫瘍、脂肪腫、血管腫などの軟部腫瘍)、外傷性疾患（脱臼、骨折など)、靱帯・軟骨損傷（三角線維軟骨複合体損傷、手根骨間靱帯損傷、伸筋腱・屈筋腱損傷など)、炎症性疾患（関節炎、腱鞘炎、感染性関節炎）などがある。

本講演では正常解剖に触れつつ、臨床的に重要度の高い手の病態のMRI所見について解説する。

EL7-1　　静音撮像技術

○桃沢　宏之

GEヘルスケア・ジャパン株式会社 技術本部 研究開発部 MR研究室

通常のMRI撮像では、位置情報をエンコードするため、勾配磁場を使用している。勾配磁場を生成するためには、コイルに大電流を流す。これを静磁場中で行っているため、静磁場と電流の間の相互作用により勾配磁場コイルに力がかかり、振動が発生する。その結果として騒音が生じるが、これはスピーカーの原理とまったく同一である。MRIは巨大なスピーカーであり、通常のMRI撮像では振動（音）の発生は物理的に避けられない現象である。騒音の大きさは、勾配磁場コイルに生じる力に相関するため、静磁場強度および勾配磁場強度（コイルの流す電流量）に相関する[1]。

近年まで、MRIの騒音対策は、(1)ハードウエアの改良により勾配磁場コイルの振動を抑制する、または発生した振動を伝わりにくくする、(2)低い傾斜磁場強度を利用して発生する振動を抑制する、の2つが主流であった。ハードウエアの改良はMRIの構造上の制約の中で行えることには限界がある。また、低い傾斜磁場強度の使用は、画質の劣化、撮像時間の延長を招くことがある。

近年、従来とは一線を画す新しい静音撮像技術が登場し、背景雑音から数デシベルという非常に静かな状態でのMRI撮像が可能となってきている。本講演では、最近の静音撮像技術について、基本的な考え方を説明した後、現在使用されている手法として(1)SWIFT[2]に代表されるZero TEシーケンス、(2)Soft Gradient Pulse法[3]、(3)Radial Scanによる静音化を紹介し、それぞれの技術の特徴、限界やMRIシステムへの技術的要求事項について述べる。

参考文献

[1] Journal of Magnetic Resonance Imaging 13:288 − 293 (2001)
[2] Journal of Magnetic Resonance 181:342 − 349 (2006)
[3] Magnetic Resonance in Medicine 42:6 − 10 (1999)

EL7-2　　高分解能拡散EPIとMUSE (multiplexed sensitivity-encoding)

○押尾　晃一

慶應義塾大学 医学部 放射線診断科

【拡散MRIとマルチショットEPI】

拡散MRIの画像取得には通常シングルショットEPIが使われる。画像歪みや解像度を考えるとマルチショットの方が有利なはずであるが、使われない理由としてMPG (motion sensitizing gradient) による位相誤差が挙げられる。MPGは原理的にはフローエンコーディングと同様なものであり、動きに対して極度に鋭敏である。拡散MRIがミクロン単位の水の動きによる位相回転を利用したものであることを考えると理解しやすい。シングルショットEPIでも位相誤差は発生するが、最終的な絶対値画像では問題とならない。これに対してマルチショットではショット間の位相の違いがゴーストとなって表れる。これまでナビゲーターエコーを使って位相誤差を検出／補正する方法が種々提案されてきたが、広く使われるには至っていない。

【MUSE】

MUSE (multiplexed sensitivity-encoding) はChenらによって提案された方法である(1)。マルチショットEPIの1ショット分のデータに注目すると、k-空間において位相方向にデータを等間隔で間引いたものになっており、マルチコイルのデータがあればSENSEの原理を用いてそれぞれ完全な画像を再構成することができる。これだけでもとりあえず高分解能の画像は得られるが、SENSEを用いたことによりSNRが低下している。ここでまずそれぞれのショットごとに再構成した画像を平滑化した後、位相成分を求める。これは位相誤差が空間的にある程度滑らかであることを仮定している。その後すべてのデータを元のSENSEの方程式に戻すと、未知数の数がショット数であるのに対して方程式の数はコイルエレメント数 × ショット数であり、SENSEに対してはるかに有利な条件となりSNRが改善される。 MUSEによりマルチショットによる高分解能化が可能になることで、今後拡散MRI自体の可能性が広がることになる。

1. Chen NK et al, Robust multi-shot scan strategy for high-resolution diffusion weighted MRI enabled by multiplexed sensitivity-encoding (MUSE), NeuroImage 72 (2013) 41-47.

EL8-1　　IgG4関連疾患の画像所見

○井上　　大

金沢大学 放射線科

IgG4関連疾患はここ10年間程の間に確立され、急速に普及した疾患概念である。中高年男性に好発する、血清IgG4値が高値を呈する、ステロイド治療に良好な反応を示すといった臨床的な特徴に加え、病理学的にはリンパ球形質細胞浸潤、花筵状線維化、閉塞性静脈炎を特徴とし、浸潤形質細胞が高率にIgG4陽性を呈する。こういった特徴の他に本疾患を診断する際に重要な点として空間的、時間的多発が挙げられる。ステロイド治療に良好な反応性を示す一方で再発率も高く、その再発形式も局所性、異所性と様々である。こういった全身性疾患としての特徴をよく理解し、診断、経過観察にあたる必要がある。

本疾患において診断は非常に重要であり、血清IgG4値を含めた臨床情報、画像所見、病理所見を総合的に評価して診断を行う必要がある。特に画像検査は本疾患を最初に疑うきっかけとして、また全身臓器病変の評価において非常に重要な役割を果たしている。ただ全身各臓器病変にも臓器によっては典型像～非典型像までバリエーションが存在し、鑑別すべき疾患も多岐にわたる。我々はここ数年本疾患の画像と病理の対比を行い、特に病変の主座が各臓器のどこに存在するかに着目して画像解析を行っており、少なくとも「画像所見」は「多彩」ではあるものの「何でもあり」ではないと感じている。本講演では全身新館としてのIgG4関連疾患の全体像について概説した後に、罹患頻度の高い臓器病変を中心になるべく病理所見との対比を示しながら症例を供覧し、典型像～非典型像、鑑別すべき疾患と鑑別点について解説する予定をしている。

EL8-2　　腎・尿路疾患の画像診断：MRIを如何に活用するのか

○丸上　永晃

奈良県立医科大学 中央内視鏡・超音波部

腎・尿路疾患の診断にはMRIのみならず超音波やCTなど様々なモダリティーがある。今回の教育講演では、腎・尿路疾患に用いられるモダリティーの利点・欠点を述べた上で、各疾患における鑑別診断や病期診断などにおいてMRが有用と考えられる所見について解説する。

EL9-1　　側頭葉内側部・前端部（尖端部）の病変

○中田　安浩

東京都立神経病院 神経放射線科

側頭葉内側には大脳辺縁系として重要な海馬、扁桃体が存在し、Papez回路の一部を形成する。側頭葉内側の形態あるいは信号の変化を来す疾患は非常に多岐にわたるが、ここでは特に側頭葉てんかんに関連した疾患群について述べる。側頭葉てんかんに関連した側頭葉内側病変の代表的なものとして、海馬硬化症、側頭葉てんかんにおける側頭葉尖端部白質病変、けいれん後脳症、扁桃体腫大などがある。これらの症例は実際の臨床では詳細な撮影・詳細な読影を要求されることが多く、判断に迷う場面も多い。今回はこれらの症例のMRIでの典型的な画像所見を提示し、読影の際の注意点についても言及する。また両側側頭葉尖端部の皮質下白質に異常信号が見られる成人の疾患として代表的な疾患がいくつか知られており、この部位に異常が存在することが診断のきっかけとなることもある。このような疾患としては進行麻痺（神経梅毒）、CADASIL、CARASIL、筋緊張性ジストロフィー、ALS-Dなどが知られている。これらの疾患は特徴的な臨床症状を呈するものも多く、画像所見の他にも臨床症状の知識も重要である。これらの症例について、MRIでの典型的な画像所見および臨床症状について解説する。

EL9-2　　頭部外傷に対してMRIができること

○田岡　俊昭

名古屋大学医学部附属病院 放射線科

頭部外傷での画像診断の最初の役割は外科的処置を要する病変を検出することであり、急性期の頭部外傷でMRIが画像診断の第1選択となることはまずない。MRI は生命維持装置の持ち込みが制限され、撮像時間が長く、状態のモニタリングにも不自由がある。一方、X線CTは高速に撮像が可能で、出血の検出に優れ、骨や空気の情報を的確に描出できるモダリティーであり、急性期頭部外傷ではもちろん第1選択となる。急性期の頭部外傷でMRIが用いられるのは、CT所見と臨床所見の乖離がある場合の、CTでは指摘できない所見の検出が主な目的となる。その代表が白質の剪断による病変であるびまん性軸索損傷で、MRI のみで検出可能である。そのほか、実質内に多発する微小出血であるびまん性血管損傷（図）はT2*強調像もしくはSWIで描出することができる。また、頭頂部の少量のくも膜下出血もCTが不得意とするところであり、FLAIRでの描出が優れている。MRI では出血後の時期で信号値が変化するので、繰り返された出血かどうかの判断ができ、虐待の可能性に関しての情報となりうる。急性期以降では生命予後、機能予後の推定が画像診断の主な目的となる。これらについては拡散テンソル画像やBOLD法fMRI、MRS等のいわゆるadvanced MRIによる検討がなされている。また、スポーツなどでの脳震盪など比較的軽微な頭部外傷後の機能的障害に関してもadvanced MRIによる評価が試みられている。

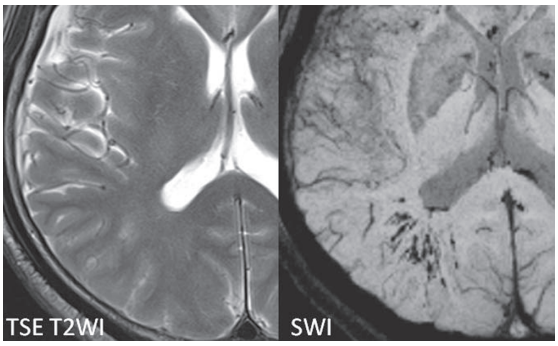

EL10-1　心臓腫瘍のMR imaging

○木村　文子

埼玉医科大学国際医療センター 画像診断科

心臓腫瘍は心エコーで見つけられ、その精査目的でMRIが行われる。当院では、心臓腫瘍に対して、心電図同期下のcine MRI, 腫瘍部のblack blood T1およびT2強調画像、Gd造影剤注入後の早期相、造影遅延相の撮影を行っている。心臓腫瘍のうち、転移性腫瘍や周囲臓器の悪性腫瘍からの直接浸潤の頻度が最も高い。原発性心臓腫瘍のほとんどは良性腫瘍であり、粘液腫が最も多い。そのほか、脂肪腫、線維腫、乳頭状弾性線維腫、血管腫、横紋筋腫などがあるが、いずれもまれである。原発性悪性腫瘍は良性腫瘍より少なく、その内では肉腫が多く、成人では血管肉腫が多い。心臓原発の悪性リンパ腫はさらに頻度が低い。これらの腫瘍は、MRIによる存在部位、進展形態、信号強度、造影パターンより診断できることが多い。本講演では、心臓腫瘍の撮影方法、腫瘍の特徴的所見を説明し、さらに心臓腫瘍と鑑別を要する非腫瘍性病変について述べる。

EL10-2　心臓MRIによるびまん性心筋疾患の評価　～定量的評価法を中心に～

○森田　佳明

国立循環器病研究センター 放射線部

遅延造影は梗塞や線維化、炎症など心筋傷害の評価法として広く用いられている。一方、DCMなどでみられるびまん性の間質性線維化は通常の遅延造影での評価は限界があり、造影の程度を定量的に議論することも難しい。最近、心筋のT1 mappingが注目を集めており、より正確な心筋性状の評価法として期待されている。心筋のT1 mappingとしてはIR法を利用したMOLLI（modified look-locker inversion recovery）が広く用いられており、高分解能で再現性の高いT1計測が可能である。一方、MOLLIはT1値に系統誤差を含む問題点が知られており、また1回息止めで1断面の撮像のため、心筋全体をカバーするには撮影時間がかかることも臨床的に欠点である。これらの問題点を解決する目的でSR法を用いたSASHAなどのT1 mappingも報告されている。造影前後のT1を計測することで、心筋全体のECV（extracellular volume）を算出することが可能であり、これにより梗塞や線維化など心筋傷害を定量的に評価することができる。さらに、造影前のT1（native T1）がECVとは別の情報を持つことも報告されてきており、ECVとnative T1を組み合わせたより詳細な心筋性状評価に注目が集まっている。T2強調画像は心筋炎やサルコイドーシス、たこつぼ心筋症などでの有用性が知られており、HCMやDCMにおいてもT2延長を示す症例をしばしば経験する。さらに、T1同様にT2 mappingにより緩和時間を直接計測することで定量的な評価も可能となる。以上をふまえ、びまん性心筋疾患の心筋傷害診断における心臓MRIの有用性と問題点について、定量的評価法を中心に説明する。

EL11-1　CEST/MTの基礎

○今井　宏彦

京都大学大学院情報学研究科 システム科学専攻

Chemical Exchange Saturation Transfer (CEST) MRIは，溶質化合物に含まれるプロトンとその周囲の水のプロトンとの間で起こる化学交換現象を利用する画像化法であり，様々な生体情報を検出する新たな手法として期待されている．CEST MRIでは，化学交換可能なプロトンを有する化合物が観測対象となる．このプロトンの化学シフトに選択的にRFを照射してその磁化を飽和させると，化学交換により周囲の水のプロトンの一部が飽和プロトンに置換され，水の信号が低下する．このように豊富に存在する水の信号強度変化を通じて目的の化合物の存在を検出するため，低濃度の化合物であっても高感度に画像化できる．また，この水信号の変化量は化合物の濃度，pH，温度などに依存するため，生体内における化合物量の分布を観測するだけでなく，pHや温度のマッピングなど，CEST MRIの適用範囲は拡大している．これまでに，CEST MRIの対象化合物として種々の内因性あるいは外因性の化合物が報告され，さらに，種々の疾患についてCEST MRIが適用され，その有用性が検証されるとともに，多くの知見が蓄積されてきている．本講演では，CEST MRIの基礎原理について概説し，いくつかの適用例を紹介したい．

EL11-2　CEST/APTの臨床応用

○吉浦　　敬

鹿児島大学大学院医歯学総合研究科 放射線診断治療学分野

本教育講演では、MRIの新しいコントラストとして近年注目されているchemical exchange saturation transfer（CEST）と、内因性CESTの代表であるamide proton transfer（APT）の臨床応用に向けた研究の現況について概説する。CESTは、低濃度の溶質と周囲の水分子の間に生じるプロトンの化学交換に基づいている。特異的な飽和パルスにより飽和された溶質のプロトンが、化学交換を介して水分子に移動する。これにより水分子からの信号が低下するが、飽和されたプロトンは多数の水分子に順次移動するため、大きな信号低下を得ることができ、低濃度の溶質を高感度に検出できる。CESTは内因性の分子によるものと、CEST効果を持つ造影剤による外因性のものに分けられるが、代表的な内因性CESTの一つに、アミドによるAPTがあり、臨床応用に向け、研究が進められている。CESTイメージングの臨床応用には、いくつかの技術的障壁がある。まず、飽和パルスの最適化における問題点が挙げられる。長い飽和パルスは、臨床用MRI装置ではduty cycleの制限や、SARの基準のため実現できないことがある。さらに、飽和パルスの条件によって、CESTの信号に加え、非特異的MTの影響も変化し、最適化が必要である。磁場の不均一に影響を受けやすい点も問題点である。静磁場の不均一性の補正は必須の処理である。また、RFの均一性も重要である。APTイメージングの臨床応用では、腫瘍への応用が先行している。APTは腫瘍に含まれるタンパクやペプチドを反映すると考えられるが、脳腫瘍では悪性度と正の相関を示すことが報告されている。また、脳腫瘍の動物モデルでは、化学療法後の早期の効果を鋭敏に反映するとの報告もある。パーキンソン病などの神経変性疾患への応用も検討されており、神経細胞の変性・脱落が画像化できる可能性がある。APT効果はpHに依存することから、pHイメージングへの応用も試みられている。急性脳虚血における嫌気的代謝を検出し、組織予後の推定に役立てる研究が進められている。

EL12-1　Gd-EOB-DTPA造影MRIにおける疑問点・問題点の見直し

○西江　昭弘

九州大学 臨床放射線科学

Gd-EOB-DTPA造影MRIでは、投与後早期に血流情報を得ることができ、肝細胞相ではT1強調像の優れた空間分解能も相まって小病変を容易に検出できる。他のモダリティと比較して早期肝癌をいちはやく診断できる利点もあり、今や肝臓MRIのスタンダードとして位置づけられている。ただし、発売当初から疑問点・問題点として挙げられていた事項も存在する。A. 肝機能不良例における有用性、B. 後期相は平衡相として代用できるか、C. 肝血管腫の診断、D. Gd-EOB-DTPA投与後のMRCP、E. 動脈相でのアーチファクト等である。これらに関しても世界的に研究がなされてきたが、ある程度結論が出ているもの、まだ明らかにされていないもの、克服法が見えているものなど様々である。今後、Gd-EOB-DTPA造影MRIを最大限に活用していくためには、一度これらを振り返って整理することが必要と考えられる。この講演では、Gd-EOB-DTPA造影MRI の疑問点・問題点に関して、当科で取り組んできた検討や新たな知見を中心に概説する。

EL12-2　膵臓のMRI診断Update：拡散強調画像を中心に

○野田　佳史

岐阜大学医学部附属病院 放射線科

膵臓は比較的小さな臓器であり、呼吸変動による影響も大きいため、かつてはMRIから得られる情報量には限りがあった。しかし、近年ではMR装置が進化し、画質が飛躍的に向上したこと、3T装置の臨床導入などにより、診断に十分な画像を得られるようになってきており、膵臓MRIの役割はさらに大きなものになっている。MRIの高いコントラスト分解能は、膵のう胞性病変や膵管の異常を解剖学的、組織学的に詳細な評価を可能とする。さらに、MRIは脂肪や出血成分の検出、水分子の拡散能を評価できる画像診断ツールであり、膵臓の画像診断においては今や臨床の現場になくてはならない存在となっている。これまで形態診断が主体であったMRI画像診断は機能画像、灌流画像、成分分析へと発展と遂げつつある。特に膵臓は外分泌・内分泌機能の双方を兼ね備えた臓器であり、膵腫瘤性病変のみならず、これらの機能評価にも応用できる可能性を秘めている。今回は膵臓のMRI診断、特に拡散強調画像に焦点を当てて膵癌を含む膵腫瘤性病変を中心に、最新の知見も含めて概説する。

EL13-1　腹部T2、T1強調画像取得撮像シーケンスはどのように選択するべきか ～コントラストと呼吸の動きへの対応～

○杉村　正義

総合病院 聖隷浜松病院 放射線部

現在MRI検査において腹部撮像を行う際には様々な撮像sequenceが使用されている。腹部撮像では呼吸運動によるアーチファクトが大きな問題になる。これに対応するため、一つは高速撮像による息止め撮像、または呼吸同期での撮像が選択される。そこで今回は各sequenceでのコントラスト等の違いを再確認しsequence選択の際の参考になればと考える。T2強調画像においてはFast spin echo(FSE)、Fast recovery FSE(FRFSE)、Single shot FSE(SSFSE)などがある。これらは時間短縮のため一度のデータ収集で複数のechoを取得する。またFRFSEではデータ収集の最後に縦磁化を強制回復させている。これらはコントラストに影響を及ぼす。その違いを基本T2コントラストをspin echoとした場合に各々のsequenceで比較した。さらにSSFSEはlong echo train lengthのためT2decayの影響で画像にblurが生じる。またlong echo trainによるRFの印可はSARを容易に上昇させる。これらの対策のためrefocus FAを低く設定する、さらにはparallel imagingを用いるなどして対応する。これらが画像のblurに影響するかも検証した。呼吸同期撮像については腹部の呼吸による動きをモニターする呼吸同期法（respiratory triggering:RT）がある。近年では横隔膜の動きをscanしながらモニターするnavigator triggeringも呼吸同期法として使用される。そこで両方法の精度について実際撮られた画像より比較した。またradial scanのpropeller法も呼吸の動きによるアーチファクトを低減させることができ、こちらはボランティア撮像にて比較した。T1強調画像は呼吸停止下で撮像され、かつ3D scanが用いられていると思う。しかし実際、息が止まらない、息の止め方が指示通りではないなどにより、画質低下をきたすことがある。この息の止め方とparallel imagingのreduction factorが画質にどうのように影響するか検討した。また呼吸停止出来ない場合にnavigator gating法も併用できるようになった。今回はnavigator gating併用3D T1強調画像の撮像例を供覧する。以上のように撮像法の違いによる基本的な特徴を再確認し様々な撮像法、併用optionの選択をする際の一助となればと考える。

EL13-2　MRIの画質評価

○今井　　広

シーメンス・ジャパン株式会社

MRI装置の維持管理、および新しいハードウェアや新しいシーケンスや画像再構成法が導入された時や、各種撮像パラメータの組み合わせを評価することを目的として、日常的にMRIの画像評価が行われている。また最近ではMRI専門技師試験の受験をきっかけとして性能評価を行った、もしくはこれから行いたいと考えている方も多いと思われる。 本教育講演では最も一般的に用いられているNEMA規格のMRI性能評価法のうち、SNR、画像均一性、スライス厚測定を中心に、その手法と評価方法についてまとめる。 また、近年のMRI装置の発展は目覚ましく、静磁場強度の向上、送信コイルおよび受信コイルの多チャンネル化、新規シーケンス開発、プリパルスや新しい撮像パラメータの組み合わせ、画像再構成技術、画像フィルタなど、日々新しい技術が臨床機に実装されている。これらのような新しい技術に対して既存規格では対応しきれない場合があるので、ピットフォールについても述べたい。

O-1-001　術前MRAで頚動脈内膜剥離術中の脳血流低下を予測できるか

○井上　　敬[1]、江面　正幸[1]、上之原広司[1]、藤村　　幹[2]、遠藤　英徳[3]、藤原　　悟[3]、冨永　悌二[2]

[1]仙台医療センター 脳神経外科、[2]東北大学 医学部 脳神経外科、[3]広南病院 脳神経外科

［はじめに］頚動脈狭窄症の治療として頚動脈内膜剥離術（CEA）は一般的に施行される。その術中脳血流低下は、術後合併症の危険因子とされている。今回、CEA術前MRAで術中脳血流低下を予想しうるか否かを検討した。［方法・対象］2008年から2015年までに施行したCEA連続37例を後方視的に検討した。症例は症候性27例、無症候性10例であった。平均年齢は70歳、女性6例、男性31例であった。全例術前MRIおよびMRAを施行した。MRIは1.5T装置を用い、TOF法により撮像した。MIP画像にて前交通動脈・後交通動脈の有無を確認し、側副血行の有無を判定した。手術は全例全身麻酔にて行い、術中INVOSによる脳血流をモニターした。遮断中にINVOSが10％以上低下した症例を脳血流低下と判断した。［結果］術前MRAで側副血行ありと判断されたのは37例中24例であった。このうち1例で術中脳血流が低下した。一方、側副血行なしと診断された13例のうち2例が術中脳血流が低下した。術前MRAの側副血行有無と術中脳血流低下との間に有意な関係は見られなかった。MRAで術中脳血流低下を予測する感度・特異度・陽性的中率・陰性的中率はそれぞれ67％、68％、15％、96％であった。［考察］これまで3T装置を用いた報告では、CEA遮断中の脳血流低下を術前MRAで予測可能とされてきた。今回の検討では、1.5T装置を用いた場合、両者に統計学的有意な関係はなかった。また陰性的中率は96％であった。これは術前MRAでは脳血流低下がないと予想された症例でも、内シャントを要する症例が存在することを意味する。［結語］術前1.5T MRAではCEA術中脳血流低下を完全に予測することは困難である。

O-1-002　頭部造影MRIによる脊髄腫瘍術後の脳脊髄液漏出症予測：preliminary study

○森　　墾[1]、大谷　隼一[2]、國松　　聡[1]、高尾　英正[1]、雨宮　史織[1]、五ノ井　渉[1]、桂　　正樹[1]、
神谷　昂平[1]、筑田　博隆[2]、田中　　栄[2]、大友　　邦[1]

[1]東京大学大学院 医学系研究科 放射線医学講座、[2]東京大学大学院 医学系研究科 整形外科学

Background and Purpose:Despite the established usefulness of Enhanced brain MRI in the diagnosis of spontaneous intracranial hypotension (SIH), its role in postoperative intracranial hypotension (PIH) has not yet been investigated. This study was to examine the enhanced brain MRI findings of patients undergoing surgical resection for spinal cord tumors.Materials and Methods:Seven consecutive patients undergoing resection of spinal intradural extramedullary tumors were assessed in this study. Their mean age was 62 years (range, 33 to 78 years). All patients underwent enhanced MRI before, the day after, and one week after surgery. The intracranial hypotension features on enhanced brain MRI were defined according to a previous study regarding SIH. The patients' medical records were also reviewed.Results:Regarding the extension of CSF leakage, four patients were confined to the surgical site, one patient had intermuscular extension, and two patients had subcutaneous extension. The preoperative brain MRI findings were normal in all subjects. Postoperatively, one patient with subcutaneous extension of CSF leakage showed diffuse enhancement of the pachymeninges immediately after surgery. Later, the patient further developed supratentorial subdural fluid collection associated with a midline shift. Except for this case, there was no change in the enhanced MRI findings before and after surgery despite the existence of substantial postoperative CSF leakage.Conclusion:The MRI features characteristic for SIH were absent in all but one patient with massive CSF loss in our series. Enhanced brain MRI can be useful for evaluating patients with PIH, particular in those with massive CSF loss.

O-1-003　脳血管及び脳動脈瘤の計算流体力学解析に及ぼす異なる流出境界条件の影響

○石黒　健太[1]、礒田　治夫[1,2]、寺田　理希[3]、小森　芳秋[4]、小杉　崇文[5]、大西　有希[6]、竹原　康雄[7]

[1]名古屋大学大学院 医学系研究科 医療技術学専攻、[2]名古屋大学 脳とこころの研究センター、
[3]磐田市立総合病院 放射線診断技術科、[4]シーメンス・ジャパン株式会社、[5]株式会社アールテック、
[6]東京工業大学 情報環境学専攻、[7]浜松医科大学病院 放射線部

【目的】近年、計算流体力学(CFD)を応用した血流動態解析に関する研究が行われている。先行研究の多くは流出境界条件を自由流出境界条件としており、症例固有性が考慮されていない。そこで症例固有性が必要かを検討するため、ヒト及びモデル実験で得られたデータを用い、流出境界条件を症例固有流出境界条件と自由流出境界条件でCFD解析を行い、壁剪断応力(WSS)と流線を比較した。【方法】対象は左内頚動脈後交通動脈分岐部、左中大脳動脈分岐部に動脈瘤のある70歳代女性の脳血管と、この血管を模擬したシリコン製モデルとした。モデルは流路を組み流量計を繋げ、収縮期を模擬した定常流で模擬血液を流し実験を行った。ヒトとモデルの3D TOF MRA、3D cine PC MRIのデータを3T MR装置で得た。MRAのデータから血流解析ソフトFlovaを用いて血管形状を作成した。また、メッシュ作成ソフトICEM CFDを用いて血管形状に非構造メッシュを作成し、CFD ソフトCFXを用いCFD解析を行った。CFD解析の流入境界条件には症例固有流量を使用した。症例固有流出境界条件には症例固有流量を使用し、自由流出境界条件には流出圧力を0[Pa]とした。【結果・考察】ヒト及びモデルの症例固有流出境界条件に比べ、自由流出境界条件では左中大脳動脈分岐部動脈瘤のWSSの低下や流線の差異が見られ、モデルの左内頚動脈後交通動脈分岐部動脈瘤では流線に違いが見られた。今回の自由流出境界条件のCFD解析において、中大脳動脈の方が前大脳動脈に比べて流出までの距離が長く、長さに応じた抵抗のため、症例固有流量を再現できずWSSや流線に差異が生じたと考えられた。また、左内頚動脈後交通動脈分岐部動脈瘤において、ヒトとモデルでは流線が異なった。これはヒトのMRAからモデルを作成し、撮像するまでの誤差により両者の形状が異なったためと考えられた。【結論】CFD解析において流入境界条件のみならず、流出境界条件も解析結果に影響を与えると考えられた。このことからCFD解析で正確な血流動態を模擬するためには、症例固有性を考慮した流出境界条件を設定する必要があると考えられた。

O-1-004　非直交系サンプリングを適用した頭部MRA（3D-TOF）におけるFlow compensation効果

○横瀬　正知、岡　　邦治、西尾　慧祐、鎌田　康弘、瀧澤　将宏

株式会社 日立メディコ MRIシステム本部

【背景・目的】非直交系サンプリング手法の一種であるラディアルサンプリング法（以下RADAR（RADial Acquisition Regime）機能）をTOFシーケンスに拡張した。ラディアルサンプリング法では、K空間を回転させたBladeを形成して信号を収集するが、血流方向に対してBladeの回転角度が変わると血流信号の欠損などにより血管描出能が低下する懸念があった。今回、Flow Compensation機能（以下、Rephase機能）を併せて適用し評価・検討した。

【方法】使用装置は（株）日立メディコ社製1.5T MRI装置“ECHELON OVAL”。使用コイルは頭部コイル（15ch）を使用した。撮像シーケンスは3D TOFにRADAR機能を適用したものとし、Rephase機能をOff、Slice方向、Slice-Freq(各Blade)方向、Slice-Freq(各Blade)-Phase(各Blade)方向と変えて、フローファントムによりBladeの回転角度と信号描出の違いを確認した。また、本検討の意義を説明し、同意を得たボランティアを撮像し評価した。

【結果】ファントム評価では、Rephaseを併用しない場合、Bladeの回転角度に応じて流体部の位相拡散が変わり描出が悪くなった。Rephaseを併用した場合、流体部の信号が、Slice方向、Slice-Freq方向、Slice-Freq-Phase方向の順で高くなった。これはボランティアでも同様の結果となった。ラディアルサンプリング法では、流れの方向に対してBlade回転角度が異なるため、直交系サンプリング法と比較して流体部の信号強度が低下しやすいため、Rephaseが有効と分かった。今回は速度成分のみのRephaseを適用したが、加速度的に変化する屈曲部等については、更なる検討が必要と考えられる。本法によって、非直交系サンプリング手法に対しても頭部MRAが適応できる可能性が示せた。

O-1-005　7 Tesla MRAによる慢性脳虚血患者におけるleptomeningeal anastomosisの評価

○亀田　浩之[1,3]、佐々木真理[1]、原田太以佑[3]、山下　典生[1]、小林　正和[2]、小笠原邦昭[2]、上野　育子[1]、伊藤　賢司[1]、樋口さとみ[1]、森　　太志[1]

[1]岩手医科大学医歯薬総合研究所 超高磁場MRI診断病態研究部門、[2]岩手医科大学 脳神経外科学講座、[3]北海道大学病院 放射線診断科

【目的】Leptomenigeal anastomosis (LMA)は、頸部・頭蓋内動脈の狭窄・閉塞による慢性脳虚血時に生ずる重要な側副血行路の一つである。LMAの発達の程度は慢性脳虚血患者における脳梗塞の発症リスクや予後に関連するといわれているが、その評価には、DSAやCTAなどの侵襲的な検査を必要とする。そこで我々は、非侵襲的な手法として、超高磁場7 Tesla (7T) 装置による高解像度全脳MRAを撮像し、DSAおよびSPECTの所見と比較することで、LMAの正確な評価および虚血の重症度判定が可能か否かを検討した。【方法】対象は片側頸部・頭蓋内動脈狭窄・閉塞による慢性脳虚血患者48例(年齢41 − 83歳、男性42名)で、7T MRI (MR950, GE)を用いて3D-TOF MRA (TR 12.0ms, TE 2.8ms, FA 12, matrix 512 × 384, FOV 22cm, thickness 0.5mm (ZIP), partition 332, NEX 1)を撮像し、全脳MIP画像を作成した。また、全例でDSAおよびacetazolamide負荷脳血流SPECTを施行し、SPECTでは脳血管反応性(cerebrovascular reactivity, CVR)を算出した。MRA・DSA画像において、患側ACA, PCAからMCAへのLMAの程度を6段階scoreを用いてblindで視覚的に評価した。MRAとDSAにおけるLMAスコアの相関、およびLMAスコアとCVRとの関連について検討した。【結果】7T MRAとDSAのLMAスコアの間に有意の正の相関を認めた(ACA→MCA, ρ = 0.52; PCA→MCA, ρ = 0.59; Spearman順位相関係数)。7T MRAでは、LMAを認める群(score ≧ 1)におけるCVR (-36.5 − 90.0, 中央値19.7)は、LMAを認めない群(score 0) (0 − 73.1, 中央値43.4)に比し有意に低かった(p = 0.008, Mann-Whitney test)。また、CVR 10%以下の識別能は感度85.7％・特異度58.1%であった。一方、DSAにおけるLMA群のCVR (-36.5 − 53.5, 中央値6.3)も非LMA群 (6.3 − 90.0, 中央値45.5)に比し有意に低く(p < 0.001)、CVR 10%以下の識別能は感度92.9％・特異度67.7%であった。【結論】7T高解像度全脳MRAは、慢性脳虚血におけるLMAの程度を無侵襲に評価可能であり、DSA所見と高い相関を示すとともに、虚血の重症度を高い感度で推測することができた。

O-1-006　7 Tesla 高解像度MRAによる急性期脳梗塞患者におけるレンズ核線条体動脈の数値解析

○森　　太志[1]、亀田　浩之[1,2]、原田太以佑[2]、大庭　英樹[3]、寺山　靖夫[3]、山下　典生[1]、佐々木真理[1]

[1]岩手医科大学 医歯薬総合研究所 超高磁場MRI診断・病態研究部門、[2]北海道大学病院 放射線診断科、[3]岩手医科大学 神経内科学講座

【目的】レンズ核線条体動脈(lenticulostriate artery, LSA)は、中大脳動脈水平部(M1)から分岐する穿通枝であり、基底核・放線冠領域の脳梗塞の責任血管として重要視されている。LSAの画像解析は従来のMRIでは困難であったが、7 Tesla (7T) MRIでは遠位部まで明瞭に描出できるため多角的な病態評価が可能となった。そこで本研究では、非心原性脳梗塞の病態に血行力学的因子が強く関与していることに着目し、数値流体力学(computational fluid dynamics, CFD)解析を用いて高解像度MRAにおける脳梗塞患者のLSA近位部の壁剪断応力の変化について検討した。【方法】対象は、基底核・放線冠領域の急性期非心原性脳梗塞患者14例(55-81歳、男性9名)で、発症2週間以内に7T MRI装置(Discovery MR950, GE)による高解像度3D-TOF MRA (TR/TE/FA 14/3.4/15, matrix 512 × 320, FOV 12cm, thickness 0.3mm [ZIP], 2NEX)を撮像した。得られたデータから画像解析ソフト(Mimics Innovation Suite)を用いてLSAを含む脳血管形状モデルを作成した後、専用ソフト(ANSYS Fluent)を用いて非定常流における各種CFD指標を算出し、LSA起始部のwall shear stress (WSS), wall shear stress gradient (WSSG), oscillatory shear index (OSI)の変化について検討した。【結果】全例においてLSAを含む脳血管形状モデルを作成し、CFD解析を行うことができた。LSA起始部におけるWSSは患側0.37 − 5.00 Pa (中央値0.72), 健側0.45 − 4.65 Pa(1.1), WSSGは患側204 − 3359 Pa/m (937), 健側144 − 4321 Pa/m (704), OSIは患側0.03 − 0.32 (0.17), 健側0.04 − 0.36 (0.20)であり、患側・健側間で有意差を認めなかった(p = 0.48 − 0.80, Wilcoxon test)。広範囲梗塞例では患側WSSが健側に比し低値を呈する傾向があった。【結語】7T高解像度MRAによってLSAのCFD解析が可能となった。基底核・放線冠領域の急性期脳梗塞患者におけるLSA起始部のCFD指標に有意な変化を認めなかった。

O-1-007　Silent Scanを利用したMRAにおける信号均一性の評価

○村中　良之[1]、藤原　康博[2]

[1]福井県立病院 放射線室、[2]熊本大学大学院 生命科学研究部

【目的】3Dラジアルスキャンの一種であるSilenzとよばれるデータ収集法とArterial Spin Labelingを併用したMR Angiography（Silent MRA）は，極めて短いTEで収集可能な特徴がある．そのため，従来よりもボクセル内における位相分散の低減効果が期待できるが，これを評価した報告は少ない．そこで，本研究ではSilent MRAでの血管内信号の均一性およびコントラストについて3D Time-of-flight (TOF) MRAと比較評価を行った．

【方法】はじめに，血流を模擬したファントムを用いて，流速を変化させてSilent MRA（TE=0.02ms）およびTOF MRA(TE=2.7ms)の撮像を行い，それぞれ模擬血管内のコントラストと変動係数を測定した．また，模擬血管を分岐させ，乱流を生じるモデルを用いて同様の測定および信号プロファイルの測定を行った．次に，健常ボランティアを対象に血管コントラスト，変動係数，信号プロファイルを測定し，それぞれ比較した．使用装置は，GEヘルスケア社製Discovery MR750w Expert3.0Tである．

【結果および考察】ファントムによる検討の結果，Silent MRAは，TOF MRAと比較してコントラストは向上したが，模擬血管信号の変動係数は同等であった．生体による検討では，特に内頸動脈サイフォン部のプロファイルにおいて，3D TOF MRAよりも改善し，相対的に高いコントラストが得られた．一方，Silent MRAでは，生体画像で血管周囲にリング状のアーチファクトが生じ，血管のエッジのプロファイルにTOF MRAと明らかな差を認めた．以上より，Silent MRAはTOF MRAよりも位相分散の影響が低減による血管内の信号の均一性の向上が確認できた．そのため，サイフォン部などの乱流を伴う領域の画質を向上させるが，血管周囲にアーチファクトを生じる場合があるため，さらなる調査と改善が求められる．

O-1-008　pCASLを用いた3D ASL-MRAによる頭蓋内血管の評価

○小味　昌憲[1]、北島　美香[2]、井料　保彦[2]、東　美菜子[2]、山下　康行[2]

[1]熊本大学医学部附属病院 中央放射線部、[2]熊本大学医学部 画像診断・治療科

[目的] 異なる時相の画像を加算することにより末梢脳動脈の描出向上を目的としたpCASLを用いた3D ASL-MRAの画質を従来の3D TOF-MRAと比較する。[対象と方法] 対象は、健常コントロール7名（男性6名、女性1名、年齢25-45才、平均　30.5才）である。3T MRI装置Achieva（Philips）にて、3D TOF-MRA(TR/TE/FA 20ms/3.5ms/20°空間分解能 0.25 × 0.25 × 0.8mm、撮像時間4min 50sec)と、撮像時間およびZ方向の撮像範囲と分解能を3D TOF-MRAと同等とした、pCASLを用いたASL-MRA（labeling cycle duration 2000ms / Td1 143ms,Td2 550ms、空間分解能 0.5 × 0.5 × 0.8mm撮像時間 4min 32sec）を撮像した。2名の放射線科専門医が合議で、ASL-MRAとTOF-MRAで中、前、後大脳動脈近位部と末梢側のvisibilityとimage qualityについて4段階で視覚的に評価した。定量評価として、左右の中大脳動脈の近位側と末梢側の4カ所の最大信号強度（Vx）、同側の背景脳実質の平均信号強度（B）と標準偏差（σ）を計測し、各血管領域のCNR（CNR =（Vx − B）/σ）を算出した。視覚評価、コントラスト比ともに、ASL-MRAとTOF-MRA間の統計学的有意差を検討した。[結果]視覚評価では、中、前、後大脳動脈近位側のvisibilityはTOF-MRAとASL-MRAに統計学的な有意差はなかったが、末梢側のvisibilityはASL-MRAが有意に高かった。しかし、image qualityはTOF-MRAがASL-MRAより良好であった。中大脳動脈のコントラスト比はpCASL中枢側、末梢側ともにTOF-MRA よりASL-MRAが高かった (p<0.05)。[結論]複数フェーズの加算によるpCASLを用いた3D ASL-MRAは、視覚的に末梢側の描出に優れ、コントラスト比もTOF-MRAより高いが、image qualityはTOF-MRAの方が優れる。

O-1-009　RESOLVE における ADC map 上の CSF 拍動アーティファクトについての検討

○大橋　俊夫[1]、篠畑　隆一[1]、片桐　稔雄[1]、長縄　慎二[2]

[1]総合上飯田第一病院 放射線科、[2]名古屋大学医学部附属病院 放射線科

【目的】RESOLVE は k-space を readout 方向に segment 化し、信号収集する撮影法である。これを用いることで single shot-EPI に比べ、信号雑音比の上昇、空間分解能の上昇、歪みの低減が期待できる。実際に、RESOLVE を用いることにより single shot-EPI に比べ高い画質を保った拡散強調像が得ることができるが、それをもとに算出された ADC map では、時として、single shot-EPI では見られなかった readout 方向に発生する CSF からの拍動アーティファクトを経験する。
今回、readout 方向の segment 数に注目し、RESOLVE における CSF による拍動アーティファクトに影響を与える因子について、検討した。
【方法】対象は健常者ボランティア 6 名 (中央値 = 31.5 歳)。使用機器は 3T MRI (MAGNETOM Skyra 3.0T,SIEMENS)、32ch phased array head coil。撮影条件はすべて TR/TE = 4000/64ms、b = 0,1000 s/mm ^{2} とし、readout 方向の segment 数を 5,7,9 と変化させ、各シーケンス連続 2 回ずつ撮影した。
得られた拡散強調画像から ADC map を作成し、segment 数との関係について検討した。
定量評価 : 各 ADC map において、左右の視床と橋の 3 箇所にφ 15mm の正円の ROI を配置した。そして、各連続 2 回撮影のうち、ROI 内の ADC 値が高い SD を示す群と低い SD を示す群に分け、それぞれについて、SD と segment 数との関係を検討した。
定性評価 : ADC map 上の CSF 拍動アーティファクトについて、観察者 2 名にて 4 段階評価でスコアリングを行った。評価に用いるスライスには橋、視床、側脳室体部レベルを採用し、この 3 スライスを包括してスコアをつけた。得られたスコアと segment 数との関係を検討した。
【結果】定量評価 : 高い SD 群の視床において、segment 数を増加させると、ROI 内の ADC 値の SD が有意に上昇することが認められた。(P<0.05)
定性評価 : segment 数を増加させると、アーティファクトの程度を示すスコアが有意に上昇することが認められた。(P<0.05)
【結論】RESOLVE において、CSF による拍動アーティファクトは readout 方向の segment 数に影響されると考えられた。

O-1-010　EPI-DWI と TSE-DWI における見かけの拡散係数の比較

○鈴木　　真[1]、倉元　達矢[1]、後藤　康裕[1]、蓼沼　　仁[1]、村田　　淳[1,2]、仁品　　祐[2]、森田　　賢[2]、米山　正己[3]

[1]東京女子医科大学病院 中央放射線部、[2]東京女子医科大学病院 画像診断・核医学科、
[3]フィリップス エレクトロニクス ジャパン

[目的]single-shot TSEによる拡散強調画像（TSE-DWI）は，EPIによる拡散強調画像（EPI-DWI）よりも磁化率に強く，様々な部位における臨床応用が期待される．しかし，拡散強調画像により算出される見かけの拡散係数（ADC）の値がEPI-DWIと異なっている可能性がある．したがって本研究では健常ボランティアの脳とファントムを用いて，TSE-DWIとEPI-DWIのADCの検討を行った．
[方法] Philips社製の3T MRI装置（Ingenia 3.0T）を用い，健常ボランティア3名の脳の撮像を行った．撮像条件はTSE-DWIとEPI-DWIのb値を0，200，400，600，800，1000，1500，2000と変化させ，TR，スライス厚，FOV，matrixなどは同一とし，異なる点としてTEは最短で，TSE-DWIのprofile orderはlow-highとした．信号雑音比による影響を極力抑えるため，加算回数は25回と多めに設定した． ADC mapはb値が0と200から2000までの2点で出力し，大脳基底核，前頭葉白質の信号強度とADCを求めた．また、同様の撮像条件にて日興ファインズ社製90-401ファントムを使用し，10種類のサンプルを撮像し信号強度とADCを求めた．
[結果] 健常ボランティア3名平均のb値が0と1000の組み合わせのADCは大脳基底核においてTSE-DWI：$766.7 \pm 36.8 \times 10^{-6}$（$mm^2/s$），EPI-DWI：$665 \pm 18.7 \times 10^{-6}$（$mm^2/s$），前頭葉白質においてはTSE-DWI：$746.7 \pm 9.4 \times 10^{-6}$（$mm^2/s$），EPI-DWI：$695 \pm 12.2 \times 10^{-6}$（$mm^2/s$）であった．またTSE-DWIのADCを基準として，EPI-DWIとのADCの差を各b値の組み合わせで算出した結果，その平均は大脳基底核では$98.1 \pm 58.9 \times 10^{-6}$（$mm^2/s$），前頭葉白質では$44.3 \pm 31.8 \times 10^{-6}$（$mm^2/s$）であった．人体ではTSE-DWIの方がEPI-DWIよりもADCが高い結果となったが，ファントムではすべてのサンプルにおいて逆の結果となった．精製水のすべての組み合わせに対するADCの平均はTSE-DWI：$2127.1 \pm 7.0 \times 10^{-6}$（$mm^2/s$），EPI-DWI：$2295.7 \pm 14.0 \times 10^{-6}$（$mm^2/s$）であった．
[結語] TSE-DWIとEPI-DWIのADCは異なっており，脳においてはTSE-DWIの方がEPI-DWIよりも高い値を示す傾向となった．しかし，ファントムにおいてはTSE-DWIの方が低いADCを示した．

O-1-011　Multi-band EPIにおけるleakage-block効果と受信Coil特性の検討

○野尻　龍二[1]、鶴島　康晃[1]、石亀　慶一[1]、堀　　正明[2]、村田　勝俊[3]

[1]健診会東京メディカルクリニック、[2]順天堂大学医学部附属順天堂医院 放射線科、
[3]シーメンス・ジャパン株式会社

目的Multi-band EPI（MB-EPI）は同時に複数のRF送信を行い、複数断面を一度に撮影する技術である。複数断面の同時励起はTRの短縮につながり、その結果、撮影時間の短縮や、高空間分解能化が期待されている。しかしMulti-band factor（MB factor）の増加に伴い、MB-EPI特有の画像分離エラー（Leakage）がslice方向へ出現し画質不良の原因となる。MB-EPI Sequence、ver.R012より各スライスから各々受信コイルChannel(ch)への信号受信が最適化できるように、Leakage-block機能が加わった。その効果を実証し、使用する受信コイル別の特性を検討した。方法Siemens社製MAGNETOM SkyraVD13Aにて、Minnesota大学から提供されたMB-EPI Sequenceを使用し8,20,32ch-head coilでNiSO4円柱ファントムを撮影。ImageJver1.48を用いて、Leakage発生部分（MB factor=2はFOV1/2shift部分・MB factor=3はFOV1/3shift部分）にROIを置き、MB factor=1からの信号変化率を評価した。また、MB factor=1を基準とし、MB factorを変化させた際の分離エラーと受信コイルch数の違いによる分離エラーの視覚評価を行った。撮影条件は次のとおり。（TR6230　TE96　b-0,1000　MPG軸数6軸　MB factor = 2,3　　Leakage-block=on/off　今回はLeakageの検討であり面内Parallelの影響を排除するためPAT未使用）結果ファントム実験において、MB factor=2では受信コイルch別・Leakage-block =on/offによる信号変化率は小さかった。MB factor=3では8ch（Leakage-block=on/off共に）と32chのLeakage-block=offで信号変化率が大きかった。視覚評価において、MB factor=2ではLeakage-block=on/offで変化がみられず、MB factor3ではLeakage-block=onで良好な結果が得られた。受信コイルch別による視覚評価では32chで良好な結果が得られた。考察・結語Leakage-blockは各スライスから各々受信コイルchへの信号受信を最適化したことでLeakageを減らすことが可能である。本研究の結果から、受信コイルch数及び、MB factorの増加に伴いLeakage-blockの有効性が示唆された。

O-1-012　TSE-DWIにおけるprofile orderの違いによるADCの検討

○鈴木　　真[1]、倉元　達矢[1]、後藤　康裕[1]、蓼沼　　仁[1]、村田　　淳[1]、仁品　　祐[2]、森田　　賢[2]、
米山　正己[3]

[1]東京女子医科大学病院 中央放射線部、[2]東京女子医科大学病院 画像診断・核医学科、
[3]フィリップス エレクトロニクス ジャパン

[目的]TSE-DWIはprofile orderをk空間の低周波数領域から埋めていくlow-high（TSE-DWI$_{l\text{-}h}$）と，辺縁から中心へ順に埋めていくlinear（TSE-DWI$_{lin}$）の方法が選択できる．profile orderの違いにより，画像コントラストが変わると考えられADCも異なってくる可能性がある．そこで，TSE-DWIにおけるprofile orderの違いによるADCとコントラストについて検討を行った．

[方法] Philips社製の3T MRI装置（Ingenia 3.0T）を用い，健常ボランティア3名の脳の撮像を行った．撮像条件はTSE-DWIのb値を0，200，400，600，800，1000，1500，2000と変化させ，TEは最短とし，その他のパラメータはprofile order以外は同一とした．信号雑音比による影響を極力抑えるため，加算回数は25回と多めに設定した．　ADCmapはb値が0と200から2000までの2点で出力し，信号強度とADCを求めた．信号強度よりさらに前頭葉白質と大脳基底核のコントラスト比を求めた．また、同様の撮像条件にて日興ファインズ社製90-401ファントムを使用し，10種類のサンプルを撮像し信号強度とADCを求めた．

[結果]健常ボランティア3名平均のb値が0と1000の組み合わせのADCは大脳基底核においてTSE-DWI$_{l\text{-}h}$：$766.7 \pm 36.8 \times 10^{-6}$（mm^2/s），TSE-DWI$_{lin}$：$681.7 \pm 32.7 \times 10^{-6}$（mm^2/s），前頭葉白質においてはTSE-DWI$_{l\text{-}h}$：$746.7 \pm 9.4 \times 10^{-6}$（mm^2/s），TSE-DWI$_{lin}$：$760.0 \pm 21.6 \times 10^{-6}$（mm^2/s）であった．またTSE-DWI$_{l\text{-}h}$のADCを基準として，TSE-DWI$_{lin}$とのADCの差を各b値の組み合わせで算出した結果，その平均は大脳基底核では$96.7 \pm 41.0 \times 10^{-6}$（mm^2/s），前頭葉白質では$-31.9 \pm 40.6 \times 10^{-6}$（mm^2/s）であった．大脳基底核と前頭葉白質のコントラスト比はTSE-DWI$_{l\text{-}h}$：0.186 ± 0.018，TSE-DWI$_{lin}$：0.220 ± 0.026でありlinearの方が高かった．ファントムの結果においては，TSE-DWI$_{l\text{-}h}$とTSE-DWI$_{lin}$の間にはTSE-DWI$_{l\text{-}h}$の方がADCが高い場合と，低い場合の2種類の傾向がみられた．TSE-DWI$_{l\text{-}h}$のADCが高いときのサンプルのT_1値は1000ms以上であった．

[結語] TSE-DWIのprofile orderの違いにおけるADCの値は脳の部位により傾向が異なっていた．ファントム実験の結果により，T_1値の影響が強いと考えられる．

O-1-013　multiband SENSE：拡散強調画像におけるSNRおよびADC値への影響

○岩永　　崇[1]、佐々木雅史[1]、齊藤　朋典[1]、福倉　良彦[2]、藤崎　拓郎[1]、奥秋　知幸[3]、吉浦　　敬[2]、西郷　康正[1]

[1]鹿児島大学病院 臨床技術部放射線部門、[2]鹿児島大学大学院医歯学総合研究科 放射線診断治療学分野、[3]Philips Healthcare

【目的】近年，多断面同時励起撮像技術であるmultiband SENSE(MB)が登場し，拡散強調画像(DWI)などの撮像時間の長い撮像法における時間の短縮が期待されている．本研究では，MBMB DWIにおけるSNRおよびADC値への影響について，従来から使用可能であるin-plane SENSE(SENSE)と比較検討した．【方法】使用機器はPHILIPS Ingenia 3.0T(ds-Head coil 16ch)を用いた．撮像対象は，Gd-DTPA 0.75mmol/L溶液を封入した自作ファントムとした．TRおよびTEを固定したsingle shot SE-EPIを使用し，MBおよびSENSE factorを1-5までそれぞれ変化させてDWIの撮像を行った．それぞれの撮像法における連続10スライス断面のSNRとb値0と800 s/mm2から算出したADC値を測定した．【結果】SNRはMBとSENSEともにfactorが高くなるにつれて低い値を示した.Factor1のSNRを1とした場合，MBではfactor 2-5において96.2%, 93.1%, 74.3%, 47.4%となり，factor 3以降で有意に低下した．SENSEではそれぞれ70.0%, 55.1%, 29.1%, 22.2%となり，すべてのfactorで有意なSNRの低下が認められた．SNRはMBにおいてより緩やかな低下率であったが，視覚的にはSENSEに比べて展開エラーによるアーチファクトが目立った．ADC値はMBとSENSEの双方ともfactor 5の場合のみ他のfactorとの有意差を認めた．【結語】MBはSENSEに比べてSNRの低下を抑えながらDWIの撮像時間の短縮が可能であり，factor 4まではADC値に有意差が認められなかった．

O-1-014　アルツハイマー病診断におけるADCmapの臨床有用性の検討

○高橋　洋人[1]、石井　一成[2]、渡邉　嘉之[1]、田中　　壽[1]、有澤亜津子[1]、松尾　千聡[1]、村上　卓道[2]、富山　憲幸[1]

[1]大阪大学 放射線科、[2]近畿大学医学部放射線医学講座 放射線診断学部門

【目的】アルツハイマー病<AD>診断におけるADCmapの臨床有用性をvoxel-based analysisにて評価する。【方法】25名のAD患者<Group A>と20名の認知障害のない患者<Group B>が対象。全員が3D T1強調画像と 2D 拡散強調画像を3T-MRIで撮像された。両側の海馬,楔状部、前後帯状回の皮質灰白質を対象にautomatic volumetric measurement of segmented brain image system <AVSIS>を用いて容量とADC値を算出。Group間の容量、ADC値の有意差をANOVA with Bonferroni correctionで検定。また皮質灰白質の容量とADC値のそれぞれで、Group間での局所の相違についてSPM8を用い検定。【結果】容量はGroup AがGroup Bに比して楔状部【mean-value<cm3>: Group A/B = 18.57/21.56】、前部帯状回【mean-value<cm3>: Group A/B = 6.17/8.20】で有意に低下<P<0.05>。ADC値はGroup AがGroup Bに比して両側の海馬【mean-value<x10-6mm2/sec>: Group A/B = right 1012.85/868.84; left 1067.68/891.77】、後部帯状回【mean-value<x10-6mm2/sec>: Group A/B = 1016.46/874.54】で有意に増加<P<0.05>。SPMではGroup AがGroup Bに比して両側の海馬、楔状部、後部帯状回で、ADCが有意に高い領域は、容量が有意に低下した領域に比べて、より拡大した<P<0.001>　<図1>。【結語】ADCmapのvoxel-based analysisによる拡散情報は、高い定量性と再現性で、AD診断に寄与する。

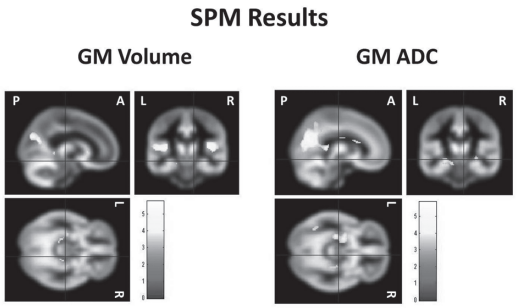

SPM (P<0.001) showed that the areas of increased ADC in Group A were more extended in the **bilateral hippocampi, precunei,** and **posterior cingulate gyri** than the areas of decreased volume in Group A compared with those in Group B.

O-1-015　脳幹梗塞に対するVolume DWIの診断能

○西谷　竜也[1]、内橋　義人[2]、宮根　　良[1]、狩口　秀春[1]、井口　昌好[1]、栗原　英治[3]、潤井誠司郎[3]

[1]特定医療法人社団 順心会 順心病院 放射線課、[2]西脇市立西脇病院 脳神経外科、
[3]特定医療法人社団 順心会 順心病院 脳神経外科

脳幹梗塞に対する拡散強調画像(DWI)の診断能は十分ではない.我々はslice gapをなくし,slice方向分解能を向上させたDWI(Volume DWI;vDWI)を用い,Conventional DWI(cDWI)と比較した脳幹部拡散異常の診断能を検討した.【対象と方法】2013年7月から2015年1月までに脳幹梗塞を疑われ,発症24時間以内にcDWIとvDWIを撮像した120例を対象とした.cDWIで拡散異常を認め局在診断が有用と考えられる症例,cDWIで拡散異常の判断が困難な症例にvDWIを追加撮像した. 使用装置はSigna HDxt Optima Edition 3T,1.5T（GE,WI,U.S.A）で,HNS array coil（12 channels）を用いた.撮像条件(3T)はcDWIが、TR/TE:7200/75msec FOV:22cm thickness/gap:5/0.5mm matrix:Freq/Phase:160/256 NEX:2 scan time:57secで、vDWIがTR/TE:10000/67msec FOV:24cm thickness/gap:1.8/0mm matrix:Freq/Phase:128/128 NEX:2 scan time:140secで行った。患者背景は以下の通り.平均69歳、男性69例.初発症状は,言語障害34例,めまい31例,片麻痺23例,片側しびれ16例などであった.発症から撮像までは平均8.1時間であった. いずれかのDWIに脳幹部拡散異常を認めた症例で,病変部の視床に対するcontrast比(SI lesion/SI thalamus, SI:signal intensity),有用性について比較評価した.有用性は2名で評価し,4段階(0:cDWIのみの方が良い,1:同等に評価可,2:vDWIの方が良い,3:vDWIのみ評価可)で点数化した.【結果】 120例中65例で脳幹部拡散異常を認めた.そのうちcDWIで拡散異常を指摘できた症例は65例中57例(87.7%)であり,vDWIでは全例で拡散異常を認めた.contrast比は50例(76.9%)でvDWIの方が高く,有用性は2点以上をつけた症例がそれぞれ56.9%,49.2%で,0点の症例は無かった.【考察】 cDWIは1.375*0.86*5mmとslice方向分解能に最も制限があり,vDWIで1.8mmと改善し ,Partial volume effectを低減できたことで明瞭に病変を確認でき,かつ検出率が向上したと考えられた. vDWIでのみ検出可能な症例がみられたこと,約半数の症例でvDWIが有用であったことから,脳幹梗塞に対するvDWI追加撮像の重要性が示唆された.【結語】 Volume DWIは病変の明瞭さ,検出率を向上させ脳幹梗塞の診断能を向上させる.

O-1-016　慢性疼痛患者の視床及び内包後脚のDTIの指標変化―DTIstudioを用いての基礎的検討

○山本　　誠[1,2]、重村　知徳[1]、鈴木　　豊[1]、高井　幸一[1]、小畠　隆行[1,2]、坂本　昭雄[1]

[1]地方独立行政法人 さんむ医療センター、[2]国立研究開発法人 放射線医学総合研究所

【目的】昨年、我々は慢性疼痛患者における視床と内包後脚のDTI指標の関連性についてMRSの結果もまじえて報告した。本年度は、DTIデータの解析精度の高度化のためFiber trackingによる領域選択手法（Tracking法）を導入し、視床水拡散と内包水異方性との関連を明らかにするとともに、従来の手動ROI選択法との比較を行った。

【方法】GEヘルスケア製SignaHDxt 3T を用いて、DTI（TR=10000ms、13軸、2NEX）を撮像した。内包後脚の前部と後部に30mm^{2}の領域を手動で選択するROI法と、DTIstudio（Johns&Hopkins Unive）を用いてFiber trackingを行って領域の選択を行うTracking法で、それぞれFAを算出した。これらの結果と視床内のMDとの関係を、Spearman法を用いて解析した。

【結果・考察】疼痛病変の対側視床のMDと対側内包後脚の後部のFA値では、ROI法、Tracking法ともに負の相関があったが、Tracking法の方がρ値が大きくp値が小さくなった（ROI法、ρ=−0.43、p = 0.0315;Tracking法、ρ=−0.493、p = 0.0137、n = 27）。同側の視床のMDはTracking法でのみ対側の内包後脚後部と負の相関があった（ρ=−0.442、p = 0.0272、n = 27）。その他、有意な相関は認められなかった。ROI法はmanualで行うため、内包後脚内の領域選択が術者や環境によって変動する可能性が高い。一方、Tracking法では内包後脚内の線維の連続性を含め領域選択を行うので、より正確な結果となっていると思われる。

【結論】視床水拡散と内包後脚後部の水異方性に関連を認めた。2手法の比較では、ROI法よりTracking法がより精度が高いことが示唆された。

O-1-017　RESOLVEを用いた拡散テンソルTractographyの描出についての検討

○土門　伸也[1]、井上　　剛[1]、上野　昌之[1]、志賀　智巳[1]、眞田　秀典[1]、尾野　英俊[2]、中村　博彦[3]

[1]中村記念病院 放射線診断科、[2]中村記念病院 放射線科、[3]中村記念病院 脳神経外科

【目的】Readout segmented EPI DWI(以下 RESOLVE)は従来のSingle shot EPI DWI(以下 ssEPI)に比べ、歪みが少なく有用であるという報告が数多くされている。しかしssEPIに比べて検査時間の延長が見られ、Diffusion tensor imaging(以下 DTI)やTractographyの取得のためには、さらに数倍の検査時間が必要になり臨床での利用は限定的である。そこで通常DTIの撮像はAxial断面であるが、撮像枚数と撮像時間の短縮を目的としてRESOLVEでCoronal断面での撮像を行い、画像の歪みとTractographyの描出について検討した。

【方法】使用装置はSIEMENS社製MAGNETOM Skyra 3T、32ch Head coil。自作の格子状のファントムをRESOLVEにてCoronal断面で撮像をし、歪みについて検討した。ファントム撮像での結果をもとに、ボランティアにおいてMPG印加軸を6,10,12,20と変化させ、RESOLVEでCoronal断面での撮像を行いTractographyの描出を行った。また従来より当院で撮像していたssEPIのMPG印加軸20軸での撮像と比較した。RESOLVEの固定の撮像条件は、TR/TE=最短、echo space=0.36ms,segment=5,NEX=1,slice thickness=2.5mm,iPAT=2。

【結果】ファントム撮像の結果、位相方向はF→HでFOVを極力小さくし、Phase FOVを使用することで歪みを低減できた。またphase oversamplingとsaturation pulseを使用することで折り返しの影響を抑えられた。ボランティア撮像での結果、RESOLVEにおいてMPG印加軸6,10,12,20のTractographyで錐体路の描出は可能であった。しかしMPG印加軸6ではFA mapにおいてノイズの信号が目立ち、MPG印加軸10以上で印加軸を増やすことによりFA mapのノイズも少なく、Tractographyも良好な結果となった。RESOLVEにおいて全脳をAxial断面で撮像する場合に比べ、観察部位を限定しCoronal断面で撮像することにより撮像時間を50%程度削減できた。

【結論】RESOLVEのCoronal断面でのDTIは歪みも少なく、従来のssEPIと同様Tractographyの描出が可能であった。

O-1-018　脳外科手術ナビゲーションデータとしてf-MRIの賦活領域をSeed Pointにして計算するTractographyの支援研究

○八木　一夫[1,3]、小野寺聡之[1]、山崎　雅史[1,2]、丹　　綾香[1,2]、橋本　佳祐[1,2]、黒川　琴代[1,2]、篠浦　伸禎[3]、山田　良治[3]

[1]首都大学東京大学院 人間健康科学研究科 放射線科学域、
[2]がん・感染症センター都立駒込病院 放射線科、[3]がん・感染症センター都立駒込病院 脳神経外科

【背景・目的】

脳外科手術の際には対象疾患部位と重要神経走行の掌握が重要であり、ナビケーション画像にTractographyを導入し手術の進行を判断する方法が用いられている。この際、よりTractographyの精度向上と解剖学的位置関係を正確に取得するために、f-MRIの賦活部位をSeed Pointとして機能的Tractographyを作成することで，3次元的に大脳白質神経線維を描出し，腫瘍の圧迫や出血による神経線維の走行の蛇行や欠落，あるいは周囲の組織から神経に対する病態の掌握などを目指すことを目的とした

【方法】

対象は本研究に同意を得た脳神経外科手術適応患者．男女比M：F,29:30,年齢27-84(60.83，±12.69)，形態画像としてT1WI，機能画像としてf-MRI，そしてDWIを30軸で撮像した．f-MRIはレスト・タスクを交互に30秒間で7周期繰り返すブロックデザインとし，タスクは手の掌握運動とした．f-MRIはSPM8を用いた統計解析により賦活部位を作成した．DWIはIDL6.4をベースに当研究室が独自に開発したソフトウェアを用いて皮質脊髄路の機能的Tractographyを作成し手術ナビゲーションに導入した．また，可能な症例に関しては術後もMRIを撮像し，術前のTractographyとの比較及び機能温存について検討した．

【結果・考察】

ナビゲーションシステムに導入することで，機能的Tractographyで描画された神経線維の3D画像が手術時に表示されるため，残存させるべき神経線維の選別や切除部位との位置関係を掌握することで，必要な神経線維を傷つけずに手術することができるようになった．さらに，術前に加えて，術後にも機能的Tractographyを描画することにより神経線維の温存が確認できる． 機能的TractographyはF-MRIの賦活部位をSeed Pointに用いているため，機能局在が存在し，傷ついて障害が起こる部位の皮質に直接接続する神経線維を描出することができる．よって，この機能的Tractography画像の描出は，手術計画をたてる際の大きな指標になりうると考えられる．

O-1-019E MR spectroscopyによるGLT1 iKOマウス脳代謝解析

○高梨　潤一[1,2]、新田　展大[2]、青木伊知男[2]、相田　知海[3]、田中　光一[3]

[1]東京女子医科大学 八千代医療センター 小児科、
[2]放射線医学総合研究所 分子イメージング研究センター、
[3]東京医科歯科大学 難治疾患研究所 分子神経科学

【目的】過剰なシナプス内 Glutamate (Glu)は、Glu受容体の活性化により神経細胞障害を引き起こし、種々の神経疾患の発症増悪に関与する。シナプス内のGlu 濃度は、主にアストロサイトに存在する2種類のGluトランスポーター（GLAST，GLT1）により制御されている。本研究目的は、GLT1 induced knock-out (iKO)マウスを用い、シナプス内 Glu上昇がもたらす脳代謝の変化を MRSを用いて観察することである。
【方法】対象は6月齢のGLT1 iKOマウス（GLAST:CreERT2 / floxGLT1）2匹、ワイルドマウス（Wt）5匹である。放射線医学総合研究所の7テスラMR装置を用いMRS (PRESS法, TR/TE/NEX=4000/20/256, ROI=視床、皮質, VOI=3x3x3mm, 3x3x1.5mm) を施行した。LCModelを用いて定量解析し、Wt のmean ± 3SD を超える値を異常とした。またマウス脳の LFB, GFAP, NeuN染色を施行した。
【成績】GLT1 iKOマウスはWtマウスに比して Glutamine (Gln) 高値、creatine (Cr), choline (Cho), myo-Inositole (mIns), Taurine (Tau) 低値をすべてのROIで認めた。N-acetylaspartate (NAA)、Gluは正常であった。病理学的検索では2群間に明らかな差を認めなかった。
【結論】GLT1 iKOマウスではシナプス内Glu（μMol単位）増加が想定される。MRSで検出されるGlu、GlnはmM単位であり、主に神経細胞、アストロサイト内の濃度を反映している。Glnはアストロサイトのみに存在するGln合成酵素により、Gluから合成される。シナプス内Glu増加に対し、過剰なGluをアストロサイトに取り込み、無害なGlnとして蓄積した状態を観察していると考えられた。mIns, Cho, Tauの低下は、Gln蓄積によるアスロトサイト浸透圧上昇に対応して細胞外に放出されるためと解釈される。

O-1-020E Germinoma の診断における advanced MR imaging の有用性の検討

○山崎　文之[1]、木下　康之[1]、碓井　　智[1]、高安　武志[1]、野坂　　亮[1]、杉山　一彦[2]、栗栖　　薫[1]

[1]広島大学 大学院医歯薬保健学研究院 脳神経外科学、[2]広島大学病院 がん化学療法科

Background: Intracranial germinomas are rare; they account for only 1.9% of primary intracranial tumors in Japan. The diagnosis of germinoma by conventional MRI is sometimes difficult and the diagnostic usefulness of advanced MRI has not been well documented. The purpose of our study was to determine whether advanced MRI yields additional information for the differential diagnosis of germinoma.
Materials & Methods: We retrospectively reviewed images of 23 patients with primary central nervous system germinoma who were treated in our institution between October 2004 and November 2014. Of these, 22 were diagnosed histologically. In the other patient the diagnosis was based on imaging findings and an increase in the serum and cerebrospinal fluid (CSF) level of hCG-β. Patients underwent conventional and advanced MRI imaging including diffusion-weighted imaging and single voxel proton MR spectroscopy.
Results: The 20 male and 3 female patients ranged in age ranged from 9 to 37 years (average 16.1, median 14 years). Serum hCG-β was elevated in 20- and CSF hCG-β in 15 of 16 examined patients. Single lesions were observed in 13 patients, 10 presented with multiple lesions, and 3 with disseminated disease. After biopsy 5 of 23 tumors regressed spontaneously. Among 14 patients with pineal germinoma, 10 showed bithalamic extension and only 3 of these manifested thalamic edema. Cyst formation was observed in 11 of the 23 patients and 18 of 21 examined tumors showed high intensity on diffusion-weighted images. All 13 tumors large enough for single voxel proton MR spectroscopy showed high lipid peaks.
Conclusions: Our findings suggest that high intensity on diffusion-weighted images and high lipid peaks on single voxel proton MR spectroscopy images are characteristics of germinoma.

O-1-021E 静音化MRIでの鎮静薬追加投与の減少による小児患者へのリスクの低減

○松尾　千聡、渡邉　嘉之、田中　　壽、高橋　洋人、有澤亜津子、吉岡　恵理、富山　憲幸
大阪大学大学院 医学系研究科 放射線統合医学講座 放射線医学教室

【目的】小児のMRI検査は通常鎮静下に行うが、しばしば検査途中で覚醒し、鎮静薬の追加投与を要する。撮像中に生じる騒音がこの主な原因と考えられる。静音化MRIにより途中覚醒や追加投薬が減少するかを、通常のMRIとの対比において検討した。
【方法】2014年1月から8月に静音化MRIで頭部撮像が行われた小児患者25名(男：女=18:10、年齢13か月-8歳、平均年齢4.3歳、中央値5歳)と、同一の撮像装置で2013年5月から12月に通常のMRIで頭部撮像が行われた小児患者26名(男：女=10:16、年齢4か月-8歳、平均年齢4.0歳、中央値3歳)を後ろ向きに比較した。全患者の鎮静は、同一の小児科医がチオペンタールを含む静注鎮静薬を用いて行った。診療録から使用薬剤、投与量、検査中の追加投与の要否につきデータ収集を行った。チオペンタールの初期投与量はt検定を、追加投与の要否についてはフィッシャーの正確確率検定を用いて解析した。
【成績】チオペンタールの平均初期投与量は通常群で3.1 mg/kg、静音化群では3.3 mg/kgであり、両群に有意差は見られなかった(p=0.55)。通常群では26名中10名(38%)、静音化群では28名中3名(11%)で途中覚醒、追加投薬の必要性が生じ、両群に有意差がみられた(p=0.02)。
【結論】静音化MRIでは検査途中での覚醒や鎮静薬追加の頻度が減少した。これにより患者のリスクが減少し、検査時間の短縮につながる可能性がある。

O-1-022E 脳クレアチン欠乏症のMRI/MRS所見の検討

○相田　典子[1]、富安もよこ[2]、榎園美香子[1]、野澤久美子[1]、藤井　裕太[1]、露崎　　悠[3]、後藤　知英[3]、
小畠　隆行[2]、和田　敬仁[4]
[1]神奈川県立こども医療センター 放射線科、[2]放射線医学総合研究所 重粒子医科学センター、
[3]神奈川県立こども医療センター 神経内科、[4]京都大学大学院 医学研究科 医療倫理学・遺伝医療学分野

【目的】精神遅滞を主症状とするクレアチン（Cr）欠乏症の脳MRI画像は症例報告レベルのみで、臨床的検討でも非特異的軽微な所見のみと記載されている。本邦例での脳MRI所見を明らかにし、in vivo脳Cr濃度との関連、どういう場合にMRS追加意義が高いかを検討する。【方法】対象は当院で診断した脳Cr欠乏症男児4例（Crトランスポーター欠乏症、SLC6A8遺伝子異常確定3例、臨床的確診1例）。脳MRI異常の有無、部位と性状を検討。画像と定量的MRSによるCr濃度（基底核部、半卵円中心、小脳）との関連を検討。使用機種：Siemens　Avanto 1.5T 1例、Verio 3T 3例。【結果】全例で生後20ヶ月から5才でのMRS波型が診断契機となった。MRI異常所見の内訳は脳梁萎縮/容量低下（全4例）、小脳萎縮（2例）、淡蒼球信号異常(1例)、脳室くも膜下腔拡大(1例)であった。前3者を認めた例はSLC6A8遺伝子全欠失による重症例であった。MRSによるCr定量は、基底核が0.9-1.7mM（正常6程度）、半卵円中心0.7-1.3mM（5程度）、小脳（遺伝子全欠失例以外の3例で計測）2.0-2.5mM（8程度）で、正常の15-20%程度であった。基底核と半卵円中心における最低値は全欠失症例であったが他との濃度差はごくわずかであった。【結論】精神遅滞で脳梁の容量低下がある症例ではMRSを追加する意義があり、小脳萎縮も認めれば追加したほうがよい。

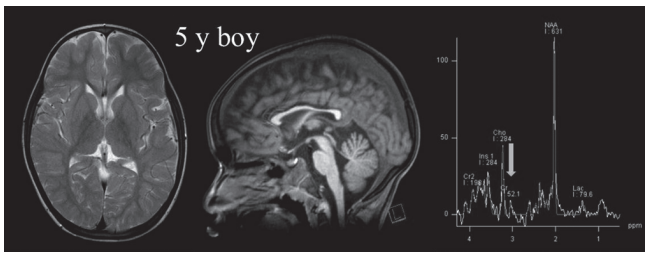

O-1-023E 小児脳発達の拡散尖度画像(DKI)

○安藤久美子[1]、石藏　礼一[1,2]、河中　祐介[2]、五十嵐陽子[2]、勝浦　尭之[2]、若田　ゆき[2]、城本　　航[3]、
琴浦　規子[3]、廣田　省三[1,2]

[1]兵庫医科大学病院 放射線医療センター 画像診断部、[2]兵庫医科大学 放射線科、
[3]兵庫医科大学病院 放射線技術部

【目的】拡散尖度は脳の成熟に伴う脳の構造化の程度を反映すると考えられる.本研究の目的は正常発達脳のDKI (Kmean, Krad, Kax)の変化を明らかにするとことである.対象;発達正常な出生後1歳5ヶ月から17歳2ヶ月（平均8歳2ヶ月）15例,および成人正常ボランティア20歳代,30歳代各3名.【方法】DKIは1.5T装置,8チャンネルの頭部用コイルを用い,B=0. 1000, 2000,30軸,voxel size 2.8 × 2.8 × 5mmで撮影.FA, Kmean, Krad, Kaxの画像を視覚的に比較.また,大脳白質,深部灰白質,脳幹,小脳にROI(3mm2前後)を置いて値を測定.散布図を作成して年齢との相関を見た.【結果】1. 大脳では,FA,Kmean, Krad, Kaxともに年齢がすすむにつれて,信号の上昇がみられた.2. FAの変化が2歳ころまでに終了するのに対し,Kmean, Krad, Kaxではその後も上昇が観察された. Kmeanでは前頭葉白質,頭頂葉白質,後頭葉白質,脳梁,内包で12歳頃,基底核,視床で8歳頃にほぼ成人の値に達した.小脳,脳幹での信号変化は少なかった.3. Kmeanは末梢髄枝の信号変化が観察しやすかったが,白質の信号変化はKradが最も大きかった.【結論】DKIは脳成熟に伴う変化を小児期を通じてとらえる事が出来る.

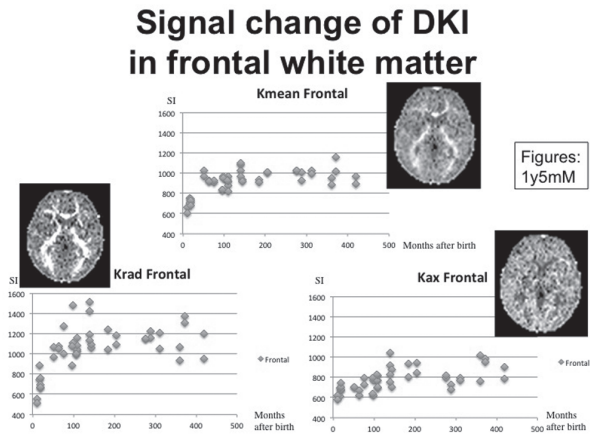

O-1-024E「雑念」の脳内マッピング　―　視覚、運動および数唱課題のfMRIにおける信号低下の解析

○松尾香弥子[1]、竹原　康雄[2]、森　　則夫[1]

[1]浜松医科大学 医学部 精神医学講座、[2]浜松医科大学 医学部 附属病院 放射線部

【目的】最近fMRIの課題遂行中のdefault mode network (DMN) の信号低下が注目される。この信号低下は、DMNが自己認知過程に関与していることから、課題に集中している課題ブロックと課題に無関係な自発的思考（mind wandering、雑念）が可能な統制ブロックとの信号差を反映しているものと理解できる。従って、視覚や運動で信号低下が少ないのは、課題遂行中の雑念の発生を反映している可能性がある。そこで本研究では、視覚、運動、数唱の課題遂行中の信号低下を比較し、特にDMNの中核である内側前頭前野皮質（mPFC）および後部帯状皮質（PCC）において、「雑念」の内容がどう反映されるか明らかにする。

【方法】健常ボランティア29名につき、3テスラMRIにより、チェッカーボードを見る（視覚）、グーパー運動を行う（運動）、心の中で数を数える（数唱）という課題によるfMRIを以下のパラメーターで実施する：TR(ms)/TE(ms)/FA;2000/22/90, 45 partitions, 3 mm th; 0 mm gap, FOV (mm);192, matrix;64 x 64 and volumes/run;136。

【結果】数唱課題ではmPFC、PCCともに他の課題よりも著しく信号が低下した。またmPFCとPCCでは視覚と運動において解離が示唆され、視覚はmPFCで、運動は逆にPCCで信号低下がより小さい。

【結論】課題ごとの脳内プロセスの違いは次のように説明できる。まずmPFCで視覚よりも運動で信号が低下するのは、mPFCのより自発的・意志的な処理への関与を示している。すなわち、運動では視覚よりも課題遂行への能動性が要求され、それだけ自発的・意志的な「雑念」が抑制されたため、統制ブロックとの信号差が増大した。一方、PCCで逆に運動よりも視覚で信号低下が大きいのは、PCCがより受動的・自動的に起こる認知処理に関与することを示している。すなわち、運動中でも無関係な自発的思考が可能なのに対し、視覚は刺激に直結した思考を引き起こしやすく、刺激によって受動的・自動的に起こる処理が抑制されたものと考えられる。数唱課題ではいずれの負荷も高いために、両部位とも著しく信号が低下したと解釈できる。以上により、DMN中核組織間の役割分担の存在が示唆された。

O-1-025E 自閉性障害若年者におけるresting state functional MRIを用いたdefault mode networkの検討

○船越　康宏[1,2]、原田　雅史[3]、岸田　弥奈[4]、森　　健治[5]、伊藤　弘道[5]、松田　　豪[6]

[1]徳島大学大学院 保健科学教育部 保健学専攻 医用情報科学領域、[2]JA徳島厚生連 吉野川医療センター、
[3]徳島大学大学院 HBS 研究部放射線科科学分野、[4]徳島大学大学院 医科学教育部 放射線科学領域、
[5]徳島大学 医学部 小児科、[6]GEヘルスケア ジャパン

【背景・目的】近年，自閉性障害の脳機能研究としてresting state functional MRI (rsfMRI) を用いた方法が行われている．その特徴として，自閉性障害者では健常者と比べdefault mode network (DMN) のconnectivityが低下するという報告があるが，幼児期における報告は少ない．またScammonによる神経系型の発育パターンは4，5歳までに成人の80％程度成長するとされ，脳機能の活動は発達により変化する可能性があると考えられる．そのため，幼児期における自閉性障害者と健常者によるDMNの比較を1～3歳と4～8歳の年齢群に分けて検討を行った．【方法】健常者の対象は1~3歳が6名(平均年齢2.2 ± 1.0歳)と4~8歳が6名(平均年齢4.7 ± 1.6歳)，自閉性障害者の対象は1~3歳が6名(平均年齢2.2 ± 0.8歳)と4~8歳が6名(平均年齢5.0 ± 1.5歳)となった．使用機器はGE社製3T discovery 750を用い，鎮静下で3分18秒の撮影を行った．撮像シーケンスはGE型EPI (TR：2000ms，TE：27ms，4mm厚，matrix：128 × 128，FOV：240mm) で行った．解析はspm8を用いてslice timingや体動補正などの前処理を行い，Gift (http://icatb.sourceforge.net/) を用いて独立成分分析を行った．【結果・考察】健常者のDMNの活動は1~3歳に比べ4~8歳の年齢群で大きくなった．この結果は，自閉性障害者においても同様の結果となった．しかし，自閉性障害者におけるDMNの活動は健常者と比較して後部帯状回を中心に低下してみられ，左右の角回で有意差 ($p<0.001$) が認められた．今回の結果，幼児期における自閉性障害者のDMNはconnectivityが低下しており，学童期，青年期における過去の報告と同様の結果となった．また，幼児期における発達によってDMNのconnectivityが上昇する傾向にあり，Scammonによる神経系型の発育パターンに関連していると考えられた．そして，左角回は読み書きに関連する領域であり，自閉性障害者による信号低下は言語機能処理に影響していると考えられた．【結語】幼児期の発達によってDMNの活動に変化が生じる可能性があり，またrsfMRIは精神疾患の診断に有用なバイオマーカーとなる可能性が示唆された．

O-1-026E Enhancing Event-Related fMRI Studies with Multiband EPI

○Allen Waggoner、Topi Tanskanen、Keiji Tanaka、Kang Cheng

RIKEN - Brain Science Institute

Many studies have demonstrated the benefits of multiband EPI (mbEPI) in DTI and rsfMRI. There are some examples of task-fMRI, but the specific benefits of mbEPI for event-related (ev) paradigms have not been explored. evfMRI with typical Trs of 2~3s, is limited both in terms of slice-timing and stimulus latency. With mbEPI, it should be possible to shorten the Tr such that the BOLD response of each event can be adequately sampled, improving the efficiency of evfMRI. We performed fMRI experiments on 4 subjects using combinations of in-plane acceleration (r) and slice acceleration (s) to evaluate mbEPI for evfMRI. Five Trs were used 3.3s(r1s1), 2.0(r2s1), 1.6(r1s2), 1.0(r2s2), & 0.8(r1s4). For r1s4 FA was 35° which was below the Ernst angle, due to peak power limitations of the RF amplifier. For all other accelerations the FA was set to the Ernst angle. Slice separation was performed using slice GRAPPA and in-plane accelerations were reconstructed with GRAPPA. All experiments were conducted at 4T using 16-channel receive array. For all subjects and acceleration factors, the functional paradigm used was 14s rest followed by 19 repetitions of an 8 Hz flickering checkerboard (1s on − 14s off). The functional data was analyzed with a design matrix consisting of the stimulus paradigm convolved with a double Gamma function and its temporal derivative. Our results show that for Trs≧2s the extent of activation is substantially reduced. The extent of activation at Tr=0.8s was also somewhat below those for Tr=1.0&1.6s. This was due to the less than optimal FA. The higher temporal resolution obtainable with mbEPI allows efficient sampling of the BOLD response in evfMRI studies which can lead to enhanced statistical power even with only modest levels of slice acceleration.

O-1-027E 刺激強度が定量化可能な機械刺激装置を用いたラットにおけるアロディニアのfMRI測定

○鈴木　俊貴[1,2]、ドンミン　キム[1,2]、長瀬まさえ[1,2]、齋藤　洋一[3]、染谷　隆夫[1,2]、関野　正樹[1,2]

[1]東京大学大学院 工学系研究科 電気系工学専攻、
[2]JST ERATO 染谷生体調和エレクトロニクスプロジェクト、
[3]大阪大学大学院 医学系研究科 脳神経機能再生学

【目的】fMRIは痛みに誘発された脳活動の分布を測定するのに適した手法であるが，小動物を用いて神経障害性疼痛の症状である機械的アロディニアのfMRI測定を行う手法はまだ確立していない。本研究では，神経障害性疼痛モデルラットを用いた機械的アロディニアのfMRI測定と，そのために必要な刺激強度が定量化された機械刺激装置の開発を行う。

【方法】機械刺激装置は，MRI内で使用するために非磁性の素材で構成した。刺激を行う部分には痛みの評価に用いられるフィラメントを採用することで，刺激の強さを定量化し，フィラメントの交換で刺激強度を変えられるようにした。また，動力の伝達には蛇管ロッド式の機構を用いる。続いて，製作した装置によって正常ラットの後肢に機械刺激(3 Hz，15 g及び3 Hz，60 g)を与えた時のfMRI測定を行い，電気刺激(3 Hz，5 mA，0.3 ms)による痛みを与えた場合のfMRI測定の結果と比較した。さらに，脊髄神経結紮(SNL)モデルラットを使用し，アロディニアの症状が出る後肢に対して弱い機械刺激(3 Hz，15 g)を行いながらfMRI測定を行なった。fMRI撮像はα-クロラロースの麻酔下で，7-T MRI (BioSpec 70/20USR，Bruker)を使用して行い，解析にはSPM8を用いた。

【結果と考察】正常ラットでは，より強い60 gで刺激した場合にのみ，一次体性感覚野や島皮質などの痛み関連領域において，従来の痛みを与える手法である電気刺激の場合と類似したBOLD信号が見られた。この結果から，開発した装置が痛みに誘発された脳活動の測定に用いることが可能であることと，機械刺激の強度の変化による脳活動の違いを捉えられることを示せた。また，SNLモデルラットでは，正常ラットでは痛み関連領域で脳活動が見られなかった15 gの機械刺激をした場合に，痛み関連領域でBOLD信号が観測されたため，この時の脳活動はアロディニアによる脳活動である。

【結論】MRI内で使用可能な刺激強度が定量化された機械刺激装置を開発し，機械刺激に対する痛みのfMRI測定を行った。SNLモデルを用いたfMRI測定では，弱い機械刺激に対して痛み関連領域で脳活動が観測さたため，機械的アロディニアに誘発された脳活動のfMRI測定に成功した。

O-1-028E 超薄型フレキシブル多点電極を用いたラットの広領域脳刺激によるfMRI

○ドンミン　キム[1,2]、アミール　レウベニー[1,2]、関谷　　毅[1,2,3]、染谷　隆夫[1,2]、関野　正樹[1,2]

[1]東京大学 大学院工学系研究科 電気系工学専攻、
[2]JST ERATO 染谷生体調和エレクトロニクスプロジェクト、[3]大阪大学 産業科学研究所

本研究では，ラットの前肢の運動感覚野の広い領域をおおいながらも，MRIに映らない超薄型フレキシブル多点電極を用い，これらの領域を同時に刺激しながら，fMRI撮影をすることができた．その結果，運動誘発電位を超える刺激において，運動感覚野が同時刺激されたときに誘発される脳内の活動領域の変化を可視化することができた．脳を直接刺激しながらfMRI撮影をすることで，脳内の機能的な結合を調べることが，大脳皮質を直接刺激するためには刺激電極を埋め込む必要があり，その電極の周辺でMRI画像の乱れや誘導電流による発熱が生じる問題がある．さらに，従来の針型や皿型電極では，脳の表面の広い領域に渡って均一かつ追従性良く電極を配置することも難しい．本研究では，非常に薄い基板上に薄い金導体を蒸着することでフレキシブルな刺激電極を作製し，脳表面に対する追従性を損なわず，RF電磁波との干渉を減らし，電極周辺での信号消失や誘導電流による発熱も抑えた．この電極は，1 μmのパリレン基板上に，四角（2 × 2 mm^2）の金電極パッドがラットの前肢の運動野と感覚野の広い領域をおおうように配置されている．また，刺激電流を流す電極部分の金導体の厚さは200 nmで，7-T MRI装置における磁気共鳴周波数である300 MHzの表皮厚に比べて約1/22である．作製された電極をラットの脳の硬膜外に埋め込み，運動誘発電位の閾値に対して110%の刺激強度で電気刺激をしながら，fMRI撮影を行った．その結果，運動野だけの刺激では，両側の運動感覚野や視床を含む広い領域で負のBOLD信号が顕著に観測されるが，運動野と感覚野の同時刺激では，脳梁膨大後部皮質で正のBOLDか顕著に観測され，脳幹での負のBOLD信号が強くなる．このような活動領域の変化は，末梢の運動とともに感覚野刺激由来の感覚入力のようなフィードバックが神経経路に影響していると考える．刺激と活動領域の依存性をさらに調べることで，脳内の機能的な結合はもちろん，運動感覚野刺激による神経障害性疼痛の痛み緩和効果に関するメカニズムの解明にも期待できる．

O-1-029E 圧縮センシング法による頭部MRA再構成

○山本　　憲[1]、藤本　晃司[1]、伏見　育崇[1]、岡田　知久[1]、佐野　　圭[2]、田中　利幸[2]、富樫かおり[1]

[1]京都大学大学院 医学研究科 放射線医学講座（画像診断学・核医学)、
[2]京都大学大学院情報学研究科システム科学専攻

【目的】圧縮センシング法を用いた頭部MRアンギオ画像再構成での正則化項による再構成画像の違いについて評価を行う。
【方法】フルサンプリングデータに対し、収集率の異なる155種類の収集マスクを適用し、10～53％にアンダーサンプリングしたデータを作成し、NESTA法を用いて画像再構成を行った。正則化項には、画素値のL1ノルム、ウェーブレット係数のL1ノルム、total variationの3種類を個別に用いた。再構成画像の評価には、視覚評価及びvessel brain ratioを定義して用いた。
【成績】視覚評価では、収集率15％以下のデータから画像再構成を行った場合に明らかな画像劣化が認められた。vessel brain ratioは画素値のL1ノルムを用いた再構成が他の正則化項を用いた場合より有意に高値を示した。
【結論】圧縮センシング法を用いた頭部MRアンギオ画像再構成では、サンプリング率25～30％で十分と考えられた。正則化項に画素値のL1ノルムを用いる方法が他2者よりも優れていた。

O-1-030E 4D-FLOW MRIを用いた前交通動脈瘤におけるCross Flowの評価

○渡邉　嘉之[1]、高橋　洋人[1]、田中　　壽[1]、有澤亜津子[1]、松尾　千聡[1]、吉岡　絵理[1]、中村　　元[2]、
富山　憲幸[1]

[1]大阪大学大学院 医学研究科 放射線医学講座、[2]大阪大学大学院 医学研究科 脳神経外科

【目的】前交通動脈瘤は一側のA1が低形成であることが多いが、両側のA1が存在する場合はどちらの血管から主に動脈瘤内の血流が供給されているかは通常のCTA,MRAでは判断困難なことが多い。本研究の目的は未破裂前交通脳動脈瘤症例において4D-Phase Contrast-MRA(4D-Flow)から流線表示を行い、脳動脈瘤内のCross flow評価が可能かを検討することです。【方法】対象は未破裂脳動脈瘤精査目的で、4D-FlowおよびDSAを施行した11症例(M:F=4:7,平均年齢60.0才：43-72才)、11動脈瘤（平均サイズ4.7mm、2.8-7.0mm）を対象とした。3T-MRI装置（Philips社製 Achieva TX）にて4D-Flow (3D-Qflow：TR/TE=8.1/3.8msec FA=15、FOV=180mm, Matrix=192X192 →256X256、1.0mm/0.5mm, 55 slice、撮像時間15-20分程度)を撮像した。得られた画像はGT-FLOWを用いて両側A1から流線を描出し、動脈瘤内への血流を評価した。DSAでは左右の内頸動脈造影から動脈瘤が造影されるかを評価した。【結果】11例中3例は一側A1が無形成であり、両側のA1が認められた8例を対象とした。DSA所見からは8例中3例で両側、5例は片側ICAから動脈瘤の描出を認めた。4D-Flowでは2例で両側、6例で片側から動脈瘤内への流線流入があり、8例中7例で所見が一致した。【結論】4D-FLOW MRIを用いて前交通動脈瘤におけるcross flowの可視化が可能であった。

O-1-031E 計算流体力学による血流動態解析：使用する3次元回転血管撮影、CTA、MRA画像の影響について (in vitro研究)

○礒田　治夫[1,2]、米山　祐也[2,3]、小杉　崇文[4]、小森　芳秋[5]、寺田　理希[6]、神谷　正貴[6]

[1]名古屋大学 脳とこころの研究センター、[2]名古屋大学 大学院医学系研究科 医療技術学専攻、
[3]藤田保健衛生大学病院 放射線部、[4]株式会社アールテック、[5]シーメンス・ジャパン、
[6]磐田市立総合病院 画像診断技術科

【目的】脳動脈瘤血流動態の評価方法として三次元血管撮影(3D rotational angiography, RA) やCT血管撮影 (computed tomography angiography, CTA) を形体画像に用いた計算流体力学 (computational fluid dynamics, CFD) が注目されている。しかし、RAやCTAは造影剤の使用や被ばくなどの患者のリスクがある。CFDの形体画像として非造影3次元タイムオブフライト磁気共鳴血管撮像 (3 dimensional time-of-flight magnetic resonance angiography, 3D TOF MRA) が使用可能であれば、患者のリスク軽減につながる。本研究の目的は、脳血管ファントムを用いた流体実験を行い、CFDの形体画像としてRAやCTAの代わりに非造影MRAが使用可能であるか否か検討を行った。【方法】内頸動脈後交通動脈分岐部動脈瘤 (internal carotid artery-posterior communicating artery aneurysm, IC-PC An)を持つシリコン製脳血管ファントムに流量計で流量を制御した疑似血液を流した流体実験を行い、非造影MRAと3次元シネ位相コントラスト磁気共鳴 (3D cine phase contrast MR, 3D cine PC MR) データを得た。また、流体を流さない状態でファントムのmicroCT、RA、CTAデータを得た。microCTから得た形体画像を使用し、流体実験の計測流量を境界条件としたCFD (microCT-based CFD) 解析結果を基準とし、4名の解析者がRA、CTA、MRAから作成した形体画像を使用し、3D cine PC MRで得た流量を境界条件としたCFD (RA-, CTA-, MRA-based CFD) 解析結果の比較を行った。【成績】RA-, MRA-based CFD解析結果の血管径・断面最大流速・空間平均壁剪断応力（wall shear stress, WSS）の変動係数は0.1以下と小さかった。microCT-based CFDとMRA-based CFDのWSS分布図・流線は似た傾向を示し、血管径・断面最大流速・空間平均WSSの解析精度はRA-based CFD、MRA-based CFD、CTA-based CFD の順となった。【結論】脳血管のCFDの形体画像として非造影MRAが使用可能であることが示された。

O-1-032E 3.0 T MRA 画像における未破裂脳動脈瘤支援診断に対する選択的凸領域強調フィルタ

○タク　キン[1,2]、有村　秀孝[3]、興梠　征典[4]、掛田　伸吾[4]、山下　典生[5]、佐々木真理[5]

[1]九州大学大学院 医学系学府 保健学専攻、[2]日本学術振興会特別研究員、
[3]九州大学医学研究院 保健学部門、[4]産業医科大学 放射線科学、[5]岩手医科大学先端医療研究センター

Purpose:
Computer-aided diagnostic (CAD) frameworks for asymptomatic intracranial aneurysms were developed with various enhancement filters. However, discrimination between aneurysms and elliptical bending vessels could still be a challenging task for the enhancement filters. To overcome this problem, this study focused on developing a selective convex enhancement (SCE) filter, which is capable of discriminating various shaped aneurysms from elliptical bending vessels.
Materials and methods:
Thirty patients (Male: 10, Female: 20; age: 48 to 86 years, mean: 69.2) with 31 unruptured aneurysms (diameter: 2.1 to 5.4 mm, mean: 3.7 mm), were used in this study. The SCE filter was mathematically designed to selectively enhance aneurysms with convex regions in the intensity space, in which the ratio of the shortest and longest diameters of aneurysms was given by the ratio of reciprocals of the square roots of first and third eigenvalues of a Hessian matrix. The range of the ratios was determined according to that of aneurysms in the data base. Aneurysm candidates were identified by use of a CAD framework in a previous study. The performances of the CAD frameworks based on the SCE and conventional filters were evaluated by a free-response receiver operating characteristic curve analysis of a leave-one-patient-out test method.
Results:
The sensitivity of the CAD framework was increased from 64.5% to 90.3% with 10 false-positives per patient by using the SCE filter instead of a convention filter.
Conclusion:
The SCE filter would be useful for boosting the performance of the CAD framework of asymptomatic intracranial aneurysms.

O-1-033E Acceleration-selective Arterial Spin Labeling MR Angiography: モヤモヤ病の末梢動脈描出能の検討

○栂尾　　理[1]、樋渡　昭雄[1]、小原　　真[2]、山下　孝二[1]、菊地　一史[1]、米山　正己[2]、本田　　浩[1]
[1]九州大学大学院医学研究院臨床放射線科学分野、[2]フィリップスエレクトロニクスジャパン

【目的】TOF-MRAでは主幹動脈閉塞部より末梢の遅い血流や逆行性血流の描出は不良となる。本研究ではacceleration-selective arterial spin labeling (AccASL)-MRAによるモヤモヤ病の末梢動脈の描出能をTOF-MRAと比較することで検討した。【対象と方法】15名のモヤモヤ病患者 (26.1 ± 23.9歳; 男性6名, 女性9名) においてTOF-MRAとAccASL-MRAおよびDSAを撮像した。MRIは3T装置(Philips, Achieva3.0TX)を用いた。AccASL-MRAはコントロール画像とラベル画像の差分画像により作成される。ラベル画像ではmotion compensation型のMSGを用い、加速度のある動脈血流の信号を選択的に抑制した。90mm厚のpartial MIP画像を作成し、ラインプロファイルにより、中大脳動脈遠位部(M2-M4)の血管数を計測した。またM4におけるCNRも計測した。DSA所見に基づき、内頚動脈終末部の閉塞の程度、後方循環からのleptomeningeal anastomosis (LMA)による側副血行路の発達の程度をそれぞれ2段階に分類した. 血管数およびCNRを2種類のMRA間で比較した。またこの2種類のMRAにおける血管数の差を血管造影所見と比較した.【結果】AccASL-MRAの血管数(16.9 ± 4.9, P<0.0001)はTOF-MRA (7.2 ± 4.5)のそれと比べて有意に多かった. AccASL-MRAのCNR(20.4 ± 8.0, P<0.0001) はTOF-MRA (9.2 ± 9.2)のそれと比べて有意に高かった. 血管数の増加数は内頚動脈の高度狭窄群 (11.0 ± 4.0, P<0.01) が軽度狭窄群(6.8 ± 2.4)に比べて有意に多く、LMAの高度発達群 (11.4 ± 3.9, P<0.01) が軽度発達群(6.8 ± 2.2)に比べて有意に多かった. 【結論】AccASL-MRAはTOF-MRAに比べてモヤモヤ病の末梢動脈の描出に優れていた。

O-1-034E Acceleration-selective Arterial Spin Labeling MR Angiography:頭蓋内末梢動脈描出能の基礎的検討

○小原　　真[1]、栂尾　　理[2]、米山　正己[1]、奥秋　知幸[3]、渋川　周平[4]、マルク　ヴァンカウテレン[3]
[1]フィリップスエレクトロニクスジャパン、[2]九州大学大学院 医学研究院 臨床放射線科学分野、
[3]フィリップスヘルスケアアジアパシフィック、[4]東海大学医学部附属病院 放射線部

【背景】Motion-sensitized driven-equilibrium (MSDE)は、血液信号抑制パルスとして知られている。最近、MSDEを血液のラベリングパルスとして利用し、MR Angiography (MRA)やMR Perfusion画像を取得する試みが発表されている。MSDEは、撮像スラブ内を走行する血液を直接ラベリングすることから、血液流入効果に依存するtime of flight (TOF)と比べて、末梢動脈描出能の向上が期待される。一方で、動脈あるいは静脈血液のラベリングにおける選択性を高めることが課題とされている。本検討では、動脈の選択性を高めると報告されているacceleration-selective arterial spin labeling (AccASL)を用いて、頭蓋内MRAにおける末梢動脈血管の描出能をTOFと比較した。【対象と方法】7名の健常ボランティア(平均35.4歳; すべて男性) においてTOF-MRAとAccASL-MRAを撮像した。使用装置はPhilips社製, Achieva3.0T TXで、信号受信には8ch頭部専用コイルを用いた。AccASL-MRAでは、ダブルリフォーカシング型T2preparationに、1次モーメントをゼロとする傾斜磁場デザインを組み合わせたパルスによってラベリング画像を、ラベリングから傾斜磁場を省いたパルスによってコントロール画像を取得し、2画像の差分よりMRA画像を作成した。TOF-MRAとAccASL-MRAともにボクセルサイズが0.39mm*0.77mm*1.0mm、撮像スラブ厚が120mmで、撮像時間はAccASL-MRAが7分29秒、TOF-MRAは7分21秒とした。25mm厚のpartial MIPをギャップなしに3画像作成し、すべての断面のラインプロファイルより、中大脳動脈末梢の血管数を計測し、paired t-testを用いて2手法間の比較を行った。またAccASL-MRAにおいて、動脈との識別が困難と考えられる皮質静脈の描出を視覚的に評価した。【結果】AccASL-MRAで描出された血管数(60.9)は、TOF-MRAの血管数(26.1)と比べて有意に多かった(P<0.05). 動脈血管との識別が困難な皮質静脈の描出は全例において認められなかった。【結論】AccASL-MRAはTOF-MRAに比べて末梢動脈の描出に優れていた。また頭蓋内MRAとして臨床応用可能な動脈血管の選択性を有していることが示唆された。

O-1-035　適応的エッジ保存フィルタを用いた定量的磁化率マッピング法

○白猪　亨[1]、佐藤　良太[1]、谷口　陽[1]、村瀬　毅倫[2]、尾藤　良孝[2]、越智　久晃[1]

[1]株式会社 日立製作所 研究開発グループ、[2]株式会社日立メディコ MRIシステム本部

【目的】生体内の磁化率差を画像化する定量的磁化率マッピング(QSM)法が期待されている。代表的なQSM再構成法は，MEDI法[1]をはじめとした正則化法である。正則化法ではアーチファクトやノイズが少ないものの推定磁化率が低下するという課題がある[2]。本研究では，アーチファクトの発生と推定磁化率の低下を軽減するために，適応的エッジ保存フィルタを用いたQSM再構成法を提案する。

【方法】提案法は，磁場と磁化率の関係式に基づく最小二乗法において，処理途中の磁化率分布に対し適応的エッジ保存フィルタ処理を実施する。そして，フィルタ前後の磁化率分布をそれぞれフーリエ変換し，k空間上で重み付加算した後，再び最小化処理を繰り返して磁化率分布を算出する。提案法は，フィルタ後の磁化率分布のフーリエ成分の重みをマジックアングル近傍で大きくすることで，微細構造を含むエッジ部分を保存し，その他の領域を平滑化できる。提案法の有効性を数値モデルおよびヒト頭部画像にて評価した。数値モデル評価では、磁化率0の円柱内に8つの球体(0.03 – 0.10 ppm)を配置したモデルを用いた。算出した磁化率分布において球体内に関心領域を設定し，真値との誤差を評価した。ヒト頭部画像評価では，日立メディコ製3T TRILLIUM OVALを用いて健常ボランティア(男性，1名)を撮像した。シーケンスはRSSG(RF Spoiled-Steady state Acquisition with Rewound Gradient Echo)-EPI，撮像パラメータは TR/TE/FA=40/20ms/20度とした。提案法との比較として，自作のTKD法 [3] ，MEDI法を用いた。

【結果と考察】数値モデル評価の結果，TKD法は約30%，MEDI法は約8.5%の推定誤差が生じていたのに対し，提案法の推定誤差は約1.5%となった。また，ヒト頭部画像評価の結果，提案法においてストリークアーチファクトが抑制されることを確認した。以上より，提案法はアーチファクトの発生と推定磁化率の低下を軽減できる可能性があると考えられる。

【参考文献】[1] T. Liu, et. al., MRM 2011;66(3);777,[2] S. Ferdinand, et. al., Neuroimage 2012;62(3);2083, [3] S. Wharton, et. al., MRM 2010;63;1292.

O-1-036　自作ファントムを用いた定量的磁化率マッピングの基礎的検討

○高倉　京子、伏見　育崇、日野田卓也、岡田　知久、木戸　晶、富樫かおり

京都大学大学院医学研究科 放射線医学講座（画像診断学・核医学）

【目的】定量的磁化率マッピングは、組織固有の磁化率を定量的に評価できる解析法であり、中枢神経系を中心に研究・臨床評価の手法として注目されている。ただし、多様な定量方法が提唱されており、撮像条件についても様々である。我々は、今回、自作の希釈ガドリニウム寒天ファントムを用いて、定量磁化率マッピングの撮像条件のうち、磁場強度とエコー時間より求められた磁化率について着目し、検討を行った。

【方法】1.5T、3TMRIシステム (東芝メディカルシステムズ社)を用いて3D single TE gradient echo法にて撮像を施行。撮像条件を以下に示す。TR:60ms、TE:20，30，40，50msと可変、FA:20度、isotropic voxel size:1.0mm、BW: ± 44.5Hz/pixel、使用コイル: 12ch head coil (1.5T)、32ch head coil (3T) 。各磁場強度・TEのデータから強度画像と位相画像を再構成し、STI Suiteを使用し、位相アンラッピング、背景位相除去、定量的磁化率マッピング解析を行った。ファントムには1.25-7.5mMol/Lのガドリニウムを含有する球状寒天を用いた。

【結果】1.5Tと3Tともに、希釈ガドリニウム寒天ファントムの計算された磁化率は、ガドリニウムの濃度から求められる磁化率（理論値）とほぼ一致していた。3Tでは、長いTEから計算された磁化率は、高い濃度のガドリニウム寒天ファントムにおいて理論値より低い値となった。

【考察】ガドリニウム濃度が高くなると、位相分散が大きくなり、解析する過程での位相処理の正確性が低くなると考えた。正常脳組織の磁化率の値の範囲内では、計算値と理論値との間で一致が見られることから、一定のTEでは1.5T、3Tともに定量的磁化率マッピングは一貫性のある解析法であると考えられた。

O-1-037　位相画像情報を用いたアミロイドプラーク検出技術の定量・定性的評価

○呉花　　楠[1]、米田　哲也[2]、橋本　弘司[2]、立石真知子[1]、東　美菜子[1]、北島　美香[3]、橋本　　衛[2]、
吉永　壮佐[2]、石井　絢子[4]、田崎有紀乃[4]、國安　明彦[5]、寺沢　宏明[2]、平井　俊範[6]、池田　　学[2]、
山下　康行[2]

[1]熊本大学大学院 医学教育部、[2]熊本大学大学院 生命科学研究部、[3]熊本大学 医学部 附属病院、
[4]熊本大学 医学部、[5]崇城大学 薬学部、[6]宮崎大学 医学部

【目的】アルツハイマー病（AD）の主な原因の一つと考えられているAmyloid Plaque（AP）は、鉄の沈着を伴うため、鉄に鋭敏に応答する位相画像信号を用いて検出可能であることが知られている。そこで本研究では、現在臨床機で保険診療可能な位相画像技術である、磁化率強調画像化法（SWI）と位相差強調画像化法（PADRE, SWIp）について、AP蓄積の定量評価が可能かどうかを検討した。【方法】APを発現するAPP23マウス（9-16 m/o）と、同月齢のC57BL6/Jコントロールマウスの脳を灌流固定し、動物用7T-MRI（Bruker Biospin, 70/20 USR, Germany）で撮像した。撮像にはソレノイドコイルを用い、3D-FLASH（TE/TR = 15.6/50, FA = 20, 80 μm isopixel, slice thickness = 120 μm）で画像を得た。AP内の鉄に対応する位相帯域を選択的に強調してPADRE画像を作成した。一方、右手系での負の位相帯域全てを選択し、PADREと同様に強調してSWI-like画像を得た。撮像後、βアミロイド染色を行い、染色像とMRI画像を比較した。この際、対応する関心領域内の二値化された信号の面密度を測定して、信号を定量評価した。さらに、3T-MRI（Achieva 3.0T, Philips Healthcare, the Netherlands）を用いて、MMSEスコアにより判定されたAD患者と健常者コントロール脳を、2D multi-slice法で撮像してPADRE画像, SWI-likeを作成した。これらの信号値も、マウス脳の場合と同様に定量的に検討した。【結果】マウス脳を用いた検討では、染色画像上のAP密度に対して、PADRE, SWI-like画像はともに信号密度が強い正相関を示し（$p<0.05$）、PADREでは回帰係数がほぼ1となった。PADRE, SWI-likeのいずれも定量評価が可能と結論づけられたが、PADREの方が高い定量性を示していると考えられた。臨床画像では、PADRE・SWI-like共に信号を検出可能であったが、本研究結果から、正しく信号密度を反映しているものはPADRE画像であると考えられる。【結論】ADモデルマウスを用いた検討から、SWIに比べてPADREはAPの検出と定量化に優れており、臨床機を用いてもヒトのAP検出が十分可能であることが示唆された。

O-1-038　3Tテスラ・1.5TテスラMRIにおける定量的磁化率マッピング（QSM）の再現性に関する検討

○日野田卓也、伏見　育崇、岡田　知久、山本　　憲、岡田　　務、Taha M. Mehemed、奥知　佐智、
坂田　昭彦、百々　俊樹、大久保豪介、山内　盛敬、山本　貴之、福富　　光、高倉　京子、
藤本　晃司、木戸　　晶、富樫かおり

京都大学 医学研究科 放射線医学講座（画像診断・核医学）

【目的】中枢神経系領域において金属沈着などに起因する磁化率変化に関して定量的磁化率マッピング（QSM）などの様々な検討がされている。QSMにより組織の磁化率の算出は可能であるが、この再現性の検討は少ないため、健常被験者を対象としたQSMの再現性の検討を行った。【方法】22例の健常被験者を対象とし、3T (Vantage)、1.5T (Excelart Vantage Powered by Atlas)（いずれも東芝メディカルシステムズ社）にて撮影を行った。それぞれの装置で2度、計4回の3D T2*強調画像の撮影を行った。両装置ともに TR 60 msec; TE 40 msec; flip angle, 20° ; 1 mm isotropic voxel; parallel imaging factor of 3。STISuiteを用いてQSM画像を作成し、同時に収集した3D T1強調画像を用いて、SPM8を用いて解剖学的正規化を行った。関心領域は、淡蒼球、被殻、尾状核頭、内包後脚、歯状核、赤核、黒質に設定し、それぞれの値の再現性の確認を行った。【結果】QSM値の異なる静磁場装置での再現性は良好であり(slope=0.9638, R2=0.8977)、かつ、同一装置間での再現性も良好であった(3T; slope=0.9710, R2=0.9365, 1.5T; slope=0.9691, R2=0.9258)。【結論】定量的磁化率マッピングは組織の磁化率を測定する方法として再現性が高いと考えられる。

O-1-039　QSMによる皮質・皮質近傍微小梗塞の評価

○宮田　真里[1]、掛田　伸吾[1]、森谷　淳二[1]、渡邉　啓太[1]、井手　　智[1]、小笠原　篤[1]、上田　一生[1]、
大成　宣弘[1]、佐藤　　徹[1]、Liu Tian[2]、Wang Yi[2]、興梠　征典[1]

[1]産業医科大学 放射線科、[2]Cornell大学 Biomedical Engineering部門

【目的】剖検例の検討で微小皮質梗塞が認知機能障害に関連するとの報告があり、皮質または皮質近傍に生じた微小梗塞の局在を正確に評価することは重要と考えられる。我々は、定量的磁化率マッピング(QSM)が慢性期の微小皮質梗塞の評価に有用であるとの仮説のもとに、後方視的に検討を行った。【対象と方法】使用装置はGE社製 SIGNA EXCITE 3.0Tである。急性期の拡散強調画像で皮質または皮質近傍に微小脳梗塞(10mm以下のDWI高信号域と定義)を認め、慢性期にQSMを含む経過観察MRIを撮像した13例（42病変）を対象とした。2名の神経放射線科医が、経過観察MRIでのQSMと通常のMR画像(T2WIとFLAIR)を読影し、梗塞巣をその局在により「白質のみ」と「皮質を含む」に分類した。【結果】通常のMR画像では、42病変中26病変(61.9%)が同定され、うち7病変(全体の16.7%)が皮質を含む病変に分類された。一方QSMでは34病変(81.0%)が同定され、27病変(同64.3%)が皮質を含む病変に分類された。QSMで皮質を含むと判定された27病変中21病変は、通常のMR画像で同定できなかった(図)。【結論】QSMは、慢性期の微小皮質梗塞の評価に有用と思われた。

図

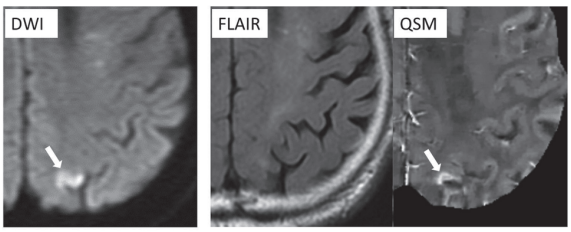

初回MRI（DWI）では頭頂葉皮質に急性期梗塞を認める（矢印）。初回MRI より26か月後に撮像されたQSMで梗塞巣は高信号を呈している（矢印）。FLAIR像では病変を指摘できない。

O-1-040　REV-SHARP法を利用した定量的磁化率画像のための外部磁場不均一補正法

○菅　　博人、荒井　信行、笠井　治昌

名古屋市立大学病院 中央放射線部

【Purpose】The aim of the study was to evaluate the accuracy of Regularization Enable Sophisticated Harmonic ARtifact reduction for Phase data with Varying spherical kernel sizes (REV-SHARP) using 3D modified Shepp-Logan phantom.【Material and method】The proposed REV-SHARP method uses the sphere mean value filtering at each kernel size, i.e., 2 - 10 mm and Tikhonov regularization in deconvolution process. The kernel sizes are gradually reduced, similar to VSHARP. Therefore, REV-SHARP provides lower phase errors and minimal amount of boundary loss. A 3D modified Shepp-Logan phantom was composed of multiple ellipsoids and circles with 0.2, 0.4, 0.6, and 0.8 ppm, placed in a homogeneous background field with 10.0 ppm. We determined the relative errors and relationships between true local field and estimated local field in REV-SHARP, VSHARP, and projection onto dipole fitting (PDF).【Results】The relative error in REV-SHARP was smaller than these in VSHARP, and PDF. There was the most significant correlation between true local field and estimated local field in REV-SHARP.【Conclusion】The proposed REV-SHARP is more effective and accurate method than VSHARP and PDF for background field removal with minimal boundary loss.

O-1-041　Quantitative Susceptibility Mapping: STI Suiteによる解析

○若山　季樹[1,3]、井田　正博[1]、村田　勝俊[2]、斉藤　健二[1]、植田　貴司[1]、堀内　　彰[1]、坂井　圭吾[1]、
妹尾　淳史[3]、山下　　明[1]

[1]東京都保健医療公社荏原病院 放射線科、
[2]シーメンス・ジャパン株式会社 イメージング＆セラピー事業本部 リサーチ＆コラボレーション部、
[3]首都大学東京大学院 人間健康科学研究科 放射線科学域

【目的】
定量的磁化率マッピング(quantitative susceptibility mapping :QSM)は、組織が持つ磁化率を定量評価できるようにマッピングする手法であり、MRIのmagnitude画像と位相画像を用いて、無次元のパラメータである磁化率を算出する手法である。QSMの作成には位相画像より撮像領域内の磁化率により発生した磁場Mapを作成して磁化率を算出する。しかしmagic angleに相当する部分の磁化率は計算によって算出できないため、何らかの方法によって近似的に求める必要がある。
本研究の目的はSTI SuiteによるQSMを用いた、正常例における線条体の鉄沈着定量評価および神経変性疾患（特にParkinson 病）における線状帯状鉄沈着の評価の有用性を検討することである。
【使用装置】
Trio(3.0T, シーメンス)を用いて撮像を行った。撮像には、3D GRE系シーケンスを用い、画像解析には、Duke大学が開発したSTI Suiteを用いた。
【方法】
撮像および解析対象は変性疾患や血管障害の既往歴及び現病歴のない15例および神経学的に Parkinson 病と診断された15例である。
【結果】
加齢とともに線条体の生理的鉄集積は増加した。特に被殻外側後半部から集積増加がみられた。しかし個体差が大きい。
2. パーキンソン病においても被殻外側後半部に異常鉄集積が認められる症例があった。ただし、個体差が大きく、神経学的な重症度とも相関は見られなかった。また正常例との間にoverlap があった。
3. 被殻外側後半部に限局した評価では、パーキンソン病群で鉄沈着が高い傾向にあった。
【結果】
STI SuiteによるQSMは、加齢に伴う生理的値鉄沈着の評価および変性疾患における鉄沈着の評価において有用性があることが示唆された。

O-1-042　アルツハイマー病における大脳皮質の位相差強調画像による評価　-第２報-

○立石真知子[1,2]、北島　美香[1]、平井　俊範[3]、東　美菜子[1]、井料　保彦[1]、橋本　　衛[4]、呉花　　楠[5]、
米田　哲也[5]、池田　　学[4,5]、山下　康行[1]

[1]熊本大学医学部画像診断・治療科、[2]熊本市民病院放射線科、[3]宮崎大学医学部放射線科、
[4]熊本大学医学部精神神経科、[5]熊本大学医学部保健学科

【目的】我々は昨年の初期検討で位相差強調画像（phase difference enhanced image: PADRE）から得られる、大脳皮質内構造を選択的に強調した画像で大脳楔部の所見がアルツハイマー病(Alzheimer disease, AD)患者と健常者で異なることを報告した。本研究では、症例数および評価部位を増やし、ADの診断におけるPADRE画像の有用性を明らかにする。【方法】対象は、AD 患者10例（男性3例・女性7例、53-82歳、平均64歳）、年齢をマッチさせた健常コントロール10例（男性4例、女性6例、50-76歳、平均64歳）である。AD の診断は経験豊富な2名の精神神経科医がNINCDS-ADRDAクライテリアに基づいて行った。MRIは、3T MRI（Philips, Achieva 3T）を用い、2D FFE（TR/TE/Flip angle 893 /34.5/ 50、FOV24 cm、マトリックス256 x 256、スライス厚2 mm）横断像を撮像した。得られた2D FFE画像に大脳皮質内の構造がみられる位相域を選択的に強調した画像を作成した。放射線科医2名で、前頭葉(上前頭回SFG)、頭頂葉(契前部PrCn)、側頭葉(上側頭回STG)、後頭葉(契部Cun)の大脳皮質の信号を視覚的に4段階で評価した。また、1名の放射線科医が評価対象の大脳皮質と近傍白質の信号比（白質信号-皮質信号/白質信号）を算出した。ADとコントロール群間での有意差をMann-Whitney testを用いて評価した。【結果】視覚評価では、SFG以外の大脳皮質（STG, p=0.027; PrCn, p=0.0002; Cun, p=0.013）の信号にAD群とコントロール群の間に有意差を認めた。信号比は、SFG以外の大脳皮質で、AD患者群が健常コントロール群より有意に高値であった(STG, p=0.0052; PrCn, p=0.023; Cun, p=0.002)。病理学的検討において、側頭葉、後頭葉に初期段階からアミロイドプラークが蓄積するのに対し、前頭葉はプラーク沈着が最も遅れると報告されその結果と一致している。【結論】3T MRI から得られるPADRE画像ではAD患者と健常者の大脳皮質の信号は特定の大脳皮質で異なり、ADの診断に有用と思われる。

O-1-043　頭痛のASL（arterial spin labeling）所見

○井手口怜子[1]、森川　　実[2]、石丸　英樹[2]、工藤　　崇[1]、上谷　雅孝[2]

[1]長崎大学 原爆後障害医療研究所 アイソトープ診断治療学研究分野、[2]長崎大学病院 放射線科

[背景・目的]ASL(arterial spin labeling)は造影剤を用いず脳血流を評価することができる非侵襲的な撮像法である。前兆を伴う片頭痛は急性期梗塞と症状が類似しているため、診断が重要でありASLが有用との報告がある。片頭痛を含めた一次性頭痛に対しASLの異常の有無を検討し、頭痛の種類・予後と比較した。[方法]2012年から2015年の間に頭痛を主訴としMRIを撮像した506例内、ASLが撮像されている79例を対象とした。年齢は4～89歳、男性33例、女性46例である。国際頭痛分類に基づき各症例を分類し、ASLの異常の有無を検討した。ASLの血流異常は正常部位と比較しgrade 0（異常なし)、1（軽度低下・増加)、2（高度低下・増加）の3つに分類した。異常がみられたものに関してはMRAや拡散強調像、磁化率強調像など他の画像所見も検討した。[結果] 国際頭痛分類による内訳は一次性頭痛17例（片頭痛12例、緊張型頭痛3例、片頭痛ないし緊張型頭痛2例)、二次性頭痛50例、12例は分類不能であった。一次性頭痛17例の内、血流異常がみられたのはいずれも片頭痛の6例であり、程度はgrade1が2例（血流増加)、2が4例（血流低下）であった。Grade2の4例のみ入院加療が必要で、他は外来による加療で寛解した。Grade1の2例は他のMRI画像で異常は認めなかったが、grade2は4例中3例で血流異常部位に一致してMRAによる血管描出が不良であり、SWANでは静脈拡張がみられた。[結語]一次性頭痛はMRIで異常がみられないことが多いが、片頭痛の診断にASLは有用であり、特に重症な片頭痛を検出可能であると考えられた。

O-1-044　pCASLにおける信号雑音比とCBFマップの経時的変動の評価

○豊嶋　英仁[1]、中村　和浩[1]、高橋　一広[1]、木下　俊文[1]、栗林　秀人[2]

[1]秋田県立脳血管研究センター、[2]シーメンス・ジャパン株式会社

【目的】pCASL法では，動脈血反転時間(LD)，反転ラベル後待機時間 (PLD) の設定が頭蓋内に分布されるラベルスピンによるASL信号に影響する．一方，計算された脳血流マップ(CBFマップ)には経時的な変動を経験することが多く，その一因に，ASL信号マップの信号雑音比（S/N）の影響が考えられる．そこで今回，ASL-S/Nマップを作成し，各設定によるS/Nを評価し，CBFマップの経時的変動との関係を検討した．

【方法】対象は，本研究に同意した40歳代男性健常人．3テスラMRI（Siemens MAGNETOM Verio Dot）および32chヘッドコイルを使用し，Siemens提供の2D-pCASL(work in progress (WIP)) を使用した．LD (ms) / PLD (ms)は(a) 1800/ 1500，(b) 1800/ 2300，(c) 2600/ 1500とし，日を変えて3回測定した．スライス厚は8mmとして5スライスを収集，繰り返し数は15に固定した．ASL-S/Nマップは，ラベリング有無像を減算した15像に対して画素毎にASL信号の平均値および標準偏差を求め，その比をS/Nとしてマップ化した．CBFマップは2D-pCASL (WIP)により自動作成されたマップを用いた。 評価は，全脳に関心領域を設定して平均S/Nおよび平均CBFを測定し，比較検討した．

【結果】S/Nの相対比は(a)：(b)：(c) ≒ 1：0.65：1.15となり，PLD延長は大幅なSNR低下，LD延長は軽度な増加を示した．CBFの経時的変動は同程度な(a) (c)に比して(b)が最も大きかった．従って，CBFマップの経時的変動の一因にS/Nが影響していることが示された．

【考察】CBFマップは，計算過程においてLDやPLDの項により補正されて特定のCBFを有し，また頭部周囲をマスキング処理されるため，S/Nの劣化に気づきにくい．今回、ASL-S/NマップによりS/Nの変化を評価できたことは有益であった．

片側性脳血管障害例では反転ラベルされた動脈血の観測領域到達時間(ATT)が左右半球で異なるためCBFに影響する可能性がある。そこで、画像診断の精度を高めるために、異なるPLDを複数回測定している。各測定時間の短縮は必要であるが、異なるPLD毎に一定のS/Nを確保できる繰り返し数を設定する必要がある。

O-1-045　Arterial Spin-Labeling ImageにおけるHypermic Lesionを用いた出血性脳梗塞の予測

○新甫　武也[1]、大田　　元[2]、生嶋　一朗[3]、宮田　史朗[2]、竹島　秀雄[1]

[1]宮崎大学 医学部 臨床神経科学講座 脳神経外科分野、[2]都城市郡医師会病院 脳神経外科、
[3]都城市郡医師会病院 放射線科

Background and Purpose−Arterial spin−labeling (ASL) MRI is sensitive in depicting hypermic lesion (HL) in acute stroke. We investigated whether HL detected in hyperacute stroke patient on ASL imaging is predictive of a blood−brain barrier (BBB) disruption and subsequent hemorrhagic transformation (HT).
Methods−In a retrospective study, 20 hyperacute ischemic stroke patients with vessel occlusion (distal internal carotid artery or M1 middle cerebral artery) on the baseline MR angiography were imaged by ASL MRI within 6 hours after symptom onset before treatment to assess HLs corresponding to symptomatic hemisphere. Digital subtraction angiogram (DSA) studies were performed immediately after first MRI scans and CT scans were obtained immediately after DSA studies to detect parenchymal enhancement (PE), suggesting a BBB disruption. Follow−up MRI/CT scans were performed to identify HT on subacute phase. The relationship of HL with PE and HT was examined using regions of interest (ROIs) corresponding to ASPECTS locations.
Results−HTs were detected in 15 patients (4 parenchymal hematomas and 11 hemorrhagic infarctions). HLs were detected in all patients with HT development, compared with none of 5 without HT (P<0.001). Using ASPECTS locations, 26 ROIs displayed HLs; PE occurred in 17 ROIs, compared with 5 of 134 without PE (P<0.001, sensitivity=64%, specificity=88%), and HT occurred in 20 ROIs, compared with 7 of 134 without HLs (P<0.001, sensitivity=74%, specificity=95%).
Conclusion−HL detected in hyperacute stroke patients on ASL MRI may be a usefulimaging sign for prediction of BBB disruption and HT.

O-1-046　Delay Encodeを用いたContinuous Arterial Spin Labeling

○松田　　豪[1]、木村　浩彦[2]、金本　雅行[3]、椛沢　宏之[1]

[1]GEヘルスケア・ジャパン株式会社 研究開発部、[2]福井大学医学部 放射線科、
[3]福井大学医学部附属病院 放射線部

【目的】Arterial Spin Labeling(ASL)は、局所の灌流情報を非侵襲的に定量化可能な一方法であり、臨床機にも導入され日常臨床にも利用されている。臨床現場では撮像時間の問題から、1点のpost labeling delay(PLD)条件で主には利用されてきた。しかしながら、ASLによる還流画像には血液のラベル面から撮影断面までの到達遅延時間 (arterial transit delay: ATD) により過小評価や過大評価されるという課題が残っている。この問題を解決するためには、複数の異なる標識タイミングでASL測定し、ATDを 算出し補正した定量的ASL perfusion測定が必要である。しかし定量的ASLの手法は計測に時間がかかるためにまだ広くは採用されていない。計測時間を解消する手法として Continuous ASL(CASL)におけるDelay Encodeやその他の手法が、複数のpost label delay time(PLD)収集での時間効率を上げる方法として提案されている。今回研究用シーケンスとしてDelay Encodeを利用したCASL (Delay Encoded CASL)が臨床用装置で開発されたので報告をする。
【方法】健常volunteerにて従来法の定量的ASL とDelay Encoded CASLにて撮影をおこない、計測されたTransit Time (TT) mappingとCBF mappingを視覚的に比較した。Delay Encoded CASLではPLDを3ポイントと7ポイントで収集をおこなった。撮影時には撮影時間がほぼ同じ条件になるようにパラメータを設定した。使用した装置は3.0TMR装置 (Discovery MR750 version24.0)である。
【結果】計算されたTT mappingとCBF mappingは、ほぼ同等の結果であった。分解能に関しては従来法の定量的ASLとほぼ同等の撮影時間で高分解能のTT mappingを得る事ができた。計算されたCBF mappingも従来法の定量的ASL で作成されるCBF mappingと比較して、より高分解能の画像として計算された。7PLD収集におけるTT mappingは3 PLDに比べより精度が高い印象があった。しかしCBF mappingではTT mappingほどの差は感じられなかった。
【考察】今回は正常volunteerであることと視覚的な比較であるために定量的な評価ではない。しかし得られた画像から本シーケンスの評価と臨床評価をおこなう事は有用であると考えられた。

O-1-047　3D-ASL法による脳血流測定値に対する通過時間補正の検討：加齢による影響について

○岸田　弥奈[1]、原田　雅史[2]、金澤　裕樹[2]、船越　康宏[3]、松田　　豪[4]

[1]徳島大学医科学教育部医科学専攻、
[2]徳島大学学院ヘルスバイオサイエンス研究部 医用画像情報科学分野、[3]徳島大学大学院保健科学教育部、
[4]GEヘルスケアジャパン株式会社 研究開発部 MR研究室

【背景・目的】3D - Arterial spin labeling(ASL)は脳組織に流入する動脈血を標識し血流信号を得るため，造影剤を使用せず灌流画像を得ることができる非侵襲的撮像法である．しかし，本手法は脳血流の流速に伴う通過時間(Transit Time:TT)の違いによる脳血流定量値の過小評価が問題となっている．そこで我々は血流通過時間を反映するTT mapを作成し，これによる補正を行い脳血流定量値を算出し，さらに異なるラベリング時間での撮像を行い健常者の加齢に伴う影響について検討した．【方法】青年群として20代健常人9名(男性7名，女性2名)，加齢群として50代健常人9名(男性8名，女性1名)の計18名に対し，GE社製3TMRI(Discovery 750)を用いて従来のラベル時間(Convention Label)の3DASLと長いラベル時間(Long Label)の3D-ASLを撮像し，TT mapによる補正を行なった．3DSRTで用いられる脳血流分布に応じた局所関心領域を自動的に設定し，TT mapによる補正の有無による血流定量値を比較することでTT mapによる補正率を計算した．【結果・考察】TT mapにおいて，青年群に比べ加齢群では前頭葉や頭頂葉を中心に通過時間の延長が認められた．ラベル時間による補正率において，青年群ではCL，LLの平均補正率は1.04及び1.03となり補正前後及びラベリング時間で差はほとんどみられなかった．加齢群ではCL，LLの平均補正率は1.09及び1.05となり，青年群に比べ影響がみられ，加齢による通過時間の影響がCLとLLとで異なることが示唆された．これは、加齢に伴う通過時間の延長によって，ラベリング時間のASLに及ぼす影響が大きいことが考えられた．以上により高齢者においてはTT mapによる補正の必要性が高く，特にラベリング時間が短い場合に有効であることが示唆される．

O-1-048　脳腫瘍の造影域外のASL高信号域：DSC perfusionを用いた検討

○阿部　考志[1]、影治　照喜[2]、永廣　信治[2]、椛沢　宏之[3]、松田　　豪[3]、原田　雅史[1]

[1]徳島大学 医学部 放射線科、[2]徳島大学 脳神経外科、[3]GEヘルスケアジャパン

序文：昨年の本学会にて、1）成人の脳腫瘍のMRIで、造影域の外にASL高信号域が見られる場合があること、これがあると2）神経膠腫やリンパ腫が疑われ、転移性脳腫瘍の可能性が低いことを報告した。造影域（以下CE-dominant area, CE-d）外のASL高信号（以下ASL dominant area, ASL-d）の機序について、血流増加のみを反映しているのか、血流増加以外の影響もあるのかを検討する目的でDSC法との比較を行った。対象と方法：3T-MRIでASLとDSC perfusion MRIが施行された神経膠腫症例13例。ASLからCBFmapを、DSCからCBV、CBF、MTT、Tmax mapを得た。腫瘍のCE-d領域、ASL-d領域にROIを設定し、パラメーターの相関や値の比較を行った（Mann Whitney-U test）。結果：CE-dではASL-CBFとDSC-CBF、Tmaxとに中程度の相関を認めた（R=0.52, -0.46）。ASL-dでASL-CBFとDSC-CBFに中程度の相関を認めた（R=0.40）。他のパラメーター間には相関は見られなかった。ASL-CBFはASL-dで有意に高かった（ASL-d: 55.13ml/100g/min, CE-d: 43.30, p<0.01）。しかし、DSC-CBFは、ASL-dとCE-dの間で有意差は認めなかった（ASL-d: 150.2, CE-d: 158.0, p=0.63）。考察：ASL-dで、ASL-CBFとDSC-CBFに相関があり、ASL高信号は主に灌流増加を反映していると考えられる。ASL-CBFはASL-dで有意に高いことから、ASL-dのASL高信号には血流以外の因子が影響し、より高値となっている可能性が考えられる。ASLではうっ滞した血流が高信号になることが知られ、ASL-dで血流うっ滞が起きている可能性はある。ただし、本研究では血流うっ滞を示す所見は得られず、さらなる検討が必要と考える。結語：脳腫瘍で造影される領域外にASL高信号が見られる場合があり、これは主に血流増加を反映している。

O-1-049　脳腫瘍の造影域外のASL高信号域：DCE 2 compartment model analysisを用いた検討

○阿部　考志[1]、影治　照喜[2]、永廣　信治[2]、椛沢　宏之[3]、松田　　豪[3]、原田　雅史[1]

[1]徳島大学 医学部 放射線科、[2]徳島大学 脳神経外科、[3]GEヘルスケアジャパン

序文：昨年の本学会にて、1）成人の脳腫瘍のMRIで、造影域の外にASL高信号域が見られる場合があり、これは2）神経膠腫やリンパ腫を示唆し、転移性脳腫瘍では見られにくいことを報告した。今回、造影域（以下CE-dominant area, CE-d）とその外のASL高信号域（以下ASL dominant area, ASL-d）を、DCE perfusion study，2 compartment model analysisから得られる、血管透過性（Ktrans）やleakage volume（Ve）、局所血漿量（fPV）と比較することで、これらの病理学的違いを推測したいと考えた。対象と方法：3T-MRIでASLとDCEが施行された神経膠腫症例16例。ASLからCBFを計算し、一方、DCEからKtrans、Ve、fPV (kinetic parameters と総称する) を得た。腫瘍のCE-d領域、ASL-d領域、正常脳実質にROIを設定し、パラメーターの相関や値の比較を行った。結果：fPVはASL-CBFと相関していた（CE-d: R=0.22, ASL-d: R=0.37）が、Ktrans、Veは相関していなかった。CE-d，ASL-d領域間の比較では、KtransとVeはCE-d領域で有意に高かったが、ASL-CBFとfPVには有意差はなかった。なお、正常脳実質との比較では、いずれのパラメーターもCE-d領域、ASL-d領域で有意に増加していた。考察： ASL-d領域のfPVはCE-d領域と同程度であることから、血管密度はCE-d領域と同等に高い可能性が考えられる。また、造影されないASL-d領域でKtrans、Veは上昇していた。ASL-d領域では血管増生やBBBの破綻はあるものの、その程度が軽いために、明瞭な増強効果を示していない可能性が示唆される。結語：神経膠腫における造影される領域外のASL高信号域では、血管密度は増加しているものの、BBBの破綻の程度が軽い可能性が示唆される。

O-1-050E 脳主幹動脈閉塞・狭窄症例における動脈血反転時間・反転ラベル後待機時間延長の効果

○中村　和浩[1]、豊嶋　英仁[1]、茨木　正信[1]、梅津　篤司[1]、栗林　秀人[2]、木下　俊文[1]

[1]秋田県立脳血管研究センター 放射線医学研究部、[2]シーメンス・ジャパン株式会社

【目的】スピンラベル法を用いた脳血流量(CBF)計測方法では、反転ラベルされた動脈血の観測領域到達時間（ATT）のため、血管床起源とされる顕著な高信号領域がしばしば観察される。この高信号領域を低減させることを目的として、反転ラベル後待機時間(PLD)を延長することが多い。一方、持続的に動脈血を反転させるpCASL法では、動脈血反転時間(LD)を延長することにより、S/Nの向上と共に、ATTの長い領域へ血液が到達する効果もあり、画像診断上PLD延長と同様の効果がある可能性がある。そこで、疾患群のCBF評価に対してPLD、LDのいずれの延長が効果的か検討をおこなった。【方法】21名の慢性期片側性脳主幹動脈閉そく・狭窄患者に対して測定をおこなった。3TMRI装置(Siemens MAGNETOM Verio Dot)を用い、Q2TIPS法(TI2 2200 ms)及び、pCASL法(Work in Progress)により測定をおこなった。pCASL法では、(LD[ms],PLD[ms])の組み合わせとして(1800,1500)、(1800,2300)、(2600,1500)を3通りを用いた。解析は中大動脈領域の左右皮質にROIを設定し、健側のCBFの平均値の0.5倍から1.5倍の領域を標準信号領域として、それ以上を高信号領域として評価した。また、すべての症例において^{15}O による陽電子撮像(PET)検査を行い、PET CBFを測定した。【結果・考察】pCASL法、Q2TIPS法それぞれの、標準信号領域の割合は55％、43％であり、pCASL法はQ2TIPS法に比べて異常値の割合が有意に少なかったものの、PET CBFの標準信号領域の割合が96％であることを考えると、ATTの影響のため、pCASL CBFでも実際のCBFよりも低値、高値を示すボクセルが多いといえる。また、高信号領域の比率はLD、PLDいずれを変化しても、有意な変化はみとめられなかった。LD、PLDを800ms程度延長させても、画像上大きな変化が得られない症例が多く、パラメータの選択は慎重におこなう必要があるといえる。

O-1-051E 4DFlowによる非拡張腹部大動脈の血行力学的解析：拡張期における逆流成分と壁の硬化性変化の相関

○杉山　将隆[1]、竹原　康雄[2]、神谷　実佳[1]、林　　真帆[1]、汪　　洋[1]、大石　直樹[2]、Marcus Alley[3]、
若山　哲也[4]、野崎　　敦[4]、椛沢　宏之[4]、阪原　晴海[1]

[1]浜松医科大学 放射線科、[2]浜松医科大学附属病院 放射線部、[3]スタンフォード大学 医学部 放射線科、
[4]GEヘルスケア ジャパン

目的

3D cine PC MRI (4D-Flow)により、全ての時・空間的に血流速ベクトルデータが得られる。これにより、壁剪断応力(WSS)やoscillatory shear index (OSI)などを算出することができる。4DFlowを用いて視覚的、定量的に腹部大動脈の逆流成分と動脈硬化性変化との関連を調査した。

対象・方法

2013年1月から2015年1月にかけて4DFlowを撮影した41名の腹部大動脈瘤のない患者を対象とした。まず、熟練した2名の放射線科医によりCT画像所見より、腹部大動脈壁の低吸収な脂質沈着領域すなわちアテロームの程度により動脈硬化の程度を評価した。血管形状抽出のための造影MRAを撮影した後、心電図ゲート・呼吸補完した冠状断の4D-Flowを撮影した。全てのMRI検査が3.0Tの撮影装置にて16 inch torso phased array coilを用いて行われた。撮影データは血流解析ソフトにて処理した。4DFlowにて得られた流速ベクトルデータを造影MRAより抽出した血管形状と融合し、一心拍のWSS算出と腹部大動脈の一断面での血流量の計測を行った。 得られた値を元に多変量解析を行った。目的変数を腹部大動脈のアテローム沈着の程度とし、説明関数を収縮期・拡張期のWSSと血圧、最大の順方向血流量・逆方向血流量(mm^3/sec)と、順方向に対する逆方向血流量の比(逆流比)とした。

結果及び考察

12名のアテローム沈着のある患者、29名のアテローム沈着のない患者で、4DFlowで得られた血行力学的要素のうち、逆流比が決定因子となった(p= 0.038)。視覚的にもこれら患者で強い逆流成分が認められた。このような逆流は血管壁硬化などによるコンプライアンスの低下により起こされている可能性があり、WSSのゆらぎなどに関与し、大動脈壁の力学的変化による壁の脆弱化の原因となっていると考えられる。

結論

大動脈における強い逆流成分の存在は、WSSのゆらぎに関係し、様々な致死的病態の原因となるような大動脈壁の脆弱化を起こす要因であると考えられる。4DFlowを用いることにより、生体内でこのような逆流の評価が可能である。

O-1-052E もやもや病患者におけるASL-MRIによる脳血流・循環遅延評価－15Oガス PETおよびDSC-MRIとの比較－

○原　　祥子[1]、田中　洋次[1]、上田　泰弘[2]、林　志保里[1]、稲次　基希[1]、石渡　喜一[3]、石井　賢二[3]、
前原　健寿[1]、成相　　直[1]

[1]東京医科歯科大学医学部 脳神経機能外科、[2]JAとりで総合医療センター 脳神経外科、
[3]東京都健康長寿医療センター研究所 神経画像研究チーム

【目的】もやもや病患者におけるArterial Spin Labeling法によるMRI灌流画像（ASL）の有用性を検討するため、15Oガス PET（PET）、dynamic susceptibility contrast法MRI灌流画像（DSC）との比較を行った。

【方法】2011年4月から2013年3月までの間にもやもや病患者19人においてASL、DSC、PETを撮影した。ASLは3D pseudocontinuous ASLを2つのpost labeling delay（PLD）で撮影し、それぞれPLD = 1525msをstandard ASL（sASL）、PLD = 2525msをdelayed ASL（dASL）と名付けた。PETでは脳血流（CBF）を、DSCではtime of the maximum observed concentration (Tmax), time to peak（TTP）、mean transit time（MTT）および小脳を基準としたMTT delayを算出した。解析ソフトを用いて各種画像の位置合わせと大脳皮質各領域でのパラメータの比較検討を行った。

【結果】sASL-CBFはPET-CBFと有意に相関し（r=0.46)、MTT delayが小さい領域 (≦1.5 s）はよりよい相関を示した（r=0.50）が、MTT delayの大きい領域（>1.5 s）ではPET-CBFを過小評価する傾向にあった。dASL-CBFはMTT delayによらずPET-CBFを過大評価する傾向にあった。dASLとsASLのCBF比（dASL-CBF/ sASL-CBF） はDSC-Tmax、TTP、MTTと良く相関した（r=0.68, 0.55, 0.53)。

【結論】ASLを2つのPLDで撮影することで、もやもや病患者の脳血流・循環遅延の評価が可能であり、病態スクリーニングおよび経過観察に有用である。

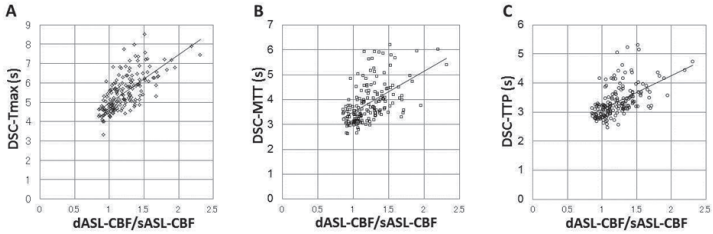

O-1-053E 異なるMR装置でのArterial Spin Labeling-CBF定量値の差異の検討

高橋　洋人、○有澤亜津子、渡邉　嘉之、田中　　壽、松尾　千聡、吉岡　恵理、富山　憲幸
大阪大学 放射線科

背景と目的：非造影MR潅流画像であるArterial Spin Labeling<ASL>は非侵襲的に脳血流を評価でき広く臨床応用されている。本研究の目的はASL-CBF mapに与える撮像機種の差異を明らかにすること。材料と方法：8名の健常者＜性別全員M；平均年齢27.4歳＞を対象とした。全員に異なる2種の3T-MRI装置＜装置A: Discovery MR750と装置B: Discovery MR750w。GE社製＞を用いpulsed continuous ASL<pCASL>を同日に連続して収集した。撮像parameterは両装置で同じ、収集の順は全員でランダムとした。同時に両方の装置で3D-T1強調画像を収集した。ASL-CBF mapは3DT1強調画像にてvoxel-based analysis技術を用いて標準化し自動Volume of interest計測法を用いて以下の領域の灰白質のCBF値を算出：bilateral ant and post. cingulate gyri, insula, pars oparcularis, precentral gyri, postcentral gyri, thalami, ant and post.watershed region, brainstem, and cerebellum。各被検者における装置A、BのCBF値を領域ごとにWilcoxonの順位和検定を行った。またSPM8にてCBF mapの装置A,B間における群間比較を行った。結果：各領域の8名の平均CBF値は各領域<right; left: 装置A/B, ml/100ml/min>、bilateral ant.cingulate gyri <rt: 64.1/47.4; lt: 62.4/50.0>, post.cingulate gyri <rt: 68.9/54.5; lt: 67.7/52.0>, insula <rt: 57.0/53.3; lt: 60.1/48.8>, pars oparcularis <rt: 62.9/53.5; lt: 62.4/48.4>, precentral gyri <rt: 58.3/47.0; lt: 58.7/46.9>, postcentral gyri <rt: 54.0/47.7; lt: 55.2/44.3>, thalami <rt: 55.8/45.7; lt: 58.8/45.2>, ant.watershed region <rt: 54.6/42.0; lt:55.8/39.5>, post.watershed region <rt: 47.8/45.6; lt: 51.0/42.9>, brainstem <rt: 37.1/37.6; lt: 38.3/36.7>, cerebellum <rt: 52.0/44.3; lt: 52.3/40.9>。脳幹以外の全領域で装置Aが有意に大きなCBF値を示した<P<0.01>。SPM<P<0.001>では装置A,B間に有意差を検出できなかった。結語：異なるMR装置間でASL-CBF mapの定量値は有意差を示した。異なる装置、施設での臨床利用の際に影響を考慮する必要がある。

O-1-054E Spin-echo信号揺らぎの血圧および呼気終末二酸化炭素濃度依存性 －細動脈弾力性の出現－

○唐　　明輝[1]、山本　　徹[2]
[1]北海道大学 大学院保健科学院 保健科学専攻、[2]北海道大学 大学院保健科学研究院 医用生体理工学分野

[Introduction]Arteriolar elasticity may predict the progress of dementia. Focusing on arteriolar vasomotion appearing in MR signal fluctuation, we investigated blood pressure and end-tidal carbon dioxide dependency of the spin-echo signal fluctuation. [Materials & Methods] SE-EPI (TR = 250 ms) was performed under 3T MRI for 3 volunteers at the 3 conditions (rest, hyperventilation 20 and 25 breath/min) for successive 45 s. The time series data were Fourier-transformed to map the power spectral intensities in respiratory (R:0.2 − 0.5 Hz) and cardiac (C:0.8 − 1.5 Hz) ranges. The mean values of R and C map were obtained. $PetCO_2$ and blood pressure (BP) were measured at each condition. [Results] The $PetCO_2$ decreased along with the severity of hyperventilation and the BP changed for volunteers and conditions. The mean values of R decreased with an increase in $PetCO_2$ ($r = 0.84$, $p<0.05$) and those of C decreased with an increase in BP ($r = 0.74$, $p<0.05$). [Discussion] SE MR signal (S) fluctuates mainly by blood signal fluctuation due to arterial blood volume and venous oxygenation changes. Both respiratory fluctuation of $PaCO_2$ and cardiac fluctuation of BP alter arterial blood volume at R and C frequencies, respectively. These volume changes reflect arteriolar elasticity. Both increases in BP and $PaCO_2$ which is represented by $PetCO_2$ enlarge arterioles resulting in a decrease in vessel elasticity, hence the mean values in R and C map decrease. [Conclusion] Arteriolar elasticity appears in SE signal fluctuation.

O-1-055E Fresh Blood Imaging with Variable TR for Non-Contrast Peripheral MR Angiography at 3T

○Xiangzhi Zhou、Aiming Lu、Mitsue Miyazaki

Toshiba Medical Research Institute, Vernon Hills, USA

Purpose: Fresh Blood Imaging (FBI) can image the peripheral artery without contrast infusion, in which each slice encoding and the followed echo train are played in a fixed TR (TR=n*RR). Ideally, TR should be long for the recovery of the longitudinal magnetization of blood and background tissue. In order to reduce TR and scan time while still maintaining the blood signal with sufficient background suppression, variable TR (vTR) method is proposed.

Methods: The study was approved by our institutional review board. Five volunteers (29–60 years; 2 female) were enrolled and scanned by a Vantage Titan 3T scanner (Toshiba Medical Systems Corporation, Otawara, Japan) equipped with Atlas SPEEDER Spine and Atlas SPEEDER Body coil. Followed by the localizer, pelvic, thigh and calf stations were imaged using FBI with ECG gating. The FBI sequence is modified to incorporate the vTR function; FBI parameters: 3D coronal SSFSE with half Fourier in PE direction, TR=2–4RR with fixed TR, TR=2RR with vTR (2 extra RRs for the middle 20% SE steps), TE=60ms, 80–100 slices per station, slice thickness=3mm, matrix 256X256; FOV 37cmX37cm, parallel imaging factor = 2, flop angle=140° . Overall image quality was blindly scored by 2 experienced scientists (0: low, 4: high).

Results: For fixed TR FBI, TR=2RR gives less arterial signal than longer TR. For TR=4RR and TR=2RR+20%4RR, the FBI coronal MIP images at the 3 stations showed comparable arterial image quality across all volunteers and the scored MIP image quality has no significant difference (2.42 ± 0.69 vs. 2.58 ± 0.69, p=0.26). In terms of arterial signal intensity, the mixture feature of short and long TRs in vTR function offers a signal level between fixed long TR and short TR images, as expected. In the volunteer with narrower lumen on iliac arteries, FBI with and without vTR can both clearly delineate the narrower lumen at different sites.

Discussion: The proposed vTR method offers significantly reduced scan time (20–40%). More advanced vTR patterns may be added to FBI with the purpose of reducing scan time while maintaining the arterial blood signal.

O-1-056　転移性脳腫瘍の治療後における，腫瘍再発と壊死の鑑別：MR-permeability imagingにおけるparameterの比較

○戸村　則昭[1]、國分　美加[2]

[1]脳神経疾患研究所附属 総合南東北病院 神経放射線診断科、
[2]脳神経疾患研究所附属 総合南東北病院 放射線科

【目的】転移性脳腫瘍へのガンマナイフ治療後の，腫瘍再発と壊死の鑑別における，MR-permeability imagingでの各parameterの有用性を検討した。【方法】脳転移の40例，49病変を対象とした。そのうち7病変は増大により手術され，再発と病理組織的にも診断された。その他の42病変は，4ヶ月以上の経過観察で不変または縮小し，壊死と診断した。MRIは，造影剤投与によるDCE-dynamic MRIを行い，general kinetic modelを用い，血管内から血管外への移行定数(Ktrans)(/min.)，Ve(血管外細胞外腔体積)，血管外から血管内への移行定数(Kep)(/min.)を得た。測定の関心領域は，病変の充実部分に設定した。腫瘍再発と壊死とで各測定値の有意差を検定し，さらにROC解析を行い，各測定parameterの比較を行った。【成績】再発腫瘍と壊死とで，Ktransでは有意差が得られたが(再発: 0.36 ± 0.47, 壊死：0.15 ± 0.21)，Ve (再発: 0.33 ± 0.33, 壊死：0.26 ± 0.23)とKep (再発: 0.76 ± 0.36, 壊死：0.67 ± 0.36)では得られなかった。ROC解析では，AUC (95% CI)は，Ktransが0.70 (0.48–0.92), Veが0.58 (0.32–0.84), Kepが0.60 (0.40–0.79)で，Ktransが最も優れていた。cut-off valueは，Ktransが0.073, Veが0.16, Kepが0.54，sensitivity / specificityは，Ktransが0.86 / 0.52, Veが0.71 / 0.57, Kepが0.86 / 0.45，であった。【結論】転移性脳腫瘍へのガンマナイフ治療後における，腫瘍再発と壊死の鑑別では，MR-permeability imagingにより得られるKtrans，Ve，Kepでは，Ktransが最も優れていると考えられる。

O-1-057　4D-PC法に基づく拍動性脳脊髄液動態の時空間相関の可視化

○八ツ代　諭[1]、林　　直一[2]、平山　晃大[2]、松前　光紀[2]、厚見　秀樹[2]、梶原　　直[3]、
アフニザンファイザル　アブドゥラ[4]

[1]東海大学大学院 工学研究科 情報理工学専攻、[2]東海大学 医学部 脳神経外科、
[3]東海大学医学部付属病院 放射線技術科、
[4]Faculty of Computer Science and Information Systems, Universiti Teknologi Ma laysia, Malaysia

【目的】脳脊髄液（CSF）拍動の特性を相関マップ法により定量・可視化し，特発性正常圧水頭症（iNPH）と健常者の分類ならびに年齢に依る変化を評価した．【方法】若年健常者ボランティア10名（平均26 ± 4歳），老年健常者ボランティア10名（平均74 ± 7），iNPH患者ボランティア10名（平均76 ± 6歳）を矢状面で撮像した．撮像時間は40分だった．VENCを5~60[cm/sec]に設定し，SI（頭尾），RL（左右），AP（背腹）の速度の時間変化を4D-PC法で求めた．得られた速度ベクトルの空間分布の任意領域におけるCSFまたは血液の速度波形を参照波形とし，その参照波形と他の領域におけるCSF波形が最大の相関を持つ遅延時間を求め，遅延時間ならびに最大相関をマップした．遅延時間は1心拍周期に対する割合として示した．【結果】iNPH患者の遅延時間（Fig. 1(a)），最大相関マップ（同(b)）を示す．両図の黒い四角内のCSFのFH方向の速度の平均値を参照波形とした．【考察】本手法により得られた最大相関マップにおいて頭蓋内CSF腔の相関係数の標準偏差を定量したところ，若年健常者，老年健常者，iNPH患者の各群間に有意差が認められ分類することができた（$p<0.05$）．iNPHなどCSF動態に変化を及ぼす病態の分類が期待された．本研究は科研費（26462220）による．

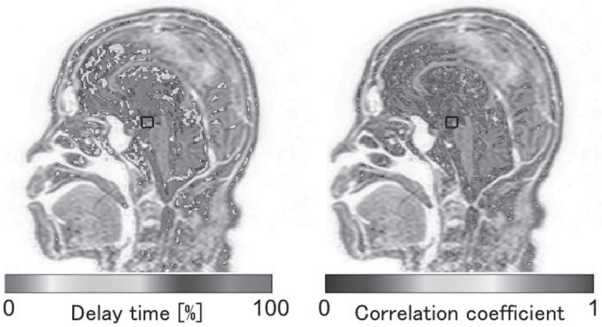

Fig. 1 Maximum correlation (a) and correlation time (b) maps in an iNPH patient.

O-1-058　FASE法によるTime-SLIP法を用いた脳灌流画像撮像法の基礎的検討

○佐々木博信[1]、大田　英揮[2]、根本　　整[1]、木村　智圭[1]、山中　一臣[1]、永坂　竜男[1]、二科　孝志[3]、
山下　裕市[3]、市之瀬伸保[3]、梁川　　功[1]、高瀬　　圭[2]

[1]東北大学病院 診療技術部放射線部門、[2]東北大学病院 放射線診断科、
[3]東芝メディカルシステムズ株式会社

【目的】ASL(Arterial Spin Labeling)法は、非造影の灌流画像撮像法として日常の臨床検査に広く用いられている。しかし、従来のASL法(3D-FFE法、3D-SSFP法)では、磁化率の影響を受けやすく、空間分解能も低いことが問題点として挙げられる。今回、FASE法を用いたTime-SLIP法で撮像することで、磁化率の影響を受けにくく、空間分解能の向上が図れるか、基礎的な条件の検討を行った。【方法】東芝社製 Vantage Titan 3Tを用いた。同意の得られた健常ボランティア4名を対象とした。Time-SLIP法において、白質と灰白質にそれぞれ関心領域（ROI）をとり、信号値を比較して最適なTE、FA、Flop angle、BBTIを求めた。撮像条件はFASE法、TR/TE:5000/20-100ms、FA:30-120°、Flop angle:100-160°、FOV:23x23cm^2、スライス厚：10mm、マトリクス：128x128、積算回数：8、BBTI:1400-2600ms、撮像時間:2:50。また、従来用いられているASL法(3D-FFE法、3D-SSFP法)と、Time-SLIP法を視覚評価にて検討を行った。【結果・考察】TE=20ms、FA=90°、Flop angle = 160°において、信号強度が最大を示す結果となった。視覚評価においては、従来の2法に比べ、アーチファクトによる画像の歪みが少なく、空間分解能も高くできるため、評価が高かった。TEを短くすることで、T2減衰による信号低下の影響が少なくなるため、信号強度が高くなったと考えられた。実際の撮像においては、BBTIの設定や、ラベリングの位置によって、取得される画像に変化が現れる可能性が示唆されるので、注意を必要と考えられた。【結語】FASE法を用いたTime-SLIP法における脳灌流画像撮像法は、従来法に比べてアーチファクトの影響を受けにくく、分解能を上げることができるため、有用な撮像法になりうる可能性が示唆された。

O-1-059　DSC-MRPにおける灌流動態の可視化とその有用性

○高橋　一広、豊嶋　英仁、大村　知己、中村　和浩、木下　俊文

独立行政法人 秋田県立病院機構 秋田県立脳血管研究センター 放射線科診療部

【目的】ガドリニウム造影剤をボーラス静注するdynamic susceptibility contrast-MRP (DSC-MRP)は，脳虚血の灌流評価に施行されている．しかし，造影剤到達遅延補正の有無がデコンボリューション解析結果に影響し，脳血流量(CBF)や平均通過時間(MTT)の測定量が変化するため，低灌流状態の推定に苦慮する場合がある．DSC-MRPの収集像には造影剤ピーク到達時間マップ(TTP)やMTTの元になる灌流動態情報が含まれている．それを可視化することにより，TTP延長やMTT延長を指標とした低灌流状態の正確な評価に寄与することが期待できる．そこで今回，血流動態を可視化する経時的差分マップ表示手法を考案し，臨床的有用性の初期検討を行った．

【方法】DSC-MRPは3T-MRI(SIEMENS MAGNETOM Verio Dot 3T)にて，GRE-EPI法を用い，TR=1000ms,TE=28ms,FA=90°，matrix = 128 × 115，BW=1502Hz，スライス厚=5mm，スライス枚数=12，時間分解能は1秒とし60秒間連続撮像した．経時的差分マップ表示手法とは，全時相をΔR2変換し，画素毎に時相tと時相t+1の差分値をマップ化し，それを経時的にカラースケールで表示する手法である.差分値が正の場合には，造影剤が流入する時相を示し，黄～赤色で表示した．差分値が負の場合には造影剤が流出する時相を示し，緑～濃紺色で表示した．対象はDSC-MRPを施行した主幹動脈狭窄・閉塞症例．評価は，基底核，側脳室体部および半卵円中心レベルの経時的差分マップ表示し，TTP延長域およびMTT延長域と比較した．

【結果】経時的差分マップ表示手法により，左中大脳動脈狭窄症例の患側灌流域では，順行性に遅延した流入および流出が延長した灌流動態を可視化できた．その領域はTTPおよびMTTが中程度に延長した領域であった．左中大脳動脈閉塞症例の患側灌流域では，後方循環から遅延した流入および流出が延長した灌流動態を可視化できた．その領域はTTPおよびMTTが延長した領域であった．

【結論】経時的差分マップ表示手法は側副血行路の方向性および発達の程度を捉えて血行動態を把握しながらTTPやMTT延長を調べることができ，主幹動脈狭窄・閉塞病変に伴う低灌流状態を評価する支援ツールとしての有用性が示唆された．

O-1-060　呼吸周期成分静脈血酸素飽和度揺らぎの呼気終末二酸化炭素分圧依存性

○西　　慶悟[1]、唐　　明輝[1]、山本　　徹[2]

[1]北海道大学 大学院 保健科学院、[2]Fuculty of Health Sciences, Hokkaido University

【目的】大脳細動脈は呼吸に連動した動脈血二酸化炭素分圧変動により収縮拡張し、それに伴い静脈血酸素飽和度が呼吸周期で揺らいでおり（ΔY_r）、その揺らぎが認知症の早期指標となる細動脈機能を反映する。静脈洞の時系列MR信号よりΔY_rを求める方法が確立されたが、被験者の呼吸の深さによりΔY_rが変動する。そこで、本研究では呼吸の深さを反映する呼気終末二酸化炭素分圧（$etCO_2$）とΔY_rの関係を調べた。

【方法】健常成人ボランティア3名を対象に、3.0-T MRIにて脈波同期Phase Contrast法で上矢状静脈洞の血流速分布を求め、それを元にΔY_r測定精度が高い上矢状静脈洞の血流が遅い部位にSE-EPI（TR = 250 ms）時系列撮像位置を決めた。その位置で、上矢状静脈洞に直交するシングルスライス（7 − 15 mm厚）の連続撮像を行った。このとき、呼吸周期はメトロノームを用いて15回/分（0.25 Hz）に固定し、浅い呼吸、通常呼吸、深い呼吸の状態でそれぞれ撮像を行うとともに同様な呼吸状態下での$etCO_2$をカプノメータを用いて測定した。また、上矢状静脈洞信号の時系列データのフーリエ変換から信号強度揺らぎの呼吸周期成分（0.2 − 0.3 Hz）のPower spectral intensity（PSI）を算出し、ΔY_rを求める方法に従い、平均信号強度とPSIの散布図の近似直線の傾きからΔY_rを求め$etCO_2$との関係を調べた。

【結果と考察】得られたPSIと平均信号強度の関係はどの呼吸状態でも有意（$p<0.05$）な相関を示し、それぞれの状態のΔY_rが求まった。また、深い呼吸、通常呼吸、浅い呼吸の順に$etCO_2$は増加したが、ΔY_rは低下した。これは、$etCO_2$が増加とともに細動脈が拡張し弾性が低下したためにΔY_rが低下したものと考えられる。

【結論】静脈血酸素飽和度揺らぎの呼吸周期成分は$etCO_2$に依存する。

O-1-061　非造影頭蓋内4D-MRA(CINEMA)における最適ラベリング方法の選択：FAIR法とSTAR法の比較検討

○野田誠一郎[1]、豊成　信幸[1]、堀野由香梨[1]、片平　和博[1]、米山　正己[2]、中村　理宣[2]、鈴木由里子[2]

[1]国家公務員共済組合連合会 熊本中央病院、[2]フィリップスエレクトロニクスジャパン

【目的】近年、非造影で頭蓋内の血流動態を観察可能な方法が注目されている。中でも、CINEMA（contrast inherent inflow enhanced multi-phase angiography）法は、スピンラベリングとLook-Lockerシーケンスを組み合わせた非造影4D-MRAの一手法であり、臨床応用が進んでいる。CINEMA法にはいくつかのシーケンスバリエーションが報告されているが、特にスピンラベリングの方法について、臨床においてどの方法が最適であるかの直接的な比較はこれまでなされてこなかった。そこで今回われわれは、頭蓋内CINEMA法における最適なラベリング方法について直接比較を行った。

【方法】使用装置はPhilips社製Ingenia 3.0T。5名の健常ボランティアの頭部を対象に検討を行った。空間分解能や時間分解能など、ラベリング方法以外の撮像パラメータを同一に設定したシーケンスを用いて、FAIR法及びSTAR法を用いて撮像を行った。得られた4D-MRA画像の画質（血管描出能、アーチファクトの程度）について視覚評価を行った。

【結果・考察】血管の描出能に関しては、両ラベリング手法ともに良好であった。またFAIR法の方が末梢血管の描出能がわずかながら優れていた。アーチファクトに関しては、FAIR法では全てのphaseにおいて背景信号が高く、特に最初のphaseでは脂肪由来と思われる背景の信号上昇が顕著であった。また撮像スラブの上方から流入した静脈信号の混入がみられた。一方STAR法では比較的アーチファクトは少なかった。

【結論】頭蓋内CINEMA法における最適なラベリング方法はSTAR法であることが示唆された。しかし、末梢血管の描出においてはFAIR法が優れている点など考慮すると、対象疾患に応じた使い分けが必要と考えられた。

O-1-062　グルタミン酸、GABA、グルタミン定量化を目指した2D CT-PRESSスペクトルの位相補正とカーブフィッティング

○渡邉　英宏、高屋　展宏、三森　文行

国立環境研究所 環境計測研究センター 生体応答計測研究室

【はじめに】ヒト脳内の興奮性、抑制性神経伝達物質のグルタミン酸（Glu）、γ-アミノ酪酸（GABA）は、神経変性疾患や精神神経疾患との関連が指摘されている。従って、Glu、GABA、そしてアストロサイトに局在するグルタミン（Gln）の高精度定量測定は、^{1}H MRSの重要な課題の一つである。しかし、強いJ_{HH}カップリングの影響で、これ等の代謝物ピークはオーバーラップするため、定量化が難しい。これに対して、2D CT-COSYや2D CT-PRESSといった2D定時間（CT）MRS法は、F_1方向の^{1}Hデカップリングにより、高分解能化が可能となる。これ等の方法を用いて、我々は4.7 T上で、ヒト脳内からのGlu、GABA、Glnピーク検出を報告してきた。今回、スピンエコー型で高感度化が可能な2D CT-PRESSスペクトルに対して、定量化を目指した位相補正法とカーブフィッティング法を開発したので報告する。

【方法】測定には、ヒト全身用4.7 T MR装置（Agilent製）を用い、送受信兼用QD体積TEMコイルを利用した。ファントム実験では、10mM NAA、8mM Cr、9mM Glu、3mM Gln、2mM GABAの混合溶液ファントム内、ボランティア測定では、頭頂-後頭葉領域27 ml内のCT-PRESS信号を取得し、再構成後のスペクトル上で、NAA（2.01ppm）、Cr（3.02ppm、3.91ppm）の3ピークの位相を測定した。続いて、線形最小二乗法を用いて0次、1次位相を算出し、位相補正を行った。続くスペクトル解析では、最初に、位相補正スペクトルから2.4ppm近傍のGlu C4Hピークのみを抽出し、線幅、化学シフト位置などの変数を求めた。次に、得られた変数を初期値として、2D CT-PRESSスペクトル上の2.1ppm ~ 2.6ppm範囲に対して、Glu C4H、GABA C2H、Gln C4H、NAA C3Hの線形結合和モデル式を用いたフィッティングを行った。これ等の方法は、MATLAB上で開発した。

【結果】ファントム、ヒト脳スペクトル共に位相補正が良好であり、カーブフィッティング後の残差はノイズ程度となった。

【結語】開発した方法は、2D CT-PRESSスペクトルの位相補正、カーブフィッティングに有用であり、ヒト脳内のグルタミン酸、GABA、グルタミンの高精度定量化が期待できる。

O-1-063　^{1}H-MRSを用いた骨格筋カルノシン濃度の定量：イミダゾールペプチド摂取の効果

○高橋　英幸[1]、河口　友美[2]、鈴木　康弘[1]、池田　達昭[1]、佐藤三佳子[2]、松本　貴之[2]、大西　貴弘[1]、丸山　克也[3]

[1]国立スポーツ科学センター、[2]日本ハム株式会社中央研究所、[3]株式会社シーメンス・ジャパン

【背景】カルノシン(Car)は骨格筋に多く存在するペプチドであり、筋Car濃度は高強度運動パフォーマンスと正の相関があることが報告されている。また、Car濃度は遅筋と比較して速筋で多いことなども示されているが、イミダゾールペプチドの経口摂取により筋Car濃度が増加するかは明らかではない。【目的】本研究では、Single voxel ^{1}H-MRSを用いた筋Carの定量法の検証を行うとともに、イミダゾールペプチド摂取により骨格筋Car濃度が増加するかどうかを調べることを目的とした。【方法】健常女性7名を2群に分け、片方の群にはイミダゾールペプチド1.5g/日を9日間連続摂取させた。約3週間のウォッシュアウト期間の後、同様の摂取をクロスオーバーにて行い、摂取前後でOzdemirら(2007)が報告した^{1}H-MRS法を用いて外側広筋のCar濃度を評価した。^{1}H-MRS測定には3Tの超電導MR装置(Magnetom Skyra、Siemens社)と4チャンネル^{1}H表面コイルを用いた。右脚外側広筋中央部にコイル中心が配置されるように特注の固定具でコイルを固定し、Single voxel PRESS法を用い、TR=4,000ms、TE=30ms、Average=128、VOI=12 × 12 × 20mm、水抑制ありとなしの条件で測定を行った。筋と基準溶液(20mM Car)から得られたピーク面積を比較し、温度補正、飽和補正を加えて筋Car濃度を算出した。【結果】本研究により算出された摂取前の筋Car濃度は、摂取ありで4.5 ± 1.1mM、摂取なしで4.7 ± 1.0mMと先行研究と類似した値であり、2回の測定値の間には有意な相関が認められた。評価法比較として実施したLCModelによる測定結果との間にも有意な相関が認められた。イミダゾールペプチド摂取により筋Car濃度は約11%有意に増加した。【結論】本研究の結果から、基準溶液を用いた^{1}H-MRSにより骨格筋のCar濃度を評価することが可能であり、9日間のイミダゾールペプチド摂取により外側広筋Car濃度が増加することが示された。

O-1-064　定量的^{31}P-MRSによる鍛錬者と非鍛錬者の骨格筋リン酸化合物含有量の比較

○高橋　英幸[1]、大澤　拓也[1]、鈴木　康弘[1]、後藤　一成[2]、笠井　信一[2]、丸山　克也[3]

[1]国立スポーツ科学センター、[2]立命館大学、[3]株式会社シーメンス・ジャパン

【背景】これまで、リン磁気共鳴分光法(^{31}P-MRS)により測定されたPCr/ATPと筋線維組成との間に相関があること、陸上競技短距離走者が長距離走者よりも高いPCr/ATPを有していることが報告されている。しかしながら、このような違いがPCrとATPのどちらの含有量の差に起因しているのかは明らかではない。さらに、高強度トレーニングによりATP濃度が変化する可能性も示されている。昨年度の大会において、我々は、Kemp et al.(2007)の方法に基づく定量的^{31}P-MRSによりリン酸化合物含有量の定量が可能であることを示した。【目的】定量的^{31}P-MRSを用いて短距離走者、長距離走者および非鍛錬者の骨格筋リン酸化合物濃度の違いを調べることを目的とした。【方法】陸上競技短距離走者12名(ST群)、長距離走者10名(ET群)、非鍛錬者9名(UT群)を対象とした。^{31}P-MRS測定には3Tの超電導MR装置(Magnetom Verio、Siemens社製)と直径10cmの^{31}P-^{1}H表面コイルを用いた。Extended ISIS法を用いたシングルボクセル^{31}P-MRSは、TR=6s、積算=32、プレスキャン=4の条件で、関心領域(30 × 35 × 40mm)を外側広筋・中間広筋に設定してデータ収集を行った。筋と外部基準溶液のピーク面積を比較し、飽和補正を加えてリン酸化合物濃度を算出した。【結果】PCr濃度のみではなく、ATP濃度においても一定の個人差が認められた。ST群は、ET群およびUT群よりも高いPCr濃度と低いATP濃度を示したが(P<0.01)、ET群とUT群の間には差が認められなかった。さらに、ST群は他の2群よりも高いPCr/ATPを示した(P<0.01)。PCr/ATPはPCr濃度、ATP濃度両者との間に相関が認められたが、ATP濃度との方がより高い相関であった。【結論】ST群のPCr/ATPはET群、UT群よりも高値を示し、それにはST群の高いPCr濃度とともに、低いATP濃度がより大きく関係することを定量的^{31}P-MRSにより明らかにすることができた。

O-1-065　^{1}H MR spectroscopy（MRS）法による肝臓の代謝物質グリコーゲンの評価

○濱田　雄貴、吉丸　大輔、池田　良弘、茂木　　望、舟木　　歩
東京女子医科大学 八千代医療センター 画像検査室

【背景　目的】グリコーゲンは糖質が連なった構造をしていて，主に肝臓，筋肉にたくわえられる．肝臓のグリコーゲンは血糖値を維持するための重要な物質で，グリコーゲンの量を知ることは代謝疾患においてとても重要である．医学的に肥満の方はグリコーゲンが多く，肝機能が悪いとグリコーゲンが少ないと言われている．近年LC modelにてグリコーゲンの定量が可能となり，^{1}H MR spectroscopy(MRS)法を用いて非侵襲的に代謝疾患の臨床評価ができるようになった．本研究の目的は，当院でこれまで脂肪定量を目的としてMRS法を施行した肝臓のグリコーゲンの含有率を評価した．【方法】使用装置はPhilips社製 Achieva 3.0T SENSE Cardiac coil．撮像条件はMRS　STEAM法 TR2500ms TE9.3 Single Voxel 25*25*25　解析ソフトはLC modelを用いた．脂肪肝と疑われた60症例を対象にMRS法を行い，グリコーゲン含有率と脂肪含有率の相関関係を求めた．またグリコーゲン含有率と各肝臓疾患(肝硬変，非アルコール性脂肪性肝炎，糖尿病)23症例の有意差検定を行った．測定対象の関心領域は右葉(2カ所)とした．使用した統計解析は回帰係数の検定，ノンパラメトリックSteel-Dwass検定である．【結果　結語】回帰係数の検定においてグリコーゲン含有率と脂肪含有率は相関関係が認められた．また肝硬変になると肝機能が低下(肝細胞が減少)し，グリコーゲンが少なくなったため，多重比較において糖尿病患者群と肝硬変患者群の間に有意差が認められた(P<0.05，P=0.0483). 肝臓におけるグリコーゲンの貯蓄は，肝臓の脂肪化，さらに肝臓機能に影響されることがわかった．非侵襲的手法であるMRS法におけるグリコーゲン含有率の評価は，代謝疾患の臨床診断において新たな情報与えることが可能である．

O-1-066　肝臓の脂肪評価における^{1}H-MR SpectroscopyとフィブロスキャンによるCAP値の再評価

○茂木　　望、吉丸　大輔、濱田　雄貴、池田　良弘、舟木　　歩
東京女子医科大学 八千代医療センター

【背景・目的】肝臓の脂肪浸潤の評価の多くは肝生検が行われている．近年，画像診断を利用した肝臓脂肪の評価が可能になり，^{1}H-MR Spectroscopy（MRS）や，超音波検査であるフィブロスキャンで得られるControlled Attenuation Parameter（CAP）の値が利用されている．これまでこれらを比較した報告はされているが，MRSによる脂肪含有率とCAP値は相関があると言われてきた．しかし当院において，CAP値とMRSによる脂肪含有率の値が明らかに相関していないケースが多くみられた．そこで我々は，CAP値とMRSによる脂肪含有率の値との相関関係について改めて評価を行った．【方法】^{1}H-MRSの測定条件はPhilips社製Achiva3.0T装置にて，STEAM法を使用し，繰り返し時間2500ms，エコー時間10ms，信号加算回数64，ボクセルサイズ25mm × 25mm × 25mmとした．解析にはLCmodelを使用し，得られた値にT2補正を行った．CAP値の測定はフィブロスキャン502を用いた．対象は2014年4月から2015年5月までに，当院で肝臓脂肪の評価目的の為MRSとフィブロスキャンの検査を行った72症例である．これら対象のCAP値とMRSによる脂肪含有率の相関を調べた．【結果】対象のCAP値と^{1}H-MRSの値には相関がみられた．しかし，MRSでの脂肪含有率が5％以下の時でも，CAP値が200以上と脂肪量中から高程度を示すデータが16件あった．これらはB型・C型肝炎や肝硬変の患者に多くみられた．【結論】MRSを用いた脂肪含有率の値とCAP値は，巨視的にはこれまで報告されている通り相関はするが，B型・C型肝炎，または肝硬変患者の極めて低い脂肪含有率においては相関していない．よってCAP値が高い場合でも脂肪含有率が低いケースが存在するため，注意が必要である．

O-1-067　MEGA-PRESS法によるGABA+を指標としたfMRS測定の検討

○村瀬　智一[1]、山城　博幸[2]、山本　洋紀[3]、梅田　雅宏[1]、河合　裕子[1]、萬代　綾子[4]、樋口　敏宏[4]

[1]明治国際医療大学 医療情報学ユニット、[2]藍野大学 臨床工学科、[3]京都大学大学院 人間・環境学研究科、[4]明治国際医療大学 脳神経外科学ユニット

【背景・目的】3.0T MRI装置の普及に伴って脳内神経伝達物質の1つであるγ-アミノ酪酸（GABA）濃度と脳活動との関連が研究されているが、脳活動に伴うダイナミックなGABA濃度の変化はほとんど検証されていない。一方、3.0T で観測対象とするGABA は3.0 ppm 付近に存在するが、高分子タンパク(MM:macromolecule)も含むためGABA+と呼ばれている。fMRI実験によって、右手掌部への体性感覚刺激時に左手表象領域(右脳一次体性感覚野)の deactivation (同側抑制)が観察されている。そこで、今回我々は、体性感覚野の同側抑制を利用して、MEGA-PRESS法によって測定されるGABA+濃度の変化とダイナミックな脳活動との関係を検討した。【対象・方法】対象は実験に同意の得られた右利きの健常男性ボランティア6名(18.7 ± 0.5歳)。測定装置はSIEMENS社製 Trio 3.0T MRI装置 と32 chヘッドコイルを用いた。GABA+測定にはMEGA-PRESS シーケンス(ミネソタ大学提供) を用いて水信号の信号抑制を行った上で 1.9 ppm と7.5ppm に周波数選択パルスを印加した。MEGA-PRESSの測定はTR/TE/NEX = 3,000ms/68ms/32（所要時間：約3分30秒)。関心領域は、左手表象領域相当部位を含む 27mlのVOIを設定した。手掌部の体性感覚刺激には、非磁性のヘアブラシ(KNH3726, KENT, England)を使用し、1回のMRS測定内に片手のみを4秒間刺激するイベントをランダムに15回行った。手掌部刺激のMRS測定は右手、左手それぞれ4回ずつ行った。MRSデータの後処理にはGANNETを使用した。【結果・考察】GABA+濃度とCr濃度の比(GABA+/Cr)を求めた結果、同側刺激：0.081 ± 0.011、対側刺激：0.080 ± 0.012 で条件間の有意差は認められなかった。GABAを測定する先行研究では対象が20名程であるため、今回の被験者数では不足していると考えられる。また、GABA濃度が脳活動に伴う変動があると仮定される場合、刺激が間欠的で有り、刺激タイミングがMRSの計測のタイミングと一致していなかったことは今後の改善点になると考えられた。しかし一方で、1回4分弱の測定で比較的良好なGABA+の波形が計測できているため、刺激条件を改善し、被験者を増やすことで結果が改善できると考えている。

O-1-068　^{1}H-CSIにおけるLCModel解析データを用いた代謝画像表示ソフトの試作

○梅田　雅宏[1]、村瀬　智一[1]、安田　幸二[3]、渡邉　康晴[1]、河合　裕子[1]、萬代　綾子[2]、樋口　敏宏[2]

[1]明治国際医療大学 医療情報学、[2]明治国際医療大学 脳神経外科、[3]エルエイシステムズ株式会社

多くの臨床^{1}H-MRS研究では、^{1}H-MRSで得られる代謝物の濃度比較のために、複数領域のデータを計測する手法が用いられる。^{1}H-MRSの計測法の一つとしてchemical shift imaging法が古くから知られているが、計測に時間がかかることや、グルタミンやグルタミン酸、ミオイノシトールなどT_2の短い代謝物において、短いTEを測定条件とした場合に^{1}H-MRSのベースラインが適切に処理できないなどの問題点が挙げられている。このベースラインの処理を含めた波形分離処理ソフトとしてLCModelが広く利用されている。LCModelを用いてCSIデータを処理した場合、^{1}H-MRSデータにより解析された代謝物の信号強度は、各ボクセル毎のリストデータの羅列として出力される。今回、この一連のデータから代謝物のマップを作成し、さらに同一断面のMRIとマッチングさせて表示するソフトウェアを、ビーエフ研究で開発したプログラムを基に試作した。Trio 3T MRI(シーメンス社)および32チャンネルヘッドコイルを用いて、fov 16cm 12x12マトリックス、厚さ1cmの頭頂部を計測しLCModelで処理した。このデータを基に脳内の代謝物マップを表示し、同一断面のMRI上の点をクリックすることで対応するスペクトルおよび、LCModelで波形分離した結果を表示することができた。このソフトウェアを用いることで、代謝物ごとにその分布の違い（例えば病巣と健常組織の比較など）を比較的容易に可視化することが可能となった。水信号を参照として代謝物の定量的なマッピングは臨床研究での応用が期待できる。

O-1-069　GSH検出のためのMEGA-PRESS法の改良

○松田　豪[1]、原田　雅史[2]、桃沢　宏之[1]

[1]GEヘルスケア・ジャパン株式会社 研究開発部、[2]徳島大学医学部 放射線科

【目的】グルタチオン(GSH)は抗酸化物質であり、脳内では神経伝達に関与するために、その分布や濃度の測定は意義がある。GSHの検出にはdouble-quantum filter法や差分法であるMEGA-PRESS法などが提唱されている。MEGA-PRESS法は簡便さとSNの高さから3.0T MR装置を用いた臨床研究に広く利用されている。GSHを検出する際には差分によって2.95ppmのβ-CH2システインを得るために、J-couplingによる4.56ppmのα-CHシステインにediting用のRFを照射する。この際echo timeにJ-coupling の効果が最もよく現れる68msec程度を使用すると、約70Hzの帯域のediting用RF pulseを使用できる。しかし4.56ppm のα-CHと4.7ppmの自由水の共鳴周波数差は、3.0T MR装置では0.16ppm = 128Hz × 0.16 = 20.5Hzであるために、editing用のRFを照射すると大きな信号源である自由水の信号に影響を与える。その結果editing onとoffのspectrumのベースラインに歪が生じ、差分エラーが生じてしまう。またGSHは生体における存在濃度から5分から10分程度の加算が必要となる。そのために生体や装置由来の静磁場のドリフトがspectrumの半値幅を下げる原因となる。今回われわれはこれらの問題点の解消を目的としてMEGA-PRESS法の改良をおこなったので報告する。

【方法】研究用MEGA-PRESSシーケンスではediting用RF pulseのon、offに伴うベースラインの歪を低下させるために、MEGA off RF pulseは4.86ppmに照射できるようにした。また中心周波数のドリフトを後処理で補正するために、水抑制をした代謝物収集時に、水抑制をおこなわない基準水を収集するようにした。GE MRSファントム、ならびに健常ボランティアにおいて今回の収集方法による効果を確認した。使用した装置は 3.0TMR装置 (Discovery MR750 version24.0)である。

【結果】editing用RF pulseを4.86ppmに照射することで差分spectrumのベースラインはフラットとなり、2ppmのNAAの消え残りもなくなった。このことから良好な差分がおこなえていることが確認できた。中心周波数のドリフト補正は、ファントムでは周波数ドリフトが±1Hzしかなかったためにその効果が確認できなかった。

O-1-070　脊椎撮像における部分領域に対する４チャンネルRFシミング効果の基礎的検討

○金子　幸生[1]、五月女悦久[1,2]、伊藤　公輔[2]、瀧澤　将宏[2]、羽原　秀太[1,2]、関　悠介[1]、高橋　哲彦[2]、尾藤　良孝[2]、越智　久晃[1]

[1]株式会社日立製作所 研究開発グループ、[2]株式会社日立メディコ MRIシステム本部

【目的】3テスラ以上の高磁場MRI において，RF照射によって生成される回転磁界（B_1^+）の不均一低減は依然として重要な課題である。近年，RF照射コイルのチャンネル(以下，ch)を増やした際のB_1^+不均一低減効果について，幾つか報告されている[1,2]。また，腹部領域内における一部の領域（以下，部分領域）に対するRFシミングのch数の効果についても報告されている[3]。本報告では，3テスラ装置における脊椎撮像を想定し，脊椎を含む部分領域に対する4chのRFシミングの効果を明らかにすることを目的とする。【方法】4chのRF照射コイルモデル[4]を作成し，数値シミュレーションを行った。 (a)QD(Quadrature)照射，(b)2ch RFシミング（B_1^+均一度を最小化），(c)2ch RFシミング（QD照射時のB_1^+均一度を維持する条件の下，RF照射パワー（全ch分の総和）を最小化），(d)4ch RFシミング（B_1^+均一度を最小化），(e)4ch RFシミング（RF照射パワーを最小化），の計5つのRF照射方法について，B_1^+不均一度指標（標準偏差／平均値×100 [%]）およびRF照射パワー指標（RFシミング時の照射パワー／ QD時の照射パワー×100 [%]）を算出した。人体モデルとしてCST社提供のHugoモデルを使用し，腰椎撮像を想定して人体モデルを配置した。脊椎を包含する領域を部分領域と設定して，RFシミングを行った。【結果】B_1^+不均一度指標は，(a)QDでは16.2，(b)2chでは15.2，(d)4chでは13.3となり，4chの場合においてB_1^+不均一が最も低減されることがわかった。RF照射パワー指標は，(a)のQDおよび(c)の2chの場合では値がほぼ変わらず，(e)の4chの場合においては照射パワーが約20%低減した。以上より，4chのRFシミングが，部分領域内のB_1^+不均一もしくはRF照射パワーの低減に寄与することが示された。【参考文献】[1] Harvey PR.et al. ISMRM 2010; 18: 1486. [2] Childs AS. et al. MAGMA 2013; 26: 401-410. [3] Kaneko, et al. ISMRM 2013; 21: 2756. [4] Soutome, et al. ISMRM 2013; 21: 2750.

O-1-071　研究目的で導入した汎用3T-MRI装置に対応したラット頭部用コイルの試作と有用性の評価

○夏目　貴弘[1,2]、外村　和也[3]、間賀田泰寛[4]

[1]藤田保健衛生大学 医療科学部 放射線学科、[2]浜松医科大学 産学官共同研究センター、
[3]浜松医科大学 医学部 臨床医学教育学講座、[4]浜松医科大学 メディカルフォトニクス研究センター

前臨床研究において小動物イメージングは専用MRI装置を使用して行われるが、臨床用MRI装置と比較して使用可能なシーケンスやパラメータが異なる。そのため、前臨床研究から臨床研究に移行する際にMRI撮像について再度検討しなければならない。そこで本研究では研究目的で導入した汎用3T-MRI装置に対応した制作されたラット頭部用コイルと臨床用シーケンスを用いてラット脳イメージングを行い、その有用性について評価することを目的とした。GE Healthcare社製3T-MRI装置Signa HDxtと高島製作所製ラット頭部イメージング用サドルコイルを使用して、ラット脳を対象に高速スピンエコーによるT1・T2強調画像の撮像および3D-time of flightによるMR angiography（MRA）、arterial spin labeling（ASL）、そしてdiffusion weighted imaging（DWI）の撮像を行った。T1・T2強調画像は脳実質の経時観察に十分な画質が得られ、MRAではラットのウイリス動脈輪を鮮明に描出することができた。また脳梗塞モデルラットのASLでは血流低下領域、DWIでは梗塞領域を評価することが可能であった。本研究で構築したイメージング環境では新たに小動物用MRI装置を導入する必要がなく、臨床で使用されるシーケンスを元にしてラットの脳イメージングに成功した。臨床用MRI装置は小動物用MRI装置と比較して豊富な撮像シーケンスを有し、操作性も優れている場合が多く、撮影技術を修得することが容易であり、新たな研究者へのMRIの利用促進が期待できる。

O-1-072　CEST Peak Extraction methodを用いたmulti peak fittingによるCEST定量解析法

○三好　光晴、松田　　豪、椛沢　宏之

GEヘルスケア・ジャパン株式会社 研究開発部

【目的】CEST(Chemical Exchange Saturation Transfer)の評価にはMTR_{asym}が用いられてきたが、定量性が低いという問題があった。本研究では、Z spectrumを新規のspectrumに変換し、multi peak fittingを行い、CEST項を定量的に解析する方法を検討した。

【方法】CEST Peak Extraction (CPE) method (ref.1)では、z-spectrumをCPE spectrum= (1/z-1)*(1-cos(offset frequency))*constantに変換し、ローレンツ関数でfittingした。その際、自由水と結合水のMT項(C_{MT})も考慮に入れ、CEST項、MT項、自由水項の線形和と仮定した。Prep pulseのB_1 (ω_1)を0.25μT刻みで2μTまで変えながらファントム実験を行った。ファントムは鶏卵の卵白、磁場は3T (MR750w)、Prep pulseはPhase Cycle法(ref.2)を使用した。CPE spectrum のfitting結果から、CEST時定数k_{ba}を計算した。また、新しい指標として, CEST index=ω_1^2*$M_{0b}/M_{0a}/R_{1a}$, C_{MT}を計算した。

【結果】CPE spectrum上でCEST項とMT項をmulti peak fittingsすることができた。k_{ba}, CEST index, C_{MT}, MTR_{asym}の計算結果とω_1の関係を図に示す。

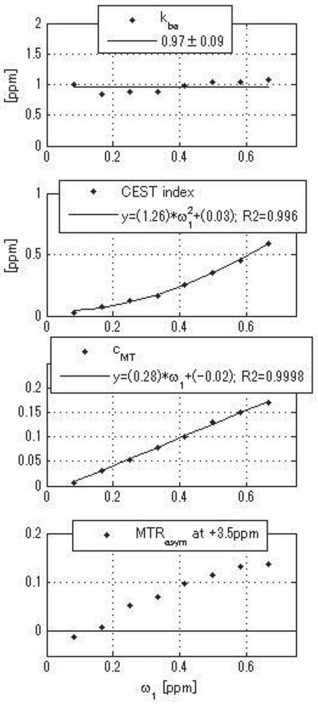

【考察】理論式ではk_{ba}=定数、CEST index$\propto\omega_1^2$、$C_{MT}\propto\omega_1$となるが、実験結果でも同様の関係が示された。MTR_{asym}はω_1が大きくなると飽和して線形性が崩れるが、本方法はω_1に対し線形性があり、より定量的であることが示唆された。

Ref. 1) Miyoshi M. ISMRM 2015 #3346, 2) Miyoshi M. ISMRM 2014 #3299

O-1-073　グラディエントエコー系ラディアルサンプリング法におけるピーク補正機能

○西尾　慧祐、鎌田　康弘、岡　　邦治、横瀬　正知、瀧澤　将宏

株式会社日立メディコ MRIシステム本部

【目的】ラディアルサンプリング法は，k空間を放射状に走査することで体動アーチファクトを抑制する撮像法である．通常サンプリング(Cartesian)と比べ傾斜磁場の面積誤差や磁場不均一，受信コイルが持つ感度分布の影響を受けやすい計測方法であり，特に再収束RFパルスを持たないグラディエントエコー系シーケンスでは，この影響がk空間データのずれ（以下，ピークシフト量）となり，放射状アーチファクトや信号不均一として画像に現れる．今回，グラディエントエコー系シーケンスで安定なラディアルサンプリング法を実現するため，ピークシフト量を高精度に計測し補正する機能（以下，ピーク補正機能）を開発した．

【方法】ピーク補正機能は，はじめにプリスキャンを用いて装置軸毎に正極・負極のエコー信号を取得し，それらの位相差分からピークシフト量を計測する．次にピークシフト量に基づいて，サンプリングデータのk空間配置座標を2次元方向に補正することで，k空間の回転角度毎に構成されるBladeデータを適正な座標に配置する．さらにk空間上における各Bladeの位相オフセット成分を補正することで，画像の信号不均一を低減する．評価には1.5T ECHELON OVAL（日立メディコ），受信コイルは頭部用15chマルチプルアレイコイルをそれぞれ用いた．シーケンスはラディアルサンプリング法であるRADAR（RADial Acquisition Regime）を用い，撮像対象はファントム及び健常ボランティア（研究の目的・意義を説明し，文書による同意を得た）とした．ファントムではRADAR-GrEの基本性能を，ボランティアではT2*強調画像およびTOF画像で体動抑制効果を，それぞれCartesianサンプリングの結果と比較した．

【結果】開発したピーク補正機能により，放射状アーチファクトや信号不均一を抑制できた．ファントム評価において，RADAR-GrEによって得られた画像はCartesianサンプリングの画像と同等であった．また，ボランティア評価ではCartesianサンプリングに比べて体動の影響が小さかった．

O-1-074　9.4T縦型超伝導磁石におけるEcho Planar Imaging の開発

○児玉　奈緒、巨瀬　勝美

筑波大学 数理物質科学研究科 電子・物理工学専攻

【はじめに】

高磁場超伝導磁石にEcho Planar Imaging（EPI）を実装する際には，静磁場不均一性や勾配磁場スイッチングに伴う渦電流の影響が問題となる．本研究では，9.4T縦型超伝導磁石にEPIを実装する際の上記問題点を解決することを目的とした．

【方法】

静磁場強度9.4T開口径54mmの縦型超伝導磁石，二次シムコイル，勾配磁場コイルなどから構成されるMRIに，スライス厚2mm，matrix数64×64，FOV=$(15.36mm)^2$，データ収集時間64ms，TE=80msのspinecho EPIを実装した．リード勾配磁場スイッチングに伴うエコー信号の位相シフトや，渦電流によるエコー位置変動の補正を行うため，位相エンコード勾配磁場がオフのときのreference scanによる補正を行った．また，静磁場不均一性が大きい場合には，スピンエコー近傍の信号のみにより全位相シフトを推定して補正を実施した．さらに，被写体の位相マップによる画像歪み補正を実施した．

【結果と検討】

Fig.1,2に，reference scanによる補正の有無によるEPI画像を示す．このように，この補正によりN/2 artifactがほぼ消失している．Fig.3,4に，シムの電流値をずらして，不均一磁場を生成したときに，補正データの推定の有無によるEPI画像を示す．このように，推定は，やや有効であることが分かる．Fig.5,6に，この不均一磁場下で，位相マップにより画像歪み補正を行った画像を示す．以上より，本システムにおいて，EPIの実装に成功したと結論した．


Fig.1 without correction


Fig.3 without phase estimation


Fig.5 original image (=Fig4)


Fig.2 with correction


Fig.4 with phase estimation


Fig.6 corrected image

O-1-075　MRI software platformの開発

○巨瀬　勝美[1]、巨瀬　亮一[2]、拝師　智之[2]

[1]筑波大学 数理物質系、[2]株式会社 エム・アール・テクノロジー

＜はじめに＞

近年，様々な高機能のMR撮像手法の提案に伴い，シーケンス開発の困難さが増大しつつある．特に，マシンタイム確保や複雑なMR現象の理解が，開発の大きなハードルとなっている．そこで，これらの解決のために，高速MRI simulatorを中核とした，software platformの開発を開始した．これにより，撮像速度が装置台数がボトルネックとなる開発速度を，飛躍的に向上させることができる．

＜開発手法＞

図に本研究で開発を行ったplatformの全体像を示す．本platformの最大の特徴は，多様なパルスシーケンスが，図左のように実機で動作するだけでなく，多くの場合それ以上の速度で，図右のようにGPGPUを用いた高速MRI simulatorで動作することである．なお，simulatorにおいては，NMR信号や，任意の画素内の核磁化の運動や，複数画素の核磁化の運動などを，リアルタイムないし，実際よりも高速に可視化できる．

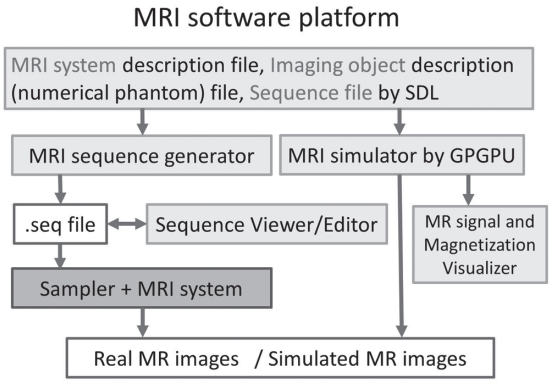

＜結果と検討＞

GPGPUとして，NVIDIA製のGeForce GTX-TITAN-Z（単精度8TFLOPS）使用し，256^3画素の画像のシミュレーション（静磁場不均一性あり）に，約14.5分（2.7TFLOPS）を要した．これは，実機のTR=13msの3D撮像と同等の処理速度である．また，GPGPUを複数枚使用することにより，実機の撮像よりもさらに高速な計算が可能である．以上より，このシステムを活用することにより，シーケンス開発の飛躍的効率向上が可能であると結論した．

O-1-076　腹部領域における主成分分析を用いたRFシムパラメータの拘束条件による局所SAR低減

○伊藤　公輔[1]、金子　幸生[2]、五月女悦久[1,2]、瀧澤　将宏[1]

[1]株式会社日立メディコ MRIシステム本部、[2]株式会社 日立製作所

【目的】3テスラ以上の高磁場MRI において，RF照射磁場（B_1）の不均一低減と局所SARの増大は重要な課題である．B_1不均一低減を目的とした，多チャンネル（ch）RF照射コイルを用いたRFシムについての報告がある[1，2]．一方，局所SARを計測することは難しく，またRFシムパラメータに依存するため，局所SARが大きくなるRFシムパラメータをRFシムの効果を損なわずに排除する必要がある．本報告では，主成分分析を用いた拘束条件を検討し，最悪ケースでの局所SARを見積もることを目的とする．【方法】4chのRF照射コイル[3]で18例の腹部のB_1 mapを計測した．B_1 mapを用いてRFシムパラメータを計算し，主成分分析を行った．18例の主成分得点の標準偏差(σ)を算出し，主成分（PC）について拘束条件を$-4\sigma \leqq PC \leqq 4\sigma$として決定した．局所SARはRFシムパラメータを±2dB/±20°以内の領域を1dB/10°刻みで計算した．人体モデルは，IT'IS Foundation社提供のFatsモデルと，CST社提供のHugoモデルを使用し，腹部撮像を想定して配置した．局所SARの最大値及び，B_1不均一度指標（標準偏差/平均値×100[%]）の最小値を，それぞれ拘束条件を課した場合と課さない場合とで比較した．【結果】最悪ケースでの局所SARの最大値は，拘束条件を課すことでそれぞれ27%（Fatsモデル）、33%（Hugoモデル）減少し，拘束条件により局所SARが高くなるRFシムパラメータを排除できた．B_1不均一度指標の最小値の劣化はそれぞれ6%（Fatsモデル）、2%（Hugoモデル）であり，小さかった．【結論】主成分分析を用いた拘束条件を課すことで，B_1均一度への影響を小さくしたまま，局所SARが大きくなるRFシムパラメータを排除できた．【参考文献】[1] Kaneko, et al. ISMRM 2013; 21: 2756. [2] Ito, et al. ISMRM 2014; 22: 942. [3] Soutome, et al. ISMRM 2013; 21: 2750

O-1-077　抗炎症薬とニトロキシド化合物によるTheranosticsイメージングプローブの開発

○江本　美穂[1]、佐藤　慎吾[2]、藤井　博匡[1]

[1]札幌医科大学 医療人育成センター、[2]山形大学 工学部

【目的】血液脳関門(Blood-Brain Barrier: BBB)を通過しうるナイトロオキシド化合物は、脳内の酸化還元状態に依存してその常磁性を消失するため、脳内レドックス状態を非侵襲的に視覚化できる分子プローブとして着目を浴びている。一般にナイトロオキシド化合物は抗酸化性を有するので、脳炎症モデル動物に投与すると、脳内レドックス状態のモニタリングだけではなく、抗酸化作用により炎症状態の抑制効果も期待できる。また、治療(Therapy)と診断(Diagnostic)を融合させたTheranosticsという分野が広がりを見せている。本研究では、抗炎症薬とナイトロオキシド化合物を融合させた新規Theranosticsプローブの合成に挑戦した。【方法】抗炎症薬であるイブプロフェンまたはケトプロフェンと、ナイトロオキシド化合物である3-hydroxymethyl-PROXYLとを縮合させたプローブを合成した。合成された2種のTheranosticsプローブをマウスに投与し、750MHzのEPRイメージング装置および、0.5Tの小動物用MRI装置(MRmini MRテクノロジー)により、その動態を可視化した。【結果・考察】新規に合成した2種のTheranosticsプローブがBBBを通過し、脳内移行性を持つかどうかMRIを用いて確認した。マウス頭部における、2種のTheranosticsプローブ投与によるMRIの造影効果が脳内を含む頭部全体で認められた。さらにEPRイメージング装置を用いて、Theranosticsプローブのマウス頭部におけるEPR画像を取得した。EPR画像の経時変化より、ケトプロフェンを持つ構造のTheranosticsプローブは、時間と共に脳内から信号が消失して行くことが明らかとなった。今後はこれらのTheranosticsプローブが、脳内レドックス状態の変化と関連した疾患の治療・評価に有効に活用できるかどうか検討する。

O-1-078　ナノ粒子磁性体を内包した糖―PEG型リポソームの複合合成

○八木　一夫[1,2]、水谷　大地[2]、矢頭　由裕[2]、羽立　雄一[2]、杉本　聖一[3]、久保　雅敬[2]、稲葉　忠司[2]

[1]首都大学東京 大学院人間健康科学研究科 放射線学域、[2]三重大学 大学院 工学研究科、
[3]東京都立産業技術高等専門学校 ものづくり工学科

【背景】
脂質2重層に近似して免疫機構から異物と認識されにくい性質を持ったリポソームと呼ばれる閉鎖小胞に修飾させたRES回避リポソームの研究開発が行われている.
【目的】
RES回避リポソームをモデルとした糖被膜型磁性流体を作製する為，多糖であるコンドロイチン硫酸とポリエチレングリコール(PEG)をエステル結合により合成させたPEG化コンドロイチン硫酸を作製した．さらに、それを分散剤として用いた糖被膜型磁性流体の作製をおこなった.
【方法】
複合化1．PEG化糖被膜型MFを作製するためには糖をPEG化する必要がある．PEGと糖のエステル結合を用いた複合化およびアミド結合によるPEG化．メトキシPEG末端水酸基のアミノ化によるPEG化を行った.
糖[糖＝コンドロイチン硫酸C(以下CS)].
複合化2．水酸基結合によるPEG化コンドロイチン硫酸CおよびアミドPEG化CSを分散剤に用いた糖被膜型MF(PEG/CS/MF)の作製.
計測．作製した試料を振動型磁力計(VSM)を用いて飽和磁化値を測定，光散乱測定機(DSL)で粒子径を測定した．7T- NMR解析による試料同定を行った.
【結果・考察】
飽和磁化値，組成，コア粒子径，及びコロイド径をPEG修飾の有無で比較することにより，PEG修飾が糖被膜型磁性流体に与える影響を調査し解析した.
1．PEG化コンドロイチン硫酸の合成．コンドロイチン硫酸，PEGメチルエーテルおよび合成にて得られた試料解析を^{1}H-NMRスペクトル法とIR法で行い合成が成功していることを確認した.
2．コンドロイチン硫酸，PEGメチルエーテルのNMRスペクトルと試料のNMRスペクトルとの比較を行い試料中に含まれる物質の同定を解析チャートを用いて行った.

O-1-079　ラット脳腫瘍極小超磁性体酸化鉄(USPIO)造影MR画像；遅延相造影効果におけるmicrogliaの関与

○井藤　隆太[1]、山本　敦子[2]、森川　茂廣[3]、犬伏　俊郎[4]、村田喜代史[4]

[1]滋賀医科大学 医学部附属病院 放射線部、[2]公立甲賀病院 放射線科、
[3]滋賀医科大学 看護学科 基礎看護学講座、[4]滋賀医科大学 医学部

[目的]脳神経膠腫モデルラットを用いてUltrasmall Super Paramagnetic Iron Oxide(USPIO)造影MR画像遅延相での信号変化範囲とmicroglia内酸化鉄分布の関係を明らかにする.
[方法]妊娠ラットにN-Nitroso-N-ethylurea (ENU) 50mg/kgを腹腔内投与，仔に神経膠腫を誘発し作製したモデルラット6匹，7病変を対象．実験用7T-MR装置にて，造影前GradientEcho(GRE)-T2*強調像(WI)，SpinEcho(SE)-T2WIを撮像した．次日，USPIO造影剤(名糖産業，愛知県清須市)10mgFe/kgを投与，5-6時間後に造影後早期相SE-T2WIを，40-60時間後に遅延相GRE-T2*WIとSE-T2WIを撮像した．撮像終了後，高濃度pentobarbitalの腹腔内投与によりと殺，灌流固定後，脳を取りだし4% paraformaldehydeで固定したのちMR画像と同じ断面の組織切片を作成，Prussian blue染色で酸化鉄を，抗Iba 1抗体を用いてmicrogliaを染色した．USPIO造影前後のSE-T2WIおよびGRE-T2*WIをそれぞれ比較し，信号低下を認めた部分を造影領域とみなした．このUSPIO造影領域を組織像での酸化鉄とmicrogliaの分布範囲と比較した．造影前GRE-T2*WIでの低信号部分は腫瘍内出血由来の酸化鉄によるものと判断した．MR画像と組織像の評価はモニター上で二人の観察者により行った.
[結果] 4病変に腫瘍内出血由来と考える低信号部分を認め，これらを除いた3病変を評価した．T2WIで1病変に，T2*WIでこれを含む2病変に遅延相で信号低下を認めた．組織像での酸化鉄とmicrogliaの分布は遅延相GRE-T2*WIでの低信号部分とよく一致していた.
[結論] USPIO造影後遅延相脳腫瘍MR画像は，免疫細胞の脳腫瘍への関与を描出し得る可能性が示されたが，比較的高頻度に見られた腫瘍内出血による影響と区別困難であった.

O-1-080　感度補正併用時における8ch body phased array coilのコイル－ファントム間距離の感度特性評価

○塩田　正和、増山　　研、秋元　　俊、秋吉　和也、青木　裕幸、猪子　祐佳、安達　　元、
東野　邦弘

医療法人 渓仁会 手稲渓仁会病院

【目的】体幹部撮像用8ch body phased array coil(以下：Cardiac coil)で感度補正(PURE)を併用して撮像した際，信号ムラがでることが多い．そこで本研究ではCardiac Coilにおける感度補正の特性を，12ch body phased array coil(以下：Torso coil)と比較し，コイル-ファントム間の距離の違いが画像均一性に対して与える影響について検討した.【使用機器・撮像条件】使用機器はGE社製 SignaHDxt 1.5T．使用ファントムは直径20cm，長さ30cmのGd造影剤希釈円柱水ファントム(T1値：390msec,T2値：42msec)で，ImageJを用いて解析した．撮像条件はSE法でTR/TE=340/10msec,スライス厚は10mmとした.【方法】Cardiac coilとファントムの距離を0cmから5cmまで1cmずつ変化させてファントム中央をAxialで感度補正有りと無しの場合で撮像し，Torso coilでは距離を0cmにして実験を行った．上下方向のプロファイルカーブより感度補正の特性を求めた．また，距離の違いによる全均一性，局所均一性，SNR，部分均一性を求め，Torso coilとの比較を含めてコイル-ファントム間距離を検討した．SNRは差分法を，全均一性と局所均一性は区分法を用いた．部分均一性はそれぞれのROIにおいてNEMA法による均一性の式を適用した値とした.【結果】プロファイルカーブから，Cardiac coilとTorso coilの感度補正のかかり方が異なる結果となった．全均一性はCardiac coilとファントムとの距離を離すほど向上した．局所均一性は距離を離すほど断面上部，下部，左右で向上したが，断面中央部では3cmで最も局所均一性がよい結果となった．SNRは全てにおいて距離が離れるほど低下した．部分均一性は，断面上部と下部で距離が近いほど向上した.

O-1-081　4ch-4port独立制御RF照射コイルを搭載した3T-MRI装置における，上腹部領域の全身SAR低減

○白勢　竜二、森分　周子、伊藤　公輔、板橋　典子、横瀬　正知、瀧澤　将宏

株式会社日立メディコ MRIシステム本部

【目的】3T以上の高磁場MRIでは照射RFパルスの波長が短いため，照射均一度が低下する問題(B_1不均一)や，SAR上昇などの問題がある．特に腹部領域においては対象物が大きいため，B_1不均一によって画質が低下し，診断能の低下を招く恐れが生じる．またRF照射に多くのパワーを必要とするためSARも高くなり，体温上昇などの影響が問題となる．多チャンネルRF照射コイルを用いたRFシムでは，チャンネル数に応じてRF出力の自由度が高くなる．4ch-4port独立制御RF照射コイル(本システム)は各チャンネルのRF出力を独立してコントロールできるため，B_1不均一の改善に期待ができる．頭部領域において，RFシムの目的関数にSARを導入することで，均一な照射分布と全身SAR(以下SAR)低減を両立する報告もなされている[1)]．本研究の目的は，上腹部領域においてRFパルスの照射均一度を維持しつつ，SARの低減を試みることである．【方法】装置は日立メディコ社製3T-MRI装置，受信コイルは体幹部用phased array coilを使用した．対象は同意を得た健常ボランティア3名，4画像種である．RFシムにおける目的関数の条件を，RF照射均一度のみの条件(A)と，SARの低減に荷重した条件(B)にて上腹部を撮像した．均一度の評価は肝組織に関心領域を10点設定し信号値(S)を計測し，肝組織の均一度($(S_{max}-S_{min})/(S_{max}+S_{min})$)を算出した．またそれぞれの条件における画像について視覚評価を行った．SARの評価については，A，Bの条件にて装置が算出したSAR値(SAR_A, SAR_B)を用い，Aに対するBのSAR低減率($((SAR_A-SAR_B)/SAR_A)\times 100$)を算出した．【結果と考察】Aに対するBの均一度は低下したが，視覚評価では画質への影響は認められなかった．一方，SARの低減率は平均17.1％であった．したがって上腹部領域の撮像においてはBの条件にて撮像することによりSARの低減が可能であると示唆された．【参考文献】1)横瀬ら：第42回日本磁気共鳴医学会大会．演題番号：O-2-205

O-1-082　16.4Tにおける病理試料用信号検出器の作製

○三森　文行[1]、Michael Garwood[2]

[1]国立環境研究所、[2]Univ. Minnesota

【はじめに】ホルマリン固定したヒト病理試料の超高磁場マイクロイメージング測定を目的として16.4T用の信号検出器を作製した。同様の試みとして、Meadowcroftらは3Tで、対向する電極板を誘電体で接合した形の検出器を提案している[1]。我々はAldermann-Grant型のコイルをベースとしてデザインを行った。【方法】アクリル樹脂と銅箔を用いて図に示す信号検出器を作製した。銅箔のサイズは10 x 7 mmで極板間のギャップは6mmである。可変域が0.5～4pFの非磁性トリマーを用い700MHzに同調した。またマッチングはインダクティブ方式を用いた。検出器の性能評価は、16.4T、260mm水平ボア磁石（Agilent）に、最大1000mT/mの勾配磁場コイル（Resonance Research）を備えた装置で行った。【結果と考察】今回作製した検出器では、9 x 7 x 3 mmまでの試料領域を確保できる。硫酸銅をドープした水試料を用いて、この範囲で均一な画像が得られることを確認した。キャピラリー管、植物の花芽やヒト脳組織を用いた測定で20μm程度の画像分解能が実現できることを確認した。本検出器は1000MHz以上まで同調可能で、より高磁場の装置にも対応可能である。また、Meadowcroftのデザインに比して試料部への電場の集中を回避でき、試料のラジオ波加熱を防ぐのに有効と考えられる。【文献】[1] Meadowcroft MD et al MRM, 57, 835 (2007).図 16.4T用信号検出器



O-1-083　Artificial bee colonyアルゴリズムを用いた勾配磁場コイルの設計

○寺田　康彦、石澤　一憲、巨瀬　勝美

筑波大学 数理物質系 物理工学域

【背景】勾配磁場コイルは主にtarget field法(TF)で設計されるが、パラメタの最適化や製作可能な巻き線パターンを得るのに試行錯誤が必要である。我々はこれらが不要な自動設計法として、多点探索アルゴリズムのartificial bee colony(ABC)法の利用を提唱している。ABCは高次の探索問題に優位であるため、複雑なコイル形状の設計も現実的な計算時間で可能である。これまで非シールド平面型コイルの設計と実証を行ってきた。本研究では円筒型コイルの設計に応用し、TFとの性能比較を行った。

【実験】非シールド(NS)およびシールド円筒型コイル(SC)を設計した。Gxコイルの直径は55mm(main coil)、73mm(shield coil)、高さ15cm、Gzコイルの直径は62mm (main coil)、80mm(shield coil)、高さ18cmであった。対象領域は26 mm球内とした。Gzコイルパターンは円で、Gxパターンは6次のベジエ曲線で表現した(Fig.1(a))。前もってTF法で設計したコイルの均一度(8.9%(NS-Gz), 8.1%(NS-Gx), 8.6%(SC-Gz), 7.2%(SC-Gx))およびシールド性能(直径89mmの円筒面で$|B| \leqq 18\mu T(Gz), 49\mu T(Gx)$)を満たすような制限を課し、電力勾配磁場効率を最大化した。

【結果】Fig.1(b,c)にコイルパターンを示す。いずれのコイルでも勾配磁場効率はABCの場合の方がTFを上回っていた(Fig.1(d))。本提案手法は、コイル設計に際し仕様を設定するのみの最小限の手間ですむが、コイル性能という点でも優位性がある
ことが示された。

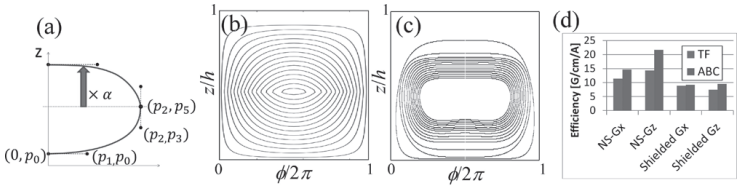

Fig. 1 (a) Geometry parameters for Gx coil. (b), (c) Winding patterns for NS-Gx designed by (b) TF and (c) ABC. (d) Gradient field efficiency.

O-1-084　PET/MRI一体型検出器の開発：静磁場強度が異なるMRIにおけるシールド性能評価

○藤原　理伯[1]、菅　　幹生[1,2,3]、錦戸　文彦[3]、新田　宗孝[3,4]、川畑　義彦[6]、山谷　泰賀[2,3]、小畠　隆行[5]

[1]千葉大学 工学部、[2]千葉大学 フロンティア医工学センター、
[3]放射線医学総合研究所 分子イメージング研究センター、[4]千葉大学大学院 理学研究科、
[5]放射線医学総合研究所 重粒子医科学センター、[6]高島製作所株式会社

【目的】放射線医学総合研究所では、既存のMRIへの適用を前提とした、MRIのRFコイルにPET検出器を近接配置する新しいコンセプトに基づくPET/MRI一体型検出器を開発している。一方、PETとMRIの干渉低減が実現の鍵となり、PET検出器を保持するボックスに用いるシールド素材はMRIの静磁場強度や静磁場方向に関わらず、高い性能を維持することが望ましい。本研究は静磁場強度が異なるMRIにおけるシールド素材の有効性を評価することを目的とした。

【方法】撮像には3 T MRI (MAGNETOM Verio、Siemens)と0.3 T MRI (AIRIS Vento、日立メディコ)を用いた。シールド素材は、繊維径7 μmで幅10 mmのカーボンロービングと、厚さ35 μmの銅箔とし、シールド素材を用いない場合と比較・評価した。カーボンロービングはRFシールド性能向上のため、繊維が各層で直交するように4層に重ねて各面に施し、厚さ35 μmで幅10mmの銅テープにより各辺を電気的に接続した。PET検出器を入れたRFシールドボックスをRFコイルに隣接させてMRガントリ内に、PETデータ収集系をMR制御室に設置した。PET検出器の電源ノイズを低減するローパスフィルタ（プロトンの共鳴周波数において-70dB）をペネトレーションパネルに設置した。PET収集系から生じる電磁波ノイズのMRI画像への影響は、PETデータ収集系電源をオフからオンにすることによるMRI画像のSNR減衰の割合（SNR減衰率）により評価した。

【結果】SNR減衰率は、RFシールド無しで25.7% (SD=0.6)、銅箔で6.7% (SD=1.2)、カーボンロービングで3.8% (SD=1.6)となった。0.3 T MRIではRFシールド無しで20.8% (SD=1.0)、銅箔で5.6% (SD=2.5)、カーボンロービングで8.4% (SD=3.7)となった。RFシールドを用いることにより有意にSNR減衰率は抑制された。また、SNR減衰率にシールド素材による有意な差はなかった。

【結論】静磁場強度や方向によらず銅箔とカーボンロービングは検出器のRFシールド素材として有効であった。渦電流特性を考慮すると[1]、カーボンロービングがPET/MRI一体型検出器のシールド素材として有効であると示唆された。

【参考文献】[1] K. Shimizu, et al, IEEE MIC, 2014, M19-71.

O-1-085　傾斜磁場システムの回路モデルを用いた傾斜磁場コイルの負荷推定

○川尻　　将、古舘　直幸、待井　　豊、三浦　資弘、堀　　雅志
東芝メディカルシステムズ株式会社

【目的】：傾斜磁場コイルの抵抗は表皮効果などの影響により周波数特性を持つため、消費電力は供給される電流波形に依存する。特にEPIなどの高速に傾斜磁場パルスをスイッチングする撮像条件は瞬間的に大電力を出力する必要がある。従来は電力の推定が困難であったため、電力マージンをもったハードウェアを用いて大電力を必要とする撮像を実現おり、MRIシステムの入力電力設備が大きくなってしまうという問題があった。この課題に対して、傾斜磁場コイルの周波数特性を持つ回路モデルを用いて、傾斜磁場システムの消費電力を推定する方法を検討/評価したので報告する。【方法】：東芝メディカルシステムズ社製Vantage Titan^{TM} 3T Saturn Gradient。傾斜磁場コイルの抵抗の周波数特性を測定し、磁気結合回路を用いた等価回路モデルを導出する。回路モデルに対して、撮像条件で定められる電流波形を入力信号とする。スイッチングの高速化や高分解能条件を設定することで変動する傾斜磁場電源内部のコンデンサバンクの充電電圧を算出し、実測値と比較することで、モデルの精度を評価する。評価用撮像条件には数種類のEPIの波形パターンを用いる。傾斜磁場の波形パターン3種類に対して、波高値、繰り返し周波数、スリューレートなどの条件を変更し、100種類以上の波形条件に対して、データ比較を行った。【結果】：上記方法に基づき回路モデルの最適化を行い、充電電圧の計算誤差は平均誤差2%、最大誤差8%にすることができた。さらに、設計した回路モデルにより、傾斜磁場システムの消費電力に合わせて撮像条件を調整できる機構を実現した。【結論】：傾斜磁場コイルの周波数特性を持つ回路モデルを用いて、傾斜磁場システムの消費電力を推定する方法を検討/評価した。結果、消費電力を精度よく推定することができるので、電力マージンを小さくして傾斜磁場システムを稼働できるようになった。これにより、EPIなどの高速スイッチングシーケンスの条件設定の自由度を向上させることができた。

O-1-086　PET/MRI一体型検出器の開発：1リング試作機を用いた同時測定下でのイメージング性能評価

○錦戸　文彦[1]、田島　英朗[1]、菅　　幹生[1,2]、小畠　隆行[1]、山谷　泰賀[1]
[1]放射線医学総合研究所、[2]千葉大学 フロンティア医工学センター

【目的】我々のグループではRFコイルにPET検出器を取り付けたPET/MRI一体型検出器の開発を行っている。本装置の特徴は、4層Depth-of-interaction (DOI) 検出器と呼ばれる、近接撮像の場合でも位置分解能の劣化の少ないPET検出器を用いることで、高分解能と高感度を両立したPET画像を得ることが可能となることである。また、PETとコイルが一体であるため、コイルチューニングをPET装置がある状態で最適にできる・既存のMRI装置での使用が可能である・着脱が簡便であるなどの特徴も持っている。本研究では1リングのPET装置をRFコイルに配置した試作機を用いて、同時測定における性能評価を行った。【方法】試作機は8エレメントのバードケイジ型コイルのギャップに、8個のPET検出器が挿入されている。RFコイルは3TのMRI装置(MAGNETOM Verio)用で、本試作装置用に独自に開発を行った。PET用検出器は38 × 6 × 4層のLYSO結晶(サイズ：2.0 × 2.0 × 5.0mm3)ブロックとアレイ状の半導体光検出器(MPPC)を用いており、読出し回路と共に銅製ボックスでシールドを行っている。MRI室内はRFコイル・PET検出器・ケーブルのみで、収集回路・電源などはMRIへのノイズの影響を低減するためにMRI室の外に置いた。MRIの評価では、得られた画像から差分法を用いて画像のSN比を評価した。PETとの同時撮像ではスピンエコーとEPIの2種類を用いた。【結果】MRI画像のSN比は、PET測定無しと有り(同時測定)でそれぞれ259.7、209.4が得られた。この劣化の主な原因は電源からのノイズの影響であり、これはフィルタ回路を挿入することで低減することが現在までの実験で分っている。また、PET装置のエネルギー分解能は19.3%(MRI測定無し)、19.3%(スピンエコー)、19.4%(EPI)であり同時測定においても、劣化もなく十分な性能が得られている。また、視野全体で1.6mm以下の空間分解能が得られており、MRIとの同時測定においても殆ど変化は見られなかった。【結論】MRI画像では若干のSN比の低下が見られたが、改善可能であるとの結果が得られた。また、同時撮像においてもPET画像では劣化も見られず、十分な性能が得られており、PET/MRI一体型検出器の有用性が示されたといえる。

O-1-087　4ch Flex coilの巻き方による感度領域の違い

○池本　達彦[1]、常玄　大輔[1]、小西　康彦[1]、平山　千恵[2]

[1]りんくう総合医療センター 放射線技術科、[2]シーメンス・ジャパン株式会社

【目的】四肢の日常検査において、撮像者によってサーフェイスコイルを使用したときの折り返しアーチファクトの出方に違いがあることに気づいた。撮像条件が同じであるため、その原因がコイルのポジショニングにあるのではないかと考え、コイルのポジショニングによる感度差を検討した。【方法】装置はSiemens社製MAGNETOM Spectra 3T、受信コイルは4ch Flex smallを使用し、コイルの巻き方は四肢の日常検査で行える2通り(U型とコ型)で比較した。検討項目は、関心領域内のSNR、感度域の違いをそれぞれの巻き方によって変わるのかを調べた。感度域は撮像した画像の信号強度を調べ、一定しきい値以下に低下したところまでを感度域とした。【結果】U型とコ型それぞれの巻き方で関心領域内のSNRは変化がなかったが、コイル外の感度域はコ型で明らかに低下した。【結論】コイルの巻き方によってコイル外の感度域が変わることがわかった。それによって折り返しアーチファクトを防ぐためのオーバーサンプリングを減らせることが示唆された。またコイルの構造を理解し、意識してポジショニングすることで撮像者間の画像を安定させることが期待できる。

O-1-088E RF磁場およびSARに関するオープンMRIとトンネル型MRIの比較

○関　　悠介[1]、金子　幸生[1]、五月女悦久[1,2]、羽原　秀太[1,2]、越智　久晃[1]

[1]株式会社日立製作所 研究開発グループ ヘルスケアイノベーションセンタ、
[2]株式会社日立メディコ MRIシステム本部

【目的】オープンMRIとトンネル型MRIにおけるRF照射特性の違いを明らかにするため，標準ファントムにおけるRF磁場B_1とSARに関して両者を比較することを目的とする。

【方法】1.2Tオープン MRIモデル(平面型バードケージコイルと円盤型RFシールド)と，1.5Tトンネル型MRIモデル(円筒型バードケージコイルと円筒型RFシールド)を構築し，ASTM規格ファントム(650 × 420 × 90 mm^3)を中心に配置した条件において，FDTD電磁場シミュレーション解析を行った。

【結果】静磁場／RF磁場の方向およびRF照射コイル形状が互いに異なることを反映して，両者のRF磁場B_1の分布およびSAR分布が顕著に異なることが示された。ファントムが吸収する全エネルギーを表わす総SARに着目すると，Axial中心断面におけるB_1の平均強度が1 μT(peak)の条件において，オープンMRIでは0.018 W/kg であったのに対して，トンネル型MRIでは0.13 W/kg であり，両者に約7倍の差が生じた。

【考察】シミュレーション結果によれば，オープンMRIにおけるファントムの総SARは，SARが共振周波数の2乗に比例する点を考慮に入れても，トンネル型MRIに比べて約5倍小さい結果となった。この理由として，本研究で用いたファントムはCoronal断面が他の断面に比べて顕著に大きく，ファントム内に生じる渦電流のB_1遮蔽効果において両者に相違があることが考えられる。すなわち，オープンMRIにおける標準ファントムのB_1遮蔽効果はトンネル型MRIの場合に比べて低いと考えられる。したがって，この場合，ファントム内に一定のB_1を発生させた時に生じるRF電力損失はオープンMRIの方が小さくなり，その結果SARも小さくなる。

【結論】オープンMRIのB_1およびSARの分布はトンネル型MRIの場合と顕著に異なる。特に，扁平状被検体のSARについては，オープンMRIの方が小さくなる傾向にあることが判明した。以上の相違は，静磁場／RF磁場の方向，被検体の形状，RF照射コイル形状に起因すると考えられる。

O-1-089E MRガイド下集束超音波治療における脂肪温度計測のための撮像法ならびに信号処理法の最適化

○黒田　輝[1,2,3]、椎名　淳史[1]、佐藤　奏美[2]、大脇　陽介[2]、今井　裕[4]

[1]東海大学大学院工学研究科情報理工学専攻、[2]東海大学情報理工学部情報科学科、
[3]千葉大学フロンティア医工学センター、[4]東海大学医学部放射線科

【目的】MRガイド下集束音波治療においては高含水組織と共に脂肪組織の温度分布を画像化することが必要である．我々はマルチ勾配磁場エコーをマルチフリップ角で撮像し，IDEALに準拠したアルゴリズムで水と脂肪の成分信号を分離した上で，鎖状メチレン基のT1を測定することにより温度分布を画像化できることを示した．水と総脂肪の2成分モデルをあてはめた後，脂肪成分信号の周波数差及び成分比が温度に依存しないことを先験情報とし，鎖状メチレン基プロトンのT1推定法を提案した．ここではエコー信号のSN比が低い場合の，提案法のT1推定精度を評価するための検討を行った．【方法】水・脂肪混在組織を想定し，水，鎖状メチレン基，終端メチル基に加えて他の不飽和脂肪酸由来のプロトンを含む9成分を有するSPGR信号を模擬した数値ファントムを作成した．この数値ファントムに対して，水と鎖状メチレンのみの2成分法，ならびに成分比の先験情報を使った9成分法により，鎖状メチレン基T1を推定し，SN比の変化に対する推定精度の変化を評価した．【結果】総信号に対する雑音の割合を1～30%（SN比3.3～100）まで変化させた場合の鎖状メチレン基T1の推定結果をFig. 1に例示する．【結論】SN比に低下につれて2成分法に対する9成分法の優位性は少し低下するものの，一貫して9成分モデル法の方がT1の推定精度を高くできることが分かった．本研究は科研費（24500516）による．

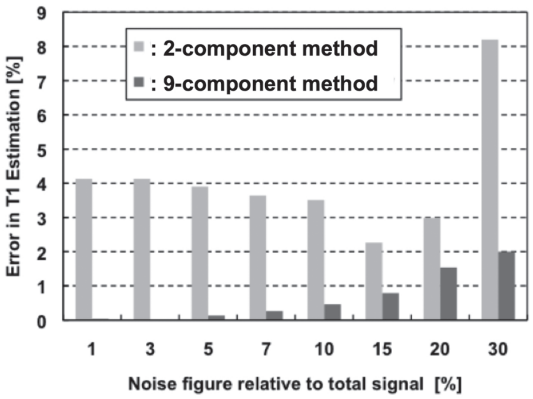

Figure 1 Comparison of 2-component and 9-component methods in estimating T1 of methylene chain proton at

O-1-090E PET/RFコイル一体型検出器の3TMRI内でのB1分布とSARの評価

○エムディシャハダトホサイン　アクラム[1]、小畠　隆行[1]、菅　幹生[2]、錦戸　文彦[1]、吉田　英治[1]、佐野ひろみ[1]、山谷　泰賀[1]

[1]放射線医学総合研究所、
[2]千葉大学フロンティア医工学センター，大学院工学研究科人工システム科学専攻 メディカルシステムコース

The head PET/RF-coil module contains PET detectors in between 8 rungs of a birdcage coil (Fig.a). To reduce RF interferences, PET detectors are shielded [1] that affects coil performances. Following double-angle method [2], two 2D SE images of a homogeneous cylindrical phantom (NiCl solution) were taken with x-180 and 2x-180 pulses (x is excitation angle) and, TR longer than 5T1. Ratio of two images (1/Cosx) provides actual flip angle map from which we calculated B1 map [3]. Following [4-5] we calculated local SAR map, peak and average SAR using B1 map. Several results (Fig.b-f) are given for RF coil without and with PET. Due to shielding RF currents, B1 field increases slightly and becomes flatter (Fig.d). SAR is high at boundary as electric field increases to periphery (Fig.e) [4]. Also higher B1 flux coupling and increasing inhomogeneity create higher local SAR (arrows in Fig.f). Comparative maps of actual flip angle, B1, SAR; and peak, average SAR show slight changes for integrated PET/RF coil. [1] F.Nishikido et al, Nucl.Instr.A(2014). [2] E.K.Insko et al, JMR,1993. [3] Z.P.Liang et al, IEEE Press. [4] P.A.Bottomley et al, MRM,1985. [5] P.Mansfield et al, Academic Press,1982.

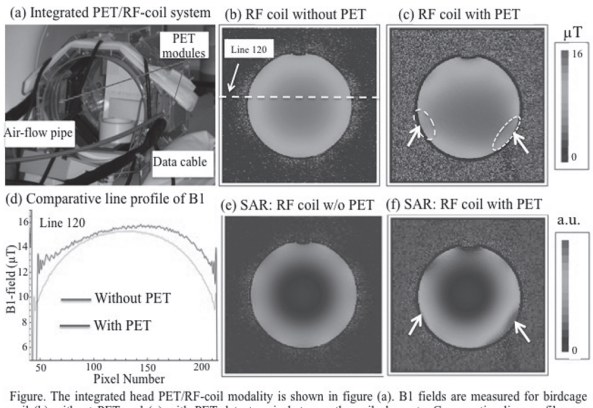

Figure. The integrated head PET/RF-coil modality is shown in figure (a). B1 fields are measured for birdcage coil (b) without PET and (c) with PET detectors in between the coil elements. Comparative line profiles are given in (d). Calculated SAR spatial distribution are shown for RF coil (e) without and (f) with PET detectors.

O-1-091E MRIを使用するワイヤレス圧力センサ

○中村　達也[1]、井上　雄介[1,2]、ドンミン　キム[1,2]、関谷　　毅[2,3]、染谷　隆夫[2,3]、関野　正樹[1,2]

[1]東京大学 大学院 工学系研究科 電気系工学専攻 関野研究室、
[2]科学技術振興機構 ERATO 染谷生体調和エレクトロニクス、
[3]東京大学 大学院 工学系研究科 電気系工学専攻 染谷研究室

[目的]従来、体内圧を測定するためには、有線圧力センサを測定対象部位に挿入する必要があったが、この方法は麻酔の必要性や、感染の恐れを伴っていた。この問題を解決するために無線圧力センサによる測定方法も考案されてきたが、測定可能距離が短く、体内深部の圧力計測は困難であった。そこで、我々は、ワイヤレスに体内圧を測定するために、MRIを給電、信号受信のために活用する圧力センサを開発、検討したので、報告する。設計のための具体的な目標として、動脈瘤をステントグラフトで治療した際に、同時に埋め込むことにより、術後に血液の漏れがないかどうかを観測できるという目標を定めた。[デバイス]圧力センサは、柔らかいシリコーンゴムを誘電体とする平板コンデンサと、スパイラルコイルを直列に繋いだLC共振回路である。圧力が変化するとコンデンサの誘電体の厚さが変化し、静電容量が変化、回路を流れる電流が変化し、スパイラルコイルからの誘導磁場も変化する。このセンサが体内で動作すると、圧力に応じて体内の水素原子核の磁化ベクトルが変化し、その変化をMRIで読み取る事で圧力を知る事が出来る。今回は動脈瘤における血液の漏れの有無を検知するセンサとの使用を想定し、体内圧と同じ3kPaでデバイスが共振し、血圧と同じ20kPaで非共振となるようにデバイスを設計した。埋め込みを想定し、デバイスにポリイミドフィルムなどを使用し、全体の厚さを100μm程度、サイズは10mm × 10mm程度とした。RF磁場での給電時に共振するために、スパイラルコイルのサイズを巻き数5回、内径1.5mm、外径5mmに設定し、平板コンデンサの面積を3mm × 3mmに設定した。[実験]作製したデバイスを寒天に沈めた後、0,20,30kPaの圧力をかけ、MRI画像を取得した。[結果]取得した画像において、圧力変化に伴うコントラストの変化を観測できた。[結論]MRIにより給電、信号受信を行うことにより、ワイヤレスで圧力の変化を読み取る事の出来るセンサを開発した。

O-1-092E Influence of coil coupling on SAR estimates via several simulation strategies

○Shubham Gupta、Allen Waggoner、Keiji Tanaka、Kang Cheng

RIKEN - Brain Science Institute

Parallel Transmission (pTx) MRI promises improved MR images, however, it also poses a safety risk due to the unpredictability of local hotspots. Variations between the simulation model and experimental setup and a strong coupling between the channels of MR pTx array make it difficult to match the simulation and experimental results. This study compared three pTx array simulation methods: A) 'Ideally decoupled' (ID) B) 'Coupled' and C) 'Field superposition' (FS) methods, and calculated pk-10gmAvgSAR for 5000 random amplitude and phase combinations in four adult human models for a shielded 4-channel semi-cylindrical human head Tx array coil. Before calculating pk-10gmAvgSAR, E-fields were normalized such that for each combination the Avg SAR over the head of the models was 3.2W/Kg. In all three methods, with optimum capacitor values, the tuning and matching of sources at 170.33 MHz (4 Tesla) were always better than -25dB and in all cases maximum coupling was -10dB. For the setup used in this study, the ID-method under-estimated the pk-10gmAvgSAR values for about 80% of times and by 11-16% compared to 'Coupled' method and the FS-method underestimated pk-10gmAvgSAR for about 72% of times and by 8-13%. However, there were cases where both ID and FS-method over-estimated the pk-10gmAvgSAR by 50-100%. In conclusion, coupling must be included in the simulations of pTx Array coils to ensure subjects' safety. Since coupled method is closer to reality, it is better and safer to redo the simulations with optimum capacitor values incorporated into the simulation model. Finally, while exact variations in peak SAR values depend on the coil geometry and human model used, we expect the trends shown here to be more general.

O-1-093E 体内埋め込み型医療機器のMR安全性 ―人体モデルに対するRFおよび勾配磁場の発熱シミュレーション

○熊本　悦子[1,2]、堀之内省吾[2]、黒田　輝[3,4]

[1]神戸大学 情報基盤センター、[2]神戸大学大学院 システム情報学研究科、[3]東海大学 情報理工学部、[4]千葉大学 フロンティア医工学センター

【目的】ペースメーカ埋め込み患者におけるMR撮像時の発熱における勾配磁場の寄与を明らかにするために，勾配磁場を駆動した際の発熱をRF磁場による発熱と比較し，安全性を検討した．【方法】人体モデルDuke(Virtual Population, ITʼIS, Switzerland) に，体内埋め込み型機器として心臓ペースメーカを左胸部に配置し，リードを大動脈から右心室に埋め込んだモデルを作成した．ペースメーカの本体はチタン合金とし，本体上部は樹脂製，リードは2mm径の銅線とした．勾配磁場は一対のヘルムホルツコイルにより40mT/mの強度で周波数500Hzの正弦波変動磁場を与え，有限要素法により電磁解析を行った．RF磁場については，3.0TのMRIで利用される128MHzとし，バードケージコイルを用いて有限差分時間領域法により電磁解析を行った．頭部にアイソセンターをおき，電磁界解析ソフトウェア(SEMCAD X, Schmid & Partner Engineering AG)を用いて解析を行った．【結果】勾配磁場についてはペースメーカとの接合部でSARが最大となり，2.4×10^{-9}W/Kgであった．またRF磁場では一般的な強度を考慮して，B_1を1.95μTとし SARを求めた結果，最大値は下顎付近の組織で8.6×10^{-4}W/Kgであった．これらの値はSARの安全とされる2.0W/Kgを大きく下回った．【結論】本シミュレーションの結果，臨床用のMR装置および撮像シーケンスを想定する限り，勾配磁場によるSARの最大値はRF磁場に比して著しく低く，発熱の危険性は低いことがわかった．しかしながら勾配磁場は，ペースメーカ本体・リード・組織が形成するループ回路の整流作用に起因する意図しない心刺激やローレンツ力による振動を生じる可能性が皆無ではなく，今後も慎重な解析・試験が必要であると考えられる．【謝辞】本成果は科学研究費補助金基盤研究(C) 25350583による．【参考文献】Proc. Intl. Soc. Mag. Reson. Med. 23, 1837, 2015.

O-1-094　乳腺領域におけるSSGR法併用拡散強調画像の有用性について

○竹森　大智、木村　大輔、山田　英司、片山　豊、久住　謙一、佐原　朋広、東田　満治

大阪市立大学医学部附属病院 中央放射線部

【Objective】Section Select Gradient Reversal (SSGR) technique is a fat suppression technique using chemical shift of slice direction. It is particularly effective in high magnetic field. The purpose of this study is evaluation of breast Diffusion-Weighted-Imaging (DWI) using SSGR technique in clinical images.【Materials and Methods】15 breast cancer patients (median age: 62.1years old) were examined at a Philips Ingenia 3T MRI. We took DWI (b values of 0,1000s/mm2) by the following fat suppression techniques, and evaluated physical and visual assessment with b value of 1000s/mm2 images. We evaluated fat suppression effect and artifacts, detectability by five levels about visual assessment. 1.CHESS, 2.CHESS + SSGR, 3.STIR, 4.STIR + SSGR【Results】Both physical and visual assessment showed the best results at the time of STIR combined SSGR technique.Positive correlation was observed to Apparent Diffusion Coefficient (ADC) between CHESS technique and other fat suppression techniques.【Conclusions】DWI using SSGR technique was suggested to be effective in breast MRI.

O-1-095　3.0T-MRI装置における乳癌のproton MRS：水ピークの半値幅とT2*値についての検討

○榎　　卓也[1]、琴浦　規子[1]、中川　英雄[1]、城本　　航[1]、坂本　　清[1]、山野　理子[2]、利根　裕史[3]

[1]兵庫医科大学病院 放射線技術部、[2]兵庫医科大学 放射線医学教室、[3]シーメンス・ジャパン株式会社

【目的】近年、乳腺領域で3.0Tを使用する機会が増えてきているが、MRSの報告は少ない。また、MRS撮像時には局所磁場を均一にするシミングが重要となり、その指標に水ピークの半値幅（Full Width at Half Maximum：FWHM）とT2*値が用いられる。今回、3.0T-MRI装置を使用して、MRS撮像時に水ピークのFWHMとT2*値がコリン検出に及ぼす影響を検討したので報告する。

【使用機器】MAGNETOM Skyra 3.0T（SIEMENS社製）、16ch-AI-Breast coil

【対象・方法】対象症例は2014年3月～2014年4月にMRSが撮像された乳癌110症例である。1. 対象症例の水FWHMとT2*値をそれぞれ5段階に分け、各段階でのコリン検出の有無を調べ、コリン検出差の有意差検定を行った。2. 対象症例をコリンが検出された群と検出されなかった群に分け、両群に対して水FWHMとT2*値の関係を調べた。撮像シークエンスはPRESS法を使用し、撮像条件はTR/TE：1500/100msec、Average：128、Scan time：3:18とした。

【結果】1. 水FWHMが60Hz未満の群とT2*値が5msec以上の群で有意にコリンが検出された。2. コリンが検出された群では、水FWHMが60Hz未満の群が有意に多かった。T2*値に有意差は認められなかったが、T2*値が5msec以上の群が多かった。コリンが検出されなかった群では、水FWHMとT2*値の分布に有意差は認められなかったが、水FWHMが50Hz以上、T2*値が10msec未満の群が多かった。

【結論】3.0T-MRI装置では、水FWHMは50Hz未満、T2*値は10msec以上で安定したコリン検出が可能である。

O-1-096　TWIST VIBEを用いた乳腺病変dynamic MRI半定量解析

○後藤眞理子[1]、喜馬　真希[1]、池野　寛泰[2]、中川　稔章[2]、酒井　晃二[1]、今井　　広[3]、山田　　惠[1]

[1]京都府立医科大学大学院医学研究科 放射線診断治療学、[2]京都府立医科大学附属病院 放射線部、
[3]シーメンス・ジャパン株式会社 リサーチ＆コラボレーション部

【背景と目的】当院にwork in progress (WIP)として導入されたTWIST VIBEは、画像コントラストを決定するk空間の低周波成分を高頻度に更新し、隣接する高周波成分を共有して画像再構成することで、高空間分解能かつ高時間分解能の撮像を可能としたシーケンスである。TWIST VIBEを用いた乳腺dynamic MRI (dMRI)の半定量解析による乳腺病変良悪性鑑別能を評価した。【対象と方法】2014年10月から2015年4月の期間に当院 3T MRI 装置（SIEMENS MAGNETOM Skyra）で乳腺病変評価目的に乳房 dMRIが施行され、その後、生検により組織学的診断が得られた乳腺病変54例66病変を対象とした（良性26病変、悪性40病変）。 dMRIは当院に導入されたTWIST VIBE (WIP)を用い、造影剤投与-早期相で4.6s/相x17相の高速撮像を行った。データ解析には、TWIST VIBE breast viewer (WIP)を用いた。大動脈から乳腺病変関心領域への造影剤到達時間（Time to enhancement: TTE [s]）と造影剤流入による信号変化率の最大値（maximum slope：MS）を算出し、良悪性鑑別能について評価した。【結果】TTEは、良性病変で15.62s ± 5.51（mean ± SD)、悪性病変で11.29s ± 4.17であり、悪性病変が有意に短かった（p=0.0005)。MSは、良性病変で8.43 ± 6.60、悪性病変で10.82 ± 5.47であり、悪性病変が有意に大きかった（p=0.0346)。Lesion type別では、mass、non-mass enhancement (NME)いずれにおいても、TTEは良悪性病変の間に有意差を認めた（mass: p=0.0113, NME: p=0.0235)。一方、MSはmassでは良悪性病変間に有意差を認めなかったが（p=0.822)、NMEでは有意差が見られた（p=0.0297)。【結論】TWIST VIBEを用いた乳腺dMRI半定量解析は、良好な良悪性鑑別能を有する。

O-1-097　乳癌拡散強調画像における EPI法とTSE法の比較：画質評価と診断能について

○森　菜緒子、大田　英揮、麦倉　俊司、嶋内亜希子、高澤　千晶、高瀬　　圭
東北大学 放射線科

【目的】TSE法拡散強調画像は磁化率アーチファクトが少ないが時間効率、信号雑音比が低いことが問題であった。近年Echo Spaceの短縮、SENSEの改善により乳房MRIでも使用可能となった。本研究の目的は乳癌症例におけるEPI法、TSE法の画質と診断能を比較することである。【対象と方法】2014年11月から2015年3月に術前MRIを施行した乳癌症例連続30例(浸潤癌22例、非浸潤癌8例)を対象とした。EPI法、TSE法拡散強調画像をそれぞれにb値0, 50, 850sec/mm^2で撮像した。画質評価としてコントラストノイズ比（CNR）, 変動係数（CV)、歪みの視覚評価を行った。両方法におけるADC値を比較した。CNRとADC値を浸潤癌と非浸潤癌の間で比較した。【結果】EPI法のCNR（3.09 ± 2.87）とTSE法のCNR（4.91 ± 5.61）には有意差を認めなかった(p=0.11)。TSE法の変動係数(0.07 ± 0.034)はEPI法(0.17 ± 0.08)と比べ有意に低かった(p<0.0001)。TSE法はEPI法に比べ有意に歪みが少なかった(p<0.0001)。TSE法によるADC値（1.16 ± 0.22 × 10^{-3} mm^2/s）はEPI法（1.04 ± 0.28 × 10^{-3} mm^2/s）に比べ有意に高値であった(p=0.02)。EPI法CNRは浸潤癌（3.04 ± 1.97）と非浸潤癌(1.61 ± 1.48)では有意差を認めず（p=0.056)、TSE法CNRでは浸潤癌(5.2 ± 3.14)と非浸潤癌(0.63 ± 2.56)に有意差を認めた（p=0.0035)。EPI法ADC値は浸潤癌（0.92 ± 0.19 × 10^{-3} mm^2/s）と非浸潤癌(1.32 ± 0.3 × 10^{-3} mm^2/s) で有意差を認め(p=0.0035)、TSE法ADC値も浸潤癌（1.07 ± 0.13 × 10^{-3} mm^2/s）と非浸潤癌（1.36 ± 0.3 × 10^{-3} mm^2/s）で有意差を認めた（p=0.0088)。【結論】TSE法はEPI法に比べ画質での改善点を認め、診断能も担保されており、乳癌診療に有用な可能性がある。

O-1-098　3T-MRにおけるReadout-Segmented Echo-Planar Imaging 法によるADC mapの描出能とADC値の検討

○堀越　浩幸[1]、岡山　　絢[1]、小林　倫子[1]、川上　　武[1]、佐藤　正規[2]、丸山　克也[3]
[1]群馬県立がんセンター 放射線診断部、[2]群馬県立がんセンター 放射線診断課、
[3]シーメンス・ジャパン株式会社

【目的】3T-MRIと16 channel breast coilを併用することでdynamic contrast enhancement -MRI(DCE)は約1分の時間分解能で高精細画像が取得可能になっている．しかし，3T-MRIにおけるsingle shot Echo Planar Imging (SS-EPI)を用いた拡散強調画像（Diffusion weighted imaging: DWI）はsusceptibility artifactのため，画像が歪み，脂肪抑制が均一でないなどの問題を抱えている．今回，画像の歪みを抑えるReadout-segmented DWI(RESOLVE, WIP)とSS-EPI DWIの両画像と病理像との対比が可能であった浸潤性，非浸潤性乳癌に対し,ADCmap の描出能とADC値の比較検討を行った．【対象と方法】対象は術前化学療法無施行で手術を施行し病理像との対比が可能であった乳癌48例（内訳，浸潤性乳管癌31，浸潤性小葉癌2，微小浸潤癌4，非浸潤癌11）である．使用機種はMAGNETOM Trio A Tim（シーメンス社製）で16 channel breast coilを用いてSS-EPI（b=0,1000）,RESOLVE-EPI(b=0,800)によるDWIを撮影した．マッピングされた病理画像とSS-EPI ADC map (ssADC), RESOLVE-EPI ADC map(rADC)の画像を対比し2名の医師の合議制で描出能を5段階(5:最良)に評価した.また,浸潤癌のADC値を測定し,統計解析を行った.【結果】ssADC, rADCの描出能の各平均値は2.9, 3.3 (u-test)で有意差を認めなかった．また浸潤癌のssADC, rADCの各平均値は0.93 × 10^{-3}, 0.92 × 10^{-3} mm^2/sec(p=0.527)で有意差は認めず，高い相関係数（r=0.83）を示した.【結論】RESOLVE法を用いたADC mapの描出能，ADC値はSS-EPI法とほぼ同様であり，RESOLVE法でのDWI撮影への置換が可能と考えられた.

O-1-099　マルチスケール・スパース化変換を利用したMR位相画像の圧縮センシング

○渋谷　萌音、伊藤　聡志、山田　芳文

宇都宮大学 大学院工学研究科 情報システム科学専攻

【目的】圧縮センシングをMRIに応用する場合に画像上の位相変化が大きい場合は，画像の振幅だけでなく位相も逐次的に求める必要がある．Zhaoらは，振幅には1ノルムを位相には2ノルムを与えた評価式から画像を求めたが[1]，収束に時間を要する問題がある．本研究では eFREBAS変換が複素変換であり，かつ画像を展開する基底の選択に自由度が高い性質を利用して位相画像のスパース化に使用した．

【方法】スケーリング係数の異なるeFREBAS変換の相互コヒーレンスを調べた．その結果から，スパース化関数に使用するスケーリング係数を4から11まで逐次的に変化させて使用することにした．反復的ソフトしきい値法の中でスパース化する際にスケーリング係数を反復ステップ毎に変更する処理を行った．提案法をZhaoらの方法，および位相画像の実部と虚部を独立に求める方法(SymCS)[2]とで比較を行った．

【結果】被験者の同意を得て撮影されたボランティア画像を利用して画像再生シミュレーションを行った．画像はマトリクスサイズが256 × 256であり，東芝製MRIで得られた20種類のMR画像を使用した．MR画像は血流による位相変化の大きな画像である．エコー信号は，実画像をフーリエ変換し，その後に位相エンコード方向の中央40列は連続的な収集を行い，残りは信号の収集密度がガウス分布に比例するようにランダムに間引きを行った．結果，再生像はアーティファクトが少なく，再生像のPSNRは提案法，SymCS，Zhaoらの方法の順となった．再構成時間は提案法を基準とするとSymCSが2倍，Zhaoらの方法は8倍(Matlab)を要し，高速かつ高精度の再構成法であることが示された．

【結語】 eFREBAS変換をスパース化関数に利用し，そのスケーリング係数を多重に利用する方法を利用するとMR画像上の位相変化が大きくても画像の振幅と位相を同時に精度よく求められることが示された．

[1] Zhao F et al.: IEEE Trans on Med Imag, 31:1713–1723, 2012 [2] Ito S et al. : 21th ISMRM, 2604, 2013

O-1-100　圧縮センシングを用いた頚部MRA高速撮像の検討

○布川　嘉信[1]、岡部　幸司[1]、渡部　敏男[1]、奥田　茂男[2]、藤原　広和[2]、山田　祥岳[2]、陣崎　雅弘[2]、野崎　　敦[3]、竹井　直行[3]

[1]慶應義塾大学病院 中央放射線技術室、[2]慶應義塾大学 医学部 放射線診断科、[3]GEヘルスケア・ジャパン

【背景】圧縮センシング（CS）は少ない観測データより元データを復元する技術である。非造影頚部MRAとしてIn flow inversion recovery（IFIR）が有用であるが、撮像時間の延長を伴う。パラレルイメージング法（ARC）にCSを追加することで撮像時間短縮が期待される。【目的】ファントム及び健常ボランティア頚動脈撮像において、ARCとCSの増加による画質変化を検討すること。【方法】使用装置はDiscovery MR750 3.0T (GEHC)。1）ファントム（日興ファインズ工業社製）を撮像対象として、ARC(reduction factor 2)、CS(sampling number 1～3)を組み合わせて、IFIRを撮像した。位相および周波数方向に置かれたファントム縞の大きさ・間隔（2.0mm, 1.0mm, 0.75mm, 0.5mm）の明瞭さを3段階で評価した。2）7名の健常者の頚動脈をARC(reduction factor 2)、CS(sampling number 1～3)を組み合わせて、IFIRを撮像した。3名の放射線科医が、画像均一性、偽病変の存在、各血管の描出能を、それぞれ5段階で評価した。【結果】ファントム縞の視覚評価は、CSのsampling numberの増加に伴い、位相方向にボケが大きくなる傾向となったが、健常ボランティアにおいて画像の均一性、疑病変、各血管描出に差は見られなかった。【結語】頚動脈IFIR撮像において、CS sampling number = 3でも画質が保持され、撮像時間を従来の5分から2分程度まで短縮可能であり、有用であると考えられた。。

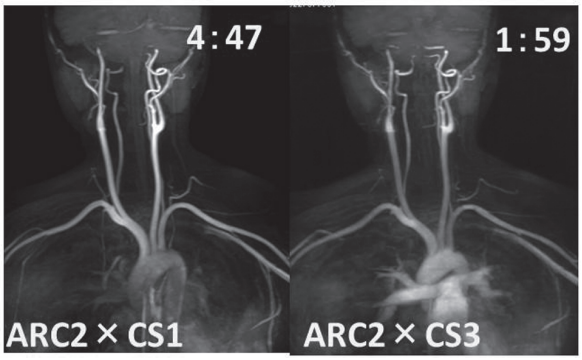

O-1-101　圧縮センシングを用いたReal Time Cine法の空間分解能特性評価

○漆畑　勇太[1]、小森　芳秋[1]、松長　　敬[2]、浅海　　直[2]、中村　壮志[3]、城戸　倫之[4]

[1]シーメンス・ジャパン株式会社 イメージ&セラピー事業本部 リサーチ&コラボレーション部、
[2]済生会松山病院 画像センター、[3]済生会松山病院 放射線科、[4]愛媛大学 放射線科

【背景】心臓MRI検査の有用性はすでに広く知られているが、一方、他のMRI検査と比較して時間がかかるという問題点がある。近年、疎な情報から本来の情報を復元する圧縮センシング技術の開発が行われている。Real Time Cine法は、心臓MRIの時間短縮を目的として圧縮センシングを心筋Cine撮像に応用したものである。【目的】Real Time Cine法は1心拍で1断面のCine撮影が可能な撮像法であるが、利用にあたり特有なパラメータの最適化が必要である。本研究では、Modulation Transfer Function (MTF)を用い、データのサンプル数の違いによる空間分解能の特性について、ファントムおよびボランティア撮像にて画質の最適値について検討を行った。【方法】Siemens社製 MAGNETOM Skyra、Real Time Cine (研究用シーケンス)法を用いて、空間分解能を0.7 × 0.7 × 8.0[mm^3]、倍速(全サンプル数/サンプル数)を5.0、13.1、20.6とし、スリット間隔を0.5、0.6、0.7、0.8、1.0、1.5、2.0、3.0、5.0[mm]とした自作ファントムを使用し位相方向を変えたサジタル断面の撮影を行った。撮影した画像からMTF曲線を作成し、サンプル数及び位相方向の空間分解能特性について検討を行った。また空間分解能を1.7 × 1.7 × 8.0[mm^3]、倍速を3.1、6.9、9.2、12.8、16.6としてボランティア撮影を行い、心筋壁境界の信号変化について検討を行った。【結果】ファントム実験におけるMTF曲線の結果から、スリットに対して位相方向が垂直の場合はサンプル数の違いによる空間分解能に変化は見られなかったが、スリットと位相方向が平行の場合はサンプル数の低下に伴い空間分解能が低下する傾向となった。また、ボランティア撮像の結果から、低倍速では各時相の読み取り時間が延び心臓の動きによるアーチファクトが目立ち、逆に高倍速ではサンプル数が足らず全体的にぼやけた画像となった。【結論】本検討において12.8倍速が臨床において安定して撮影できるパラメータだと考えられた。

O-1-102　圧縮センシングMRアンギオグラフィーにおける血管と背景実質部コントラストの検討

○三浦　洋亮[1,2]、齋藤　俊輝[3]、一関　雄輝[1]、町田　好男[1]

[1]東北大学大学院医学系研究科、[2]仙台医療センター、[3]東海大学医学部付属病院

【背景・目的】我々はこれまで、圧縮センシングMRアンジオグラフィー（CS-MRA）の画質評価として、数値ファントムモデルを用いた検討を進めてきた。すなわち、模擬血管を配置した数値ファントムに対して、CS再構成および対比用の従来再構成を行い、得られた再構成画像（MRAとしてはソース画像）上で計測した血管信号値の比較検討を行った。今回は、臨床MRA像を模擬するように、最大値投影（MIP）像上での血管信号値とその背景部信号値の差分（コントラスト）に注目し、主に画像SNR依存性について検討した。【方法】数値ファントムは、頭部を模擬した球体内に、血管を模擬した細いリング状の高信号領域を、太さ（直径）とリング径を変えて複数配置したものである。直径は、順に0.4, 0.6, 0.8, 1.2, 2.0, 4.0 mm、リング径は140, 120, 100, 80, 60, 40 mmで高さを変えたものを水平に配置した。スパース変換を変えたCS再構成としてCS_Wavelet, CS_Identity、対比用にフルサンプリング、中心サンプリングの従来再構成を行った。フルサンプリング以外のデータ取得率は0.3とした。画像SNRが5～100となるように正規ノイズを付加した元データから再構成を行い、MIP像にて血管部分と背景（頭部）の信号値を計測し、その差分を血管コントラストとした。比較のためにノイズ付加なしの条件でも再構成を行った。本検討では、Lustigらによって公開されている再構成ソフトウェアを使用した。【結果と考察】すべての条件で、SNRが低下するにしたがって血管コントラストが低下することが確認できた。高SNR領域でCS再構成が高い血管コントラストを持つ場合も、SNR低下に伴ってその優位性が低下し、従来法のほうが高いコントラストとなる傾向があった。特にピクセルサイズ程度の細い血管径の場合にこの傾向が顕著であった。本検討は数値ファントムによるものではあるが、こうした特性は臨床応用上も留意すべき事項として参考になるものと考えられた。

O-1-103　Compressed sensingとParallel imaging併用3DTOFを用いた頸部MRAの検討

○竹井　直行[1]、金本　雅行[2]、山元　龍哉[3]、木村　浩彦[3]、椛沢　宏之[1]

[1]GEヘルスケア・ジャパン株式会社研究開発室 MR研究室、[2]福井大学医学部附属病院 放射線部、
[3]福井大学医学部 放射線科

【目的】非造影の3D Time of Flight (TOF)を用いた頭頸部MRAは、臨床ルーチンのなかで撮像時間の長い検査であり、高速化が期待されている。従来はparallel imaging(PI)による高速化が行われてきたが、PIのacceleration factorを上げると画質低下が問題になる。本研究では、Compressed sensing(CS)を導入し、Parallel imagingと併用した高速化について検討する。
【方法】Parallel imaging (ARC)で間引かれたK-space (Ky, Kz)に対して、さらにcompressed sensing用のrandom under-samplingを行う。3D TOFデータ収集後、compressed sensingの繰り返し計算によりK-space中のunder-samplingによるギャップを埋めたのち、通常のparallel imaging画像再構成を行う。Parallel imagingのみとParallel imagingとCSを組み合わせで、6パターンについて頸部MRAの画質比較を行った。使用した装置はMR750 3.0T MRI (GE社製)、受信コイルはHNSコイル。
【結果】従来法のARC2倍速をreferenceとして、さらに1.4倍速の高速化を行い画質比較した場合、Parallel imagingのみの場合よりCSを加えて高速化したほうが画質低下がなかった。PSNRで4dB以上の差があった。
【結論】頸部MRAはCSとParallel imagingの組み合わせにより画質を損なうことなく高速化が可能である。

O-1-104　Compressed SensingとParallel Imagingを併用した頭部非造影MRAの検討について

○金本　雅行[1]、藤原　康博[2]、山元　龍哉[3]、竹井　直行[4]、安達登志樹[1]、椛沢　宏之[4]、木村　浩彦[3]

[1]福井大学医学部附属病院放射線部、[2]熊本大学大学院 生命科学研究部 医用画像分野、
[3]福井大学医学部 放射線科、[4]株式会社GE Health Care 研究開発部 MR研究室

【目的】従来使用されてきたParallel Imaging（PI）は撮像時間の短縮に有用であり3D撮像などに応用されている．しかしreduction factorによってSNR低下を引き起こす．近年compressed sensing（CS）技術によってさらに撮像時間の短縮が可能になった．今回，我々はPIとCSを組み合わせた頭部非造影MRAである3D-SPGR-TOFの画質を評価した．【方法】ファントム検討ではPIのreduction factorを位相方向，スライス方向で変化させてCSを組み合わせて撮像した．ファントムは日興ファインズ製を使用した．通常臨床で用いる2倍速の撮像法を標準として画質を比較した．同様に，同意の得られた正常ボランティアを対象として頭部MRAを撮像した．MRI装置はGE社製Discovery750を使用した．コイルはNV coilを用いた．【結果と考察】ファントム検討・健常ボランティア検討ともにPI単独では撮像時間の短縮に伴い画質低下が認められた．PIにCSを併用することで，PIのみの場合と比較して画質を維持して撮像時間の短縮が可能であった．PI併用CS法によってより撮像時間の短縮や高空間分解能な画像の取得が可能になると考えられる．

O-1-105　スパース収集と繰返し再構成による Time-of-Flight MR Angiographyの臨床的有用性の検討

○山本　貴之[1]、藤本　晃司[1]、岡田　知久[1]、伏見　育崇[1]、山本　　憲[1]、アウレリアン　スタルダー[2]、ユタカ　ナツアキ[3]、ミカエラ　シュミット[2]、富樫かおり[1]

[1]京都大学 大学院医学研究科 放射線医学講座（画像診断学・核医学）、[2]Siemens Helthcare、[3]Siemens Medical Solution

背景

Time-of-Flight MR angiography (TOF MRA)は侵襲が低く日常臨床でよく用いられているが、高い空間分解能で撮影すると検査時間が長くなる。近年このトレードオフを解消しうる手法としてk空間の不規則な間引き収集と、観測対象である画像が疎(Sparse)に表現できることを利用した逐次的画像再構成の手法が提案されている。今回我々はこの手法によるTOF MRA（Sparse TOF）の臨床的有用性を検討した。

方法

Sparse TOFと従来法であるParallel Imaging TOF（PI TOF）を、20名の健常人に対して3T機（Skyra, Siemens）で撮影した。Sparse TOFの倍速率は3,4,5,6,8倍、PI TOFは2,3,4,6倍とした。Sparse TOFでの再構成の繰り返し数は10回とした。2倍のPI TOFを基準画像として、前大脳動脈・中大脳動脈・後大脳動脈の区域ごと(A1, A2/3, M1-4, P1-4)に二人の放射線科医が4段階で視覚評価を行った（3以上で診断に有用とした）。また定量評価として、血管と背景組織のコントラスト比（CNR）を計算した。

結果

計1800区域について視覚評価を行った。評価者間には優れた一致率が得られた（κ=0.759）。Sparse TOFとPI TOFを同じ倍速率で比較すると、3倍では有意差はなかった。4倍、6倍では全ての区域においてSparse TOFの方が有意に良好であり、末梢を含め3以上であった。8倍速のSparse TOFでは末梢血管は不鮮明となったが、第3分枝までは適度に描出されていた（3以上）。全ての倍速率でSparse TOFのCNRは2倍PI TOFと同等で、高倍速率でもCNRの低下はなかった。一方でPI TOFは倍速率が増すごとにCNRは低下していた。

結論

Sparse TOFでは6倍速でも末梢血管まで良好に描出されており、CNRの低下もなく臨床的な有用性が示唆された。今後は血管狭窄や動脈瘤など疾患群における検討を進める予定である。

O-1-106　上腹部FASE-DWIの検討

○吉川　　武[1]、京谷　勉輔[2]、大野　良治[1]、葛西　由守[3]、神山　久信[4]、祖父江慶太郎[4]、西山　甲野[2]、杉村　和朗[4]

[1]神戸大学大学院 医学研究科 先端生体医用画像研究センター、[2]神戸大学 医学部附属病院 放射線部、[3]東芝メディカルシステムズ株式会社、[4]神戸大学大学院 医学研究科 内科系講座 放射線医学分野

【目的】拡散強調像は様々な上腹部疾患において有用性が示されルーチン検査においても不可欠となっているが、single-shot EPIの使用やMPGの印加に伴う画像の歪みが大きな問題となっている。これに対して我々はFast Advanced Spin Echo (FASE)を用いたDWIを開発し、特に歪みが問題となっている3T装置を用いて上腹部領域の様々な疾患に応用し検討したので報告する。【方法】対象は肝胆膵疾患疑いにて腹部MRIが施行された52例（男32、女20、平均69.4才）である。東芝社製Vantage Titan 3Tを使用し、SE-EPI-DWI法(b値: 0,1000)およびFASE-DWI(0,600)を撮影した。患者背景として腹部ガスと腹水の量を5段階で視覚的に評価した。EPI-DWI、FASE-DWIおよびT2WIを用い、歪みの最も強い断面で被験者腹部の前後径と横径を計測、ドーム下の同一断面で肝右葉の前後径と横径を計測し、各画像で比較した。総合画質および画像の歪みの程度を視覚的に5段階評価し、EPI-DWIとFASE-DWIで比較した。悪性39病変で視認性を5段階評価し、EPI-DWIとFASE-DWIで比較した。悪性病変の確診度をEPI-DWI単独とEPI-DWI+FASE-DWIで比較した。【結果】腹部径・ドーム下肝右葉径はいずれもT2WIとFASE-DWIの相関が最も良好であった。EPI-DWIでは腹部前後径と肝右葉横径でT2WIとの解離が高度であった。FASE-DWIでの歪みの軽減が示唆された。視覚的評価では、FASE-DWIと比較しEPI-DWIで有意に歪みが高度であった(p<0.0001)。総合画質と悪性病変の視認性に有意な差は見られなかった。EPI-DWIでの歪みに有意に影響する因子は、年齢、性別、腹部ガス (0.047, 0.004, 0.018)、DWIの画質に有意に影響する因子は性別と腹部前後径であった (0.005, 0.043)。悪性病変の確診度はEPI-DWI+FASE-DWIで有意に上昇した(0.022)。【結論】上腹部MRIにおけるFASE-DWIの有用性が示された。EPI-DWIで画質不良な患者もしくは部位での追加も有効と考えられた。

O-1-107　Intravoxel incoherent motion-diffusion weighted imaging (IVIM-DWI)による肝細胞癌分化度診断の検討

○市川新太郎[1]、本杉宇太郎[1]、森阪　裕之[1]、若山　哲也[2]、佐野　勝廣[1]、市川　智章[1]、掛川　貴史[3]、熊谷　博司[3]、大西　洋[1]

[1]山梨大学 医学部 放射線科、[2]GE ヘルスケアジャパン、[3]山梨大学医学部付属病院放射線部

【目的】IVIM-DWIによる肝細胞癌（HCC）分化度診断の有用性および計測の再現性を評価すること．
【方法】対象は当院でIVIM-DWIを撮影した症例のうち，病理学的にHCCの診断が確定した58症例60結節．MRI装置はGE Healthcare社製3T MRIを使用．IVIM-DWI は11種類のb値を用いて撮影した（0―1000 (s/mm2)）．得られた画像から計算画像を作製し，結節にROIを設定してADC, D, D*, fを算出した．全例で2名の放射線科医が計測し，うち1名は4週間以上間隔をあけて再度計測した．IVIM-DWIの各パラメータについて低分化HCCと中分化＋高分化HCCの間で比較し，低分化HCCを区別する際のROC曲線下面積を算出した．また，級内相関係数を用いて観察者間および観察者内一致率を算出した．
【結果】いずれの評価者でもDおよびD*は低分化HCCで有意に低値だった (P<0.0183)．ADCは読影者1の1回目の計測，fは読影者1の2回目の計測で有意差を認めた (P<0.0129)．結果の詳細は添付した表の通り．低分化HCCを区別する際のROC曲線下面積はADCと比較してDの方が有意に高値だったが(0.635―0.753 vs 0.816―0.885, P<0.047)，D*とADCの間には有意差を認めなかった．観察者間および観察者内一致率はDが非常に良好であり(0.814および0.851)，ADC, D*, fも良好だった(0.623―0.786)
【結論】低分化HCCを区別する診断能はDがADCよりも優れていた．計測の再現性はいずれのパラメータも良好であり，特にDの再現性が高かった．

	中分化＋高分化 n= 47	低分化 n = 13	P value
Reader 1, 1回目			
ADC	1.14 ± 0.16	0.99 ± 0.14	0.0055†
D	0.98 ± 0.12	0.78 ± 0.13	< 0.0001†
D*	39.7 ± 19.1	24.5 ± 11.1	0.0066†
f	24.1 ± 11.9	27.5 ± 6.0	0.0882
Reader 1, 2回目			
ADC	1.16 ± 0.17	1.08 ± 0.14	0.1386
D	0.96 ± 0.13	0.73 ± 0.13	< 0.0001†
D*	40.7 ±23.9	22.7 ± 11.4	0.0069†
f	21.8 ± 9.06	27.1 ± 7.04	0.0129†
Reader 2			
ADC	1.16 ± 0.20	1.07 ± 0.12	0.0986
D	0.96 ± 0.17	0.76 ± 0.14	0.0005†
D*	37.0 ± 19.7	23.5 ± 12.7	0.0183†
f	22.5 ± 10.3	25.5 ± 7.75	0.0866

O-1-108　躯幹部領域における拡散強調画像の最適パラメータの検討

○田尻　智美[1]、沖川　隆志[1]、太田　雄[1]、杤山　博幸[1]、川村　傑[1]、増田　大介[1]、川上　恵[1]、和田　博文[1]、笹尾　明[2]、北村　美穂[3]、小坂　昌洋[3]、木村　理[3]、池戸　雅人[4]、宮崎美津恵[4]

[1]済生会熊本病院 中央放射線部、[2]公立玉名中央病院 放射線科、
[3]東芝メディカルシステムズ株式会社 九州支社、
[4]東芝メディカルシステムズ株式会社 MR事業部 MR開発部

【目的】躯幹部MRIにおける拡散強調画像（DWI）の有用性は広く報告されているが、3テスラMRI装置では磁化率の影響や化学シフトの増加により、画像の歪やアーチファクトが1.5テスラ装置よりも強く影響していた。今回、3テスラMRI装置のバージョンアップにより、新型傾斜磁場コイルシステム(Saturn gradient option)とM-Power V2.5が導入された。それに伴い躯幹部MRI拡散強調画像でパラメータ選択の自由度が高くなり、DWIの画質が改善されたので報告する。【使用機器】TOSHIBA社製Vantage TitanTM 3T、自作ファントム(アガーロース)【方法】自作ファントムを作成し、TE、エコースペース、エコー数、脂肪抑制方法、マトリックス数、MPGパルスの印加方向を変化させ、ファントム撮像し画質評価を行った。また、同意の得られた健常ボランティアで各部位ごとの最適パラメータを検討した。当検討は自施設の倫理委員会にて承認を得たうえでの検討である。【撮像条件】DWI:Single shot SE-EPI（WIP)、TR:8000msec、TE:58～180ms、FA:90/180、ets：0.65～1.1ms、BW:1116～1953Hz、NSA:3～6、SPEEDERfactor:1.0～3.0、b factor:1000～2000、脂肪抑制法:PASTA(水励起),CHESS法,SPAIR法【結果】ファントム撮像において、ets、TE共に短くMPGパルスの印加方向は1方向、脂肪抑制はPASTA+SPAIRのパラメータが画像の歪みとアーチファクトが少なく良好であった。また、エコー数が多いほどハーフフーリエの影響が減り画質は鮮明であったが、dB/dtを考慮しTEの延長とb factorが低下しない設定とした。【まとめ】3テスラ装置のバージョンアップにより拡散強調画像のパラメータの選択の自由度が高くなり、撮像部位に応じた条件設定が可能となり、臨床的有用性が示唆された。

O-1-109　肝臓MRI検査におけるADC mapを用いた半自動3D-histogram解析法の開発

○中野　雅浩[1]、夏目　貴弘[2]、亀井　誠二[3]、若原　辰也[1]、水谷　弘二[1]

[1]JA愛知厚生連 海南病院 診療協同部 放射線技術科、[2]藤田保健衛生大学 医療科学部、
[3]JA愛知厚生連 海南病院 放射線科

【背景】これまでMR検査により得られたapparent diffusion coefficient (ADC) mapに対してhistogram解析を行い、得られた各パラーメータが悪性度や治療効果の判定に有用であると報告されてきた。しかし、histogram解析を3次元で簡便に行う機能を搭載した商用ワークステーションは少なく、容易に導入することは困難である。
【目的】肝臓MR検査より得られたADC mapに対して3D-histogram解析を半自動的に簡便に行う手法を開発することである。
【方法】MR装置にはPhilips社製のIngenia 3.0Tを用いて、拡散強調画像(b = 0, 1000 sec/mm2)を撮像し、ADC mapを作成した。解析にはMATLABで作成した自作ソフトウェアを用い、得られたADC mapに対してvolume of interest (VOI)を設定し、VOI内のhistogramを測定した。この時、VOI設定は本研究で開発した閾値処理に基づく半自動的設定法を用いて設定した。得られたhistogramから平均値、変動係数、歪度、尖度を算出した。Hepatocellular carcinoma (HCC)を有する症例2症例と血管腫および嚢胞を有する症例の計3症例に対して本法を適用し、正常および各病変部において3D-histgram解析を行った。
【結果・考察】今回解析したVOI内のADC分布の偏りは、正常部位のVOIと比較してHCCを有する症例でpositive skewnessとなった。また、血管腫や嚢胞でも同様な傾向が見られた。本法により、VOIを半自動設定することにより設定する時間が短縮することができ、解析を行う際の労力が軽減された。【結論】ADC mapの3D-histogram解析に用いるVOIを半自動で設定することができ、病変部においてADC分布はpositive skewnessを示し、本法の有用性が示唆された。

O-1-110　食事摂取による肝臓のIntravoxel Incoherent Motion，T2*への影響：健常者による検討

○清水　崇裕、齋藤　和博、荒木　洋一、代田　夏彦、徳植　公一

東京医科大学 放射線医学分野

【目的】 肝実質のIntravoxel Incoherent Motion (IVIM)パラメータおよびT2*値が食事により影響を受けるかを健常者にて確認する．【方法】 対象は健常ボランティア7人（26歳から50歳の男性）である．全例，直近の健康診断にて異常値を有さないものとした．被験者は12時間の絶飲食の後にMRI検査を行った．MRI検査は食前、食後30分，食後4時間に行った．食事は，800kcalのカロリーメイトと同時に500mlの水を摂取させた．MRIの撮像は1.5T装置（Avanto, Siemens）を用いた．IVIMの撮像シークエンス（work in progress）は呼吸同期下DWIでTR/TE 1500/70 msec, AVE 3，Matrix 138 × 138,FOV 300 × 250,スライス厚5mm，BW 1342Hz，b値は0, 10, 20, 30, 50, 80, 100, 200, 400, 800s/mm2とした．門脈血流の計測は，TR/TE 12.7/3.4 msec, AVE 1 , matrix 192 × 68.8 %, FOV 400 × 68.8 %, BW 395Hz, スライス厚 6mm, FA 15°, VENC 50 cm/s．T2*強調像はTR/TE 239/2.4, 3.81 , 5.22 , 6.63 , 8.04 , 9.45 , 10.86 , 12.27 , 13.68 , 15.09 , 16.5 , 17.91 msec, AVE 1 , matrix 192 × 100%, FOV 380 × 78.1%, BW 960Hz, スライス厚 6mm, FA 20°．関心領域は肝右葉に設定した．食事前後において，ADC, D, D*, PF, T2*,血流速度,血流量に差が生じるかFriedman検定にて解析した．【結果】流速、流量において空腹時と食後30分の間、食後30分と食後4時間の間で統計学的有意差が見られ、空腹時と食後4時間の間では有意差は見られなかった。ADC, DC, D*, PF, T2*では食事摂取に伴う有意な変化は認められなかった．【結語】 食事により門脈血流の流速，流量の有意な増加が認めるが，IVIMパラメータ，T2*値への影響は少ない．

O-1-111　ADCヒストグラムを用いた肝細胞癌の分化度診断

○守矢　知永、齋藤　和博、荒木　洋一、徳植　公一

東京医科大学 放射線医学分野

【目的】 肝細胞癌の分化度診断にADCヒストグラムが有効か後方視的に評価を行う．【対象および方法】 手術にて組織学的に肝細胞癌と診断され，かつMRIの拡散強調像が3カ月以内に施行された55例を対象とした．腫瘍の分化度の内訳は高分化型7例，中分化型38例，低分化型10例である．MRIの撮像は1.5T超伝導装置で拡散強調像はb値100, 800s/mm2で撮像した．肝細胞造影相での異常信号域全体に関心領域をワークステーション上（SYNAPSE VINCENT）で設定し，コピー＆ペーストにてADC map上に関心領域を設定し，ヒストグラムデータを収集した．平均，標準偏差，最頻値，最小値，尖度，歪度，5th, 50th, 75thパーセンタイルを求めた．統計学的解析はSpearmanの順位相関係数，Kuruskal-Wallis検定を用いた．【結果】 腫瘍の分化度と最小値，5thパーセンタイルに弱い相関が認められた（r=-0.306, -0.267）．しかし，各分化度間で有意差を認めたものはなかった．【結語】 腫瘍の分化度診断に対するADCヒストグラムの有用性は乏しいものと予想される．

O-1-112　高速Parallel Imaging(CAIPIRINHA)を用いた3D_GRE(vibe)の基礎的検討

○香川　福宏、鈴木　大輔、横峰　　圭、木戸　泰治、小倉　裕樹、安田　浩章、須井　　修

独立行政法人 国立病院機構 四国こどもとおとなの医療センター 放射線科

【目的】Controlled Aliasing in parallel imaging Results in Higher Acceleration(CAIPIRINHA)はスライスエンコード方向にサンプリングシフトを行うことで従来の方法(GRAPPA)に比べエリアシングアーチファクトを軽減した新しいParallel Imaging (PI)である。このPIを用いるvibe撮影にて高いSNR・空間分解能が期待でき当院の呼吸停止の難しい小児患者や高齢患者の腹部MRI検査に適している。これまでよりDynamic等息止めでの撮像が必要なシーケンスでは撮像時間の短縮をするため、臨床に使用可能なCAIPIRINHAのReduction Factor(ReF)とreference line(ref)の違いによる画質評価を行ったので報告する。【使用機器】シーメンス社製MAGNETOM Aera D13、Spine Coil、Body Matrix Coil 18ch。腹部を想定した球形ファントム (T1値/ T2値: 117/ 81ms) 、日興ファインズファントム(90-401型)、Image J(NIH)【方法】基本撮像条件TR/TE: 3.67/1.5ms、FA: 12deg、FOV: 350×260mm、Slab: 176mm、resolution: 192×320、Fat Sat Type: Q-fat satと固定。1. ReFを変化させた(位相方向/スライス方向, 2/1, 1/2, 3/1, 1/3, 2/2, 3/2, 2/3) GRAPPAとCAIPIRINHAの両方撮像しSNR map 、g-factor mapを作成し検討を行った。2. 1の結果で最適と思われたReFでrefを12～60と変化させ同様に検討を行った。3. 上記の検討より得られたrefを用い、日興ファインズファントムを用いてルーチン(GRAPPA: 1/2)とのCNRの比較を行った。【結果】1. ReF 1/3, 3/1, 3/2で顕著なアーチファクトを認めた。ReFが上がるにつれSNRは低下、g-factorは上昇。同じReFの場合、CAIPIRINHAはGRAPPAに比べ高いSNRを示した。2.最適と思われたReF 2/2で撮像した場合、ref 12との組み合わせでは画像中央部にアーチファクトを認めた。refが多くなるにつれSNRは上昇、g-factorは低下するが、撮像時間は延長。3. 上記の検討よりReF 2/2、ref 30で撮像。全体測定法によりCNRを算出した結果、統計学的有意差は認めなかった。【結語】CAIPIRINHAを用いて現実的な撮像時間で肝Dyn.を行う場合、ReFの組み合わせは位相方向2、スライス方向2でref 30が最適条件となり短時間の撮像が可能となった。

O-1-113　3TMRIを用いたFusion T2WI TSEにおけるコントラストと呼吸性アーチファクト低減効果の評価

○阿萬　貴史、丸山　裕稔、矢ヶ部義則、古川　則之

国立病院機構 熊本医療センター

【目的】上腹部のMRI検査では、息止めまたは呼吸同期による撮像が必須である。3Tでは、SNRが約2倍となるため1.5Tに比べ脂肪信号が高く、その影響による呼吸性アーチファクトが多く発生する。当院ではこの対策として、T2強調画像（T2WI）は時間分解能が高くモーションアーチファクト対策に有効な呼吸同期single shot Turbo Spin Echo（ssh_TSE）で撮像している。しかし、ブラーリングが診断に影響を及ぼしていることが考えられる。そこで我々は、上腹部撮像において脂肪抑制T2WI TSE法と水抑制ssh_TSE法をfusionすることで（Fusion T2WI TSE）、T2コントラストを担保し呼吸性アーチファクトの低減が可能であるか検討を行った。【方法】装置はPHILIPS社製Ingenia 3T、受信コイルは32ch ds torso coilを用いた。基礎実験として、肝臓のT1、T2値に近似するようGd-DTPAを生理食塩水で希釈した自作ファントムを用い、Fusion T2WI TSEと従来のT2WI TSEとのコントラストを評価した。さらに健常ボランティアを対象とし、Fusion T2WI TSE（息止め）、T2WI TSE（息止め）、ssh_TSE（呼吸同期）の撮像を行った。得られた画像を用い、放射線科医およびMRI担当技師に対して肝臓内のコントラストおよび呼吸性アーチファクトの低減効果について視覚評価を行った。【結果】ファントム実験より、Fusion T2WI TSEは、TEを最適化することで従来のT2WI TSEと同等のコントラストが得られた。視覚評価において、コントラストは門脈と肝実質間でT2WI TSEと同等となり、ssh_TSEに比べ上昇していた。また呼吸性アーチファクトは肝左葉において、T2WI TSEに比べ低下しており、ssh_TSEと同等となった。【考察】視覚評価において、Fusion T2WI TSEのコントラストがssh_TSEに比べ上昇していたのは、TEを最適化したこととブラーリングの低減によるものである。また呼吸性アーチファクトがT2WI TSEに比べ低下していたのは、水抑制ssh_TSEに脂肪抑制T2WI TSEをFusionさせたことで、脂肪による信号が低減され、結果的にモーションアーチファクトが低減したと考えられた。【結論】Fusion T2WI TSEにより、コントラストを担保し、呼吸性アーチファクトの低減が可能となった。

O-1-114　3T装置におけるDISCOを用いた上腹部領域の息止めLAVAFLEX法の検討

○米山　浩司[1]、杉村　正義[1]、増井　孝之[2]、岩舘　雄治[3]、Kang Wang[4]

[1]聖隷浜松病院 放射線部、[2]聖隷浜松病院 放射線科、[3]GEヘルスケア・ジャパン株式会社 研究開発部、[4]Global MR Applications and Workflow, GE Healthcare

【目的】Differential Sub-sampling with Cartesian Ordering（DISCO）は,view sharingを行ったSPGRシーケンスをもとにした,時間分解能と空間分解能の高い技術である.造影ダイナミック撮像において短時間での撮像が求められる.従来の造影ダイナミック撮像で行われるview sharingとは異なり,k空間の分割を2つの段階に分けて行っている.画像コントラストに重要である中心領域と辺縁領域を分けて,さらに辺縁領域も分割して分けて行う事でアーチファクト成分のエネルギーが分散し再画像構成への影響を軽減することができる技術である.そこで今回はDISCO の技術を用いて3次元T1強調画像撮像法(LAVAFLEX)を,上腹部領域（肝臓）を対象に,息止めにて撮影条件を検討しview sharingをすることとデータ量を減らす事による画質への影響を検討したので報告する.【使用機器】GE Healthcare社製DISCOVERY750.32ch body array coil.【方法】同意が得られた健常ボランティアを撮像し,アーチファクトと画質の5段階の視覚評価をした.(1poor-5good).可変パラメーターは, Turbomodeをoff,on,位相FOV 1.0,0.9,0.8,ARCfactorフェイズ1.45～2.0,スライス1.0～1.5変化させた.固定撮像条件は,スキャン面横断面,TR4.3,TE1.3,FOV35cm, スライス厚4mm, 周波数マトリックス320,位相マトリックス192 ,BW200にて撮像した.なお時間分解能が6.0秒になるように可変パラメーターにて調整し4相続けて撮像した.【結果】ボランティアの視覚評価より, view sharing をしていない画像では, Turbomode, 位相FOV, ARCfactorを変化させてデータ量を減らす事による画質への影響はなかった. Turbomode を使用しARCfactor を落とす方がアーチファクトが軽減した. (off,on:3.5,3.7) 位相FOVは0.9の時良好だった.（0.8,0.9,1.0:3.4,3.9,3.6）【まとめ】上腹部領域におけるDISCOを併用したLAVAFLEXは時間分解能が6.0秒にて4相続けて撮像する時,Turbomode :on, 位相FOV :0.9,ARCFactor: フェイズ1.65スライス1.0の時,アーチファクトを低減し有用であると示唆された.

O-2-001E DSC法とDCE法による神経膠腫の血管漏出の評価：ヒストグラム解析による検討

○田岡　俊昭[1]、川井　　恒[1]、中根　俊樹[1]、宮坂　俊輝[2]、越智　朋子[2]、堀　沙恵香[2]、吉川　公彦[2]、長縄　慎二[1]

[1]名古屋大学 附属病院 放射線科、[2]奈良県立医科大学 放射線科

目的：Dynamic contrast enhance (DCE)法での血管から間質への移行係数(Ktrans)は神経膠腫の悪性度の評価に有用だが、撮像時間が長い。短時間で得られるDynamic susceptibility contrast (DSC)法でも、K2という漏出性の指標があり、上図の様に近似される。このK2がDCE法でのKtransと相関するか、神経膠腫の悪性度の評価に適用可能かを検討する。

対象と方法：対象は DSC法の撮像を行った神経膠腫症例22例（Grade II:5例、III:6例、IV:11例）で、うち8例（Grade II:2例、III:1例、IV:5例）では10日以内にDCE法の撮像も行った。画像解析はOlea Medical社Sphere v. 2.3を用い、腫瘍においたROIのヒストグラム解析を行った。DCE法も撮像した8例ではKtransの20パーセンタイル値($Ktrans_{20/100}$)を算出した。全例で行ったDSC法ではK2と漏出補正後の脳血液量(rCBV)の20パーセンタイル値（$rCBV_{20/100}$、$K2_{20/100}$）を算出した。$Ktrans_{20/100}$と$K2_{20/100}$の相関を検討し、各グレード間の$rCBV_{20/100}$と$K2_{20/100}$の有意差を検討した。

結果： $K2_{20/100}$は$Ktrans_{20/100}$ と有意に相関した（r=0.717、p<0.05）。右下図の様に、$rCBV_{20/100}$はGradeIIとIII、IIとIVの間で有意差が得られ、$K2_{20/100}$ではGradeIIとIV、IIIとIVの間に有意差が得られた。

結論：短時間で撮像可能なDSC法での漏出性の指標であるK2は、DCE法でのKtransと相関し、ヒストグラム解析を用いることで神経膠腫の悪性度の評価に適用可能と考えられた。

$$\Delta\bar{R}2^*(t) \approx K_1\overline{\Delta R2^*}(t) - K_2\int_0^t \overline{\Delta R2^*}(t')dt'$$

$K_1\overline{\Delta R2^*}(t)$:Average relaxivity of non-enhancing voxel

Boxerman et al. AJNR 2006;27:859–67

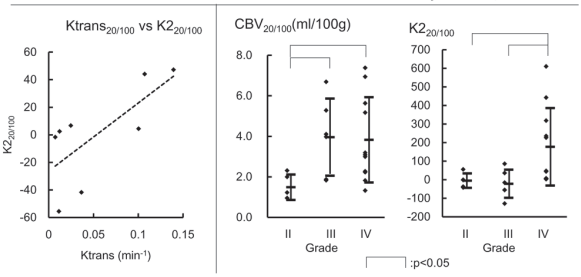

O-2-002E 脳腫瘍におけるMRSおよびAmide Proton Transfer強調画像の相関性の検討

○坂田　昭彦[1]、伏見　育崇[1]、岡田　知久[1]、木戸　　晶[1]、坂下　尚孝[2]、富樫かおり[1]

[1]京都大学 大学院 医学研究科 放射線医学（画像診断学・核医学）、[2]東芝メディカルシステムズ

背景と目的脳腫瘍患者において、MR Spectrocopy (MRS) で得られた代謝産物およびAmide Proton Transfer（APT）画像の信号強度との間の相関性の有無について検討する。対象と方法脳腫瘍が疑われ、3T MRI（東芝メディカルシステムズ社）が撮像された、連続41症例を前向きに検討した。Proton MRSはLCModel (Version 6.3-0C)を用いて解析した. APT強調画像はFast-advanced spin echo sequenceを用いて撮像した。同一のsingle voxel ROI 内の代謝物濃度（NAA、Cho、Cr）およびAPT valueを測定し、Cho/Cr、NAA/CrおよびAPT　valueの相関性を評価した（Spearman's rho test）。.p値は<0.05を有意とした。結果APT平均値とCho/Crの間に中等度だが、有意な相関が見られた（r=0.451,　p=0.011）が、他のパラメーターにおいて有意な相関は認めなかった。結論脳腫瘍患者において、MRSのCho/CrとAPT画像に相関が見られた。

O-2-003E 神経膠腫のNeurite orientation dispersion and density imaging (NODDI)画像の検討

○田岡　俊昭[1]、川井　　恒[1]、中根　俊樹[1]、宮坂　俊輝[2]、越智　朋子[2]、堀　沙恵香[2]、吉川　公彦[2]、
長縄　慎二[1]

[1]名古屋大学 放射線科、[2]奈良県立医科大学 放射線科

目的：Neurite orientation dispersion and density imaging (NODDI)は、拡散画像の信号を制限拡散、束縛拡散、等方性拡散の3要素に分けて解析し、神経突起の方向のばらつきや密度を推定する手法であり、神経突起のばらつきを反映するOrientation dispersion index (ODI)や、神経突起密度を反映するIntra-neurite volume fraction (Vic)の画像が得られる。悪性神経膠腫が存在することによる、組織のODIやVicの変化を評価する目的で、NODDI画像を検討した。

対象と方法： 対象は悪性神経膠腫症例10例(Grade 3:5例、4:5例)。EPI法拡散画像（b値=0, 1000, 2000、各30軸）を撮像し、NODDI Matlab Toolboxで、ODI画像、Vic画像を作成した。腫瘍およびその対側の白質にROIを設定し、ODI, Vicに関して、ヒストグラム解析の指標(平均値、20%ile値、80%ile値、ピーク値、歪度、尖度)の比較を行った。

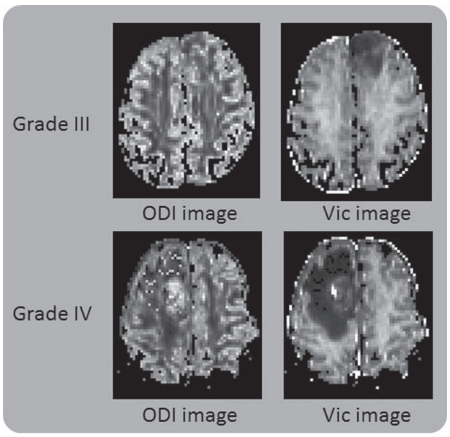

結果： Grade 3症例ではODIが対側と比較して20%ile値が有意に高く、Vicでは平均値、20%ile値、80%ile値が有意に低かった。一方、Grade 4症例ではODIが対側と比較して平均値が有意に高く、Vicは80%ile値のみが対側よりも有意に低かった。

結論：悪性神経膠腫の存在により、背景の白質組織の神経突起密度は低下し、神経突起のばらつきは増大したと考えられる。ただし、Grade 3と比べてGrade 4神経膠腫では、神経突起密度の低下が目立たなかった。腫瘍組織自体の不均一性による見かけ上の効果と推察される。

O-2-004E 3D fast spin-echo Dixon法を用いた脳腫瘍のamide proton transferイメージング

○栂尾　　理[1]、樋渡　昭雄[1]、山下　孝二[1]、菊地　一史[1]、鈴木由里子[2]、ヨッヘン　コイプ[3]、
本田　　浩[1]

[1]九州大学大学院医学研究院臨床放射線科学分野、[2]フィリップスエレクトロニクスジャパン、
[3]フィリップスリサーチ

【目的】3D FSE-Dixon法による内因性B0 mappingを用いた脳腫瘍のAPTイメージングの定量性を従来の2D法と比較することで検討すること。【対象と方法】12名の脳腫瘍患者(低悪性度神経膠腫3人、高悪性度神経膠腫5人、転移性腫瘍2名、悪性リンパ腫2名)を対象とした。MRIは3T装置 (Achieva 3.0 TX, Philips)を用いた。飽和パルスは持続時間2.0秒、強度2.0μTに設定し、± 3.0, ± 3.5, ± 4.0 ppmおよび-160ppmの7点の周波数にて撮像した。画像化には3D FSE法(TR/TE = 7.2ms/6.2ms, FOV = 212 × 184 × 66 mm, 9スライス, resolution=1.8 × 1.8 × 4.4mm)を用い、+3.5ppmにてecho shiftを3通り(0, −0.4,+0.4ms)変化させることでDixon法による内因性B0マップを作成しB0補正を行った。別個に撮像した3D-GRE法によるB0マップでの補正および従来の2D法(2D-FSE, TR/TE=5000ms/6ms, FOV=230 × 230mm, 1スライス, resolution=1.8 × 1.8 × 5mm, 飽和パルス持続時間2.0秒、強度2.0μT、周波数オフセット± 6ppm, 25点)の撮像も行った。腫瘍全体を含む関心領域を設定し、APT信号の平均値および90パーセンタイル値を測定した。2D法を基準とし、これと3D Dixon法および3D GRE B0 mapping法との比較を行った。【結果】腫瘍のAPT信号の平均値および90パーセンタイル値について、3D Dixon法は2D法と強い相関(各r=0.97, P<0.0001, r=0.96, P<0.0001)および高い一致率(各ICC=0.98, 0.98)を示し、3D GRE B0 mapping法（平均値: r=0.69, ICC=0.79、90パーセンタイル値：r=0.74, ICC=0.84）よりも良好であった。【結論】3D FSE-Dixon法による脳腫瘍のAPTイメージングは高い定量性を有すると考えられた。

O-2-005E 悪性神経膠腫,悪性リンパ腫,転移性脳腫瘍の鑑別におけるDynamic contrast-enhanced MRIを用いた検討

○村山　和宏[1]、植田　高弘[1]、福場　　崇[2]、大湯　重治[3]、二宮　綾子[3]、片田　和広[4]、外山　　宏[1]

[1]藤田保健衛生大学 医学部 放射線医学、[2]藤田保健衛生大学病院 放射線部、
[3]東芝メディカルシステムズ株式会社、[4]藤田保健衛生大学 医学部 先端画像診断共同研究講座

【目的】悪性神経膠腫(HGG),悪性リンパ腫(PCNSL),転移性脳腫瘍の鑑別において,灌流画像の1つであるDynamic susceptibility contrast (DSC)法の有用性が報告されているが,臨床的にはこれらの鑑別は困難な場合がある。Dynamic contrast-enhanced (DCE)法は,連続的にMR画像を取得しながら造影剤を投与し,得られた信号強度変化から組織内の造影剤移行性(permeability)を算出した灌流画像である。本研究の目的は,HGG, PCNSL,転移性脳腫瘍の鑑別におけるDSC-MRIとDCE-MRIの有用性を比較検討することである。【方法】PCNSL4例,HGG4例,LGG 5例,転移性脳腫瘍5例,合計18例19病変に対してDCE-MRIを撮像した後,DSC-MRIを撮像した。解析パラメータには,DCE-MRI ではExtended Toft's model によるKtrans, ve, vp, kep, DSC-MRIではblock-circulant singular value decomposition methodによるrCBV(補正)を用いた。病変部に関心領域を設定し,術後の病理組織所見または臨床診断に基づき組織型ごとに計測結果を比較した。【結果】KtransはPCNSL 0.168 ± 0.04, HGG 0.053 ± 0.01, LGG 0.022 ± 0.03, 転移性脳腫瘍 0.083 ± 0.06, veはPCNSL 0.547 ± 0.12, HGG 0.228 ± 0.04, LGG 0.052 ± 0.06, 転移性脳腫瘍 0.246 ± 0.20であった。Ktrans, veではPCNSLとHGG, PCNSLとLGG,PCNSLと転移性脳腫瘍でそれぞれ有意差が認められたが,その他の群間では有意差は認められなかった。vp, kep, rCBVではいずれの群間でも有意差は認められなかった。【結論】Ktrans, veではPCNSLと転移性脳腫瘍, HGG, LGGのそれぞれの群間に有意差が見られ, Ktrans, veはrCBVと比べPCNSLの鑑別に有用である可能性が示唆された。HGGと転移性脳腫瘍においては,DCE-MRI及びrCBVでの鑑別は難しいと考えられた。

O-2-006E 片頭痛におけるTBSSによる1.5T DTIの解析

○柴田　　靖[1,2]、松下　　明[2,3]、大須賀　覚[2]、五月女康作[3]、松村　　明[2]

[1]筑波大学 水戸地域医療教育センター 水戸協同病院 脳神経外科 頭痛外来、
[2]筑波大学 医学医療系 脳神経外科、[3]筑波大学 サイバニクス

【Purpose】The diagnosis of migraine is still generally made based on clinical symptoms, because there is no reliable diagnostic test or imaging modality available. We therefore performed diffusion tensor imaging (DTI) for patients with migraine and compared the findings with those obtained from normal volunteers. 【Method】The diagnosis of migraine was made using the international classification of headache disorder. DTI was acquired using a 1.5 Tesla clinical magnetic resonance imaging machine. A total of 89 migraine patients and 46 normal volunteers were examined by DTI, all in the same manner. The migraine patients were divided into 2 groups according to their clinical outcome. The good outcome group included 61 patients with a good control of migraine after one month of medication. The poor outcome group included 28 patients with poor control. There was no difference in age, sex, duration, frequency of migraine, presence of aura, or medication overuse headache.【Results】A whole-brain tract-based spatial statistics analysis of DTI revealed the migraine patients with a good outcome to show a significantly lower fractional anisotropy (FA) at the corpus callosum and on optic radiation. There was no difference between the FA of the patients with poor control and normal volunteers.【Conclusion】Our results demonstrated that DTI may be a useful diagnostic imaging modality for the patients with migraine and DTI could possibly predict the prognosis of migraine. FA changes might be the cause of migraine, and not the result of migraine, because the migraine duration and frequency were not related with FA.

O-2-007E 未治療の初回エピソード大うつ病における海馬形態の異常と血中コルチゾール値の関係

○渡邉　啓太[1]、掛田　伸吾[1]、渡邉理恵子[1]、劉　　暁丹[1]、林　　健二[2]、香月あすか[2]、阿部　　修[3]、吉村　玲児[2]、興梠　征典[1]

[1]産業医科大学 放射線科、[2]産業医科大学 精神科、[3]日本大学 医学部 放射線医学系

Purpose:We investigated the relationship between cortisol levels and the hippocampal shape abnormality in first-episode and drug naïve major depressive disorder (MDD) patients.Methods:　Thirty first-episode and drug naïve MDD patients (13 females; mean age 44.9 ± 13.0 years; age range 22-67 years) and 40 healthy subjects (12 females; mean age 43.7 ± 12.6 years; age range 20-65 years) were recruited. Morning blood samples were obtained from all MDD patients and healthy subjects for cortisol measurement. The MR imaging data were obtained with all cases using 3D-SPGR at 3T MRI. FIRST (FMRIB Integrated Registration and Segmentation Tool) in FSL (FMRIB Software Library) was used for vertex analysis to investigate localized shape difference in the hippocampus. We performed following contrasts; 1) a comparison of hippocampal shape between MDD patients and healthy subjects, 2) a correlation between hippocampal shape and cortisol levels in MDD patients. Results: The serum cortisol levels were significantly higher in MDD patients than in healthy subjects (12.4 ± 5.1nmol/l vs 8.9 ± 3.4nmol/l; $p < 0.01$). In the comparison analysis, MDD patients showed the significant inward deformations compared to healthy subjects predominantly in the superior and inferior surfaces of right hippocampal head, body, and left hippocampal head and the lateral surface of left hippocampal tail (uncorrected $p < 0.001$). In the correlation analysis in MDD patients, most regions of the inward deformations compared to healthy subjects were overlapped with the regions where inward deformations were significantly correlated with high cortisol levels (uncorrected $p < 0.001$).Conclusion: The hippocampal shape abnormality in early stage MDD was correlated with high cortisol levels.

O-2-008E 寒天ファントムを用いた高解像度定量的磁化率マッピング

○梅本　勇哉[1]、原口　　桜[2]、上野　智弘[1]、杉本　直三[1]

[1]京都大学大学院 医学研究科 人間健康科学系専攻、[2]京都大学 医学部 人間健康科学科

[Introduction]Quantitative Susceptibility Mapping (QSM) is an MRI technique to quantify a spatial distribution of tissue magnetic susceptibility. A susceptibility map is obtained by deconvolving magnetic field perturbations with dipole fields. A dipole field has a large change within a small region near the origin. Therefore, a digitally sampled dipole field degrades the quality of susceptibility map[1]. We proposed a new method of QSM, High Resolution QSM, which uses a denser sampled dipole field for improving the quality of susceptibility map and is verified by simulation experiments[2]. In this study, we carried out phantom study to verify the High Resolution QSM.

[Materials & Methods]We prepared a cylindrical agar phantom, which contained cubic sections of agar that were doped with alumina powder as contrast agent. Phase data of the agar phantom were acquired on a 3T whole-body MRI scanner (Tim Trio, Siemens Medical Solutions, Erlangen, Germany) using a 1-channel receiver head coil. A dual-echo 3D gradient echo sequence was used to image the phantom with parameters: TR = 30 ms; TE_1 = 3.38 ms; TE_2 = 22 ms; FA = 20° ; FOV = 128 × 128 × 120 mm^3; isotropic resolution = 2, 1, 0.5 mm; BW_1 = 270 Hz/voxel; BW_2 = 90 Hz/voxel. Then, we compared a susceptibility distribution of the High Resolution QSM obtained from lower resolution phase data with that of usual QSM obtained from higher resolution phase data.

[Results & Discussion]In preliminary analysis, spatial resolution of the calculated susceptibility map were improved qualitatively. This improvement may be caused by that the partial volume effects due to digital sampling are reduced by using denser sampled dipole fields QSM processing.

[Reference][1] Murashima et al. EMBC 2013: 1049-1052 [2] Umemoto et al. 2014: 2352-2355

O-2-009E 拡散テンソル画像解析ソフト dTV.II.Lite の機能拡張

○松下　明[1,3]、五月女康作[1]、増本　智彦[2]、大須賀　覚[3]、増田　洋亮[3]、丸島　愛樹[3]、山海　嘉之[1]、
松村　明[3]

[1]筑波大学 サイバニクス研究センター、[2]筑波大学 放射線科、[3]筑波大学 脳神経外科

【目的】拡散異方性(FA)マップやtractographyなどは，MRIコンソールあるいは付属ワークステーションで行えるようになった。一方，東京大学放射線科などで開発されたVolume-One + dTVは，フリーであり，多くの機種で共通して利用でき，また，多くの研究などで用いられ，実績のある解析手段である。我々は以前，Volume-Oneの拡張機能として，脳梁などに自動的にROIを設定する機能(GAMA)などを開発したが，解析やtractographyへの利用には面倒な手順が必要であった。同様に，機能的MRIなどの解析結果をdTV上で活用する際も，面倒な手順が必要であった。昨年，dTV.II.Liteとして，ソフトウェアのソースコードをユーザーも利用できるようになり，より容易に拡張が可能となった。今回，有益と思われるいくつかの機能を作成した。
【方法】広島市立大学 増谷先生より，利用規約の確認後，dTV.II.LiteのソースコードおよびVolume-One1.86の提供を受けた。機能としては，1. GAMAを利用した自動ROIとtractography，2. 脳マスク処理の拡張，3. 読み込み可能な形式の拡張（圧縮ファイルなど），4. Matlabなどの外部ソフトとの通信機能とした。開発はVisual Studio 2013で行い，外部ライブラリとして，Dicom Toolkit, OpenCV, Matlab を利用した。
【成績】片麻痺患者の錐体路FAの左右差やtractographyの欠損が確認できた。また，dTV.II.SRでは解析が不可能だった脳室著明拡大例で，FAマップの作成が可能になった。さらに，運動賦活部位をROIとしたtractographyの作成や，作成したテンソルをMatlabでクラスター解析を行うことなどが可能になった。
【結論】dTV.II.Liteの利用により，拡散テンソル画像の活用がより容易になった。本研究分野への参入を促進し，より高度な解析方法の開発・応用に寄与できると考えられる。

O-2-010E Gd-EOB-DTPA 造影MRIの動脈相における肝のtransient severe motionと動脈血酸素飽和度の変化との関連

○玉田　勉、神吉　昭彦、木戸　歩、八十川和哉、野田　靖文、佐藤　朋宏、谷本　大吾、
林田　稔、山本　亮、伊東　克能

川崎医科大学 放射線科（画像診断1）

【目的】Gd-EOB-DTPA（EOB）投与後の動脈相における肝のtransient severe motion（TSM）の発生頻度は10.7%～17%と報告されている。この現象の原因は解明されていないが、動脈相における動脈血酸素飽和度（SpO_2）の一過性の減少がTSMを生じると予想される。本研究の目的は、MRIまたはCTにおける造影剤投与後のTSMとSpO2の変化との関連性を明らかにすることである。【方法】対象は体重あたり通常規定量のEOB（EOB群：61症例）またはヨード造影剤（ヨード群：26症例）を用いて造影MRIまたはCT検査が施行された連続87症例。ダイナミック検査は呼吸停止下に造影前、動脈、門脈および後期相が撮像された。すべての症例におけるSpO_2は、仰臥位でパルスオキシメータを用いてダイナミック造影検査の間1秒ごとに測定された。評価者は各相におけるSpO_2の平均値の算出と5-point grading scale（1=no, 2=minimal, 3=moderate, 4=severe, 5=extensive artifact）を用いたTSMの程度を評価した。【成績】EOB群において、動脈相の平均SpO_2はその他の3相に比して有意に低かった（$p = 0.045 \sim p<0.001$）。ヨード群においても、動脈相の平均SpO_2は造影前および門脈相に比して有意に低かった（$p = 0.014 \sim p = 0.052$）。しかしながら他の相と比較した動脈相のSpO_2の低下は、いずれの造影剤においても平均1%未満であった。TSMの発生頻度は、ヨード群では0%、EOB群では8.2%（5/61症例）であった。さらにEOB群におけるTSM陽性群（97.5% ± 1.08%）とTSM陰性群（96.4% ± 1.85%）の間の動脈相における平均SpO_2に有意な差はなかった（$p = 0.219$）。【結論】EOB造影MRIの動脈相におけるSpO_2のわずかな低下と肝のTSMの関連性はない。

O-2-011E 非バランス型spin-echo SSFPを用いたGd-EOB-MRIによる血管腫と転移性腫瘍の鑑別診断：撮像タイミングの検討

○高山　幸久[1]、西江　昭弘[2]、浅山　良樹[2]、石神　康生[2]、牛島　泰宏[2]、岡本　大佑[2]、藤田　展宏[2]、米山　正己[3]、本田　浩[2]

[1]九州大学大学院 医学研究院 放射線医療情報・ネットワーク講座、
[2]九州大学大学院 医学研究院 臨床放射線科学、[3]フィリップスエレクトロニクスジャパン

【目的】非バランス型spin-echo SSFPを用いたGd-EOB-DTPA造影MRI肝細胞相における血管腫および転移性腫瘍の鑑別診断に関する撮像タイミングを検証すること。【方法】肝血管腫もしくは転移性肝腫瘍を有する患者62名（平均年齢62.0歳）を対象とし、1.5T MRI装置を用いて、Gd-EOB-MRIを施行した。非バランス型spin-echo SSFP(T2FFE)を、造影前、造影後3分、肝細胞相（造影後約20分）に撮像した。評価の対象は、血管腫（36病変）と転移性腫瘍（92病変）であり、造影前、造影後3分、肝細胞相における、血管腫と転移性腫瘍の病変-非病変信号強度比（CR）を以下の式を用いて算出した。CR=（病変の信号強度－肝臓の信号強度）/（病変の信号強度＋肝臓の信号強度)。血管腫のCRをCRh、転移性腫瘍のCRをCRmと定義し、各撮像タイミングにおける血管腫と転移性腫瘍のCRを算出し、両者をPaired t-testにて比較した。また、鑑別能（感度、特異度、Az値）をROC解析にて比較した。【成績】CRの平均値±SDは、造影前はCRh:0.22 ± 0.11とCRm:0.03 ± 0.11、造影後3分がCRh:0.20 ± 0.10とCRm:-0.01 ± 0.11、肝細胞相がCRh:0.17 ± 0.11とCRm:-0.07 ± 0.11だった。撮像タイミング間の比較では、CRhは造影前と肝細胞相、造影後3分後と肝細胞相、CRmはいずれの撮像タイミング間にて、有意差を認めた(p<0.05)。血管腫と転移性腫瘍の鑑別能に関する感度、特異度、Az値は、造影前が86%、83%、0.89、造影後3分が92%、84%、0.93、肝細胞相が98%、90%、0.94だった。T2FFEはいずれの撮像タイミングにおいてもほぼ同等の鑑別能を示しているが、肝細胞相で最も正診度が高くなった。【結論】T2FFEはT2コントラストに加え、造影剤によるT1コントラストも反映することが可能な撮像法である。腫瘍のT2強調像における信号強度に加え、造影剤の腫瘍内poolingの有無による信号強度も反映した結果と考えられる。Gd-EOB-DTPA造影MRI肝細胞相に非バランス型spin-echo SSFPを撮像することで、単純に高信号か低信号か判定するだけで、血管腫と転移性腫瘍の鑑別が行える可能性が示唆された。

O-2-012E シネMRI技術を利用しアーチファクトを抑制した小動物肝腫瘍のガドリニウムEOB-DTPA造影MRI

○山口　雅之、木村　禎亮、吉本　光喜、古田　寿宏、藤井　博史

国立がん研究センター 機能診断開発分野

Background: Dynamic Gd-EOB-DTPA-enhanced MR imaging is expected as an imaging tool for the assessment of hepatic tumor characteristics not only in clinical but also in preclinical research. Preclinical MR imaging for rodent liver needs high temporal resolution to visualize the enhancement, especially in the arterial phase, because of very rapid hepatic circulation. In addition, free-breathing scan with motion artifact suppression technique is required instead of breath-holding scan commonly used in the clinic. Here, we tested retrospective triggering cine MR imaging in Gd-EOB-DTPA-enhanced MR imaging for various rodent hepatic tumors to fulfill these requirements.

Methods: We examined 3 hamsters and 2 rats bearing hepatic tumors by using a 9.4 tesla scanner and retrospective triggering cine MR imaging (IntraGate; Bruker). The temporal resolution was set at 2.6 ms. After 20-sec baseline image acquisitions, we intravenously administered Gd-EOB-DTPA and continued the acquisition for 3 min. Subsequently the tumors were histologically analyzed.

Results: We acquired arterial phase images displaying 6 well-enhanced and 4 poorly-enhanced hepatic tumors, not contaminated by artifact. In the former, 5 tumors still appeared hyper-intense in the later phase. Their signal intensities relative to the surrounding liver tissue were significantly higher than those of the poorly-enhanced tumors (1.14 ± 0.11 vs. 0.75 ± 0.03, P <0.001) suggesting the sustained accumulation of Gd-EOB-DTPA. Histologically, they were hepatocellular lesions devoid of bile ducts. Other tumors were malignant hepatoma or adenocarcinoma.

Conclusion: Retrospective triggering cine MR imaging allows the clear visualization of Gd-EOB-DTPA dynamics and help characterizing various hepatic tumors in rodents.

O-2-013E Fontan手術後先天心疾患症例の肝臓造影MRI検査におけるGd-DTPAに対するGd-EOB-DTPAの有用性

○岩本　洋一、石戸　博隆、増谷　　聡、先崎　秀明

埼玉医科大学総合医療センター総合周産期母子医療センター小児循環器部門

【背景】先天性心疾患において、Fontan手術後では体静脈のうっ滞や、高い中心静脈圧にさらされることによって、肝臓機能が障害されることは既知である。肝臓MRI画像評価は、肝疾患に対して有益な情報を与えてくれるが、これまでFontan術後肝障害に対してのMRIによる画像評価の有用性に関しては確立されたものが無い。Gd-EOB-DTPA は肝細胞特異性のある造影剤であるが、今回我々は、Fontan手術後の肝病変の描出においても有用である可能性に着目した。【目的】Fontan手術後の遠隔期症例の肝臓MRI検査の、Gd-DTPAに対する、Gd-EOB-DTPAの有用性を検討する。【対象】先天性心疾患がありFontan手術後で、肝臓MRI検査を行った5歳～14歳の3症例。【方法】3症例に対し、Gd-DTPAを用いた肝臓MRI検査を行った後、1年以内にGd-EOB-DTPAを用いた肝臓MRI検査を行い、それぞれの画像の結果を比較検討した。【結果】5歳と7歳の症例では、Gd-DTPAとGd-EOB-DTPA共に、有意な病的所見は得られなかった。14歳の症例においては、Gd-DTPAでは有意な異常所見は得られなかったが、Gd-EOB-DTPAでは肝線維化が強く疑われる所見が得られ、病変を描出することが可能であった。【結語】Fontan術後遠隔期において、肝臓MRI評価の為の造影剤としてGd-EOB-DTPAは肝細胞特異性の点で有用である可能性が示唆され今後の検討に値すると考えられた。

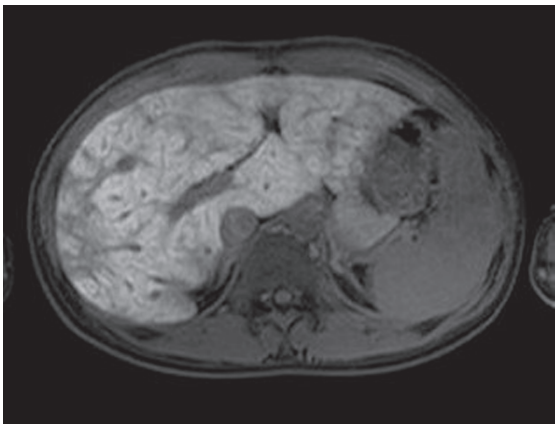

O-2-014E 肝ダイナミック造影MRI動脈相における造影効果及びアーチファクトに関するGd-EOB-DTPAとGd-DTPA比較実験

○坪山　尚寛[1]、Gregor Jost[2]、金　　東石[1]、堀　　雅敏[1]、大西　裕満[1]、巽　　光朗[1]、坂根　　誠[1]、
太田　崇詞[1]、Hubertus Pietsch[2]、富山　憲幸[1]

[1]大阪大学 大学院医学系研究科 放射線医学講座、[2]MR & CT Contrast Media Research, Bayer Healthcare

【目的】Gd-EOB-DTPAとGd-DTPAの動脈血液ガスに及ぼす影響、造影MRI動脈相におけるアーチファクト、腫瘍の早期濃染を比較する。【方法】VX2肝腫瘍モデル兎19羽（動脈血液ガス解析:13羽、MRI画像解析6羽）に0.025mmol/kgのGd-EOB-DTPA（NaClで希釈しGd-DTPAと同量投与）と0.1mmol/kgのGd-DTPAを投与して実験を行った。動脈血液ガス解析は、各造影剤を1ml/sで注入後動脈血を経時的に採取し行った。設定されたタイムポイントにおいて動脈血採取に成功した30データ（Gd-EOB-DTPA 11、Gd-DTPA 10、NaCl 9）を解析に用いた。画像解析では、気管内挿管、全身麻酔下で造影ダイナミックMRIを撮影した。各兎にGd-EOB-DTPA急速注入（1ml/s）と低速注入（0.25ml/s）、Gd-DTPA急速注入を用いた3回撮影を行い、動脈相におけるアーチファクト、腫瘍の造影効果を比較した。動脈相はボーラストラッキング法を用いて撮影し、この際のトラッキング画像で兎の自発呼吸残存の有無を確認した。【結果】動脈血液ガス解析では、Gd-EOB-DTPA, Gd-DTPAのいずれも、投与後最初のタイムポイント（5-35秒）においてpO2、pCO2、pHに変化を認めなかった。画像解析では、18回撮影中8回の動脈相で軽度から中等度のアーチファクトを認め、高度のアーチファクトは出現しなかった。8回の撮影で自発呼吸の残存を認め、うち7回でアーチファクトを認めた。自発呼吸残存群は自発呼吸消失群より有意に多くのアーチファクトを認めた（P=0.029）。一方、造影剤の種類や注入速度とアーチファクトに関連は無かった（P=0.59）。動脈相における腫瘍の造影効果は、Gd-DTPAがGd-EOB-DTPAより有意に高い造影効果を示した（P<0.01）。Gd-EOB-DTPAは低速注入において高速注入よりも強い腫瘍の早期濃染が得られる傾向にあったが有意差は認めなかった。【結語】Gd-EOB-DTPA及びGd-DTPA注入は動脈相の時相において動脈血液ガスに影響を与えない。動脈相におけるアーチファクトは呼吸停止の有無と相関し、造影剤の種類や注入速度とは相関しない。Gd-EOB-DTPAは腫瘍の早期濃染においてGd-DTPAに劣るが、低速注入によって改善する可能性がある。

O-2-015E 肝機能評価におけるHepatocyte FractionとT1mappingの比較

○奥秋　知幸[1]、森田　康祐[2]、浪本　智弘[3]、白石　慎哉[3]、吉田　守克[3]、山下　康行[2,3]、
マルク　ヴァンカウテレン[1]

[1]Philips Healthcare、[2]熊本大学医学部附属病院 中央放射線部、[3]熊本大学医学部附属病院 画像診断科

【目的】MRIを用いた肝機能評価には、脾臓と肝臓とのコントラスト[1)]、肝臓の体積およびT1 mapping[2)]を用いた評価などが報告されている。昨年、肝細胞内へ特異的に取り込まれるガドキセト酸ナトリウム(Gd-EOB-DTPA: 以下EOB)を用い、EOB造影前後の肝臓および脾臓のT1値測定を定量的に行うことで、肝細胞比率(Hepatocyte Fraction)[3)]の有用性について報告を行った。今回我々は、EOB造影前後でのT1mapping法およびHepatocyte Fraction法と99mTc-GSAでの結果を比較検討したので報告する。【方法】対象は2013年10月より2014年10月までGd-EOB-DTPA造影MRIを施行し、T1値を造影前後に撮影した128症例のうち、99mTc-GSAを3ヶ月以内に撮影した48症例である。使用装置はPhilips社製3T装置(Achieva)。Look-Lockerシーケンスを用い15秒の息止めのスキャンにて、造影前、造影後約10分および20分後の肝実質T1値を計測を行い、native T1とdelta T1を求めた。また、得られた肝実質のT1値と脾臓のT1値からHepatocyte Fractionおよび単位時間当たりの摂取率を求めた。99mTc-GSAはBlood Clearance Index(HH15)とReceptor index(LHL15)を求め、T1値およびHepatocyte Fractionの結果と比較した。【結果・結論】HH15およびLHL15との比較では、native T1との相関よりもHepatocyte Fractionとの相関の方が高かった。delta T1との比較ではHH15がr=0.67、LHLがr=0.54に対し、Hepatocyte Fractionとの比較ではHH15がr=0.76、LHL15がr=0.77であった。定量的肝機能評価の方法としてHepatocyte Fractionの有用性が示唆された。

(参考文献) 1) Motosugi U et al : JMRI 2009;30:1042-1046 2) Katsube T et al : Invest Radiol 2011;46:277-283 3) Okuaki T et al : ISMRM 2015 Pros.

O-2-016E 傾斜磁場反転法によるナビゲータエコー信号改善およびモーションアーチファクト軽減に関する定量評価

○岩舘　雄治[1]、三好　邦博[2]、尾﨑　正則[2]、椛沢　宏之[1]

[1]GEヘルスケア・ジャパン株式会社 研究開発部、[2]GEヘルスケア・ジャパン株式会社 MR技術部

【目的】円柱励起ナビゲータエコーでは短時間で呼吸情報が得られ、ナビゲータゲーティングによる自由呼吸腹部T1強調撮像などに応用できる。この手法では励起時k空間trajectoryの不連続性からサイドローブが生じ、トラッカーの設定や被験者の体型によりナビゲータプロファイル中に不要信号が混入する場合がある。励起時傾斜磁場を反転させてナビゲータ信号を取得し、反転前の信号と合成するGR-combi法は、サイドローブ信号の軽減・ナビゲータ呼吸同期の安定化が期待される。本研究はGR-combi法によるナビゲータ信号改善と呼吸同期画像のモーションアーチファクト軽減の定量評価を目的とする。

【方法】［撮像装置,条件］用いた装置はGE社製3T MR装置で、シーケンスはナビゲータゲーティング 3D SPGRを用いた。インフォームド・コンセントを取得したボランティア10名で、自由呼吸下でGR-combi有無で撮像を行った。［ナビゲータエコー信号評価］肺領域および肝臓領域に長さ2.5cmのROIを設定し、連続して得られた10個の一次元ナビゲータプロファイルのそれぞれの領域でピクセル値を合算した。肝臓側ピクセル値合計を肺側ピクセル値合計で除した値inferior-to-superior ratio（ISR）を算出・評価した。［モーションアーチファクト評価］Axial面で肝右葉内およびRL方向に同一位置の後部背景領域にそれぞれ信号用・ゴースト用の2cm × 2cmの方形ROIを設定した。ゴースト用ROIのAP位置は、AP方向に関してピクセル値合計が最大となる位置を採用した。信号ピクセル値合計をゴーストピクセル値合計で除した値signal-to-ghost ratio（SGR）を算出・評価した。

【結果】ISRは被験者10名中10名、SGRは10名中8名で従来法と比較してGR-combi法で増加し、ナビゲータ信号・画質の改善が示された。

【結論】GR-combi法によるナビゲータ信号改善およびモーションアーチファクト軽減が定量的に確認された。

O-2-017E DISCO法を用いたナビゲータ併用自由呼吸下膵臓造影ダイナミック検査の評価

○増井　孝之[1]、片山　元之[1]、岩舘　雄治[2]、竹井　直行[2]、カン　ワン[3]、ダン　レットマン[3]、
佐藤　公彦[1]、塚本　　慶[1]、水木　健一[1]、杉村　正義[1]

[1]聖隷浜松病院 放射線科、[2]GE ヘルスケア ジャパン 研究開発部、[3]GE Healthcare

上腹部造影ダイナミックMR検査では確実な呼吸停止が必要で、高齢や全身状態が不良な患者では呼吸停止が困難なため情報を得られないことがある。問題の解決方法として、ナビゲーター法を併用した自由呼吸下での検査が考えらえる。今回高速撮像法であるDIfferential Sub-sampling with Cartesian Ordering (DISCO)を用いて膵像造影ダイナミック検査の実行可能性を評価した。対象と方法：膵臓評価のため造影MR検査を受けた患者27人が対象である。3T MR装置(Discovery 750, GEHC)を使用し、DISCO（LAVA FLEX法をベース）を用いた、冠状断あるいは横断自由呼吸下ナビゲーター併用造影ダイナミック撮像を行った。まず、造影前mask像を取得後,1相あたりの撮像時間を15秒以内(スライス厚3~4mm, Matrix 320x～224)に設定した。Gd-chelate 0.2mmol/kg+生食20mlを肘部静脈より投与（3ml/sec）し、撮像時間約120秒程度を想定した。評価：各相での撮像時間、動脈相、門脈、平衡相の画質、病変、臓器の認識ついて(5段階評価：5良-1悪)評価した。結果：すべての画像は診断可能であった（画質　4.2+/-0.7,4.5+/-0.6, 4.4+/-0.7, 病変の認識4.4+/-0.6, 臓器の認識 4.6+/-0.5）。動脈相、門脈相、平衡相はそれぞれ、求めるタイミングで、取得された（Fig)。結論　ナビゲーター法併用して、DISCOを使用することで求めるタイミングで自由呼吸下での膵像造影ダイナミック撮像が可能である。



O-2-018E 骨盤部PET/MRIにおける減弱補正のためのT1強調画像の領域分割法

○川口　拓之[1,2]、小畠　隆行[2,3]、佐野ひろみ[2]、吉田　英治[2]、菅　　幹生[2,4]、生駒　洋子[2]、谷川ゆかり[1]、
山谷　泰賀[2]

[1]産業技術総合研究所 人間情報研究部門、[2]放射線医学総合研究所 分子イメージング研究センター、
[3]放射線医学総合研究所 重粒子医科学センター、[4]千葉大学 フロンティア医工学センター

【背景】PET/MRIスキャナ開発における技術課題としてMRIからPET減弱補正用の画像を推定することが求められている。現状では、MRI画像を領域分割して各領域にガンマ線減弱係数(μ値)を割り当てる手法が一般的であるが、体幹部においては骨の領域分割はなされていない。そのため、特に骨盤部では補正が不十分になる。本研究では骨盤部のT1強調画像から空気、骨、その他(軟組織)に領域分割する手法を提案し精度の評価を行った。

【方法】前立腺患者男性20名の診断用骨盤部T1強調画像を回顧的に用いた。複数人のT1強調画像を非線形座標変換後に平均してテンプレート($T1w_t$)を作成した。ある症例における評価では他の19例でテンプレートを作成した。$T1w_t$と同一座標空間で各領域を手動で領域分割したものを平均することでテンプレート空間の各位置がある組織である確率P_{air}, P_{bone}, P_{soft}を求めた。次に$T1w_t$を被験者のT1強調画像($T1w_s$)に座標変換するアフィン変換行列と局所移動ベクトルを推定した。これによりPを被験者画像空間P'に変換して領域分割ができるが、この結果は座標変換の精度に依存する。一方、$T1w_s$を輝度の異なる領域に分割すれば、座標変換の精度に起因する誤差は生じないが、輝度が同等でμ値が異なる領域(皮質骨と腸管ガスなど)は分割できない。そこで、輝度とテンプレートの双方を用いることで精度の改善を図った。$T1w_s$のヒストグラムが超低輝度、低輝度、中輝度、高輝度に属する4つの確率分布から成ると仮定して閾値処理とフィッティングを行い、画素ごとにそれぞれの輝度域に属する確率P_{vl}, P_l, P_m, P_hを求め、これとP'から各画素が最も属す確率の高い領域を求めた。このとき、例えば骨領域である確率はP'_{bone} x $(P_{vl}+P_m+P_h)$とした。

【結果】手動での領域分割を正解値として空気領域、骨領域、軟組織領域のJaccard係数を求めると、輝度情報のみの場合(空気とその他に分割)は0.98, 0, 0.88, テンプレート座標変換のみの場合は0.83, 0.28, 0.90、双方を利用した場合は0.98, 0.62, 0.92であった。

【結論】輝度情報とテンプレートの双方を用いることで、全ての領域でもっとも良い精度で領域分割が行えた。

O-2-019E Differential Sub-sampling with Cartesian Ordering を用いた腹部造影MRI：動脈優位相撮像開始時間の検討

○山田　哲[1]、藤永　康成[1]、木藤　善浩[2]、野崎　敦[3]、岩舘　雄治[3]、鈴木　健史[1]、小松　大祐[1]、上田　和彦[1]、角谷　眞澄[1]

[1]信州大学 医学部 画像医学教室、[2]信州大学 医学部附属病院 放射線部、[3]GEヘルスケア・ジャパン株式会社

【背景】Differential Sub-sampling with Cartesian Ordering (DISCO) は近年新たに開発された時間分解撮像法であり，高い空間分解能と時間分解能を有することからルーチン造影検査として撮像した画像データを利用したperfusion studyへの応用が期待されている．一方，perfusion studyにおいては動脈の造影ピークをとらえることが重要であり適切な撮像開始時間の設定が必要である．
【目的】DISCO-MRIにおける腹部臓器・脈管の造影効果を定量評価し，ルーチン造影MRIを用いたperfusion studyに最適な撮像開始時間を検討する．
【方法】当院にて1.5-T MR 装置を用いてDISCO-MRIを施行した連続26症例を検討した．症例を2群に分け，動脈優位相の撮像開始時間をそれぞれ15秒と22秒に設定した．体重1 kgあたり0.1 mLのガドキセト酸ナトリウムと後押し生理食塩水50 mLを毎秒2 mLで急速静注し，呼吸停止下に上腹部の撮像を22秒間行った．造影効果を定量評価するために0（蒸留水），0.1, 0.2 mmol/Lの造影剤濃度のファントムを同時に撮像した．View sharing reconstraction により約5秒 x 4時相の動脈優位相像を得た．得られた画像上の大動脈，門脈，脾，肝に関心領域を設定し，造影効果を造影剤濃度に換算して定量評価した．動脈優位相4時相のうち第2, 3時相に最大造影効果が観察された場合に造影ピークをとらえられたと判定した．各関心領域の動脈優位相における最大造影効果および大動脈の造影ピークをとらえられている割合を2群で比較した．
【結果】撮像開始時間を15秒と22秒に設定した場合の各関心領域の最大造影効果はそれぞれ以下の通りであった．大動脈：0.078 mmol/L, 0.063 mmol/L (p = 0.086)；門脈：0.029 mmol/L, 0.047 mmol/L (p = 0.022)；脾：0.041 mmol/L, 0.046 mmol/L (p = 0.257)；肝：0.008 mmol/L, 0.011 mmol/L (p = 0.283)．大動脈のピークをとらえられた割合は15秒で92%，22秒で8%であった (p < 0.01)．【結論】DISCO-MRIにおいて撮像開始時間を15秒に設定することにより実質臓器の造影効果を損なうことなく大動脈の造影ピークをとらえることができ，ルーチン造影MRIを用いたperfusion studyへの応用が期待できる．

O-2-020E MR enterocolonography scoreによるクローン病活動性の評価：MaRIAとの比較

○北詰　良雄[1]、竹中　健人[2]、藤岡　友之[1]、藤井　俊光[2]、中館　雅志[1]、大塚　和朗[2]、齋田　幸久[1]、立石宇貴秀[1]

[1]東京医科歯科大学 医学部附属病院 放射線診断科、[2]東京医科歯科大学 医学部附属病院 消化器内科

【背景および目的】Magnetic resonance (MR) index of activity (MaRIA) は、クローン病(CD)の回腸大腸病変のMRによる活動性評価法として唯一validateされた、信頼性の最も高い指標として考えられている。しかし、そのスコアの算出には視覚評価や壁の厚さ、複数箇所の信号強度の測定が必要であり、その煩雑さから日常臨床への応用は現実的ではない。本研究の目的は、内視鏡スコアとして知られているsimplified endoscopic activity score for Crohn's disease (SES-CD) に準拠した、簡便なMR enterocolonography score (MREC score)を作成し、MaRIAスコアとその診断能について比較することである。【対象と方法】対象はMRECと大腸内視鏡もしくはバルーン内視鏡が施行された、CD患者50例。大腸内視鏡は13例、バルーン内視鏡は37例に施行。腸管の各区域について、MaRIAおよびMREC scoreを算出した。MREC scoreは、視覚的に潰瘍の深さ、潰瘍の広がりの割合、潰瘍を含めた全病変の広がりの割合について、それぞれ0から3まで点数化し、その合計とした。両者の潰瘍性病変の診断能について、ROC曲面下面積(AUC)の比較を行った。【結果】50 例の患者において、353区域 (直腸50、S状結腸50、下行結腸 50、横行結腸 50、上行結腸47、回腸末端部50、近位回腸37、空腸19) が内視鏡により評価された。MaRIA とMREC score は強い相関を示した(r = 0.82, P<0.0001)。 MaRIA とMREC scoreのAUCは それぞれ81%(95% CI, 75 – 87 %) 、82%(95% CI, 78 – 87%)だった。MREC scoreの診断能はMaRIAに対して、非劣性マージンを10%とすると、劣っていないことが示された(p<0.0001)。【結語】新たに定義したMREC scoreは、CD活動性評価においてMaRIAの代替手段になりうると考えられた。

O-2-021E Chemical Exchange Saturation Transfer (CEST) Imaging: FDG-PET/CTとの肺結節及び腫瘤の鑑別診断能の比較

○大野　良治[1,2]、油井　正生[3]、宮崎美津恵[4]、神山　久信[2]、吉川　　武[1,2]、京谷　勉輔[5]、西山　甲野[5]、川光　秀昭[5]、杉村　和朗[2]

[1]神戸大学大学院 医学研究科 先端生体医用画像研究センター、
[2]神戸大学大学院 医学研究科 内科系講座 放射線医学分野、[3]東芝メディカルシステムズ、
[4]Toshiba Medical Research Institute USA、[5]神戸大学 医学部附属病院 放射線部

【目的】Chemical Exchange Saturation Transfer (CEST) ImagingとFDG-PET/CTの肺結節及び腫瘤の鑑別診断能の比較。【方法】対象はCESTおよびFDG-PET/CTが施行され，手術や気管支鏡或いはCTガイド下生検による病理診断と微生物学的検査にて診断が確定した肺結節或いは腫瘤を有する36名の胸部疾患患者である。最終診断に基づき，全病変は悪性（n=26）及び良性（n=10）群に分けられた。CEST画像は呼吸同期Fast Advanced Spin-Echo法にて撮像され，各ピクセルごとにz-spectraの3.5ppmにてMagnetization Transfer Ratio asymmetry (MTRasym) を計算し，画像化した。ついで，CEST画像とPET/CT画像において肺結節或いは腫瘤にROIを設定し，MTRasym及びSUVmaxをもとめた。検討項目は1）MTRasym とSUVmaxの相関，2）両群間におけるMTRasym 及びSUVmaxの統計学的比較検討を行うとともに，3）ROC-based positive testにて両群を鑑別するためのMTRasym 及びSUVmaxの至適閾値を設定するとともに，両手法の鑑別診断能をMcNemar's testにて評価した。【成績】MTRasym とSUVmaxの間には有意な相関は認めなかった (p=0.10)。 悪性群のMTRasym (0.1 ± 5.5%) およびSUVmax (3.0 ± 0.8) は良性群に比して有意に高かった（MTRasym: -4.2 ± 4.4%, p=0.03; SUVmax: 2.5 ± 0.5, p=0.04）。至適閾値を用いた場合MTRasymの感度（SE: 80.8 [21/26] %），特異度（SP: 70.0 [7/10] %）及び正診率（AC: 77.8 [28/36] %）はSUVmax（SE: 69.2 [18/26] %, p=0.25; SP: 60.0 [6/10] %, p=1.0; AC: 66.7 [24/36] %, p=0.13）と比して有意差を認めなかった。【結論】CEST Imagingは肺結節及び腫瘤の鑑別診断においてFDG-PET/CTと同様に有用であることが示唆された。

O-2-022E 3T MRI装置における造影肺灌流MRIの有用性に関する検討：造影剤投与量の肺血流評価に対する影響の評価

○大野　良治[1]、神山　久信[2]、大湯　重治[3]、油井　正生[3]、吉川　　武[2]、京谷　勉輔[4]、西山　甲野[4]、川光　秀昭[4]、杉村　和朗[2]

[1]神戸大学大学院 医学研究科 先端生体医用画像研究センター、
[2]神戸大学大学院 医学研究科 内科系講座 放射線医学分野、[3]東芝メディカルシステムズ、
[4]神戸大学 医学部附属病院 放射線部

【目的】3T MRI装置を用いた造影肺灌流MRIにおける造影剤投与量の肺血流評価に対する影響の評価【方法】対象は全肺造影肺灌流CTおよびMRIを320列面検出器型CTと3T MR装置にて施行されるとともに，肺機能検査が施行された17名の肺結節を有する患者である。全例においてガドリニウム（Gd）造影剤1.5mlや3.5mlの造影剤を急速静注し，3D FFEにて全肺灌流MR画像を撮像した。また，全肺灌流CTにおいては320列面検出器型CTにて複数部位の肺灌流CTを撮像し，我々が開発したソフトにて位置補正を行い全肺灌流CT画像を作製した。ついで，両手法ともDual-Input Maximum Slope法にて全肺MRIおよびCT血流マップを冠状断で作製した。そして，腹側，体中心および背側の各スライスにおいて両側上・中・下肺野にROIを設定し，同部の肺血流パラメーター（total perfusion，pulmonary arterial perfusion及びsystemic arterial perfusion）を測定した。本研究における検討項目は1）両造影剤投与量における肺局所のMR及びCTパラメーターの相関および誤差の統計学的検討と2）両造影剤投与量における肺局所のMR及びCTパラメーターと肺機能検査の結果との相関の統計学的検討である。【成績】Gd造影剤1.5ml投与にて測定されたtotal perfusionおよびpulmonary arterial perfusionにおいて両手法は有意な相関を示した（total perfusion: r=0.37, p<0.0001; pulmonary arterial perfusion: r=0.35, p<0.0001）。また，各パラメーターにおける誤差はGd造影剤1.5ml投与群はGd造影剤3.5ml投与群と比して有意に小さかった（total perfusion: p<0.0001，pulmonary arterial perfusion: p<0.0001，systemic arterial perfusion: p=0.03）。また，Gd造影剤1.5ml投与群においてtotal perfusionおよびpulmonary arterial perfusionは肺機能検査結果と有意な相関が認められた（0.57<r<0.62, p<0.05）。【結語】3T MRI装置を用いた造影肺灌流MRIにおける造影剤投与量は肺血流評価に有意な影響を与えることが示唆された。

O-2-023E Ultra-Short TEを用いた薄層MRIによる肺結節検出能の評価：標準および低線量薄層CTとの比較

○大野　良治[1]、神山　久信[2]、吉川　　武[1,2]、油井　正生[3]、Aiming Lu[4]、宮崎美津恵[4]、京谷　勉輔[5]、
川光　秀昭[5]、杉村　和朗[2]

[1]神戸大学大学院 医学研究科 先端生体医用画像研究センター、
[2]神戸大学大学院 医学研究科 内科系講座 放射線医学分野、[3]東芝メディカルシステムズ、
[4]Toshiba Medical Research Institute USA、[5]神戸大学 医学部附属病院 放射線部

【目的】Ultra-Short TEを用いた薄層MRI（UTE-MRI）と標準及び低線量薄層CTとの肺結節検出能の比較検討【方法】対象は170名の肺結節患者であり，全例でUTE-MRI及び標準（270mA）及び低線量（50mA）薄層CTを撮像した。そして，標準線量CTを2名の胸部放射線専門医が評価し，各肺区域毎の結節の存在を合議のもとで確定した。ついで，2名の放射線科医がUTE-MRI，薄層標準線量CT（SDCT）および低線量CT（LDCT）にて各肺区域毎の結節の存在を5段階で評価した。そして，最終評価は両評価者の合議のもとで確定した。評価項目は1）両評価者間での各手法における読影者間一致率の評価および2）各手法間での一致率の評価をkappa検定に検討するとともに，3）各手法間での結節検出能をROC解析及びMcNemar's testによって評価した。【成績】各手法における読影者間一致率はalmost perfectであった（$0.81<\kappa<0.85$, $p<0.0001$）。また，各手法間一致率は同様にalmost perfectであった（$0.87<\kappa<0.96$, $p<0.0001$）。ROC解析では各手法間（SDCT: Az=0.97, LDCT: Az=0.96, MRI: Az=0.96）において有意差は認めなかった（$p>0.05$）。また，各手法による結節検出能（SDCT: 92.0 [252/274] %, LDCT: 91.5 [247/270] %, and MRI: 91.5 [247/270] %）においても各手法間で有意差は認めなかった（$p>0.0$）。【結論】Ultra-Short TEを用いた薄層MRI（UTE-MRI）は標準および低線量薄層CTと同等の肺結節検出能を有しており，臨床的有用性が示唆された。

O-2-024E PET/MRI vs. 全身MRI vs. PET/CT vs. 標準画像検査: 非小細胞肺癌患者における術後再発診断に関する検討

○大野　良治[1]、神山　久信[2]、青柳　康太[3]、山形　　仁[3]、吉川　　武[1,2]、京谷　勉輔[4]、西山　甲野[4]、
川光　秀昭[4]、杉村　和朗[2]

[1]神戸大学大学院 医学研究科 先端生体医用画像研究センター、
[2]神戸大学大学院 医学研究科 内科系講座 放射線医学分野、[3]東芝メディカルシステムズ、
[4]神戸大学 医学部附属病院 放射線部

【目的】非小細胞肺癌（NSCLC）患者における術後再発診断に関する全身FDG-PET/MRI，全身MRI，FDG-PET/CTと標準的画像検査（conventional radiological examination）との比較検討【方法】対象は96名の術後NSCLC患者であり，全例で全身MRI，FDG-PET/CT，全身造影CT，造影頭部MRI及び骨シンチを撮像するとともに2年以上の経過観察を行った。また，再発が疑われた場合には画像及び病理診断を行うとともに経過観察を行い，再発の有無を確定した。そして，最終診断に基づき，再発群（n=17）と無再発群（n=79）の2群に分けた。また，全身PET/MRIは全例で開発したFusion用のソフトで作成した。また，conventional radiological examinationは全身造影CT，造影頭部MRIおよび骨シンチにて構成した。ついで，全手法において再発の有無を5段階で視覚評価し，その診断能をROC解析にて評価した。また，各手法における感度（Sensitivity: SE），特異度（Specificity: SP）及び正診率（Accuracy: AC）をMcNemar's testにて評価した。【成績】ROC解析における診断能の評価においては全身PET/MRI（Az=0.99）及び全身MRI（Az=0.99）はPET/CT（Az=0.92, $p<0.05$）及びconventional examination（Az=0.91, $p<0.05$）に比して有意に高かった。また，全身PET/MRI（SP: 96.2 [76/79] %, and AC: 96.8 [93/96] %）およびMRI（SP: 100 [79/79] %, and AC: 96.8 [93/96] %）は特異度および正診率においてPET/CT（SP: 81.0 [64/79] %, $p<0.05$; AC: 84.4 [81/96] %, $p<0.05$）やconventional radiological examination（SP: 79.7 [63/79] %, $p<0.05$; AC: 83.3 [80/96] %, $p<0.05$）に比して有意に高かった。【結論】全身FDG-PET/MRIおよび全身MRIは非小細胞肺癌（NSCLC）患者における術後再発診断においてFDG-PET/CTと標準的画像検査に比して有用であることが示唆された。

O-2-025E 肺MRの結節検出能の検討：mDixon法によるT1WIとBlack-blood 脂肪抑制T2WIによる呼吸停止下・短時間撮像法

○亀井僚太郎[1]、渡邊　祐司[2]、鷺山　幸二[1]、川波　　哲[2]、本田　　浩[1]

[1]九州大学大学院医学研究院 臨床放射線科学分野、
[2]九州大学大学院医学研究院 分子イメージング・診断学講座

[目的]
肺結節スクリーニングを目的とした短時間撮像のプロトコルを考案し、その診断能をPET/CTの低線量CTと比較した.
[対象・方法]
肺腫瘍の疑いで肺HRCTに加えPET/CT、肺MRを撮像した21人（男性16、女性5）を対象とした。
MRはPhilips Ingenia 3.0T またはPhilips Ingenuity TF PET/MRのMR (Achieva 3.0T相当)で行った。T1WIはmDixon法にて全肺を撮像した。T2WIはHASTEにて上肺・下肺に分けて撮像し、脂肪抑制（SPAIR）とblack-bloodを併用した。撮像時間はそれぞれ平均21.2秒、14.5秒×2であった。
HRCTを2名の放射線科医が読影し、結節性病変の位置、大きさ、性状（充実性またはスリガラス）を合議により記録しreference standardとした。肺MRおよび低線量CTの読影は別の放射線科医2名が合議により行った。
[結果]
結節性病変に対する肺MRの感度は64.6%(31/48)、特異度は96.9%(62/64)であった。これに対し、低線量CTの感度、特異度は77.1%(37/48)、82.8%(53/64)であった。MRでは5mm以上の結節の76.9%(30/39)を指摘し得た一方、5mm未満では11.1%(1/9)の検出にとどまった。5mm以上の病変では、充実性結節の81.5％(22/27)、スリガラス結節の66.7%(8/12)を検出し得た。
[結論]
mDixon T1強調像とBlack-blood 脂肪抑制T2強調像による肺MRは短時間の息止めで行うことができ、5mm以上の病変の検出性能は比較的良好で、全身精査における肺結節のスクリーニングに適している。

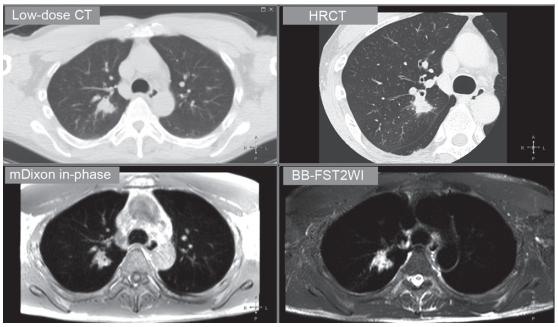

O-2-026E Multiple T2 Environments in Lung Parenchyma using a 3D Multi-Echo Radial sequence

○Aiming Lu[1]、Xiangzhi Zhou[1]、Mitsue Miyazaki[1]、Masao Yui[2]、Masaaki Umeda[2]、Yoshiharu Ohno[3,4]

[1]Toshiba Medical Research Institute, Vernon Hills, USA、[2]Toshiba Medical System Corp. Otawara, Japan、[3]Advanced Biomedical Imaging Research Center, Kobe University Graduate School of Medicine, Kobe, Hyogo, Japan、[4]Division of Functional and Diagnostic Imaging Research, Department of Radiology, Kobe University Graduate School of Medicine, Kobe, Hyogo, Japan

Purpose: To characterize T2*s in lung parenchyma using a 3D multi-echo radial sequence with a bi-exponential model.

Methods: Pulmonary imaging was performed on two volunteers on a 3T scanner (Toshiba Medical Systems Corporation, Japan) with a respiratory-gated four-half-echo 3D radial sequence. Three acquisitions were carried out on each volunteer with the TEs of the first echos set to 0.1ms, 0.5ms and 0.9ms, respectively. The echo space was 1.1ms. Other acquisition parameters include TR/flip angle/FOV/slab thickness/resolution/# of radial lines/# of segments: 5.8 ms/6?/FOV 50cm/25.6cm/3.9 mm isotropic/18432/64. Image reconstruction was achieved by regridding with eddy current correction. All 12 echo images were used for nonlinear biexponetial fitting in Matlab.

Results: The calculated short T2* (T2*S) and long T2* (T2*L) values of lung parenchyma ranged from 0.4-1.1 ms and 6-20 ms, respectively. The fractions of T2*S values were different at the anterior and posterior sides, which increased from ~50% to ~70% in the ROIs placed in lung parenchyma from anterior to posterior.

Discussion: We have demonstrated the application of a multi-echo 3D radial sequence with UTE capability to image lung parenchyma on healthy volunteers. Our data suggest the existence of multiple compartments in lung parenchyma. The bi-exponential model fits the data fairly well; especially the T2*S values obtained were similar to those previously reported with a single compartment model (1).

There are several limitations in our studies. The accuracy of the T2*L needs further investigation due to the relatively short TEs used. Although care was taken to minimize the inclusion of blood vessels when measuring T2*S, bias from blood signal that has relatively long T2* may be unavoidable. In our study, all examinations were performed in the supine position. Positional difference needs to be further investigated.

Ref: 1) Ohno et al., JMRI 2014; 39:988-997.

O-2-027E 外傷性膝蓋骨外側脱臼のMRI診断：臨床診断との一致度と乖離

○新津　守[1]、佐志　隆士[2]

[1]埼玉医科大学 放射線科、[2]八重洲クリニック

【目的】外傷性の膝蓋骨外側脱臼の臨床診断は難しいとされている。受傷者本人が外傷時の受傷機転・受傷部位やその瞬間の肢位を記憶していないことが多く、その後の外来受診時には膝蓋骨は自然整復している場合が多いためである。この場合、MRI脂肪抑制横断像が診断に有効であり、逆にそれがないと正診に行きつかない場合も多いかと推測する。本研究は外傷性膝蓋骨外側脱臼におけるMRI診断と臨床診断の一致状況と乖離例を探った。【方法】過去5年間の画像検査センターでの1名の放射線診断専門医の読影した膝関節MRIデータベースから、「膝蓋骨」をキーワードに症例を抽出、そのMRI診断または依頼目的の臨床診断のどちらかに「膝蓋骨脱臼」またはそれに類似の記載のある症例を抽出した。膝蓋骨脱臼のMRI診断のためには、その所見として脂肪抑制プロトン強調横断像で、大腿骨外側顆外側壁直下と膝蓋骨内側縁の両者に骨髄浮腫が見られるものとした。習慣性脱臼症例や明らかな外傷歴のないもの、またMRI検査が受傷から40日以上経過した症例は除外した。【結果】上記条件により38症例が抽出された（14-68歳、平均29.9歳、女性27名男性11名。依頼医師は整形外科37名、内科1名）。MRIで膝蓋骨脱臼と診断された33症例（14-68歳、平均28.7歳、女性24名男性9名）のうち13例（13/33 = 39％）は臨床診断でも同様に膝蓋骨脱臼と診断されていた。20例（61％）では依頼目的・臨床診断に膝蓋骨脱臼またはそれを示唆する記載はなかった。20例の臨床診断の内訳で多かったものとしては「ACL断裂疑い」5例、「関節血症・関節腫脹」4例、「膝内障・膝痛・外傷」4例などであった。一方、臨床診断で膝蓋骨脱臼とされた18例のうち、13例（13/18 = 72％）は上記のごとくMRI診断と一致したが、残り5例はMRIで、無所見が3例、ACL断裂と内側半月板断裂：1例、円板状外側半月板断裂1例であった。【総括】MRIで膝蓋骨脱臼と診断された症例のうち6割以上が臨床診断で膝蓋骨脱臼は疑われていなかった。これは膝蓋骨脱臼の臨床診断の困難さを示唆するものと考える。

O-2-028E MRI-3Dシーケンスを用いた足関節外側靭帯損傷の経時的評価

○赤塚　吉紘[1]、寺本　篤史[2]、高島　弘幸[1]、宍戸　博記[1]、今村　　塁[1]、柳田　美香[1]、坂田　元道[3]

[1]札幌医科大学附属病院 放射線部、[2]札幌医科大学 医学部 整形外科、[3]北海道大学大学院 保健科学研究院

【背景・目的】足関節外側靭帯は、前距腓靭帯(ATFL : anterior talofibular ligament)、後距腓靭帯（PTFL : posterior talofibular ligament)、踵腓靭帯（CFL : calcaneofibular ligament）から構成され、捻挫により受傷する靭帯のほとんどが、ATFLとCFLである。一般的な2Dシーケンスでは全長にわたる靭帯の描出が困難であり、診断や重症度の画像評価は容易ではない。本研究の目的は、3Dシーケンスを用いて足関節外側靭帯新鮮損傷例における損傷靭帯の信号強度と靭帯の幅を測定し、その経時変化について検討することである。
【対象・方法】対象は、受傷1週以内にMRIが撮像できた足関節外側靭帯新鮮損傷4例（男性3例、女性1例、平均年齢25.5歳）であった。使用機器にはGE社製の3T-MRI装置とQD knee coilを用いた。足関節中間位にて3D FIESTA-Cによる撮像を行った。撮像は受傷1週以内と4週後、8週後とした。ワークステーションにてATFLとCFLがそれぞれ最も明瞭に描出される断面を再構成し、各靭帯の信号変化と靭帯中央部の幅を経時的に計測した。
【結果】ATFLは全例で受傷直後に高信号領域を認め、幅は平均5.8mmであった。経時的にはびまん性に膨化を認め、4週後の幅は平均7.1mm、8週後は平均8mmであった。 CFLは1例のみATFLと同様に受傷直後に高信号領域を認め、幅が7.2mm、10.9mm、11.5mmと膨化を認めた。CFLに信号変化のなかった3例は経時的な変化を認めなかった。
【結論】本研究の3Dシーケンスは、詳細な解析を蓄積することによって足関節外側靭帯損傷の診断や重症度の判定、さらには治療効果または手術適応の判断に用いることが可能であると考えられる。

O-2-029E 3次元再構築画像を用いたCentralization法の外側半月板逸脱抑制効果の検討

○中川　裕介[1]、古賀　英之[1]、長田　　剛[2]、田渕　　隆[3]、関矢　一郎[1]、宗田　　大[1]

[1]東京医科歯科大学附属病院 整形外科、[2]ザイオソフト株式会社、[3]八重洲メディカルクリニック

【目的】膝外側半月板（Lateral Meniscus: LM）が逸脱すると、半月板の荷重分散機能が低下し、変形性膝関節症が進行する。我々はLM部分切除後に残存LMが外側に逸脱した症例や円板状半月板の症例に対し、LMをアンカーを用いて内方化することにより半月板の逸脱を修復・予防する、centralization法を考案した。LMの逸脱の評価はMRIの冠状断を用いて、半月板中節部での半月板外縁と脛骨外縁の距離を測定するのが一般的である。本研究では3次元再構築画像を用いてより詳細な半月板逸脱の修復効果の検討を行なった。【方法】3T MRI (Philips社製 Achieva)を用い撮影した。プロトン強調画像(TR1000ms、TE35ms、FA90度、スライス厚0.6mm)で3D 等方性ボクセル画像を撮像した。画像データーはワークステーション(Ziostation2)を用いてLMと外側脛骨高原を3次元画像に再構築した。【結果】術前、術後とも解析可能であった症例2例で術前より半月板の逸脱は改善していた。下方から脛骨を見上げた、3次元画像でLM中節部での脛骨外縁と半月板外縁の距離、逸脱した半月板の面積・周径の測定結果は、いずれも術前に比べ術後で減少していた(図)。【考察】過去に変形性膝関節症に伴う内側半月板の逸脱について、3次元画像で評価した報告が存在する。3次元画像では半月板と脛骨の位置関係が詳細に分かり、逸脱した半月板の面積測定も可能であることから2次元画像より詳細な定量評価が可能で、有用な方法である。

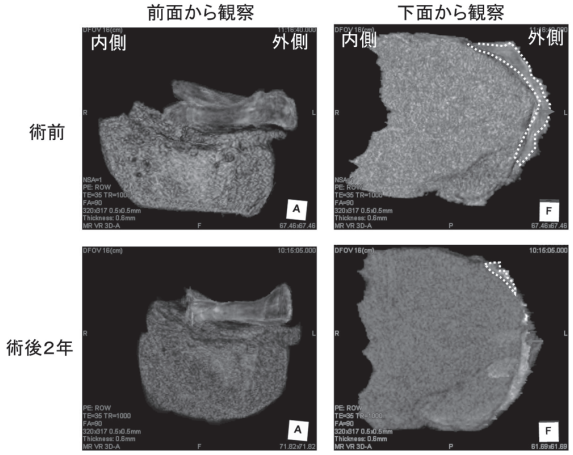

O-2-030E 変形性関節症の温熱療法のためのMRによる軟骨温度分布の画像化

○椎名　淳史[1]、高橋　謙治[2]、小澤　恭之[3]、木村　智也[3]、鈴木　智也[3]、黒田　　輝[1,3,4]

[1]東海大学大学院 工学研究科 情報理工学専攻、[2]日本医科大学 整形外科、
[3]東海大学 情報理工学部 情報科学科、[4]千葉大学 フロンティア医工学センター

【目的】変形性関節症の温熱による疼痛緩和治療及び効果は，これまで主として患者による主観的な評価があったのみで軟骨温度分布の可視化に基づく客観的評価は行われていない．そこで我々はMRによる関節軟骨温度分布の可視化を検討している．本研究では膝関節骨頭軟骨の局所レーザー加温時の温度分布をMRにより定量・可視化し，その特性を検討した．【方法】食用ブタより切除した膝関節の大腿骨側軟骨をサンプルとし，まずMRSによる成分分析を行った．次に動物用レーザー治療装置を用いてサンプルを局所加温し，光学式温度計で温度を実測すると同時に小動物用9.4TMRIで撮像した．撮像条件は，スライス厚，1mm；TR，31.3ms；TE，4.6ms；スライス数，3；撮像マトリクス，192 × 256；FOV，2 × 2cm^2；FA，20°とした．得られた複素MR信号より加温前後の水プロトン信号の位相差を求め，温度に換算した．温度係数は予備実験の結果より−0.0108ppm/°Cとし温度上昇を定量した．【結果】軟骨の化学シフト成分はほぼ水飲みで脂肪抑制は不要であった．レーザーによる局所加温下の水プロトン磁気共鳴周波数測定に基づく温度上昇分布の定量・画像化は可能であった．【結論】MRIによる関節軟骨の温度分布画像化は可能である．臨床機での画像化においては空間分解能とSN比の確保が課題である．また運動療法への応用を考え，今後動きに対する耐性を検討する必要がある．本研究は文科省科研費(26350633)による．



O-2-031　情動の強度と脳活動に対する関連性の研究

○奥谷　晃久[1,3]、長雄　紅美[2]、森泉　裕貴[1]、岩川　幹生[3]、笹部　孝司[3]、秋山いわき[1]、渡辺　好章[1]

[1]同志社大学大学院生命医科学研究科、[2]同志社大学大学院理工学研究科、
[3]パナソニック株式会社 エコソリューションズ社

【背景・目的】
ヒトの情動を評価するにあたり、自己申告による主観評価が一般的に用いられている。その一方で、主観評価は定性的な評価である点、評価に時間がかかる点、言語の理解度によって解釈が異なる点などが問題点として指摘されている。そこで、我々は情動の基である脳活動に着目し、定量的な情動の評価手法の確立を目指している。情動を表現するにあたり、ラッセルらの提唱する環状円環モデルが一般的に使用されている。本モデルは快適感⇔不快感、覚醒感⇔鎮静感の2つの軸によって構成される平面空間を用いることで、全ての情動を表現するものである。本研究では、この2軸について自己申告で評価される情動喚起画像を呈示した際の脳活動を計測することで、情動の種類と強度に関連する脳部位を明らかにすることを目的とした。
【実験方法】
計20名の右利きの被験者を対象に1.5TMRI装置内で情動喚起画像を6秒間呈示し、その際のBOLD信号を計測した。情動喚起画像は主にIAPS(International Affective Picture System)から抽出した計42枚の画像を用いた。撮像はGE-EPI 法（TR=3000ms, TE=50ms, Thickness=5mm, 27 slices）を使用した。被験者は各画像呈示直後に想起した自身の情動とその強度について、MRI内でボタンを用いて自己申告を行なった(快適感⇔不快感、覚醒感⇔鎮静感)。解析では、SPM12を用いて前処理を実施後、撮像中の体動が2.5mm以上であった被験者を除いたうえ、parametric modulationによって情動の自己申告強度と関連する脳部位の抽出を行った($p<0.001$, uncorrected)。
【結果・考察】
集団解析の結果、快適感の強度と関連ある部位として側頭極、不快感では右側扁桃体、覚醒感では左側視床、鎮静感では前帯状皮質が抽出された。抽出されたこれらの部位は情動や心拍数制御に関連する脳部位との報告があり、本脳部位に着目することで、情動の種類と強度を解釈できる可能性が示唆された。
【結論】
本研究の結果、ラッセルの円環モデルの軸と関連する脳部位を抽出することができた。今回抽出された脳部位のBOLD信号値に着目することで、情動の分類とその強度を解釈できる可能性が示唆された。

O-2-032　患者の負担軽減を目的としたfMRI検査における検査時間短縮のための検討

○箕浦　　奨[1]、西畑　朋貴[1]、竹林　成典[2]、鈴木　智明[1]、大野　輝久[1]、桑原　　巧[1]、種井　隆文[2]、
中原　紀元[2]、野村　昌彦[3]、中村　元俊[3]

[1]名古屋セントラル病院 中央放射線室、[2]名古屋セントラル病院 脳神経外科、
[3]名古屋セントラル病院 放射線科

【背景・目的】術中MRIによる画像誘導手術においては、術前にマッピングを目的としてfMRI検査を行う。当院では賦活の再現性を確認するという目的で手指運動左手、右手、しりとり、ニュースリスニングの各タスクを2回ずつ行っている。しかし、この方法では検査時間が約1時間必要なため、最後まで検査を実施できず途中で終了を申し出る患者が存在する。そこで、検査時間を短縮するためにタスクとレストの数を減らして検査を行った場合に十分な賦活が得られるか検討した。【方法】使用装置はSIEMENS社製MAGNETOM Skyra D13、撮像シーケンスはgradient-echo型EPI（TR3200ms、TE30ms、FA90度、FOV192mm、スライス厚3mm）を用いた。対象は、脳外科手術の術前検査として術前にマッピングとしてfMRI検査を実施した患者で男性13名、女性6名の計19名であった。タスクは手指運動左手、右手、しりとり、ニュースリスニングである。タスク32秒、レスト32秒の組み合わせを4回繰り返したものをA群、A群と同一患者で最後の1セットを削減し3回繰り返したものをB群とした。A群とB群で賦活領域の広さと強さをもって比較し、B群が術前のデータとして十分な賦活が得られるか検討する。【結果】全症例でB群の方がA群より賦活領域の広さ、強さは低下した。B群でも十分な賦活が得られた症例もあったが、賦活信号の低下が顕著で賦活領域の確認が不可能になった症例も何例か見られた。【考察】術前マッピングにfMRI検査を利用し画像誘導手術を行うため、手術に正確な賦活を得られていない画像を利用することは患者に不利益をもたらす可能性がある。よって、検査時間を短縮するためにタスク、レストを削減することは有効でないことが示唆された。

O-2-033　手掌部・手背部への擦過刺激に伴う脳活動の検討

○村瀬　智一[1]、梅田　雅宏[1]、河合　裕子[1]、渡邉　康晴[1]、萬代　綾子[2]、田中　忠蔵[2]、樋口　敏宏[2]

[1]明治国際医療大学 医療情報学、[2]明治国際医療大学 脳神経外科

【背景・目的】頭頂葉に位置する体性感覚野のソマトトピー（somatotopy：体性機能局在性）はペンフィールドの脳地図として有名である。手掌部への擦過刺激は体性感覚野の脳活動を観察しやすいが、その一方で、手背部の擦過刺激で体性感覚野の脳活動を観察されないケースが経験される。そこで今回、手掌部と手背部、異なる部位への擦過刺激に伴う体性感覚野の活動を比較すると共に、手背部への擦過刺激方法を変えることで体性感覚野の活動が観察されるのかを検討した。【対象・方法】実験は説明を受けた上で、同意の得られた右利きの健常ボランティア 13名(男性9名,女性4名、25.8 ± 5.1歳)を対象に行った。fMRI測定は SIEMENS 社製 3.0 T臨床用MRI装置と32ch ヘッドコイルを使用し、撮像シーケンスは Multi Band GE-EPI法(TR= 1 s, TE=30 ms, matrix size=64 × 64, FOV=23 × 23cm2, Thickness=3.6 mm, 36 slices, MB-factor=2, iPAT factor=2, 330 Volumes)を用いた。刺激部位は右手掌部と右手背部とし、擦過刺激には家庭用食器洗浄用スポンジを使用した。また脳活動の観察されにくい右手背部には刺激の強い擦過刺激としてポリエチレン製緩衝材を使用した。各刺激は最初の60秒間の安静後、刺激期間15秒と安静期間45秒を5回繰り返すブロックパラダイムを行った。fMRIのデータ解析にはSPM12を用いた。【結果・考察】手掌部擦過刺激は13例中13例で体性感覚野領域の活動が観察された。一方、2種類の手背部擦過刺激はそれぞれ13例中7例で体性感覚野領域の活動が観察され、片方の手背部擦過刺激のみで活動が観察される被験者はいなかった。今回の結果から手背部擦過刺激に伴う体性感覚野の活動には個人差が認められ、機械受容器の分布などが関与すると考えられる。

O-2-034　黒質の神経メラニンを対象とした磁化移動パルスの有用性

○荒井　信行[1]、菅　　博人[1]、森　　清孝[1]、櫻井　圭太[2]、笠井　治昌[1]、廣瀬保次郎[1]

[1]名古屋市立大学病院 中央放射線部、[2]名古屋市立大学 放射線医学分野

【Purpose】It is important for diagnosis of Parkinson's disease to detect the degeneration of the substantia nigra. For that neuromelanin imaging using T1 weighted 2D fast spin echo (FSE) is performed for a while now. There are some neuromelanin imaging reports using 3D spoiled gradient echo (GRE) with high spatial resolution and large signal to noise ratio. However, to our knowledge there is no published data addressing optimization of the sequence including magnetization transfer pulse for this purpose. In this study, we investigated how magnetization transfer pulse in 2D FSE and 3D spoiled GRE works for neuromelanin imaging.【Materials and Methods】All examinations were performed on a 3.0T clinical system (Magnetom Skyra, Siemens, Erlangen, Germany) with a 32-channel head matrix coil. Young healthy volunteers having a low possibility of nucleus degeneration were included in this study. We used 2D FSE and 3D spoiled GRE with and without magnetization transfer pulse, and we calculated contrast of the neuromelanin in substantia nigra and midbrain. The repetition time was fixed as using magnetization transfer pulse that is being studied.【Results】The magnetization transfer pulse in both 2D FSE and 3D spoiled GRE had a significantly higher contrast of the substantia nigra and midbrain. 3D spoiled GRE had a significantly lower contrast than 2D FSE. However, using magnetization transfer pulse in 3D spoiled GRE had a significantly higher contrast than 2D FSE. Moreover, the comparison of 3D spoiled GRE with 2D FSE using magnetization transfer pulse both had no significant differences.【Conclusion】Magnetization transfer pulse can make improvements contrast of the substantia nigra and midbrain.

O-2-035　3D modified Brain VIEW FLAIRを用いた聴神経描出の検討

○蓼沼　　仁[1]、阿部香代子[2]、後藤　康裕[1]、鈴木　　真[1]、倉元　達矢[1]、村田　　淳[1]、米山　正己[3]、
竹山　　守[1]、坂井　修二[2]

[1]東京女子医科大学病院 中央放射線部、[2]東京女子医科大学 画像診断・核医学科、
[3]株式会社フィリップスエレクトロニクスジャパン

【背景・目的】聴神経腫瘍の術前やガンマナイフ治療用画像において聴神経、顔面神経、腫瘍との位置関係を把握することは重要であり、従来の撮像法では神経と血管を区別することが困難であった。今回、脳脊髄液と血管の信号を抑制し脳神経の描出を目的とした3D Brain VIEW FLAIRシーケンスを改良した方法を用いて脳神経の描出能を検討した。【方法】PHILIPS社製　Ingenia 3.0にて3D FLAIR　Brain VIEWを撮影。minimum refocus flip angleを10、20、30、40、50、60、T2prep pulseを4、T2prepのecho timeを50、90、125に設定し、日興ファインズ社製ファントム90-401型でブラーリングの検討を行い、自作ファントム:水、白質、灰白質を用いてCNRとSNRを算出した。ファントム撮像をもとに当院倫理委員会承諾のもと、研究に対して同意が得られた健常ボランティア5名を撮像し、聴神経、顔面神経の描出に対して5段階評価による視覚評価を行い検討した。【結果】minimum refocus flip angle 40°でSNR、CNR共に良好であり、T2prepのecho timeはブラーリングに有意差は見られなかったが、視覚評価においてecho time短くした場合に描出能が向上した。【考察】Brain VIEWはflow voidを促進し、ブラーリングの影響を抑えるためにminimum refocus flip angleがデフォルトでは10°となっているが40°に上げることで聴神経のSNRが高くなり、描出能が向上した。T2prep pulseのecho timeは長い場合には神経の信号が落ちるため考慮する必要がある。【結論】今回の検討により、本撮像法は脳脊髄液、血管の信号を抑制し、聴神経を高い空間分解能で任意の断面にて観察することが可能であり、聴神経の微細病変の検出能向上に有用性の高いシーケンスであると考える。

O-2-036　一酸化炭素中毒急性期・亜急性期における脳温

○藤原　俊朗[1]、吉岡　芳親[2]、松田　　豪[3]、西本　英明[1]、村上　寿孝[1]、小川　　彰[1]、小笠原邦昭[1]、
別府　高明[1,4]

[1]岩手医科大学 医学部 脳神経外科学講座、
[2]大阪大学 免疫学フロンティア研究センター 生体機能イメージング研究室、
[3]GEヘルスケア・ジャパン株式会社研究開発部、[4]岩手医科大学 医学部 高気圧環境医学科

【背景・目的】脳温には、脳代謝で発生した熱が脳血流によって冷却されるラジエータ効果が深く関与しており、モヤモヤ病や一側性内頸動脈狭窄・閉塞症といった慢性脳虚血症例では、脳温の異常上昇がすでに報告されている。一酸化炭素（CO）中毒においても、急性期から亜急性期にかけての脳循環代謝障害が報告されており、脳温が変化している可能性がある。そこで本研究では、CO中毒急性期・亜急性期において^{1}H-MRSを撮像し、H_2OからNAAまでの化学シフト量$\Delta(H_2O-NAA)$から算出可能な脳温について、その変化の有無を明らかにすることとした。

【方法】対象はCO中毒患者8例とし、当院へ救急搬送後1週目と2週目に3TMRI（Signa Excite HDxt、GE Heathcare）にて^{1}H-MRS（PRESS、TR/TE = 2000/144 [ms]、VOI = 1.5 × 1.5 × 1.5 cm^3）を撮像した。VOIは、大脳半卵円中心を基準とし、FSE系解剖画像を確認しながら、VOI内への脳脊髄液混入を避けるように配置した。脳温は、Cadyらによる温度変換式T [℃] = 286.9-94*$\Delta(H_2O-NAA)$より算出し、両側脳温の平均値を同症例の脳温とした。患者群と年齢を合致させた対照群27例にて計測された脳温の平均値＋標準偏差×1.96を正常上限値とし、この値を超えたとき異常高値と定義した。

【結果】CO中毒急性期の脳温は、全8例で異常高値を示した。一方、亜急性期では、急性期に比べ、脳温は有意に低下（p=0.0313）し、8例中2例で正常値を示した。正常値を示した2例中1例は、4週目にdelayed neuropsychiatric sequelae（DNS）を呈した。

【結論】CO中毒急性期では脳温が異常上昇し、亜急性期では急性期に比べ脳温が低下する。また、DNSを呈する症例では、亜急性期における脳温が、みかけ上正常化する可能性があった。

O-2-037　高速スピンエコー拡散強調画像を用いた正常下垂体前葉の拡散能測定

○上村　清央[1]、中條　正典[1]、福倉　良彦[1]、岩永　　崇[2]、齊藤　朋典[2]、佐々木雅史[2]、藤崎　拓郎[2]、
奥秋　知幸[3]、吉浦　　敬[1]

[1]鹿児島大学大学院医歯学総合研究科 先進治療科学専攻腫瘍学講座 放射線診断治療学、
[2]鹿児島大学病院 臨床技術部放射線部門、[3]フィリップス ヘルスケア

【目的】通常のエコープラナー法に基づく拡散強調画像では、頭蓋底部の磁場不均一のため、下垂体の評価は困難である。本研究の目的は、磁場の不均一の影響を受けにくい高速スピンエコー法（turbo spin-echo, TSE）に基づく拡散強調画像を用いて、正常下垂体前葉の拡散能を測定し、その性差や年齢による変化の有無を明らかにすることである。【方法】対象は健常成人24名（男女12名ずつ、年齢22～56歳、平均34.0歳）。3.0T MRI装置（Philips, Ingenia）を用いて、脳の矢状断像をTSE diffusion-tensor imaging（TR/TE=4500/70 ms; MPG6方　向; b=0, 1000 s/mm2; voxel size=2.5 × 2.5 × 2.5 mm）により撮像し、下垂体前葉と橋のmean diffusivity（MD）を測定した。2領域間でのMDの比較と下垂体MDの男女間の比較をunpaired t 検定により、年齢とMDの相関をPearsonの相関係数により検討した。【結果】全例で歪みの少ない下垂体の画像を得ることができた。下垂体のMD（1.05 ± 0.15 mm2/s）は、橋（0.83 ± 0.67 mm2/s）より有意に高値であった（p<0.001）。下垂体のMDは男性1.02 ± 0.16 mm2/s、女性1.07 ± 0.14 mm2/sで有意差は見られなかった（p=0.441）。また年齢との有意な相関は認めなかった（p=0.944, 図1）。【結論】正常下垂体前葉のMDは、橋に比べ高い。明らかな性差はなく、年齢による変化も少ないものと考えられる。

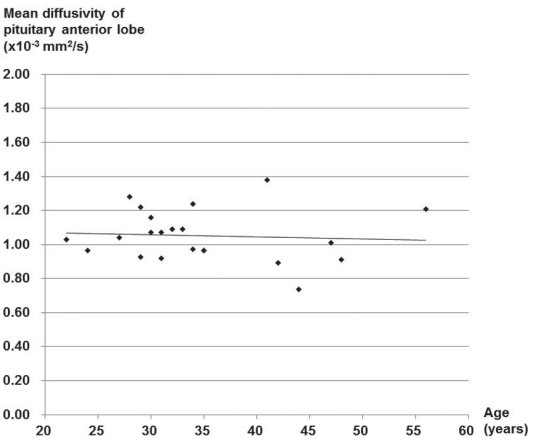

Relationship of mean diffusivity in the anterior lobe of the pituitary grand and age.

O-2-038　うつ病患者の脳内Glx分布の特徴

○坂元　伸吾[1]、中村　尚生[1]、佐々木央我[2]、三宅　誕実[2]、山口　　登[2]、中島　康雄[1]

[1]聖マリアンナ医科大学 放射線医学教室、[2]聖マリアンナ医科大学 神経精神医学教室

【目的】脳内のグルタミン/グルタミン酸複合体（Glx)は、記憶や学習に不可欠な役割を果たす物質であり、精神疾患においても関与しているといわれている。近年^{1}H　Magnetic Resonance Spectroscopy(MRS) を用いて脳内のGlxを測定する研究が行われており、うつ病患者において、Glxが異常値を示すという報告があり、症状の客観的指標や病態解明への一助が期待されている。うつ病患者において脳内部位別でのGlxの変化に着目した報告はなく、今回我々は、脳内の複数箇所でGlxを測定し正常対照と比較し、うつ病患者のGlxの脳内分布を検討した。【方法】当院神経精神科に入院中のうつ病患者13名（47～82歳（63.9 ± 9.7歳）、女性7名、男性6名）にMRI装置（Ingenia 3.0T, PHILIPS, Amsterdam, Nederland) を用いてMRSを行った。撮像条件はTR=2000ms、TE=38msとして、左扁桃体（ROI：1.5 × 1.5 × 1.5cm^{3})、左前部帯状回（ROI：1.5 × 1.5 × 2.0cm^{3})、左背外側前頭前野（ROI：1.5 × 1.5 × 1.5cm^{3}）のGlxを測定した。データはLC Modelを用いてフィッティングを行い、物質量は絶対量で算出した。また、同時期に神経精神科の医師により、うつ病用ハミルトン評価尺度（Hamilton Rating Scale for Depression, HRSD）を用いてうつ病の症状の程度が評価され、この結果と脳内の各部位におけるGlxの値を対照させた。また、性別・年齢をマッチさせた正常対照13名についても同様にMRSを行い、比較することとした。【結果・考察】患者群のうつ症状は、HRSDで中等症が3名、重症が4名、最重症が6名で、平均点数は最重症に相当する23点であった。Glxの平均値は左扁桃体で15.19、左前部帯状回で11.85、左背外側前頭前野で10.93と左扁桃体において最も高かった。患者群内においてうつ症状の程度とGlx値との相関は見られなかった。抄録作成時においては年齢性別をマッチさせた正常例が集まらなかったため、正常例として1名（20代女性）を測定した。HRSDは正常、Glxの値は左扁桃体で15.9、左前部帯状回で12.6、左背外側前前野で10.5であり、左扁桃体で最も高かった。今後は年齢性別をマッチさせた13名の健常対照群について同様に評価を行い、比較する予定である。

O-2-039　Pointwise Encoding Time reduction with Radial Acquisition(PETRA)における Magic Angle Effectの検討

○市川　和茂[1]、長縄　慎二[2]、川井　　恒[2]、櫻井　康雄[1]、河村美奈子[1]、榊原　勝浩[1]、松岡　祐樹[1]、
卜蔵　公紀[1]、安藤　康生[1]、小西伊佐実[1]、熊澤　智宇[1]、David Grodzki[3]、丸山　克也[4]、米田　和夫[1]

[1]名古屋大学 医学部 附属病院 医療技術部 放射線部門、[2]名古屋大学 医学部 附属病院 放射線科、
[3]University of Wuerzbug、[4]シーメンス・ジャパン株式会社

【目的】 腱や靭帯といったT2時間が短い索状構造物のように分子配列に方向性がある組織が静磁場に対して約55°傾いていると、信号値が上昇することが知られており、これをMagic Angle Effect（MAE）という。通常、TEの短い撮像法で目立つ。近年、従来のUltra-short TE sequenceよりもTEを短縮できるPointwise Encoding Time reduction with Radial Acquisition（PETRA）が開発されたが、PETRAにおけるMAEの報告は我々の知る限りない。今回の目的はPETRAにおけるMAEの検討をすることである。【方法】 Siemens社製3T MAGNETOM Skyra（syngo MR D13）でFlex coil、Spine coilを用い、牛のアキレス腱をPETRA、Volume Interpolated Breath-hold Examination（VIBE）、spin echo系のT1強調撮像法（T1WI）で撮像した。TEはそれぞれ0.08、1.57、11.00 msecとした。このとき牛のアキレス腱を静磁場に対して0、10、20、30、40、50、55、60、70、80、90度になるようにした。関心領域の信号値の平均と角度の関係をグラフ化しMAEの検討を行った。次に、一般静脈用穿刺針を刺入した寒天ファントムをPETRA、VIBE、T1WIで撮像して金属アーチファクトの形状を検討した。TEはそれぞれ同様の値とした。【結果】 牛のアキレス腱を用いた検討では、PETRAにおいてMAEがわずかに認められ、VIBE、T1WIにおいて顕著に認められた。一般静脈用穿刺針を用いた検討では、針周囲に金属アーチファクトが認められたが、静磁場と約55度方向の金属アーチファクトが低減され、特異な形状のアーチファクトとなった。【結論】 PETRAにおいてMAEが認められた。

O-2-040　PETRA法におけるマトリクスサイズと至適radial view数の関係

○佐川　　肇[1]、松下　達彦[1]、村田　勝俊[2]、東村　享治[1]

[1]京都大学医学部附属病院 放射線部、
[2]シーメンスジャパン株式会社 イメージ&セラピー事業本部 リサーチ&コラボレーション部

【背景・目的】Pointwise Encoding Time Reduction with radial Acquisition (PETRA)法は，Ultra short TE技術を利用した静音シーケンスであり，k-空間の外側部を3Dラジアルサンプリングで収集するため，view数が少ない場合の空間分解能が劣化する．そこで，自作チャートファントムを用いてマトリクスサイズと至適radial view数の関係について検討した．【方法】使用機器は，シーメンス社製3T MRI装置 MAGNETOM Skyra, 32ch Head coil, 希釈Gd造影剤にアクリルの厚さが異なる (0.1 - 1.0 cycle/mm) チャートを封入した自作ファントムを用いた．PETRA法の撮像条件はピクセルサイズを1×1mmに固定し，マトリクスサイズ とFOVをそれぞれ224, 256, 288, 320, 352とした．各撮像条件においてradial view数を1000 - 150000と変化させて自作ファントムの撮像を行った．撮像した画像においてradial view数の違いによる画像の変化を最も視覚的に捉えることができた0.33 cycle /mmのチャートにおいてプロファイルカーブを作成した．また，チャートにおける希釈Gd造影剤部とアクリル部のcontrast ratio (CR)を算出した．【結果・考察】プロファイルカーブにおける希釈Gd造影剤部とアクリル部のコントラストはradial view数の増加にともない向上した．また，CRはview数の増加とともに上昇したが，一定のview数で飽和した．このとき，飽和に必要なview数はマトリクスサイズが大きくなるほど多くなった．このことより，マトリクスサイズに応じて必要なview数があり，それ以上view数を増加させても画質は改善しないと考えられる．ファントムを用いた本研究ではマトリクスサイズ- 飽和(最適) radial view数は，224- 30000, 256- 50000, 288- 60000, 320- 70000, 352- 100000となった．しかしながら，臨床においてはview数の増加は撮像時間の延長に直結するため，特にマトリクスサイズが大きくなる場合は撮像時間の関係から飽和view数よりも少ないview数で撮像する機会が多くなることが考えられ，view数と空間分解能の劣化を考慮にいれながら慎重にview数を設定すべきである．

O-2-041　MTF 計測を用いた 3D TSE T1WI における解像特性評価の検討

○吉田　　礼[1,2]、引地　健生[2]、町田　好男[1]

[1]東北大学大学院医学系研究科保健学専攻、[2]栗原市立栗原中央病院

【目的】近年、3D TSEは、非選択励起による低再収束パルス角を用いることで臨床に広く用いられるようになった。それに伴い、撮像条件の設定による解像特性の評価が重要と思われるものの、MRIにおいては解像特性の有用な評価方法であるMTFについての報告が少なく、解像特性の計測が困難であった。それに対し我々は、先行研究として単板ファントムを用い撮像条件を工夫することによりMRIのMTF計測が可能であることを示した。そこでMTF計測が、3D TSEの一方法であるVISTA　T1WIの解像特性の評価に有用か検討した。

【方法】使用機器はフィリップス社製Achieva 1.5T。単板アクリルファントムの隙間部分に塩化マンガン水溶液を充填し、VISTA T1WIの再収束パルス角とエコー数を変化させMTF計測を行い、通常の3D SEやTSEのMTFと計測結果を比較した。さらに再収束パルス角60°, 30°については、ダミーパルスを1に設定して比較した。

【結果】エコー数に応じたk空間の充填の変化を表すMTFが得られた。また、各条件ともエコー数を上げるにしたがってMTFが低下し、さらに再収束パルス角を低くするに伴って、第2エコー部分のMTF低下が顕著になった。それに対しダミーパルスを使用することにより、MTFは大きく向上した。

【考察】MTFを計測することにより、各撮像条件の設定におけるk空間の充填の変化を観察することが可能になり、結果、解像特性の詳細な評価が可能になった。さらにダミーパルスによりMTFが向上した理由として、ダミーパルスを使用しない場合には移行期における急激な信号減衰を伴うこと、それに対しダミーパルスを設定することにより、急激な信号減衰が改善したことが考えられた。

【結語】MTF計測を用いた3D TSE T1WIの解像特性の評価は、各撮像条件における解像特性の詳細な評価に有用であるとともに、解像特性向上における重要な評価指標になり得ることが示唆された。

O-2-042　静音MR技術に伴う画質への影響

○宮原可名恵[1,2]、鈴木　大介[1]、吉村　祐樹[1,2]、小林　有基[1]

[1]岡山済生会総合病院、[2]岡山大学大学院 保健学研究科

[背景と目的]MRI撮像時の騒音は、患者に不快感を与えたり、小児の検査時に鎮静が効かないなど、しばしば問題になることがある．先の検討では、当院に新たに導入された静音MR技術を使用し、静音シーケンスが画質に与える影響について視覚的評価を実施し、放射線専門医により有意差はないとされた．そこで今回我々は性能評価試験を行い、通常シーケンスを静音シーケンスに置き換えることが可能か検討した．[方法]使用機器はシーメンス社製MAGNETOM Skyra 3.0T，通常シーケンスと静音シーケンスにてほぼ同条件で撮像し，SN比測定，均一性測定，スライス厚測定を行い，各性能を比較評価した．[結果]通常シーケンスと静音シーケンスそれぞれ，SN比測定では399.2 ± 3.6，421.4 ± 3.4，均一性測定ではtrasnverseで4.46％，4.43％，coronalで6.21％，6.21％，sagittalで9.08%，8.73％，スライス厚測定では5.9mm，6.3mmとなり通常シーケンスと静音シーケンスの性能に有意差はなかった．[結語]通常シーケンスを静音シーケンスに置き換えることは可能である．

O-2-043　広視野撮像におけるView Angle Tilting (VAT) 効果

○根本　　整[1]、佐々木博信[1]、永坂　竜男[1]、山中　一臣[1]、二科　孝志[2]、山下　裕市[2]、市之瀬伸保[2]、
大田　英揮[3]、町田　好男[4]

[1]東北大学病院 診療技術部 放射線部門、[2]東芝メディカルシステムズ株式会社、
[3]東北大学病院 放射線診断科、[4]東北大学大学院医学系研究科 画像情報学分野

【背景・目的】VATはインプラント等による磁化率アーチファクトの低減を目的に使用されている。今回われわれは、広視野撮像時の画像辺縁部においても大幅な歪み低減効果が認められることに着目し、オフセンターに置いたファントムを用いて、VATの有無による画像特性の変化について検討を行った。
【方法】装置は東芝社製Vantage Titan 3T、ファントムは、日興ファインズ社製MRIファントムを使用した。VATの有無の条件で、ファントムの磁場中心からのz方向への距離、スライス厚、周波数エンコード方向等を変化させ、主に矢状断撮像にて検討を行った。また、健常ボランティアの正中矢状断を広視野で撮像し、VATの有無で画像比較した。
【結果】オフセンターでは、VAT無し画像の歪みは大きかったが、VAT有り画像の歪みは非常に小さくなった。例えば、図のファントム内径の歪み率は、VAT無しで14.6%に対してVAT有りでは-3.4%となった。しかし、VAT使用の有無にかかわらず、オフセンターでは実際のスライス面は設定したスライス面からずれていることが分かった。ボランティアの広視野撮像においてもVATによる大幅な画像歪みの改善とスライスの位置ずれが認められた。
【結語】VAT使用により広視野撮像での画像歪みの大幅な改善がはかられ視認性のよい画像が得られた。オフセンターでのスライス位置ずれを考慮する必要があるが、臨床での活用が期待された。

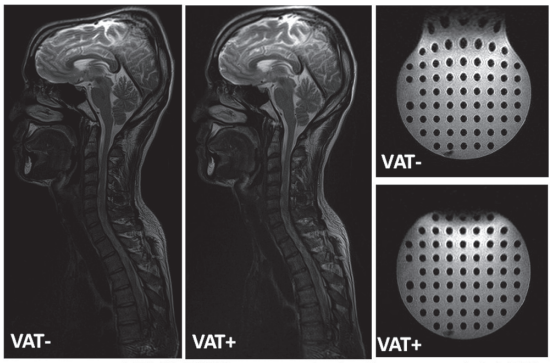

広視野矢状断像　　オフセンターでのファントム矢状断

O-2-044　頭頸部放射線治療用固定具がMR画像に与える影響について

○曽宮雄一郎、京谷　勉輔、西山　甲野、青山　裕一、川光　秀昭、高橋　　哲

神戸大学 医学部附属病院 医療技術部 放射線部門

【背景】近年、放射線治療計画用画像としてMRIが用いられており、当院でも放射線治療計画用3.0T-MRI装置の導入によりMR simulation system(MRSS)が行われてる。しかし、現状,用いられている頭頸部用固定具はシェルを固定する背面の板にカーボン製のコーティングがなされており、RF遮蔽が起こっていると考えられる。そこで今回、カーボン製放射線治療用固定具がMRI画像にどの程度影響を及ぼすのか検証した。【方法】ファントム実験には塩化ニッケル水溶液円柱ファントムを用い、カーボン製放射線治療用固定具を使用した場合と使用しない場合で、B1mapまたSNRmapを取得しRF磁場の均一性、SNRを測定した。健常ボランティアでも同様にRF磁場の均一性とSNR を測定した。また健常ボランティアではRF磁場の均一性を向上させるプリスキャン（B1caliblation）の取得位置を変化させた場合の比較も行った。【結果】ファントムを用いた検討ではカーボン製放射線治療用固定具を使用した場合、使用しない場合に比べ約35％のRF不均一を引き起こした。またSNRは約50％低下した。健常ボランティアによる検討では固定具の形状により、影響の起こりやすい部位とそうでない部位が発生したものの、影響の多い箇所では20％程度のRF不均一が起こりSNRは約50％低下した。またB1caliblationの取得位置によりRF不均一の程度が変化した。

O-2-045　DBS用電極によるMRI信号の不均一を改善するRFパルスの設計

○禹　泰城[1,2]、ドンミン　キム[1,2]、染谷　隆夫[1,2]、関野　正樹[1,2]

[1]東京大学 大学院工学系研究科 電気系工学専攻、[2]JST ERATO

【背景】脳深部刺激治療法 (deep brain stimulation, DBS) は，パーキンソン病等の患者に対して，脳の深部に留置した電極から電気刺激を与えることによって，異常な脳活動を抑えて治療効果を得る治療法である．しかし，DBSがどのような機序で治療効果が得られるのかについて，未解明な点も残されている． fMRIを用いて計測すれば，治療効果のメカニズムを知る手掛かりが得られる．しかし，DBS用電極を脳に埋め込むと，MRI測定に用いるRFパルスと電極が干渉を起こすため，RFパルスの不均一が発生し，測定が難しい．

【目的】本研究では，磁化の運動を表すブロッホ方程式の逆解析を行い，DBS用電極によって生じるRFパルスの不均一を改善する新しいRFパルスを設計した．設計したRFパルスを印可することによって，電極近傍で減弱した生体組織の磁気共鳴信号を回復させる．

【方法】DBS電気刺激のための直径50μmのタングステンワイヤー電極を作製し，ラット脳の後内側腹側核 (ventral posterior medial nucleus, VPM) に埋め込み，アルファクロラロース麻酔下で7-Tの強磁場MRIに設置した．電極を埋め込んだラット脳のMRI画像からRF磁場分布を求め，ブロッホ方程式の逆解析を行い，電極近傍で不均一に分布するRFパルスの設計を行った．従来のRFパルス (Sinc 関数) と設計したRFパルスを用いてMRI撮像を行い，電極近傍での信号強度を評価した．

【結果】求めたRF磁場分布から，電極近傍でRF磁場が不均一に分布する結果が得られた．従来のRFパルスを印可してMRI撮像を行った場合，電極に由来するアーチファクトによって電極近傍の生体組織から発生する磁気共鳴信号が減弱した結果が得られた．しかし設計したRFパルスを印可した場合，電極近傍で減弱した信号強度が回復された結果が得られた．

【結論】電極を埋め込んだ生体のRF磁場分布を基づいてブロッホ方程式の逆解析を行い，電極によって減弱した信号強度を改善するRFパルスを設計した．設計したRFパルスを印可しMRI撮像を行った場合，従来のRFパルスを用いた場合に比べて電極近傍で減弱した信号強度が回復された結果が得られたため，本手法は有効であると考える．

O-2-046　Differential Subsampling With Cartesian Ordering(DISCO)の基礎的検討

○塩原　綾[1]、愛多地康雄[1]、木藤　善浩[1]、山田　哲[2]、藤永　康成[1]、岩舘　雄治[3]、Kang Wang[4]、角谷　眞澄[2]

[1]信州大学医学部附属病院 放射線部、[2]信州大学医学部 画像医学講座、
[3]GEヘルスケア・ジャパン株式会社 研究開発部、[4]Global MR Applications and Workflow, GE Healthcare

【目的】造影剤を用いた肝臓のdynamic MRIにおいて3DLAVAおよび3DLAVA-Flexが使用されてきた。今回view sharingを行うDifferential Subsampling With Cartesian Ordering(DISCO) が導入されたことにより、time-resolved画像の取得が可能となり、dynamic MRIにおける時間分解能の向上が期待できる。そこで基礎的検討として3DLAVA-FlexとDISCOについて、ファントムにより比較を行った。またDISCOにおいてin-phase/out-of-phaseの従来使用されているTE(ConvTE)と、より短いTEを設定できるFlexTEとの比較により、時間短縮が可能であるか検討した。

【方法】使用装置はGE社製Optima MR450w 1.5T。3DLAVA-FlexとDISCOについて、円柱ファントム(塩化ニッケル水溶液)でのSNR測定、自作ボトルファントム(蒸留水、模擬肝臓、希釈Gd造影剤、サラダ油)での画像コントラストの測定、PVAゲルファントム(日興ファインズ工業株式会社90-401型)での空間分解能の比較を行った。次にDISCOにおいて、ConvTE(2.1/4.2ms)を用いた場合とFlexTEで設定可能な最短TEを用いた場合のSNR及び画像コントラストについて自作ボトルファントムを使用し測定した。また本実験の趣旨を十分理解し同意が得られたボランティアの腹壁に自作ボトルファントムを置き、臨床画像にて肝臓とボトルファントムのコントラストを比較した。

【結果】3DLAVA-FlexとDISCOにおいてSNR、画像コントラスト、空間分解能に差は認められなかった。DISCOにおいてConvTEと比較しFlexTEでは、TRの短縮によりSNRは低下したが、画像コントラストに大きな差は認められなかった。ボランティア撮像でも画像コントラストは保持された。

【結論】DISCOはview sharingを行っても3DLAVA-Flexと同等の画質で撮像が可能である。多時相撮像を行うことで撮像時間が延長するが、FlexTEを用いることで画像コントラストを保持したまま時間短縮が可能となる。

O-2-047　View Angle Tilting法による磁化率アーチファクト変化の検討

○濱田　健司[1]、宮崎　　功[1]、河野奈々恵[2]

[1]杏林大学 医学部付属病院 放射線部、[2]東芝メディカルシステムズ株式会社

【目的】装置のバージョンアップに伴い,View Angle Tilting法（以下VAT）が一部撮像シーケンスに組み込むことができるようになった.今回,チタン製脳動脈瘤クリップにより生ずる磁化率由来のアーチファクトがVAT併用シーケンスによりどのように変化するのかを検討した.

【方法】使用装置は東芝社製Vantage Titan 3T M-Power V2.5でシーケンスはFSE2D法を用い,撮像条件はTR=4500ms,TE=76,FA=90/120,FOV=18×18cm,thickness=5mmとした.ファントムは2500倍希釈したGd水溶液（T1値850ms）を満たしたタッパーウェア中央にSugita clipを固定したものを使用した. 撮像はVATのonとoffにおいて,周波数エンコード数を128,256,320とバンド幅(Hz/pixel)を488,326と変化させた.得られた画像に対しては,視覚評価およびclip部分を中心とした領域内画素値の標準偏差により比較検討をおこなった.

【結果】いずれの検討においても,VAT併用による画像のほうが歪みを起因とする信号ムラ,位置ずれの少ない結果となった.また周波数エンコード数を増やすことやバンド幅を大きくすることでVATの 使用に関わらず、位置ずれを低減されることが確認された.

【結語】適切な条件を用いたVAT法はチタン製脳動脈瘤クリップにより生ずる磁化率由来のアーチファクトを大幅に改善できる.

O-2-048　Free-Breath Real-Time Cardiac Cine MRを用いた左室容量評価の有用性

○中村　壮志[1]、城戸　倫之[2]、望月　輝一[2]、渡辺　浩毅[3]、漆畑　勇太[4]、小森　芳秋[4]

[1]済生会松山病院 放射線科、[2]愛媛大学医学部 放射線科、[3]済生会松山病院 循環器内科、
[4]シーメンス・ジャパン株式会社

【目的】圧縮センシング技術を用いた高速撮像であるReal-Time (RT) cine MRでは一回の息止めで左室全体のprospective cine撮像が可能である。当院では以前、RT cineで評価可能な良好な画像を得ることができ、RT cineと従来の通常cine撮像では左室容量結果が一致することを報告した。また健常ボランティア症例での検討で、自由呼吸下でのRT cine撮像：free breath (FB) RT cineでも良好な画像が得られ、通常cineと比較すると、EF・EDV・ESV・SVは良好に一致するが、LV massはやや過小評価することを報告した。今回は心疾患患者群におけるFB RT cine撮像における画質評価と左室容量評価を行った。【方法】当院で心疾患の精査目的に心臓MRIを施行された連続34症例（不整脈症例は除外）において、左室短軸8断面のRT cineとFB RT cineを同一の時間分解能 (41ms) と空間分解能 (1.7 × 1.7 × 6 mm3) で撮像。2名の放射線専門医により画質と左室容量を比較検討した。【結果】全症例でFB RT cineは評価可能な良好な画像を得ることができた。EF (通常cine 61.1 ± 12.1% vs. FB RT cine 59.8 ± 8.6%; p=0.23); EDV (127.9 ± 38.8 ml vs. 131.3 ± 43.9 ml; p=0.23); ESV (52.9 ± 31.3 ml vs. 55.7 ± 29.2 ml; p=0.17); SV (75.0 ± 14.9 ml vs. 75.6 ± 20.1 ml; p=0.73); LV mass (94.2 ± 37.2 ml vs. 90.0 ± 36.3 ml; p=0.03)。健常ボランティアでの検討時と同様に、EF・EDV・ESV・SVは良好に一致したが、LV massはやや過小評価であった。【結論】RT cine MRはその時間分解能の高さから自由呼吸下でも良好な画像を得ることができ、息止め不良症例での有用性が期待される。またFB RT cineでも従来の心電図同期retrospective cineと同等の左室容量評価が可能であったが、LV massに関してはやや過小評価となる可能性がある。

O-2-049　心電図同期MultiVane法による心臓T2強調 black blood画像の検討 - 至適撮像条件の検討 -

○村上　公一[1]、岸田　正史[1]、林　　慈明[1]、原　　定剛[1]、飯山　利健[1]、米山　正己[2]
[1]八重洲クリニック、[2]株式会社フィリップスエレクトロニクスジャパン

【背景・目的】
これまで頭部や腹部領域においては、体動や呼吸に起因するアーチファクトの低減を目的としたMultiVane法の至適撮像条件の検討に関しては様々な報告がある。しかし、心臓領域においては心電図同期を併用するため、心周期による総撮像時間の延長などの諸問題が発生する。また、心筋性状を評価するため、撮像パラメータの制限内でも高いSNRやコントラストを保持し、アーチファクト低減も同時に実現する必要性がある。そこで今回我々は、撮像パラメータの制限や心周期の影響などを考慮した至適撮像条件の検討を行った。
【方法】
使用装置はPhilips社製Achieva 1.5T, 受信コイルはSENSE Torso/Cardiac coilを用い、ファントムとして日興ファインズ工業株式会社製MRIファントム90-401型を使用した。総撮像時間を考慮した撮像パラメータ内において、主に空間分解能やアーチファクトの影響に関して検討した。また、当院倫理委員会の承認を得た被験者において、ファントムで求めた最適条件の妥当性を評価した。
【結果・考察】
ファントム実験の結果より、MultiVane percentage：125%、shots per blade：3、収集マトリクス240 × 240にて、アーチファクトの少ない良好な画像を取得可能であった。この最適条件を用いたボランティア撮像においても、良好な画像を得ることが可能であった。

O-2-050　心電図同期MultiVane法による心臓T2強調 black blood画像の検討 - 従来法との比較 -

○岸田　正史[1]、村上　公一[1]、林　　慈明[1]、原　　定剛[1]、飯山　利健[1]、米山　正己[2]
[1]八重洲クリニック、[2]株式会社フィリップスエレクトロニクスジャパン

【背景・目的】
心臓MRI検査の心筋性状評価において、呼吸停止下T_2強調 black-blood画像を取得しているが、呼吸停止不良や心拍変動に起因するアーチファクトが散見される。そこで今回我々は、体動補正法の1つであるMultiVane法に心電図同期を組み合わせたシークエンスを使用し、これらアーチファクト低減の可能性を検証した。
【方法】
使用装置はPhilips社製Achieva 1.5T、受信コイルはSENSE Torso/Cardiac coilを用い、当院倫理委員会の承認を得た被験者において、通常臨床で使用している心電図同期息止めCartesian法と、安静呼吸下および呼吸同期下の心電図同期MultiVane法の画像を取得し比較検討を行った。また、心拍変動に関する画質低下の影響に関しても比較検討を行った。
【結果・考察】
心電図同期息止めCartesian法と比較し、呼吸同期下の心電図同期MultiVane法は、呼吸停止不良や心拍変動に起因するアーチファクトを低減可能であることが示唆された。

O-2-051　3次元心臓シネMRIのmotion coherence解析による左室機能評価

○下宮　大和[1]、舩津　亮平[1]、小林　幸次[1]、有村　寿男[1]、山崎　誘三[2]、長尾　充展[3]

[1]九州大学病院医療技術部放射線部門、[2]九州大学大学院医学研究院 臨床放射線科学分野、
[3]九州大学大学院医学研究院 分子イメージング診断学講座

【背景】 心臓MRIでは，左室全体をカバーする左室短軸のシネ画像から左室容量を算出し左室機能を評価する．通常の2Dシネ画像では，1回の撮像で左室全体をカバーできず，複数回の撮像が必要となる．このため，スキャン毎の呼吸や心時相のズレが懸念され，左室サイズに応じて撮像時間は延長する．一方，3Dシネ撮像は1回の撮像で心臓全体をカバーできるが，20 phase/beatの時間分解能を担保するためには，長時間の息止めが必要になる．Motion Coherence解析（Phyziodynamics，Ziosoft）は，予測補間技術により仮想的に心時相数を増加させることが可能である． Motion coherence解析を併用した3Dシネ画像は，従来よりも短時間で左室機能が評価可能と仮定した．【目的】Motion coherence解析を併用した3Dシネ画像から得られた左室機能を従来の2Dシネ画像と比較検討した．【方法】3T MR装置（Achieva 3.0T TX，Philips Medical Systems）において，健常ボランティア5名（28 ± 5 years-old）を3Dシネと2Dシネを連続して撮影した．左室機能には，3Dシネは10 phases/beatをmotion coherence解析で20 phase/beatに変換したデータ，2Dシネは20 phase/beatのデータを用いた．2群の左室拡張末期容積（LVEDV），左室収縮末期容積（LVESV），左室駆出率（LVEF）の相関と撮像時間を比較した．【結果】LVEDV，LVESV，LVEFは2群間で有意に相関した（r=0.92，p<0.05；r=0.99，p<0.05；r=0.96，p<0.05）．3Dシネの撮像時間は2Dシネに比べ有意に短縮した（心拍数=60の時，30 s versus 9 s × 6回，p<0.05）【結論】Motion coherence解析を併用した3Dシネ画像の左室機能は従来の2Dシネと相関し，撮像時間短縮に貢献できる．

O-2-052　Saturation recovery法による非虚血性心筋症の心筋T1とextracellular volume測定

○舩津　亮平[1]、長尾　充展[2]、熊澤　誠志[3]、小林　幸次[1]、山崎　誘三[4]、中村　泰彦[1]

[1]九州大学 医療技術部 放射線部門、[2]九州大学大学院医学研究院 分子イメージング診断学講座、
[3]北海道科学大学 保健医療学部 診療放射線学科、[4]九州大学大学院医学研究院 臨床放射線科学分野

（背景）心筋のT1測定は、心筋性状の定量的評価として注目されており、遅延造影では検出困難なびまん性の線維化を細胞外容積（extracellular volume; ECV）を用いて定量的に評価する方法の臨床的有用性が報告されている。しかし、従来T1測定に用いられていたmodified look locker法は測定精度が心拍に影響を及ぼすことが知られており、その手法は確立されてはいない。（目的）本研究では心拍の影響が少ないsaturation recovery法による心筋T1撮像法を開発し、非虚血性心筋症と正常者の比較、線維化との関連を検討した。（方法）対象は、非虚血性心筋症患者30名（肥大型症例15名、拡張型症例15名、年齢47 ± 18歳、心拍数63 ± 11 bpm)、正常例6名（年齢28 ± 7歳、心拍数57 ± 4 bpm）とした。使用装置は3テスラMRI（Achieva 3.0T TX（Philips）を用いた。Saturation recovery法を用い（TR/TE=2.7/1.24 msec, flip angle 10°, FOV 360 mm, matrix 128 × 256, slice thickness 8 mm, 2D- turbo field echo , single shot)、患者群については心中部短軸像における心室中隔のT1をガドリニウム造影前後で測定し、左室内の信号値を加えECVを算出した。正常群は非造影のT1のみ算出した。（結果）造影前T1は、患者群が正常群に比べ有意に高かった(1420 ± 172 msec, 1275 ± 119 msec, Mann-Whitney u-test; p<0.05)。患者群において、遅延造影のある症例の ECVは、遅延造影のない症例に比べ有意に高かった(0.35 ± 0.1, 0.26 ± 0.09, p<0.05)。（結論）Saturation recovery法によるT1は、非造影において非虚血性心筋症と正常群との心筋性状の識別に応用できる可能性が示唆された。また、ECVは心筋症の線維化の有無と関連する。

O-2-053　PSIR-B-SSFPを用いた心筋梗塞におけるlate gadolinium enhancementの検討

○吉田　学誉[1,2]、米山　正己[3]、古河　勇樹[1,5]、湯田　恒平[1]、土屋　宏彰[1]、新田　宗也[4]、河内　伸夫[1]、齋藤　春夫[2]

[1]財団法人 自警会 東京警察病院 放射線科、[2]東北大学大学院 医学系研究科 保健学専攻 画像解析学、
[3]Philips Electronics Japan、[4]財団法人 自警会 東京警察病院 循環器内科、
[5]首都大学東京大学院 人間健康科学研究科 放射線科学域

Aims
The B-SSFP is not affected by blood flow. Furthermore it delineate the extent of undergoing contrast enhancement (CE) as high contrast area. Although the balanced-SSFP(B-SSFP) using Phase Sensitive Inversion Recovery(PSIR) method has been reported as a method for black blood (BB) image, it is independent from blood flow velocity, directions or inversion delay time (TI). This study is to provide the delineation of myocardial infarction (MI) with the BB late gadolinium enhancement (BB-LGE) images using PSIR-B-SSFP.
Methods and materials
Using MR device was 1.5T Philips Acheiva R3.2 system. The scan parameter was adapted from previous experiments, and TI was set shortest (=200ms) for BB Image. Experiment1: To evaluate signal change on left ventricle (LV) with CE. Cardiac images were obtained from 13 volunteers using look-locker sequence every 5min after contrast media injection. Experiment2: Cardia images were obtained from 24 volunteers with MI with PSIR-B-SSFP 10min after the contrast injection. We measured signal intensities of LV, MI, normal myocardial (NM) on PSIR-B-TFE images. And MI volume were compared between T1TFE and PSIR-B-TFE images.
Result
Ex1: LV nulling time was longer than TI=200ms on the images after 10min from injection. Ex2: in all volunteers images, signal intensities of LV, NM, MI were negative, around zero, and positive, respectively ($P<0.01$). There was good correlation of MI volume between T1TFE and PSIR-B-TFE ($r=0.955$).
Conclusion
PSIR-B-TFE provided BB image even after contrast injection, and delineate MI as higher SI area than NM. MI volume of PSIR-B-TFE was well correlated with the usual method (T1TFE) The PSIR-B-TFE sequence is applicable black blood imaging method media for myocardial infarction detection.

O-2-054　心臓シネ動画に於ける動態領域での過剰補正を抑制した静止領域のノイズ低減手法

○村島　　舞[1]、五十川賢造[1]、小野　利幸[1]、武口　智行[1]、松本　信幸[1]、高井　博司[2]、竹本　周平[2]、市之瀬伸保[2]

[1]株式会社東芝 研究開発センター、[2]東芝メディカルシステムズ株式会社 MRI開発部

【目的】
動画において信号変動しない静止領域のノイズは動画のざらつきとして認識される。しかしながら従来のノイズ低減法では、画素毎にノイズの統計的性質が異なることを考慮せずにノイズ除去を行っていたため、ノイズが残存したり、心臓のような動態変化している領域の画質の先鋭度を低下させる原因にもなることがあった。本報告では、画素毎の不均一なノイズレベルを考慮した新たなノイズ除去手法を提案し、動態領域の先鋭度を劣化させず、信号変動しない部分のノイズを低減させる手法を検討した。
【方法】
東芝メディカルシステムズ社製Vantage Titan 1.5Tにおいて、Atlas SPEEDERコイルを用いてRetrospective ECG-gated 2D trueSSFPのシネ画像を収集した。提案法では最初に、コイル感度とgファクターの空間分布を用いて、各画素のノイズの標準偏差の比（S/Nマップ）を求める。次に、動画データからS/Nマップのスケールを推定し、ライス分布に基づいて各画素の信号強度に対する標準偏差を算出する。最後に、標準偏差により設定されたノイズ閾値より小さい信号の変化だけを抑制する非線形フィルタでノイズを除去する。効果については、静止領域と動態領域それぞれにおいて、従来法（NR強度弱、強）と提案法の処理結果を比較し、目視で確認した。
【結果】
従来法では、強度弱だと動態領域でぼけが発生せず弁などの構造が確認できたが、静止領域ではノイズが残存した。強度強では静止領域でノイズは十分に低減されたものの、動態領域でぼけが発生した。それに対し、提案法では、静止領域でノイズが十分に低減され、動態領域でも弁などの構造が確認でき、ぼけが発生しないことを確認した。一方提案法であっても、強度を上げ過ぎると心腔内の血流動態のコントラストが低下したため、適切な強度にする必要があった。
【結論】
画素毎のS/Nの不均一性を考慮してノイズ除去するために、S/NマップをNR強度をコントロールするNR法を提案した。提案法では、静止領域で高いノイズ低減効果を保ちながら、動態領域の画質の先鋭度も保っており、両者を両立することが可能である。

O-2-055　MOLLI法におけるbanding artifactの左室心筋T1値への影響の検討

○木村　智圭[1,2]、大田　英揮[3]、永坂　竜男[1]、山中　一臣[1]、佐々木博信[1]、根本　整[1]、上野　裕理[1]、
佐藤　光[1]、小森　芳秋[4]、梁川　功[1]、高瀬　圭[3]、齋藤　春夫[2]

[1]東北大学病院 診療技術部放射線部門、[2]東北大学大学院 医学系研究科 画像解析学分野、
[3]東北大学病院 放射線診断科、[4]SIEMENS Japan株式会社

【目的】心筋T1値の算出方法としてMOLLI(Modified Look Locker Imaging)法がある。MOLLI法はTrueFISPであるためoff-resonanceの影響によりbanding artifactが変化し、心筋T1値に影響するという報告がある。本研究では、MOLLI法においてoff-resonanceがT1値に与える影響を検討した。【方法】装置はSIEMENS社製 MAGNETOM Trio a Tim system 3.0Tを用いた。対象は健常例4名、左室短軸中央レベルの画像とした。心電図同期TrueFISP Frequency scout(Freq. scout)撮像にてdelta frequency(Δf)を±300Hzの範囲で変化させbanding artifactを観察した。次に、MOLLI法のΔfをFreq. scoutと同様に変化させT1値を測定した。Freq. scoutより画像が均一信号となるΔf、MOLLI法原画よりbanding artifact が含まれないΔfを選択し、各周波数のT1値を算出した。測定部位は左室中隔、前壁、側壁、下壁とした。【結果】Freq. scoutより選んだΔfは、MOLLI法原画より選んだΔfより狭く(Freq. scout:48 ± 14Hz、原画:151 ± 27Hz)、心筋T1値は小さい標準偏差を示した(例、変動係数は中隔でfreq. Scoutが1.3％元画像が1.3％、前壁でfreq. Scoutが1.4％元画像が4.6％、側壁でfreq. Scoutが0.2％元画像が1.6％、下壁でfreq. Scoutが1.1％元画像が2.4％)。【考察】Freq. scoutを用いてΔfを調整すると、T1値のばらつきを小さくできることが示された。これはbanding artifact が心筋上にない場合でも、僅かなoff-resonanceが信号値に影響するためだと考えられる。【結語】MOLLI法にて原画にbanding artifact が含まれない場合でも、Freq. scoutを用いて適切なΔfを選択することで、安定したT1値計測ができる。

O-2-056　ECV算出を目的としたT1値測定精度に関する検討

○高済　英彰、清野　真也、石川　寛延、金澤　崇史

福島県立医科大学附属病院 放射線部

【目的】心筋組織細胞外液分画(Entracellular volume fraction 以下ECV)は、T1map同様、心筋のびまん性線維化の定量評価法として期待されており、現在多数研究報告されている。ECV(%)=(1-hematocrit) × ((1/T1 myo post)-(1/T1 myo pre)/(1/T1 blood post)-(1/T1 blood pre)) × 100で算出されるため、T1値の測定精度に依存するものと考えられる。当院では、これまでPC TI prep toolを用いてin vivoを想定したファントムによるT1mapについて評価を行ってきた。今回、この方法を用いて、ECVの算出に必要な造影前後の心筋及び血液のT1値測定精度について検討したので報告する。【方法】使用装置は、東芝社製1.5T MRI装置Excelart Vantage ™。対象は、当院でLGEを施行された症例とし、ECG併用IR 2D-FFE法を用いて、実効TR(トリガーインターバル)を2000ms以上、TI収集を5点以上、セグメント2で撮像を行い、PC TI prep toolを用いて造影前後の心筋及び血液のT1値を算出した。更に、その値からECVを求めた。なお、造影後のT1値は、造影剤注入後、約10～15分後の画像を用い、臨床データの取り扱いについては、当院の倫理委員会の承認を得て行った。【結果】各T1値は、造影前の心筋(1175 ± 96.6ms)、造影前の血液(1635 ± 200ms)、造影後の心筋(585 ± 33.6ms)、造影後の血液(422 ± 25ms)となり、文献と近い値となった。しかし、造影前の血液のT1値はバラツキが大きい結果となった。また、当院で行われた線維化症例におけるECVは39 ± 4%であった。【考察】 造影前の血液のT1値のバラツキが大きいのは、血流の影響が要因の一つとして考えられる。【結語】PC TI prep toolにより、ECVを算出することは可能であると思われる。しかしながら、造影前の血液のT1値は、バラツキが大きいため注意が必要である。今後は、循環血液のT1値を精度よく測定する方法について検討するとともに、臨床においては、びまん性線維化などの鑑別の可能性について検討していきたい。

O-2-057　Paddle-wheel SSFPによるcoronary MRA：呼吸補正(3)

○押尾　晃一

慶應義塾大学 医学部 放射線診断科

【目的】

Paddle-wheel SSFP法は心拍ごとに2次元の投影画像を取得し、画像自体の情報から呼吸補正を行った後に改めて3次元で再構成する方法である。これまでの発表で原理的に実現可能であることは示したが、今回はより実用に適した、安定かつ高精度の再構成法を検討した。

【方法】

今回、変位の検出に位相相関法(phase correlation)、補正にLanczos補間を用いて高精度化を図った。位相相関法では変形のない剛体の変位に関してはほぼデルタ関数のピークが得られる。また、ピークの形も周波数領域のフィルタによりコントロール可能なため、ピークの形を既知としたsub-pixelレベルのピーク位置推定が可能である。

補正のプロセスは基本的に原画像を位置補正後の格子点でresampleすることであるが、同時にサンプリング密度、すなわち補正画像のマトリクス数を上げることが可能である。今回は補正時に投影画像を0.6mm x 0.6mmにresampleした後、最終的に0.6mm x 0.6mm x 0.6mmのボクセルに対してgriddingを行った。

【結果】

今回の方法ではセグメンテーション等の手作業は一切なく、全て自動での再構成が可能であった。また最終段階での高分解能resampling / griddingにより、視覚上の画質は飛躍的に改善した。今後変形に対応できるよう拡張する予定である。

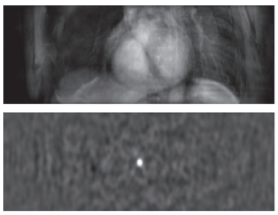

Projection image and
phase correlation image

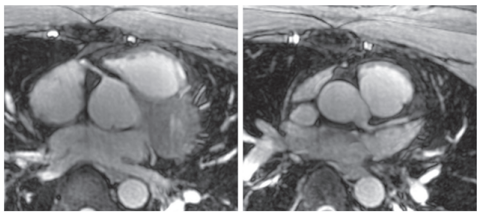

Final results
(5mm MIP along slice direction)

O-2-058　MR ElastographyのDriver AmplitudeとBMI値の関係

○若畑　　茜[1]、小川　定信[1]、石川　照芳[1]、高橋　健一[1]、後藤　竜也[1]、太田　莉乃[1]、多田　俊史[2]

[1]大垣市民病院 医療技術部 機能診断室、[2]大垣市民病院 消化器科

【目的】 当院ではGd EOB-DTPAの検査と共にMR Elastography(以下MRE)を施行している。その際一定の条件で撮像を行っていたが、患者の体型によって計測不可能領域に差があることを経験し、BMI値とMREのDriver Amplitude値(以下DA値)の関係性を検討した。【対象】 健常ボランティアの男女12名。年齢は22～44歳(中央値39歳)であった。BMI値は16.2～32(中央値21.3)であった。【方法】 パッシブドライバの中心を剣状突起より2横指右側に設置して固定をする。DA値を30、40、50、60、70、80と変化させ撮像し、後処理を行い、Elastogram(Gray scale)での計測可能領域、Wave Imageでの伝播具合に対して三段階評価(優、良、不良)を行った【検討項目】BMI値25を閾値とし、DA値ごとの1.計測可能領域の関係性、2.伝播具合の関係性を視覚的に検討した。[結果]1.BMI値が低い対象者ほど低DA値で評価3であり、BMI値が高い対象者ほど高DA値で評価が高くなる傾向があった。しかし、DA値80では91.7％の対象者が評価1であった。2.BMI値が低い対象者ほど低DA値から評価3であり、DA値60以上では91.7％の対象者が評価3であり、良好な振動の伝播を認めた。【考察】 1.BMI値とDA値ごとの計測可能領域には一定の関係があり、BMI値25以下の対象者ではDA値30～50で良好な結果が得られた。BMI値が25より大きい対象者ではDA値60以上が必要と推測された。2.BMI値とDA値ごとの伝播具合には一定の関係があることがわかった。DA値60以上であれば、91.7％の対象者で良好な伝播を得られることがわかった。3.これらはBMI値が低い対象者ほど体幹が薄く、低DA値でも振動が良好に伝播するためと思われる。しかし、高DA値ではWaveImageでは確認できない程度の振動波同士の干渉が起こり、Elastogramでは計測不可領域が肝実質に及ぶ領域が増えてしまうため、患者の体型ごとに合った適切なDA値で撮像することが望ましい。【結論】 DA値とBMI値には一定の関係があり、患者の体型ごとに適した値で撮像することが望ましい。

O-2-059　MR Elastographyにおける積分型粘弾性率分布推定手法の波長依存パラメータの自動推定化

○潤米　亮[1]、菅　幹生[1,2,3]、岸本　理和[3]、小畠　隆行[3]

[1]千葉大学 工学研究科、[2]千葉大学 フロンティア医工学センター、
[3]放射線医学総合研究所 重粒子医科学センター

【目的】MR Elastography (MRE)における積分型粘弾性率分布推定手法である Integral Type Reconstruction Formula (ITRF)はノイズに対して頑健であるが，弾性波の波長に依存したパラメータ（テスト函数のサイズ）を手動で適切に設定する必要がある．本研究では，局所波長推定処理をITRFの前処理として加えることで，テスト函数のサイズを自動推定可能なITRF（Local-ITRF; LITRF）を開発，その有効性を確認することを目的とした．

【方法】局所波長推定処理では，対象が取り得る最大弾性率での波長を半値幅とした3次元ガウス関数を弾性波画像の注目ボクセルに対して掛け合わせたデータをフーリエ変換することで，ボクセルごとに局所波長を求めた．肝繊維症での弾性率が約2~14 kPaであることを参考に，本研究では最大弾性率を14 kPaとした．MRI装置(Verio 3T，Siemens)を利用し，直径180 mm，高さ160 mmの内包型弾性円柱ゲルファントムを加振することで，弾性波画像を取得した．ゲルは肝線維症を想定した3種類の弾性率で，低い順にゲルA，B，Cとした．ゲルBをファントム全体の背景領域とし，ゲルA，Cを直径が10，15，20，30 mmの円柱内包領域とした．得られた弾性波画像に対し，ITRFとLITRFを用いた． ITRFでは弾性波のプロファイルから求めた波長をテスト函数のサイズとした．今回、画像歪みが生じたゲルAの領域は除き，ゲルB，Cの弾性率を推定した．

【結果・考察】均一ファントムでのゲルBとCの弾性波の波長より，ITRFでの最適なテスト函数のサイズはそれぞれ5と7であった．内包型ファントムにおける関心領域は，ゲルBではファントム中央の背景領域，ゲルCでは直径30mmの内包領域に設定した．局所波長推定処理により求めたテスト函数のサイズは，ゲルBでは5，ゲルCでは7となり，最適なテスト函数のサイズと一致した．ゲルBでの弾性率は，ITRF(5)とLITRFの両方で2.9 kPa，ゲルCではITRF(7)とLITRFの両方で4.6 kPaとなった．ITRFの( )内はテスト函数のサイズを示す．

【結論】局所波長推定処理をITRFの前処理として加えたLITRFは，ITRFで必要となるテスト函数の適切なサイズを自動推定可能であることが示唆された．

O-2-060　膵臓3.0T MRエラストグラフィの可能性に関するパイロットスタディ

○伊東　洋平[1]、竹原　康雄[2]、川瀬　俊浩[3]、寺嶋　健一[4]、大川　賀久[3]、廣瀬　裕子[1]、大石　愛[1]、兵頭　直子[1]、牛尾　貴輔[1]、平井　雪[1]、芳澤　暢子[1]、山下　修平[1]、那須　初子[1]、大石　直樹[2]、阪原　晴海[1]

[1]浜松医科大学 放射線診断学・核医学講座、[2]浜松医科大学 医学部附属病院 放射線診断科、
[3]中東遠総合医療センター、[4]GEHCJ

【背景】MRエラストグラフィ (MRE)は外部から振動を加えて非侵襲的に生体内の弾性率を測定できる手法であるが、波の減衰によって膵のような深部臓器の評価は困難であることが多い。今回我々は、腹部に整体用ゴムバンドをきつく巻き、その上から外部加振装置を固定するという方法で膵弾性率測定を試みた。

【目的】1）3.0 T MREで、整体用ゴムバンドを使用した場合と使用しない場合での、膵にかかるcross-hatchの面積を比較すること。2）正常ボランティアでの正常な膵の弾性率を調べること。3）3.0TMREで正常な膵実質と膵病変部を区別することが可能かを調べること。

【材料と方法】1) 8人の正常ボランティアで、整体用ゴムバンドを使用した場合と使用しない場合での膵にかかるcross-hatchの面積を比較した。2) 14人の正常ボランティアで整体用ゴムバンドを使用した際の正常な膵の弾性率を測定した。3) 膵疾患が疑われる連続11人の患者で、MREで膵病変部を評価した。

【結果】1) cross-hatchのかかっていない膵の面積の割合は、整体用ゴムバンドを使用した際は 57.4% (32.9 – 63.0) 、使用しない際は35.3% (11.4 – 60.4)であった(p = 0.0078)。2) 14人の正常ボランティアでの膵の平均弾性率は、膵頭部 2.37 ± 0.16 kPa、膵体部 2.46 ± 0.17kPa、膵尾部2.58 ± 0.26 kPaであった。全体では2.47 ± 0.11 kPaであった。3) 11人の患者のうち、7人の患者は精査の過程で膵癌と診断された。膵癌病変部の平均弾性率は6.06 ± 0.49 kPaであり、正常ボランティアの弾性率より有意に高値であった（P<0.001）。膵癌病変の存在部位ごとに比較しても、正常ボランティアの膵弾性率よりも高値であった。

【結論】整体用ゴムバンドを腹部にきつく巻いてMREを撮影することで、膵臓にかかるcross-hatchの面積を減らすことができた。MREは正常な膵臓と膵癌病変を区別できる可能性があるといえる。

O-2-061　生体組織の粘性を模擬した高粘性MRE用ゲルファントムの開発

○稲葉　大貴[1]、菅　　幹生[1,2,3]、森　　昂也[1]、黒川　孝幸[4]、築根まり子[5]、小林　　洋[5]、藤江　正克[5]、岸本　理和[3]、小畠　隆行[3]、辻　比呂志[3]

[1]千葉大学大学院 工学研究科、[2]千葉大学 フロンティア医工学センター、
[3]放射線医学総合研究所 重粒子医科学センター、[4]北海道大学 先端生命科学研究院、
[5]早稲田大学 理工学術所

【目的】Magnetic Resonance Elastography (MRE)は，撮像対象に外部加振を与え，生じた弾性波を測定することで組織弾性を定量的，非侵襲的に推定可能な手法である．装置システムのキャリブレーションやシステム間の比較評価をする上では，弾性率が既知で，生体肝に粘弾性特性が近似したゲルファントムの利用が望まれる．本学会のMREに関するプロジェクト研究により，生体肝と同程度の弾性を備えたゲルファントムを昨年度作成したが，生体肝と比較して粘性が低いことが課題となった．本研究では生体肝に近い粘性を備えたゲルファントムの開発を目的とした．【方法】作成の容易さと作成後の安定性から，アクリルアミドを主成分としたポリアクリルアミドゲルを用いたゲルファントムを作成した．本研究では，アクリルアミドとグリセリンの濃度を変えることでゲルの弾性と粘性を調整した．弾性は，線維症のステージ1を模擬した貯蔵弾性率3kPaを基準にし，相対的な弾性も評価できるように，3kPaの0.5倍と1.5倍となる1.5kPaと4.5kPaの計3種類とした．一方，粘性は，物体への粘性の寄与を表す損失正接を用いて評価した． MRE測定におけるサンプルの形状はϕ 110mm × 110 mmの円柱状とし，外部加振周波数は62.5Hz，パルスシーケンスはSE-EPI-MREを使用した．レオメータ測定におけるサンプルの形状はϕ 20mm × 2 mmの円盤状とし，周波数は30.13Hz，振幅は3％ひずみ一定とした．【結果】MRE測定において貯蔵弾性率が1.5kPa，3.0kPa，4.5kPaのゲルファントムに対して，損失正接はそれぞれ0.18，0.26，0.36となった．これは，昨年度の貯蔵弾性率が同程度のゲルファントムでの損失正接0.1～0.15と比較して約2倍となり，生体肝（報告では0.25～0.33 [1]）に近い損失正接となった．レオメータ測定においても同様の結果が得られた．【結論】従来のゲルファントムと比較して生体肝に近い粘性を備えたゲルファントムを開発できた．従来のファントムより粘性が高く，生体肝の疑似モデルとしてMREシステムのキャリブレーション，システム間の比較等に利用できると考えられる．[1] Radiology 257:80～86，2010

O-2-062　慢性肝疾患の非侵襲的肝線維症診断法であるMRエラストグラフィの有用性―肝線維症の他のマーカーとの比較

○岩橋　立樹[1]、桃井　理紗[1]、梅原　宜之[1]、岩本　康男[1]、濱田　星紀[1]、橋本　博美[1]、谷　　瑞季[2]、澤井　良之[2]、今井　康陽[2]

[1]医療法人 仁泉会 MIクリニック、[2]市立池田病院 消化器内科

【背景・目的】慢性肝疾患における非侵襲的肝線維化診断法としてのMR elastography (MRE)について従来の線維化マーカーおよびUS elastography(VTQ)と比較検討した。【方法】対象は組織学的に診断した慢性肝疾患75例(C型肝炎45例、B型肝炎9例、アルコール性肝障害7例、NAFLD3例、その他11例)で、男性46/女性29例、平均年齢69であった。F scoreの内訳はF0/1/2/3/4が10/10/15/7/33例であった。装置はSignaHDxt 1.5T(Ver.23,GE Healthcare)、MRE はMR Touch(GEHealthcare)を用いた。撮像はGradient Echo法を用い、1 sliceで門脈右分枝が描出されている断面を3回スキャンした。MREと各種線維化マーカーの線維化診断能の比較を、さらに34例においてVTQとの比較をROC解析で行った。【結果】MRE 弾性率はF01/2/3/4で2.76 ± 0.48/2.92 ± 0.62/4.21 ± 0.84/7.58 ± 3.21 /7.66 ± 1.68kPaであり、F因子の増加に伴い有意に上昇した(p<0.0001)。F2以上、F3以上のカットオフ値、感度、特異度は3.42kPa、93.8%、93.3%(>F2)、5.29kPa、94.3％、100%(>F3)であった。MREのAUROCはF>1/ F>2 / F>3 / F>4で0.898/0.969/0.986/0.905、Fib4はF>1/ F>2 / F>3 / F>4 で0.813/0.865 /0.822/0.850、4型collagen7sは F>1/ F>2 / F>3 / F>4 で0.826/0.931/0.892/0.852、VTQのAUROCはF>1/ F>2 / F>3 / F>4で0.906/0.958/0.886/0.889であった。【結語】MREは高い線維化診断能を有し、慢性肝疾患の非侵襲的線維化診断法として有用であることが示された。MREを加えたEOB-MRI撮像プロトコールは、肝腫瘍性病変・線維化診断の極めて有用なtoolとなり得ると考えられた。

O-2-063　MRエラストグラフィーにおける弾性率推定精度向上のためのスライス位置補正の検討

○三好　邦博、尾﨑　正則、荒井　　謙、浅野　健二

GEヘルスケア・ジャパン株式会社 MR技術部

【目的】

腹部のMRエラストグラフィー(MRE)は呼吸停止下で1軸に変位エンコード傾斜磁場(MEG)を印加し撮像するのが一般的であるが(2D LFE)、複数軸にMEGを印加することで弾性率推定精度を向上させる研究報告がある(3D LFE)。3D LFEを適用する場合、撮像時間の関係から数回の呼吸停止を必要とする。呼吸停止位置が撮像ごとに異なることによりスライス位置にズレが生じ、弾性率推定精度の低下に繋がる。本研究は呼吸停止時にナビゲーターエコーによって横隔膜の位置を検出、スライス位置補正することで3D LFEにおける弾性率推定精度を向上させることを目的とする。

【方法】

GE社製 3.0T MR装置を用いて、インフォームドコンセントを得た健常被験者1名の肝MREを撮像した。撮像シーケンスはSE-EPI、加振周波数，MEG周波数：60Hzを用いた。MEG：X, Y及びZ軸，スライス位置補正：有無の条件にて各々呼吸停止下で撮像を行った。その後、3D LFEを用いて弾性率を推定、肝右葉に血管等を避けてROIを設定し推定値を測定した。

【結果】

本手法を用いる事で、息止め撮像間のスライスの位置ズレを補正することが確認できた。3D LFEを用いて推定した弾性率画像は，スライス位置補正を行うことで、位置補正を行わなかった場合と比較して、肝臓や腎臓の描出能が向上、また肝臓の解剖学的に均一と思われる領域においてより均一な弾性率画像を得ることができた。

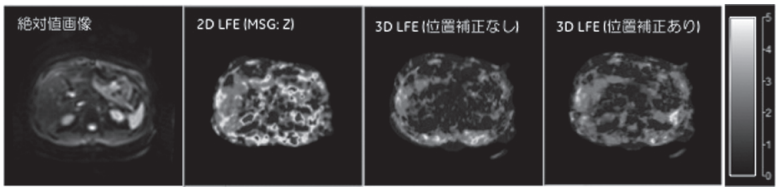

O-2-064　頸部頸動脈black blood imageにおける血液信号抑制効果とPhase contrast MRを用いた血流解析の比較検討

○井上　勝博[1]、佐野　貴則[2]、梅田　靖之[3]、山畑　経博[1]、高瀬　伸一[1]、小原　　真[4]、諏訪　　亨[4]、前田　正幸[5]

[1]三重大学 医学部 附属病院 中央放射線部、[2]伊勢赤十字病院 脳神経外科、
[3]三重大学医学部附属病院 脳神経外科、[4]株式会社フィリップスエレクトロニクスジャパン、
[5]三重大学医学部 先進画像診断学

【背景】頸部頸動脈プラーク評価においてblack blood imageは臨床に浸透してきた。我々の施設ではT1-VISTA（以下VISTA）法およびiMSDE併用T1-VISTA（以下iMSDE-VISTA）法を用いている。VISTA法において血液信号の抑制が不十分で、頸動脈プラーク評価が困難な場合にiMSDE-VISTAが有効なことも多い。そのほとんどが頸部頸動脈分岐部で見られ、原因としては血流低下や複雑な流れが関与していると考えられる。【目的】頸部頸動脈分岐部のflow patternや血流速度を3D cine phase contrast MRIで解析し、血液信号抑制効果との関連、およびiMSDE-VISTAの有用性を検討する。【方法】対象は同意の得られた健常ボランティア6名。装置はIngenia 3.0T MRI（Philips社）を使用した。血流解析は頸部頸動脈の3D-TOF、3D Cine Phase Contrastを撮像し、得られた画像よりFLOVA（アールテック社）を用いて以下の検討をおこなった。Black blood imageはVISTA法とiMSDE-VISTA法で撮像した。総頸動脈～内頸動脈に任意で作成した血管断面における血流速度ならびに可視化したflow patternと両撮影法における血液信号抑制効果を検討した。【結果】血流速度が遅く、可視化されたflow patternが渦流・乱流になっている部分にほぼ一致して、血液信号抑制効果が不十分であった。VISTAで血液信号抑制効果が不十分であった部分において、iMSDE-VISTAで十分に抑制されていた。【考察】頸動脈分岐部では、頸動脈洞部で血流が渦流・乱流になっており速度も遅いため、VISTA法では血液スピンが位相分散されず信号として残ってしまうと考えられる。プレパレーションパルスとしてiMSDEを印加することで、速度の遅い血液の信号も十分抑制される。【結論】頸動脈分岐部では、頸動脈洞部において渦流・乱流となり血流が遅くなっていることが可視化された。このような血行動態を含む血管病変におけるblack blood imagingは、遅い血流も抑制するiMSDEが有用である。

O-2-065　頚動脈におけるPETRA-MRAの評価

○鶴島　康晃[1]、野尻　龍二[1]、石亀　慶一[1]、堀　　正明[2]、村田　勝俊[3]

[1]健診会東京メディカルクリニック、[2]順天堂大学医学部附属順天堂医院 放射線科、
[3]シーメンス・ジャパン株式会社

【目的・背景】頚部動脈の撮影はTOF法を用いることが一般的である。しかしTOF法では乱流により発生する位相分散を原因とするflow-voidを避けることができず、特に頚動脈分岐部では信号低下をきたすことが多々ある。Ultra short TE sequenceをMRAに用いた場合、TEが極めて短いために乱流による位相分散を最小限に抑えることが可能となる。脳動脈においてはUltra short TE sequenceであるPETRA(pointwise encoding time reduction with radial acquisition)の有用性が報告されている。本実験では頚動脈においてUltra short TE sequenceであるPETRA-MRAとTOF-MRAを撮像し比較・検討を行った。【方法】SIEMENS社製　MAGNETOM Skyra VD13A，20ch head-neck coilを使用し、ボランティア10名でTOF-MRA(TR20ms TE3.69ms FA20 FOV220 matrix 202x320) とPETRA-MRA (TR7ms TE0.07 FA5.5 FOV240 matrix256x256x256)を撮像した。PETRA-MRAでは、Slab尾側におけるsaturation pulse On/Offを撮像し、減算処理をした。また血管壁の評価のためにTurbo spin echo T1強調像を撮像した。撮像したそれぞれの原画でSNR・CNRを測定し、総頚動脈・頚動脈分岐部・椎骨動脈の信号強度のバラつきを測定。Image-Jを用いてヒストグラムを作成した。また医師2名により、それぞれのMRA画像（MIP像)で頚動脈分岐部の病変の有無について視覚評価を行った。【結果】信号強度はTOF-MRAの方が高く、SNRも高かった。CNRはsubtractionを用いているPETRA-MRAの方が優れていた。信号のバラつきは総頚動脈・椎骨動脈ではTOF-MRAの方が小さく、頚動脈分岐部においてはPETRA-MRAの方が小さかった。頚動脈分岐部の病変の有無について行った視覚評価ではPETRA-MRAの方がTOF-MRAに比べ、正答率が20％程度高かった。【結論】PETRA-MRAはTOF-MRAと比較して乱流に強く、信号の低下を起こしやすい頚動脈分岐部の評価については特に有用であることが示唆された。

O-2-066　頚動脈プラーク撮像のリファレンス部位の検討

○服部　尚史[1]、五味　達哉[2]、長谷川　誠[2]、長基　雅司[2]、中野　晃枝[1]、杉江　秀信[1]、佐藤健一郎[3]、
林　　盛人[3]、岩渕　　聡[3]

[1]東邦大学医療センター大橋病院 放射線部、[2]東邦大学医療センター大橋病院 放射線科、
[3]東邦大学医療センター大橋病院 脳神経外科

【背景】 頚動脈のプラーク撮像において、spin echo(SE)法を用いたT1強調画像の信号強度はプラークの性状をよく反映していると言われている。また、その性状判定の一法として、プラークの信号強度とリファレンス部位の信号強度の比を算出することで客観的なプラークの性状判定ができると言われている。しかし、胸鎖乳突筋や顎下腺など各施設で異なる部位をリファレンス部位として用いており、リファレンスが異なることによる差は検討されていない。【目的】 頚動脈プラークの性状判定のリファレンス部位として用いられている組織である胸鎖乳突筋と顎下腺のT1強調画像での信号強度がどの程度影響を与えるかを比較する。また、その他の筋肉として頭板状筋についても比較を行う。【使用機器】日立メディコ社製 1.5T ECHELON-Vega【方法】 人体のT1値を測定するためにボランティアを撮像した。胸鎖乳突筋・顎下腺・頭板状筋のT1値を測定し比較した。次に、頚動脈プラーク撮像を行った臨床画像における、各リファレンス部位のT1強調画像の信号強度を比較した。【結果】 T1値の測定において、胸鎖乳突筋と頭板状筋では有意差は見られなかったが、胸鎖乳突筋と顎下腺では有意差が検出された。臨床画像において、胸鎖乳突筋と頭板状筋、胸鎖乳突筋と顎下腺のT1強調画像での信号強度には高い相関があった。しかし、顎下腺では有意に高い信号強度を有する。【結語】 頚動脈プラークの性状判定に使用するリファレンス部位について検討した。頭板状筋、顎下腺は共に頭板状筋と高い相関があった。

O-2-067　Simultaneous Non-contrast Angiography and intraPlaque hemorrhage imaging (SNAP) の有用性

○根本　　整[1]、佐々木博信[1]、永坂　竜男[1]、山中　一臣[1]、木村　智圭[1]、小原　　真[2]、大田　英揮[3]、
高瀬　　圭[3]

[1]東北大学病院 診療技術部 放射線部門、[2]株式会社フィリップスエレクトロニクスジャパン、
[3]東北大学病院 放射線診断科

【背景・目的】プラーク内出血は症候性プラーク内での頻度が高く、また将来イベントの予測因子となりうると報告されている。近年開発されたSNAP法は一回の撮像で出血描出を目的としたblack-blood image、およびbright-blood imageを同時に収集でき、ミスレジストレーションのない画像を比較的短時間で撮像することが可能である。今回我々は、SNAP法の有用性を画質評価で検討した。【方法】装置はPhilips社製Achieva dStream 3.0を使用した。1）健常ボランティア5名を対象とし、3D TOF-MRA、MPRAGE、SNAPを撮像した。総頸動脈内腔、胸鎖乳突筋のSNR、2組織間のコントラスト比を算出し撮像法間で比較した。2）頸動脈プラークの検査でプラークの存在を認めた2症例で、プラークと胸鎖乳突筋、血管内腔それぞれのコントラスト比を算出し比較した。【結果】SNRの比較では、3D TOF-MRAの方がSNAPより高かった。一方、SNAPはMPRAGEよりも総頚動脈で高く、胸鎖乳突筋で低かった。コントラスト比の比較では、健常ボランティア、頸部プラークの存在を認めた症例ともに、SNAPは3D TOF-MRA、MPRAGEよりも優れていた。【結語】SNAP法は1回の撮像でbright-blood image、black-blood imageをミスレジストレーションなく撮像可能である。さらに、プラーク検査において3D-TOF MRAやMPRAGEと比較してコントラストの良い画像を得ることができる。以上のことから、SNAP法は非常に有用な撮像法であると考えられる。

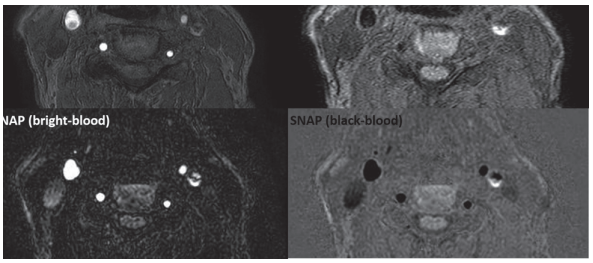

O-2-068　3D TOF頚部MRAにおけるスラブ間の画質変化の検討

○西山　憲吾、高津　安男、米田　卓哉

大阪赤十字病院 放射線科 放射線画像診断科部

【目的】当院での頚部MRAの撮影において、血管がスラブの継ぎ目でずれたようにみえる事例がある。発生原因として、被写体の動きによるズレ、体内金属のひずみなどによる位置ズレ、装置のチューニング時の不良による位置ズレなどが検討課題としたが、今回は被写体の動きよる血管の位置ズレを検証し改善策を考察する。【方法】嚥下などの数秒間の血管の位置がずれた状態を再現するために、2本の模擬血管ファントムを用い、一方はGd500倍希釈の溶液を充満させた状態(正常擬似血管)、一方は10秒間だけGd500倍希釈の溶液を模擬血管に流し（動きでできた擬似血管）1分間の撮影のうち11分割して、位置がずれた血管を擬似的に発現させ観察した。更に他社装置では同じようなアーチファクトはあまり見られないため同じように2つの装置で検証した（a社・b社)。その後模擬ファントムで位置ズレがどのように表現されるか、2スラブでも観察した。【成績】擬似位置ズレ血管が強く描出されたのは、2社ともに撮影時間の中央付近（Kスペース中心）であった。それを2スラブで撮影したオーバーラップ部分のMIP画像のプロファイルカーブをとると、a社はエッジが強く出て擬似血管が明瞭に描出された。一方b社はなだらかなカーブになり、疑似血管は不明瞭に表現された。【考察・結論】今回の3DTOFの撮影ではシーケンシャルですべて収集されているため、Kスペースの中心付近（撮影時間の中心付近）の動きが、ズレとして強く描出されることが示唆され、更に2スラブで撮影した画像に関してはA社で擬似血管がはっきりでたのは、画像合成時のアルゴリズムの違いによるところが大きいと考える。現状ではすぐに解決することは難しいが、軽減対策として通常3スラブで撮影していたものを2スラブに変更し、1スラブ分の撮影時間を伸ばすことで動きの影響を減らし重ね合わせを大きくすることでスラブの継ぎ目を目立たなくすることが考えられた。

O-2-069　脈波同期MPRAGEにおける大動脈内腔がnullになる最適TIの検討

○山本　匠[1]、植木　渉[2]、安達　睦[2]、大西　義隆[2]、森田　佳明[2]

[1]独立行政法人 国立病院機構 京都医療センター、[2]国立循環器病研究センター

【目的】3TMRI装置で胸部大動脈プラーク描出をMPRAGEで撮像しているが，心拍数によって血管内腔のnullが変動するため必ずしもblack-bloodにならない．そこで，脈波同期MPRAGEで大動脈内腔がnullとなるInversion Time（TI）を導き出す換算式を求めた．さらに，換算式を用いて撮像を行い，実際のプラーク描出に関して従来法との比較検討を行った．【方法】1．使用装置はSIEMENS社製MAGNETOM Verio 3Tで，血液と同等のT1値（1800ms）とした希釈造影剤ファントムを，TR1400msで固定し，700，1000，1300，1600，1900msの模擬周期を350，550，750，950msのTIで撮像し，結果より周期に応じた大動脈内腔がnullとなる最適なTIを求める換算式を作成した．2．脈波同期MPRAGEと従来の方法で胸部大動脈の撮像を行った．従来の撮像条件はTR1180ms，TI700ms．対象は大動脈プラーク評価目的にMRIが施行された15例で上行，弓部，下行の内腔信号とプラーク信号のコントラスト比をmichelson contrastで求め両者の比較を行った．【結果】1．模擬周期が長くなるほど希釈造影剤ファントムがnullになる時間は長くなった．換算式はy=0.2645x+113.47(R^2=0.987)となった．2．脈波同期MPRAGEの内腔とプラークの平均信号は上行67 ± 16.1，弓部82 ± 15.6，下行71 ± 13.4，プラーク412 ± 31.4．非同期MPRAGEの平均信号は上行204 ± 22.5，弓部245 ± 21.4，下行207 ± 18.4，プラーク571 ± 37.3となった．また，コントラスト比は脈波同期MPRAGEが0.65，非同期MPRAGEが0.42で有意にコントラスト比が改善していた．（p<0.05，paired t-test）【考察】1．模擬周期が長くなるほどnullになる時間が長くなったのは，縦緩和の回復の違いによるため．2．脈波同期MPRAGEで大動脈内腔が完全なnullにならなかったのは，心周期の変動や血液のT1値の個人差による影響のため．【結語】脈波同期MPRAGEにおいて，心拍数から最適なTIを簡便に求める式を考案した．この方法により，コントラスト比の高い大動脈プラーク評価が可能であった．

O-2-070　深部静脈血栓内のT1W低信号およびT2W等信号は器質化を反映する

○黒岩　靖淳[1,2]、山下　篤[2]、中村恵理子[2]、宮地　利明[3]、福見アウェイス[2]、福田さとみ[1]、
前田　昌二[1]、木原　康[4]、今村　卓郎[5]、浅田祐士郎[2]

[1]古賀総合病院 放射線技術部、[2]宮崎大学 医学部 病理学講座構造機能病態学分野、
[3]金沢大学医薬保健学域保健学類、[4]古賀総合病院 放射線科、[5]古賀総合病院 循環器内科

【目的】深部静脈血栓は血小板，フィブリン，赤血球からなり，時間経過とともに器質化する．器質化の評価は，血栓予防薬の休止など，治療方針の決定に影響するため重要である．Magnetic resonance imaging (MRI) は静脈血栓症の診断に応用されているが器質化の所見は明確ではない．本研究は，剖検症例の深部静脈血栓を用いて，MRIにおける器質化の特徴を明らかにすることを目的とする．【症例】直腸癌術後の肺血栓塞栓症の剖検症例の下肢静脈を用いてホルマリン固定後にin vitro MRI撮像を行った．T1強調画像 (T1W) およびT2強調画像 (T2W) は，1.5T MRI装置 (Signa HDxt, GE) を用いて撮像し，病理組織所見と対比した．静脈血栓器質化部分と非器質化部分の画像所見，緩和時間および信号強度比を算出し検討を行った．【結果】深部静脈血栓はT1W，T2Wともに不均一な信号を呈した．組織学的に血栓は赤血球に富む非器質化部分と内皮細胞，平滑筋細胞の反応性増生や結合組織の新生からなる器質化部分からなり，前者はT1Wで高信号，T2Wで低信号，後者はT1W，T2Wともに低から等信号を呈した．器質化部分のT1緩和時間(451 ± 64 ms) とT2緩和時間(294 ± 60 ms)は，非器質化部分のT1緩和時間(43.9 ± 2.9 ms)とT2緩和時間(35.6 ± 2.5 ms)と比べて，有意に長かった．器質化部分の静脈傍筋肉との信号比 (T1W 1.13, T2W1.14)は非器質化部分(T1W 1.27, T2W 0.8)と比べて，T1Wで有意に小さく，T2Wで大きかった．【結論】深部静脈血栓におけるMRI所見の不均一性に関して，血栓内のT1W低信号およびT2W等信号は器質化を反映することが示唆された．また，緩和時間および静脈傍筋肉との信号比の算出値は，器質化の評価に有用であることが示唆された．

O-2-071　膝下3分枝の描出を目的とした非造影下肢MR-Angiography法のスライス厚の検討

○藤本　綾子、小川　　武、櫻井　勝則、兵藤　康弘

国家公務員共済組合連合会 舞鶴共済病院

【目的】我々は、ASOが疑われる患者に対して拡張期から収縮期を差分する心電図同期3D-TSEを用いた非造影下肢MR-angiography（NATIVE SPACE）を施行してきたが、膝下3分枝の撮影では血管が細い上に血流速が遅いため良好な差分画像が得られない事が多い。そこで今回は3分枝の描出向上を目的とし、撮像に最適なスライス厚について検討を行った。
【方法】MRI装置はMAGNETOM Avant1.5T（Siemens社製）。シリコンチューブ（内径4.0, 3.0, 2.0mm）をそれぞれ水槽内に設定したフローファントムを自作し、スライス厚（4.0～0.5mm）とチューブ内の水の流速を変化させた時のflow void効果について、チューブ内と外のコントラストを計測し評価を行った。またFlip angle modeについて、Constant modeとPD var modeの比較を行った。さらに臨床画像での検討も行った。
【結果】Flip angle modeについては、ほぼすべての計測条件においてConstant modeに対しPD var modeでコントラストが高くなった。さらにPD var modeでは、チューブの内径が小さくなるに従い、流速によるコントラストの変化は小さくなった。また、チューブ内径に対し半分以下のスライス厚で高いコントラストが得られた。さらに臨床画像においても、PD var modeを使用しスライス厚を薄くした方が良好な差分画像が得られた。
【考察】チューブの内径が小さくなるに従い、流速によるコントラストの変化が小さくなった理由として、位相分散の大きさが流速に依存せず同程度になったためと考えられた。また、チューブ内径に対し半分以下のスライス厚で高いコントラストが得られた理由として、チューブ内腔に対するパーシャルボリューム効果の影響が小さくなったためと思われた。これらのことが臨床画像でも同様に確認可能であったことから、PD var modeを用いスライス厚を1.0mm程度に設定することで、3分枝の描出が向上が可能になると考えられた。
【結論】本検討により、最適なスライス厚による膝下3分枝の描出向上の可能性が示唆された。

O-2-072　Cine-MRA画像を用いた腹部大動脈瘤破裂危険因子に関する検討

○川田　紘資[1]、五島　　聡[1]、渡邊　春夫[1]、大野　裕美[1]、野田　佳史[1]、河合　信行[1]、梶田　公博[2]、兼松　雅之[1,2]

[1]岐阜大学 医学部附属病院 放射線科、[2]岐阜大学 医学部附属病院 放射線部

【目的】心電図同期Cine-MRA画像を用いて腹部大動脈瘤破裂の危険因子を推定する。【対象と方法】2012年11月から2013年7月までの9ヶ月間に腹部大動脈瘤に対するステントグラフト内挿術前に心電図同期Cine-MRA画像（Balanced-TFE； TR/TE, 2.6/1.3）が撮像された連続21症例（男性18人、女性3人、年齢61-88歳、中央値75.0歳）を対象とした。術前の観察期間は中央値2.3ヶ月(0.7-38.4ヶ月)であった。Cine-MRA画像から動脈瘤の収縮期および拡張期における近似体積を算出し、その差分を駆出率とした。近似体積は壁在血栓を含む動脈瘤最大断面および血栓を含まない血洞腔断面の長径、短径、断面積を元に算出し、経過観察中の大動脈瘤増大傾向との関連性を評価した。【結果】Cine-MRA画像から得られた各種パラメータを用いて回帰分析を行ったところ、y=経過観察期間中に見られた瘤最大面積の変化率(%)とx=血洞腔での駆出率と瘤の最大面積との比には中等度の相関を認め、以下の予測式が算出された。$y = 108.908 \pm 0.264x$ ($r = 0.54$, $P = 0.01$)。【結語】Cine-MRA画像を用いて算出した駆出率と動脈瘤増大傾向には中等度の相関を認めたが、その他にも複数の因子が関与することが推測される。さらなる検討により関連因子の決定と予測精度の向上が期待出来る。

O-2-073E シネMRIのトラッキングストレイン解析による成人先天性心疾患の心臓同期不全の評価

○河窪　正照[1]、長尾　充展[2]、山崎　誘三[3]

[1]帝京大学 福岡医療技術学部 診療放射線学科、
[2]九州大学大学院 医学研究院 分子イメージング・診断学講座、
[3]九州大学大学院 医学研究院 臨床放射線科学分野

【目的】
成人先天性心疾患では，致死性不整脈や突然死と関連する心臓同期不全は予後に関連する因子であるが，その確立した画像診断法はない．我々はシネMRIのトラッキングストレイン解析による心室間同期不全の評価手法を開発し，成人先天性心疾患の重症度との関連を検討した．
【方法】
14名の成人先天性心疾患患者（ファロー四徴症9名，心房中隔欠損5名）を対象に，シネMRI 四腔断像をトラッキングストレイン解析して，両心室の長軸方向のストレイン曲線を半自動的に算出した．両心室のストレイン曲線から収縮ピークの時間差の絶対値を心室間同期不全と定義した．9名のファロー四徴症患者の肺動脈逆流率と心室間同期不全との相関，5名の心房中隔欠損患者の肺体血流量比との相関をそれぞれ統計学的に解析した．
【結果】
ファロー四徴症患者において，四腔断像を用いて解析した心室間同期不全の値は，肺動脈逆流率と有意な正の相関がみられた（r = 0.77, P<0.01）（**Fig. 1a**）．
心房中隔欠損患者において，心室間同期不全の値は，肺体血流量比と有意な正の相関を認めた（r = 0.97, P<0.01）（**Fig. 1b**）．
【結論】
シネMRIのトラッキングストレイン解析より算出した心室間同期不全は，ファロー四徴症や心房中隔欠損における重症度と関連し，心臓同期不全の有用な指標と考えられる．

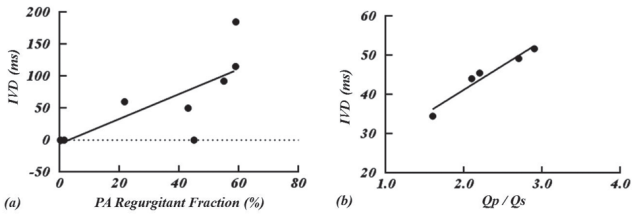

Fig. 1 Correlation between the severity index and IVD are shown.
(a) PA regurgitant fraction and IVD in patients with TOF
(b) Qp / Qs and IVD in patients with ASD

O-2-074E T1 mapおよびECVを用いた拡張型心筋症(DCM)の心筋線維化の評価：心内膜心筋生検との比較

○森田　佳明[1]、立石　恵実[2]、山田　直明[1]、東　　将浩[1]、内藤　博昭[1]、野口　輝夫[2]

[1]国立循環器病研究センター 放射線部、[2]国立循環器病研究センター 心臓血管内科

【目的】拡張型心筋症(DCM)において、T1 mapより得られたECV（Extracellular volume fraction）およびnative T1の線維化検出の有用性に関して、心内膜心筋生検と対比して検討を行った。【方法】対象はDCMと診断され、造影MRIおよび心内膜心筋生検が施行された52例。撮影装置はSiemens MAGNETOM Verio(3T)。基部・中部・心尖部レベルの短軸像において、造影前および造影後（21分）にFast-MOLLI法を用いてT1 mapを撮影した。さらに、造影前後のT1 mapから、MapMaker prototype(Medis)を用いてECV mapを作成した。Native T1,ECVは16 segmentsに分割し、各segment毎の値を計測した。また、通常の遅延造影において、視覚的陽性(LGE(+)DCM)と陰性(LGE(−)DCM)の2群に分類した。以上の項目に関して、心筋生検で得られた% fibrosis（心筋線維化の指標）と比較検討を行った。【結果】ECVと%fibrosisには高い相関が認められた（r=0.83, p<0.0001）。また、native T1も % fibrosisと有意に相関しており（r=0.65, p<0.001）、ECVとも相関がみられた（r=0.69, p<0.001）。一方、LGE(+)DCMとLGE(−)DCMの% fibrosisはそれぞれ23.9%と26.9%で、有意差はみられなかった（p=0.30）。【結論】DCMにおいて、通常のLGEでは心筋線維化の評価には限界があり、T1 mapから計算されるECVによる評価が有用と考えられた。また、native T1でもある程度心筋線維化を推定できる可能性が示唆された。

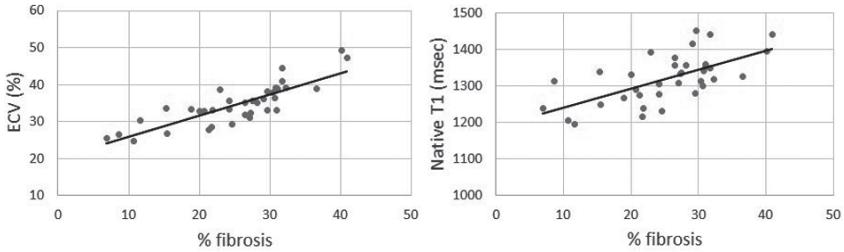

O-2-075E 単心室を有する鎮静下幼児に対する呼吸同期併用遅延造影MRIの臨床的有用性

○佐藤　修平[1]、松浦龍太郎[2]、大村　佑一[3]、田中　高志[1]、稲井　良太[1]、多田　明博[1]、王　　英正[4]、金澤　　右[1]

[1]岡山大学病院 放射線科、[2]岡山大学大学院 保健学研究科、[3]岡山大学病院 医療技術部放射線部門、[4]岡山大学病院 新医療研究開発センター 再生医療部

【目的】心筋遅延造影MRIは心筋線維化評価に必須の撮像方法であるが、高心拍かつ鎮静下で呼吸停止ができない幼児に対しては、良好な画像を得ることが難しい。我々は単心室を有する鎮静下幼児に対して、呼吸同期を併用した心筋遅延造影MRIの臨床的有用性について検討した。【方法】34症例の単心室患児（年齢0-5歳、中央値2.0歳）に対して、Fontan typeの手術前後に計77回の遅延造影MRIを撮像した。患児の原疾患は左心低形成症候群が15例、単心室症が9例、両大血管右室起始症が5例、その他が5例であった。使用装置はPhilips社のAchieva 1.5Tである。呼吸同期を併用した遅延造影と非併用の遅延造影を撮像し、両群の画質比較を行った。まず心臓MRIを専門とする放射線科専門医と診療放射線技師によって3段階の視覚的画像評価を行い、両群を比較した。次に定量的画質評価として心筋のSNR（signal-to noise ratio）および心筋信号と心内腔信号を比較したCNR（contrast-to noise ratio）を算出し、両群を比較した。【結果】77例中36例に遅延造影効果を認めた。最も多かった遅延造影部位は、右室-肺動脈シャントが挿入されていた部位（23例）であった。視覚的評価では呼吸同期併用群の画像が統計学的に有意に良好であった（$p<0.01$）。定量的評価では呼吸同期併用群のSNR（21.70 ± 5.35）およびCNR（16.87 ± 7.05）は、非併用群のSNR（18.59 ± 4.74）およびCNR（13.74 ± 8.08）と比べて統計学的有意に高値であった（$p<0.01$）。【結論】呼吸同期を併用した遅延造影MRIは、呼吸に伴う胸壁のmotion artifactの軽減に有用であり、視覚的にも定量的にも呼吸同期非併用MRIと比べて良好な画質を得た。この撮像方法は、単心室を有する鎮静下幼児に対して、その心筋線維化を評価する有効な手段であると考えられた。

O-2-076E 心筋症における酸素強調T2*心臓MRI

○川波　　哲[1]、長尾　充展[1]、神谷　武志[2]、山崎　誘三[2]、山之内寅彦[2]、田中　祐子[2]、藪内　英剛[3]、井手　友美[4]、舩津　亮平[5]、渡邊　祐司[1]、本田　　浩[2]

[1]九州大学大学院 医学研究院放射線医学分野 分子イメージング・診断学、[2]臨床放射線科学、[3]医用放射線科学、[4]循環器内科学、[5]九州大学病院放射線部

【目的】心筋症における酸素強調T2*心臓MRIの臨床的有用性を明らかにする。【方法】対象は2013年9月から2015年3月に心筋症が疑われ、Philips社製3-Tesla MRIにて心臓MRIを施行した連続43例。撮影は心電図同期Black-Blood T2*強調短軸像を用いて空気吸入時と酸素吸入時のT2*map、および遅延造影(LGE 10min)を施行。内訳は肥大型心筋症8例（平均46.8才，男5例，女3例，LGE陰性4例，LGE陽性4例）、拡張型心筋症20例（平均52.4才，男14例，女6例，LGE陰性10例，LGE陽性10例）、正常15例（平均55.9才，男9例，女6例，LGE陰性15例）。心室中隔で(T2*air, T2*oxy)を計測、$\Delta T2^*$=T2*oxy-T2*air, T2*ratio=T2*oxy/T2*air)を算出、各群を比較検討した。【結果】HCM，正常，DCMで、各々の平均値±標準偏差はT2*air (28.2 ± 7.3, 26.7 ± 5.7, 23.2 ± 3.8), T2*oxy (25.7 ± 6.0, 26.7 ± 6.1, 25.9 ± 4.7), $\Delta T2^*$ (-2.5 ± 4.4, -0.1 ± 4.1, 2.7 ± 5.7), T2*ratio (0.9 ± 0.1, 1.0 ± 0.2, 1.2 ± 0.3)であった。DCMでは酸素投与前にT2*短縮を認め、酸素投与後の心筋毛細血管内におけるBOLD効果を反映した$\Delta T2^*$およびT2*ratioの増加を認め、HCMの$\Delta T2^*$およびT2*ratioと比較して有意差を認めた($p<0.05$)。この傾向はとくにLGE陽性DCMで認め、心筋酸素代謝の低下や毛細血管床の相対的容量増加が示唆された。【結論】酸素強調T2*心臓MRIは、心筋症においてBOLD効果を反映した心筋局所の酸素代謝を描出し、病態解明を含めた臨床応用にむけ、今後の発展が期待される。

O-2-077E 非造影心筋血流：4D Time-SLIPにて大動脈起始部をタグする方法とFAIR法との技術的相違から

○宮崎美津恵[1]、周　　相之[1]、星野　　勉[1]、横山　健一[2]、石村理英子[2]、似鳥　俊明[2]

[1]Toshiba Medical Research Institute、[2]杏林大学 医学部 放射線科

【目的】非造影4D Time-SLIP（3D収集と時間）を開発し、心筋血流の有用性について検討する。また、4D Time-SLIPで大動脈起始部をTagする本方法とイメージングスライスに選択的にIRパルスを印加するFlow-sentitive Alternating inversion recovery（FAIR）法1, 2)の技術的違いについて考察する。【方法】非造影4D Time-SLIP撮像を開発し、1.5T装置（東芝メディカルシステムズ社）を使って健常者(8名男性)にてデータ収集した。シーケンスはTag-onとTag-offの両方の3D収集を一回の息止め（20秒以下）で実施、TI時間を可変にして10回撮像した。Tag-on部分は非選択IRパルスと大動脈起始部の血液に印加する選択的IRパルスで構成され、Tag-off部分は非選択IRパルスのみとした。データ収集には3DbSSFPを用いて、心筋短軸像を3D撮像した。両データは複素差分し、心筋短軸6セグメント（AHA）毎に心筋血流を解析した。【結果】非造影4D Time-SLIP法にて3D心筋画像に血流時間を画像と信号値で示すことができた。心筋血流がbasalからapicalへの流れであることを健常者全員で観察できた。大動脈起始部の血液印加後の血流ピークは200-400 msで、その後ピーク後の信号はベースラインに戻った。【考察】FAIR法では、Taggedで非選択励起、コントロールでイメージング部位を選択IRパルスを印加するため、技術的に2D撮像という制限がある。またFAIR法では、血流ピーク後の信号がベースラインに戻らないという結果が報告2)されている。本非造影4D Time-SLIP法でのピークがベースラインにもどるという特長は、さまざまな心筋疾患を把握する上で重要であると考える。【参考文献】1) Zun Z, Wong E, Nayak, K MRM 2009. 2) Danny J. J. Wang, et al. MRM 2010.

O-2-078E 心血管MRIにて計測した体右心室容量と機能は、三尖弁閉鎖不全の程度と関連するか？

○稲毛　章郎[1]、杉岡　　翔[2]、松田　　純[2]、水野　直和[2]

[1]榊原記念病院小児循環器科、[2]榊原記念病院放射線科

Background: In patients with congenital corrected transposition of the great arteries (ccTGA) and complete transposition of the great arteries following an atrial switch operation (dTGA), the main concern has been the long-term performance of the morphologic right ventricle (RV) in association with tricuspid valve regurgitation (TR) when it remains as systemic RV.

Objective: To assess the relationship between the degree of TR and systemic right ventricular dysfunction by cardiovascular MRI (CMR).

Methods: We retrospectively examined patients with ccTGA and dTGA. We measured right ventricular end-diastolic volume (RVEDV), end-systolic volume (RVESV), stroke volume (RVSV) and ejection fraction (RVEF) using conventional short-axis cine MR imaging, and tricuspid regurgitant fraction (TRF) using phase-contrast MR imaging.

Results: We identified 10 patients (7 ccTGA and 3 dTGA) and the mean age was 27+/-18 years. Three patients had mild TR (10%<TRF<20%), 5 had moderate TR (20%<TRF<40%) and 2 had severe TR (40%<TRF). The measured RVEDV (134 ml/m^2 vs. 148 ml/m^2 vs. 153 ml/m^2, p=0.45), RVESV (71 ml/m^2 vs. 87 ml/m^2 vs. 90 ml/m^2, p=0.42), RVSV (63 ml/m^2 vs. 61 ml/m^2 vs. 63 ml/m^2, p=0.38) and RVEF (45% vs. 41% vs. 42%, p=0.58) were not significantly different for patients with mild, moderate and severe TR, respectively.

Conclusion: The degree of TR was not associated with increased right ventricular volume or decreased right ventricular function by CMR in ccTGA and dTGA. The degree of TR alone may not fully explain the heterogeneity in systemic right ventricular size and function.

O-2-079　脊髄のDiffusion Tensor Imagingによる頚椎圧迫性脊髄症の手術の予後予測

○牧　　聡[1]、國府田正雄[1]、大田　光俊[1]、及川　泰宏[1]、古矢　丈雄[1]、飯島　　靖[1]、斉藤　淳哉[1]、
桝田　喜正[2]、松本　浩史[2]、小島　正歳[2]、小畠　隆行[3]、高橋　和久[1]

[1]千葉大学大学院医学研究院 整形外科、[2]千葉大学附属病院 放射線部、
[3]放射線医学総合研究所 重粒子医科学センター

【目的】頚椎圧迫性脊髄症（CCM）は加齢に伴い脊髄に障害を来す疾患の中で頻度が多い。進行期のCCMに対する治療は手術しかないが、脊髄障害が進行してしまうと手術をしても症状の改善が期待できなくなってしまう。そこで適切な時期での手術が必要となってくる。しかし従来のMRI撮像法ではCCMの手術の予後予測は不可能であり、この問題解決のためには新しい画像診断法の開発が急務である。CCMの術前に拡散テンソル画像(DTI)を撮影し、そのパラメータと術後症状の改善との相関を見て、DTIがCCMの予後予測に役立つか調査した。【方法】対象は2014年5月以降に手術を行ったCCM患者16名のうち術後6ヵ月経過観察可能であった8名とした。術前後の日本整形外科学会頚髄症（JOA）スコアを調査し、獲得JOAスコア（術後と術前JOAスコアの差）とJOAスコアの改善率を手術の予後とした。装置はGE社製3.0T MRIを使用した。画像解析には, DTIStudio software (Johns Hopkins Medical Institute、Johns Hopkins University)を用いた。DTIの撮像条件はTR/TE:3000/74.9ms、FOV:14 × 4.2cm^2、matrix = 176 × 54、b値:700、軸数6、加算回数16である。撮像断面はClからT1の各椎体、椎間レベルで撮影した。関心領域（ROI）を最大圧迫高位より1スライス頭側の脊髄全体に設定し、fractional anisotropy (FA)、axial diffusivity(AD)、radial diffusivity(RD)を計測した。またFA、AD、RDそれぞれと獲得JOAスコア、JOAスコア改善率の関連を調査した。統計学的検討にはspearmanの順位相関係数を用いた。【成績】獲得JOAスコアとADには強い相関関係を認めた（ρ=0.82、p=0.01）。獲得JOAスコアとFA（ρ=0.63、p=0.08）、JOAスコア改善率とFA（ρ=0.54、p=0.16）、JOAスコア改善率とAD（ρ=0.59、p=0.13）では中程度の相関を認めたが有意ではなかった。獲得JOAスコアとRD（ρ=0.23、p=0.59）、JOAスコア改善率とRDには相関関係は無かった（ρ=0.14、p=0.74）。【結論】脊髄DTIのADはCCMの手術予後と有意な相関関係が認められた。CCMに対する脊髄DTIは適切な手術のタイミングを計り、患者へ手術予後を説明する際に有用な手法となりうる。

O-2-080　脊髄のDiffusion Tensor Imagingは頚椎圧迫性脊髄症の歩行障害を反映する

○牧　　聡[1]、國府田正雄[1]、大田　光俊[1]、及川　泰宏[1]、古矢　丈雄[1]、飯島　　靖[1]、斉藤　淳哉[1]、
桝田　喜正[2]、松本　浩史[2]、小島　正歳[2]、小畠　隆行[3]、高橋　和久[1]

[1]千葉大学大学院医学研究院 整形外科、[2]千葉大学附属病院 放射線部、
[3]放射線医学総合研究所 重粒子医科学センター

【目的】Diffusion Tensor Imaging（以下DTI）は今までも頚椎圧迫性脊髄症（CCM）の評価に用いられることはあったが、これまでは解像度が低い研究が多かった。そのため、DTIによる脊髄伝導路の障害を評価している報告はほとんどない。そこで我々は局所励起法を用いてDTI撮像を行い、CCMの脊髄伝導路の評価を試みた。【方法】対象は健常ボランティア10名、CCM患者20名とした。CCM患者の臨床症状は日本整形外科学会（JOA）頚髄症スコアを用いて評価した。装置はGE社製3.0T MRIを使用した。画像解析には, DTIStudio softwareを用いた。DTIの撮像条件はTR/TE:3000/74.9ms、FOV:14 × 4.2cm^2、matrix = 176 × 54、b値:700、軸数6、加算回数16である。関心領域を最大圧迫高位の1つ頭側のスライスの側索と後索に設定し、fractional anisotropy (FA)を計測した。またFA値とJOAスコアおよびその中の下肢運動機能JOAサブスコアとの関連を調査した。また脊髄伝導路への関心領域の設定によるFA値の測定法の検者間、検者内信頼性を調べるために級内相関係数を求めた。統計学的検討にはMann-WhitneyのU検定とSpearmanの順位相関係数を用いてp<0.05を有意差ありとした。【成績】患者群と健常ボランティア群の平均FA値は側索でそれぞれ0.59、0.71（p=0.01）、後索でそれぞれ0.58、0.72（p<0.01）であり、健常ボランティア群に比べて患者群で有意にFA値が低かった。JOAスコアと患者群の側索と後索それぞれのFA値の相関関係はいずれも中等度の相関(ρ=0.48、p=0.03)、(ρ=0.48、p=0.03)であった。下肢運動機能JOAサブスコアと患者群の側索と後索それぞれのFA値の相関関係はいずれも強い相関(ρ=0.76、p<0.01)、(ρ=0.74、p<0.01)であった。FA測定の検者間信頼性は側索で0.80、後索で0.72であり、検者内信頼は 側索で0.92 、後索で0.90であった。関心領域設定によるFA測定法は高い信頼性があった。【結論】最大圧迫高位の脊髄側索、後索のFA値は下肢運動機能JOAサブスコアとよく相関していた。局所励起を用いた脊髄DTIは特定の伝導路の評価が行うことができ、CCMの質的診断の有用な手法となりうる。

O-2-081　脊髄領域のCSF動態評価におけるTime-SLIP法と2D phase shift法の比較

○小野　　敦[1]、竹内　一裕[3]、木原　朝彦[4]、中原進之介[3]、三澤　治夫[3]、高畑　智宏[3]、村瀬　研也[2]、
橋口　雄助[5]

[1]光生病院 診療支援部、[2]大阪大学大学院 医学系研究科 医用物理工学講座、
[3]国立病院機構 岡山医療センター 整形外科、[4]岡山理科大学大学院 工学研究科 生体医工学専攻、
[5]光生病院 診療支援部 放射線課

【背景・目的】従来、CSF flowを描出する唯一の手法として、phase contrast(PC)法が用いられてきた。近年、Time-SLIP法によるCSF動態観察が可能となり、脳ならびに脊髄疾患の病態解析に応用されている。今回、Time-SLIP法と2D Phase shift法を用いて正常例の脊髄領域CSF動態を描出し、それぞれのflow検出特性を比較検討した。【方法】対象は、当研究への同意を得た健常ボランティア10名である。MRI装置は東芝社製EXCELART VantageTM Powered by Atlas 1.5Tを使用した。FASE Time-SLIP法を用い、頸髄領域をDouble IR法にてBBTIを100msecずつ変化させて10回撮像し、選択的IR pulseが印加されたC3領域の腹・背側くも膜下腔CSF の単位時間あたりの最大移動距離（Dmax）を計測した。Dmaxの測定には、labelingされたCSFの挙動を数値化し、ビジュアルに可視化する独自開発の画像解析ソフトウェアを使用した。次に、同領域を脈波同期2D Phase shift法にてVENC3～9cm/secにて撮像し、各時相におけるmean velocity、peak velocityの最大値を計測し、Dmaxとの相関を検証した。【結果】腹側くも膜下腔の尾側方向のCSF動態にDmaxとmean velocityの相関が認められた（r=0.637, p<0.05）。しかしながら、腹側くも膜下腔の頭側方向ならびに背側くも膜下腔の頭側・尾側方向のCSF動態にDmaxとmean velocityおよびpeak velocityの相関は認められなかった。【考察】PC法は1心拍中のCSF flowを検出しており、Time-SLIP法にて得られる数秒間のCSF動態と異なる動態を観察している。PC法にて確認された腹側くも膜下腔の心収縮期時相の尾側方向への速い流れは、Time-SLIP法のCSFの挙動に反映されるが、Time-SLIP法にて得られた頭側方向の流れはPC法で捉えられていない可能性が高い。【結語】Time-SLIP法と2D phase shift法は、腹側くも膜下腔の尾側方向のCSF動態の一部に相関が認められることが明らかになった。

O-2-082　腰椎領域における局所励起型拡散強調画像のアーチファクトの要因及び画質改善について

○加藤　広士、阿比留健太郎、三坂　恭一

国家公務員共済組合連合会 新別府病院 放射線科

【背景・目的】FOCUSは局所励起技術を用いることにより従来のDWIでは十分な画像を得ることが困難であった腰椎領域においても歪が少なく空間分解能の高いDWIの撮像が可能である.しかし症例によってはケミカルシフトアーチファクト及びそれに伴う折り返しアーチファクトが生じる場合がある.またこのケミカルシフトアーチファクトは通常のEPI-DWIに発生する位相方向のケミカルシフトとは若干異なる生じ方をすると推測される.今回FOCUSにおけるケミカルシフト様アーチファクトを検証し、アーチファクトを軽減し画質改善をすることが目的である.【方法】使用装置はGE社製1.5TMRI装置Optima MR450Wである.1. 自作ファントムを用いケミカルアーチファクトの発生状況を検証した.2. 自作ファントムを用い異なる2種類の脂肪抑制法にてFOCUSを撮像し,アーチファクトの違いを比較検討した.3. 健常ボランティアの腰椎において異なる2種類の脂肪抑制法にてFOCUSを撮像し,アーチファクトの違いを比較検討した.【結果】1.ケミカルシフトアーチファクトは位相方向だけではなくスライス方向にもシフトして発生した.2. ファントム実験及びボランティア実験ともに脂肪抑制を使用することで明らかにケミカルシフトアーチファクトは低減した.CHESS法とSpecial法の比較ではケミカルシフトアーチファクトはほとんど変わらなかったがSpecial法では明らかにSNが低下した.【結語】今回の結果よりFOCUSにおけるケミカルシフトアーチファクトの発生状況について把握することが出来、画質改善することが出来た.

O-2-083　緊縛性脊髄終糸における3D-cine MRIを用いた脊髄終糸拍動の評価法の検討

○磯嶋　志保[1]、高瀬　伸一[1]、井上　勝博[1]、山畑　経博[1]、山崎　暁夫[1]、前田　正幸[2]、松原　年生[3]

[1]三重大学 医学部附属病院 中央放射線部、[2]三重大学 医学部 先進画像診断学、
[3]三重大学 医学部附属病院 脳神経外科

【背景】緊縛性脊髄終糸（tight filum terminale）とは脊髄終糸が肥厚して係留脊髄を来したものを指す。症状として下肢運動障害や膀胱直腸障害を引き起こすため、臨床的診断や膀胱機能検査に基づき脊髄終糸切断を選択する場合がある。これまでは画像診断を用いて終糸切断の適応を正確に判断することが難しく、MRIを用いて脊髄終糸の動きを見た報告はない。【目的】3D-cine MRIを用いて脊髄終糸の動きを可視化し、緊縛性脊髄終糸の術前/術後の評価に有用かどうかを検討する。【方法】対象は2012年11月から2014年8月に症候性緊縛性脊髄終糸に対して手術を施行した17症例（8カ月～14歳）。手術はL5/S1において顕微鏡下に脊髄終糸切断が行われた。3.0T MR装置（Philips Ingenia）を用い、3D-cine MRI（balanced TFE、TR=5.7msec、TE=2.6msec、flip angle=55deg、FOV=200mm × 160mm、matrix=192 × 288、slice thickness=1.4mm 、overcontiguous slice = ON、20phase/RR、撮像時間3'49～4'51、VCG使用）を撮像、workstation（ZIOstation2）にてVR処理し脊髄終糸の動きを動画表示した。術前/術後の3D-cine MRIを脳神経外科医と診療放射線技師で視覚的に評価した。【結果】術前では馬尾神経に比較し脊髄円錐および脊髄終糸の動きが少なく、術後で脊髄終糸の切断端の動きが増加していることが3D-cine MRIにて確認できた。また、脊髄係留症例では、係留解除された脊髄円錐の拍動が確認できた。【結論】3D-cine MRIにて終糸の緊張度を可視化することで、手術適応の判断と、術後の治療効果判定に有用であると思われた。今後、手術適応の標準的検査法の一つとして選択される可能性があると考えられる。

O-2-084　T1rho/ T2 mixedシーケンスにおけるTFE factorがT1rhoおよびT2値に与える影響

○今村　　塁[1]、高島　弘幸[1]、中西　光広[1]、長濱　宏史[1]、宍戸　博紀[1]、赤塚　吉紘[1]、柳田　美香[1]、
奥秋　知幸[2]、坂田　元道[3]、畠中　正光[4]

[1]札幌医科大学附属病院 放射線部、[2]フィリップス エレクトロニクス ジャパン、
[3]北海道大学大学院 保健科学研究院、[4]札幌医科大学 医学部 放射線診断学

【背景・目的】
T1rho値は，主にグリコサミノグリカン濃度を鋭敏に反映するとされているが，スピンロック時間の選択やリードの方法・時間によって変化する．T2値は，コラーゲン配列の不整化やそれに伴う水分含有量と関連があることが報告されており，最近ではT2prepを用いた計測法の臨床応用も進みつつある．両者の値を同時計測可能となれば，撮像時間の短縮のみならず，高分子の相互作用をより正確に反映でき，新たな知見が得られる可能性がある．本研究の目的は，T1rho/ T2 mixedシーケンスにおけるTFE factorがT1rhoおよびT2値に与える影響について検討することである．
【方法】
蒸留水にアガロース濃度を1.0%から3.0%まで0.5%ずつ変化させ，腰椎椎間板のT2値を模擬したファントム6種を作成した．Philips社製3T-MRI装置を用い，スピンエコー法（SE法）にてT2値を計測し，それらの値を本検討の基準T2値とした．T1rho/ T2 mixedシーケンス（mixed法）は，turbo field echo（TFE）法（TR/ TE：5.1/ 2.7 ms，FA：15°）を用い，スピンロック時間およびprep.TEは1.5, 5.5, 10, 20, 40, 60, 80, 100 msとした．TFE factorを16, 32, 64, 128, 256と変化させ，T1rhoおよびT2値を計測した．得られたT1rhoおよびT2値について，TFE factorとの関連および基準T2値との違いについて検討した．
【結果】
SE法によって計測された6種ファントムのT2値は，46.6, 53.1, 56.5, 70.9, 103.4, 133.7 msであった．mixed法では，TFE factorが大きいほどT1rhoおよびT2値ともに延長する傾向であった．TFE factorの変化による基準T2値との誤差は，TFE factorの小さいほうから順に最大で17.9, 16.0, 13.3, 40.5, 60.0 %であった．TFE factor= 64のとき，他のTFE factorに比べ濃度の異なるすべてのファントムで誤差が最小値を示した．
【結論】
mixed法におけるTFE factorの設定は，T1rho値を変化させ，さらにT2prepを応用した場合，計測対象組織のT2値によって信頼性の高い値を得る撮像条件は異なることが示唆された．

O-2-085　脊椎MRIにおける使用コイルの検討

○村上　正悟、山下　一彰
名城病院 放射線部

【目的】当院整形外科は脊椎・脊髄センターを有し、様々な脊椎疾患を持つ患者が来院される。そのため、重度の側弯、円背の患者が多く、痛みも強いためクッションなどを用いてできる限り楽な体位で検査を行っている。しかし、それが原因でspineコイルのみの撮影では画像のSNRが悪くなってしまう状況が度々見受けられる。そこで、今回各コイルの基本的な性能評価を行った上で、脊椎撮像時における使用コイルの再検討を行った。
【方法】使用機器は、TOSHIBA社製EXCELART Vantage Atlas1.5T、各コイル(Flex(以下φ150mm、200mm、350mm×175mm短形)、Anterior Neck、body、spine)を用いた。内部均一なファントムを撮像し、得られた画像をImageJに読み込み以下の項目について解析を行った。(1)得られた画像から各コイルとspineコイルを組み合わせた場合の信号強度分布を作成した。(2)差分法を用いて各コイル単独の場合とspineコイルと組み合わせた場合のSNRを算出した。(3)均一性の評価を行った。(4)従来のspineコイルのみの臨床画像と上記の(1)～(3)の結果を踏まえた最適なコイルの組み合わせで撮像した臨床画像の比較検討を行った。なお、撮像は十分目的を説明して同意を得たボランティアで行った。
【結果】(1)作成した信号強度分布より、AP方向の最大感度域はspine、φ150、body、φ200、短形、Neckの順で大きいことがわかった。しかし、spineコイルと組み合わせてφ150、200、Neckを用いた場合、FOV内で特に信号強度値が低くなる領域が見られた。(2)spineコイルのみで撮像した画像と比べて短形コイルとspineコイル、bodyコイルとspineコイルを組み合わせた画像のSNRは20％ほど向上した。(3)最も均一性が優れていた組み合わせはbodyコイルとspineコイルの組合せで0.079となった。また、φ150コイルとspineコイルは0.131、Anterior Neckコイルとspineコイルの組合せは0.171となり劣化する傾向になった。
【考察】体格、整位などの条件に合わせて適切なコイルを使用する必要がある。また、円背などの患者の場合、spineコイルのみで撮像するのではなく他のコイルを組み合わせて撮像した方がSNRがよい画像を得られると考えられる。

O-2-086　Computed DWIの算出に使用するDWIのb値の影響

○小倉　明夫[1]、小山　大輔[2]、林　　則夫[1]
[1]群馬県立県民健康科学大学大学院 診療放射線学研究科、
[2]国立病院機構 まつもと医療センター 中信松本病院

【背景】
Computed DWI（cDWI）は、high-b DWIの有用性が高い前立腺や乳腺において、臨床にも使用され始めている。しかし、制限拡散によるbi-exponentialな拡散減衰を有する人体ではmono-exponentialを理論背景としたcDWIは、コントラストの面で問題が生じる可能性がある。そのため、算出に用いるb値によって作成されるcDWIのコントラストとSNRについて検討した。
【方法】
本研究は、倫理委員会の承認を得ている。Multi-bで撮像した成人脳の各b値から算出したb=5000s/mm^{2}と実際に撮像したb=5000s/mm^{2}のDWIのコントラストを比較した。また、各SNRについても比較検討を行った。
【結果および考察】
bi-exponentialのfractional valueより小さなb値（fast component）から作成したhigh b値のcDWIは実際に撮像したDWIとコントラストが異なった。しかし、fractional valueより大きなb値（slow component）から作成したhigh b値のcDWIは実際に撮像したDWIとコントラストが合致した。また、前者から算出したcDWIは実測のDWIよりSNRが高かったが、後者は変化が無かった。以上の結果より、画像コントラストを考慮した場合、high-b値のcDWI を作成する場合は、fractional valueより大きなb値のDWIを使用すべきであるが、SNRの向上は期待できない。

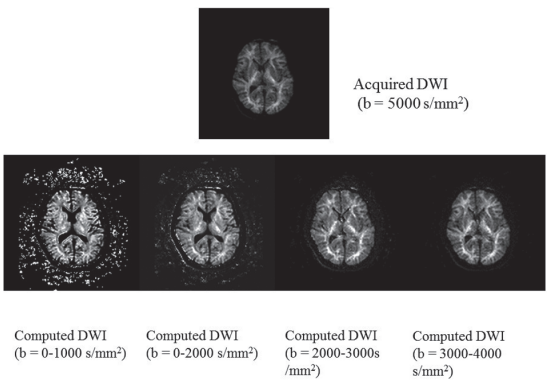

O-2-087　ベイズ推定を利用した特性関数法による diffusional kurtosis imaging

○梅沢　栄三[1,2]、石原　大地[2]、河野　泰成[3]、中井　敏昭[3]、世古　翔太[4]、加藤　良一[1,2]

[1]藤田保健衛生大学医療科学部 放射線学科、
[2]藤田保健衛生大学大学院保健学研究科 医用放射線科学領域、[3]藤田保健衛生大学病院 放射線部、
[4]医療法人佳信会 あすかクリニック

【目的】Diffusional kurtosis imaging（DKI）に必要なデータ収集数は q-space imaging に比べ少ないが diffusion tensor imaging に比べれば多く、削減が望まれる。ベイズ推定を利用した特性関数法により少数のデータで DKI を行うことを検討する。

【方法】3 T 装置で健常ボランティアを撮像した。加算回数：1、ボクセルサイズ：等方的 2 mm、TE=128 ms とした。b=0 と 32 方向 MPG の b=200, 400, 1000, 1500, 2000, 2500 s/mm^2 で撮像し、適宜データ数を削減して解析した。特性関数法では系統誤差が大きいため較正が必要である。今回は正常脳白質を想定した数値ファントムによるシミュレーションで系統誤差を見積もり、較正に利用した。ベイズ推定は次のように行った：1）通常の解析を行い1スライス分の結果の中央値と正規四分位範囲を求める。2）事前分布を正規分布とみなし 1）の結果から事後分布を作る。3）事後分布の最頻値を求める（実質、正則化最小二乗問題と同等）。評価のために、実測信号データの一部を、低/高グレードのグリオーマを想定した人工信号値に置換した。グレード高では低より mean 尖度が高い。この尖度の差の検出を、患者数 20 を想定して評価した。比較のためキュムラント母関数法（Jensen らの DKI）での解析も行った（公平のため、この方法でもベイズ推定を利用し、かつ較正を行った）。

【結果】データを「b=0 と 15 方向 MPG の b=200, 1000, 2000 s/mm^2」まで削減すると、キュムラント母関数法では正常な尖度画像は得られなくなった。一方、特性関数法では、同条件で、脳実質の形状が判別できる画像が得られ、また（人工的）低/高グレードのグリオーマの mean 尖度に有意な差（$p<0.05$）が検出できた。

【考察】特性関数法では統計誤差が小さいことが知られている。このことが、特性関数法では少ない測定データでも DKI 解析ができたことの原因であると考える。リミテーション：高グレードでは低グレードより尖度が有意に大きく測定されることが分かったが、どちらか一方の尖度画像のみからグレード鑑別ができるか否かについてはまだ明らかではない。

O-2-088　拡散MRIファントムの開発　異方性材料としての木材における異方性の検証

○鈴木　政司、妹尾　淳史

首都大学東京

【目的】本研究の目標は，拡散MRIのための異方性MRIファントムを開発することである．本研究ではまず予備検討として，拡散テンソル解析で各種木材が異方性材料として使用可能であるか，検証することを目的とする．

【方法】異方性材料は，21種類の木材を20 × 30 × 30mmの供試材とし，減圧法により水を浸透させDTI撮像した． MRI装置は，Philips Achieva3.0T を使い，撮像条件はSS-SE-EPI，TE/TR:72/752，FOV:190 × 190mm，Matrix:112 × 112，スライス厚:5mm，b値:1000，加算回数2回，とした．

【結果】撮像した木材のFA/ADC(× 10^{-3}mm^2/s)は，[シラカンバ]0.30 ± 0.10/1.85 ± 0.41，[ナツツバキ]0.32 ± 0.12/1.89 ± 0.56，[カツラ]0.34 ± 0.13/1.92 ± 0.52，となりこの3種はFAが0.35以下，ADCが1.85以上と異方性が乏しい．[ヒメシャラ]0.47 ± 0.18/2.02 ± 0.74，[クロキ]0.47 ± 0.18/2.45 ± 1.22，の2種は，ADCが2.00を超え特に高い．その他は，[トチノキ]0.31 ± 0.09/1.66 ± 0.42，[イチョウ]0.35 ± 0.13/1.77 ± 0.49，[レッドメランチ]0.37 ± 0.12/1.68 ± 0.46，[アカマツ]0.39 ± 0.14/1.72 ± 0.60，[ラブラ]0.39 ± 0.10/1.52 ± 0.40，[スギ]0.43 ± 0.17/1.7 ± 0.69，[ヒバ]0.44 ± 0.17/1.73 ± 0.58，[モチノキ]0.46 ± 0.19/1.64 ± 0.79，[エゾマツ]0.48 ± 0.21/1.72 ± 0.74，[マユミ]0.49 ± 0.19/1.68 ± 0.75，[ヤマグルマ]0.49 ± 0.19/1.50 ± 0.68，である．FAが0.5を超えたのは[ムクノキ]0.50 ± 0.21/1.57 ± 0.71，[ヒノキ]0.52 ± 0.21/1.40 ± 0.71，[ローソンヒノキ]0.56 ± 0.19/1.40 ± 0.56，[アカイタヤ]0.59 ± 0.23/1.46 ± 0.88，であり，[ヒサカキ]0.50 ± 0.18/1.99 ± 0.70，はFAが0.50にもかかわらず，ADCは高い値を示す．

【考察】針葉樹・広葉樹ともいくつかの木材種は，FA0.5前後の拡散異方性を持ち，脳白質をはじめとする人体に近い異方性材料となりうることを明らかにした．またよりFAの低い木材種は，病変部のモデルとなりうる．ADCは低くても1.4程度と，成人脳白質と比較して，高いと判断した．今後，幅広い木材種について異方性を調べ，異方性材料として最適な木材種を決定する．

O-2-089　TSE-DWIにおけるSENSE factorが画質に及ぼす影響の検討

○倉元　達矢[1]、鈴木　　真[1]、後藤　康裕[1]、蓼沼　　仁[1]、仁品　　祐[2]、森田　　賢[2]、米山　正己[3]

[1]東京女子医科大学病院 中央放射線部、[2]東京女子医科大学病院 画像診断・核医学科、
[3]フィリップス エレクトロニクス ジャパン

【背景・目的】single-shot TSEによる拡散強調画像（TSE-DWI）は、EPIによる拡散強調画像（EPI-DWI）に比べ磁化率アーチファクトによるゆがみを低減することができ、診断能の向上が期待できる。しかし、TSE-DWIの画質特性の検討はまだ少ない。今回は、TSE-DWIにおけるSENSE factorが鮮鋭度およびSNRに及ぼす影響について検討を行った。

【方法】TSE-DWIのprofile orderをlow-high (startup echo無)、low-high$_{sue}$ (startup echo有)、linearおよびSENSE factorを2、4、6、8と変更した際の鮮鋭度をModulation Transfer Function（MTF）を用いて評価し、信号雑音比（SNR）を差分法を用いて評価を行った。使用装置は、フィリップス社製の3T MR装置（Ingenia 3.0T)、ファントムは日興ファインズ社製のMRIファントム（90-401型）を使用した。撮像条件 は、TR：13000ms、TE：shortest、FA：90deg、RFA：120deg、b-factor：500、FOV：300 × 300mm2、Matrix：192 × 192、slice thickness：5mm、NEX：12とした。また、位相方向をより高いreduction factorを用いることが出来るRL方向とし、low-high$_{sue}$ のstartup echoは1とした。

【結果】位相方向におけるMTFは、どのprofile orderにおいてもSENSE factor 4、6、2の順に優れていた。SENSE factor 4のときの位相方向のMTFは、linear、low-high$_{sue}$、low-highの順に優れていた。SNRはSENSE factorの増加により低下し、low-high$_{sue}$、low-high、linearの順で優れていた（SENSE factor：4のとき、low-high$_{sue}$：173.8、low-high：130.7、linear：114.8)。SENSE factor 8では展開エラーによるアーチファクトにより評価することが出来なかった。

【結論】profile orderがlow-highではSNRが高く、linearでは鮮鋭度が高かった。また、startup echoをlow-highに入れることで鮮鋭度、SNRともに向上した。SENSE factorはprofile orderによらず4が最も鮮鋭度が高かった。

O-2-090　3 tesla MR装置による頭部撮像における正確なADC値測定のための最大b値設定に関する検討

○大村　佑一[1,2]、黒田　昌宏[2]

[1]岡山大学病院医療技術部放射線部門、[2]岡山大学院保健学研究科放射線技術科学分野

[目的] 3T MRI装置での頭部撮像において、日常的に使われる撮像パラメータの組合せにおいて、正確なADC値が計算できる最大b値の設定値を検討し、当院で日常診療に使用される任意の撮像パラメータの組合せにおいて、正確なADC値が計算できる最大b値の計算式を作成した。[使用機器および方法]MRI装置：3T MRI装置MAGNETOM Skyra (SIEMENS Germany)、コイル：20 channel head/neck coil (SIEMENS, Germany)、ファントム：0.03% NaN3添加0.9% NaCl、ファントム加温装置：自作ウレタンフォーム製装置、循環恒温槽：Thermo-Mate BF-41 (Yamato Scientific Co., Ltd., Japan)、光学式ファイバー温度計 (Fluoroptic; thermometer m600 (Luxtron Co., USA)) 、画像解析ソフト：Image J 1.44p (NIH,USA)（方法）日常臨床での頭部撮像で最も頻用されるパラメータの組合せを基本として、他のパラメータの設定値に影響を与えない組合せで、b値0s/mm2の拡散強調画像の信号強度、b値4500s/mm2の拡散強調画像の信号強度の測定、b 値の増加による拡散強調画像の信号強度減衰の温度依存性を検討した。ファントム温度の測定には、光学式ファイバー温度計を用いた。[結果]b値0s/mm2の拡散強調画像での信号強度に影響が大きいパラメータは、TRと温度のみであった。b値4500s/mm2のノイズレベルの拡散強調画像の信号強度に影響を与えるパラメータはなかった。各パラメータ毎の影響を1つの式にまとめ、b値0s/mm2、4500s/mm2の拡散強調画像での信号強度を示す計算式を得た。b値の増加に伴う信号減衰と温度との相関について、傾き(ADC値)の計算式を得た。これらの式から、最大使用可能b値の計算式を得た。この式において、今回検討したパラメータのうち、最大使用可能b値の変動が100s/mm2以上となるパラメータはTRとFOV、温度であった。最大使用可能b値の変動が100s/mm2未満となるパラメータは、TE、スライス枚数、スライス厚、加算回数、ノイズレベルであった。[結語]当院の 3T MRI装置での頭部撮像において、日常的に使われる撮像パラメータの任意の組合せで、正確なADC値を計算できる最大b値を算出する計算式を作成した。

O-2-091　Readout Segmented EPIのコントラストに関する基礎的検討

○吉村　祐樹[1,2]、鈴木　大介[1]、宮原可名恵[1,2]、小林　有基[1]

[1]岡山済生会総合病院 画像診断科、[2]岡山大学大学院 保健学研究科

【背景】臨床において頭部撮像時、Single Shot EPI(以下、SS-EPI)とReadout Segmented EPI(以下、RESOLVE)で脈絡叢嚢胞の信号強度に差異があることを経験した。両撮像法のパラメータは大きく異なっており、信号強度が変化した原因がわかりにくい。また、信号強度の差異から両撮像法のコントラストも異なるのではないかと考えた。【目的】信号強度の差異の原因を探るため、SS-EPIとRESOLVEでCNRを算出し、比較を行う。【使用機器および方法】使用装置はSIEMENS社製MAGNETOM　ESSENZA　1.5T。Head Matrix Coilを用いてPVAゲル封入ファントム90-401型のコントラストセクションに水と中性洗剤を入れ、撮像を行った。撮像条件は、SS-EPIとRESOLVE でTRを一定とし、RESOLVEにおいてSegment数（3～9）とTE（80～97msec）を変化させた。両撮像法のb値1000sec/mm2の画像で水と中性洗剤のコントラストをCNR（subtracted root mean spuare（RMS））法を用いて算出することで比較を行った。【結果】SS-EPI と比較し、RESOLVE のCNRは高値となった。また、RESOLVEのSegment数を増加させるとCNRは上昇し、TEを短縮させるとCNRは低下した。【結語】Segment数とTEはコントラストに影響を与えることが示唆された。また、RESOLVEはSS-EPIよりCNRが高く、使用が推奨される。

O-2-092　Child-pugh class AにおけるICG TestとMRI-based liver function indicesの相関

○松島　　秀[1]、佐藤　洋造[1]、山浦　秀和[1]、加藤　弥菜[1]、小野田　結[1]、村田　慎一[1]、紀ノ定保臣[2]、
惠良　聖一[3]、米澤　祐司[1]、小倉　弘之[1]、稲葉　吉隆[1]

[1]愛知県がんセンター中央病院 放射線診断・IVR部、[2]岐阜大学 大学院医学系研究科 医療情報学、
[3]岐阜大学 大学院医学系研究科 分子生理学

【目的】Gd-EOB-DTPA造影剤を用いたMRI-based liver function indicesはChild-pugh 分類やICGテストと相関し、肝機能イメージングとしての有用性が報告されている。我々は、肝切除予定患者におけるMRI-based liver function indicesの評価を目的として、Child-pugh A群のみを対象とし、MRI-based liver function indicesとICGテストの相関を検討した。【方法】対象はChild-pugh A群の肝切除予定患者50名である。装置は3T MRIを使用し、撮像シーケンスはLAVA-Flex（Liver. Acquisition with Volume Acceleration-Flex）を用いた。MRI-based liver function indicesは肝細胞相画像（造影20分後）におけるLiver-spleen ratio (L20/S20), Liver-muscle ratio (L20/M20), Hepatocellular uptake index (HUI), Relative liver enhancement (RLE), RLEの変動係数(Cv(RLE)), 肝細胞相画像の変動係数(Cv(Hp))である。RLEは肝細胞相画像（造影20分後）と造影前の画像を用い、(1)式のように定義し, RLEを算出・画像化(RLE image)した。RLE (%) = $[(SI_H - SI_P) / SI_P] \times 100$ … (1)（但し、SI_Pは造影前の画像, (SI_Hは肝細胞相画像よる同一計測部位における信号強度である)。Cv(RLE)およびCv(Hp)は、RLE画像および肝細胞相画像における背景肝の信号強度の標準偏差値を平均値で除してパーセント表示した値である。Pearson's correlation analysisを用いて,これらのMRI-based liver function indicesとICG-15およびICG-Kとの相関を検討した。【結果】Cv(RLE)とCv(Hp) はICG-15およびICG-Kと相関したが(Cv(RLE): r = 0.433, p = 0.002 and r = −0.340, p = 0.019, Cv(HP): r = 0.296, p = 0.044 and r = −0.315, p = 0.031, respectively) L20/S20、L20/M20、HUIは相関しなかった。【結語】Child-pugh A群の肝切除予定患者おける肝機能評価には、肝機能の不均一性を考慮したCv(RLE)とCv(Hp)が有用であると推察された。

O-2-093　肝細胞造影相で、高信号を呈す乏血性結節（乏血性高信号結節）の多血化に関する検討

○小川　定信[1]、石川　照芳[1]、高橋　健一[1]、後藤　竜也[1]、太田　莉乃[1]、熊田　　卓[2]、多田　俊史[2]、曽根　康博[3]

[1]大垣市民病院 医療技術部 機能診断室、[2]大垣市民病院 消化器科、[3]大垣市民病院 放射線科

[目的]　肝細胞造影相で低信号を呈す乏血性結節は、経過観察中に多血化し治療対象となるケースを認め、比較的リスクが高い結節とされている。今回我々は、乏血性高信号結節が多血化する例を経験したので、様々な観点より検討した。[方法]　2012年1月から、2014年3月までに施行されたEOB-MRIにて確認された乏血性高信号結節のうち、複数回の良質な検査が行え、経過観察が可能であった59症例を対象とした。多発例は最大径の1結節で検討を行った。検討項目は結節の濃染パターン、形状、結節径の変化、結節-非結節部信号比、存在パターンである。[結果]　今回の対象では、4症例(6.8％)に多血化、53症例(89.8％)に非多血化、2症例(3.4％)に消失を認め、累積多血化率は1年で2.3%、2年で7.7%であった。検討項目のうち結節の形状が類円を呈すもの、結節径が経時的に増大するものは有意に多血化を認めた。結節の存在パターンでは、多発例は有意に非多血化を呈す結果であった。[結語]　乏血性高信号結節でも、その存在パターンと経時的なサイズの変化から、結節の多血化に関するリスクをある程度判断できる可能性がある。

O-2-094　three dimensional ultra-short echo time imagingを用いた胆石の評価

○高橋　　護[1]、竹原　康雄[2]、遠山　典弘[1]、一条　勝利[1]、藤崎　賢二[3]、天野　智康[3]、奥秋　知幸[4]、福間由紀子[4]、阪原　晴海[5]

[1]聖隷三方原病院 放射線科、[2]浜松医科大学附属病院 放射線部、[3]聖隷三方原病院 画像診断部、[4]Philips Electronics Japan, Ltd.、[5]浜松医科大学 放射線科

【はじめに】胆石は、T2強調画像で高信号となる周囲の胆汁の中の低信号域として描出されるが、胆嚢管や総胆管に嵌頓したものや肝内胆管結石では、周囲に胆汁がなく描出されないことがあり、pitfallとなっている。こうした結石のうち内部にビリルビンを含む胆石は、T1強調画像で高信号となり陽性信号として描出されるが、非常に短いT2値を持つ純コレステロール結石などは、ほとんど信号を出さない。ultra-short echo time MR imaging (: UTE)は、T2値の非常に小さな組織からでも信号を収集することができる。【目的】UTEを用いて、in vitroにて純コレステロール結石を含む胆石を陽性信号として描出できるかを検討する。in vivoでの撮影も試みた。【方法】胆石（純コレステロール結石、黒色石、ビリルビンカルシウム石：各々2症例）を生食で満たされたプラスチックボトル内に入れて撮影。撮像装置は、3.0T MR scanner。Dual echo 3D UTE (TR / TE 1/ TE2 = 7.6 msec / 0.07 msec / 2.24 msec)と3D脂肪抑制T1強調画像（TR / TE = 4.2 msec / 1.6 msec）を撮影。T2値の非常に短い物質の信号を強調したSubtraction imageも作成した。得られた各々の画像から、生食に対する胆石のCNRを算出した。【結果】T1強調画像では、胆石のCNRは、純コレステロール石、ビリルビンカルシウム石、黒色石の順で、5.8、95.6、211.9となっており、ビリルビンカルシウム石や黒色石では十分なコントラストが得られたが、純コレステロールで著明に低かった。一方、UTE(TE1)では、順に、20.9、68.9、51.1と純コレステロール石でもある程度信号を得ることができ、特にSubtraction imageでは、42.8、15.7、1.3と純コレステロール石で最も高い値となった。脂肪抑制T1WIとSubtract imageでは、おおよそ逆相関の関係となっており、2つの画像の少なくともどちらかで、いずれの胆石も高信号として描出することができた。in vivoの臨床例でも、純コレステロール石がUTE(TE1)やSubtraction imageで高信号として描出することができた。【結語】UTEを用いることで、in vitroですべての種類の胆石を陽性信号として描出することができた。

O-2-095　1.5T装置と3T装置におけるGd-EOB-DTPA造影MRIの肝実質増強効果指標の検討

○秦　博文[1]、井上　優介[2]、中嶋　藍[1]、小見正太郎[1]

[1]北里大学病院 放射線部、[2]北里大学 医学部 放射線科学（画像診断学）

【目的】Gd-EOB-DTPA造影MRI(EOB-MRI)における肝実質増強効果の指標として、肝脾信号強度比（LSR）や肝筋信号強度比(LMR)が用いられている。本研究では、異なる静磁場強度の装置で撮影されたEOB-MRI画像について、肝実質増強効果指標に関する評価を行った。【方法】2015年3月までにEOB-MRIが撮像された40患者(1.5T装置20例、3T装置20例)を対象とした。使用した装置はGEHC社製Signa HDxt 1.5TおよびDiscovery 750w 3Tである。造影前および肝細胞相の呼吸停止下LAVA画像を解析した。肝細胞相の撮像は、チューニングパラメータを造影前と同じにしてFA12°で行い（1.5T, TR/TE=4.3/2 ms; 3T, TR/TE=4.9/1.8 ms)、引き続きFA30°（1.5T, TR/TE=5.6/2.2 ms; 3T, TR/TE=4.9/1.8 ms）で行った。バンド幅は1.5Tでは±62.5kHz、3Tでは±83.3kHzとした。PUREによる画像均一性補正を適用した。肝実質、脊柱起立筋、脾に関心領域を設定し、肝実質信号(L)、LMR、LSRを求めた。造影前後のL、LMR、LSRから肝実質の増強効果比としてCER-L、CER-LMR、CER-LSRを算出した。また、LMRおよびLSR について、FA30°での値をFA12°での値で除し、FA増加によるコントラスト増強指標 (FA-LMR、FA-LSR)を算出した。【結果】1.5Tと3T間で造影前、肝細胞相(FA12°)、肝細胞相(FA30°)のLMR、LSRは概ね同等であった。また、1.5T、3Tいずれにおいて、FA30°の方がFA12°のよりもLMR、LSRが大きく、異なるFA間での相関は良好であった。1.5T、3Tのいずれでも、CER-Lと比較してCER-LMR、CER-LSRは有意に小さかったが、CER-LMRの方がCER-Lとの差が小さく、相関も良好であった。FA-LMRおよびFA-LSRいずれも1.5Tと3T間で有意差はなかった。【結論】1.5Tと3Tでは肝実質増強効果の指標は概ね同等であった。また、1.5Tと3Tのいずれにおいても、LSRよりLMRを用いた方が、肝信号から求めた場合と絶対値が近く、相関も良好な肝増強効果比が得られることが示唆された。

O-2-096　Time-SLIP法を用いた非造影門脈撮像法における食事摂取による影響の評価－適切な検査時間の決定－

○的場　博輝[1]、山本　晃義[1]、新谷　優二[1]、中野　晴菜[1]、内山　大治[1]、吉田　成吾[1]、中村　克己[2]、宮崎美津恵[3]、麻生　朝香[4]

[1]社会医療法人 共愛会 戸畑共立病院 画像診断センター、[2]医療法人 陽光会 光中央病院、
[3]東芝メディカルシステムリサーチ・アメリカ社、[4]東芝メディカルシステムズ株式会社

【目的】Time-SLIP法 を用いた門脈撮像は、造影剤を用いない非侵襲的な門脈描出法として有用性が報告されている。また、門脈の流れで特に上腸間膜静脈(superior mesenteric venous：SMV)の流れは、食物摂取後に増加することが知られている。今回我々は食物摂取前後にTime-SLIP 法を用い、門脈の描出能を評価するとともに、検査の適切なタイミングを決定することを検討した。【方法】使用装置は、東芝社製EXCELART Vantage powered by Atlas 1.5T、使用コイルはAtlas SPEEDER spineおよびAtlas SPEEDER bodyである。対象は、今回の研究内容を十分説明し同意を得た健常ボランティア5名である。カロリーメイト（大塚製薬株式会社、1pack 400kcal）を2pack使用し、食事前後（食前～4時間後まで）での門脈撮像を行った。撮像シーケンスは3DTrueSSFPを用い、BBTIを900～1500 msecと変化させ撮像を行い、以下の条件にて撮像を行った。TR=5.0 msec, TE =2.5 msec, IR =190 msec, matrix=256 (RO) x 128 (PE), section thickness=2.5 mm (with ZIP interpolation to 1.25 mm), parallel imaging factor=2.0, FOV=40 x 20 cm。評価方法は、視覚的評価および物理的評価（コントラスト比：CNR）を測定し評価を行った。【結果】Time-SLIP法 を用いた門脈撮像は、食前に比べ、食後の方が、門脈の描出が優れた。特に、食後1時間（平均CNR = 6.4）～2時間（平均CNR = 6.5）が最も描出能が優れ、3時間（平均CNR = 6.3）～4時間（平均CNR = 6.3）にかけて徐々に末梢の描出が低下していった。【結論】Time-SLIP法 を用いた門脈撮像は、十分な食事を行い、食後1～2時間程度経過してから撮像することで、門脈の良好な画像が得られる。

O-2-097　肝転移周囲における Gd-EOB-DTPA 造影 MRI 増強効果異常の病理学的検討

○松永　敬二[1]、井上　優介[1]、三枝　　信[2]、小笠原　豪[1]、藤井　　馨[1]、ウッドハムス玲子[1]、
山根　拓郎[1]、大塚亜沙未[1]、下野圭一郎[1]、菅原　暖斗[1]

[1]北里大学 医学部 放射線科学（画像診断学）、[2]北里大学 医学部 病理学

【目的】Gd-EOB-DTPA 造影 MRI の肝細胞相で肝細胞癌の周囲に低信号域が見られることがあり、病理学的な血管浸潤の予測因子であったと報告されている。また腫瘍周囲血行動態変化と腫瘍周囲低信号の関連が示唆されている。我々は、肝転移においても腫瘍周囲に肝細胞相低信号域がみられることがあり、動脈相での一過性濃染との関連が示唆されることを報告した。今回、Gd-EOB-DTPA 造影 MRI で肝転移周囲肝実質の増強効果の変化と病理学的な変化との関係を検討した。【方法】Gd-EOB-DTPA 造影 MRI を施行し、検査後3か月以内に肝切除術を施行した患者を対象とし、長径1cm 以上の結節について後方視的に検討した。肝細胞相画像から腫瘍周囲の肝細胞相低信号域の、動脈相画像から腫瘍周囲の一過性濃染域の有無および広がりを評価した。広がりは、腫瘍辺縁に沿った長さは視覚的に点数化し、厚さは、腫瘍および周囲の増強効果異常域を合わせた領域の長径と短径の和から造影前画像の腫瘍の長径と短径の和を引いたものを4で割った値を用いた。病理学的な検討は、腫瘍周囲肝実質の類洞の拡張および肝細胞索の萎縮について、有無および広がりを評価した。広がりは、腫瘍辺縁に沿った長さは視覚的に点数化し、厚さは最大値を計測した。【結果】22症例に28個の対象となる肝結節がみられた。原発巣の内訳は、直腸癌11、結腸癌15、膵腫瘍2であった。腫瘍周囲に肝細胞相低信号域がみられたものは7個(25%)で、一過性濃染域がみられたものは27個(96%)であった。全ての結節で腫瘍周囲に類洞の拡張および肝細胞索の萎縮がみられ、ほとんどの領域でこれらの変化は混在していた。MRI 画像の肝細胞相低信号域は、長さ、厚さ共に病理学的な変化域の厚さと有意な相関がみられたが、病理学的な変化域の長さとは明らかな相関はみられなかった。MRI 画像の一過性濃染域と病理学的な変化域には長さ、厚さ共に明らかな相関はみられなかった。【結論】肝転移の周囲肝実質に Gd-EOB-DTPA の取り込み低下域、一過性濃染域が確認できた。Gd-EOB-DTPA の取り込み低下域と類洞の拡張および肝細胞索の萎縮との関連が示唆された。

O-2-098　SPIR 併用 STIR 3DTSE 法を用いた腕神経叢描出における脂肪抑制効果

○丸山　裕稔、阿萬　貴史、矢ヶ部義則、古川　則行

国立病院機構 熊本医療センター 放射線科

【目的】当院では3.0TMRI における腕神経叢描出において、脂肪抑制3DTSE 法による高分解能撮像を試みた。しかし、脂肪抑制法として SPIR および STIR を使用した場合、いずれにおいても脂肪抑制不良がみられた。今回我々は、3DTSE 法に SPIR と STIR を併用することで、十分な脂肪抑制効果が得られるか検討を行った。【方法】Philips 社製 Ingenia 3.0T Rel. 5.1.7.1 を使用し、頸部の形状を模擬した容器にオリーブオイルを充填した自作ファントムと健常ボランティア14名を、SPIR、STIR 、SPIR+STIR のそれぞれを併用した3DTSE 法で撮像を行った。得られた画像から変動係数（CV）を求め脂肪抑制効果を評価した。また健常ボランティア画像においては視覚評価も行った。【結果】CV は SPIR+STIR において、自作ファントム、健常ボランティアともに最も低下した（$p<0.01$）。また視覚評価においても、SPIR+STIR の脂肪抑制効果が最も高かった（$p<0.01$）。【考察】脂肪抑制不良の原因として、SPIR では頸部独特の形状による静磁場の不均一、STIR では3.0T 特有の送信 RF パルスの精度低下が考えられる。また SPIR+STIR では、SPIR と STIR の脂肪抑制不良領域をお互いに補うことで、良好な脂肪抑制効果が得られたと考えられる。

O-2-099　SPIR併用STIR 3DTSE法を用いた腕神経叢描出における実効TEの最適化

○丸山　裕稔、阿萬　貴史、矢ヶ部義則、古川　則行

国立病院機構 熊本医療センター 放射線科

【目的】腕神経叢の描出には、拡散異方性を利用したMR-neurographyの有用性が報告されている。しかし、3.0TMRIでは画像の歪や脂肪抑制不良により、良好な描出は困難である。またimproved Motion Sensitized Driven Equilibrium(iMSDE)による報告も散見されるが、研究用シーケンスであり一般臨床機での使用は不可能である。そこで我々は、磁場不均一の影響を受けにくく、高分解能撮像が可能な3DTSE法に、脂肪抑制パルスとしてSPIRとSTIRを併用した3DTSE法の導入を試みた。今回、実効TE(TEeff)の最適化を行うことで、腕神経叢の良好な描出が可能であるか検討を行ったので報告する。【方法】Philips社製Ingenia 3.0T Rel. 5.1.7.1 を使用し、脊髄と筋肉のT1、T2値に近似した希釈Gd-DTPA溶液をボトルに封入し、周囲をオリーブオイルで充填した自作ファントムの撮像を行った。TSE factor=50～150に変化させ、TEeff=170～479msに設定しSNR、Contrast、CNRを評価した。また、健常ボランティアの撮像を行い、腕神経叢の描出能について視覚評価を行った。【結果】SNRはTSE factorが高く、TEeffが延長するに伴い脊髄、筋肉ともに低下し、コントラストは上昇した。CNRはTSE factor=110まで、ほぼ一定の値となった。また視覚評価において、評価の高いTSE factor=50と110の間に有意差はみられなかったが、評価の低い150との間にそれぞれ有意差が見られた（p<0.01）。【考察】CNRがTSE factor=110までほぼ一定の値となったのは、脊髄と筋肉のTEeff延長に伴うSNRの低下と、コントラストの上昇の影響であると考えられる。これは視覚評価の結果と一致しており、TSE factor=50～110に設定しTEeff=170～356msとすることで、腕神経叢の良好な描出が可能であると考えられる。

O-2-100　頚髄領域におけるlow b imagingの基礎的検討

○二階堂　剛[1]、古川　研治[2]、山本　綱記[2]

[1]社会医療法人孝仁会 釧路脳神経外科、[2]釧路孝仁会記念病院

【目的】拡散強調画像low b imaging（lbi）の特徴の一つに、血流信号の抑制が挙げられる。またlbiは腸管領域において、蠕動を伴う疾患の診断に、高い有用性があると報告されている。今回、我々は「動き」をとらえることが可能と思われるlbiを頸髄領域（脳脊髄液）に利用し、ルーチン検査で撮像しているFSE T2強調画像(T2)と比較検討したので報告する。【使用機器】MR : Signa HDxt 1.5T(GE)【方法】(1) b値を変化させ、生理食塩水を封入した自作ファントムを撮像し、b値0と各b値（10～2500s/mm2）の信号比を求めた。(2) 本研究に同意を得た健常ボランティアの頚髄を、b値を変化させて撮像し、脳脊髄液部に対して、b値0と各b値（10～100s/mm2）の信号比をそれぞれ算出した。また同様に脳脊髄液・頚髄の信号比も求めた。(3) 健常ボランティアの頚髄をb値＝10 s/ mm2で連続撮像した後、サブトラクション処理を行い、脳脊髄領域の描出の変化を視覚的に評価した。また各々 T2との比較も行った。(4)脊柱管狭窄症例を数例撮像し、T2とサブトラクション画像の描出能について比較した。【結果】(1)自作ファントムでの検討において、b値が150以上で、水の信号が大きく低下する為、動きを考慮する本検討上、b値150以上は不適当であると思われた。(2) 健常ボランティアでの検討において、脳脊髄液の信号低下が大きくなり始めるb値また、脳脊髄液・神経の信号比より、b値10が最適であると思われた。(3)連続撮像のタイミングにより、描出される脳脊髄液が変化するため、複数回の撮像が必要であると思われた。(4)症例検討において、T2上の脳脊髄液の乏しい領域が、サブトラクション画像上では、脳脊髄液の連続性が保たれた画像として描出された。【考察】今回の検討においては、lbiを用いたサブトラクション画像は、脳脊髄液全体に対し、一部の動きを評価したに過ぎず、時間分解能・空間分解能を向上させる方法をはじめ、更なる検討が必要であると思われた。

O-2-101　3D modified DIXON Turbo Spin Echo法の脂肪抑制効果にrefocusing control及びshimmingの設定が及ぼす影響

○松本　亮二[1]、小林　幸次[1]、和田　達弘[1]、米山　正己[2]

[1]九州大学病院 医療技術部 放射線部門、[2]フィリップス エレクトロニクス ジャパン

【背景】当院では神経炎などの疾患の場合、MR neurographyとして3D modified DIXON Turbo Spin Echo (mDIXON TSE)法で撮像を行い、神経を直接描出し評価を行っている。mDIXON法は水と脂肪の位相分散の差を利用した撮像法であり、周波数選択的脂肪抑制法よりも均一な脂肪抑制画像を得ることができるとされている。しかし、3D mDIXON TSE法においてはまだ十分な最適化がなされていないため、臨床画像では頚部領域の脂肪抑制効果に左右差が見られることがあった。特に、refocusing controlの設定と脂肪抑制効果の関係は明らかになっておらず、今回、refocusing controlの設定が脂肪抑制効果に影響を及ぼしていると考え検討を行った。また、shimmingの設定による影響についても検討を行った。【目的】3D mDIXON TSE法における脂肪抑制効果を改善することを目的とする。【方法】 装置はフィリップス社製MRI装置(Ingenia 3.0T)で撮像を行った。両肩、両腕に相当する場所に脂肪(マヨネーズ)を配置した頚部領域ファントムを作成し、refocusing control及びshimmingの設定が脂肪抑制効果に及ぼす影響を検討した。refocusing controlの設定はconstant、tissue-specific、pseudo-steady state (PSS)で撮像を行い、equivalent TEは同一になるよう設定した。得られた脂肪抑制画像から両肩、両腕のsignal intensityを測定し、その左右の比を求め脂肪抑制効果を比較した。次に、脂肪抑制効果の左右差が小さいrefocusing controlの設定で、異なるshimmingの方法(auto shimming、image based shimming)における脂肪抑制効果を比較した。【結果】Refocusing controlの設定がconstantの場合に、脂肪抑制効果の左右差は小さく、variable refocus flip angleであるtissue-specific、PSSでは脂肪抑制効果の左右差は大きかった。Shimmingの設定は、image based shimmingで脂肪抑制効果の左右差が小さかった。【結論】 3D mDIXON TSE法では、refocusing controlの設定をconstant、shimmingの設定をimage based shimmingにすることで安定した脂肪抑制画像を得ることが可能である。

O-2-102　3D撮像シーケンスを用いた腕神経叢描出能の視覚評価

○藤代　力也[1]、岡部　幸司[1]、奥田　茂男[2]、渡部　敏男[1]、藤原　広和[2]、山田　祥岳[2]、神崎　雅弘[2]、三好　光晴[3]、野崎　　敦[3]、布川　嘉信[1]

[1]慶應義塾大学病院 中央放射線技術室、[2]慶應義塾大学 医学部 放射線診断科、[3]GEヘルスケア・ジャパン

【背景・目的】腕神経叢描出は，3D T2撮像法 (T2 CUBE) を用いることにより，従来の2D法から大きく改善した．今回の目的は，T2 CUBE法による腕神経叢描出において，Dixon法 (FLEX) 併用とSTIR併用のいずれが優れているか，検討することである．

【方法】使用機器はDISCOVERY MR750 3.0T (GEHC)，コイルはHNS Brach Plexを使用し，健常ボランティア3名を対象に，T2 CUBE法にFLEXまたはSTIRを付加したシーケンスにて撮像を行った．得られた画像から冠状断面像で30mm厚のPartial MIPを作成し，放射線科医師3名にて視覚評価を行った．評価項目は頚髄から上腕までの範囲を3等分し，近位から1～3の区域に分け，腕神経叢の描出能について評価した．評価点は3～1点で評価し，平均点で比較した．

【結果】区域1においてFLEX = 2.89点，STIR = 2.78点でともに描出能は良好であった．区域2においてFLEX = 1.78点，STIR = 1.11でともに連続性に乏しく描出不良であった．区域3においてFLEX = 2.22，STIR = 1.44でFLEXの描出能が良好であった．総合的には，FLEX併用の画像がSTIR併用より優れていた．

【結論】T2 CUBE法による腕神経叢描出では、脂肪抑制法としてFLEXを用いるべきである．

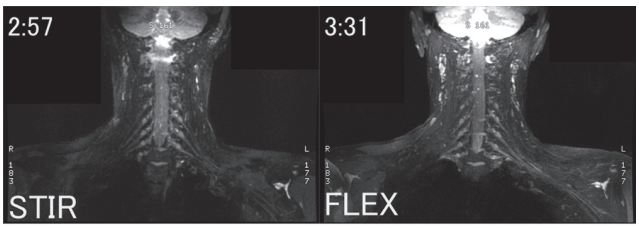

O-2-103　大腰筋MREにおける振動位相分割数の選択

○大西　孝明[1]、沼野　智一[1,2]、伊東　大輝[1]、水原　和行[3]、高本　考一[4]、西条　寿夫[4]、本間　一弘[2]

[1]首都大学東京大学院 人間健康科学研究科 放射線科学域、[2]産業技術総合研究所 健康工学研究部門、
[3]東京電機大学 工学部、[4]富山大学 医学薬学研究部

【目的】本研究の目的は,MREを大腰筋部に適用するための撮像パラメータの検証にある. Gradient-echo type Multi-echo MRE シーケンスで大腰筋MREを実施するには,振動位相分割数と同じ回数の呼吸止めを必要とする. そのため,振動位相分割数の削減は,撮像時間の短縮や被験者の負荷軽減につながる. よって今回は,振動位相分割数がElastogramに与える影響を検証した.

【方法】Phantom実験とvolunteer study(棘上筋,大腰筋)を実施した. Phantomと棘上筋は体動の影響が少ない理想状態を想定した. 振動位相分割数はPhantom実験:12,10,8,6,5,4,3, volunteer study:8,6,5,4,3で撮像した. また,volunteer studyの位相分割数8の画像データから奇数番目の4枚と偶数番目の4枚をそれぞれ用いてElastogramを作成し,比較を行った(Fig). 実験には3.0T臨床機を使用し,音圧式加振器でPhantom,棘上筋:100Hz,大腰筋:50Hzの振動を加えた.

【結果・考察】位相分割数削減によるElastogramへの影響は,Phantomおよび棘上筋よりも,大腰筋のほうが大きかった. MREでは異なる振動位相のWave Imageから1枚のElastogramを作成するので,振動位相分割数の削減は,各Wave ImageのElastogramへの寄与を大きくする. そのため,ある振動位相のときに,呼吸や腸管の蠕動運動などで撮像対象が変形すると,誤差が生じやすくなる. 動きが生じやすい部位においては,振動位相分割数を慎重に選択する必要があると考えられる.

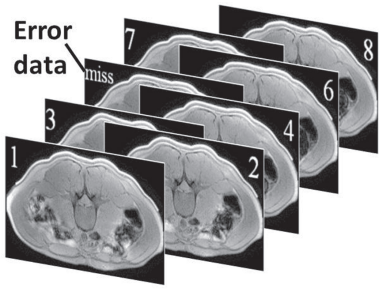

Fig. 4 images of odd or even number of vibration phase offsets 8. (However this time, the image of the 5th is Error data.)

O-2-104　コンパクトMRIを用いた踵骨骨密度の定量的計測手法の検討

○福島　正裕、寺田　康彦、巨瀬　勝美

筑波大学大学院 数理物質科学研究科 電子・物理工学専攻

【はじめに】

コンパクトMRIを用いた骨密度計測では、画像の信号強度を定量的に評価して骨体積率（TBVF）を求めている。先行研究では、2DSEシーケンスを採用したが、オフセット励起時のハードウェア不完全性等によりTBVFの変動が大きかった。一方、3DFSEシーケンスを使用した場合、FSE画像の画質が低く、踵骨のセグメンテーションの誤差が大きいことがわかった。そこで本研究では、後者のプロトコルに、CNRの高いGEシーケンスを追加することで、セグメンテーションの精度を向上し、計測再現性の向上を目指した。

【実験方法】

0.21Tの永久磁石磁気回路を使用したコンパクトMRIを用いて、20歳～23歳の女性被験者5名の踵骨を撮像した。撮像ごとに、対象をスライス方向に1mmずつシフトしながら計5回の計測を行った。使用したシーケンスは、3DGE、3DFSE、2DSEである。計測プロトコル（Fig.1）と各パラメタ（Table 1）は以下に示す。

【実験結果】

踵骨のセグメンテーション用に3DGE画像を使用した場合、FSE画像と比較して精度は10％程度向上した。さらに、2DSEを使った計測プロトコルと比較して、すべての被験者においてTBVFの変動係数を大幅に抑えることに成功した（Table 2）。

この結果より、新しい計測プロトコルの優位性が示された。

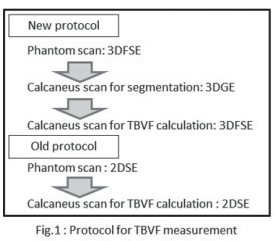

Fig.1 : Protocol for TBVF measurement

Table 1 : Parameter of sequences

	TR / TE [ms]	Matrix size	FOV [mm]	Other parameter
3DGE	50 / 5	256× 128×32	308× 154× 80	FA = 20°
3DFSE	1200 / 20	256× 128×32	308× 154× 80	ETL = 16
2DSE	1200 / 20	256× 128	308× 154	Slice = 15 mm

Table 2 : Coefficient of variation (TBVF : %CV)

	Subject 1	Subject 2	Subject 3	Subject 4	Subject 5
New protocol	1.33	1.65	1.89	1.33	1.82
Old protocol	10.6	7.18	8.24	10.9	6.56

O-2-105　ハイブリッド型PET/MR装置を用いたADCとSUV(Standardized uptake value)のVoxel-by-voxel 解析：骨軟部腫瘍への応用

○鷺山　幸二[1]、渡邊　祐司[2]、亀井僚太郎[1]、スンタク　ホン[3]、馬場　眞吾[1]、磯田　拓郎[1]、栂尾　　理[1]、川波　　哲[2]、松本　嘉寛[4]、本田　　浩[1]

[1]九州大学大学院医学研究院 臨床放射線科学分野、
[2]九州大学大学院医学研究院 分子イメージング診断学講座、
[3]株式会社フィリップスエレクトロニクスジャパン、[4]九州大学大学院医学研究院 整形外科学分野

【目的】PET/MR装置ハイブリッド装置を用いて骨軟部腫瘍でのADCとSUV(Standardized uptake value)のボクセル単位での直接比較を行い、その有用性を検討する。

【方法】14名の骨軟部腫瘍(low/intermediate grade: 3名, high grade: 11名)を有する患者を対象とした。ハイブリッド型PET/MR（Philips 社製Ingenuity TF PET/MR）装置を用い、脂肪抑制T2強調像、局所励起法を用いた拡散強調像 (zoomed DWI, b = 0 and 800)、FDG-PET (4 MBq/kg FDG, 3D-OSEM + ToF)を同時に撮像した。Rigid transformationを用いて位置ずれの補正を行った後、T2強調像にて腫瘍全体を囲うRoIを設定し、全てのスライスでRoIをADC mapおよびPET画像へコピーした。RoI内部のADC値およびSUVをボクセル毎に記録し、その相関を示した散布図を作成した (図)。

【結果】High gradeの腫瘍では11例中10例 (91%)でADCとSUVの間に有意な負の相関があったのに対しlow/intermediate gradeの腫瘍では3例全てで有意な負の相関を認めなかった (P < 0.01, Chi-square test)。一方、SUV peak (8.45 ± 3.62 vs. 5.15 ± 4.36, P = 0.20)およびADC minimum (838.56 ± 202.90 vs. 909.10 ± 465.41, P = 0.69) では2群の間で有意差は見られなかった。

【結論】PET/MR装置を用いたSUVとADCのvoxel-by-voxel解析は骨軟部腫瘍の評価に有用であった。

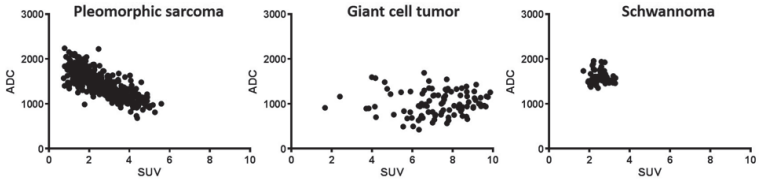

O-2-106　足関節広範囲撮像における最適コイルの検討

○辻　　英雄、釘宮慎次郎、香月　伸介、川崎　久充、金子　景子、清田　　綾、三浦　悠輔

福岡整形外科病院 放射線科

【目的】

足関節MRI検査では一般的に足関節用QDコイル、サーフェイスコイルを用いることが多い。しかし、検査対象がアキレス腱の筋腱移行部断裂など撮像対象が広範囲な場合では従来のコイルは感度域が不十分である。そのため広範囲に感度域をもつBODYコイル等が選択されるが、BODYコイルは足関節用QDコイルと比較してSNR(signal to noise ratio)が低下する。今回、足関節広範囲撮像での各コイルの特性を比較し、最適コイルの検討をしたので報告する。

【方法】

足関節用QDコイル(1ch), CTLコイル(8ch), BODYコイル(8ch)での撮像可能範囲及びSNRの計測を行った。ファントムの矢状断を撮像し、撮像可能範囲は信号強度曲線を計測し最大信号強度に対する半値幅で評価した。SNRは差分法を用いて評価した。MRI装置はGE製Signa HDx、ファントムは塩化ニッケル水溶液ファントムを使用し、画像解析はImage Jを使用した。

【結果】

撮像可能範囲はCTLコイルとBODYコイルは同等であった。QDコイルはCTLコイル・BODYコイルと比較し劣っていた。SNRはCTLコイルが最も高くQDコイル、BODYコイルの順であった。しかし、CTLコイルはコイルから離れる脛骨前面部ではSNRは大きく低下する傾向にあった。

【考察】

撮像可能範囲、SNR共にCTLコイルが最も優れていた。広範囲撮像ではBODYコイルも選択肢として上げられたがSNRが低く、ポジショニングが煩雑で時間がかかる。ただし、両足関節の広範囲撮像やアキレス腱以外の外傷等、脛骨前面まで評価するにはCTLコイルの感度域は構造上不向きなため、BODYコイルも選択肢の1つとして考えられる。

【結語】

足関節広範囲撮像において、対象が両足関節やアキレス腱以外の外傷等の場合ではBODYコイルの撮像可能範囲が広く最適であり、対象が背側にあるアキレス腱の筋腱移行部断裂の場合ではCTLコイルが撮像可能範囲，SNR共に最適である。検査対象や疾患を考慮しコイルを選択することが重要である。

O-2-107　Slice-Encoding for Metal Artifact Correction (SEMAC) による金属アーチファクト低減効果の基礎的検討

○岩永　　崇[1]、佐々木雅史[1]、齊藤　朋典[1]、福倉　良彦[2]、藤崎　拓郎[1]、今井　　広[3]、吉浦　　敬[2]、西郷　康正[1]

[1]鹿児島大学病院 臨床技術部 放射線部門、[2]鹿児島大学大学院 医歯学総合研究科 放射線診断治療学分野、[3]シーメンス・ジャパン株式会社

【目的】整形外科領域のインプラント挿入患者における挿入部MRI検査では金属アーチファクトによって病巣部の画像評価が困難である．近年，この領域で主に使用される2D TSEシーケンスに対して，金属によるin-planeの画像歪みを低減するview-angle-tilting (VAT) が登場し，さらに，スライスエンコーディングを繰り返し行うことでthrough-planeの画像歪みを低減するSlice-Encoding for Metal Artifact Correction (SEMAC)が併用可能となった．本研究では，新しく使用可能となったSEMACによる金属アーチファクト低減効果を人工股関節ファントムを用いて検討した．【方法】撮像対象は，京セラメディカル人工股関節システム（ステム：チタン合金,アウターヘッド：Co-Cr-Mo合金およびアルミナセラミック）を水道水内部に固定して作成した．使用機器はSIEMENS MAGNETON Aera 1.5T(Body18コイル,Spine32コイル)を用いて，STIRを撮像した．撮像条件として，従来法，High-Band width法，VAT単独，およびVAT+SEMAC併用法にて金属アーチファクトの低減効果を比較した．なお，SEMACに関してはSEMAC factorを6～12まで可変させて撮像を行った．それぞれの撮像法において金属アーチファクトによる信号低下領域のボクセル数および縦横径を計測し比較した．【結果】金属アーチファクトによる信号低下は，チタン合金であるステムおよびCo-Cr-Mo合金であるメタル・アウターヘッドで認めたが，後者でより顕著であった．High-Band width法，VAT単独，VAT+SEMAC併用法の順で信号低下領域のボクセル数は減少した．信号低下領域のボクセル数は，SEMAC factorが増加するにつれて減少する傾向を示し，SEMAC factor12では従来法に比べて67.4％減少した．縦横径においても同様の順で周波数・位相方向ともに実際の金属径に近い値となった．【結語】SEMACを使用することで，従来法やVAT単独の場合に比べて，金属アーチファクトをより低減することが可能であった．

O-2-108　ブタ膝関節における動作中半月板の動態解析

○金　　政孝[1]、西井　　孝[2]、濱田　英敏[1]、田中　　壽[3]、菅野　伸彦[2]

[1]大阪大学大学院医学系研究科器官制御外科学（整形外科）、[2]大阪大学大学院医学系研究科運動器医工学治療学、[3]大阪大学大学院医学系研究科放射線医学

【目的】膝関節屈伸にともなう半月形態変化や移動量を知るためには、軟部組織コントラストに優れたMRI動態評価が有用である。しかし過去の報告では異なる膝屈曲角度での静止状態半月板撮影(staged MRI)を比較したものであり、生理的な動態を評価しえているか不明である。本研究の目的はreal-time MRIを用いて動作中の半月板動態の特徴を調査することである。【方法】ブタ膝関節5膝を対象とした。大腿骨を固定し下腿を円滑に動かせるカスタムメイドのブタ膝用動作装置を作製し、1.5T closed-bore型MR装置にて大腿―脛骨関節の内側・外側中央矢状断像を撮影した。(1)staged MRI（sMRI）：T2強調法にて、膝関節屈曲0,15,30,45,60度での静止状態をそれぞれ撮影した。(2)real-time MRI(rMRI): 動作装置上で膝関節を他動的に1周期10秒で一定の速度で動かしながらTrueFSIP法にて撮影した(FOV 240mm, TR /TE 3/1 s, Thickness 8mm)。　続いて、動作装置に固定したまま外側半月板後角断裂損傷を加え、損傷前と同様に撮影を行った。両撮影像それぞれの半月板の断裂前後の半月板傾斜角と半月板縦横比を比較した。【結果】断裂を作成した外側半月板での断裂前後の傾斜角の変化量はそれぞれsMRI では2.23 ± 0.20°、rMRIでは5.75 ± 0.89°でありrMRIのほうがsMRIより有意に大きかった（p<0.001）。内側半月板の傾斜角の変化量はそれぞれ0.92 ± 0.70°、0.84 ± 1.26であり、有意差はなかった。また外側半月板縦横比について後角の変化率は、sMRIでは5.4％± 8.6％であったのに対してr MRI では29.5％± 6.9％であり、有意にrMRIのほうが大きかった。前角の変化率もそれぞれ-1.2％± 9.1％、8.0％± 1.1％であり、同様の傾向を認めた。【結論】real-time MRIでは従来のstaged MRIより動作中の半月板断裂による変化をより正確に評価しえる可能性が示唆された。

O-2-109　MAVRIC-SL法を用いた人工関節置換術後の評価

○小田島正幸[1]、稲岡　　努[1]、戸澤　光行[2]、中澤　博行[2]、曽川　将宏[2]、中塚　智也[1]、石川ルミ子[1]、
工藤　秀康[1]、北村　範子[1]、粕谷　秀輔[1]、磯部　公一[1]、中川　晃一[3]、中島　　新[3]、寺田　一志[1]

[1]東邦大学佐倉病院 放射線科、[2]東邦大学佐倉病院 放射線部、[3]東邦大学佐倉病院 整形外科

【背景・目的】人工関節置換術後など金属周囲の評価は各施設で苦慮している．今回，我々は金属アーチファクト低減シークエンスであるMAVRIC-SL（multi-acquisition with variable resonance image combination, slice encoding for metal artifact correction）法を用いて人工関節置換術後患者での撮像を行い，その有用性について報告する．【対象・方法】人工関節置換術後に感染などが疑われた患者10名（男2名，女8名），平均年齢75．8歳（67－92歳），部位は膝関節5例，股関節4例，肘関節1例であった．撮像機種は1．5T Optima MR450W（GE社）で，撮像可能なMAVRIC-SL PDWI，MAVRIC-SL STIRを撮像した．撮像時間はそれぞれ約6分であった．MAVRIC-SL PDWI，MAVRIC-SL STIRについて解剖学的な位置を評価可能な画像であるか，またその所見について放射線診断医による評価を行った．【結果】MAVRIC-SL PDWIでは9例で良好な画像，1例でやや不良，MAVRIC-SL STIRでは7例で良好，3例でやや不良であった．画像所見は関節液貯留7例，軟部浮腫7例，金属周囲異常信号6例，軟部液体貯留4例であった．【考察】MAVRIC-SL STIRでは信号低下することがあり，解剖学的な位置の同定が難しいことがあった．MAVRIC-SL PDWIでは比較的均一な画像が得られ，解剖学的な位置の同定が可能であった．しかし，関節内などの液体貯留は捉えられるが，骨内・軟部組織の信号変化は捉えにくかった．MAVRIC-SLは撮像時間が長いため，撮像回数を考慮しなければならないが，MAVRIC-SL PDWI，STIRの組み合わせは必要であると考えられた．【結語】人工関節置換術後の評価にMAVRIC-SL法は有用と考えるが，MAVRIC-SL PDWI，STIRの組み合わせが必要である．

O-2-110　TSE-DWIを用いたDirect Coronal Diffusion Tensor Imagingによる正中神経描出能の検討

○坂井　上之[1]、渡辺　淳也[2,3]、能勢　毅一[1]、伊藤　　肇[1]、嶋川友里絵[1]、梁川　範幸[1]、米山　正己[4]

[1]東千葉メディカルセンター 放射線部、[2]千葉大学大学院医学研究院総合医科学講座、
[3]東千葉メディカルセンター 整形外科、[4]フィリップスエレクトロニクスジャパン

【目的】末梢神経障害の程度を評価する方法として、Diffusion Tensor Imaging(DTI)が用いられてきた。EPI法を用いた従来の報告では、神経に直交する横断面での撮像が行われているが、歪みの影響が大きく、また撮像時間がかかる等の問題点があった。本研究の目的は、歪みの低減が可能なTSE-DWI法を用いて、正中神経の冠状断面撮像を行うことにより、歪みの影響を減らしたDTIが可能か検討することである。
【方法】Philips社製 MRI装置 Ingenia 1.5T、及び8ch Wrist coilを用いた。撮像条件はvoxel size 2.5 × 2.5 × 4.0mm^3、TR 3000ms、TE 60ms、NSA 3回、scan time 5分とし、正中神経に平行な冠状断での撮像を行った。撮像条件の最適化のため、b-factorと軸数を変化させ、Fractional anisotoropy(FA)値及びλ1の評価を行った。また健常ボランティアに対しDiffusion Tensor Tractography(DTT)による正中神経の描出を行い、TSE法とEPI法との比較を行った。
【結果】b-factorが大きくなるほどSNRは低下し、計測不良のためFA値及びλ1が低下した。b-factorが小さいと、血管や骨、筋組織等の背景信号が目立ち、b-factor400ではDTT描出不良となった。背景信号が抑制され、かつSNRが保たれる至適なb-factorは800程度と考えられた。一方、軸数変化によるFA値及びλ1の有意な変化はみられなかった。軸数6ではDTT描出不良となり、軸数32とすると正中神経の描出は向上したが、周囲組織をミストラッキングする傾向がみられ、軸数は15が最適と考えられた。TSE法ではEPI法によるDTTと比較し、歪みの影響が少なく、広範囲に正中神経を描出可能であった。また冠状断撮像によりスライス枚数を減らすことで、撮像時間短縮に大きく貢献した。
【考察】手関節は靭帯や腱、筋組織等が密に存在し、また周囲には関節液や静脈が多く存在する。DTT描出には背景信号と神経束との区別が必須であり、ある程度大きいb-factorによる背景信号抑制が有用と考えられた。軸数は多いほど複雑で詳細なDTT描出が可能だが、直線性の高い正中神経には15軸が妥当と考えた。
【結語】TSE-DWIを用いたDTIは、歪みを低減したDTT作成、及び冠状断撮像により撮像時間短縮が可能であった。

O-2-111　筋繊維がMR Elastographyに与える影響

○伊東　大輝[1]、沼野　智一[1,2]、大西　孝明[1]、水原　和行[3]、高本　考一[4]、西条　寿夫[4]、本間　一弘[2]

[1]首都大学東京大学院 人間健康科学研究科 放射線科学域、[2]産業技術総合研究所 健康工学研究部門、
[3]東京電機大学 工学部、[4]富山大学 医学薬学研究部

【目的】本研究の目的は,棘上筋MR Elastography(MRE)の撮像パラメータ検証にある. MREはMSG(motion sensitized gradients)と呼ばれる特有の傾斜磁場を利用することで,MSGの印加方向に変位する振動の感度増強が可能となる. 棘上筋は一定方向に伸びた筋繊維の集合体であるがゆえ,筋繊維方向に対してMSGの印加方向が変わると,可視化できる振動のパターンが変化する可能性がある. そこで,筋繊維方向とMSGの印加方向との関連性を検討したので報告する.

【方法】撮像にはGRE型マルチエコー法を利用し,音圧式加振器を用いて100Hzで加振した. 本手法はReadout GradientがMSGの役割を担う. そこでReadout Gradientを筋繊維方向に対して垂直及び平行に設定し,撮像を行った.

【結果】Readout Gradientを筋繊維方向に対して垂直に印加した場合と比べ,平行に印加した場合には,可視化できる振動の変位量が小さくなった.

【考察】筋繊維は腱で固定されている. 腱は伸縮性を殆ど有しないため,棘上筋が腱の長軸方向(筋繊維方向)に変位することは困難である. ゆえに,Readout Gradientを筋繊維方向に対して平行に印加した場合に,変位量が小さくなったと考えられる.

【結論】変位量が小さい場合には,正確な波長を算出できない可能性あるので,Readout Gradientは変位量が大きい方向に沿って印加すべきと考えられる. 棘上筋に関しては,Readout Gradientを筋繊維方向に対して垂直に印加するのが望ましいと考えられる.

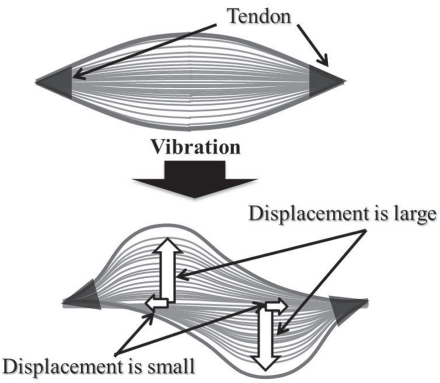

Figure 1. Simulated view of supraspinatus muscle

Perpendicular displacement to muscle fibers direction is large, but parallel displacement to muscle fibers direction is small.

O-2-112　梨状筋MR Elastographyに必要な技術の開発

○沼野　智一[1,2]、大西　孝明[1]、伊東　大輝[1]、水原　和行[3]、高本　考一[4]、西条　寿夫[4]、新田　尚隆[2]、
三澤　雅樹[2]

[1]首都大学東京大学院 人間健康科学研究科 放射線科学域、[2]産業技術総合研究所 健康工学研究部門、
[3]東京電機大学 工学部、[4]富山大学 医学薬学研究部

【目的】梨状筋は深層外旋六筋のひとつであり,触診が困難である. 梨状筋の炎症や緊張状態は,その下を通る坐骨神経を圧迫して,梨状筋症候群を引き起こす場合がある. MRIは炎症状態の画像化が容易ではあるものの,緊張状態の画像化は必ずしも容易とは言えない. 一方,MR Elastography(MRE)は触診が困難な梨状筋の緊張状態を画像化できる可能性を持ち,梨状筋MREが梨状筋症候群の有効な画像診断技術となる可能性がある.

我々は一般的なMRI装置で,MREを実施するために必要な技術の開発と臨床応用を進めてきた. 今回,本手法を梨状筋に応用すべく,それに必要な技術開発をおこなったので報告する.

【方法】MREの実施には専用パルスシーケンスとMRIに同期した加振動装置の技術が必要であり,一般的には,それらに対応したシステムをメーカーから新規導入する必要がある. gradient echo-type multi echo法(GRE-MultiEcho)では,1回のTRで複数のエコーを発生させるために,read-out guradientが正と負の極性で繰り返される. このとき,それぞれのエコーの間隔を加振の半周期に設定すると,加振とread-out gradientが同期する. これにより,Motion Encoding Gradientを印加した場合と同じ効果をもたらす. よって,GRE-MultiEchoを利用すれば,専用パルスシーケンスを必要としない. 我々の加振動装置は,マグネットルーム内に設置したアンテナが,励起RFを受信する. 受信した励起RFは加振動装置のtriggerとして利用できるので,MRI装置との配線接続を必要としない. これら2つの技術を融合することで,一般的なMRI装置でのMREを可能にしている. 適切な形状の振動パッドを3Dプリンタで造形し,腹臥位のvolunteerに「仙骨をはさんで2つのパッドを左右対称に設置」と「仙骨直上に1つのパッドを設置」のそれぞれを実施した. 加振周波数は50Hzとした.

【結果・考察】2種類のパッド固定どちらでも伝播波の可視化が可能であった. 固定方法が左右対称の場合は,パットが発生する振動が大殿筋を伝わって梨状筋に到達したものと考えられ,仙骨直上の場合は,仙骨の振動が梨状筋に伝わったものと考えられる. volunteer studyの結果から,本手法が梨状筋MREに対応できることを実証した.

O-2-113　有痛性股関節における特徴的な関節内MRI所見の検討

○濱田　英敏[1]、西井　　孝[2]、金　　政孝[2]、田中　　壽[3]、菅野　伸彦[2]

[1]大阪大学大学院 器官制御外科学、[2]大阪大学大学院 運動器医工学治療学、
[3]大阪大学大学院 放射線医学科

【背景】変形性股関節症例での疼痛と関節裂隙狭小化との高い相関性は示されているが、関節症所見がみられない症例における疼痛と高い関連性を有する病態は明らかではない。本研究の目的は片側に疼痛を有する両側DDH患者において、有痛側と無症状側の関節軟骨、関節唇MRI所見を比較し疼痛と関連性の高い病態を検討することである。【方法】対象は片側に疼痛を有する両側性DDH 9症例 (平均年齢37.6才)の有痛側9関節(疼痛群)、無痛側9関節(無症状群)、および症状を有さない健常例12関節 (健常群、平均年齢30.6才)で、全例女性である。疼痛群、無症候群のX線平均CE角は各々13.6°(6°-19°)、18.4°(10°-25°)で、全例Kellgren Lawrence分類 grade0であった。3T MRIを用いて、T2 mappingおよびgradient echo T2*強調像を、寛骨臼開口部に対して前方90°(A90)から上方(S)を経て後方90°(P90)までの30°毎7スライスで放射状に撮影した。関節軟骨評価では寛骨臼側荷重部外側軟骨T2値を測定し、関節唇評価ではT2*強調像での関節唇断裂・内部信号変化を損傷と判定した。各スライスにおける関節唇損傷所見の頻度および軟骨T2値を3群間で比較し、全関節での各スライスにおける軟骨T2値および関節唇損傷所見の疼痛に関する感度、特異度を算出した。【結果】有痛群では健常群に比しA60からP60にかけて関節唇損傷所見の出現率および軟骨T2値が有意に高かった。有痛群では無症候群に比してもA30において関節唇損傷所見の出現率が有意に高く(100% vs 44.4%，p=0.03)、軟骨T2値も有意に高値であった(45.3ms vs 40.9ms, p<0.01)。A30およびSにおける関節唇損傷所見の疼痛に関する感度／特異度は、100%／67%および76%／86%であった。【まとめ】滑膜炎や靭帯組織に関するさらなる検討も必要であるが、股関節痛を有するDDH患者では寛骨臼上前方の関節唇損傷および軟骨変性が股関節痛と最も関連性の高い関節内所見であった。

O-2-114　DTIを用いた筋力発揮時における羽状筋構造解析

○八木　一夫[1]、新川　翔太[1,2]、畑　　純一[3]、遠藤　和樹[2]

[1]首都大学東京大学院 人間健康科学研究科 放射線科学域、[2]東京大学医学部附属病院 放射線部、
[3]慶應義塾大学 医学部

【目的】
骨格筋は大きく平行筋と羽状筋に分類され，羽状筋においては，筋束が腱膜間に斜めに配列しており，この筋束の傾斜角度を羽状角(pennation angle：PA)と呼ぶ．羽状筋の筋束配列は3次元的であり，筋束の配向角度(fiber orientation)およびPAは部位によって異なる．これまでは主に超音波診断装置 (ultrasonography：US)によって，生体内のPAの測定が行われてきた．しかし，USによる測定は2次元画像で行うため，羽状筋の3次元的なfiber orientationを反映することは不可能である．本研究では下腿部骨格筋である前脛骨筋(tibialis anterior muscle：TA)を対象とし，DTIによって羽状筋の起始部から停止部までの細部にわたる，羽状筋の筋力発揮（収縮・弛緩）時におけるPA測定を行うことを目的とする．
【方法】
撮像にはPhilips社製Achieva3.0T X series(最大スルーレート:200 mT/m/ms，最大傾斜磁場強度:80 mT/m)を使用し，撮像対象は首都大学東京倫理委員会承諾のもと，本研究に対し同意を得た健常ボランティア20例とした．撮像シーケンスは，single shot EPI(TR/TE:4000/48[ms]，Slice thickness:6[mm]，b-value:700[s/mm2]，MPG印加軸:6)およびTSE_T2WI(TR:4000[ms]，TE:8,100[ms])を使用した．DTI撮像においてはマーカーを用いてTAを近位/中位/遠位の3分割とし，仰臥位安静時および足関節底屈・背屈時において撮像を行った．DTI解析にはVolume-One_1.72 / dTV2.SR（旧東大放射線科）を使用し，PA計測にはImage J 1.37v(National Institutes of Health)を用いた．
【結果・考察】
測定結果より，表面部および深部での各足関節屈曲位の変化において，背屈位のPAの計測値が安静時と比較して増加する傾向が認められ，特に近位部において顕著となった．足関節背屈運動では下腿筋群の内，TAが最も寄与しているため，収縮時にPAは増大する．本研究の背屈位における計測値も，同様の傾向を示している．したがってTractographyによって，羽状筋の収縮・弛緩時の3次元的なfiber orientationを反映したPA値が得られ，立体的な構造変化を明らかにすることが可能となった．

O-2-115　Long Diffusion Timeにおける骨格筋拡散信号の挙動

○畑　純一[1,2,3]、佐藤　正和[1]、矢野竜太朗[2]、小牧　裕司[2,3]、疋島　啓吾[4]、藤吉　兼浩[2]、中村　雅也[2]、岡野　栄之[1,2]

[1]理化学研究所 脳科学総合研究センター、[2]慶應義塾大学医学部、[3]実験動物中央研究所、[4]沖縄科学技術大学院大学

【背景】拡散現象を定量的に計測評価する手法としてq-space imaging: QSIが提唱され注目されている．生体内水分子は種々の組織構造の影響を受け拡散運動を行っている．この水分子の挙動をQSIにより定量的に計測することが可能とされている．しかしながら，骨格筋は30ms程度の非常に短いT2値を持つ組織であり，取得できる信号が非常に小さい．そのため，QSIに必要不可欠なshortδtime，longΔtimeの達成が大きく阻まれている現状である．

【目的】実験用の超高磁場MRI装置を用いることでよりQSI理想条件に近づけた値を取得し，骨格筋拡散信号が拡散時間の影響をどれほど受けるのか明らかにすることを目的とした．

【方法】9.4T MRI実験機(Bruker Biospin, Biospec94/30)及び60 mm Volume Coilを使用した．対象はコモンマーモセット下腿（24ヶ月齢，n=2）を化学固定標本とし取得し，リン酸緩衝生理食塩水にGd-DTPAを含ませ組織内液を置換した．その後，フロリナートで満たしたアクリルチューブ内に固定した．パルスシーケンスにはQSI解析に非常に有用とされているSTEAMにMPGを印可したもの用い，δ，Δ，q-valueを可変とし撮像した． 数値解析にはMATLAB(Math Works)，ROI解析にはImage J 1.37v(National Institutes of Health)を用いた．

【結果及び考察】δ，Δを可変とし，非常に長い拡散時間を設定し解析した結果，下腿筋群内の内側腓腹筋にて設定値が異なると50％程度の信号値変化が現れる結果が得られた(q-value: 403[cm-1])．どの筋群においても短い拡散時間では不十分で，長い拡散時間を必要とする結果が得られた．骨格筋では筋細胞径が数10umから100um程度であり，比較的大きい細胞径を有する．このため，他の組織計測を行うより拡散時間は十分に確保する必要があると考えられる．また，筋郡間にて拡散時間を延ばすことにより信号値差が得られた．これは拡散時間を十分に確保することにより筋組成を反映した画像を取得することが可能だと示唆している．

【結論】制限拡散解析における条件設定としてδ，Δが非常に重要だという特性を実験的に見出した．

O-2-116　良性神経原性腫瘍と軟部組織肉腫の鑑別におけるADCヒストグラム解析の有用性

○中條　正典、福倉　良彦、上村　清央、吉浦　　敬

鹿児島大学大学院医歯学総合研究科 放射線診断治療学分野

【目的】拡散強調画像（DWI）のapparent diffusion coefficient（ADC）について平均値を用いた軟部腫瘍の良悪性鑑別の有用性が報告されているが、ヒストグラム解析ではさらに詳細な情報が得られる。本研究では、良性神経原性腫瘍と軟部組織肉腫の鑑別に対するDWIのADCヒストグラム解析の有用性を検討する。

【方法】対象は、拡散強調MRIが施行され、組組織学的診断が得られた良性神経原性腫瘍25結節と軟部組織肉腫31結節の計56結節54症例（男性28名、女性26名、平均年齢60.8歳）である。DWIは、3.0T MR装置（Ingenia, Philips）を用いてfat-suppressed single-shot echo-planar 法（b=0, 1000 sec/mm2）にて撮像した。腫瘍全体でボクセルごとにADC値を計測し、ヒストグラムパラメータ（平均、分散、変動係数、尖度、歪度、エントロピー、パーセンタイル）を算出し、良性神経原性腫瘍と軟部組織肉腫で比較した。【結果】ADC値の平均、変動係数、歪度、パーセンタイル(10th, 25th, 50th, 75th, 90th)において良性神経原性腫瘍と悪性軟部腫瘍の間に有意差を認めた（P=0.031-0.001）。良性神経原性腫瘍と軟部組織肉腫の鑑別における上記パラメータのthe area under the receiver operating characteristic curveはそれぞれ0.756、0.669、0.707、0.748、0.757、0.761、0.752、0.705であった。【結論】DWIのADC値ヒストグラム解析は、良性神経原性腫瘍と軟部組織肉腫の鑑別に有用と考えられる。

ROC results of ADC histogram for diagnosing soft tissue sarcomas

	Area under ROC curve*	Cut off value	Sensitivity (%)	Specificity (%)	p Value
Mean (×10^{-3}mm^2/s)	0.756 (0.623, 0.861)	≦1359.4406	58.60	96.00	0.0001
Variance (×10^{-5}mm^2/s)	0.539 (0.401, 0.673)	>1.2036	77.42	44.00	0.6259
Coefficient of variation	0.669 (0.530, 0.789)	>0.2163	58.06	76.00	0.0215
Kurtosis	0.586 (0.446, 0.716)	>0.7553	61.29	60.00	0.2788
Skewness	0.707 (0.570, 0.821)	>-0.0838	77.42	64.00	0.0034
Entropy	0.583 (0.444, 0.714)	>3.024	54.84	68.00	0.2992
Percentile (×10^{-3}mm^2/s)					
10th	0.748 (0.615, 0.855)	<=1.259	74.19	72.00	0.0002
25th	0.757 (0.6240.862)	≦1.132	58.06	96.00	0.0001
50th	0.761 (0.629, 0.865)	≦1.281	58.06	96.00	0.0001
75th	0.752 (0.619, 0.858)	≦1.616	64.52	92.00	0.0002
90th	0.705 (0.568, 0.819	≦1.742	51.61	92.00	0.0037

*Data in parentheses are 95% confidence

O-2-117　3次元シネ位相コントラスト磁気共鳴法の3軸速度エンコード精度検証-各社MR装置を用いた検証-

○渡辺　智哉[1]、儀田　治夫[1,2]、高橋　　護[3]、藤崎　賢二[4]、竹原　康雄[5]、大石　直樹[5]、川手　政徳[5]、寺田　理希[6]、福山　篤司[1]

[1]名古屋大学大学院 医学系研究科 医療技術学専攻、[2]名古屋大学 脳とこころの研究センター、[3]聖隷三方原病院 放射線科、[4]聖隷三方原病院 画像診断部、[5]浜松医科大学医学部附属病院 放射線部、[6]磐田市立総合病院 放射線診断技術科

【背景・目的】3次元シネ位相コントラスト磁気共鳴法(3D cine Phase Contrast [PC] MR imaging [MRI])は強度画像から形態情報を、位相画像から血流情報を取得することができ、後処理解析ソフトを用いることで血管内の血流動態を可視化することができる。正確に血流動態（剪断応力、流線図等）を可視化するためには3D cine PC MRIの3軸速度エンコード精度が重要である。そこで3D cine PC MRIがWork in progressまたは製品化されている3社の3D cine PC MRIの3軸速度エンコード精度を自作ファントムを用いて検証することを目的とした。【方法】アクリル管を用いて3軸速度エンコードを同時に検証可能な斜めに設置したファントムを作成し、管内に模擬血液を平均流速30cm/secの定常流で循環し、これを3D cine PC MRIで撮像した。使用装置はSiemens社製MAGNETOM Verio 3T, Philips社製Ingenia 3T, GE社製Discovery 750 3Tを使用した。撮像条件はSlab orientation; Axial, Coronal, Sagittal; Field of view, 128x128x30; Matrix, 256x256x60; VENC, 60cm/sec; No. of phases, 4 とした。流量は流量計で経時的にモニターした。得られた位相画像をImage Jを用いて流速に変換し、AP, RL, FH方向の管内流速プロファイルを算出し、3社のデータと理論値とを比較した。なお、本実験系ではファントム管内に十分な助走路を設けており、レイノルズ数を2100未満の状態で維持しているため、ファントム内は層流であると考えられた。そのため、管内の流速理論値はハーゲン・ポアズイユの法則から算出した。【結果・考察】3社の装置から得られたファントムの3D cine PC MRデータを用いて断面流速プロファイルを解析したところ、理論値と概ね一致し、3軸流速エンコードの精度は良好であることが確認できた。このことから、各社とも3軸速度エンコードの精度は良好で、ハードウェアの違いによる解析結果の違いは少ないことが示唆された。

O-2-118　MRIを用いた全腎容積の測定 ファントムによる基礎的検討

○吉岡　達也[1]、宮崎　　功[1]、新井　隆弘[1]、小林　邦典[3]、大戸眞喜男[1]、似鳥　俊明[2]

[1]杏林大学医学部付属病院 放射線部、[2]杏林大学医学部放射線医学教室、[3]杏林大学保健学部診療放射線技術学科

【目的】常染色体優性多発性嚢胞腎（autosomal dominant polycystic kidney disease :ADPKD）の治療に腎容積測定は欠かせないものになっている。特に昨年認可された多発性嚢胞腎の治療薬であるトリパプタンの治療においては、腎容積が適応基準の一つとなっていることから、治療に関わる多くの医療機関で腎容積測定の必要が生じた。臨床治験におけるセンター解析で用いられていたstereology methodはエビデンスがあるものの一般的ではない。そこで、3D Work Station (以下3DWS)を用いたthresh hold法によるボリューム抽出と手動による不要領域切除が現実的な手法として考え、基礎的な検討を行った。【方法】MRI装置は東芝社製EXCELART　Vantage1.5T,受信コイルはAtlas SPEEDER Bodyを用いた。3DWSはZIO StationVer2.1.5.0, AZE virtual place 雷神, FUJIFILM SYNAPSE VINCENTを用いた。ファントムには3Dプリンターにて作成した腎臓の形態を模した容器（内容量450cc）に、嚢胞を模した水風船を挿入し、腎臓のT2値と近似したGd希釈溶液で満たした疑似嚢胞腎を使用した。撮像はバックグラウンドに食用油を用いて行った。撮像法は2DFASE、各条件はTR最短、撮像枚数32枚、FOV36cm×36cm、マトリックス192x256、TE 68,102,136ms、スライス厚 3,5,7mmで行った。撮像データを各3DWork Stationに転送し、thresh hold法にて3Dボリュームを作成し容積を評価した。【結語】スライスを厚くすると、同一のthresh holdでは容積が増加した。しかし、スライス厚が厚い方がthresh holdを上げても表面の滑らかさは維持され、スライス厚が薄いと、表面が維持される限界値が低くなる傾向が見られた。これはスライス厚によって画像のSN比が変化することに起因すると思われた。スライス厚は同一でも3D処理の際の補間が多いほど容積は真値に近づく傾向が見られた。適正なthresh holdはスライス厚によって異なるが、適正な値を選択すれば精度よく容積を求めることが出来ることが示唆された。【結果及び考察】適切なスライス厚とthresh holdを選択することで3DWSを用いた容積測定は実用性の高い方法であることが確認できた。

O-2-119　肝臓領域の三次元T1強調撮像法の多施設間による画質評価：均一ファントムを用いた検討

○山村憲一郎[1]、高津　安男[2]、穐山　雄次[3]、石原　正仁[4]、清野　　宏[5]、京谷　勉輔[6]、垂脇　博之[7]、
宮野　英人[8]、山谷　裕哉[9]、土井　　司[9]、上田　　優[10]

[1]大阪医科大学病院、[2]大阪赤十字病院、[3]広島大学病院、[4]星ヶ丘医療センター、[5]淀川キリスト教病院、
[6]神戸大学病院、[7]大阪大学病院、[8]市立豊中病院、[9]奈良県立医大病院、
[10]フィリップスエレクトロニクスジャパン

<目的>肝臓をターゲットとしたmagnetic resonance imaging検査には三次元のgradient echo法を用いたT1強調画像がよく使用される．しかし，施設間の画質の違いを論議されることは少ない．そのため，施設間における画質の均一の度合いを，同一の均一ファントムを用いて，脂肪抑制を含めて検討した．<方法>装置は5メーカ13機種，1.5Tまたは3.0Tを使用した．均一ファントムの形状は人体腹部に似せた300x150x360mmの楕円柱とした．　作成した3ファントムA,B,C(A:液体牛脂,B・C:生理食塩水)を人体腹部に似せた楕円形となるように配置した．ファントム表面から腹部用コイルまでの距離は，同一のスペーサーを用いて各施設とも一定になるように配置した．すべてのファントムが含まれるようにスライス範囲を設定した．撮像パラメータは各施設において日常的に用いられている条件（オリジナル条件）と，各機種間で同等となる条件（統一条件）で撮像した．スライス面の75％を17個の矩形関心領域に分け，水と牛脂のスライスを脂肪抑制も含めて変動係数（% CV）を求め，比較した．<結果>脂肪抑制における牛脂の% CVは，統一条件に比べオリジナル条件では1.5Tで47％，3.0Tで2％減少した．また，水の% CVは，統一条件に比べオリジナル条件では1.5Tで5％，3.0Tで8％減少した．<結論>脂肪抑制および水の% CVは，オリジナル条件の方が統一条件よりもわずかであるが少なかった．これより各装置の特性に合わせて最適化された条件で撮像することにより，診断能に差のない画像が得られることが示唆された．

O-2-120　肝臓領域の三次元T1強調撮像法の多施設間による画質評価：コントラストファントムを用いた検討

○山村憲一郎[1]、高津　安男[2]、穐山　雄次[3]、石原　正仁[4]、清野　　宏[5]、京谷　勉輔[6]、垂脇　博之[7]、
宮野　英人[8]、山谷　裕哉[9]、土井　　司[7]

[1]大阪医科大学病院、[2]大阪赤十字病院、[3]広島大学病院、[4]星ヶ丘医療センター、[5]淀川キリスト教病院、
[6]神戸大学病院、[7]大阪大学病院、[8]市立豊中病院、[9]奈良県立医科大学病院

<目的>肝臓をターゲットとしたmagnetic resonance imaging検査には三次元のgradient echo法を用いたT1強調画像がよく使用される．しかし，施設間の画質の違いを論議されることは少ない．そのため，施設間におけるcontrast noise ratio（CNR）を，同一のコントラストファントムを用いて検討した．<方法>装置は5メーカ13機種，1.5Tまたは3.0Tを使用した．コントラストファントムは直径7cmの円柱容器7つにそれぞれ0.1～0.7mmol/Lの濃度に薄めたGd-DTPAを封入したものを用意し，生理食塩水を満たした直径30cmの容器内に円形に配置した．撮像パラメータは各施設において日常的に用いられている条件（オリジナル条件）と，各機種間で同等となる条件（統一条件）で撮像した．各ファントムの80％の円形関心領域における信号強度と標準偏差から，西沢ら（日磁医誌,8(4),255-261;1989）の式を用いて磁場強度と撮像条件におけるCNRとそのばらつきを求めた．　<結果>磁場強度別の撮像条件におけるCNRのバラツキは，1．5Tのオリジナル条件で7.30～4.53(差2.77)，1．5Tの統一条件で10.12～2.95(差7.17)，3.0Tのオリジナル条件で5.65～1.58(差4.08),3.0Tの統一条件で7.32～1.71(差5.60)となった．1.5Tにおいて統一条件に比べオリジナル条件で61.4％，3.0Tにおいて27．1％バラツキが減少した．<結論>撮像条件におけるCNRのバラツキは，オリジナル条件の方が統一条件よりも少なかった．これより各装置の特性に合わせて最適化された条件で撮像することにより，診断能に差のない画像が得られることが示唆された．

O-2-121　Radial scan法の動き補正アルゴリズムを検証するための頭部ファントムの開発

○五月女康作[1]、松本　浩史[2]、加藤　義明[3]、尾崎　佳弘[4]、長谷川友行[5]、土屋　洋貴[6]、松下　　明[1]、
中井　　啓[7]、松村　　明[7]

[1]筑波大学 サイバニクス研究センター、[2]千葉大学 医学部附属病院、[3]亀田総合病院 医療技術部、
[4]明和病院 放射線部、[5]日立製作所 ひたちなか総合病院、
[6]放射線医学総合研究所 重粒子医科学センター病院、[7]筑波大学 医学医療系

【目的】

k-spaceの特殊な埋め方と位置補正機能を有するRadial scan法は頭部の動きに強い手法の1つである。従来，補正効果を検証する際，幾何学的ファントムや健常者が使われてきた。しかし幾何学的ファントムでは頭部に対する実践的な評価が難しく，健常者では再現性高い頭部の動きを表現することができないためシステマチックな検証が難しかった。今回我々は頭部と同じ形状と信号を示すファントムを開発し，その実用性を検証した。

【方法】

ファントムのモデルは健常な36歳女性の頭部で，基底核レベルのT2強調画像(Ingenia 3.0T，PHILIPS)を6mmで撮影した。この1枚の画像の信号強度を64層別化し，それらを6mmのデータに再構成し，3Dプリンター(Objet Eden350V, Stratasys)で出力した。これに寒天を注ぎ，モデル画像と同じ撮像条件にてT2強調画像を得て，サイズとコントラストを比較した。次にファントムを回転させてRadial scanを撮像し補正効果を健常者のそれと比較した。

【結果・考察】

モデル画像（A）に比して，ファントム画像（B）のサイズ・コントラスト共に合致した。Radial scanを撮像した結果，健常者では不可能な面内での正確な動きに対する補正効果を示す事ができた。開発したファントムは補正アルゴリズムを評価するうえで有効なツールになると考える。

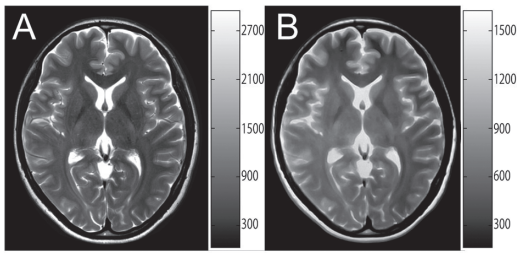

O-2-122　ファントムを用いたT1rho・T2map同時取得シーケンスの評価

○和田　達弘[1]、高山　幸久[2]、奥秋　知幸[3]、徳永　千晶[1]、小林　幸次[1]、西江　昭弘[4]

[1]九州大学病院 医療技術部 放射線部門、
[2]九州大学大学院医学研究院 放射線医療情報・ネットワーク講座、[3]Philips Healthcare、
[4]九州大学大学院医学研究院 臨床放射線科学分野

【背景】T1rhoおよびT2 mapは関節軟骨の定量評価や肝機能の評価などに有用であるとの報告がある．従来ではT1rhoおよびT2mapを別々に取得していたため，撮像時間の延長や位置ずれを生じていた．これらを解決するには，T1rhoおよびT2 mapを1つのシーケンスで同時に取得することが有用であり，turbo field echo（TFE）をベースとしたT1rho・T2 map同時取得シーケンスが考案された．【目的】T1rho・T2map同時取得シーケンスの基礎的検討を行い，その特性を把握する．【方法】MR装置はPhilips社製Achieva 3.0 Tを使用した．シーケンスはTFEを用いて，ダイナミックスキャンの1st phaseでT1rho，2nd phaseでT2 map（prep T2 map）を取得する手法である．アルブミンの濃度を6，10，14％，pHを5，6，7，8の合計12種類の溶液を作成し，その周囲をPVAゲルで満たしたファントムを作成した．ファントムの温度を約10，20，30℃と変化させてT1rho・T2 map同時取得シーケンスおよびturbo spin echo（TSE）を用いたT2 map（TSE T2 map）をそれぞれ3回スキャンしてその平均を求めた．Prep T2 mapとTSE T2 mapのT2がどの程度一致しているか検討した．また，同時に得られたT1rho・T2 mapの濃度依存性，pH依存性，温度依存性について評価した．【結果】Prep T2 mapとTSE T2 mapのT2は，200 msecより大きくなるとprep T2 mapの方が大きな値を示した．同一のファントムにおいて，T1rhoの方がT2よりも大きな値を示した．また，T1rhoおよびT2ともに濃度・pH・温度と負の相関を示した．【結論】Prep T2mapは，T2が大きくなるとTSE T2mapと乖離を生じるが，in vivoでのT2の範囲では影響は少ないと考える．T1rhoおよびT2にてタンパク質濃度・pH・温度を推定できる可能性が示唆された．

O-2-123　PNIPAAm系ゲルの複合化による相転移温度と含水によるゲルの材料特性解析

○八木　一夫[1,2]、池田　篤哉[2]、栗本　直幸[2]、七尾　　円[1,4]、上田　優史[1,5]、小野寺聡之[1]、杉本　聖一[3]、
稲葉　忠司[2]

[1]首都大学東京大学院 人間健康科学研究科 放射線科学域、[2]三重大学 大学院 工学研究科、
[3]東京都立産業技術高等専門学校 ものづくり工学科、[4]東京大学医学部付属病院放射線部、
[5]都立駒込病院放射線部

【背景・目的】

ポリN-イソプロピルアクリルアミド(PNIPAAm)系ゲルは温度対応材料といわれ温度変化に応答して体積相転移現象を起こす。PNIPAAm系ゲル合成時の水分量と重合時の温度条件を変化させ，ゲルの内部構造と材料特性に与える影響を解析調査する

【方法】

ゲル(PNIPAAm）の材料設計と合成：合成時のゲル材の水分量を生体組織に近似するように設定(仕込み時の含水量を60-80重量％)し、NIPAAmモノマーを縮重合させPNIPAAm系ゲルを作成した。

温度応答性を評価するために本材料を低温水溶媒(約5℃)から高温水溶媒(約40℃)に浸漬し，温度毎の重量変化率を計測する重量変化試験を行い，環境温度の変化による力学的特性を評価するために単軸引張試験を行った.

また含水量の異なる試験片を作成し試料NMR緩和測定を行った。

【結果】

相転移前後の形態と重量の変化では相転移後にゲルは収縮し軽量化した．引っ張り強度特性はより塑性としての特性が発現した。SEM観察では孔径10ー20ナノ程度から全く孔が見えなくなった．NMR－T1,T2計測では固体の特性に近く計測不能となった．水分量の変化ではゲルの含水量と強度との関係で特異的に強度が上昇する領域が発現した.

【結論】

ハイドロゲルの材料特性はゲル内部の高分子網目構造に起因する．本材料は化学重合反応で合成されるため，合成条件を変化させることでゲル中の高分子網目構造に影響を与え，材料特性が変化する。

O-3-001E 突発性難聴での蝸牛リンパ液信号上昇の検出：3D-FLAIRに対するheavy T2強調3D-FLAIRの優位性

○長縄　慎二[1]、川井　　恒[1]、曾根三千彦[2]、池田　　充[3]

[1]名古屋大学 医学部 放射線科、[2]名古屋大学 医学部 耳鼻科、[3]名古屋大学 医学部 放射線技術学科

【目的】突発性難聴における蝸牛リンパ液の単純3D-FLAIR (FL)での信号上昇は重症度や予後との関連があるとの報告がある一方、60dB以下の軽度症例では、信号上昇が観察されないとの報告もある。heavy T2強調3D-FLAIR（HF）は液体の僅かなT1値の変化にFLよりも鋭敏であり、突発性難聴においても優位性が期待される。今回の目的は、突発性難聴例で、FLとHFの蝸牛リンパ液信号上昇の比較をすることである。【対象と方法】対象は、当院で、3T MRIでMRC（MR cisternography)、FL、HFの撮像をされた25例の片側性突発性難聴患者（男性14、女性11、年齢6-77才)。対照のため、すでに撮像されていた健常者8例のMRC、FL、HFも検討した。この後方視的研究は当施設の倫理委員会承認を得ている。MRCにて蝸牛中心スライスで蝸牛軸を除外しながら蝸牛リンパを囲むROIを用手的に描画し、それをFL、HFへコピーして、それぞれにおける蝸牛の信号を測定した。ノイズは画像のair部分のROIの標準偏差(SD)とし、CNRを、患者では(患側-健側)/SD、健常者では(右側-左側)/SDとした。CNRはマイナス値も許容した。平均聴力は6分法を用いた。患者は60dB以下の難聴の軽症群と60dBを超える重症群に分けた。健常群、軽症群、重症群の平均CNRについてANOVAを用いて検討した。信号異常の検出についてROC解析を行った。聴力障害比（左右差の絶対値/健側聴力）とCNRの線形相関も検討した。5%を有意水準とした。【結果】平均CNR-HFは3群に有意差があった(p < 0.001)がCNR-FLでは有意差はなかった。Mean CNR-FL, CNR-HFはそれぞれ、健常群で0.3+/-0.3、0.1+/-0.3、軽症群で0.0+/-0.6、1.7+/-0.8、重症群で1.2+/-1.8、3.3+/-1.5であった。ROC解析ではFLはAUC=0.518 (95%信頼区間は、0.329-0.706)であったが、HFはAUC=1であった。聴力障害比とCNRの相関係数はFLでは0.280（有意相関なし）で、HFでは0.427（弱い相関あり）であった。【結論】HFはFLよりも突発性難聴での蝸牛リンパの信号上昇をよく検出できる。HFは軽症群でも異常を検出できる。

O-3-002E 眼窩内リンパ腫と炎症性疾患の拡散能: TSE法とmulti shot EPI法との比較

○樋渡　昭雄[1]、栂尾　　理[1]、山下　孝二[1]、菊地　一史[1]、吉川　　洋[2]、武村　　濃[3]、本田　　浩[1]

[1]九州大学 大学院医学研究院 臨床放射線科学、[2]九州大学 大学院医学研究院 眼科学、
[3]フィリップス エレクトロニクス ジャパン

【目的】リンパ腫と炎症性病変の評価にDWIは有用であるが、日常臨床で用いられるsingle shot EPI-DWIでは、眼窩部を評価することは困難である。そのために本研究では磁化率アーチファクトの少ないTSE法とmulti shot（MSh）EPI法によるDWIを比較検討した。【方法】病理学的に証明された眼窩内リンパ腫7名と炎症性疾患8名を対象とした。3T MRI装置を使用し、ともにb factor = 0, 800 sec/mm^{2}を用いた。その他の撮像条件はTSE DWI : TR/TE = 6800/72 msec, FOV = 150 x 100 mm, voxel size = 1.56 × 1.56 × 2 mm^3, NSA = 6, acquisition time = 4 min 47 sec, MSh DWI: TR/TE = 2337/73 msec, number of shots = 3, FOV = 150 x 97.5 mm, voxel size = 2.17 × 1.88 × 2 mm^3, NSA = 3, acquisition time = 3 min 45 secである。ADCを計測し、T1強調像、脂肪抑制T2強調像、造影後脂肪抑制T1強調像も撮像し、正常灰白質との信号比を求めた。【結果】TSE法ではリンパ腫のADC (0.70 ± 0.23 x10^{-3} mm^2/s)は 炎症性疾患 (1.15 ± 0.45 x10^{-3} mm^2/s)よりも有意に低かった（P< 0.05）. MSh法では リンパ腫 (1.27 ± 0.45 x10^{-3} mm^2/s)と炎症性疾患（1.58 ± 0.76 x10^{-3} mm^2/s）を区別できなかった（P>0.05)。またconventional MRIはいずれも有意差がなかった(P>0.05)。 ROC解析では TSE法の診断能 (AUC = 0.839)が、その他のMSh法 (0.607), T1WI (0.607), T2WI (0.607) 、造影後T1WI (0.554)よりも高かった。【結語】TSE法によるDWIが眼窩内リンパ腫と炎症性疾患との鑑別に有効である。

O-3-003E 慢性腰痛患者における傍脊柱筋脂肪量の解析

○高島　弘幸[1,2]、竹林　庸雄[2]、黄金　勲矢[2]、今村　　塁[1]、中西　光広[1]、吉本　三徳[2]、赤塚　吉紘[1]、
宍戸　博紀[1]、長濱　宏史[1]、山下　敏彦[2]

[1]札幌医科大学附属病院放射線部、[2]札幌医科大学医学部整形外科学講座

【背景・目的】本邦では、腰痛が有訴率第一位であり、日本人の8割以上が生涯において腰痛を経験している。腰痛のうち、非特異的腰痛が約90％を占めるといわれており、様々な画像診断やブロック療法などの補助的診断が行われている。しかし、疼痛発生源の同定は難しく、その病態は十分に解明されていない。以前より筋肉は、非特異的腰痛の発生部位と考えられており、傍脊柱筋の脂肪変性と腰痛の関連についての報告が散見される。本研究の目的は、慢性腰痛患者における多裂筋の脂肪量と加齢、肥満および腰痛visual analogue scale (VAS)との関連についてProton MR spectroscopy (MRS)を用いて解析することである。
【対象・方法】対象は、罹病期間が3カ月以上である非特異的な腰痛患者50例（男性24例、女性26例、平均年齢62.3歳）である。使用MRI装置は、Signa HDx 1.5Tを用い、Fischerらの方法（Radiology, 2013）と同様に、計測レベルはL4/5とし、右の多裂筋にてMRSを行った。LCModelを用いて、筋細胞内脂肪（intramyocellular lipids: IMCL）および筋細胞外脂肪（extracellular lipids: EMCL）を計測し、年齢、body mass index（BMI）および腰痛VASとの関連について検討した。
【結果・結論】EMCLは年齢およびBMIと正の相関が認められ、それぞれの相関係数は、r=0.45（p<0.01)、r=0.33 (p<0.05)であった。EMCLの上昇は、加齢に伴う異所性脂肪の増加を反映し、先行研究と矛盾しない結果と考えられた。一方、IMCLは腰痛VASと正の相関が認められた（r=0.55 (p<0.01)）。持久運動前後でIMCLを計測した報告では、IMCLは運動時にエネルギーとして使われ、運動後に低下することが報告されている。IMCLの上昇は、運動機能の低下を反映していることが考えられ、傍脊柱筋のIMCLを計測することが腰痛の客観的指標になる可能性が示唆された。

O-3-004E 改良型3D SHINKEIを用いた高分解能whole-body MR neurographyの検討

○米山　正己[1]、樋渡　昭雄[2]、栂尾　　理[2]、松本　亮二[3]、武村　　濃[1]、小原　　真[1]、奥秋　知幸[4]、
小林　幸次[3]、マルク　ヴァンカウテレン[4]

[1]フィリップスエレクトロニクスジャパン、[2]九州大学大学院 医学研究院 臨床放射線科学分野、
[3]九州大学病院 医療技術部 放射線部門、[4]フィリップスヘルスケア アジアパシフィック

【目的】MR neurographyは末梢神経障害における障害神経の形態異常を直接描出できる方法である。近年、われわれは3D-T2強調画像をベースとしたMR neurography(3D nerve-SHeath signal increased with INKed rest-tissue RARE Imaging: 3D SHINKEI)を開発した。3D SHINKEIは血液信号を抑制するためのimproved motion-sensitized driven-equilibrium(iMSDE)パルス、SPAIR脂肪抑制パルスおよび3D-TSE法で構成されており、これまで腕神経叢や腰部神経叢において良好な神経描出を可能としている。一方、chronic inflammatory demyelinating polyneuropathy(CIDP)などの診断においては、短時間かつ高分解能のMR neurographyによる『全身』の評価が期待されている。しかしながら、現状の3D SHINKEIでは全身撮像用には最適化されていないため、良好な画質が得られない可能性がある。そこで今回、3D SHINKEIによるwhole-body MR neurographyのための、シークエンスの改良及び最適化を行った。
【方法】使用装置はPhilips社製Ingenia CX 3.0T。5名の健常ボランティアを対象に検討を行った。全身広範囲の脂肪抑制を安定化させるために、3D SHINKEIの脂肪抑制方法(SPAIR法/3D mDIXON-TSE法)とシミング方法(Auto-shimming/Image-based shimming)を中心に最適化を行った。また、短時間・高分解を目的としたシーケンスの最適化も行った。
【結果・考察】脂肪抑制に関しては、3D mDIXON-TSE法を用いることで全身において安定した脂肪抑制を得ることができた。また、頸部領域のみにImage-based shimming、他部位ではAuto-shimmingを用いることで、安定性が向上した。短時間・高分解を可能とするために、3D mDIXON-TSE法のエコートレイン及びiMSDE法の印加時間を最適化した。これにより、全身を1x1x2mmの空間分解能で4ステーション・約18分で撮像可能となった。
【結論】modified 3D SHINKEIを用いることで、短時間・高分解能かつ安定してwhole-body MR neurographyを得ることが可能であった。今後の臨床応用が期待される。

O-3-005E マンガン造影MRIによるパーキンソン病モデルマウスの脳活動計測

○菊田　里美[1,2,3]、中村　幸代[4]、山村　行生[4]、本間　経康[1]、柳川右千夫[5]、田村　　元[1]、笠原　二郎[4]、
小山内　実[1]

[1]東北大学 大学院 医学系研究科 医用画像工学分野、[2]日本学術振興会特別研究員DC、
[3]東北大学 国際高等研究教育院、[4]徳島大学 大学院 ヘルスバイオサイエンス研究部、
[5]群馬大学 大学院 医学系研究科

Despite of neurological diseases including Parkinson's disease (PD) are thought to be caused by changes of brain activities, there are few reports on revealing the relationship between the pathological state and the neuronal activity. The activation-induced manganese-enhanced MRI (AIM-MRI) is one of the candidate methods for measuring the neuronal activity in vivo. This method has the potential to measure the history of the neuronal activity, since manganese ions (Mn^{2+}) can pass through opened voltage-dependent calcium channels. However, it has not been clear that the relation between the neuronal activity and the accumulation of Mn^{2+} in the cell. Therefore, at first, we investigated the relation between the neuronal activity and the accumulation of Mn^{2+} in the neurons. The amount of the Ca^{2+} influx was correlated to the neuronal activity evoked by tetanic stimulations with various frequencies. In the same slice preparation, the amounts of the fluorescence quench induced by the tetanic stimulation under the condition of $MnCl_2$ administration were recorded. The amount of the quench was proportional to the amount of the Ca^{2+} influx. These results suggested that a cell which showed higher activity accumulated larger amount of Mn^{2+} in the neuron. Inverse of T_1 measured by MRI is proportional to $[Mn^{2+}]$. Therefore, our results supported that AIM-MRI can measure the history of the neuronal activities in the whole brain noninvasively.PD is characterized by degeneration of dopaminergic neurons in substantia nigra pars compacta. However, the relation of the changes of the neuronal activities of each region of basal ganglia and the pathological state of PD is ambiguous. Here we show that the activity of the dorsolateral striatum is correlated to the pathological state of PD.

O-3-006E 腔内RFコイルの遠隔同調・整合による動物胃潰瘍モデルの描出

○松岡雄一郎[1,2]、森田　圭紀[3]、熊本　悦子[4]、久津見　弘[5]、東　　健[2]、黒田　　輝[6,7]

[1]情報通信研究機構 脳情報通信融合研究センター、[2]神戸大学大学院 医学研究科、
[3]神戸大学 医学部 消化器内科、[4]神戸大学 情報基盤センター、[5]滋賀医科大学 臨床研究開発センター、
[6]東海大学 情報理工学部、[7]千葉大学フロンティア医工学センター

【目的】
消化管内視鏡検査や治療の精度、安全性の向上を目指してMRIと内視鏡を融合したMR内視鏡システムの構築を進めている。消化管内設置型のRFコイル、そのコイルの遠隔同調・整合回路、内視鏡位置・姿勢情報を組み込んだ内視鏡映像とMR画像を同期表示するナビゲーションソフトウェアなどを開発し、これまでブタ正常胃の壁構造を高精細に撮像できることを報告してきた。今回は、腔内RFコイルの遠隔同調・整合調整により動物胃潰瘍モデルの胃壁像の画質改善を行った。
【方法】
内視鏡手技により胃の粘膜と粘膜下層を剥離して胃潰瘍モデルを作成したブタ（28.3kg）を用いた。1.5Tの臨床用MR装置を使用し、MR対応内視鏡、改良したナビゲーションソフトウェア、フレキシブルなサーフェス型受信専用腔内RFコイル、ならびに遠隔同調・整合回路を用いた。RFコイルの共振特性は、設置後のコイル形状及び周囲組織の電気特性で大きく変化するため、体内挿入後の変化を考慮して理想値（63.86MHz、50Ω）からずらして調整した。腔内RFコイルを動物胃内に設置し、コイル面が胃腔内で可能な限り平面になるようにした後、非磁性体の可変コンデンサおよびインダクタで構成した同調・整合回路を半波長同軸ケーブル（約1.5m）で接続し、ネットワーク・アナライザで観測しながら手動で共振特性を調整した。共振特性調整前後において、胃潰瘍モデル部位のT1およびT2強調画像をFSEで撮像し、SNRの比較を行った。
【結果】
遠隔同調・整合により胃内設置後の腔内RFコイルの共振特性は、リターン・ロスが約41dB、Q値が約24に調整でき、胃粘膜と粘膜下層の一部が欠損した胃潰瘍部位を描出できた。共振特性調整の結果、粘膜下層領域でのSNRは約54％向上した。
【結論】
胃腔内でコイル形状を最適化する必要があったが、手動による遠隔同調・整合調整により画像SNRの著しい改善を成し得た。調整の迅速化に向け、自動調整機能の開発を進めている。

O-3-007E 非アルコール性脂肪性肝疾患モデルメダカのin vivoでの可視化

○上野　智弘[1]、鈴木　宏和[1]、平石　昌寛[1]、天野　秀昭[2]、杉本　直三[1]

[1]京都大学 大学院医学研究科 人間健康科学系専攻、[2]京都大学 医学部 人間健康科学科

(Introduction) Nonalcoholic Fatty Liver Disease (NAFLD) is caused by high accumulation of fat in the liver and related with the metabolic syndrome. A NAFLD model in medaka has been developed by feeding a high fat diet[1]. Since metabolism of sugars and lipids in medaka is similar to that in human, medaka will be utilized for drug screenings. In this study, we visualized NAFLD models in medaka in vivo by using our 14.1T MR Microscope[2], and obtained proton density fat fraction (MRI-PDFF) in the liver of medaka. Here, MRI-PDFF is regarded as a novel biomarker of steatosis in human studies[3]. (Materials and Methods) NAFLD model medaka was generated from medaka of Kyoto cab strain. Adult medaka was maintained in a water-circulating aquarium of our group. 3 Gradient echo data (TE 1.15ms, 1.309ms, 1.467ms, TR 125ms, voxel size 34 * 58 * 58 μm^3) were obtained for the NAFLD model medaka and control medaka in vivo by using our 14.1T MR Microscope. To obtain MRI-PDFF, a voxel independent IDEAL[4] was applied to the 3 MR images. (Results) Histological sections of the liver in the NAFLD model medaka showed higher NAFLD activity score[5] than those in the control medaka did. The MRI-PDFF of the NAFLD model medaka showed higher value than that of the control medaka did. (Conclusions) We visualized the NAFLD model medaka in vivo and evaluated the liver condition of the medaka by the MRI-PDFF. (References) [1] Matsumoto et al., Disease Models and Mechanisms 3, 431-440 (2010). [2] Ueno et al., the 3rd BMEiCON conference proceedings, 190-191 (2010). [3] Noureddin et al., Hepatology 58, 1930-1940 (2013). [4] Reeder et al., MRM 54, 636-644 (2005). [5] Kleiner et al., Hepatology 41, 1313-1321 (2005).

O-3-008E MR内視鏡システムのための胃腔内ナビゲーションソフトウェアにおける胃壁強調表示機能の追加

○熊本　悦子[1,2]、松岡雄一郎[3]、橋岡　佳輝[2]、森田　圭紀[4]、久津見　弘[5]、東　　健[6]、黒田　　輝[7,8]

[1]神戸大学 情報基盤センター、[2]神戸大学 工学部、[3]情報通信研究機構 脳情報通信融合研究センター、
[4]神戸大学 医学部、[5]滋賀医科大学 臨床研究開発センター、[6]神戸大学大学院 医学研究科、
[7]東海大学 情報理工学部、[8]千葉大学 フロンティア医工学センター

【目的】MR下において消化管内視鏡検査・治療の可能なMR内視鏡システムの構築を進めており，これまでに消化管内部からMRI信号を受信する腔内RFコイル，内視鏡の位置・姿勢に対応して内視鏡映像とMRI画像を重畳提示するナビゲーションシステムなどの開発，動物の胃に作成した胃潰瘍モデルを用いた腔内コイルによる病変部位の抽出などについて報告した．今回は，内腔コイルの設置場所の視認が容易となるようナビゲーションシステムを改良した．【方法】GE製1.5T-MRI装置を使用し，FSE法で体外コイルにより胃に病変モデルを作成したブタ腹部(32.8Kg)のT2強調マルチスライス画像を撮像した．撮像条件は以下のとおりであった．TR/TE: 3000ms/101.9ms, ET: 10, BW:15.63Hz, FOV30 × 24cm^2, スライス幅: 5mm, スライス数:30．撮像した腹部MR画像を，しきい値を設定して二値化し，胃腔内に指定した任意の一点から三次元に再帰的に領域探索を行い，探索した領域の輪郭を抽出した．取得した腹部MRボリューム像に抽出した胃壁の輪郭を着色して重ねて描画した．また，切断面を指定して不要な部分を不可視とするクリッピング処理を行った．勾配磁場センサを組み込んだMR対応内視鏡を挿入し，胃潰瘍モデル3ヶ所の座標をナビゲーションシステムにより計測し，撮像範囲を着色した三角形で表示した．【結果】胃壁の抽出処理は，胃腔内の任意の一点を指定後，数秒程度で処理が完了した．一部，抽出処理が胃壁と周辺臓器の輝度差により胃壁の外部に達し，胃壁の外の領域が強調表示されることがあった．また，胃内部に溜まった水がMR画像では高輝度となり，胃壁ではなく胃腔と水との境界が抽出されることがあった．しかしながら，全体を俯瞰するボリューム像で胃の形状および輪郭を良好に視認でき，胃潰瘍モデル付近の撮像位置を容易に視認することができた．【結論】MR内視鏡のナビゲーションシステムに胃壁の強調表示機能を加えることで，腹部ボリューム画像での胃腔の位置・形状および，撮像範囲を容易に視認することが可能となった．今後は，内腔コイルにより撮像した精細MR画像を効果的に表示する機能等を加え，より高度化することが考えられる．

O-3-009E ラット中大同脳脈閉塞―再開通モデルにおける高分子ミセルMRI造影剤を用いたBBB透過性亢進評価

○横山　昌幸[1]、白石　貢一[1]、青木伊知男[2]

[1]東京慈恵会医科大学 総合医科学研究センター、[2]放射線医学総合研究所

[緒言]急性脳梗塞の薬物治療にはtPAによる血栓溶解療法が行われるが、この治療における重篤な副作用は出血である。脳血管閉塞を発症した状態からBBBが障害を受け、破綻し、出血へとつながる。特にtPAは血管外の脳組織に漏出することで各細胞に働きかけ、MMP-9等の産生亢進を促し、出血を誘起する。このように脳梗塞のtPA治療には出血リスクが伴うが、この出血リスクをtPA治療前に診断することができれば出血リスクを軽減できると考えられる。よく知られた実験事実として、エバンスブルーを投与すると、血液内のアルブミン分子に結合したエバンスブルー複合体がBBBの破綻領域を染めることが知られている。少なくともBBBからのアルブミン―エバンスブルー複合体の漏出によって示される領域の初期は出血ではなくBBBの血管透過性亢進状態の結果を示している。すなわち、ここで我々が着目したのは、出血前に誘導されているBBBの血管透過性亢進状態と出血との関係である。投与されたtPAが示す血管透過性亢進領域をMRIにて観察すれば、最も血管透過性亢進が誘導されている領域が示される。さらに、この血管透過性亢進領域が出血へとつながることが画像情報から明らかとなれば、画像診断によってtPA使用によるリスクを回避することができると考えられる。本研究は高分子であるtPAの血管外漏出は高分子を用いて検出することが重要であると考え、我々が作製した高分子ミセルMRI造影剤のBBBの血管透過性亢進を検討した。[実験]ラット中大脳動脈塞栓モデル（MCAO）を作製後に高分子ミセルMRI造影剤を投与し、閉塞後1、2、または3時間後に再開通を行った。経時的にMRI測定（Bruker 9.4T、T1、T2、T2*強調画像、及びDWI）を行い、MCAOモデルの状態を検出した。[結果]2,または3時間閉塞した場合は高分子ミセルMRI造影剤の漏出は再開通後に即座に現れ、線条体~大脳皮質までの広範囲に及んだ。一方、1時間のみ閉塞した場合、その漏出はやや遅れて現れ、漏出した範囲は2、3時間閉塞モデルよりも狭かった。非常に興味深いこと、1時間閉塞モデルの場合も、2時間閉塞の場合にも閉塞開始から、漏出が確認されるまでにかかる時間はほぼ同等であった。

O-3-010E 実験動物としての海洋生物II：MRI法による二枚貝腎機能の測定

○瀬尾　芳輝[1]、瀬尾絵理子[2]、大橋　好偉[1]、早川　実佳[1]、大石　和恵[3]、丸山　　正[3]

[1]獨協医科大学 医学部、[2]東京大学 大気海洋研、[3]海洋研究開発機構

哺乳類の腎は機能的に糸球体と尿細管に分類されるが、これらは腎皮質内でコンパクトに配置されており、尿細管糸球体フィードバックのように機能的にも複雑に連携している。一方、二枚貝では、心耳（心房）にpodcyte様の細胞があり、血リンパを濾過している。濾液は囲心腔を経て、一対のnephridia（腎臓）に貯留され、排泄孔から後部外套腔へと排泄されている。糸球体と尿細管に相当する器官が離れていることから、尿細管機能の解析モデルとして二枚貝の腎臓が有用であろうと考え、*Mytilus galloprovincialis*（ムラサキイガイ）を測定対象とし、重金属イオンの集積、排泄について検討した。　測定には7 T AVANCE III マイクロイメージング装置（Bruker Biospin）を用い、海水温は20℃に維持した。重金属イオンの1例として、Mn^{2+}を海水に投与し、Saturation recovery T_1測定法およびT_1強調MR画像法により測定した。投与後1時間で、消化管および腎臓のT_1強調画像信号強度の増加と$1/T_1$上昇が確認できた。囲心腔では有意な変化を認めなかった。24時間曝露後に正常海水に戻すと、腎臓の$1/T_1$は緩やかに減少し、3日後には曝露前のレベルにまで回復した。これらの結果から、二枚貝腎臓におけるMn^{2+}の濃縮と排泄過程を経時的に測定できることが明らかとなった。現在、$1/T_1$変化量から濃縮度が推定できるかを検討中である。また、重金属類の豊富な湧水域のシンカイヒバリガイ類の腎臓について、測定を進める予定である。

O-3-011E 乳癌術前薬物療法前後における乳房ダイナミック造影MRIの薬物動態学的モデリングによる解析

○片岡　正子、長尾宗一郎、飯間　麻美、荻野　　諒、金尾昌太郎、大橋　　茜、河合真喜子、
大西奈都子、富樫かおり

京都大学医学部附属病院 放射線診断科

【目的】本研究の目的は、乳癌の術前薬物療法の症例で乳房ダイナミック造影MRIデータを用いた薬物動態学的モデリングによる解析のパラメータの治療前後による変化と、治療前画像でのパラメーターが薬物療法終了後の手術病理所見（pCR）を予測しえるかを検討することである。【対象・方法】2013年6月から2014年10月の間に、乳癌術前薬物療法前の評価で3T(Trio:Siemens)による超高速乳房造影MRI撮像を受けた症例で、治療後少なくとも1回は同様の乳房MRI検査をうけ、治療後の手術病理所見がえられた26症例を対象とした。超高速乳房造影MRIは造影剤注入直後よりK-space Weighted Imaging Contrast(Siemens WIP) にて、3.75秒毎16フレーム撮像を行った。画像を専用ソフトウェア（Syngo Tissue 4D）を用いて解析した。病変と思われる部分にROIを設定し(図)、Ktrans(-min), Kep, Ve, iAUCを測定した。【結果】26症例中pCRは4症例、Non-pCRは22症例であった。Ktrans及びiAUCは治療前後でそれぞれ0.148から0.092,12.4から7.45と有意な低下を示した（p=0.001）。しかしpCR症例とNon-pCR症例では治療前MRI画像での薬物動態学的パラメーターに有意差はなかった。【結語】乳癌薬物療法前後における造影MRIの薬物動態学的解析では、KtransとiAUCは治療後に有意な低下を示し治療による血流の低下を反映すると思われた。治療前に得られたパラメーターからpCR症例を予測することは困難であった。

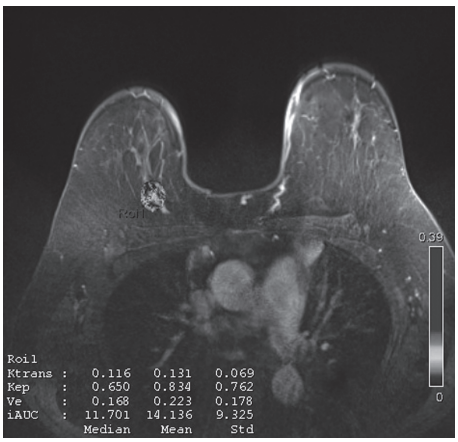

O-3-012E 高濃度乳腺に発生した乳癌の診断にcomputed DWIは寄与するか？

○那須　克宏、高橋　宏彰、南　　学

筑波大学大学院 人間総合医学研究科 疾患制御医学専攻 応用放射線医学分野

【目的】高濃度乳腺を持った日本人女性は多くMRIでも診断が難しい乳癌患者の頻度は高い。最近注目されているcomputed DWI(cDWI)では2個以上のb値を持った画像から実際の撮影では得るのが難しい高いb値を持った画像を後処理で得ることができる。今回我々は高濃度乳腺に発生した乳癌患者に対してb=3000のcDWIを作成し、乳癌の診断に用いる初期経験を得たため報告する。
【方法】対象は筑波大学において術前治療無しに外科的切除が行われた乳癌患者のうち、乳腺撮影で高濃度乳腺と診断されかつ術前にMRIが行われた30人である。全員女性で平均年齢51.1歳、2人が両側乳癌であったため、検討対象となった乳癌は32病変（浸潤癌16例、非浸潤癌16例）であった。DWIはb=0, 500, 1000, 1500の4種類、dynamic studyでは超早期相を含む4相が撮影されている。病理所見を参照しながら画像を再読影し、腫瘍が描出されている部位を同定したのち、cDWI(b=3000)がMRI診断に寄与する可能性があるか否かを2名の放射線科医の同意のもとに判定した。
【成績】対象となった30人のうち23人においてDWIないしはdynamic studyで非癌部に異常信号ないしは異常増強効果が見られた。このうち13人においてcDWIで非癌部の信号の抑制が得られ、10例ではcDWIにおいても非癌部の異常信号が残存した。また32病変のうち、2病変でcDWIにおいて腫瘍の信号が消失していた。cDWIにおいて腫瘍の信号が確認された30病変のうち、8例では実際の腫瘍範囲よりもcDWIでの異常信号域が明らかに狭く描出されていた。信号の消失ないしは縮小が見られたのは全例乳管内成分であった。
【結論】cDWIは高濃度乳腺において乳癌と乳腺症の鑑別に寄与する可能性があるが、乳管内成分の評価に用いる場合は慎重さが求められる。ただし今回はあくまで限られた症例数における初期経験であり、更なる検討が必要である。

O-3-013E Breast Imaging Reporting and Data System (BI-RADS) MRI 2013 descriptorを用いた乳腺腫瘤の診断：病変サイズとの関連

○河合真喜子、片岡　正子、金尾昌太郎、飯間　麻美、大西奈都子、大橋　　茜、富樫かおり
京都大学医学部附属病院 放射線診断科

【目的】Breast Imaging Reporting and Data System (BI-RADS) MRIは乳腺腫瘤の診断に有用であるが、小さい病変では診断困難例も経験される。今回病変サイズも考慮したdescriptorの腫瘤における診断能を検討した。
【対象・方法】2008年4月～2013年3月の間に乳房造影MRIを撮像した2,603症例のうち単一乳房単発腫瘤例を対象。多発腫瘤・非腫瘤性病変を含む症例、再発・治療中症例、病理診断のない症例は除外。悪性154・良性101病変に対し病変のサイズ、BI-RADS descriptorに関して単変量・多変量解析、陽性的中率（PPV）を検討した。多変量解析は単変量解析の結果が優れるものを独立評価項目（shape, margin, internal enhancement characteristics, kinetics）毎に選び解析した。サイズの影響はROC testで算出した最適cut-off値を用い検討した。
【結果】単変量解析は全項目で有意（$p<0.05$）となった。多変量解析ではnot-circumscribedとrim enhancement、washout kineticsが有意となった。最適cut-off値12mmを用いサイズの影響を検討したところ、12mm未満での多変量解析はnot-circumscribedのみが有意となった。Irregular shape、not-circumscribedとspiculated margin、rim enhancement、washout kineticsはPPVが80%を超えたが、単独で95%を超える（カテゴリー5の要件）descriptorはなかった。これら5つのdescriptorは12mm以上で12mm未満と比較してPPVが上昇、rim enhancement、spiculated marginは12mm以上でPPVが95%を超えカテゴリー5の要件を満たした。
【結語】BI-RADS MRIの診断能・PPVはサイズに影響を受けることが示唆された。

O-3-014　側頭葉てんかん術後における乳頭体萎縮

○福山　博幸、佐藤由起子、大友　　淳、工藤　高久、橋本　雅史、富田　典夫、星野　　稔、
松木　　康、菊池　好子、中田　安浩、柳下　　章
東京都立 神経病院 神経放射線科

【はじめに】側頭葉てんかんは、海馬硬化症などの原因により、側頭葉切除術を施行する事がある。側頭葉切除術では、海馬も切除することになる。海馬は、大脳辺縁系で記憶機能に深く関連し、海馬台―海馬采―脳弓―視床下部の乳頭体―乳頭視床路―視床前核―帯状回後部―海馬台に戻る経路を形成する。この経路をPapez回路と呼ぶ。　そのため、側頭葉切除術を施行すると、Papez回路に沿った変性により乳頭体の萎縮が考えられた。【目的】側頭葉てんかん術後における乳頭体萎縮の検討【使用装置】1)使用装置：GEヘルスケア社製Signa EXCITE HD 1.5T2)使用装置: GEヘルスケア社製 Discovery MR750 3T　DV24.0【対象】1)側頭葉てんかん術後患者（19名）2)年齢；11歳～57歳　男女　3)期間；2012.3～2015.3【方法】側頭葉てんかん術後患者に対応して、乳頭体のT2横断像径、FLAIR冠状断像径を計測した。1)手術部位側の手術前と手術後における乳頭体のT2横断像径、FLAIR冠状断像径の比率を計測　・((対側－手術側／対側）×100）手術側の乳頭体を手術側、対側の乳頭体を対側として計算した。2)手術後における乳頭体の左右における、T2横断像径、FLAIR冠状断像径の比率を計測・((対側－手術側／対側）×100）手術側の乳頭体を手術側、対側の乳頭体を対側として計算した.【結果】乳頭体のT2横断像径、FLAIR冠状断像径を計測結果1)手術部位側の手術前と手術後・手術後：T2横断像径10.8％減少　FLAIR冠状断像径18.5％減少2)手術後における乳頭体の手術側における左右差・手術側：T2横断像径20.8％減少　FLAIR冠状断像径18.6％減少【考察】手術部位側の手術前と手術後では、明らかに乳頭体径が減少した。手術後における手術側の乳頭体径が減少した。海馬を摘出手術すると、Papez回路の変性により乳頭体の萎縮が考えられた。しかし、手術後の撮像時期にばらつきあり萎縮、統計的な有意差を認めなかった。今後、手術後の時期など、詳細に分類し検討する。【結論】計測結果において、手術前と手術後の乳頭体径では、手術部位側が明らかに減少した。手術後における手術側の乳頭体径が減少した。側頭葉てんかん術後における乳頭体萎縮を認めた。

O-3-015　頭部の動きに対するRadial scan法の角度依存性：多施設共同研究

○長谷川友行[1]、五月女康作[2]、松本　浩史[3]、加藤　義明[4]、尾崎　佳弘[5]、土屋　洋貴[6]、荒木　貴久[1]、瀬谷　善恭[1]

[1]株式会社日立製作所 ひたちなか総合病院、[2]筑波大学 サイバニクス研究センター、
[3]千葉大学 医学部附属病院、[4]亀田総合病院 医療技術部、[5]明和病院 放射線部、
[6]（独）放射線医学総合研究所 重粒子医科学センター病院

【目的】k-spaceの特殊な埋め方と位置補正機能を組み合わせたRadial scan法は頭部の動きに対して非常にロバストな手法として知られている。各ベンダーの装置に搭載されている本手法はそのデータ収集方法と補正方法がわずかに異なることから特定の動きに対して出力される画像も異なることが予想される。しかしながらその詳細は不明であり，これらを調査することは各ユーザーにとって有益なことであると考える。そこで本研究は，特定の動きに対するRadial scanの角度依存性について多機種間で比較したので報告する。【方法】使用機器は国内ベンダー4機種で，独自に開発した頭部模擬ファントムを用いて，ファントムをスライス面に対して平行に回転させたときのそれぞれの補正結果を検証した。回転角度は0°から180°まで30°刻み（実験1）と，0°から60°まで5°刻み（実験2）とした。撮像条件はTR/TE=4000/100，スライス厚6mm，BLADE数18とし，TR中にファントムを動かすための不活時間を設けるためにスライス枚数を1枚とした。【結果】複数機種において総じて，60°以上の動きに対して補正効果は薄弱であった。一方，60°以下の動きに対してはロバストな補正効果を示した。回転角度が60°という状況は，正中から片側への回転角度と考えると実際に起こりうる最大角度に近いと予想され，また上記の結果から補正され得る角度である。しかし，正中をまたいで振り幅が60°と考えると，実際にはもっと大きな振り幅の動きも起こり得る。撮影中にそのような状況に遭遇した際には，再撮影に踏み切ることや，そのような状況を作らせない固定方法をあらかじめ施すなどの必要性を示す事ができた。なお，本研究は日本磁気共鳴専門技術者認定機構の「2014年度MR学術調査研究班」の調査の一部として報告させていただく。

O-3-016　Multiecho MP-RAGE (MEMPR) 法による造影3D-T1強調像でのTEの違いによる影響の検討

○川井　　恒[1]、長縄　慎二[1]、中根　俊樹[1]、櫻井　康雄[2]、田岡　俊昭[1]、丸山　克也[3]

[1]名古屋大学医学部附属病院 放射線科、[2]名古屋大学医学部附属病院 放射線部、
[3]株式会社シーメンス・ジャパン

【目的】Multiecho MP-RAGE (MEMPR)は一回のTR内に複数のTEでの信号を取得し合成することで、高い信号雑音比の画像を得ることができる。また、各TR間でNavigator echoも取得し位置補正に使用することで、動きによるartifactの少ない画像を得ることができる。一方で、複数のTEでの信号から画像を構成するため、短いTEの画像に比べるとsusceptibilityなどの影響を受けやすくなる可能性がある、と考えられる。本検討ではMEMPR法における各TEの画像や合成画像で顔面神経、頸静脈球で評価し、その描出能を検討した。

【方法】対象は2015年1月に3T　MR装置 (Magnetom Verio　VB17、Siemens社)で造影T1強調像を撮像した症例5例。MEMPRで はTR=2530ms、TI=1260ms、FA=7°、208 × 256 × 176mmの1mm isovoxel、iPAT=3で、撮像時間は3:58。TE=1.8、3.6、5.5、7.4msでの画像とそれぞれの画像を合成 (root mean square: RMS)した計算画像で検討。顔面神経は両側の乳突部から垂直部の描出を、また、上矢状静脈洞では内部の造影効果の均一性について、それぞれ視覚的に2名の放射線科医の合議の上、4段階で評価した。

【結果】顔面神経の描出ではRMS画像はTE=3.6画像と同程度で、TE=1.8画像よりも劣る傾向があった。また、静脈洞の均一性についてもRMS画像はTE=1.8画像より劣る傾向があった。

【結論】MEMPR法ではRMS画像よりもshort TE画像のほうが評価しやすい構造があるため、RMS画像のみでなく各TEの画像も合わせて評価すべきであると考えられた。

O-3-017　頭部領域の動きに強い撮像法に関する多施設共同研究

○五月女康作[1]、松本　浩史[2]、加藤　義明[3]、尾崎　佳弘[4]、長谷川友行[5]、土屋　洋貴[6]

[1]筑波大学 サイバニクス研究センター、[2]千葉大学 医学部附属病院、[3]亀田総合病院 医療技術部、
[4]明和病院 放射線部、[5]日立製作所 ひたちなか総合病院、
[6]放射線医学総合研究所 重粒子医科学センター病院

【目的】
頭部領域の動きに強い撮像法のひとつにk-spaceの特殊なデータ収集法と位置補正機能を有するRadial scan法が挙げられる。各ベンダーのMR装置に搭載されているRadial scan法はその名称もさることながらデータ収集方法や補正機能が一部異なることが知られており，頭部の動きに対する強固性も異なることが推察されるが詳細な検討はされていない。今回我々は各ベンダーのRadial scan法の頭部の動きに対する特徴を抽出することで各ユーザーに有益な情報を提供することを目的に本研究を実施した。また本発表は日本磁気共鳴専門技術者認定機構の2014年度学術調査研究班の活動として報告する。
【方法】
使用した装置はPHILIPS, GE, SIEMENS, TOSHIBA(以上3.0 T), HITACHI(1.5 T)の5機種でそれぞれのヘッドコイルを用いた。独自に開発した頭部ファントムを用いて頭部の特定の動きを表現し，それに対して各ベンダーにおけるRadial scan法（T2強調画像）を撮像した。撮像条件はTR/TE=4000/100，スライス厚6mm、BLADE数17とし，各TR中に不活時間を設けるためにスライス枚数を1枚とした。まず不活時間中にファントムを動かして位置補正機能の基本的な性能を検証した。次にエコー収集時間中にファントムを動かしてそれぞれのデータ収集法の動きに対するロバスト性を検証した。なお，補正機能の角度依存性については別途報告する。
【結果・考察】
まず位置補正機能の基本的な性能として，1）回転および並進補正を共に行う 2）回転および並進補正をそれぞれ個別でも行える 3）回転並進補正を有さない といった特徴があることが分かった。さらに動きに対するロバスト性に関しては，動きによって1）動きによって汚れたデータを選択的に捨てることができるか 2）パラレルイメージングを使用する事ができるか によって出力される結果が異なった。これらの結果は頭部の安静が困難な患者に対して各ユーザーがRadial scanを使用する際に，使用している装置の得手不得手を知ることは出力される画像を推定するうえで有益な情報であると同時に，対策を講じるための一歩となると考える。

O-3-018　MCI due to ADにおけるコンバーターの予測診断-VBMとFDG PETの比較-

○椎野　顯彦[1]、渡辺　俊之[2]、山田　篤史[3]、陳　　延偉[4]

[1]滋賀医科大学 分子神経科学研究センター MR医学研究部門、[2]光華女子大学 医療福祉学科、
[3]滋賀医科大学 バイオメディカル・イノベーションセンター、[4]立命館大学 情報理工学部

【目的】北米のADNI研究で脳のPiB PETが実施されている症例を対象に、MCIからADにconvertするサロゲートマーカーとしてFDG PET とVBMの有用性を検討した。【方法】北米ADNI研究で公開されているデータの中でPiB PETが実施されている症例は103例で、この中で検査開始時の診断がaMCIであった65例を対象とした。判別評価にはcross-validationを行った。【結果】ADNI研究においてPiB PETを実施しているMCIの65例の中で、初回の検査でPiB陽性は45例、陰性は20例であった。FDG PET、PiB PET、ADAS-cog、VBMによりADへのコンバートの予測能力を調べる目的でROC曲線下面積(AUC)、感度、特異度、正診率、オッズ比を求めた。FDG PETによるADへのコンバートの予測は、正診率が57.4％、オッズ比1.20と他の画像検査と比べて低い値であった。VSRAD advanceによるVBMの解析では、正診率は62.6%、オッズ比1.53と正診率、オッズ比はFDG PETよりも高い値であった。BAADによるVBMの解析では、左海馬を関心領域とした場合で正診率が64.2%、オッズ比1.64とFDG PETよりも良好な結果であった。海馬以外の領域を加えると正診率は72.1、オッズ比2.29であり、PiB PETに近い結果であった。【結論】MCI due to ADの症例におけるコンバートの予測精度を検討した結果、FDG PETよりもVBMの方が高い精度を示した。

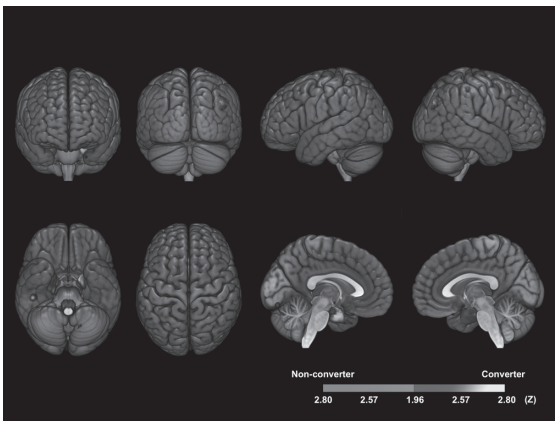

O-3-019　Blood Suppressionを付加したT1w SPACE法による視床下核描出の検討

○西畑　朋貴[1]、竹林　茂典[3]、箕浦　　奨[1]、種井　隆文[3]、鈴木　智明[1]、蔵地万里奈[3]、野村　昌彦[2]、
桑原　　巧[1]、中原　紀元[3]、中村　元俊[2]

[1]名古屋セントラル病院 放射線室、[2]名古屋セントラル病院 放射線科、
[3]名古屋セントラル病院 脳神経外科

【目的】我々は第41回磁気共鳴医学会総会においてBlood Suppressionを付加したT1w Sampling Perfection with Application optimized Contrast using different flip angle Evolution法(以下BS-SPACE法)を用いて視床下核を描出し報告した。しかしその報告は視覚的評価にとどまった。今回はAC-PC線から算出した座標や、実際のDBSにおける画像、生理学的なモニタリングなどの評価を加味し報告する。【使用機器】使用装置：MAGNETOM Skyra 3.0T(Siemens AG) versionVD13使用コイル：Head/Neck20、HEAD32 使用ソフトiPlan Stereotaxy (Brainlab AG) 【方法】対象はボランティア8名とDBSを受けたパーキンソン病患者4名。BS-SPACE法で撮影された画像をDBSの手術計画用コンピューターソフトウェアに読み込む。その画像上でDBSを実施する脳神経外科医師2名により同定された前交連anterior commissure(AC)と後交連posterior commissure(PC)よりAC-PC線を設定し、そこから算出したポイントと画像上の視床下核の位置を比較する。DBS施行患者4名に対しては、電極留置直後の画像と術前の画像とを融合させることにより画像上の視床下核と電極の位置を比較する。また、留置電極の微小電極記録Microelectrode recording(以下MER)や術中の臨床状態も確認する。【結果】ボランティアの画像において脳神経外科医が視床下核を指摘可能と判断した数はボランティア8名、視床下核左右16箇所のうち15箇所（93.75%）。AC-PC線より同定したポイントと一致した数は12箇所（80%）であった。DBSを施行した患者5名、視床下核左右10箇所中9箇所（90%）、AC-PC線より同定したポイントと一致した数は8箇所（88.89%）であった。術中同部位のMERは視床下核のものを示し、術中の臨床状態の改善も確認された。また、術後の画像上で電極は同部位に留置されていた。【考察】BS-SPACE法は高い確率で視床下核を描出できた。また、DBS施行患者の8箇所の視床下核上のMERや術中の臨床状態の改善は視床下核を示しており、電極の位置も同部位に留置されていたことによりBS-SPACE法による視床下核の撮影は、DBSの安全で精度の高い手術に貢献出来ることが示唆された。

O-3-020　内リンパ腔体積の簡易推定法の開発

○加納　麻衣[1]、大橋　俊夫[1]、片桐　稔雄[1]、久野佳也夫[2]、長縄　慎二[3]

[1]総合上飯田第一病院、[2]総合上飯田第一病院 耳鼻咽喉科、[3]名古屋大学医学部附属病院 放射線科

【目的】メニエール病の本態は内リンパ水腫とされているが、その内リンパ水腫の診断として MRI による画像診断が普及してきている。前回の検討では、全てのスライスに ROI を描画して、内リンパ腔の体積を測定した。その時の経験から、内リンパ腔体積測定の臨床への応用は、測定にかかる時間と労力を考慮すると容易ではないと考えられた。そこで今回の目的は、内リンパ腔体積測定をより簡便に行う為に、1スライスでの内リンパ腔面積から体積を推定することができるのか検討することである。
【方法】対象は、内リンパ水腫が疑われた 10例。通常量 Gd 静注 4時間後に撮像した。使用装置は SIEMENS 社製 MAGNETOM Skyra 3.0T、32ch phased array head coil。撮像シーケンスは、T2 weighted 3D-turbo spin echo (SPACE) : MR cisternography (MRC) 、SPACE FLAIR : positive perilymph image (PPI)。MRC : TR/TE = 4400/544ms、PPI : TR/TE = 9000/544ms、TI 2250ms。MRC、PPI 共にスライス厚 1mm、FOV 196 × 165mm を用いた。得られた画像を (PPI − 0.04 × MRC) = HYDROPS2、(HYDROPS2 × MRC) = HYDROPS2 − Mi2 と処理した。MRC 上、全てのスライスにおいて蝸牛と前庭に ROI を囲み、これを全リンパ腔として体積を求めた。同じ ROI を HYDROPS − Mi2 にペーストし、ROI 内の負の信号が内リンパ腔を示すものと見なし、内リンパ腔の体積を求めた。次に面積測定に用いるスライスを蝸牛では蝸牛中心軸のスライス、前庭では外側半規管が 120° 以上見える最も足側のスライスに設定し、この 1スライスにおいて全リンパ腔と内リンパ腔の面積を求めた。そして、全リンパ腔に対する内リンパ腔の体積比と設定したスライスにおける面積比との間における相関を求めた。
【結果】全リンパ腔に対する内リンパ腔の体積比と設定したスライスにおける面積比との間には、蝸牛、前庭ともに強い相関が見られた。 (蝸牛 : r = 0.983、前庭 : r = 0.967)
【結論】全リンパ腔に対する内リンパ腔の比について、面積比から体積比を推定することは可能であると考えられる。

O-3-021　頭頸部Intravoxel Incoherent Motion (IVIM)-DWI: 1.5-Tと3.0-T MRIにおけるIVIM parametersの比較

○長友　和也[1]、藪内　英剛[2]、園田真二郎[3]、小林　幸次[3]、木村　光宏[1]、三賀山諒司[1]、本田　　浩[4]

[1]九州大学大学院医学系学府保健学専攻、[2]九州大学大学院医学研究院保健学部門、
[3]九州大学病院医療技術部放射線部門、[4]九州大学大学院医学研究院臨床放射線科学分野

【目的】頭頸部IVIM-DWIにおけるADC, IVIM parametersを1.5-Tと3-T MRI間で比較する。【方法】1.5-T、3-T MRIを用いて、健常ボランティア10名（男5、女5、21-25歳、平均22.4歳）の頭頸部IVIM-DWIを14個のb-factors (0, 10, 20, 30, 40, 50, 75, 100, 150, 200, 300, 500, 750, 1000 s/mm^2) で撮像した。脂肪抑制はspectral attenuated inversion recovery (SPAIR)を使用した。ワークステーションを使用し、b-factor 14個のDWIを用いてApparent diffusion coefficient (ADC), D, D*, f mapsを作成した。関心領域は左右の耳下腺、顎下腺、舌下腺に1ヶ所ずつ設定し、ADCとIVIM parameters (D, D* ($\times 10^{-3}$mm^2/s), f (%)) を測定した。統計解析では、b-factors 14個を使用し1.5-Tと3.0-T MRI間でADC, IVIM parametersを比較し、ADCとIVIM parametersの変動係数(%)を算出した。次にb-factor を10個 (0, 10, 20, 30, 50, 100, 200, 300, 750, 1000 s/mm^2) にし、同様にADCとIVIM parametersを測定した。ADC, IVIM parametersをb-factors 14個と10個で比較し、さらに1.5-Tと3-Tでも比較した。全ての有意差検定にはWilcoxon符号付順位検定を用いた(p<.05)。【結果】b-factors 14個全て用いた場合では、ADCとIVIM parametersは1.5-Tと3-Tの比較において耳下腺、顎下腺、舌下腺で統計学的有意差は認めなかった。変動係数はD*で大きい値を示した。b-factor 10個の場合では、ADC, D, f値は1.5-Tと3-Tの比較において耳下腺、顎下腺、舌下腺で統計学的有意差は認めなかった。【結論】静磁場強度の違いは、頭頸部IVIM-DWIで得られるADCとIVIM parametersに影響を与えなかった。b-factor 数を10個まで減少しても同様の結果で、撮像時間短縮が可能である。

O-3-022　Turbo spin echo法とEcho planar imaging法を用いた頭頸部拡散強調画像の歪みの比較

○三賀山諒司[1]、藪内　英剛[2]、小林　幸次[3]、園田真二郎[3]、長友　和也[1]、木村　光宏[1]、本田　　浩[4]

[1]九州大学大学院 医学系学府 保健学専攻、[2]九州大学大学院 医学研究院 保健学部門、
[3]九州大学病院 放射線部、[4]九州大学大学院 医学研究院 臨床放射線科学分野

【目的】拡散強調画像 (diffusion weighted imaging: DWI) の撮像には、通常echo planar imaging (EPI) 法が用いられるが、頭頸部領域では空気に近接する組織が多いため、磁化率アーチファクトの影響を受けやすい。磁化率アーチファクトによる信号消失や画像歪みは、病変の検出やapparent diffusion coefficients (ADC) の正確な測定の妨げとなる。近年、側頭骨、乳腺、肺などで磁化率アーチファクトを軽減できるturbo spin echo (TSE)-DWI 法が診断に有用との報告がある。しかし、EPI-DWIとTSE-DWIの画像の歪みを定量評価した報告はない。本研究の目的は、3T-MRIを用いた頭頸部DWIにおける歪みを、single shot turbo spin echo (SS-TSE) 法とsingle shot echo planar imaging (SS-EPI) 法で比較することである。【方法】3T-MRI (Achieva 3.0T TX, Philips Healthcare, Best, Netherlands) を用いて10名 (男性 5、女性 5; 年齢21-23 歳、平均22 歳) の健常ボランティアにSS-TSE法とSS-EPI法を用いた頭頸部DWIおよびT2WIを撮像した。DWIとT2WIのfusion画像を作成し、解剖学的構造物（顎下腺下部レベルの頸髄, 顎下腺, 口蓋扁桃, 上咽頭レベルの頸髄, 小脳半球）の位置ずれと歪みの程度に関する定量評価を行った。位置ずれの定量評価には、fusion画像上で位相方向の位置ずれの最大径とT2WI上での解剖学的構造物の径の比を用いた。歪みの程度には、TSE-DWI、EPI-DWI上の解剖学的構造物の周径とT2WI上での周径の比を用いた。統計学的解析では、TSE-DWIとEPI-DWIとの間で位置ずれと歪みの程度を比較し、ウィルコクソン符号付順位検定で有意差検定を行った。有意水準はP<0.05とした。【結果】TSE-DWIはEPI-DWIよりも歪みによる位置ずれはすべての測定部位で有意に小さかった (P<0.05)。また、歪みの程度に関しては右顎下腺、左右小脳半球においてTSE-DWIはEPI-DWIよりも有意に歪みが小さかった (P<0.05) が、その他の測定部位では有意差を認めなかった。【結論】3T-MRIにおいて頭頸部DWIの歪みは、EPI法よりTSE法で有意に低減された。

O-3-023　頭頸部intravoxel incoherent motion (IVIM) imagingにおける最適なb-factorの個数と組み合わせの検討

○木村　光宏[1]、藪内　英剛[2]、成田　　浩[3]、栗原　洋一[4]、久田　清司[4]、長友　和也[1]、三賀山諒司[1]、
真崎　昌文[4]、木村　　寛[4]

[1]九州大学大学院 医学系学府 保健学専攻、[2]九州大学大学院 医学研究院 保健学部門、
[3]株式会社 日立メディコ、[4]至誠会木村病院

【目的】Intravoxel incoherent motion (IVIM) imagingは、複数のb-factorを用いることで水分子の拡散と潅流の情報を同時に得る撮像方法であり、その評価にはIVIMパラメータ (真の拡散係数: D, mm^2/s; 擬似拡散係数: D^*, mm^2/s; 潅流の割合: f, %) が用いられる。IVIMパラメータの計算にはbi-exponential curve fittingが用いられるため、b-factorの個数が多いほどIVIMパラメータは正確になるが、それに伴い撮像時間は延長する。現在、腹部IVIM imagingにおいてb-factorは10個以上必要であるという報告があるが、頭頸部IVIM imagingにおける最適なb-factorの個数と組み合わせに関する報告はない。そこで、頭頸部IVIM imagingにおける最適なb-factorの個数と組み合わせを検討することを目的とした。

【方法】1.5-T MRI (Echelon Vega, Hitachi Medical Corporation, Tokyo, Japan) を用いて、健常ボランティア10名 (男4, 女6, 年齢21-24歳, 平均21.7歳) の頭頸部をmulti-shot spin-echo echo-planar imaging (SE-EPI) にて、13個のb-factor (low b: 0, 10, 20, 30, 40, 50, 75, 100; high b: 200, 300, 500, 750, 1000 s/mm^2) を用いて撮像した。測定者1名が左右の唾液腺 (耳下腺、顎下腺、舌下腺) にregion of interest (ROI) を設定し、13個のb-factor (full) におけるIVIMパラメータ及びapparent diffusion coefficient (ADC, mm^2/s) を算出し、これらを基準値とした。b-factorの個数を13個から10, 8, 6, 5個と段階的に減らして、それぞれの組み合わせにおいて各パラメータを算出し、基準値と各々比較した。有意差検定にはWilcoxon符号付順位検定を用いた ($P<0.05$)。

【結果】high bを2個、またはlow bを2個まで減らしたb-factorの組み合わせでは、各パラメータと基準値の比較において有意差を認めた。しかしlow bを3個、かつhigh bを3個まで減らした6個のb-factorの組み合わせでは、各パラメータと基準値の比較において有意差を認めない組み合わせが見られた。

【結論】頭頸部IVIM imagingにおけるb-factorは6個まで減少可能である。ただしlow bとhigh bを各々3個以上含む必要がある。

O-3-024　頭頸部turbo spin echo-DWIにおけるrefocus angleの最適化

○大下　剛史[1,2]、藪内　英剛[3]

[1]九州大学大学院 医学系学府 保健学専攻、[2]製鉄記念八幡病院 放射線部、
[3]九州大学大学院 医学研究院 保健学部門

背景，目的従来，拡散強調画像はエコープラナー法が主流で，特に頭頸部では磁化率アーチファクトや歪みの大きいことが欠点であった．近年，これらの欠点の少ない高速スピンエコーを用いた拡散強調画像（TSE-DWI）が臨床に応用可能となった．しかし，TSE-DWIの最適なrefocus angleについての報告はない．そこで本研究は，頭頸部TSE-DWIのrefocus angleの最適化を行うことを目的とした.対象と方法同意の得られた健常ボランティア10名（男5, 女5；年齢22～34, 平均27.8歳）の頭頸部を撮像した．使用装置はPhilips社製Ingenia 3T, コイルは20ch-head neck coilを使用した．撮像条件はTR: 4382～7215 ms, TE: 46 ms, flip angle: 70°, 90°, 110°, 130°, 収集ボクセル: 2×2×5mm, スライス断面: 横断像, 収集時間: 83秒～156秒である．評価項目は，耳下腺，顎下腺，舌下腺のSNR, コントラスト(対筋肉比)である．統計学的解析はTukeyの検定を用い，$p<0.05$を有意とした．また視覚評価は，放射線科医1名による解剖学的構造の描出能の3段階スコアにより行った．結果SNRはrefocus angle 70～130°に対し，耳下腺では10.1, 14.7, 15.4, 12.1，顎下腺では9.2, 10.4, 12.3, 10.8, 舌下腺では9.8, 9.9, 10.9, 10.3,であり refocus angle 110°で最大となったが有意差は認めなかった．コントラストはrefocus angle 70～130°に対し，耳下腺では0.31, 0.33, 0.34, 0.32，顎下腺では0.38, 0.41, 0.4, 0.39, 舌下腺では0.37, 0.42, 0.42, 0.43,であり有意差は認めなかった．視覚評価はrefocus angle 110°が最も高いスコアを示した.考察　TSE-DWIは，refocus angleを大きくした方がSNRは上昇する傾向にあった．しかし，refocus angleと緩和時間の関係により大きすぎるとSNRは低下すると考える．コントラストは，それぞれの組織のrefocus angleによる信号の差はあっても，対筋肉比で比較すると有意差は生じなかったと考える．視覚評価はSNRが高い方が解剖学的構造の描出能は向上した.結論　頭頸部turbo spin echo-DWIにおけるrefocus angleは110°が最適であった．

O-3-025　3D 脂肪抑制 radial T1 強調 gradient echo 法 (3DTHRIVE-XR) による頭頸部造影 T1 強調画像画質改善の検討

○小澤由莉子[1]、米山　正己[2]、梅崎　好永[1]、井上　裕二[3]、林田　江美[1]、小林　恒夫[1]、辰野　　聡[1]、
小山　　望[1,3]

[1]八重洲クリニック、[2]フィリップスエレクトロニクスジャパン、[3]つくば画像検査センター

【背景・目的】頭頸部造影 MRI 撮像時において、嚥下などによるモーションアーチファクトが発生することがある。これらはしばしば診断の妨げとなるため、動きの制御が重要である。一方近年、radial シーケンスによるモーションアーチファクト低減効果が報告されている。そこで今回、3D gradient echo 法にてスライス面内を radial オーダーにて撮像するシーケンスである、3D THRIVE XR(XyRadial) 法にて造影後脂肪抑制 T1 強調画像の画質改善を試みた。

【方法】使用装置は Philips 社製 Achieva TX 3.0T。当院倫理委員会の承認を得たボランティアの頭頸部を対象に検討を行った。THRIVE-XR の最適条件検討として、TFE factor/flip angle/density of angle(%) について最適化を行った。density of angle の最適化時、ランダムな動きの再現として被験者は任意のペースで嚥下運動を行った。得られた最適条件にて従来法である eTHRIVE と SNR/CR/ 脂肪抑制効果 / ストリークアーチファクトについて比較検討を行った。

【結果・考察】eTHRIVE と比較し THRIVE-XR では体動アーチファクトの低減効果が認められた。TFE factor を低く設定することで脂肪抑制パルス印加後の null point 付近で撮像を行うことができ、脂肪抑制効果が向上した。

【結論】頭頸部領域において、3D THRIVE-XD シーケンスは有用である。

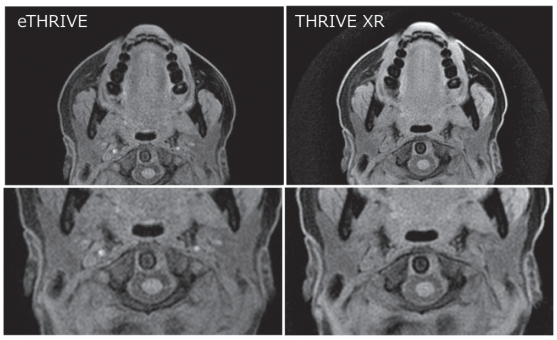

O-3-026　耳下腺腫瘍の良悪性鑑別における拡散テンソル画像の有用性に関する検討

○内匠　浩二、福倉　良彦、袴田　裕人、吉浦　　敬

鹿児島大学大学院医歯学総合研究科 放射線診断治療学分野

【目的】耳下腺腫瘍の良悪性の鑑別における拡散テンソル画像の診断能を明らかにする。【方法】耳下腺腫瘍の精査目的に MRI 検査を施行され、病理組織学的診断が得られた 52 症例 58 病変（Warthin 腫瘍 24 病変、多形腺腫 18 病変、その他良性病変 6 病変、悪性 9 病変）を対象とした。拡散テンソル画像は、3.0T MR 装置（Magnetom Trio, Siemens AG）を用い single-shot echo-planar 法で 30 軸の motion probing gradient（b= 1000 sec/mm^2）を使用して撮像した。病変内に、嚢胞性変化や血管を避けて ROI を設定し、ADC 値と FA 値を測定した。それぞれの良悪性病変の差を Mann-Whitney U 検定で比較し、ROC 解析を用いて診断能を検討した。【結果】悪性病変の平均 ADC 値と FA 値はそれぞれ 0.85 ± 0.24 × 10^{-3}mm^2/s と 0.30 ± 0.12、良性病変では 1.19 ± 0.50 × 10^{-3}mm^2/s と 0.17 ± 0.05 であった。ADC 値は良悪性間で有意差はなかった (p=.056). FA 値は悪性病変が有意に高かった (p<.001). 悪性病変の診断における FA 値の AUC（0.891）は ADC 値の AUC(0.702) と比較して有意に高かった (p<.05)。【結論】FA 値の測定は耳下腺腫瘍の良悪性の鑑別に有用と考えられる。

ROC curve analyses for FA and ADC. The area under the ROC curve of FA value was significantly higher than that of ADC value (0.891 vs. 0.702, p<.05).

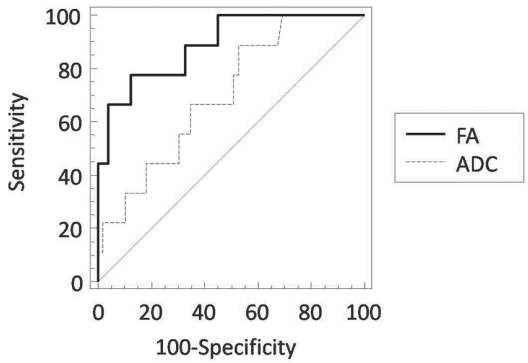

O-3-027　胎児MRIにおける甲状腺のサイズと信号の評価

○河中　祐介、安藤久美子、石藏　礼一、五十嵐陽子、勝浦　尭之、若田　ゆき、山野　理子、
廣田　省三

兵庫医科大学病院 放射線科

【目的】胎児MRIにおける正常甲状腺像を明らかにする。【対象と方法】対象は2009年から2014年までの間に当院で胎児MRIが撮影された63例（妊娠19週から38週）。1例は母体甲状腺機能異常による胎児甲状腺腫を呈していた。使用装置は1.5T MRI (Philips, Achieva) 4-channel body coilを用い撮影した。冠状断T1WI（in/out phase）, FFE (TR/TE=150/2.3,4.6msec, FA=60,スライス厚:4mm, スライス間隔: 1mm, ,FOV40cm, 256x256, 撮像時間:20sec/15slices) 、冠状断T2WI 2D-Balanced TFE (TR/TE=3.8/1.9msec,FA=90, スライス厚: 4mm, スライス間隔: 1mm, FOV40cm, 256x512r, 撮像時間:20sec/15slices) について甲状腺の描出能、信号、形状、サイズ（横径）及びサイズと胎齢の関係についてretrospectiveに検討した。【結果】63例中41例において冠状断T1WIで甲状腺が確認できた。全例高信号を示した。形状はU字または逆八の字を示した。T2WIでは甲状腺の同定は困難であった。甲状腺の平均横径は14.8mm（7から20mm）であり、甲状腺サイズと胎齢の間にはよい相関が見られた（R=0.62)。【結論】胎児MRIにおいての甲状腺は冠状断T1WIにて同定可能できる。U型や逆八の字型を呈しており、胎齢とよく相関する。

O-3-028　4D-PCA法による肝血管の描出能評価と血行力学的評価の初期経験

○吉川　　武[1]、京谷　勉輔[2]、大野　良治[1]、神山　久信[3]、関　紳一郎[3]、西山　甲野[2]、祖父江慶太郎[3]、
杉村　和朗[3]

[1]神戸大学大学院 医学研究科 先端生体医用画像研究センター、[2]神戸大学 医学部附属病院 放射線部、
[3]神戸大学大学院 医学研究科 内科系講座 放射線医学分野

【目的】肝は特異な血行支配を受ける臓器であり、特に門脈圧亢進症や肝移植後など病的状態での血行動態などは不明な部分が多い。近年、3D-cine phase-contrast(PC)法によるMRAと血行力学的評価が臨床使用可能となり、脳動脈や大動脈などで有用性が示唆されている。我々は3T装置を用いて3D cine PC法を肝血管に応用し、描出能の評価と血行力学的解析を行ったので初期経験を報告する。【方法】対象は肝胆膵疾患疑いにて腹部MRIが施行された19例（男9、女8、平均64.2才）である。Philips社製Ingenia 3Tと4D-PCA (dS Torso、TR/TE/FA：4.1/2.4/10、matrix：240x191 (ZIP：256×256)、FOV：400mm、thk：120mm、スライス数；60、Voxel：1.6x1.6x2.0mm、NEX：1、PI：3.0 (RL)、10心時相、撮像時間：約6-10分、脈波同期)を用いた。腹腔・総肝・固有肝・上腸間膜動脈、腹大動脈(CAレベル)、上腸間膜・脾静脈、門脈本幹・右枝・左枝、右肝静脈、肝部下大静脈の描出能を視覚的に5段階評価した。8例でEOB造影前後、11例でVenc 80cm/sと30cm/sを比較した。2種のVencで撮像された11例では専用WS上でアールテック社製FLOVAを用いて上記脈管の血流量、流速、血管壁に対するせん断応力を算出した。【結果】脈管の描出能は総肝・固有肝動脈を除きほぼ4以上、すべての脈管でEOB投与後に高く、固有肝動脈・門脈・静脈でVenc 30cm/sで高かった。肝血管全体の血行力学的解析には約1時間を要し、径4mm以上の固有肝動脈および他の全脈管で血行力学的パラメータの算出が可能であった。【結論】3D-cine PC法は肝血管に対する非造影MRAとして臨床使用が可能と考えられた。cineデータを解析することで詳細な血行力学的評価が可能であった。

O-3-029　Time-SLIP法を用いた非造影腎動脈MRAの最適化 -年齢および大動脈血流速度との関連-

○倉田　靖桐、木戸　　晶、藤本　晃司、木口　佳代、高倉　京子、森畠　裕策、舌野　富貴、
樋本　祐紀、伏見　育崇、岡田　知久、富樫かおり

京都大学大学院医学研究科 放射線医学講座（画像診断学・核医学）

Purpose: To determine the optimal inversion time (TI) value of 3D balanced SSFP Time-Spatial Labeling Inversion Pulse (Time-SLIP) technique for visualization of the renal artery at 3T MRI and to assess whether the optimal TI is affected by subject's age and blood velocity.
Material and Methods: Forty-two healthy volunteers (range 20-67 years; mean 47.7 ± 14.9 years) were enrolled in the study. Non-contrast enhanced renal MR angiography using 3D balanced SSFP with Time-SLIP was performed. Five different TI values (1200, 1400, 1600, 1800, 2000 ms) were selected for evaluation. For quantitative evaluation, the relative signal intensity (SI) of the main renal artery was compared with the SI of the renal medulla (Vessel-to-Kidney ratio; VKR). Blood velocity of the abdominal aorta at the level of the renal arteries was also measured using 2D phase contrast technique. For qualitative evaluation, two radiologists scored the quality of the renal artery visualization.
Results: VKR is the highest at a TI value of 1600 ms. A strong negative correlation between age and blood velocity was demonstrated. Regarding the qualitative evaluation, the overall image scores of renal arteries were the highest at a TI value of 1800 ms for both readers. The optimal TI values in subjects under 50 years of age were 1600 ms and 1800 ms, whereas, in subjects over 50 years of age, the optimal TI value was 1800 ms.
Conclusion: The optimal TI value for the visualization of renal arteries using Time-SLIP technique at 3T MRI is 1800 ms. Subjects' age affected optimal TI and this is likely due to the differences in blood velocity of the abdominal aorta.

O-3-030　腹部非造影MRAにBeamSat pulseを用いた撮像法の検討

○西村　祥循[1]、小原　陽子[2]、黒瀬　厚成[1]、高橋　　徹[1]

[1]日本医科大学武蔵小杉病院 放射線科、[2]株式会社日立メディコ

【目的】 腹部血管の描出においてはCTにてヨード造影剤を使用し動脈、門脈、静脈を描出する方法が最も一般的である。しかし、腎機能障害や喘息、造影剤アレルギーの既往がある場合には検査の施行は困難である。MRIにおけるGd造影剤の使用についても腎性全身性繊維症(NSF: Nephrogenic Systemic fibrosis)が懸念されている。
そこで腹部血管を非造影MRAの手法であるVASC-ASL(Veins and Arteries Sans Contrast-Arterial Spin Labeling)と直径30mmのpencil beam型pre saturation pulse(以下BeamSat pulse)を併用し、造影剤が使用できない被検者に対し血管構築が必要な場合、主に門脈と静脈の描出に有用であると考え撮像パラメータの検討を行った。
【方法】MR装置はECHELON OVAL 1.5T(日立メディコ社製)を使用し、VASC-ASLの撮像条件は以下の通りである。
TR:5.2ms TE:2.6ms FA:120° FOV:350mm × 350mm Matrix:260 × 288Parallel imaging factor:2
本研究の趣旨を十分に説明し、同意を得た健常ボランティア数名に対し、腹部の動脈、門脈、静脈を撮像し、IR pulseおよびBeamSat pulseの印加位置の検討を行った。
【結果】IR pulseを足側、頭側にかけることにより、動脈、静脈の描出が可能となる。これにBeamSat pulseを併用することで、門脈と肝静脈の分離も可能となった。また、それらのsubtractionを作成することで、スキャン回数の軽減もはかることができた。【結論】IR pulseとBeamSat pulseを併用することで腹部血管の選択的描出が可能である。末梢血管についても最適なTI時間の設定で描出は可能であるが信号強度が低下しCTに比べ劣ることは否めない。今後は、ソフト面、ハード面の向上などによりさらに良好な血管像が得られることを期待したい。

O-3-031　BeamSatパルス併用VASC-ASLにおける腹腔動脈、肝動脈描出の試み

○板橋　典子、原田　邦明、白勢　竜二、森分　周子、西原　　崇、岡　　邦治

株式会社日立メディコ MRIシステム本部

【背景と目的】肝細胞癌における治療手技として、CTHA、TAE、TACEなどが挙げられるが、被ばくや造影のリスクを伴う。VASC-ASLはIRパルスを併用した3D BASG（Balanced SARGE）であり、非造影MRAとして広く用いられているが、一般に門脈の描出を伴い、動脈のみの選択的描出は困難である。今回、VASC-ASLにBeam型の励起パルスをプリサチュレーションパルス(以下BeamSatパルス）として併用することで腹腔動脈―肝動脈の動脈のみを非造影で描出可能であるか検討した。【方法】使用装置は、日立メディコ社製1.5TMRI装置で、撮像条件はFOV370mm, TR4.9msec, TE2.4msec, TI900～1000, FA120°, BW130kHz, Thickness2,0mm。本検討の意義を説明し、同意を得た健常ボランティア2名において、まずVASC-ASLにおいて動静脈画像を取得した。次にVASC-ASLにBeamSatパルスを併用し腹部大動脈を抑制し、静脈画像を取得した。前者から後者を差分し、MIP処理によって腹部大動脈―腹腔動脈―肝動脈の動脈のみを抽出した。VASC-ASL BeamSatにおける動脈抑制能は、印加間隔（以下Interval）×印加回数（以下Count）の積（以下、印加時間）に影響される。印加時間が短いと抑制能が低く腹腔動脈―肝動脈の描出が低下する。一方で印加時間が長いと抑制能は高く腹腔動脈―肝動脈の描出は向上するが、心拍数の多い被検者や、心拍数の変化に対応できない可能性がある。今回、VASC-ASL BeamSAT画像における腹腔動脈―肝動脈の抑制能と差分、MIP処理後の腹腔動脈―肝動脈の描出能を向上させることを目的に、最適値を検討し描出能を視覚的に評価した。【結果および考察】心拍数50、60の両ボランティアにおいて、印加時間300msecでは肝動脈の抑制能および描出能が不十分で、心拍数50のボランティアで印加時間を300-900msecに変化させたところ腹腔動脈―肝動脈末梢を描出するには印加時間450msecが最低必要であった。印加時間900msecにおいて腹腔動脈―肝動脈末梢の描出が向上した。今後、心拍数の影響や印加時間との関係など更なる検討を行う必要があると考えられた。【結論】BeamSatパルス併用VASC-ASLは非造影の腹腔動脈ー肝動脈の描出に有用であることが示唆された。

O-3-032　Arterial spin labeling MRIを用いた遺残胎盤/胎盤ポリープの血流評価

○小坂　信之[1]、清水　一浩[1]、黒川　哲司[2]、藤原　康博[4]、松田　　豪[5]、金本　雅行[3]、山元　龍哉[1]、太田可奈子[2]、吉田　好雄[2]、木村　浩彦[1]

[1]福井大学 医学部 放射線科、[2]福井大学 医学部 産科婦人科、[3]福井大学 医学部附属病院 放射線部、[4]熊本大学大学院 生命科学研究部、[5]GEヘルスケアジャパン株式会社

目的：Arterial spin labeling MRI（ASL-MRI）を子宮疾患に応用し、遺残胎盤/胎盤ポリープの血流評価に用いることができるか検討した。方法：本研究は当院倫理審査委員会の承認を得て施行した。対象は臨床的または組織学的に遺残胎盤/胎盤ポリープと診断された7症例。ASL-MRIは3.0T臨床機を用いて、pulsed continuous arterial spin labeling法を用いて撮像した。画像収集はecho planar imagingを用いた。ラベルは大動脈分岐直下で行い、一定のラベル時間、ラベル後待ち時間で撮像を行った。撮像時間は約10分。画像評価は視覚的、およびリファレンス画像により信号を規格化して半定量的に行った。結果：有害事象なく全例で撮像可能であった。撮像時にすでに比較的長い経過を経ていた5症例（分娩/中絶後31-37日）においては、病変に一致して視覚的に高信号を認めた。高信号は病変そのものだけでなく、筋層内の拡張した血管にも強い信号が見られた。分娩/中絶後早期の2症例（分娩/中絶後8、15日）においては、高信号が見られなかった。高信号が見られた5症例については、加療後（保存的療法4症例、UAE1症例）に経過観察のASL-MRIを行い、4症例では信号の低下を、1症例では信号の上昇が視覚的にも半定量的にも認められた。結論：臨床的有用性についてはさらなる検討が必要ではあるが、ASL-MRIの子宮領域への応用は臨床的に可能で、遺残胎盤/胎盤ポリープの血流評価を視覚的、半定量的に行うことが可能であった。

O-3-033　International Federation of Gynecology and Obsterics stage Ib-IIIb子宮頸癌の予後予測因子としての治療前ADC値の有用性の検討

○樋本　祐紀[1]、藤本　晃司[1]、木戸　　晶[1]、馬場　　長[2]、田中　司朗[3]、森澤　信子[4]、子安　　翔[1]、
小西　郁生[2]、富樫かおり[1]

[1]京都大学大学院医学研究科 放射線医学講座（画像診断学・核医学）、
[2]京都大学大学院医学研究科 器官外科学講座（婦人科学産科学）、
[3]京都大学大学院医学研究科 社会健康医学系専攻 薬剤疫学分野、[4]京都市立病院 放射線診断科

目的：
近年、MRI拡散強調画像から得られるADC値を用いた、子宮頸癌の予後予測の可能性を示す報告がなされているが、その信頼性については未だ定まってはいない。また、子宮頸部腺癌は扁平上皮癌と比較してADC値が高くなる傾向があるとされる。我々は、FIGO Ib-IIIb子宮頸癌において、予後予測における腫瘍の治療前ADC値の有用性を、組織型と併せて検討した。
対象と方法：
2006年から2012年の期間に、当院でFIGO臨床病期Ib-IIIbと診断され、治療前MRIを撮像された子宮頸癌患者を対象とした。全症例（171例）群と扁平上皮癌症例（123例）群の2群につき、各々の群における腫瘍の治療前ADC値の最適cut-off値を求め、臨床データ（年齢、リンパ節転移、傍組織浸潤の有無、等）と共に無再発生存率・全生存率との関連性をCox単変量・多変量解析で検討した。
結果：
全症例中、観察期間内での死亡30例（うち腫瘍関連死26例）、再発・増悪27例であった。単変量解析では、全症例群・扁平上皮癌症例群共に、治療前ADC値は無再発生存率と負の相関を示した。しかし、両群とも全生存率との相関は見られなかった。多変量解析では、扁平上皮癌症例群において、治療前ADC値は、リンパ節転移の有無・根治手術歴の有無と共に、無再発生存の独立した予後因子であった(P<0.05)。全症例群では独立した予後因子とはならなかった。
結論：
FIGO Ib-IIIb子宮頸部扁平上皮癌において、治療前ADC値は無再発生存の独立した予後因子と考えられた。予後予測因子としてADC値を使用する上で、組織型を考慮する必要性が考えられた。

O-3-035　前立腺肥大による排尿障害者における排尿時MRI

○飯島　哲士[1]、宿谷　俊郎[1]、大橋　一範[1]、椎名　徳彦[1]、川羽田秀幸[1]、夏井　　哲[1]、佐藤　　両[2]、
野崎美和子[3]

[1]獨協医科大学越谷病院 放射線部、[2]獨協医科大学越谷病院 泌尿器科、[3]獨協医科大学越谷病院 放射線科

【背景】
膀胱や尿道の動きは畜尿から排尿に移行する際に非常に重要である.排尿障害が発生する原因は神経因性のものから前立線肥大によるものまで多岐にわたる.原因の一つとして骨盤底筋,膀胱,尿道の円滑な同期が阻害されるといったことが挙げられる.下部尿路の形態や動態の観察にはUS、CT、MRIなどが用いられている.その中でもTruFISPを用いた排尿時MRIでは排尿時における骨盤内軟部組織の運動を経時的に観察が可能なことから排尿障害の原因診断の助けになると考える.
【目的】
排尿時MRIを撮像し,排尿時における骨盤底筋群の動き計測する.計測したデータから前立腺肥大による排尿障害者の前立腺摘出前後,また健常者間での違いを評価する.
【方法】
対象は男性のみとした.前立腺摘出前後で排尿時MRIを撮像した.撮像体位はFeet firstで右または左側臥位とした.撮像シーケンスはTrueFISPを用いて同一スライスの矢状断,冠状断を継時的に撮像した.撮像したデータから排尿時の骨盤底筋の動きを計測した.これを前立腺摘出前後,健常者と比較し,評価を行った.
【結果・考察】
横紋尿道括約筋と前線維筋性間質の収縮率は同一被験者の前立腺摘出前後,健常者間で有意差が認められた.前立腺摘出後は摘出前に比べて排尿障害が改善された.これは前立腺を摘出することにより尿道の圧迫が解除されることに加えて排尿に必要な筋肉の動きが円滑に行われる様になったためと考えられる.
排尿時の解剖学的な情報を経時的に観察することができるTrueFISPを用いたMRIは排尿障害の診断及び治療方針を決定する上で有益な情報をもたらすといえる.

O-3-036　前立腺移行域癌のGleason gradeの推定はADC測定で可能か？

○片平　和博[1]、猪山　裕治[1]、吉村　　明[1]、高岡　宏子[1]、厚地修太朗[1]、森下　昭治[1]、木谷　公亮[2]、
濱田　泰之[2]、山下　康行[3]

[1]熊本中央病院 放射線科、[2]熊本中央病院 泌尿器科、[3]熊本大学 放射線科

(目的)前立腺癌のMRI診断において局在診断のみならず、前立腺癌が疑われた場合においてもADC値を用いたGleason score推定によるリスク評価の有用性が報告されるようになった。ところが実際には移行域癌の場合にはADC値は過大評価することをしばしば経験する。今回、移行域癌(TZ)および辺縁域癌(PZ)に分けてGleason gradeとADC値との相関性を検討した。(対象と方法)対象は2013年1月より2015年3月までに当院で前立腺MRI施行後に前立腺癌全的術を行った症例のうち、MRI検査前の生検・ホルモン療法を行った症例および腫瘍の最大径が8mm以下の症例を除く150症例が対象である。使用装置はPhilips社製1.5T Achieva, Ingeniaおよび3T Ingeniaである。前立腺全摘標本の前立腺癌に合致する部分で8mm以上の径で、異なるGleason gradeが近接していない最大の領域(TZ/PZ別)に対し、ADC map上で最大のROIを置き、ADCmean値を計測した。なおADC値は、b=0/1000間で作成されたADC mapを使用した。(結果)TZ領域前立腺癌のGleason grade3,4,5はそれぞれ43,35,1病変であった。同様にPZ領域ではGleason grade3,4,5はそれぞれ19,62,3病変であった。TZ領域前立腺癌のGleason grade3および4以上のADC値はそれぞれ0.84 ± 0.16, 0.78 ± 0.13であり、それぞれのADC値に有意差は認めなかった。PZ領域前立腺癌のGleason grade3および4以上のADC値はそれぞれ0.95 ± 0.14, 0.77 ± 0.13であり、統計学的有意にGleason grade4以上の前立腺癌のADC値が低値であった。ROC解析によるbest cuffはADC=0.88でありsensitivity=88%, specificity=84%であった。PZ/TZ前立腺癌のリスク評価に対するROC解析のAUCはそれぞれ0.83, 0.64であった。(考察)前立腺癌のリスク評価を生検前に正確に行うことで、治療方針決定に役立つ場面は多い。前立腺辺縁域癌の場合はADC値がGleason gradeと相関することは報告されているが移行域癌単独での検討は少ない。今回の結果から移行域にADC低値の前立腺癌が存在した場合でも必ずしも高リスク前立腺癌を疑わせるものではないことが示された。

O-3-037　前立腺癌におけるMRIガイド下生検の有用性

○片平　和博[1]、猪山　裕治[1]、吉村　　明[1]、高岡　宏子[1]、厚地修太朗[1]、森下　昭治[1]、木谷　公亮[2]、
濱田　泰之[2]、山下　康行[3]

[1]熊本中央病院 放射線科、[2]熊本中央病院 泌尿器科、[3]熊本大学 放射線科

(目的)臨床的に前立腺癌が疑われるにも関わらず超音波ガイド下生検で前立腺癌を検出できない症例に対し、MRIガイド下生検を追加する有用性が報告されている。今回は前立腺癌全摘標本をgold standardとし、MRIガイド下および超音波ガイドで得られた前立腺癌組織グリソンスコアの一致度を比較検証した。(対象と方法)当院で前立腺MRIを行い生検後に前立腺全摘が行われた症例が対象である。超音波ガイド下生検は2012年の8ヶ月間の連続78例で、MRIガイド下生検は2012年から連続26例である。超音波ガイド下生検は系統的生検にさらにMRIで疑われる病変への穿刺(cognitive fusion下生検)を加えた手法で、MRIガイド下生検はMRIを撮像しながらターゲット化し生検する手法である。(結果)Gleason gradeの最も高い前立腺癌を比較したGleason grade比較では、MRIガイド下生検は一致症例24/26(92.3%), 過小評価1/26(3.8%), 過大評価1/26(3.8%)であった。同様に超音波ガイド下生検では一致症例63/78(80.8%), 過小評価12/78(15.4%), 過大評価3/78(3.8%)であり、MRIガイド下生検の方が有意に全摘Gleason gradeと一致率が高かった。一方、Total Gleason score比較では、MRIガイド下生検は一致症例21/26(80.8%), 過小評価1/26(3.8%), 過大評価4/26(15.4%)であった。同様に超音波ガイド下生検では一致症例61/78(78.2%), 過小評価11/78(14.1%), 過大評価6/78(7.7%)であった。Total Gleason scoreにおいてMRIガイド下下生検の過大評価は、生検結果がGS4+4=8に対し全摘標本がGS4+3=7の症例が多かった(4例中3例)。(考察)前立腺生検における前立腺癌の悪性度の指標となるグリソンスコアはその後の治療方針決定に重要な情報となる。そこで近年、術者の頭の中でMRIと超音波画像を融合しながら穿刺するcognitive fusion下生検が行われ生検と全摘標本のグリソンスコアの一致度が上昇してきた。今回さらに正確にターゲット化するMRIガイド下生検がよりよい一致率であった。MRIガイド下生検が過大評価の症例が相対的に多い点(15.4%)は、悪性度の高い病変のみを狙い悪性度の低い病変を穿刺しないためで、臨床的に必ずしも過大評価とは言えないと考えられた。

O-3-038　前立腺Endorectal coilを用いた神経血管束描出における撮像条件の検討

○大木　孝一[1]、池田　洋祐[1]、植松　正裕[1]、浜　　幸寛[1]、佃　　文夫[2]、鍛冶　　翼[3]

[1]江戸川病院 放射線科、[2]江戸川病院 泌尿器科、[3]SIEMENS Japan アプリケーション部

[目的]前立腺全摘術では神経血管束(NVB)は機能温存に重要な構造であり、ロボット支援前立腺全摘除術(RALP)において適応が推奨され期待されている。当院においてもRALP支援画像としてDiffusion Tensor Imaging(DTI)を用いたFiber TractographyよりNVBの描出を試みているが、生理的な直腸の蠕動などにより描出に困難な症例も経験される。本研究は撮像coil systemに経直腸coilを用いたNVBの描出における至適撮像条件を検討する事を目的とした。[方法]SIEMENS社製MAGNETOM Skyra、Flex S Coil、MEDRAD社製Endorectal coil、角度の異なるよう配置したアスパラガスを3%アガロースに封入した自作ファントムを用いてFOV=200mm、Base resolution=128、slice thickness=2.5mm、b value=0,800s/mm2、MPG directions=12、Averages=3を基本条件としてDTIの撮像を行った。検討項目として、1.b=valueを600,800,1000,1500,2000s/mm2の変化。2.MPGdirectionsを6,10,12,20,30の変化。3.Averagesを1,2,3,4,5と変化させ、各角度のアスパラガスにROIを設定し平均FA値を算出した。また、DTI解析にはsyngo Neuro 3Dを用いてTractographyを作成し平均Fiber長を測定し比較検討を行った。[結果・考察]1.b-valueでは1000 s/mm2で最も高いFA値を示しFiber長は1000 s/mm2以降、有意差は認められなかった。2.MPGdirectionsでは印加軸を増加させるとFA値、Fiber長ともに増加する傾向が認められた。3.Averagesでは2以降、FA値、Fiber長とも有意差は認められなかった。b-valueによるFA値の変化はhigh b-valueにすることによるSNRの低下が考えられる。また、AveragesについてはEndorectal coilによるsurface coilの特性によりAveragesを増加せずにも安定したFA値を得られる事が示唆された。最適な撮像条件設定の必要性が考えられた。

O-3-039　頭部MRA血管拍動イメージングにおける脳動脈血管壁の評価

○古川　研治[1]、二階堂　剛[2]、山本　綱記[1]

[1]釧路孝仁会記念病院、[2]社会医療法人孝仁会 釧路脳神経外科

【目的】 脈波同期併用3T TOF MRA(以下、retrospective MRA)における血管壁の堅さに対する評価で、ファントム実験を通し壁硬化の存在を予想できると昨年本学会で報告した。そこで臨床的な有用性を検証するため、脳動脈瘤術前評価でretrospective MRAを施行し、血管壁の動きや壁硬化に対する評価を行った。【使用機器・撮像条件】MR装置：INTERA　Achieva 3.0T Quasar dual　撮像条件：PPU同期による3D TOF MRA、retrospective再構成で一心拍4phaseのデータを取得。【方法】 同意を得た中大脳動脈瘤手術予定の患者で、術前検査としてretrospectiveMRAを撮像し、各phase4つのVR画像でのcine表示を用いて拍動イメージングを作成。脳神経外科医3名において、術前画像の拍動イメージングと術中所見を比較し、動脈血管壁の動きや壁硬化の同定について検証した。【結果】17症例で評価を行った。拍動イメージングによる壁硬化の有無で、評価者3名の評価が全て一致したのは8例で評価のばらつきが生じた。術中所見での動脈瘤の壁硬化は9例で認められ、そのうち術前画像で評価者全てが壁硬化部を指摘したのは7例であった。壁硬化の有無に対し、術前画像と術中所見が完全に一致したのは平均で12例(70. 6%)、画像と術中所見のかい離は平均15.7％でみられた。【考察】拍動イメージングと術中所見でかい離がみられた理由として、動脈瘤への分枝血管の癒着や、瘤と周辺組織が接している場合など血管壁の外からの圧排が一番の要因としてあげられる。また評価の差もみられたが、瘤全体の動きと局所的な動きを総合的にみることで評価の安定に繋がると思われる。本拍動イメージングは壁の動きを表現でき、壁硬化や瘤の破裂予測の一助とし使用できることが示唆された。

O-3-040　Simultaneous Time-Encoding for Bi-Polar (STEP) MRA法の基礎検討

○木村　徳典[1]、坂下　尚孝[1]、白石　　諒[2]、宮崎美津恵[2]

[1]東芝メディカルシステムズ株式会社 医用システム研究開発センター、[2]Toshiba Medical Research USA

【はじめに】血管内の動脈瘤やプラークなどの状態を調べるために，血管と血管壁の両方の情報が必要となる場合が多い． white-blood (WB)法では最近hemo-dynamicsをみるための多時相化したdynamic ASL-MRA (以下dWB)や，一方black-blood (BB)法にはinversion pulseとphase-sensitive (real化)手法を用いて流入血管を負にBB化する手法[1, 2]があるが，単一時相であった．今回我々はWBとBBの双方とも多時相で同時に生成可能な手法であるSimultaneous Time Encoding for Bi-Polar (STEP) MRA法を提案し検討した．【方法】IR slabを画像slabの下流側に印加直後のcontrol画像と，tag IRを流入血管上流部に印加した(ASTARモード)直後より各々連続的に複数時相で収集を行う． tag画像に対しcontrol画像を用いて複素差分およびtag画像の位相補正を行うことにより，背景が除去され，かつtag後の2組の同一時刻でのdWB画像と，静止組織が保持されかつ血管内血液の縦磁化がTIに応じて負から正に順次回復したdynamic BB-ASL (以下dBB)画像が得られる．実験は東芝製Vantage Titan 3Tを用いて同意を得たボランティア頭頸部に対して行った．ASLにはpulse法のASTARを多時相化したもの，およびreadoutは3DFFE法を用いた．後処理として双方の時相方向の相関を用いて血管や脳実質の描出能の向上可能性を検討した．【結果・考察】複数同時相のdWB画像とdBB画像が生成され，それらを用いて広範囲の血管がBB化された．STEP法ではdWBとdBBの2種類の画像の位置ずれリスクが小さい，dWBの背景信号除去とdBBの位相補正用画像を共用可能なので収集時間が短縮化，dBBのTI設定にロバストになる，などの特長を有する．またIR slabを画像スラブを含めて厚めと薄めで印加した2組の複数時相画像を用いる手法(FAIRモード)では順次T1回復する複数時相画像からT1マップ生成可能、心拍ゲートを併用すれば頸動脈や心血管系の血管壁の心拍周期にわたる情報も取得可能など，いくつかの応用が期待できる．[1] Wang et al. MRM69:337-345 (2013); [2] Kimura et al. Proc. of ISMRM2014 pp3912;

O-3-041　32ch コイルを用いた頭蓋内 3D vessel wall imagingの描出能に関する検討

○高橋沙奈江[1]、宮崎　　功[1]、吉岡　達也[1]、小林　邦典[4]、五明　美穂[2]、大戸眞喜男[1]、土屋　一洋[3]、似鳥　俊明[2]、河野奈々恵[5]

[1]杏林大学医学部付属病院 放射線部、[2]杏林大学医学部放射線医学教室、[3]東京逓信病院放射線科、[4]杏林大学保健学部診療放射線技術学科、[5]東芝メディカルシステムズ株式会社

目的）頭部用32ch コイルが使用可能になり、頭蓋内 3D vessel wall imagingにおいても描出能の向上が期待できるようになった。そこでvariable refocus flip angle 3D FSE法を用いた3D black blood法であるT1 MPV (Multi Planar Voxel)の至適条件を決定し、描出能について従来のコイル (16ch) と比較検討を行った。方法）使用装置はVantage Titan 3T Version 2.5、受信コイルは16および32chのAtlas SPEEDER Headを用いた。検討したシーケンスは、スクリーニング検査での使用を念頭に置いて撮像時間を5分程度とし、0.9mm等方ボクセルにてFOV 13×15.9cm、スラブ厚72mmで目的血管に平行になるように角度をつけたtarget T1 MPVと、1.0mmの等方ボクセルにてFOV 24×24cm、スラブ厚180mmでのwhole brain T1 MPVである。検討では、TR、ショット数、フロップ角等の至適条件を決め、従来コイルとの比較をファントムおよびボランティアの血管壁で行った。結果と考察）32ch コイルは従来コイルと比較し、コイル中央で1.5～1.7倍の感度向上が見られ、至適条件によるtarget T1 MPVを用いることで、より鮮明な血管壁画像が得られた。しかしながらコイルの感度領域が狭いので、ポジショニングには注意を要すると思われた。結語）32chコイルを用いた頭蓋内3D vessel wall imagingは高S/Nであるがため描出能が高く、診断能向上が期待される。

O-3-042　32chコイルを用いた頭蓋内3D vessel wall imagingの臨床経験

○五明　美穂[1]、土屋　一洋[1,2]、高橋沙奈江[3]、宮崎　　功[3]、片瀬　七朗[1]、大原　有紗[1]、立石　秀勝[1]、似鳥　俊明[1]

[1]杏林大学 医学部 放射線医学教室、[2]東京逓信病院 放射線科、[3]杏林大学病院 放射線部

【目的】32ch頭部コイルの導入に伴い、頭蓋内血管壁の描出を目的に至適撮像条件を検討しそれらを用い主幹動脈にFOVを絞ったTarget T1WI-Multi Planar Voxel (MPV)をその診断能を検討したので報告する。
【方法】対象は2014年12月から2015年5月まで脳血管障害のため当院で頭部MRI検査を施行した12例（椎骨動脈狭窄4例、椎骨脳底動脈閉塞2例、椎骨脳底動脈解離4例、椎骨動脈血栓化動脈瘤1例、内頸動脈狭窄1例）である。使用装置はVantage Titan 3T、受信コイルは32ch SPEEDER Head Coilを使用した。別途の検討で至適条件としたTR/TE 500/16.5、スライス厚0.9 mm、マトリックス 176 × 144、FOV 13 × 15.9 cm、スラブ厚72 mm、ショット数6、バンド幅651 Hz/pixel、フリップ角90°、フロップ角70°を用い、前・中大脳動脈近位部と椎骨脳底動脈、内頸動脈が撮像範囲内におさまるよう斜台と平行になるよう設定し撮像を行った。
【結果】椎骨動脈狭窄では全例で壁肥厚がみられ、2例で狭窄部位の一部に三日月型の等信号プラークがみられた。椎骨脳底動脈閉塞では2例とも血栓による閉塞がみられた。椎骨脳底動脈解離では偽腔・真腔とも血栓化しているものが1例、偽腔のみ血栓化しているものが1例、偽腔・真腔とも開存しているものが2例であった。椎骨動脈血栓化動脈瘤では瘤基部に血流が確認された。内頸動脈狭窄では大部分が血栓化していたが中心部にわずかな血流が確認された。
【結論】32chコイルを用いたTarget T1WI-MPVによる頭蓋内3D vessel wall imagingは頭蓋内主幹動脈閉塞・狭窄においてプラーク、血栓、開存腔とそれらの性状の詳細な描出に有用な撮像技法と考えられた。

O-3-043　Small FOV Quadruple Inversion Recovery VISTAを用いた脳底動脈3D Zoomed Black-Blood Imaging

○湯田　恒平[1]、吉田　学誉[1,2]、古河　勇樹[1,4]、蛸井　清士[1]、河内　伸夫[3]、米山　正己[5]

[1]東京警察病院 放射線科、[2]東北大学大学院 医学系研究科 保健学専攻 画像解析学、
[3]東京警察病院 放射線部、[4]首都大学東京 大学院 人間健康科学研究科 放射線学域、
[5]フィリップス エレクトロニクス ジャパン

【背景】:動脈のプラーク評価にはさまざまなBlack-Blood Imaging (BBI)法が利用され、心電図非同期での撮像を可能にしたVISTA法が広く用いられている。VISTA法は良好なBBIを取得可能であるが、撮影時間の延長、それに伴い撮影部位によって動きの影響が画質劣化の問題になる。そのため撮影時間の短縮、且つ良好なBBIを取得することが改善の鍵となる。【目的】:血液のT1緩和時間の変動によるBB効果の変動を防ぐため、4回のIRパルスを印加するQuadruple Inversion Recovery :QIR法、それぞれのIRパルスのスライス選択を工夫することで励起範囲を任意に設定できSmall FOV：SFとしてBBIが撮像可能である。そこでSFQIRをVISTAに併用しSFQIR-VISTAによる撮像時間の短縮とBB効果をVISTAと比較検討した。【方法】:機器はPhilips社製3.0T Achieva X-series R3.2 8ch-Head coilを使用。基礎検討は自作ファントムを用いSFQIR-VISTAによる周囲組織の信号抑制効果と最適TI1delay（TI1st）及びTI2delay（TI2nd）, FOV変化による折り返し率を評価した。基礎検討で得られた最適条件により同意を得られたボランティア10名にSFQIR-VISTA とVISTAを撮像し脳脊髄液(CSF)と脳底動脈との信号をContrast Ratio(CR)で評価した。【結果・考察】: 基礎検討より周囲組織の信号抑制はTI1st = 50ms、TI2nd = 300msが最適であった。FOVを小さく可変していくとFOV外のノイズ成分が折り返り励起範囲に出現したが、VISTAに比して励起範囲の信号に大きな変化はなかった。SFQIR-VISTAによるCSFと脳底動脈のCRはVISTAに比して良好であった。同一のTR・TEに設定し撮像したがこれはpre-pulseに4回のIR-pulseを印可する為TRが設定した値よりも実際には延長し、magnetization transfer効果によりCSFの信号強度が増加した為と考えられる。【結語】:SFQIRは撮像範囲の選択励起を可能としSmall FOVでの折り返りの影響を最小限に抑えることが可能であった。また4つのIRを用いる事でBB効果も良好であった。SFQIR-VISTAは良好なBB効果を得られFOVを縮小する事で撮像時間を短縮でき、動きの抑制効果につながると考えられる。

O-3-044　高速パラレルイメージング（CAIPIRINHA）を併用した3D VIBE法のDynamic検査における撮像時間短縮の検討

○辻　　良憲[1]、高橋　順士[1]、林　　達也[1]、多賀谷菜穂美[1]、平本真理子[1]、三上　紗季[1]、田野　政勝[1]、斎藤　　聡[2]

[1]虎の門病院 放射線部、[2]虎の門病院 肝臓センター

[目的] 当院では、Gd-EOB-DTPA検査のDynamic撮像においてパラレルイメージング手法の一つであるControlled aliasing in parallel imaging results in higher acceleration(CAIPIRINHA)を併用して撮像時間の短縮を行なっている。GRAPPA法に比べAcceleration factorを高く設定してもアーチファクトが同等で呼吸停止時間が短くなり有用であることを第42回磁気共鳴医学会で報告した。今回は、さらに撮像時間短縮を行う撮像条件の検討を行ったので報告する。[方法] 使用装置は、Siemens社製Magnetom Avant1.5Tを使用した。基本撮像条件は、TR/TE:3.98/1.5ms、FA: 12°、FOV:350mm × 262mm、Matrix:320 × 192、Slab:80mm、Spatial resolution:1.1mm × 1.8mm × 2.5mm、Scan plane: Axial、Fat saturation:Q-fatとした。従来法のGRAPPA法でAcceleration factor:2.0と設定した場合と、撮像時間が15秒と10秒に設定できるようにCAIPIRINHA法のAcceleration factor:3.0に設定した時にPhantomを撮像して撮像時間とSNR、アーチファクトの出現について比較した。これらを下に呼吸停止が長くできない患者に臨床応用を行った。[結果] 従来法のGRAPPA法でAcceleration factor:2.0と設定した場合の撮像時間は、21秒であったが、CAIPIRINHA 法でAcceleration factor: 3.0と設定すると15秒となった。基本撮像条件のスライス厚を2.5mmから3.5mmとしてSlabを56mmと設定すると10秒で撮像可能となった。従来法のGRAPPA法に比べ今回検討した撮像法は、SNR が20％程度低下したが、臨床では問題とならなかったが。動脈相の臨床評価はCAIPIRINHAで2.0%、GRAPPAで4.3%の画像評価困難、また評価困難ではなくても息止めの影響によるアーチファクトは改善し、GRAPPAと比較してCAIPIRINHAの動脈相はブラーリングアーチファクトが低減した。 [まとめ] CAIPIRINHA法を併用した3D VIBE法におけるDynamic検査における撮像時間短縮は、10秒程度しか呼吸停止のできないご高齢者や呼吸器疾患のある患者に有用であり、Gd-EOB-DTPA を用いたDynamic検査において呼吸停止時間によって使い分けが重要である。

O-3-045　STAR-VIBE法を用いた自由呼吸下のGd-EOB-DTPA肝細胞造影相の有用性

○佐々木雅史[1]、福倉　良彦[2]、岩永　　崇[1]、齊藤　朋典[1]、藤崎　拓郎[1]、熊谷　雄一[2]、今井　　広[3]、吉浦　　敬[2]、西郷　康正[1]

[1]鹿児島大学病院 臨床技術部放射線部門、[2]鹿児島大学大学院医歯学総合研究科 放射線診断治療学分野、[3]シーメンス・ジャパン株式会社

【背景・目的】肝臓のEOB造影MRI検査において、造影20分後の肝細胞造影相は肝腫瘍の診断に必要不可欠な撮影である。この撮像シーケンスは一般的に息止めによって行われるが、十分に息止めができない患者では、動きのアーチファクトにより、画像が劣化し診断困難となる場合がある。近年、VIBE法にラジアルサンプリング法を応用することで、自由呼吸下で動きに強いFree Breath STAR-VIBE法(FB STAR-VIBE法)が撮像可能になった。今回、FB STAR-VIBE法の肝細胞造影相の有用性を、従来の息止によるBreath Hold VIBE法(BH VIBE法)と比較し、検討した。【方法】装置はSIEMENS社製 AERA 1.5Tを使用した。1. ファントム実験において、Q-body coilを用いてBH VIBE法とFB STAR-VIBE法で撮像し、SNRを測定した。なお、FB STAR-VIBE法ではradial-view(kx-ky平面内のデータ数)を256,384,512,768,1024に設定した。2. 健常ボランティア10名の肝臓を、BH VIBE法とFB STAR-VIBE法(radial-view:256,384,512,768,1024)で撮像し、肝区域（S2-3,S4,S5,S6,S7,S8）のsignal intensityとstandard deviationを測定し、SNRを算出した。3. 肝疾患の患者30例において、造影20分後の肝細胞造影相を、BH VIBE法とFB STAR-VIBE法(radial-view:256,384,512,1024)で撮像し、各肝区域におけるSNRを算出した。また、FB STAR-VIBE法におけるmotion artifactとimage qualityを視覚的に評価した。【結果】ファントムのSNRは、FB STAR-VIBE法がBH VIBE法よりも高く、radial viewの増加に比例してSNRが上昇した。ボランティアの肝臓のSNRは、FB STAR-VIBE法がBH VIBE法より高値を示した(p=0.001～0.014)。同様に、肝疾患の患者の肝細胞造影相における肝臓のSNRは、STAR-VIBE法がFS-VIBE法よりも高値であった(p<0.001)。視覚評価ではmotion artifactとimage qualityともにradial-view数512と1024の間では有意差が認められなかったが、radial-view数256,384,512の間では有意にradial-view数の増加と共にmotion artifactが減少し、image qualityが上昇した。【結論】FB STAR-VIBE法は、BH VIBE法よりもSNRが高く、息止め不良な患者においては特に有用と考えられた。

O-3-046　Radial trajectoryを用いた自由呼吸下3D-T1TFEの検討

○吉田　学誉[1,2]、米山　正己[3]、古河　勇樹[1,4]、湯田　恒平[1]、土屋　宏彰[1]、河内　伸夫[1]

[1]財団法人 自警会 東京警察病院 放射線科、[2]東北大学大学院 医学系研究科 保健学専攻 画像解析学、
[3]Philips Electronics Japan、[4]首都大学東京大学院 人間健康科学研究科 放射線科学域

【目的】

Gd-EOB-DTPA造影MRI（EOB-MRI）は肝細胞相において肝細胞癌は低信号を呈することが知られており、この時相での画質は診断に支障をきたす。すなわち広範囲撮像や高分解能撮像が必要とされる症例などで息止め時間の延長や、呼吸不良症例などにより画質の低下が診断の問題となる。そのためLinear ordering Radial k-trajectoryを用いたTHRIVE（Xe-THRIVE）を用いてRadial trajectoryの動き補正とMotion-averagingの組み合わせにより自由呼吸下での3D-T1TFEの画質改善を検討した。

【方法】

現在使用しているe-THRIVE、Motion-averagingを併用したe-THRIVEとXe-THRIVEを横断像にて撮像した。分解能などの撮像条件は一定とし、10名のボランティアに対して各撮像を自由呼吸下で行った。解析は得られた画像から、肝実質の信号強度と標準偏差により変動係数を求め評価した。またe-THRIVEによる息止め下の良好な画像を基準として各撮像法の5段階視覚評価を行った。

【結果・考察】

変動誤差はXe-THRIVE MA<e-THRIVE MA<e-THRIVEの順となった。視覚評価は息止め下のe-THRIVEと比較してXe-THRIVEはボケが目立つものの、他法と比較してArtifactは低減されていた。それはRadial trajectory（y-z direction）により呼吸による肝臓の頭尾方向の動きが平均化されたことと、Motion-averagingによる腹壁側の動きが平均化されたことが起因していると思われる。

【結語】

自由呼吸下でのXe-THRIVEはMotion-averagingと併用することにより自由呼吸下でも良好な画像を得ることが可能であった。息止め不要なことから、広範囲撮像および高分解能撮像が可能と示唆される。

O-3-047　3D gated radial gradient echo sequence (THRIVE GXR)を用いたfree-breathing MRIの検討

○吉田　学誉[1,2]、米山　正己[3]、古河　勇樹[1,4]、湯田　恒平[1]、土屋　宏彰[1]、河内　伸夫[1]

[1]財団法人 自警会 東京警察病院 放射線科、[2]東北大学大学院 医学系研究科 保健学専攻 画像解析学、
[3]Philips Electronics Japan、[4]首都大学東京大学院 人間健康科学研究科 放射線科学域

【目的】

近年、3D radial scanを用いた自由呼吸下MRIの有用性が報告されている。しかしながら、通常用いられるradial scanは基本的に面内の動きを抑えることは可能であるが、スライス方向の動きには弱い。そこで今回我々は、スライス方向の動き補正のために呼吸gatingを併用した3D radial sequence (T1 High-Resolution Isotropic Volume Examination Gated Xy Radial: THRIVE-GXR) を開発した。本検討の目的は、THRIVE-GXRと呼吸gatingを併用した従来法(Cartesian: e-THRIVE, 3D Y-Z Radial: Xe-THRIVE)を比較することである。

【方法】

呼吸gatingを併用したGe-THRIVEとGXe-THRIVE、THRIVE GXRを横断像にて撮像し比較した。分解能などの撮像条件は一定とし、10名のボランティアに対して各撮像を自由呼吸下で行った。解析は得られた画像から、肝実質の信号強度と標準偏差により変動係数を求め評価した。またe-THRIVEによる息止め下の良好な画像を基準として各撮像法の5段階視覚評価を行った。

【結果・考察】

変動誤差はTHRIVE GXR<GXe-THRIVE<Ge-THRIVEの順となった。視覚評価は息止め下のe-THRIVEと比較してGe-THRIVE、GXe-THRIVは腹壁側の動きの影響が目立ち、THRIVE GXRでは他法と比較してArtifactは低減されていた。またgatingにより各撮像法で肝臓の頭足方向の影響は補正されていた。Cartesianのgated e-THRIVEはRadialによる平均化が無いことから腹壁の動きが目立ち、gated Xe-THRIVEはy-z平面のRadialにより頭足および腹壁の動きの影響が目立ったのだと考える。THRIVE GXRはx-y平面のRadialにより腹壁側の動きが平均化され、かつ呼吸同期により頭足方向の補正が起因して他のTHRIVEより良好な画像が得られたのだと考える。

【結語】

THRIVE GXRはx-y平面のRadialによる動きの平均化と頭足方向の動きをgatingにより補正することで自由呼吸化においても良好な画像を得ることが可能であった。息止め不要なことから、広範囲撮像および高分解能撮像が可能と示唆される。

O-3-048　Navigator-gatingを用いたGd-EOB-DTPA造影MRIの画質評価

○小笠原　豪[1]、井上　優介[1]、松永　敬二[1]、藤井　　馨[1]、秦　　博文[2]、宮武比呂樹[2]、岩舘　雄治[3]

[1]北里大学 医学部 放射線科学 画像診断学、[2]北里大学病院 放射線部、[3]GEヘルスケア・ジャパン

【目的】

Gd-EOB-DTPA造影MRIは通常呼吸停止下で撮像されるが、息止めが十分にできない患者では呼吸同期法を用いた撮像が考慮される。本研究では、代表的な呼吸同期法であるnavigator-gatingを用いた自然呼吸下でのGd-EOB-DTPA造影MRI の肝細胞相の画質を評価した。

【方法】

肝腫瘍が存在するか疑われてEOB造影MRIが施行された80患者を対象とし、1.5T装置とLAVAを用いて各患者において肝細胞相で3つの方法で撮像した。方法1では呼吸停止下で撮像し、方法2および3では自然呼吸下でnavigator-gating（navigator signal enhancementあり）を使用して撮像した。方法3では方法1、2より高分解能とした。水平断と冠状断再構成画像で、視覚的に4段階の画質評価を行った。次に最初の20例において、肝臓と脾臓および脊柱起立筋の平均信号の比(肝脾信号比、肝/筋信号比)を算出した。さらに3T装置を用いてGd希釈液を用いたファントム実験を行い、通常のLAVAとnavigator-gating（navigator signal enhancementありおよびなし）を用いたLAVAの信号強度を比較した。

【成績】

水平断では、殆どの患者で良好な画質が得られ、総合的な画質は3つの方法で有意差がなかった。冠状断再構成画像では、方法3が他より高評価だった。肝筋信号比と肝脾信号比は方法2、3が方法1より低かった。ファントム実験ではnavigator-gatingを用いたLAVAの方が通常のLAVAよりコントラストが低く、navigator signal enhancementありで低下が強かった。

【結論】

Navigator-gatingを用いたGd-EOB-DTPA造影MRIは、殆どの患者で良好な肝細胞相の画質が得られ、高分解能化により冠状断再構成画像の画質が改善した。コントラストは通常のLAVAより低かった。

O-3-049　EOB造影MRIの動脈相における呼吸性アーチファクト：DISCOを用いた多時相動脈相での検討

○佐藤　兼是[1]、森阪　裕之[2]、本杉宇太郎[2]、市川　智章[2]、掛川　貴史[1]、池長　　聰[1]、熊谷　博司[1]、坂本　　肇[1]、大西　　洋[2]

[1]山梨大学医学部附属病院 放射線部、[2]山梨大学医学部附属病院 放射線科

【目的】DISCO (differential subsampling with Cartesian ordering)を用いたガドキセト酸造影多時相動脈相撮像において体動による画像アーチファクトを評価した. 【方法】2015年2月～5月の期間にガドキセト酸（EOB）造影腹部MRIを施行した166名の患者を対象とした。EOBは0.025mmol/kg を1mL/s で注入した。全例で酸素投与下(2L/hマスク)を行った。上腹部MRI動脈相をDISCO を用いて多時相で撮像した（全6相：撮像時間24秒）. 息止めの間は腹部に巻いたベローズによる腹部の動きをモニタリングし息止め失敗の有無（明らかな波形の乱れ）を評価した。動脈相6相について、体動によるアーチファクトの有無を4段階（なし、軽度、中等度、高度）で評価した。中等度以上と高度のアーチファクトの出現の傾向を動脈相6相の経過で評価した。動脈相のタイミングが適切で中等度以上のアーチファクトが見れらなかった時相を「診断適」と定義し，モニタリングによる息止め失敗の有無との関係について評価した。【結果】中等度以上(中等度+高度)のアーチファクトは動脈相の後半で多くみられた(動脈相1相から6相；11% [18/166], 11%[18/166], 10% [17/166], 20%[34/166], 32%[54/166], 32%[54/166]), trend test p<0.001)。高度のアーチファクトは3-4相目でアーチファクトが少なく、後半で多くみられた (4%[7/166], 3%[6/166], 0%[0/166], 2%[4/166], 14%[23/166], 17%[29/166])。【結論】EOB造影多時相動脈相撮影では、動脈相後半にアーチファクトが多くなる傾向がみられた. 中間(3-4相)でアーチファクトが少なく、安定した時相と言える。

O-3-050　Gd-EOB-DTPA を用いた造影検査における肝細胞造影相の撮像パラメータの最適化

○高橋　順士[1]、斎藤　　聡[2]、辻　　良憲[1]、林　　達也[1]、多賀谷菜穂美[1]、平本真理子[1]、三上　紗季[1]、
時森　貴央[1]

[1]国家公務員共済組合連合会 虎の門病院 放射線部、
[2]国家公務員共済組合連合会 虎の門病院 肝臓センター内科

[目的]Parallel imagingは、撮像時間を短縮できる有用な方法であるが、trade offとしてSNRの低下やAcceleration factorを高く設定するとartifactが出現する欠点がある。Controlled aliasing in parallel imaging results in higher acceleration(CAIPIRINHA)は、slice encode方向のsampling shiftを行うことで、これらの問題を解決する手法である。今 回、我々は、Gd-EOB-DTPA を用いた造影検査において肝細胞造影相における撮像時間短縮と画質の関係について検討した。[方法] 使用装置は、Siemens社製Magnetom Avant1.5T。基本撮像条件は、TR/TE:3.98/1.5ms、FA: 12°、FOV:350mm × 262mm、Matrix:320 × 192、Slab:120mm、Spatial resolution:1.5mm × 1.5mm × 1.5mm、Scan plane: Axial、Fat saturation:Q-fatとした。GRAPPA法でAcceleration factor:2とCAIPIRINHA法でAcceleration factor:3とした場合のPhantomを撮像した。差分法にてSNRを算出し、両者のアーチファクトの出現について比較した。Phantomの結果 より、SNRとアーチファクトの関係から肝細胞相の撮像パラメータを決定した。従来法のGRAPPA法でAcceleration factor:2とした場合の2014年1月から8月までの再撮像の件数を調べた。[結果] 1.5mm のisotropic dataを得るのに、従来法のGRAPPA法で撮像時間が25秒であった。CAIPIRINHA 法では、撮像時間が20秒に短縮した。2014年8ヶ月間に従来法で撮像した件数は、605例で再撮像は、79例（約13％）であった。 [まとめ] Gd-EOB-DTPA を用いた肝細胞造影相の撮像にCAIPIRINHA法を併用することで、呼吸停止時間が短縮し、ご高齢者や呼吸器疾患のある患者さんも息止め可能となり有用であった。最終的に繰り返し撮像したが、呼吸停止できなかった症例については、現在検討中である。

O-3-051　EOB-MRIの最適な動脈優位相開始時間の予測の検討

○福澤　　圭[1]、斎藤　　聡[2]、三浦　則仁[1]、雨宮　沙織[1]、吉田　　孝[1]、川村　由香[1]、鈴木　秀郷[1]、
吉原　千治[1]、田野　政勝[1]

[1]国家公務員共済組合連合会 虎の門病院 放射線部、[2]国家公務員共済組合連合会 虎の門病院 肝臓科

【目的】Gd-EOB-DTPA-MRI(EOB-MRI)における最適な動脈相開始時間には個人差があり、Bolus tracking system(以下BTS)などを使用することで造影剤の体内動態をリアルタイムに観察しながら撮像する必要がある。しかし、BTS使用時のみ動脈相で呼吸停止不良のアーチファクトが発生する場合がある。今回、BTSを使用せずに動脈相の最適な撮像開始時間を決定できるか検討した。【方法】使用装置はIngenia3.0T(PHILIPS社製)、ds-torso coil(16ch)、生体情報モニター:Expression(Invivo社)。動脈相の撮像条件はeTHRIVE:TR3.1msec/TE1.54msec/FA12/FOV300 × 360/Matrix192 × 320/スライス厚4mm(ZIP後2mm)/SENSE2.1/脂肪抑制SPAIR/撮像時間15秒である。造影剤はEOBを体重あたり0.1ml/kgを1.0ml/secで注入、同速度の生理食塩水で後押し、検査中は指先のパルスオキシメーターで患者心拍数とSpO2を測定し定期的に記録した。動脈相のタイミングを門脈、肝静脈の描出などに応じて、早い・やや早い・最適・やや遅い・遅いの5段階で評価。EOB-MRIを複数回施行した100症例において、動脈相撮像時の心拍数・タイミング・撮像開始時間・BTSの画像における大動脈への造影剤到達時間などを比較した。【成績】動脈相撮像開始時間は23s − 45s(平均値32.1s)であった。同一症例の2回以上の検査間での撮像開始時間の差は全症例で0s − 7s(平均値3.61s)、視覚的な動脈相のタイミングに変化があった群の平均値3.45s、一方で、視覚的にタイミングは同一だった群の平均値3.33sで、両群間に有意差はなかった。同一症例の2回以上の検査間での心拍数の変動は、0 − 31(平均7.25bpm)で、検査間の心拍変動が5以下の割合は46%、6 − 10以下が33%、11以上が18%以上だった。心拍数が大きく変動した時、撮像開始時間の差も大きくなった。心拍数の変化が大きい症例でBTS画像の解析も行った。【結論】EOB-MRIの最適な動脈相撮像開始時間は心拍数の影響があり、予測をする際や、BTSを使用せずに動脈相を撮像する場合は考慮する必要がある。

O-3-052　肝臓MRI検査における高速パラレルイメージング（CAIPIRINHA）を併用したDIXON法の撮像短縮の検討

○高橋　順士[1]、斎藤　　聡[2]、辻　　良憲[1]、林　　達也[1]、多賀谷菜穂美[1]、平本真理子[1]、三上　紗季[1]、時森　貴央[1]

[1]国家公務員共済組合連合会 虎の門病院 放射線部、
[2]国家公務員共済組合連合会 虎の門病院 肝臓センター内科

[目的] 当院では、肝の脂肪化定量評価に関する方法としてDIXON法より求められるHFF(hepatic fat fraction)とMRSを用いて評価している。当院の2point-DIXON法の撮像時間は、GRAPPA法を併用し、Acceleration factor:2で20秒の撮像時間で行なっている。　今回、更なる撮像時間短縮のため、高いAcceleration factorが使用可能なControlled aliasing in parallel imaging results in higher acceleration(CAIPIRINHA)法を用い、撮像時間短縮のための撮像条件の検討を行ったので報告する。[方法] 使用装置は、Siemens社製Magnetom Avant1.5T。基本撮像条件は、2point VIBE-DIXON法を用い、TR 7ms, TE 2.4/4.8ms, FA 15° ,average 1, parallel imaging:GRAPPA, Acceleration factor:2,acquisition time 20sec.とした。また、従来法とCAIPIRINHA法でAcceleration factor:3,4でPhantomを撮像したときの撮像時間とSNR、アーチファクトの出現について比較した。従来法のGRAPPA法でAcceleration factor:2とした場合の2014年1年間における再撮像の件数を調べた。[結果]従来法の撮像時間は、20秒であったが、CAIPIRINHA 法でAcceleration factor: 3と設定すると15秒となり、Acceleration factor:4に設定すると10秒となった。Acceleration factor: 3では、従来法に比べSNRは低下するものの、アーチファクトがほとんど無く、Acceleration factor:4では顕著であった。HFFの値も従来法とCAIPIRINHA 法のAcceleration factor: 3では、同等の値となった。2014年1年間におけるDIXON法を撮像した件数は、917例で再撮像は、76例（約8％）であった。[まとめ] CAIPIRINHA法を併用した2point-DIXON法は、従来法に比べ、撮像時間短縮が短縮でき、再撮像が減り20秒の呼吸停止のできないご高齢者や呼吸器疾患のある患者さんに有用であった。

O-3-053　Gd-EOB-DTPA肝細胞造影相におけるCHESS法とSTIR法を用いたlow b DWIの比較検討

○齊藤　朋典[1]、福倉　良彦[2]、岩永　　崇[1]、佐々木雅史[1]、藤崎　拓郎[1]、熊谷　雄一[2]、吉浦　　敬[2]

[1]鹿児島大学病院 臨床技術部 放射線部門、[2]鹿児島大学大学院 医歯学総合研究科 放射線診断治療学分野

【目的】Gd造影検査においてSTIR法を用いるとGdによるT1短縮により脂肪以外の信号も抑制されるため、造影後の撮像シーケンスはCHESS法が用いられることが多い。Gd-EOB-DTPAによる肝臓検査においては、正常肝細胞へのEOB取り込みにより肝実質のT1値が低下し、脂肪のT1値に近くなる。従って、STIRを併用したT2WIでは、肝実質の信号が低下し、腫瘍のコントラストが上昇する可能性がある。今回、low b DWIのGd-EOB-DTPA肝細胞造影相における有用性をCHESS法と比較検討した。【方法】対象は2014年11月から6ヶ月間に当院で施行された肝臓EOB MRI検査のうち、肝悪性腫瘍を有した患者計35例（正常肝16例、慢性肝炎19例）である。装置はSIEMENS社製 AERA 1.5Tを用いて、Gd-EOB-DTPA注入15分後にSTIR併用low b DWIとCHESS併用low b DWIを撮像した。造影後STIR併用low b DWIとCHESS併用low b DWIの腫瘍と肝実質（外側区域、内側区域、前区域、後区域）のsignal intensityとstandard deviationを測定し、contrast noise ratio（CNR）を算出した。また造影後のT1 mapを用いて肝実質と皮下脂肪の平均T1値を計測し,腫瘍のCNRと肝実質のT1値との関連を検討した。【結果】35結節中24結節（68.6％）において、STIR法を用いたlow b DWIのCNRはCHESS法と比較して高値を示した。平均CNRはSTIR法（21.07）がCHESS法（12.02）と比して有意に高い値となった（p<0.01）。STIR法のCNRがCHESSより低値を示した11結節では、STIR法のCNRが高値を示した24結節と比較して、脂肪と造影後の肝実質のT1値の差が大きかったが、有意差は得られなかった（p=0.234）【結語】STIR併用low b DWIは、CHESS法と比較して有意に高いCNRを有しており、追加撮像することで腫瘍の拾い上げとしての情報を付加できる事が期待される。

O-3-054　3T MRI装置でのGd-EOB-DTPA造影MRIにおける均一性補正が肝信号定量指標に与える影響

○小笠原　豪[1]、井上　優介[1]、松永　敬二[1]、藤井　　馨[1]、秦　　博文[2]

[1]北里大学 医学部 放射線科学 画像診断学、[2]北里大学病院 放射線部

【目的】
3T MRI装置で体幹部の撮像を行う場合、不均一性が問題になりやすい。本研究では、3T MRI装置でのGd-EOB-DTPA造影MRI画像において、SCICとPUREが肝信号定量指標に与える影響を検討した。
【方法】
GE社製3T MRI装置（Discovery 750w）でGd-EOB-DTPA造影MRIを施行された10例を対象とした。LAVAシークンエンスを用いて造影前、動脈相、門脈相、後期相、肝細胞相の画像を撮像した。肝細胞相のtuning parameterは動態撮像時と同じにした。均一性補正法としてSCICおよびPUREを使用した。補正なし、SCICあり、PUREありの3画像セットにおいて、肝臓と脾臓および脊柱起立筋の平均信号の比(肝脾信号比、肝筋信号比)を算出した。造影後の各相での肝実質の増強効果比を、肝信号、肝脾信号比、肝筋信号比から算出した。
【成績】
補正をしない場合、肝辺縁部に高信号域が見られ、深部には不均一性が見られた。SCICを用いて補正しても肝辺縁部の高信号域は解消されなかった。PUREでは肝左葉外側区に局所的な高信号域を生じたが、比較的良好な補正効果が見られた。肝脾信号比および肝筋信号比は、SCICでは各相間での変化が補正なしより低く、また肝細胞相での信号比が補正なしより低かった。PUREでは全相で肝脾信号比および肝筋信号比が補正なしより高かった。肝信号から算出した肝実質増強効果比は、SCICを用いると補正しない場合より低値であった。肝脾信号比、肝筋信号比から肝実質増強効果比を算出すると、肝細胞相でもほとんど増強効果は観察できなかった。
【結論】
Gd-EOB-DTPA造影MRI でSCICを用いると、肝実質増強効果の定量的な評価は困難と考えられた。

O-3-055　View-sharing多相肝動脈優位相を用いた多血性肝細胞癌検出

○河合　信行[1]、五島　　聡[1]、渡邊　春夫[1]、川田　紘資[1]、大野　裕美[1]、野田　佳史[1]、兼松　雅之[1,2]、梶田　公博[2]

[1]岐阜大学医学部附属病院 放射線科、[2]岐阜大学医学部附属病院 放射線部

【目的】Gd-EOB-DTPA造影MRIにおける多血性肝細胞癌診断において、View-sharingを用いた多相肝動脈優位相と単相肝動脈優位相で比較検討した。【対象と方法】Gd-EOB-DTPA造影MRIを施行された慢性肝障害患者47症例（41-86歳、平均72.4歳）を対象とした。肝動脈優位相はView-sharingを用いた脂肪抑制併用3DT1強調GRE法（eTHRIVE）にて5相撮像した（Acquisition time, 22 sec）。2名の放射線科医がLI-RADSに準じて、肝動脈優位相5相（Session M）と単相（Session S）での多血性結節のカテゴリー化を行い、コロナ濃染の有無についても記録した。【結果】LI-RADSに準ずるArterial phase hyperenhancement lesionは77結節に認めた。内訳は、多血性肝細胞癌36結節（3-94mm、平均16.4mm）、血管腫3結節（6-18mm、平均11mm）、A-P shunt（3-70mm、平均10.4mm）やRFA後領域（5-34mm、平均18.5mm）などの血流疑病変38領域であった。結節全体において、Session S/Session Mにおける多血性肝細胞癌検出における感度、特異度、正診率、AUCは76％/76％、98％/98％、88％/88％、0.88/0.88であった。結節が10mm未満、10-20mm、20mm以上の順に診断能は上昇したが、Session間には有意差は認めなかった。コロナ濃染は結節全体では50％、10mm未満で20％、10-20mmで67％、20mm以上で70％の結節に確認された。【結論】View-sharingを用いた多相肝動脈優位相ではEOB造影剤を用いてもコロナ濃染の観察が可能であった。LI-RADSでの診断には反映されなかったが、多血性肝細胞癌の存在確信度向上に寄与する可能性が示唆された。

P-1-001　放射線照射における超偏極MRIおよびEPRI画像解析

○松尾　政之[1]、芝本　雄太[1]、松元　慎吾[2]、齋藤　圭太[2]、高草木洋一[2]

[1]名古屋市立大学 医学部 放射線科、[2]米国国立衛生研究所 国立がんセンター 放射線生物学部門

[Purpose] A non-invasive co-imaging system of an electron paramagnetic resonance imaging (EPRI) of absolute partial pressure of oxygen (pO2) maps and ^{13}C MRI of hyperpolarized [1-^{13}C] pyruvate metabolism maps was developed to examine the relationship between tumor oxygen status and energy metabolism. [Methods] SCCVII and HT29 solid tumors were formed into the right hind legs of mice. After the animal was placed in the resonator that was used as a common coil for EPRI and 7 T MRI operating at 300 MHz. We also investigated the effect of single 5 Gy irradiation on the relationship between tumor pO2 and energy metabolism by co-imaging of EPRI and hyperpolarized ^{13}C MRI in HT29 tumors. [Results] SCCVII tumor has significantly larger hypoxic sub-region than HT29 tumor that is supported by higher blood perfusion in HT29 tumors. The flux of ^{13}C labeled pyruvate-to-lactate conversion was higher in SCCVII than HT29, consistent with tumor oxygenation status. Lactate/pyruvate ratio in tumors with pO2 in the range 0-8mmHg of 1 day after 5Gy irradiation of HT29 tumor (76%) is higher than in non irradiated region of HT29 tumor (36%), suggesting that the enzymatic conversion of pyruvate to lactate is much higher in 0-8 mmHg regions of 1 day after 5Gy irradiation of HT29 tumor. [Conclusion] Pyruvate-to-lactate flux was significantly higher 1 day post radiation especially in hypoxic sub-regions that is explained by decreased perfusion, decreased tumor pO2, and increased extracellular acidification rate. This new approach of cancer imaging will provide a temporal window for a new perspective in molecular imaging for radiation therapy.

P-1-002　超偏極^{13}C磁気共鳴スペクトロメトリーを用いたマウス脳におけるin vivo 乳酸ダイナミクスの検討

○高堂　裕平[1]、チェン　ティアン[1]、ジェシカ　バスティアンセン[1]、吉原　　光[1]、
モー　ミシュコフスキー[1]、ベルナルド　ランツ[1]、シルバイン　レンガシェー[2]、アルノー　コメント[1]

[1]スイス連邦工科大学ローザンヌ校 生体システム物理研究科、
[2]スイス連邦工科大学ローザンヌ校 生命科学分野 ブレインマインド研究院

【背景】糖は脳の重要なエネルギー源として広く知られているが、近年、乳酸のエネルギー源としての重要性が明らかになりつつある。乳酸が脳細胞においてエネルギー源として利用される過程では、血液脳関門（BBB）、モノカルボン酸トランスポーター（MCT）、乳酸脱水素酵素（LDH）等の関与を受けることが知られている。これらは生体で重要な機能を担っており、さまざまな疾患で機能変化を起こすことが知られているがその機序は十分に理解されていない。生体脳における乳酸代謝の評価により、上記の過程の機能障害を推定することが可能となることが期待されるが、乳酸の脳における代謝動態は非常にはやく、既存の手法での評価は困難であった。

【目的】超偏極^{13}C磁気共鳴スペクトロメトリー（HP-MRS）を用いて、生体脳における乳酸代謝解析手法を確立すること。また、異なるマウス系統および超音波によるBBB開大手法を用いて、LDH活性およびBBBの乳酸代謝への影響を検討すること。

【方法】当研究室で開発された超偏極機を用いて1－^{13}C乳酸の超偏極を行い、マウス脳の乳酸代謝動態をMRSにより検討する実験系を確立した。続いて、定量PCRにより確認されたLDH酵素活性の異なるマウス系統（C57BL/6マウスn=7, NMRIマウス n=7）を用いて、HP-MRSによるピルビン酸／乳酸比の検討を行った。さらに、BBBの乳酸代謝への影響を検討するために、NMRIマウスにマイクロバブル注射後すみやかに超音波照射を行い、BBBの開大を行ってHP-MRS実験を行った。

【結果と考察】定量PCRのLDH活性測定では、C57BL/6マウスはNMRIマウスに比し乳酸からピルビン酸への代謝が乏しいことが想定される結果であった。その結果に合致してC57BL/6マウスにおけるピルビン酸／乳酸比は、NMRIマウスに比べて有意に低値であった（$p<0.05$）。また、超音波照射を用いてBBBを開大したNMRIマウスでは、通常のNMRIマウスに比しピルビン酸／乳酸比は有意に高値となった（$p<0.05$）。本研究により、HP-MRSは生体脳における乳酸代謝解析手法として有用となる可能性があること、また、脳における乳酸代謝はBBBおよびLDHの影響を受けていることが示された。

P-1-003　Proton-MR Spectroscopyによる事象関連検査の可能性

○前野　正登

国立障害者リハビリテーションセンター

【背景】MRSの多くの報告は、Averages回数は150回前後の加算によるものであるが、第41回大会では、1.5 TによるAverage回数を少なくした事後加算平均（定められた回数のRaw DataをTEXTに変換し、Excelにて平均化する）の有用性、判別と因子比率による精度向上の報告をしたが、Averages 1回による報告はできなかった。【目的】Averages 1回による事後加算平均と異なるAverages回数の分散分析による判別を行うことで、事象関連検査への応用が可能か否かを検討した。【方法】事後加算平均とAverages回数の分散分析を行うために、Raw DataをLC Modelに出力し、TEXT変換されたデータの判別を行い、事後加算によるグラフ化を行った。Averages回数とデータ収集数は、1、2、3、5、50、75、150の回数を行った。【結果】それぞれの回数と事後加算平均の分散分析では、同じ回数のサンプル中に有意差のあるものがあった。一方、全てのAverages回数の事後加算平均の分散分析では、それぞれに有意差がなかった。【まとめ】全てのAverages回数のサンプル中に有意差がみられたことから、LC Modelにて解析する以前にデータの検証する必要性が確認された。Averages 1回の事後加算とAverages 150回に分散分析の差がでなかったことから、撮像タイミングや刺激呈示をコントロールできるExternal Triggerを可能とする刺激システムを用いることで、刺激にタイムロックした事象関連検査の可能性があると考える。

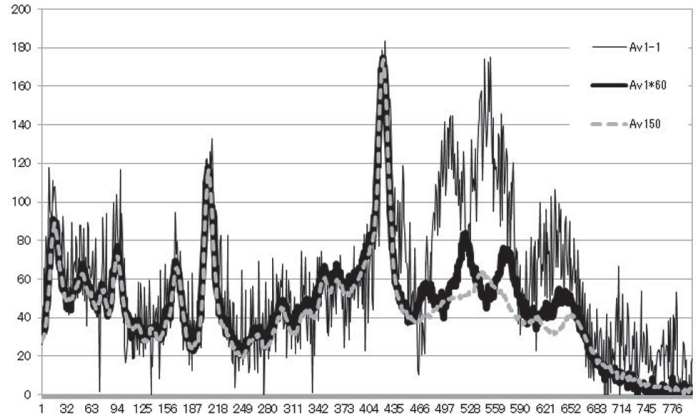

P-1-004　超偏極^{129}Xe MRI肺機能診断法によるピルビン酸エチルの薬効評価

○下川　晃弘[1]、今井　宏彦[2]、山内紬起子[1]、程野　祥太[1]、上田ひかる[1]、野田　雄哉[1]、藤原　英明[3]、木村　敦臣[1]

[1]大阪大学大学院 医学系研究科 保健学専攻 医療技術科学分野 医用物理工学講座、
[2]京都大学大学院 情報学研究科 システム科学専攻 医用工学分野、[3]大阪大学 産学連携本部

【背景】我々は超偏極^{129}Xe(HPXe) MRIによる肺機能診断法を肺疾患モデルマウスに適用し、HPXeの前臨床評価への応用に取り組んできた。また、たばこ煙薬液(CSS)を用いて作成したCOPDモデルマウスの肺機能低下に対するピルビン酸エチル(EP)の影響を評価することにより、EPの肺胞保護効果を確認した。本研究では、新たにたばこ煙(CS)曝露によるCOPDモデルマウス開発を目的として、作成方法の確立を試みた。また、COPD誘発後の病態モデルマウスにEPを投与し、EPの治療薬としての効果を確認するために肺機能の経時的変化の観測することとした。【方法】6週齢の健常雄性ddYマウス(n=13)にHPXeガスを自発呼吸下で吸入させながらMRI撮像を行った。そのうち8匹のマウスに週1日のリポ多糖(LPS)の気管内投与と、週5日のたばこ煙(CS)全身暴露を10週間施し、肺疾患モデルマウスを作成した。これを病態群とし、5匹をコントロール群とした。モデルマウス作成の過程でCS暴露開始2、6、8、10週後に同様にMR撮像を行い、肺機能の経時的変化を追った。また、同様の手順で作成したモデルマウス(n=9)に、CS暴露開始6週後より週5日EPを気管内投与し、EPの薬効評価を行った。肺機能の評価は磁化移動コントラスト(XTC)法より取得したガス交換能f_D(%)及び、呼吸回数に依存した信号の回復曲線から取得した換気能r_aと、肺組織切片から平均肺胞径(MLI)を測定した。【結果】HPXeMRIによる肺機能評価において、CS曝露開始6週時の測定でガス交換能がコントロール群と比較して病態群で有意に低下し、換気能は8週時で病態群における有意な低下を観測した。また、MLIによる病理評価では、CS群において肺胞の構造破壊がみられ、CS曝露によるCOPDモデルマウス作成プロトコルの有効性を確認した。EP群は、CS曝露6週時で低下したガス交換能及び換気能が、EP投与2週後には両群ともにコントロール群と同程度まで回復した。また、MLIにおいてもCS群と比較してEP群で有意な差がみられ、EPの抗炎症効果を確認した。

P-1-005　高沸点ガスをクエンチガスとする超偏極 ^{129}XeMRIの感度増強と肺線維症診断への応用

○程野　祥太[1]、今井　宏彦[2]、山内紬起子[1]、下川　晃弘[1]、野田　雄哉[1]、上田ひかり[1]、藤原　英明[3]、木村　敦臣[1]

[1]大阪大学大学院 医学系研究科 保健学専攻 医療技術科学分野 医用物理工学講座、
[2]京都大学大学院 情報学研究科 システム科学専攻、[3]大阪大学 産学連携本部

The possibility of a quenching gas, iso-butene (C_4H_8), with a high-boiling point has been investigated to enhance the utility of hyperpolarized ^{129}Xe (HPXe) MRI. Xenon mixed with C_4H_8 was hyperpolarized by a home-built apparatus for continuously producing HPXe and then purified by removing C_4H_8 at ca. 173 K. Finally, the pure HPXe was continuously delivered to mice through spontaneous inhalation. While the quenching ability of C_4H_8 was comparable to that of N_2 previously used as a quenching gas, the signal intensity of HPXe MRI was enhanced twofold compared with N_2 due to the purification after use of an excess amount of quenching gas. The usefulness of the signal-enhanced HPXe MRI was verified by applying it to pulmonary functional imaging of spontaneously breathing mice in which the parameters of fractional ventilation (r_a) and gas-exchange (f_D) were evaluated. An attempt was made to detect ventilation dysfunction in the pulmonary fibrosis induced by intratracheal administration of bleomycin (BLM). As a result, the distribution and significant dysfunction of both parameters of r_a and f_D could be visualized. The whole-lung r_a value of 0.28 ± 0.03 for control mice (N=5) was significantly reduced to 0.22 ± 0.03 in BLM-treated mice (N=4) ($p<0.05$). The whole-lung f_D value of 7.4　± 1.0 % for control mice was significantly reduced to 5.2　± 0.9 % in BLM-treated mice ($p<0.05$). This study is the first application of C_4H_8 as a quenching gas to HPXe MRI and elucidates improvements in sensitivity as well as the simplicity of the methodology.

P-1-006　7T ^{1}H-MR Spectroscopy 法による温度計測に影響を与える磁場ドリフトの測定精度の検討

○東　　高志[1]、栗林　秀人[2]、滝沢　　修[2]、中井　隆介[3]、若槻麻里子[3]、都賀谷紀宏[3]、中村　達雄[3]、劉　　国相[1]

[1]情報通信研究機構 脳情報通信融合研究センター、[2]シーメンス・ジャパン、[3]京都大学 再生医科学研究所

[目的]我々は全身用7T MRIを用いた^{1}H-MR Spectroscopy (MRS) 法による精度の高い脳内温度計測法を構築している。観測する水のピークは、計測目的である温度変化に加えて、磁場環境の変化においてもシフトする。今回、計測において温度計測の精度に影響を与える磁場のドリフトについて検討を行った。[方法]MR装置はアジレント社製パッシブシールド超伝導磁石からなるシーメンス社製全身用7T MRIを、RF コイルはQED社製ループコイルを、測定ファントムは10 mM NAA（N－アセチル－L－アスパラギン酸）水溶液を用いた。計測はSingle voxel spectroscopy (SVS)法(Voxel:20 × 20 × 20 mm3)を用いた。室温に放置したファントムのMRS 計測を2分間隔で1時間連続測定し、水およびNAAのスペクトルピークの共鳴周波数の時間的変化を自作のソフトウェアを用いて解析した。この間の光ファイバー温度計によるファントム内の温度変化は、0.07 ± 0.03℃ /h程度であった。[結果と考察]水とNAAのスペクトルの共鳴周波数は1時間の連続計測中単調に減少し、その時間的変化量はそれぞれ−0.00368 ppm/h、−0.00355 ppm/hであった。NAA ピークを基準とした水ピークのシフトの時間的な変化は増減が少なく水平に推移し、その平均値は−0.00009 ± 0.00007 ppmであり、先行研究の水信号の温度変化（0.0104ppm/deg）を用いて温度換算すると−0.009 ± 0.007 ℃であった。この温度変化の中では温度による NAA ピークのシフトは無視できると考えると、NAA ピークのシフトは磁場のドリフトによるものと考えられる。従って、本研究における 7T MRS 法を用いた温度計測は、磁場のドリフトを補正することにより、小数点以下2桁の精度で計測可能になることが示唆された。

P-1-007　光ポンピング原子磁気センサを用いた超低磁場MRI開発：超偏極Xeイメージングのための受信系の最適化

○山本　哲也、笈田　武範、小林　哲生

京都大学 大学院工学研究科 電気工学専攻

【背景・目的】

超低磁場MRIには、小型化・低コスト化が見込める、T1コントラストが高い、磁性体を体内に有する人でも安全な撮像ができるなど、高磁場MRIにはない多くの利点がある。一方、MR信号は磁場強度の低下に応じて弱くなるため、検出が困難となる。この解決策として、測定対象原子に^{1}Hではなく超偏極^{129}Xeを用いることや、超高感度の光ポンピング原子磁気センサ（OPAM）を用いた信号計測が有効であると考えられる。しかし、OPAMによる信号の直接計測は容易ではないため、受信コイルで捉えた磁場を遠隔出力するフラックストランスフォーマ（FT）を介した間接計測が現実的であり、そのために超低磁場環境に最適化された受信コイルの使用が必要となる。そこで、本研究では、最適な受診コイル形状を数値計算により決定・試作し、OPAMによる超偏極^{129}XeのMR信号計測を4 mTの超低磁場で試みた。

【方法】

偏極率数％の^{129}Xeを偏極Xe生成装置（Model HPXE2106, 東横化学）用いて生成し、同体積の水（^{1}H）の数百倍の信号強度を確保した。受信コイルの最適化に関しては、超低磁場特有の問題をできる限り抑制した。コイルに生じる起電力はラーモア周波数に比例するため、磁場強度の低下分を補うにはコイルの巻き数を増やす必要がある。これはインダクタンスの向上にも寄与し、結果的にQ値の向上をもたらすが、巻き数を稼ぐために多層化すればするほど、銅線長の増加や表皮効果、近接効果による抵抗の弊害が顕著になる。そこで、これらを考慮に入れつつ、高いQ値と起電力を持ち、計測対象の体積を確保できるような銅線の太さや巻き数を算出してコイルを製作した。

【結果・結論】

超偏極^{129}Xeと高感度なOPAMを用いることで、4 mTの超低磁場でもMR信号が計測できた。また、受信コイルの性能を事前にある程度正確に見積もれたことで、超低磁場ながら高い起電力とQ値を持ったコイルが製作できた。今回は受信コイルの最適化に注目したが、今後はFTの出力コイルとの最適な組み合わせとSN比の最大化についても検討を進める。

P-1-008　連続供給超偏極^{129}Xeから固体表面の生体分子上^{13}Cへの超偏極移行

○服部　峰之

産業技術総合研究所 計量標準総合センター 物質計測標準研究部門

NMRの検出感度を飛躍的に向上させる超偏極は、観測核スピン周りの物理化学的な情報を含むスペクトルや化学シフト画像の実時間取得を実現し、時間軸の新次元開拓が期待される。炭素原子は、ほとんどの生体物質の分子骨格を成すので、^{1}Hを観測するより直接的な代謝の情報が得られる。^{13}C MRSは、安定同位元素を含む化合物を投与し、スペクトルをモニタすることにより、生体内の代謝過程等を無侵襲的に測定して、生体内物質代謝の上で最も重要な炭素鎖化合物の動態を検索する。^{13}C NMRは、^{1}Hに比べると感度が低い。パラ水素を不飽和脂肪酸に不可反応させた直後に生じる超偏極(PHIP)を^{13}Cへ移行させる方法と、高磁場・極低温下でのマイクロ波照射を行う動的核偏極（DNP）により超偏極を生成する方法がある。超偏極化された化合物は、血管内投与できる様に水溶性液体で、^{13}CのT_1は約40秒程度である。ピルビン酸代謝の臓器による違いを、ピルビン酸とその代謝物、乳酸，アラニン，CO_2の化学シフト画像を取得されている(1)。^{129}Xeの超偏極を^{13}Cへ移行することにより、^{13}C含有プローブ分子の偏極させる方法(2)も検討されており、超偏極希ガス生成装置の利用技術として、このアプローチによる開発の可能性を検討する。^{129}Xe NMR法は、多孔質のポロシティの測定に応用されている。超偏極により積算なしでも十分な検出感度が得られ、リアルタイム測定が可能になった。超音波画像診断用に気体を吸着させられる有機多孔質(Levovist)について、室温以下Xeの凝固点直下(−130℃)までの温度範囲において、スペクトルの取得したところ、室温付近では、狭い線幅のガスピークの脇に広幅の吸着したXeガスの信号が観測されたが、温度を下げていくと、Xeの凝固点161.4 K (−111.7℃)以下の−129℃では、126ppmとなり、ガス相の信号減少が観測され、Xeの多孔質への吸着および流入する超偏極^{129}Xe との交換により吸着相の磁化が保持されていることが確認された。(1) Yen Y−F. et al, Magn. Reson. Med., 62, 1(2009). (2) Lisitza N et al, J. Chem. Phys., 131, 044508−1−5 (2009).

P-1-009　経皮的腎淡明細胞癌治療における拡散強調画像（apparent diffusion coefficients値）の位置づけ

○吉田　理佳[1]、吉廻　　毅[1]、内田　幸司[2]、荒木　久寿[3]、丸山　光也[1]、森　　博史[1]、勝部　　敬[1]、北垣　　一[1]

[1]島根大学 医学部 放射線医学講座、[2]えだクリニック、[3]松江生協病院 放射線科

【はじめに】近年、転移のない腎細胞癌T1a症例(4cm以下)には低侵襲な経皮的治療術(ラジオ波焼灼療法、凍結療法)が施行され始めている。術前に遠隔転移の有無を検討し、経皮的治療術が選択されるが、微細な転移は画像診断での検出が困難である。また、拡散強調画像の見かけの拡散係数(apparent diffusion coefficients :ADC)値と腎細胞癌の細胞増殖活性との間に相関があるとされている。今回、転移のない腎淡明細胞癌T1a症例と遠隔転移を伴う症例間でのADC値について検討した。【対象と方法】対象は2008年1月から2014年8月に当院でMRIを施行し、手術により腎淡明細胞癌と診断された51例（男性：37例, 女性：14例, 平均年齢：64.7歳）である。MRIは1.5T(GEHC)装置を使用し、T1強調像・脂肪抑制T2強調像・造影後脂肪抑制T1強調像とDWI（b-800 sec/mm^2）の横断像を全例撮影した。 2名の放射線科診断医の合議のもと、病理組織像、他条件MR画像を参照し、最大断面で壊死や変性のない充実部分にROIを設定し、ADC値を測定した。その後、非転移T1a症例群と遠隔転移症例群間のADC値を比較、ROC(Receiver operating characteristic)曲線から至適ADC値を検討した。【結果】非転移T1a症例群は30例、size中央値が24.5mm(8-40)、ADC中央値1.71(×10-3mm^2/s 以下略)(1.23-2.24)であった。一方、遠隔転移群は21例、size中央値が87.5mm(50-150)、ADC中央値1.35(0.91-1.94)であった。2群間には有意差が認められた(p=0.00、Mann-Whitney U test)。またROC曲線からarea under the curveは0.869であり、至適ADC値は1.552であった。このときの感度、特異度、正診率は各々80%、85%、82.4%であった。【結語】腎淡明細胞癌の非転移T1a症例群と遠隔転移群間のADC値には有意差があった。非転移T1a症例でADC値が低値を示した場合には、遠隔転移を伴う可能性を考慮した治療計画が必要と思われる。

P-1-010　2型糖尿病に伴う腎形態変化：空間選択的IR pulse併用非造影MRIによる評価

○野田　靖文[1]、伊東　克能[1]、玉田　　勉[1]、山本　　亮[1]、林田　　稔[1]、八十川和哉[1]、木戸　　歩[1]、守屋　和典[2]、阿部　俊憲[2]、佐内　弘恭[2]、吉田　耕治[2]

[1]川崎医科大学 放射線科（画像診断1）、[2]川崎医科大学附属病院 中央放射線部

【目的】糖尿病を有する正常または軽度腎機能低下症例における腎腫大はよく知られているが、画像的検討は未だ少数である。今回我々は空間選択的IR pulseを併用した非造影MRIを用いて2型糖尿病症例(以下、糖尿病症例)と非糖尿病症例における腎皮質・髄質の信号比と腎皮質厚の比較検討を行った。【対象】空間選択的IR pulseを併用した非造影MRIが施行され、1型糖尿病や慢性肝疾患、腎疾患を有さない患者45症例(非糖尿病症例:28,糖尿病症例:17)を対象とした。【方法】空間選択的IR pulseとSSFP法を併用した非造影MRIでinversion times (TIs)を700-1500msec の間で100msecずつ変化させ撮像を行い、各TIでの腎皮質・髄質の信号比（SI cortex/SI medulla）を算出。その最大値を最適TIとして、同TIでの腎皮質最小厚を測定した。非糖尿病症例と糖尿病症例をそれぞれeGFRに基づいて2群に分類（Group1:eGFR≧ 60 mL/min/1.73 m2, Group2:< 60 mL/min/1.73 m2）し、腎皮質最小厚について比較検討を行った。【結果】eGFRの平均値は75.9(非糖尿病症例：78.6,糖尿病症例：71.5)（range: 36.1-123.2）であった。腎皮質最小厚はGroup1において糖尿病症例は非糖尿病症例に比し有意に厚かった(p= 0.029)が、Group2において有意差は認めなかった(p= 0.21)。腎皮質・髄質の信号比に関してはGroup1,2ともに両症例群において有意差を認めなかった(p= 0.21, p= 0.29)。【考察】糖尿病を有する正常または軽度腎機能低下症例における腎腫大は糸球体過剰濾過に伴う糸球体肥大が主な原因として報告されている。糸球体を構成するネフロンは髄質に比べて皮質内に占める割合が多いため、空間選択的IR pulseを併用した非造影MRIを用いて描出された糖尿病症例における腎皮質の肥厚は腎障害の初期像を反映している可能性があると考えられる。

P-1-011　脂肪抑制併用型HIRE法を用いた膀胱腫瘍描出の試み

○千嶋　昭夫[1]、洞田貫啓一[1]、宮崎　達也[1]、加藤　　裕[2]

[1]メディカルスキャニング 日暮里、[2]名古屋大学医学部附属病院 医療技術部放射線部門

脂肪抑制併用型HIRE法を用いた膀胱腫瘍描出の試み【背景・目的】HIRE(high intensity reduction)法は高輝度抑制の略であり脳脊髄液抑制画像として用いられる手法である。原理的にはT2値が長いCSFの信号が減衰しなくなるTE領域で2つのエコー信号の画像を取得し（FirstTEを60～90ms、SecondTEを160～250msに設定）前者の画像から後者の画像をサブトラクションする事でCSFの信号のみが抑制された画像を得る事ができる。近年CSF抑制としてはFLAIR法が広く用いられているが、原理的にIRを用いるFLAIR法ではT1の影響も受けるため質的診断が難しくなる場合もある。HIRE法では純粋なT2強調画像を得る事ができるといった点や、特別なソフト等を必要としないといった利点がある。今回、HIRE法を用いて膀胱腫瘍の検出を可能にすべく初期検討を行った。【使用機器】Philips社製 3T Achieva Release3.2【方法】 健常ボランティアでFirstTEを60～90ms、SecondTEを160～250msまで10mse毎に変化させ膀胱が最も抑制される至適TEの組み合わせの検討を行った。　膀胱の抑制程度と全体的な画質について放射線技師4名で視覚的に評価した。【結果・考察】膀胱内の尿は、FirstTE90、SecondTE160で最も抑制する事ができた。しかし、2つのTEが近いため、他の組織の信号にもあまり変化がなく、subtractionする事で全体的に信号が低く、アーチファクトも目立つ結果となった。FirestTE90、SecondTE180の組み合わせが膀胱抑制と全体的なバランスのとれた画像であった。頭部領域とは異なり骨盤領域では骨や内臓脂肪が多く存在するため、通常のHIRE法では周辺組織の信号が目立ち腫瘍が高信号にならないと予想される。今回は脂肪抑制を併用する事で周囲の信号を抑える事ができ、腫瘍のみが高信号になる事が予想される。【結語】今後、臨床例で造影検査との比較等を行っていきたい。本法は設定TE次第では悪性腫瘍強調画像となる可能性があると考えている。

P-1-012　ガンマモデルを用いた拡散MRIによる前立腺癌悪性度予測

○冨田　浩子[1]、新本　　弘[1]、田村　千春[1]、山田謙太郎[1]、曽我　茂義[1]、岡村　哲平[1]、加地　辰美[1]、押尾　晃一[2]

[1]防衛医科大学校 放射線医学講座、[2]慶応義塾大学 医学部 放射線診断科

【目的】前立腺拡散MRIのデータ解釈としてガンマ分布を用いた統計学的モデルが提唱されている。今回ガンマモデルにより得られたパラメータと前立腺癌の生物学的悪性度とを比較し、ガンマモデルが前立腺癌のPSA監視療法において、患者選定に有用な情報を提供できるかどうかを検討した。

【方法】対象は2010年12月から2015年4月で術前にMRIが施行された後に前立腺全摘術が施行された症例のうち、MRIと病理所見で癌が同一部位に確認できた57症例、64結節。Philips社製Achieva3T、Ingenia 1.5Tを用い、当院前立腺プロトコールに加えて、拡散MRIはb値を最大で2000s/mm^{2}まで用いて撮像した。平均年齢66.3 ± 5.0歳、平均PSA 11.4 ± 7.9 ng/ml。ガンマモデルのパラメータはD<1.0、D<0.8、D<0.5 mm^2/s、D>3.0 mm^2/sそれぞれの割合とし、手術標本でのグリソンスコア (GS) を6と7以上の2群に分けて、各パラメータにおいて有意差を検定した。またPSA監視療法対象群になり得ると思われる14症例（生検GS　6以下、PSA<10 ng/ml、生検陽性率25%以下、臨床病期T2以下）に対して、手術標本でのGSを6と7以上の2群に分けて、各パラメータにおいてその生物学的悪性度の予測能をunpaired Student t testとreceiver operating characteristic (ROC) 解析で検討した。

【結果】D<0.8、D<0.5 mm^2/s の割合は、GS 7以上群においてGS 6群に比べて有意に高かった（P = 0.03、0.01）。D<1.0、D>3.0 mm^2/sでは有意差は認められなかった。PSA監視療法対象群に対する生物学的悪性度予測に関しては、すべてのパラメータで有意差を認め（P = 0.01–0.03）、ROC解析でのarea under the curveは0.81–0.88であった。各パラメータ間での有意差は認められなかった。

【結論】ガンマモデルによる拡散MRI解析は前立腺癌のPSA監視療法において、患者選定に有用な情報を提供する可能性がある。

P-1-013　SPIOを用いたループス腎炎の評価

○陳　　挺[1,2]、森　　勇樹[1,2]、程　　振宇[1,2]、Soyong Lee[1]、Ripley Barry[1]、岸本　忠三[1]、
乾　千珠子[1,2]、多胡　善幸[3]、吉田　慎一[3]、大野　工司[4]、吉岡　芳親[1,2]

[1]大阪大学 免疫学フロンティア研究センター（IFReC）、
[2]（独）情報通信研究機構 大阪大学 脳情報通信融合研究センター（CiNet）、
[3]株式会社カネカ バイオテクノロジー開発研究所、[4]京都大学 化学研究所

【背景・目的】全身性エリテマトーデス（SLE）は多臓器にわたる障害を起こし、多彩な症状を伴う難病の自己免疫疾患である。その中、SLEに合併する腎炎の全てをループス腎炎と呼んでいる。抗sm抗体はSLE疾患の早期に血中濃度が増加する特異的マーカーとされている。我々は新規SPIOが、正常モデル動物の腎臓において、特異的な造影効果を示すことを確認し、腎機能や腎疾患を評価できる可能性があることを報告した（41th JSMRM P-2-087）。本研究では、SLE疾患の特異的マーカーである抗sm抗体を結合した新規 SPIO (ba-SPIO-ab) が、ループス腎炎モデルマウスの腎炎の評価に活用する可能性を検討した。
【対象・方法】AhRのKOマウス (I型インターフェロン依存性抗体の過剰発現及び重度の蛋白尿が観察された) 及びWT (wild type) マウスにpristaneを投与し、ループス腎炎モデルを作成した。対照群として、pristaneを投与しないマウスも用いた。発症は血中抗sm抗体濃度および尿蛋白によって確認した。その後、ba-SPIO-abを各群の尾静脈に投与した。投与前後の腹部のMRIを撮像し、粒子が腎臓における造影効果と滞留特性を経時的に観察した。MRIは、Bruker社製の11.7T超高磁場装置を用いて2D-FLASHで撮像した。in vivo撮像後にはマウスを灌流固定し、腎臓の高精細画像も撮像した。また、粒子の特異性を確認するために、抗体の先行投与及び抗体の結合していない新規SPIO投与群との比較実験も行った。
【結果・考察】ba-SPIO-abはWT (Pristane) 群及びWT群の腎臓皮質において、軽度な信号強度低下を示した。一方、KO (Pristane) 群は投与後1日に顕著な信号強度の低下が認められ、腎小体に多く蓄積していることが示唆された。その信号強度は時間の経過とともに回復した。これに対し、抗体なしの新規SPIOを投与したKO-ba群の腎臓皮質においては、信号強度の低下は観察できなかった。この結果は血清中の抗sm抗体濃度の測定結果と一致した。また、抗sm抗体の先行投与によって、ba-SPIO-abの腎皮質における信号低下は顕著に抑えられた。これらの結果から、抗sm抗体付新規SPIOはループス腎炎の炎症評価及び診断用の新たな造影剤になると考えられた。

P-1-014　統計学的モデルを用いた拡散強調MRIによる腎機能評価―重症度毎のサブグループ比較

○山田謙太郎[1]、新本　　弘[1]、熊谷　裕生[2]、加地　辰美[1]、押尾　晃一[3]

[1]防衛医科大学校 放射線医学講座、[2]防衛医科大学校 腎臓内分泌内科、
[3]慶應義塾大学 医学部 放射線診断科

【目的】切断正規分布及びガンマ分布を用いた統計学的モデルから得られたparameter及びADCとeGFRとの相関の検討。
【方法】対象は健常ボランティア21名、慢性腎臓病(CKD)患者29名。対象をeGFRに応じ4群に分け解析した；group 1、eGFR≧90、n=10；group 2、eGFR 60-90、n=15；group 3、eGFR 30-60、n=17；group 4、30<eGFR、n=8。3T MRIを用いてb = 0, 500, 1000, 1500, 2000 s/mm^{2}のDWIを撮像し、皮質の信号強度を解析した。対象全体及び各群で切断正規分布及びガンマ分布でのfitting精度をF検定を用いて比較した。またD>3.0 $\times 10^{-3}$mm^2/s、D<1.0 $\times 10^{-3}$mm^2/sの割合(Frac>3, Frac<1)及びADCを計算し、各parameterについてgroup 1を対照群としてgroup 2-4とSteel testを用いて比較した。加えて、eGFRと算出したparameter及びADCとの相関係数を求めた。
【結果】切断正規分布及びガンマ分布のcurve fittingの精度は全体及び各群間とも有意差を認めず。eGFRの相関係数は切断正規分布を用いたモデルではFrac>3; 0.58, Frac<1; －0.81, ガンマ分布を用いたモデルではFrac>3; 0.56, Frac<1; －0.79であった。eGFRとADCとの相関係数は0.73であった。各群のparameterは表の通り。統計学的モデルから得られたFrac>1のみgroup 1とgroup 2間で有意差を示した。
【結論】統計学的モデルを用いた拡散強調MRIは腎機能評価の一つの方法となりえる。特にFrac<1はCKDの早期変化を捉える可能性がある。

Parameters of statistical models and conventional ADC in each group

	Group 1	Group 2	Group 3	Group 4
eGFR (mL/min/1.73 m^2)	90≤eGFR	60≤eGFR<90	30≤eGFR<60	eGFR<30
Statistical model				
Truncated Gaussian distribution				
Frac < 1.0 (%)	7.72 ± 0.75	9.25 ± 0.93*	10.3 ± 1.71*	13.8 ± 1.90*
P	—	< 0.01	< 0.01	< 0.01
Frac > 3.0 (%)	56.0 ± 7.29	51.3 ± 3.65	48.56 ± 8.45	33.5 ± 9.56*
P	—	0.31	0.09	<0.01
Gamma distribution				
Frac < 1.0 (%)	8.16 ± 1.31	10.1 ± 1.13*	11.3 ± 2.13*	15.6 ± 2.64*
P	—	< 0.01	< 0.01	< 0.01
Frac > 3.0 (%)	53.6 ± 6.76	49.3 ± 3.27	47.4 ± 7.61	34.3 ± 7.86*
P	—	0.31	0.18	< 0.01
Conventional ADC (×10^{-3} mm^2/s)	2.16 ± 0.13	2.05 ± 0.09	1.97 ± 0.14*	1.71 ± 0.13*
P	—	0.09	< 0.01	< 0.01

* $P < 0.05$ versus group 1

P-1-015　膀胱検査における高分解能かつ短時間撮像を目的とした3DT2強調画像の検討

○小菅　正嗣、東　　則仁

東京都立大塚病院 診療放射線科

【目的】当院では膀胱MRI検査において2D-TSEによるT2強調画像を3方向撮像しており、時間は約10分要する。膀胱は生理的蓄尿による動きや形態変化が起こるため、検査時間の短縮は有用である。我々は、第69回東京支部春期学術大会においてVISTAによる高分解能かつ短時間で2D-TSEと同等のコントラストをもつ3DT2強調画像の取得を目的とした、撮像条件(TE・RFA)の検討を報告した。今回の検討ではさらに短時間での3DT2強調画像取得を目的とし、VISTAにおけるTRの短縮およびbalanced FFEによる撮像を試み、2D-TSEと比較・検討した。

【方法】装置はPhilips社製 Achieva 1.5T、コイルはcardiac coilを用いた。まず、先行研究において最適と示唆されたVISTAの条件（TE = 150ms、RFA = 120°）において、TRを変化させて自作ファントムを撮像し、SNRおよび各ファントム間のCNRを2D-TSEと比較した。次に2D-TSEと同等のコントラストをもち、臨床応用可能な撮像時間と判断したTRにおいて健常ボランティアをVISTAで撮像した。また、balanced FFEにおいてFAを変化させて撮像した。以下の条件で撮像した健常ボランティアの膀胱、筋肉、脂肪にROIを置き、SNRおよび各組織間のCNRを2D-TSEと比較した。2D-TSE；TR/TE = 4765/100[ms]、厚さ = 4.0[mm]、ETL = 23、時間 = 3：20、VISTA；TR/TE = 1500,1750,2000/150[ms]、RFA = 120°、厚さ = 1.5[mm]、ETL = 94、時間 = 4：14, 4：56, 5：38、balanced FFE；TR/TE = 4.6/2.3[ms]、FA = 30,50,70°、厚さ = 1.5[mm]、時間 = 2：02

【結果・考察】VISTAにおいて、TR = 1500,1750,2000msのときに2D-TSEと同等のコントラストが得られ、撮像時間が臨床応用可能と判断した。ボランティア撮像において、各組織間のCNRは2D-TSEで最も高かった。3D撮像において、スライス厚が薄いことによるSD値の増加が要因の一つと考える。本検討の撮像条件の中で、TR1750msのVISTAが最も2D-TSEのCNRに近い結果となった。

【結論】本検討のVISTAの撮像条件において、TR1750msまで短縮することが可能と考えられ、約5分の撮像で膀胱のT2強調画像をMPRで3方向得ることができた。また短時間撮像を重視した場合、balanced FFEの有用性も高いことが示唆された。

P-1-016　MRSでの著明な乳酸上昇のみがインフルエンザ脳症の所見として認識できたAlexander病の1例

○榎園美香子[1]、相田　典子[1]、富安もよこ[2]、藤井　裕太[1]、野澤久美子[1]、佐藤　睦美[3]、後藤　知英[3]、鈴木　悠一[4]、村本　安武[4]、草切　孝貴[4]、佐藤　公彦[4]

[1]神奈川県立こども医療センター 放射線科、[2]放射線医学総合研究所 重粒子医科学センター、[3]神奈川県立こども医療センター 神経内科、[4]神奈川県立こども医療センター 放射線技術科

【背景】Alexander病はRosenthal fiberがastrocyte内に蓄積される疾患である。MRIでは前方優位の白質異常とperiventricular rimが特徴的で、MRSでは乳児型で低NAAおよび高mIs、幼児型では著明な低NAA、高mIs、高Cho、高乳酸が報告されている。今回我々はMRSでの著明な乳酸上昇のみが急性脳症の所見として認識できたAlexander病の症例を経験したので報告する。【症例】9ヶ月時に痙攣で発症し、特徴的な画像所見とGFAP遺伝子異常にて乳児型Alexander病と診断されていた7歳の女児。インフルエンザA感染にて、意識障害、痙攣重積と脳波での全般性高振幅徐波を呈し、入院時に撮像した緊急頭部MRIでは、原病による著明な信号異常のため評価は難しいものの、明らかな拡散制限や脳浮腫の増強などは認めず、原病の経時的変化として矛盾のない所見であった。前頭葉白質のMRSでは9ヶ月時は低NAAと高mIsを認めていたが、今回はそれに加え著明な乳酸上昇を呈しており、臨床所見とあわせ急性脳症を反映した所見と考えた。インフルエンザおよび痙攣に対する治療を行ったところ、MRSにおける高mIsは不変だったが、乳酸およびNAAは低下した。【結語】急性脳症においてMRSでの乳酸上昇が唯一の所見となることがあるが、Alexander病を含め、疾患そのものによる乳酸上昇を来す場合もある。両者の鑑別は時に難しいが、各症例における通常時のMRSとの比較や治療後のMRSの推移を評価することが有用と考えられる。

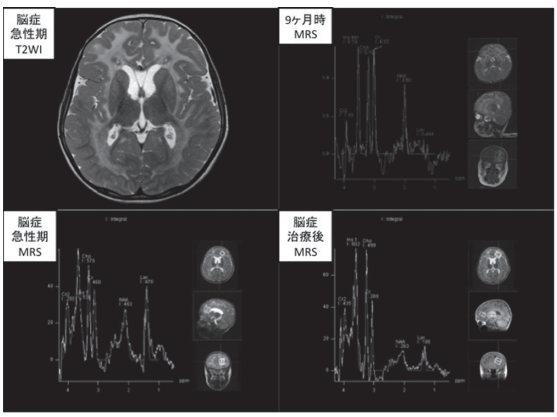

P-1-017　レーザー刺激を用いたアロディニア特異的な痛み評価に関するfMRI研究

杠　　直哉[1]、○吉永　壮佐[1]、平金　　真[1]、岩本　成人[1]、佐藤　博司[2]、本田　宗吉[3]、玉置　啓祐[3]、
関澤　俊洋[3]、藤川　昭彦[3]、寺沢　宏明[1]

[1]熊本大学大学院 生命科学研究部 構造生命イメージング分野、
[2]ブルカー・バイオスピン株式会社 アプリケーション部、[3]アステラス製薬 研究本部

【背景・目的】アロディニアは線維筋痛症などの疾患において発症し、通常では痛みと感じない刺激を痛みとして認識する。近年、線維筋痛症の病態モデルとして、アロディニアの症状を示すreserpine-induced myalgia (RIM) ラットが開発された[1]。532 nmのグリーンレーザーは、非接触で局所的に照射が可能であるため[2]、アロディニア特異的な痛み応答を抽出する方法として理想的であると考える。本研究は、RIMラットに対し、グリーンレーザーの照射による痛み刺激を与え、アロディニア特異的な痛み応答の評価系を確立することを目的とする。

【方法】[1]の方法に基づき、レセルピンを1日1回3日間連続投与しRIMラットを作製した。4-shot GRE-EPIにて全12分 (360スキャン) の撮像を行い、2分間隔にて5回、左後ろ足へレーザーの照射 (350 mW、2 s) を行った。また、線維筋痛症適用薬であるプレガバリンを投与し、同様の実験を行った。fMRI解析にはFSLのICA解析を用いた。得られた結果に対し、レーザー照射間隔の周波数成分を持つコンポーネントに絞り込みを行い、刺激に応答した脳領域の抽出を行った。活性化領域の信号強度解析はSPM8を用いて行った。

【結果】RIMモデルラットの一次体性感覚野、島皮質、視床、海馬の領域に刺激周期の周波数成分を持った活性化が見られた。これらの領域の信号強度推移を見ると、一次体性感覚野では1.7％、島皮質では1.3％、視床では1.8％、海馬では1.7％の信号強度の増大がレーザー刺激に応じて見られた。プレガバリン投与実験結果については解析中である。

【展望】グリーンレーザーの照射による痛み刺激を与えることで、アロディニア特異的な痛み応答と薬剤投与による鎮痛作用評価を目指す。本実験系を用いることで、鎮痛薬の前臨床実験における評価、および創出に貢献できると考える。

【参考文献】

[1] Nagakura, Y. et al., PAIN, 146, 26 − 33 (2009)[2] Wang L. et al., Cells, 3, 662 − 673 (2014)

P-1-018　In vivo ^{1}H MRSによる新生児脳内GABAレベルの測定

○富安もよこ[1,2,3]、相田　典子[1,3]、柴崎　　淳[4]、佐藤　公彦[1,5]、草切　孝貴[1,5]、鈴木　悠一[1,5]、
村本　安武[1,5]、野澤久美子[1,3]、清水　栄司[2]、小畠　隆行[1,3]、辻　比呂志[1]

[1]放射線医学総合研究所 重粒子医科学センター、[2]千葉大学 子どものこころの発達教育研究センター、
[3]神奈川県立こども医療センター 放射線科、[4]神奈川県立こども医療センター 新生児科、
[5]神奈川県立こども医療センター 放射線技術科

【目的】γ-アミノ酪酸（GABA）は脳において主要な抑制性脳内神経伝達である。近年、^{1}H-MRSでのスペクトル差分法（edited-MRS）を用いた*in vivo*ヒト脳内GABAレベル測定が行われているが[1]、新生児脳内GABAの報告はなされていない。本研究は、臨床用3T MR装置（Siemens）を用いたedited-MRS法で、新生児脳内GABAレベルを調べることを目的とした。【方法】対象は新生児27名である。Edited-MRSデータの収集にはMEGA-PRESSシーケンス（TE/TR = 69/1500 ms）[2]を用い、選択領域は基底核（2.0-8.7ml）および小脳（4.2-17.3ml）とした。データ処理にGannetソフトウェア[3]を用いた後、GABA+（高分子などの寄与含む）およびクレアチン（Cr）のピーク面積をそれぞれ求めた。また児童7名（9.7 ± 3.5歳（平均±SD））を対照児童群とした。【結果】脳内GABA+/Cr比（基底核, 新生児群 0.14 ± 0.04, n=21; 対照児童群 0.15 ± 0.02, n=5、小脳, 新生児群 0.18 ± 0.03, n=6; 対照児童群 0.12 ± 0.01, n=7）が得られた。新生児群の小脳では対照児童群よりGABA+/Crが有意に高かった（t-検定, $p<0.001$）。【考察】本研究により、新生児小脳GABA+/Cr比の有意に高い定量的な値が得られた。新生児のCr濃度は児童と比較すると低値（基底核2/3程度、小脳1/2～1/3程度[4]）であり、この値を用いるとGABA+/Crから類推されるGABA+レベルは新生児の方が基底核・小脳共に低くなる。脳脊髄液でのGABA濃度（新生児＜小児）の報告[5]があり、傾向が一致していると考えられた。【結論】Edited-MRS法により新生児の脳内GABA+レベルを知り得ることが示唆された。さらなる研究により、新生児に特異的な代謝機能も含めたより詳細な情報を提供できることが考えられる。文献　1. NeuroImage 2014;86:43.　2. NMR Biomed 1998;11:266.　3. JMRI 2014;40:1445.　4. Plos one 2013;8:e82746.　　5. Electrophoresis 2014;35:1181.

P-1-019　実験的な咬合干渉の認識の検討

○小田　昌史

九州歯科大学 歯科放射線学分野

The purpose of this study was to use functional magnetic resonance imaging to quantify changes in brain activity during experimental occlusal interference. Fourteen healthy volunteers performed a rhythmical tapping occlusion task with experimental occlusal interference of the right molar tooth at 0 mm (no occlusion), 0.5 mm, and 0.75 mm. The blood-oxygen-level dependent (BOLD) signal was quantified using statistical parametric mapping and compared between rest periods and task periods. In tapping tasks with experimental occlusal interference of 0.75 mm or 0.5 mm, there was clear activation of the contralateral teeth-related primary sensory cortex and Brodmann's area 46. At 0 and 30 minutes after removal of the experimental occlusal interference, the activation clearly appeared in the bilateral teeth-related primary sensory cortices and Brodmann's area 46. At 60 minutes after the removal of the experimental occlusal interference, the activation of Brodmann's area 46 had disappeared, and only the bilateral teeth-related primary sensory cortices were active. The present results suggest that adjustments for experimental occlusal interference can be objectively evaluated using functional magnetic resonance imaging. We expect that this method of evaluating adjustments in occlusal interference, combined with functional magnetic resonance imaging and the tapping task, could be applied clinically in the future.

P-1-020　fMRIにおけるBroca's areaのタスク検討

○丹　　綾香[1]、八木　一夫[1]、小野寺聡之[2]、安部　真治[1]

[1]首都大学東京大学院 人間健康科学研究科 放射線科学域、[2]東京都保健医療公社 荏原病院 放射線科

【目的】fMRIは脳機能の非侵襲計測方法の一つであり、一般的にfMRIは運動機能の評価に用いられることが多く、今日の臨床において手法の手軽さのため幅広く使用されている。
一方、言語機能については複雑な機能であることに加え、タスクが確立していないこともあり、あまり検討が進んでいない。そこで、本研究では運動性言語中枢であるBroca's areaの賦活方法について検討を行った。
【使用機器】1.5T MR装置(Seimens Aera)、プログラム開発環境：IDL5.5(ITTVIS)
【方法】同意を得た健常ボランティアを対象とし、撮像はT1WI(TR/TE:1700/2.67ms、matrix:256 × 256、slice thickness:1.0mm)、DTI(TR/TE:9000/90ms、matrix:128 × 128、slice thickness:4.0mm、b-value:1000s/mm2)、fMRI(TR/TE:3000/50ms、matrix:96 × 96、slice tickness:3.0mm)を行った。fMRIは、ブロックデザインとし、タスクは一人しりとり、ラ行の発語、舌を左右に動かす舌運動の3種類を各シーケンスで行い、fMRIの賦活部位を得た。T1WI、DTI、fMRIはSPM8を用いて歪み補正、位置ずれ補正等の前処理を行い、得られた賦活部位を用いてIDLをベースに研究室で独自に開発したソフトウェアからTractographyを作成し、賦活の信号と弓状束の描出可否によりBroca's areaのタスクの検討を行った。また、発語のメカニズムの中で行われる舌運動からBroca's areaの賦活の有無を検討した。
【結果】一人しりとりとラ行の発語を比較して、発語の方が閾値を厳しくしても十分な賦活領域を得ることができた。また、舌運動による賦活部位から弓状束を描出することができた。中にはBroca's areaから弓状束を得るだけでなく、言語野を司るWernicke's areaから優位半球の弓状束を描出することができた。
【考察】Broca's areaのタスク検討において、一人しりとりはタスク中に単語を思い浮かべる為の思考時間が存在するので、発語よりも賦活領域が小さくなったと考えられる。また、舌運動によるタスクからは一人しりとりや発語よりも閾値を厳しくしても十分な賦活が得られたため、今後はより閾値の設定を検討する必要がある。

P-1-021　ワーキングメモリの負荷量による脳内ネットワークの変化の検討

○小淵　将吾[1]、岡村　達也[1]、田中　美里[2]、山本　詩子[3]、廣安　知之[4]

[1]同志社大学 生命医科学研究科、[2]同志社大学 理工学部、[3]京都大学 情報学研究科、
[4]同志社大学 生命医科学部

【目的】認知活動は機能的結合のネットワークにより形成される．ワーキングメモリ（WM）は情報の処理と保持を担う高次認知機能の記憶システムであり，個人により異なる容量が存在し，文章読解力など広範な認知機能との関連があると報告されている．WMの神経基盤はfMRIを用いて脳領域における脳活動を推定することで研究されてきたが，領域間における情報伝達のネットワークに関してはまだ解明されていない．本研究ではWM負荷量による脳内ネットワークの変化をグラフ理論に基づいた解析手法を用いて検討する．

【方法】本実験では，健常者12名 (男性7名，女性5名; 平均年齢21.3 ± 0.65歳) を対象に行った．N-back課題時（N = 2 or 3）の脳活動を1.5 TのMR装置を用いて取得した．データ解析はSPM8を用いて前処理を行い，脳活動領域における機能的結合を解析するためconnを用いた．脳領域をAutomated Anatomical Labelingより区画分けを行い，それぞれの領域間の脳活動の相関係数を算出し，ネットワークを解析するため，脳領域をノード，領域間の相関をエッジとしてグラフを構成し解析を行った．その際クラスタ分割の質を定量化するModularityを用いて脳領域のクラスタリングを行い，さらに領域の中心性を示すBetweenness centrality（BC）を用いてハブ領域を推定した．

【結果・考察】2-backと3-back課題時の平均正答率はそれぞれ93.85 ± 5.50 %と84.69 ± 6.15 %であり，有意な差があることが示された（$t(11) = 4.51$, $p < 0.01$）．Modularityより2-backと3-backの脳領域はそれぞれ4クラスタと3クラスタに分割された．これによりWM負荷量により脳内のネットワーク形成が異なることが示唆された．また2-backのみに前頭と頭頂のネットワークに脳活動の正の相関がみられたため，負荷量が適切な場合前頭と頭頂の機能的結合が形成されると考えられる．一方でBCが最大の領域，つまりハブ領域は2-backと3-backともに側頭葉と小脳の一領域であり，差異がないことから，WMの基礎的なネットワークは側頭葉と小脳を中心とした機能的結合により形成されることが考えられる．以上より，WM負荷量によって脳内ネットワークは変化することが示された．

P-1-022　BOLD 法を用いた匂い刺激によるマウス嗅球の活性化の検出

○舩津　大嗣、吉永　壮佐、平金　　真、岩本　成人、寺沢　宏明

熊本大学大学院 生命科学研究部 構造生命イメージング分野

【背景】嗅覚は外界の情報を受け取る重要なはたらきを持つ。匂い物質は嗅上皮に存在する嗅覚受容体に結合する[1]。匂いの情報は嗅球内で統合処理され、脳へ伝えられる。嗅球にはそれぞれの匂いに対し特徴的な応答パターンがあることが知られている[2]。ジャコウジカ由来の匂い物質であるムスコンについては、MEMRI法を用いたマウス嗅球における活性化領域の同定[3]、および免疫組織化学染色を用いたマウス嗅球と脳の活性化領域の同定[4]が報告されている。

【目的】リアルタイムで匂い応答を観測できる BOLD 法を用いて、ムスコンによる嗅球の活性化領域を明らかにし、MEMRI と免疫組織化学染色の知見と組み合わせることで、匂い応答のメカニズムの解明に貢献する。

【方法】本研究では、7 T MRI 装置と^{1}H クライオプローブ（Bruker BioSpin）を使用した。C57BL/6マウスを対象とし、嗅球の $T2^{*}$ 強調画像の連続撮像中に匂い刺激を加えた。fMRI 解析には SPM8 を使用し、信号変化に基づいた活性化領域を解析した。得られた活性化領域を、MEMRI法の結果[3]および免疫組織化学染色の結果[4]と比較した。

【結果】BOLD法で同定した嗅球の活性化領域は、免疫組織化学染色で同定された嗅球腹側前部の活性化領域を含んでいた。その領域は、MEMRI 法で同定した活性化領域にも含まれていた。また、嗅球背側後部においてBOLD 法とMEMRI 法で活性化領域が共通している箇所が見られた。

【展望】全脳の BOLD 撮像を行い、嗅球と脳の匂い応答の関連性を解明する。

【参考文献】[1] Touhara, K.,Vosshall, L.B., Annu Rev Physiol 71, 307 (2009)　[2] Uchida, N. et al., Nat Neurosci 3, 1035 (2000)　[3] 後藤　他，第41回磁気共鳴医学会大会 (2013)；第42回磁気共鳴医学会大会 (2014)
[4] Shirasu, M. et al. Neuron 81, 165 (2014)

P-1-023　Multi-band GE-EPI法を用いた脳機能イメージングにおける最適パラメータの検討

○菅原　翔[1]、福永　雅喜[1,2]、小池　耕彦[1]、濱野　友希[1,2]、滝沢　修[3]、定藤　規弘[1,2]

[1]自然科学研究機構 生理学研究所 心理生理学研究部門、
[2]総合研究大学院大学 生命科学研究科 生理科学専攻、[3]シーメンス・ジャパン株式会社

ミネソタ大学で開発されたMulti-band (MB) GE-EPI法（Moeller et al., 2010）は、多重励起パルスによる複数スライスの混合信号を、多チャンネルコイルの持つ感度分布を利用して単スライス画像に分離する方法である。本法は、従来よりも遥かに短いTRで全脳撮像を可能にする。fMRIでは、TR短縮に伴う単位時間あたりのサンプル数増加は、統計解析上の検出力を向上させる。一方、同時励起スライス数の増加は、送信系への負荷を増大させるとともにスライス分離精度の低下をもたらす。本研究では、MB GE-EPI法を用いて、同時励起スライス数の増大が機能的信号雑音比とスライス間の分離精度に与える影響を検討し、脳機能解析を想定した撮像パラメータの最適化を行った。

測定は、3T-MRI装置（Verio, Siemens, Germany）および32ch head coil、標準 phantom ($NiCl_2$ - $CuSO_4$) を使用した。実験1では、同時励起スライス数を1から14まで変化させ（MB factor = 1 - 14）、TRは各MB factorにおける最小値を採用した（221 - 2,560ms）。それぞれのMB条件での3分間の計測より得られた信号値の時系列平均を、TRから算出されるサンプル数を考慮した時系列標準誤差で割った値を機能的信号雑音比とし、条件間で比較した。その結果、機能的信号雑音比は同時励起スライス数とともに上昇するが、MB factor = 6でプラトーに達することが示された。実験2では、TR = 15s に固定しimage SNRを一定に保った上で、MB factor を1から14まで変えて撮像を行った。各MB factorとMB1で撮像した同一スライスの信号強度比を計算し、ランダム・ノイズに由来する誤差範囲に収まるボクセル数をスライス分離精度の指標として比較した。その結果、スライス分離精度は同時励起枚数が増えるとともに線形に低下した。以上の結果から、機能的信号雑音比とスライス分離精度を考慮すると、予想される神経活動の効果量に応じてMB factor = 6（最小TR = 501ms）を上限としてパラメータを設定することが望ましいと考えられる。

P-1-024　rs-fMRI temporal lag analysis reveals structured propagation of spontaneous neuronal activity

○雨宮　史織、高尾　英正、花岡　昇平、大友　邦

東京大学医学部附属病院 放射線科

【背景と目的】一般的な安静時fMRI解析は、自発性神経活動の同期性を仮定しており、空間的/時間的に変動する活動は評価が出来ない。本研究は、全脳BOLD信号及びGd造影灌流画像の時間差解析から安静時神経活動に空間伝播性があるか否かを明らかにし、その伝播経路を同定することを目的とする。

【方法】神経学的異常、脳血管障害のない被験者の安静時fMRIおよび灌流画像(PWI)を取得した。fMRIデータには撮像タイミング補正、体動補正、空間的標準化、平滑化、線形トレンド除去、低周波成分(0.01-0.1 Hz)抽出後、相互相関解析を行い、全脳平均信号変動と各ボクセルの信号変動との相関が最も高くなる時間差をボクセル毎に算出し、(1)fMRI time lag mapを得た。灌流画像データにも撮像タイミング補正、空間的標準化の後、BOLDと同様に相互相関解析を行い、(2)血行動態によるtime lag mapを得た。主成分分析によりfMRI time lagとPWI time lagの次元を推計した後、独立成分分析により(1)から(2)を分離し、神経活動由来と推定される伝播性信号変動の経路同定を試みた。

【結果】空間的独立成分分析によりPWI lagは一次元と推計された。一方、fMRI lag mapからは、灌流成分と別に複数の独立な伝播経路が同定された(Minka's maximum likelihood density estimation)。これらは左右対称性で解剖学的特徴を持つものの、個々のresting-state networkとは一致せず、単純なhemodynamic response functionの空間的差異でも説明は困難であり、安静時神経活動の空間伝播性に由来するものと推測された。

【結論】安静時fMRI時間差解析は、空間伝播性を有し構造的な時相差を呈する自発的神経活動の存在を示した。

P-1-025　マルチスライス撮像に伴うMT効果：7T脳画像での評価

○上口　貴志[1,2,3]、黄田　育宏[1,2]、松岡雄一郎[1,2]、劉　　国相[1,2]

[1]情報通信研究機構 脳情報通信融合研究センター、[2]大阪大学大学院 生命機能研究科、
[3]大阪大学大学院 医学系研究科

【目的】マルチスライス法で撮像されたMR画像は，あるスライスに対するRFパルスが他のスライスに対してオフレゾナンスパルスとして作用することから，磁化移動効果によるコントラストの修飾を受ける（incidental MT [iMT]効果）．この現象は，1.5Tに比べて3Tでより顕著に現れることが報告されているが，7Tでの十分な検討はなされていない．とくに7TでのSARの高いパルス系列（高速スピンエコー [FSE]法など）の使用においては，フリップ角やTR，さらにTR内での撮像スライス数などが3T以下での標準的な条件とは異なるため，iMT効果も撮像パラメータに依存して異なる可能性がある．そこで本研究では，7Tでの脳FSE画像におけるiMT効果の定量的評価を行った．【方法】本研究は，当施設における倫理委員会の承認を受け，被験者よりインフォームドコンセントを得て実施した．撮像にはSiemens MAGNETOM 7Tを使用し，健常被験者頭部基底核レベルのFSE法によるT2強調画像を撮像した．このとき，中心スライス位置を固定したまま撮像スライス数を1，3，5，7と変化させ，1スライス撮像時の信号強度*Ss*と複数スライス撮像時の中心スライスにおける信号強度*Sm*よりiMT ratio（iMTR）を以下のように求めた：$iMTR = (Ss - Sm)/Ss \times 100$ (%)．スライス厚は5mm，エコートレイン数は11とし，再収束パルスとして180度パルスを用いた場合とハイパーエコー法を用いた場合など，複数の撮像条件間でiMTRを比較した．【結果】TRが4秒で7スライスを撮像したときの白質，灰白質，脳脊髄液のiMTRは，180度パルスを使用しスライス間隙が2.5mmのときには31%，27%，15%であった．つぎに，計画したスライスを複数のTRに分割して撮像することを想定し，スライス間隙を10mmとした場合，iMTRはそれぞれ19%，17%，5%と大きく減少した．一方，ハイパーエコー法を用いた場合のiMTRは，スライス間隙が2.5mmの場合において28%，25%，8%であり，180度パルス使用時に近いiMT効果をもたらすことが示された．【結論】7TでのiMT効果は，T2強調FSE法で7スライス程度の撮像を行うと，脳実質で最大30%程度の信号低下を引き起こし，その程度はスライス計画等，撮像条件に大きく左右される．

P-1-026　Variable refocusing flip angleを用いた頭部3D FSE T1WIの基礎的検討

○佐藤　広崇[1]、加藤　広一[1]、大久保　守[1]、山本　純郎[1]、中川　恒明[2]、矢内　秀一[2]

[1]草加市立病院 医療技術部 放射線科、[2]草加市立病院 放射線科

[目的]肺癌などの頭部転移検索の造影検査は、主に2D SE法や3D GRE法で撮像している。3DTSE法にvariable refocusing flip angleを用いたシーケンスは静脈のアーチファクトの影響がないなど、多くの利点が以前より報告されている。当院の装置も3D variable refocusing flip angle法(以下MPV)を撮像可能であるが、T2WIやPDWI用のスイープパターンのみで、T1WI用に最適化されたスイープパターンが存在しない。そこで今回は撮像条件を変更することでT1WI MPVが撮像可能であるか検討を行った。[使用機器]TOSHIBA社製 Vantage Titan v2.2,imagej [方法]変更パラメータはTR:300～700msec,shot数:3～8,フロップ角:90～180°,SENSEの有無として、ファントムを用いてSNR,CR,ピンファントムによる視覚評価をおこなった。またボランティア撮像を行い従来撮像している2D SE法および3D GRE法についてCNRを比較した。[結果]TR：SNRはTRが短いほど低下した。CRはTRを延長させるほど低下した。Shot数:SNRはほぼ一定、CRはshot数4で最も高かった。ピンファントムによる空間分解能の視覚評価ではshot数3で低下が見られた。フロップ角:SNRはフロップ角の低下とともに減少した。CRは180°で最適であった。SENSEの有無によりCRは変化した。最適条件での撮像における従来法とのCNRの比較は若干低い結果であった。[結語]T1WI MPVの最適条件を構築できた。しかし、従来法に比べCNRは若干低い結果となった。よって単純検査に代用することは難しく考えるが、造影検査のみの使用には静脈のアーチファクト低減など従来法に比べ利点もあり有用と考える。

P-1-027　Variable refocusing flip angleにAnti-driven equilibriumを併用した頭部造影3D撮像法の検討

○木村　大輔、山田　英司、久住　謙一、片山　　豊、東田　満治

大阪市立大学 医学部附属病院 中央放射線部

【目的】3D-TSEのVariable refocusing flip angle(VRFA)にAnti-driven equilibrium (ADE)を付加した頭部造影後の撮像法について、その有用性を検討すること。

【方法】Philips社製Ingenia3.0TとdS Head coilを用いてファントムによる基礎検討と臨床症例による評価を行った。ファントムによる基礎検討では自作ファントムに対しTR.TSE factorを変化させてcontrast enhanced ratio(CER)を評価した。臨床症例では髄膜腫と診断された患者を対象に、T1-TFE・VISTA・VRFA+ADEの異なる撮像法の視覚評価を行った。

【結果・考察】ファントムでは、TRを短くTSE factorを高くするほどCERは向上した。臨床症例による視覚評価ではT1-TFEに比べVRFAとVISTAの造影効果が良くなった。これは、GRE法であるT1-TFEに比べSE法のVRFA・VISTAは高いフリップアングルを用いているため造影効果が向上したと考えられる。また、VRFAとVISTAの間で，ブラーリング・フローボイド効果・造影効果に違いが見られた。これは、VRFAのリフォーカスアングルの設定が低い事とADEによるT1コントラスト改善効果が影響したと考えられる。

【結論】頭部造影後においてADEを併用したVRFAはブラーリングの影響が少なく、高いフローボイド効果と造影効果が得られる。

P-1-028　Gd造影flow saturation-prepared 3D-T1WI ― CUBEとFSPGRの比較

○高野　浩一[1]、中牟田隆司[2]、三好　光晴[3]、桑原　康雄[2]、吉満　研吾[1]

[1]福岡大学 医学部 放射線医学教室、[2]福岡大学病院 放射線部、[3]GEヘルスケアジャパン

【目的】近年，flow saturation preparation（以下FSP）法を用いたblack blood頭蓋内イメージングの有用性が報告されている．我々は昨年の本学会で，ファントムと正常ボランティアにおいてFSE系とFSPGR系撮像法を比較して報告した．今回は，臨床例においてFSP付加Gd造影CUBE法とFSPGR法を撮像し，画質，血管の描出，および病変の造影効果につき比較検討した．【方法】撮像機器；GE社製Discovery 750W 3T，GEM Head/neck coil 12ch．対象は，臨床的に造影MRIの適応となり，書面で同意が得られた36例（男性12例，女性24例，28～91歳，平均60.4歳）で，FSP（VENC=2cm/s）を付加したGd造影後CUBEとFSPGRを撮像した．これらの画像につき，総合画質・SN，均一性，blurring，灰白質白質コントラスト，動脈内信号抑制，静脈内信号抑制，髄液信号抑制，病変造影効果，の各項目につき，視察的に0～3の4段階で評価した．【結果】総合画質および画像均一性はCUBEがFSPGRより良好であった（$p<0.01$）．一方，blurringはCUBEでFSPGRよりも高度であった（$p<0.01$）．また灰白質白質コントラストはCUBEでも不良であったが，FSPGRではコントラストはほぼ消失した（$p<0.01$）．動脈内信号抑制はCUBEでは概ね良好で，FSPGRでは動脈内腔の大半に信号が見られた（$p<0.01$）．静脈内信号抑制はCUBEでFSPGRより良好であった（$p<0.01$）が，いずれも不完全であり特に海綿静脈洞や下錐体静脈洞などの流速の低い静脈には強い増強効果が見られた．一方，髄液信号抑制はCUBEよりもFSPGRで強く見られた（$p<0.01$）．造影効果はCUBEにおいてFSPGRよりも明瞭に見られた（$p<0.05$）．造影される病変の検出能はCUBEとFSPGRは同等であった．一方，造影される病変内の微細構造に関しては，FSPGRでより明瞭に観察される傾向があり，CUBEにおけるblurringの影響と考えられた．【結論】動脈壁増強効果の評価には，FSPGRよりもCUBEが適していると思われる．一方，増強される病変の検出能はFSPGRとCUBEでほぼ同等であり，病変内部構造はFSPGRの方が評価しやすい傾向がある．

P-1-029　Synthetic MRの使用経験

○中澤　美咲[1,2]、萩原　彰文[2]、クリスティナ　アンディカ[2]、堀　　正明[2]、鶴田　航平[1,2]、高野　　直[2]、
熊谷　文孝[2]、濱崎　　望[2]、佐藤　秀二[2]、川崎　英生[2]、鎌形　康司[2]、吉田茉莉子[2]、村田　　渉[1,2]、
上田　　亮[1,2]、青木　茂樹[2]、妹尾　淳史[1]

[1]首都大学東京大学院 人間健康科学研究科 放射線科学域、
[2]順天堂大学医学部附属順天堂医院 放射線科・部

[背景・目的]Synthetic MRは1連のスキャンデータよりT1, T2値, PDを定量することで、T1WI, T2WI, FLAIR等任意のコントラストの画像を合成できる。画像のTE, TR, TIをreal timeに調整可能であり自由なコントラストに変更ができる。この新しい手法の初期臨床経験を報告する。[方法]対象はSynthetic MR導入からの連続150例とし、3T MRI(Discovery MR750w, GE)にてmulti-delay, multi-echo(TI 4種、TE 2種)、スライス数30(計480枚)で撮像した。所要時間の計測、従来法による撮像画像と合成画像の視覚的評価、定量mapの作成、各種脳疾患における有用性、小児症例での利用を検討項目とした。[結果]所要時間は撮像5-7分、転送6分、取込1分であった。視覚的評価ではT1, T2, PDWIは従来法と視覚的に大差ない画像が得られたが、FLAIRでは脳実質と脳脊髄液の境界に縁取りが見られた。定量mapは全ての症例で容易に作成することができ、ROIを置くとその箇所の定量値取得が可能であった。転移性脳腫瘍はコントラストの調節によりT1WIでは観察困難であった小転移の明瞭な描出ができた。Sturge-Weber症候群はDouble IRで合成した結果、髄膜の増強効果をより明瞭に描出できた。小児症例では至適な条件での合成が可能であった。[考察]撮像開始から合成までに合計12-14分を要したが、本体への直接の読み込みにより短縮される。合成FLAIRは境界面の縁取り等により従来法と視覚的に異なる画像が得られるため、追加撮像が望ましいようである。DIRで周囲の構造の信号を低下させることで病変をより視覚的に検出し易く出来ることは転移で特に有用である。また最適なTIは対象によって異なるが、post processingにより対象に合ったTIを調整し合成出来ることは優れた点である考えられる。今後は撮像条件の設定が難しい小児の頭部検査にも有用となると考えられる。[結語]Synthetic MRでは定量mapが容易に算出でき、T1, T2, PDWIは従来法とほぼ同等の画像が得られたが、FLAIRは辺縁に縁取りが見られた。造影後では至適な条件での観察が可能であった。

P-1-030　脱髄性疾患におけるDouble Inversion Recovery法を用いた経時的観察

○宮武　祐士[1]、中田　　直[1]、鎌田　靖章[1]、高橋　優子[1]、本城　尚美[2]

[1]おさか脳神経外科病院 放射線部、[2]おさか脳神経外科病院 放射線科

【背景・目的】Double Inversion Recovery (DIR)は、プリパルスとしてTIの異なるIRパルスを2回印加することでT1値の異なる2種類の組織信号を抑制する技術であり、脱髄性疾患に代表される白質病変のコントラスト増大効果が知られている。脱髄性疾患で治療中の患者に対し、病変の信号をより明瞭に観察することを目的として、3D-DIRの有用性を検討した。【方法】使用機器はSIEMENS社製MAGNETOM Verio B19 3.0T, 32ch-Head Coil。脱髄性疾患にて治療中の7例 (多発性硬化症5例, NMO関連2例)について、経過観察のMRI撮像時(検査数は計28回)に3D-DIR, 3D-FLAIRを撮影した。得られた画像を放射線科医、放射線技師による視覚評価を行った。視覚評価は画像を3つの領域(白質、皮髄境界、脳幹)に分類し、病変の見えやすさについて4段階のスコア評価とした。【結果】経過観察中に画像に変化が認められた症例において、白質病変の視覚評価ではDIR, FLAIRともに明瞭であった。皮髄境界の視覚評価ではDIRがFLAIRよりも評価が高く、病変が明瞭に描出できた。脳幹の異常信号についてはFLAIRがDIRよりも評価が高い結果となり、DIRについては体動や脳脊髄液の抑制不良により不明瞭な症例もあった。【考察】皮髄境界の視覚評価においてDIRが優れていたのは、DIRの特徴である白質信号抑制によって皮髄境界が明瞭になり、皮髄境界に位置する病変が見えやすくなったためと考える。正常白質信号を抑制することで、白質病変の視認性が向上すると考えたが、視覚評価ではDIRとFLAIRに差はなく、白質病変の検出においては最適化したFLAIR画像で十分に描出できると考える。脳幹病変の評価においてDIRはFLAIRより評価が悪かった。これはDIRの撮像時間が約8分であり、体動やそれに伴う脳脊髄液の抑制不良が原因と考えられる。【結語】撮像時間短縮の課題はあるが、DIRは病変信号の視認性が向上し皮髄境界を明瞭に描出でき、脱髄性疾患の経過観察においても診断の一助となる撮影法である。

P-1-031　位相差強調画像化法(PADRE)を用いた健常者視放線のvolumetryによる加齢変化の検討

○舘脇　康子[1,2,3]、瀧　　靖之[2,3]、Benjamin Thyreau[2]、松平　　泉[3]、面高　宗子[4]、中澤　　徹[4]、
永坂　竜男[5]、村田　隆紀[1]、加藤裕美子[1]、明石　敏昭[1]、麦倉　俊司[1]、関口　　敦[2]、高瀬　　圭[1]

[1]東北大学病院 放射線診断科、[2]東北大学 メディカルメガバンク機構 脳画像解析医学分野、
[3]東北大学加齢医学研究所 機能画像分野、[4]東北大学病院 眼科、[5]東北大学病院 放射線部門

背景：視放線は外側膝状体から起始し後頭葉の一次視覚野に投射する白質線維束であり、中枢視路の大半を担っている。緑内障や視路障害などの病態で視放線の二次的変性が生じることが報告されており、MRIでもこのような視放線の変性を捉えることができる。MRIを用いたこれまでの視放線の研究は、解剖学的走行や定量的MRIパラメータにより組織変性を調べることが主体で、視放線体積や年齢変化についての報告はほとんどない。近年、位相差強調画像化法Phase Difference Enhanced imaging(PADRE)により視放線組織の持つ位相を選択的に強調することで、従来法と比べて視放線を解剖学的により詳細に描出することが可能となった。健常者における視放線の体積値および年齢変化についての知見は、病的な視放線の変性を生理的加齢変化と区別するために有用である。本研究の目的は、新たな視放線の描出手法であるPADRE法により健常者の視放線の正確な体積を算出して年齢変化を調べ、疾患群を検出するための基礎データを構築することである。

方法：眼科、神経疾患の既往のない21歳から78歳の40人の健常被験者（平均43.6歳）を対象に、高磁場3T-MRI装置にてPADREおよび解剖学的3D-T1強調画像を撮像した。PADRE画像はITK-SNAPを用いて三次元的に再構成し、視放線の観察されるすべてのスライスにおいてmanual segmentationを行い、左右視放線の体積を算出した。次に、年齢を横軸に、PADREから算出した視放線体積を縦軸にプロットして多項式関数近似を行い、視放線体積の年齢変化を調べた。SPM8にて解剖学的3D-T1強調画像から全白質容積、頭蓋内容積を算出し、頭蓋サイズによるばらつき補正に用いた。

結果：視放線体積の平均は右1,494.3 mm^3; (SD 215.6)、左1,408.0 mm^3; (SD 291.0)、両側2,902.3 mm^3; (SD 466.9)で、左右の値に統計学的有意差は無かった。視放線体積の年齢変化グラフは60-70歳代をピークとする直線に近いゆるやかな逆U字型を示し、加齢に伴う負の相関は認められなかった。

結論：視放線体積は加齢に伴う顕著な減少は認められず、60-70歳代まで保たれる傾向が見いだされた。

P-1-032　一酸化炭素中毒亜急性期における白質障害と脳温との関係

○藤原　俊朗[1]、吉岡　芳親[2]、松田　　豪[3]、西本　英明[1]、村上　寿孝[1]、南波　孝昌[1]、小川　　彰[1]、
小笠原邦昭[1]、別府　高明[1,4]

[1]岩手医科大学 医学部 脳神経外科学講座、
[2]大阪大学免疫学フロンティア研究センター 生体機能イメージング研究室、
[3]GEヘルスケア・ジャパン株式会社 研究開発部、[4]岩手医科大学医学部 高気圧環境医学科

【背景・目的】一酸化炭素（CO）中毒では、急性期から亜急性期にかけて脳血流量低下と脳酸素代謝率上昇がみられる。これは慢性脳虚血におけるmisery perfusionに類似した状態であり、脳血流によるラジエータ効果の低下に基づき脳温は上昇する。一方、CO暴露後一時的に回復し、3～4週目にdelayed neuropsychiatric sequelae（DNS）を呈する間歇型患者は、亜急性期にすでにみられる強い白質障害によって代謝が低下し、非DNS患者に比べ脳温が低下している可能性がある。そこで、本研究ではCO中毒亜急性期の白質障害と脳温との関係を明らかにすることとした。

【方法】対象はCO中毒患者13例とし、CO暴露後2週目に3TMRI（Signa Excite HDxt、GE Healthcare）にて^{1}H-MRS（PRESS、TR/TE = 2000/144 [ms]、VOI = 1.5 × 1.5 × 1.5 cm^3）　とDTI（b = 0、1000 s/mm^2、MPG6軸）を撮像した。正常域算出のため平均年齢が一致した対照群でもMRSとDTIを実施した。MRSは両側の大脳半卵円中心にVOIを配置し、水とNAA間の化学シフト量を用いて、Cadyらによる温度変換式から脳温T [℃] = 286.9-94*Δ(H_2O-NAA)をそれぞれ算出した。両側脳温の平均値を各症例の脳温とした。DTI解析ではFAマップを作成し、両側半卵円中心の平均FA値を算出した。脳温とFA値との関連を統計学的に明らかにするため相関係数を求めた。

【結果】CO中毒亜急性期では、13例中12例で脳温が異常高値であったがFA値は正常値であった。残りの1例は4週目にDNSを呈し、脳温は正常値であったがFA値は異常低値であった。脳温とFA値との間には、やや強い正の相関がみられた（r=0.6181, p=0.0244）。

【結論】CO中毒亜急性期の脳温は白質障害の程度と相関し、DNS症例でみられた正常値は、低灌流状態と代謝障害とのバランスが一致したmatched perfusionに伴うpseudo normalizationである可能性があった。

P-1-033　グリオマ評価における非侵襲的導電率画像法の有用性の検討

○キンキン　タ[1,2]、Ulrich Katscher[3]、Christian Stehning[3]、山口　　茂[4]、寺坂　俊介[4]、山本　　徹[5]、
工藤　與亮[2]、白土　博樹[1,2]

[1]北海道大学大学院 医学研究科、
[2]Global Station for Quantum Medical Science and Engineering, Hokkaido University、
[3]Research Laboratories, Hamburg, Germany、[4]北海道大学大学院 脳神経外科、
[5]北海道大学大学院 保健科学院

PURPOSE:This study aimed to noninvasively determine the electrical conductivity characteristics of glioma by using MRI and evaluate potential usefulness of noninvasive electrical conductivity measurement in glioma evaluation. METHOD AND MATERIALS:Twenty four glioma patients (8 grade II, 9 grade III, 7 grade IV tumors) were included. Pre- and post-contrast-enhanced T1-weighted imaging, FLAIR imaging, and 3D-SSFP imaging were conducted. Electrical conductivity maps were constructed from the phase images of 3D-SSFP, using the modified Helmholtz equation. In each patient, the mean and mode of electrical conductivity histogram of the contrast-enhanced and non-contrast-enhanced tumor components and contralateral normal brain parenchyma were derived, and compared among these tissue compartments. The tumor electrical conductivity histogram metrics were also compared among glioma grades. Friedman and Kruskal-Wallis tests were used to determine significance. RESULTS:The contrast-enhanced tumor component of grade III gliomas had higher mean and mode of electrical conductivity histograms than the non-contrast-enhanced tumor component and normal-appearing brain parenchyma ($P<0.017$). The non-contrast-enhanced tumor component of grade II gliomas had higher mean electrical conductivity than the normal brain parenchyma ($P=0.012$). Mode of electrical conductivity histograms for both components of grade IV tumors were higher than grade III tumors ($P<0.017$). CONCLUSION:The electrical conductivity characteristics of glioma were determined noninvasively by MRI. Electrical conductivity difference of gliomas from the normal brain parenchyma and between tumor grades suggests potential usefulness of noninvasive electrical conductivity measurements.

P-1-034　DCE permeability imagingを用いた脳腫瘍の鑑別診断

○ムングンホーヤグ　マジグスレン[1]、阿部　考志[1]、竹内麻由美[1]、松田　　豪[2]、原田　雅史[1]

[1]徳島大学大学院医歯薬研究部、[2]GEヘルスケアジャパン

Background and Purpose: This study aim to evaluate the diagnostic utility of dynamic contrast-enhanced MR imaging derived vascular permeability parameters, including the volume transfer constant (K^{trans}), the volume of extravascular extracellular space (V_e), and the flux rate constant between the extravascular extracellular space and plasma (K_{ep}), and fractional plasma volume (fPV) for the brain metastasis, high grade glioma, meningioma, and primary CNS lymphoma.Materials and Methods: Ninety-one lesions from 54 patients (51 metastasis, 19 HGG, 11 meningioma, and 10 primary CNS lymphoma) underwent dynamic contrast-enhanced MRI　in a 3 T scanner.　Perfusion parameters (K^{trans}, V_e, K_{ep}, fPV) were analyzed with Tofts model. We analyzed differences in dynamic contrast-enhanced parameters between tumors using the Mann-Whitney U test. Result: Meningioma showed extremely significantly higher all perfusion parameter values than in metastasis and HGG (K^{trans} $p<0.0001$, $p=0.007$; V_e $p<0.0001$, $p=0.014$; K_{ep} $p=0.006$, $p=0.007$; fPV $p=0.009$, $p=0.418$). HGG and PCNSL showed significantly higher K^{trans}, V_e and fPV values than in metastasis. (K^{trans} $p=0.018$, $p<0.015$; V_e $p=0.001$, $p=0.013$; fPV $p=0.046$, $p=0.064$). Metastasis showed significantly lower K^{trans},V_e and fPV values than in HGG and PCNSL. By the analysis concerning with tumor size in the metastatic tumors, large size tumors showed higher mean K^{trans} and V_e ($p<0.01$; $p<0.0001$). In contrast, there were statistically difference in mean K^{trans}, V_e, fPV values of strong enhancement metastatic tumor group ($p=0.001$; $p=0.001$ and $p=0.003$).Conclusion: Dynamic contrast-enhanced MR imaging studies correlating with underlying histopathologic features and can be help in the differentiation of brain tumors.

P-1-035　WDS法によるADC表示：子宮腫瘍での検討

○奥田　茂男、押尾　晃一、秋田　大宇、浅田久美子、陣崎　雅弘

慶應義塾大学 医学部 放射線診断科

【背景】High b value から得られたADC画像では、正常組織の解剖学的情報が乏しくなる。今回、押尾が考案したweighted diffusion subtraction (WDS) 法は、解剖学的情報を保持したままADC値の情報を表示することを目的とした画像表示法である。【目的】子宮腫瘍の拡散強調画像をWDS法で表示し、腫瘍/非腫瘍のコントラストや、解剖構造を含めた見易さについて、従来のADCmapと比較すること。【方法】対象は子宮頸癌5例、子宮体癌5例である。1.5テスラMRI装置（GEHC）で撮像した拡散強調・矢状断像（b値　= 0, 1000)から、ADC mapとDWS画像を作成した。グレースケールで表示して、3名の放射線科医が、1）腫瘍/非腫瘍のコントラスト、2）解剖学的情報を考慮した上での病変の見易さ、の2点について、独立して3段階スコアで視覚的評価をおこない (2 = good, 1 = fair, 0 = poor)、症例ごとのスコア平均値をADCmapとDWS法との間で比較した。有意差の検定にはWilcoxon matched-pairs signed rank test を用い、$p<0.01$を有意差ありとした。【結果】1）ADCmapにおけるコントラストの平均スコア±標準偏差は、1.2 ± 0.6、WDS法では1.8 ± 0.4 (p=0.0039)、2）見易さでは ADCmap 0.8 ± 0.4、WDS法 1.6 ± 0.4 (p=0.0059)で、いずれもWDS法が優れていた。解剖学的位置情報を保ちつつ、ADC値が表示できるWDS法は、ADC表示法として有効と考えられた。

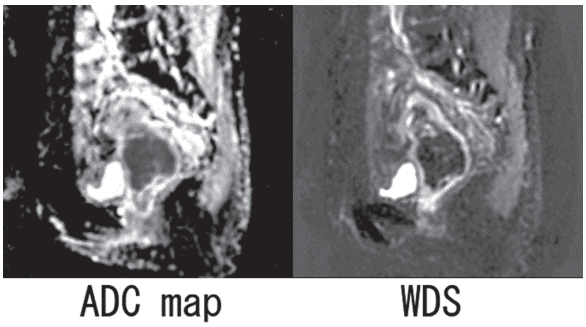

P-1-036　拡散強調画像における上皮性卵巣腫瘍のADCminとADCminor - 境界悪性腫瘍と悪性腫瘍の比較 -

○上者　郁夫[1]、下池　　綾[1]、鳥谷　英貴[1]、加地　充昌[2]、清　　哲朗[2]、笹井　信也[2]、三森　天人[3]、中村圭一郎[4]、柳井　広之[5]、金澤　　右[6]

[1]岡山大学 大学院 保健学研究科、[2]岡山画像診断センター、[3]姫路赤十字病院 放射線科、[4]岡山大学 医学部 産科婦人科、[5]岡山大学病院 病理診断科、[6]岡山大学 医学部 放射線科

【目的】上皮性卵巣境界悪性腫瘍（BOT）と上皮性卵巣悪性腫瘍（MOT）のMRI拡散強調画像の原発巣のみかけ上の拡散係数（ADC）の最小値(ADCmin)と細小値（ADCminor）による鑑別診断の可能性について検討した。【方法】対象は平成17年4月～平成27年3月の期間に岡山大学病院にて手術を行い、病理診断にてBOTおよびMOTが確認された90例、105腫瘍。年齢は15歳～86歳、平均54歳。MRIの使用装置はSIEMENS 社製MAGNETOM Avanto 1.5T で拡散強調画像を撮像するためのb値は0、50、1000sec/mm^{2}を用いた。ADC値の測定方法は、拡散強調画像で高信号を示す腫瘍の内部に、ADC mapで5mm^{2}程度の関心領域（ROI）を腫瘍内で特に低信号である部位に設定し平均値と最小値を測定する。その後、腫瘍内の異なる場所で同様のことを原則として計5回行い、これらのROIの最小平均値をADCminor、最小値をADCminとした。比較検討項目は、1)BOT全体とMOT全体、2)BOT全体とI期MOT全体、3)漿液性腫瘍のBOTとI期MOT、4)粘液性腫瘍のBOTとI期MOT、5)Seromucinous腫瘍のBOTとI期MOT、さらに日常臨床において鑑別が問題となる、6) 漿液性BOT とI期明細胞MOT、および7) 漿液性BOTと壁在結節型I期明細胞MOT、の合計7項目の比較を行い、ROC解析も行ってAz値、cut off 値、感度、特異度、正診率を求めた。【結果】BOT全体とMOT全体、BOT全体とI期MOT全体、漿液性腫瘍のBOTとI期MOT、粘液性腫瘍のBOTとI期MOTの比較ではADCminおよびADCminorはMOTがBOTに比べて有意に低値であり、Az値はADCminorがADCmin以上の高値で、粘液性腫瘍の比較ではともにAz=1であった。Seromucinous腫瘍はADCmin、ADCminorともにBOTとMOTの間で有意差がなかった。I期明細胞MOTおよび壁在結節型I期明細胞MOTと漿液性BOTとの比較では、ADC minでは有意差はなかったが、ADCminorではMOTがBOTに比べて有意に低値であった。【結論】Seromucinous腫瘍はADC値での鑑別は困難であったが、ADCminorはBOT全体とMOT全体、BOT全体とI期MOT全体、漿液性腫瘍のBOTとI期MOT、粘液性腫瘍のBOTとI期MOT、さらに日常臨床において鑑別が問題となるI期明細胞MOTおよび壁在結節型I期明細胞MOTと漿液性BOTの鑑別に有用であった。

P-1-037　3D等方性ボクセルT2強調像(VISTA)を用いた正常健常者の子宮の容積測定の評価検討

○小澤　栄人[1]、高橋　正洋[1]、谷坂　　愛[1]、加藤　智美[2]、安田　政実[2]、長谷川幸清[3]、奥秋　知幸[4]、
桜井　靖雄[5]、妹尾　大樹[5]、酒井　文和[1]

[1]埼玉医科大学 国際医療センター 画像診断科、[2]埼玉医科大学 国際医療センター 病理診断科、
[3]埼玉医科大学 国際医療センター 婦人科腫瘍科、[4]株式会社フィリップス メディカルジャパン、
[5]埼玉医科大学 中央放射線部

<はじめに>　子宮の大きさや内膜の肥厚は、ホルモン産生卵巣腫瘍のMRIの診断における大きな診断の手がかりとなるが、正常健常者に対するMRIによる正確な評価は行われていない。<目的>等方性ボクセルT2強調画像(VISTA)にて、正常健常者の子宮体積や子宮内膜の容積およびエストラジオールについて評価検討する。<対象と方法>対象は、正常健常者18名(45歳から71歳：平均 56.5歳)である。MRI装置はphilips社製 3.0Tが使用され、3D VISTAのパラメーターは、（TR = 2500 msec, TE = 265 msec, NEX = 1）で、voxel sizeは1x1x1mmとした。全例エストラジオールの測定を行った。18名は、閉経前のグループ：グループ1（7名)、閉経後5年未満のグループ：グループ2（4名)、閉経後5年以降のグループ：グループ3（7名）に分類した。容積の測定は、VINCENTを用いて行った。各グループについてエストラジオールの値及び子宮の体積および子宮の内膜の平均値および標準偏差を求め、p値<0.05にてSteel-Dwass法にて有意差を求めた。<結果>グループ1：グループ2：グループ3はそれぞれ、子宮の容積は、121.3+/-39.8ml: 62.3+/-32.9ml:45.4+/-21.2ml、子宮内膜の容積は、5.9+/-2.3ml: 2.4+/-2.4ml:1.6+/-0.3 ml、 エストロゲン値は、195.1+/-158.6 pg/ml: 10 pg/ml:10mlであった。グループ1とグループ3が子宮の容量および内膜の容量で有意差を示し、エストロゲン値はグループ1とグループ2、グループ1とグループ3で有意差を示した。<考察・結論>閉経後女性の腫瘍の評価には一般的に5年以降経過した評価することが多いが、正常健常者による今回の検討では、閉経5年以内のグループと閉経前のグループでは子宮内膜および子宮の容積との有意差を認めなかった。閉経後5年以上経過したグループと閉経前のグループの比較では、子宮の容積、子宮内膜およびエストラジオール値で有意差を示した。

P-1-038　筋骨格用の可変フリップ角3D TSE法を利用した婦人科T2WIの撮像条件の検討

○斉藤　宏明、金沢　　勉、近藤　達也、内藤　健一

新潟大学医歯学総合病院 診療支援部 放射線部門

【背景】近年，婦人科領域において3D TSE法によるT2WIは広く臨床で撮像されている．我々がこれまでに利用していた3D TSE法の一手法であるVISTA法は，一定の低いフリップ角のRFを連続で印加する方法であるが，良好なコントラストを得るためには最適な可変フリップ角のRFを用いた方法が望ましいとされる．この度，筋骨格用に最適化された可変フリップ角を用いた3D TSE法であるMSK VIEW法が利用可能となった．このMSK VIEW法はReference T1およびT2を入力することで可変フリップ角を調整可能である．この撮像法を婦人科領域に応用し，VISTA法に比べ短い撮像時間で高いT2コントラストを得られると考えた．
【目的】MSK VIEW法による3D T2WIを婦人科領域に応用するための撮像条件の最適化を行う．
【方法】MR装置はPHILIPS社製Ingenia 1.5Tを用いた．TRとReference T2を変化させ，骨盤を想定したファントムを撮像した．撮像時間と各ファントムの信号強度およびT2コントラストについて検討し，従来法であるVISTA法との比較も行った．
【結果および考察】TRの延長にともないT2の長いファントムで信号強度が増加したが，撮像時間の延長は顕著であった．Refernece T2を短く設定するとT2の短いファントムの信号強度は増加する傾向となった．臨床での撮像時間を考慮し，TRを2500ms程度かつReference T2を骨盤内臓器よりも長く設定することで，VISTA法に比べ良好なT2コントラストを得られると考えられた．
【結語】Reference T2を最適化したMSK VIEW法は撮像時間の延長を抑えたT2コントラストの高い3D T2WIを撮像可能である．

P-1-039　帝切痕の検出におけるT2WIおよびT2*WIの感度

○前田恵理子[1]、永縄将太郎[1]、澤野　誠志[2]、林田　恵美[2]、大須賀　穣[3]、大友　　邦[1]

[1]東京大学 医学部附属病院 放射線科、[2]八重洲クリニック、[3]東京大学 医学部附属病院 女性外科

【Purpose】To retrospectively calclulate the percentage of Cesarean scars detected on pelvic T2WI and T2*WI among female patients with the history of Cesarean section.【Materials and Methods】Pelvic T2WI and T2*WI in 38 consecutive patients with the history of Cesarean section were reviewed. The average time from the last Ceserean section was 8.9y (range 1–33y). Cesarean scar findings on T2WI were defined as either 1) thinning, 2)hourglass apparance, and 3) niche in the lower myometrium and the prevalence of each findings were determined. On T2*WI, prevalence and the shape of hypointensity at the lower myometrium were determined.【Results】On T2WI, 36 patients showed either findings of Cesarean scars; thinning (n=6, 15.8%), hourglass appearance (n=6, 15.8%) and niche (n=24, 63.2%). The scars are not detected in two patients; one had a 4cm myoma in the lower border of the myometrium, and the other had myomatous uterus that almost completely replaces the myometrium. On T2*WI, all patients showed spotty hypointensity gathered in a line in the lower myometrium.【Conclusion】Cesarean scars are detected on T2WI unless there is myoma at the site of incision. The scars are always detected on T2*WI regardless of presence of myomas.

P-1-040　卵巣腫瘍の良悪性鑑別における^{1}H-MRSの有用性の検討

○竹内麻由美[1]、松崎　健司[1,2]、原田　雅史[1]

[1]徳島大学 医学部 放射線科、[2]徳島文理大学 保健福祉学部 診療放射線学科

【目的】卵巣腫瘍の良悪性の鑑別における^{1}H-MRSの有用性について検討を行った。

【方法】3TMRI装置(Signa Excite HDx /Discovery MR750, GE)を用いて卵巣腫瘤の^{1}H-MRS (PRESS法, TE=144ms)を測定し、病理組織学的に診断された93症例についてretrospectiveに検討し、cholineおよびlipidについて評価した。また、LCModelを用いてcholineの定量評価を行った。

【結果】良性の嚢胞性腫瘤を除外し、良好なスペクトル(cholineの%SDが20%以下)の58症例(良性13、悪性・境界悪性45)について検討を行った。cholineは良性11病変(85%)、悪性39病変(87%)で高いピークを認め、定量値は良性5.75+/−4.41mM、悪性6.83+/−5.02mMと有意差はみられなかった(p=0.52)。造影MRIおよびT2WI/DWI画像を参照して測定VOI内に嚢胞部や壊死部が目立つ症例を除外した40症例(良性9、悪性31)での検討でも定量値は良性7.07+/−4.52mM、悪性8.95+/−4.67mMと有意差はみられなかった(p=0.26)。Lipidは良性7病変(54%)で高いピーク、2病変(15%)で低いピークを認め、4病変(31%)でピークを認めなかった。一方、悪性・境界悪性25病変(56%)で高いピーク、11病変(24%)で低いピーク、9病変(20%)でピークを認めなかった。

【考察】Cholineは細胞増殖能の指標とされる代謝物であり、ピークの検出および定量評価は子宮体部病変の良悪性の鑑別に有用とされる。また、lipidは壊死に起因する代謝物であり高悪性度の子宮腫瘍の診断に有用との報告がある。一方、卵巣腫瘍では良性の莢膜細胞腫で細胞内脂質を反映した高いピークを認める。今回の卵巣腫瘍における検討ではcholineのピークの定性的・定量的評価ともに良性と悪性・境界悪性で有意差を認めなかった。この原因として、卵巣の悪性腫瘍は組織レベルでの嚢胞成分や壊死傾向により相対的なcholineの低下をきたした可能性があるものと考えられた。また良性の莢膜細胞腫はいずれも高いlipidのピークを認め、悪性腫瘍の壊死に伴うlipidのピークとの区別ができなかった。莢膜細胞腫はT2強調像にて低信号を呈する傾向があり、高信号の充実部に高いlipidのピークを認める病変は悪性の可能性が示唆されるものと考えられた。

P-1-041　付属器茎捻転における拡散強調画像の強い高信号域：T2*強調画像を含めた検討

○藤井　進也、福永　　健、井上　千恵、椋田奈保子、田邉　芳雄、内田　伸恵、小川　敏英

鳥取大学 医学部 病態解析医学講座 画像診断治療学分野

【背景と目的】 付属器茎捻転において拡散強調画像で腫瘤に強い高信号域を認めることが知られており、この高信号域は出血性梗塞症例で見られることが報告されている。強い高信号域の機序についてT2*強調画像を含めた撮像法を用いて検討したので報告する。【対象と方法】 手術にて茎捻転が確認され、拡散強調画像、T2*強調画像、造影ダイナミックスタディーが施行された7症例を対象とした。平均年齢は46歳（7-78歳）であった。捻転した卵巣腫瘤の内訳は成熟嚢胞性奇形腫2例、漿液性嚢胞腺腫2例、粘液性境界悪性腫瘍1例、線維腫1例、正常卵巣1例であった。【結果】 7症例のうち、6症例に拡散強調画像で強い高信号域を認めた。強い高信号域は脂肪抑制T1強調画像で4例が等信号、2例がやや高信号、T2強調画像で高信号を呈し、嚢胞性腫瘍では辺縁に、卵巣では内部に低信号域を伴っていた。この低信号域はT2*強調画像で明瞭であった。ADC mapでは3例が低下、2例がやや低下、1例が上昇を示した。ダイナミック造影では軽度の造影効果もしくは造影効果不良を示した。【結論】 付属器茎捻転において拡散強調画像で見られる強い高信号域は静脈性梗塞における細胞性浮腫や血管原性浮腫、急性期出血（オキシヘモグロビン）が関係していると考えられた。

P-1-042　MRI for the evaluation to the safety and efficacy of high intensity focused ultrasound ablation therapy for adenomyosis of uterus

○Lizhong Jia、Genfa Yi、Wei Zhao

Department of Medical Imaging, the First Affiliated Hospital of Kunming Medical University

Objectives:

Adenomyosis of uterus is diffuse or localized lesion formed endometrial glands and stroma invasion myometrium, common in multipara at around the age of 30 ~ 50, but also visible in the young, childless women, it maybe has a certain relationship with the increased of various uterine cavity operation. In patients with adenomyosis, often have abdominal pain, menstrual cramps, menorrhagia, anemia and other clinical symptoms, the severity of symptoms correlates roughly with the extent of adenomyosis. High-intensity focused ultrasound (HIFU) is by focusing on high intensity ultrasonic energy form 65 ~ 85° C high temperature in the body of treatment target, cause diseased cells coagulation necrosis to achieve therapeutic purposes. It was hypothesized that the ablation of enough volume of adenomyosis might alleviate symptoms. The aim of this study was to investigate the safety and efficacy of high-intensity focused ultrasound (HIFU) ablation therapy for adenomyosis by MRI.

Methods:

The patients who have completed the birth during the childbearing period, through the clinical and imaging two selected and excluded criteria for screening, selected into the group of treatment for the eligible patients. HIFU JC200 tumor therapy system was used in the treatment by the ultrasound localization and real-time monitoring. At pre-treatment 1 week, post-treatment 1 week, 3 months and 6 months, it was observed the range, enhanced degree of the adenomyosis, changes of the surrounding tissues of the uterus by MRI plain ,enhancement scan and DWI, to evaluate the effect of HIFU treatment for adenomyosis and the influence on adjacent to the surrounding tissue.

Result：

Ultrasound-guided HIFU ablation of adenomyosis was performed on 43 patients between November 2012 and June 2014 at the first affiliated hospital of Kunming medical university, China. Among these patients, 17 and 26 were classified as having focal adenomyosis and diffuse adenomyosis, respectively. All patients completed the ultrasound-guided HIFU treatment in 1 session. All patients underwent pre-treatment and post-treatment magnetic resonance imaging by a standardized protocol to evaluate the treatment. After treatment, nonenhanced necrotic regions were shown on contrast-enhanced ultrasound in all treated adenomyosis.All adverse effects were recorded.

After treatment, nonenhanced regions were shown on contrast-enhanced MRI in all treated adenomyosis. Post-treatment 1 week, 3 months and 6 months, the effective rate was 83%, 91.2%, 86.6%. Before and after the treatment of uterine volume was (223.1 ± 9.3) cm^3 and (162 ± 10.4) cm^3 respectively, uterine volume significantly narrowed. The range of the adenomyosis also narrowed considerably before treatment, there were significant differences (P<0.05),but the clinical curative effect is similar between 3 months 6 months after treatment. Compared with baseline data, the average menorrhagia severity score and the average dysmenorrhea severity pain score decreased significantly after ultrasound-guided HIFU (both P<0.01). The proportion of women with complete relief of dysmenorrhea at the 3-month follow-up was significantly higher among women with focal adenomyosis than among those with diffuse adenomyosis (P=0.02). No other significant differences were observed between the 2 patient groups.

Post-treatment 1 week, MRI showed the abdominal wall high signal in 25 cases by fat suppression T2WI, 17 cases sacral appeared low signal T1WI and low signal fat suppression T2WI, 13 cases of pubic symphysis bone appeared central high signal T1WI , high signal fat suppression T2WI, edge low T1WI and low T2WI signal, 3 cases of adjacent adenomyosis bladder wall increased signal by fat suppression T2WI. ADC values increased in all abnormal signal area。The above abnormal signals have disappeared after treatment for 3 months by review of MRI.

There were no serious complications occurred in all patients.

Conclusion:

HIFU was found to be an effective technique for treating adenomyotic lesions to alleviate the symptoms of menorrhagia or dysmenorrhea. MRI can well display the range and degree of uterine adenomyosis, can accurately reflect the change of the lesions and adjacent tissues around the abnormal situation. Effectively to evaluate the safety and efficacy of HIFU treatment, guide clinical to reduce or avoid the occurrence of complications.

P-1-043　SPIO造影MRIの新たな応用に向けて：肝腫瘍に対する放射線治療の安全マージン描出を目指した基礎検討

○古田　寿宏[1,2]、山口　雅之[2]、南　　学[3]、大友　　邦[2]、藤井　博史[1]

[1]東京大学 医学部 附属病院 放射線科、
[2]国立がん研究センター 先端医療開発センター 機能診断開発分野、[3]筑波大学附属病院 放射線科

【背景と目的】我々は本学会において、SPIOを集積させたラット肝に放射線を照射するとT_2^*短縮効果が持続し、肝MRI信号の回復が遅延することを報告した。本研究では、担がんラット肝臓にSPIO投与と放射線治療を行い、この信号回復遅延と腫瘍縮小効果の関連を調査した。【方法】肝左葉に腫瘍を移植した8匹のラットにSPIOを静注し、4時間後に腫瘍を含む左葉に対して70GyのX線を単回照射した。3、7日後にSPIOの追加投与なしにT_2^*強調MRIを撮影した（実験群）。対照群（5匹）では生理食塩水の静注後に照射し、同様に検査した。検査後、肝を摘出しCD68陽性クッパー細胞（KC）数を計測した。肝信号強度の経時変化、腫瘍の増加率を評価し、KC数を左葉と右葉とで比較した。【結果】実験群において、照射3、7日後の左葉の信号強度は右葉の97%、70%と、信号回復が遅延し、4匹の左葉に境界明瞭な強い低信号を認めた（図1、2、矢印）。この内2匹で腫瘍は縮小、残り2匹で消失した（図3）。対照群ではこの低信号を認めなかった。実験群における左葉のKC数は右葉の1.9倍と、照射により増加した。【結論】SPIOの集積後に放射線が照射された担がん肝葉において、信号回復が遅延し、腫瘍周囲に境界明瞭な強い低信号が出現した例では、高率に腫瘍が縮小した。この現象を利用し、肝腫瘍に対する放射線治療の安全マージンを判定できる可能性がある。

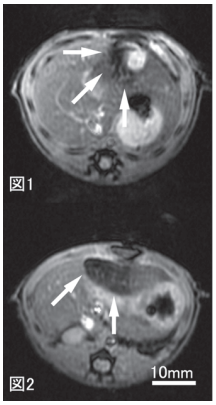

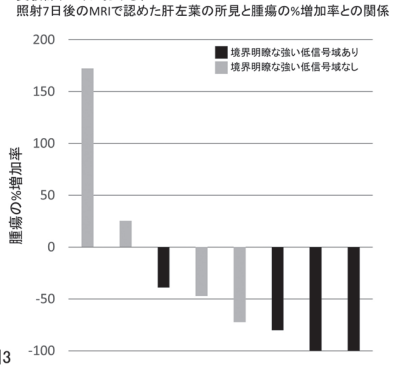

図3

P-1-044　Gd-EOB-DTPAダイナミック造影動脈相の呼吸性アーチファクトに対する酸素投与の有用性

○浪本　智弘[1]、清水　紀恵[2]、中川　雅貴[1]、木藤　雅文[1]、中浦　　猛[1]、尾田済太郎[1]、宇都宮大輔[1]、山下　康行[1]

[1]熊本大学 医学部 放射線診断科、[2]熊本大学医学部付属病院 中央放射線部

【目的】肝臓のMRIダイナミック造影において多くの症例で肝特異性ガドキセト酸ナトリウム造影剤(Gd-EOB-DTPA)が使用されているが，従来のGd-DTPAと比べてダイナミック造影動脈相での呼吸停止不良の症例の増加が報告されている．そこで，前回Gd-EOB-DTPA造影で呼吸停止不良症例に対し，酸素投与下で撮影を行い，酸素投与の有用性について検討を行う．【方法】対象は2014年11月より2015年3月までGd-EOB-DTPA造影MRIを施行した症例のうち前回Gd-EOB-DTPAダイナミック造影動脈相で呼吸停止不良によるアーチファクトを認めた51症例である．これらの症例に対しprospectiveに酸素2L/min投与下にGd-EOB-DTPA造影ダイナミック検査を行い，動脈相，門脈相の画像の呼吸性アーチファクトによる画質劣化について定性的に評価した．また，対照として前々回を撮影している35症例については前々回の画像についても画質を定性的に評価した．MRIはPhilips社製3Tを使用し，ダイナミック撮影シーケンスは3D-GRE THRIVEを用い呼吸停止14秒で撮影を行った．2名の読影者(A, B)で独立して検討を行い画質は4段階(1:poor, 2:fair, 3:good, 4:excellent)，画質改善については5段階(2:非常に改善，1:改善，0:不変，-1:悪化，-2:非常に悪化)で評価した．検定はWilcoxon signed-rank testを使用し$p < 0.05$を有意とした．【結果】ダイナミック動脈相での画質は前回1.80/1.84 (読影者A/B) に対し，今回の酸素投与下で画質2.51/2.51，画質改善0.75/0.71であり，32/31症例(62%/61%) において画質向上を認めた($p < 0.01$)．門脈相では前回2.49/2.65に対し，今回の酸素投与下で画質2.76/2.84，画質改善0.27/0.18であり読影者Aでのみ有意に画質向上を認めた($p < 0.05$)．前々回の画質は動脈相2.02/ 1.97，門脈相2.46/2.46でいずれも前回と有意差を認めなかった．【結論】Gd-EOB-DTPAダイナミック造影で動脈相呼吸停止不良症例に対し，酸素投与下での撮影は有意に画質改善効果を認め有用であった．

P-1-045　非アルコール性脂肪性肝炎モデルマウスの高分子ミセル造影MRIにおけるT1緩和時間測定の評価

○桐生　　茂[1]、白石　貢一[2]、横山　昌幸[2]、赤井　宏行[1]、中埜　良康[1]、井上　優介[3]、大友　　邦[4]
[1]東京大学 医科学研究所 放射線科、[2]東京慈恵会医科大学総合医科学研究センター、
[3]北里大学放射線画像診断科、[4]東京大学医学部放射線科

【目的】高分子ミセルは炎症巣へのEPR効果による貯留が期待されている。MR緩和時間測定は肝障害の評価に用いられる。非アルコール性脂肪性肝炎モデルマウス(NASH)モデルマウスの肝臓MRIにおける高分子ミセル造影によるT1緩和時間測定の有用性について非肝炎脂肪肝マウスと比較検討した。【方法】マウス(C57BL6,雄)をNASH群と非肝炎脂肪肝群に6個体ずつ用いた。NASH群にstreptozotocin処理を行い、両群に高脂肪食負荷を行った。MRIは1T永久磁石装置(Bruker, ICON)を用いた。造影前に2-point Dixon法を撮影、高分子ミセル0.05mmolGd/kgを後眼窩静脈叢に静注、造影前および造影3時間後に3D-FLASHおよび複数のTIによるIR法を撮影した。撮影後、肝実質の組織学的評価を行った。2-point Dixon法により肝内脂肪含有量を、3D FLASHにより造影後の肝実質の濃染比を求めた。IR法により非線形最小二乗法を用いて肝実質のT1値を得て、造影後のT1値の減少比を求めた。Mann－Whitney U testを用いて統計解析を行った。【結果】高分子ナノ粒子により肝実質に良好な造影効果が得られた。組織学的評価において両群とも肝内に脂肪化がみられ、NASH群においてのみ肝内に炎症が確認された。脂肪含有量は非肝炎脂肪肝群で10 ± 9%、NASH群で12 ± 5%で有意差はなかった。肝実質造影比は非肝炎脂肪肝群で147 ± 23%、NASH群で154 ± 27%で有意差はなかった。造影によるT1値の減少比は非肝炎脂肪肝群で28.4 ± 4%、NASH群で36.8 ± 3.8%でNASH群において有意な減少がみられた。【結語】NASH群と非肝炎脂肪肝群において、脂肪含有量と高分子ミセルによる濃染比には差がなかったが、T1値がNASH群においてより有意に低下した。

P-1-046　Gd－EOB－DTPAを使用した肝細胞相MRIにおけるMulti VaneXD T1W-FFEの撮像条件検討

○並木　　隆、武村　　濃、勝又　康友、米山　正己、中村　理宣、諏訪　　亨、門原　　寛
フィリップスエレクトロニクスジャパン

【目的】Gd－EOB－DTPA造影MRI（EOB－MRI）は肝細胞相で肝腫瘍の高い検出能を有している。撮像シーケンスは呼吸停止での撮像が一般的だが、呼吸停止困難な場合は自由呼吸による呼吸同期を併用した撮像を行っている。しかし、呼吸同期による撮像は呼吸同期不良等によるアーチファクトが生じることもあり、安定した画質を得ることが困難である。そこで今回我々は、体動補正技術を利用した脂肪抑制T1強調Gradient echo法（Multi VaneXD T1W－FFE）について至適撮像条件の検討を行ったので報告する。【方法】使用装置はPHILIPS社製Ingenia1.5TMRIとし、コイルはdS Torso Anterior coilとdS Posterior coilとした。基本条件は2D FFE法とし、FOV：35mm、voxel size：240×240、スライス厚：6mm、スライス間隔：1mm、TR：260ms、TE:shortest（3ms）、脂肪抑制法に水選択的励起法（PROSET：1331）を使用した。検討項目は本研究に同意を得られたボランティアにて撮像断面を横断像としMulti Vane％を160～600、TR per bladeを8～32、recon matrixを240～960、water fat shiftを0.3～0.7、SENSEファクターを1～4、gross motion correctionの有り無しについて自由呼吸下による撮像を行い、視覚評価による撮像条件の検討を行った。また、ボランティア撮像にて得られた至適条件より、臨床画像の撮像を行った。【考察】EOB－MRIにおけるMulti VaneXD T1W－FFEの至適撮像条件の検討を行った。Multi Vane％を400、TR per bladeを32、water fat shiftを0.3に設定することでstreak artifactを低減可能であった。さらに、recon matrixを収集matrixよりも1.5倍以下に設定することでstreak artifactを低減可能とした。肝臓の上下運動に対してはMulti Vane％を増やすことで多加算効果によりmotion artifact低減効果も得られた。加えて、新たな収集blade補正技術によりスライス方向の動きによるアーチファクト低減を可能とした。また、SENSEを併用することにより臨床検査における撮像時間延長を低減可能とした。【結語】EOB－MRIにおいて、本手法は呼吸停止が困難な撮像環境下における新たな撮像法の1法と示唆された。

P-1-047　1.5TMRIを用いた食道癌深達度診断：観察者間の診断能の相違に関する検討

○小野寺祐也[1]、藪崎　哲史[2]、坂本　圭太[2]、細川　正夫[3]

[1]社会医療法人 恵佑会札幌病院 放射線診断科、[2]北海道大学 大学院医学研究科 放射線医学分野、
[3]社会医療法人 恵佑会札幌病院 消化器外科

PURPOSE To study diagnostic feasibility and reliability of thin section MRI finding to diagnose advanced esophageal cancer depth. METHOD AND MATERIALS IThe patients were performed MRI to determine whether esophageal cancer had invaded other organs, such as descending aorta, trachea, bronchus, pericardium and diaphragm. 3mm-thickness axial T2WI on 1.5T MRI was only used. Two readers independently interpreted a total of 207 MRI cases during the study. In all cases, operation was performed and pathology was proven. Tumor depth on MRI was defined as follows; If low intensity layer on esophageal adventitia side was thick and surrounded homogeneously at tumor level, tumor depth was under T2. If low intensity layer was thin and/or destructed by tumor, or tumor invaded fat tissue around esophagus without contact to other organ, its depth was T3. If tumor directly contacted to other organ with weak pressure, there was no invasion. If tumor contacted directly to other organs with strong pressure and/or destructed low intensity layer on adventitia side of other organ, involved other organs, tumor depth was T4. Readers used five-point scale on each test to make diagnosis with their confidence. Receiver-operating-curve analysis was performed to compare two reader results with twice reading. If P value was under 0.05, there was statistical significant difference in area under curve of two readers. RESULTS On inter-observer analysis and in intra-observer analysis, there is no significant difference in comparison of diagnosis among each tumor depth diagnosis. However, AUC value was varied in each category. CONCLUSION MRI could be alternative and be useful to diagnose esophageal cancer depth and its other organs invasion.

P-1-048　Time-SLIPを用いた非造影MRAによる血流の向きを含めた左胃静脈の描出の検討

○大野亜矢子[1]、古田　昭寛[1]、山下　力也[1]、大野　　豪[1]、有薗　茂樹[1]、磯田　裕義[1]、坂下　尚孝[2]、
富樫かおり[1]

[1]京都大学 大学院医学研究科放射線医学講座画像診断学・核医学、[2]東芝メディカルシステムズ株式会社

（目的）左胃静脈（LGV）は食道静脈瘤が発達する前に求肝性から遠肝性へと血流が変化していくと予想されるがその詳細はわかっていない。今回の目的は、健常人にて、空間選択的インバージョンパルス（Time-SLIP）を用いた非造影MRAで、LGVの描出とその血流の向きの評価が可能かを検討することである。（方法）使用MRI装置は東芝メディカルシステムズ社製3T装置。 対象は正常ボランティア28例。2つの方法（A,B）でLGVの描出を試みた。方法A: 全腹部領域と、胃穹隆部、胃体上部から心臓を含むような領域に2つの選択的inversion pulse (IR)を印加。方法B: nonselective IRを使用し、噴門部中心に選択的IRを印可。MIPと元画像でLGVの描出能判定を行った。全例、超音波（Aplio XG東芝メディカルシステムズ社製）を施行し、MRAとの対比を行った。（結果）方法Aでは全例、方法Bでは22例で、非造影MRAにて血流の向きを加味したLGVの描出に成功した。超音波では21例でLGVの描出でき、全例求肝性だった。超音波で描出可能であった例において、超音波と非造影MRの対比ではLGVの流入部位および走行は合致していた。（結論）Time-SLIPを用いた非造影MRAは、方法AでLGVの描出とその血流の向きの評価に有用で、超音波よりもその描出に優れていた。

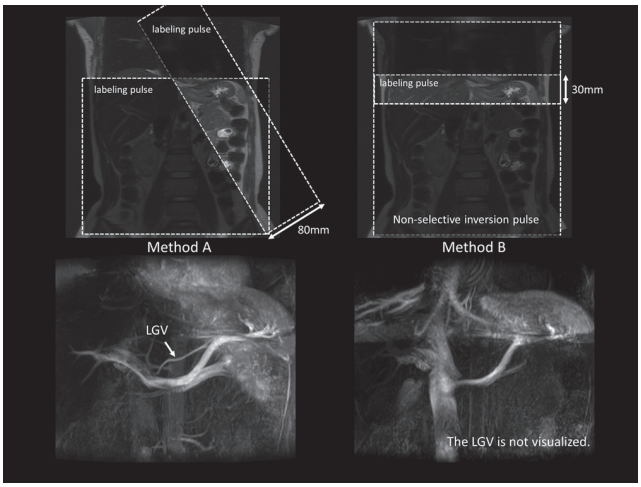

P-1-049　選択的IRパルスを併用したCine Dynamic MRCPによる膵外分泌機能評価と膵管形態変化に関する検討

○八十川和哉、玉田　勉、山本　亮、谷本　大吾、神吉　昭彦、鳥越　晃之、野田　靖文、木戸　歩

川崎医科大学 放射線科（画像診断１）

【目的】これまでの我々の研究では、選択的インバージョンリカバリー（IR）パルスを併用したcine dynamic MRCPによる膵液の流れ（secretion grade）と膵外分泌機能検査（BT-PABA試験）は有意な正の相関を示した。今回選択的IRパルスを併用したcine dynamic MRCPによる膵外分泌機能評価とCambridge分類による慢性膵炎重症度との関係を検討した。【対象と方法】慢性膵炎を疑われ選択的IRパルスを併用したcine dynamic MRCPが施行された41名を対象。膵頭部主膵管に対して垂直にIRパルスを印加（幅20mm）しcine dynamic MRCPを撮像、関心領域に流入してくる膵液の距離を5段階にgrade化。5分間（15秒間隔）で計20回撮像しmean secretion grade（MSG）として評価。これまでの報告に基づき、MSGの cutoff valueを0.70とし0.70以下を膵外分泌機能不全とした。Cambridge分類はMRCPで評価。MSGとCambridge分類を比較検討した。【結果】Cambridge1（normal; n = 6）、2（equivocal; n = 3）、3（mild; n = 6）、4（moderate; n = 9）、5（severe; n = 17）。Cambridge5のmedian secretion grade（score = 0.00）は、Cambridge1 − 4それぞれより有意な低値を示した（1.13,0.55,0.50,0.15; P<0.001,P<0.015,P<0.002 ,P<0.028）。Cambridge5の17名すべて、0.70以下を示し膵外分泌機能不全であった。Cambridge1のmedian secretion gradeは、Cambridge3 − 5それぞれより有意な高値を示した（P<0.030, P<0.011, P<0.001）。Cambridge2 − 4 のmedian secretion gradeは、いずれとも有意差は認めなかった。Cambridge2では、2/3(67％)が0.70以下と膵外分泌機能不全を示した。一方、Cambridge 3.4では、3/15(20％) が0.70以上と正常膵外分泌機能を示した。【結論】Cambridge分類2 − 4 (equivocal to moderate)の慢性膵炎患者では、選択的IRパルスを併用したcine dynamic MRCPによる膵外分泌機能不全の重症度と膵管形態変化の程度は必ずしも相関しない事を留意すべきである。

P-1-050　肝臓MRIの高速スピンエコーディクソン技術を用いた息止め(B.H)と呼吸同期(PACE)の比較

○真鍋　努[1]、田澤　聡[2]、安藤　律子[1]、鈴木　豊[1]、阿部　裕子[1]、佐藤祐太郎[1]、松本　恒[3]

[1]公立刈田綜合病院 放射線部、[2]公立刈田綜合病院 放射線科、[3]宮城県がんセンター 放射線診断科

【目的】T2脂肪抑制法は腹部撮影において、磁場の不均一による信号ムラが診断の妨げになる場合がある。我々は均一な脂肪抑制が得られる高速スピンエコーディクソン技術を腹部の肝臓MRIに応用し、息止め(B.H)と呼吸同期(PACE)による撮影法を比較したので報告する。【使用機器と方法】MRI装置はSiemens社製MAGNETOM Avanto 1.5T、RF-Coilに32-channel Body Array Coilを使用し、同意の得られた健常ボランティア3名(男性1名,女性2名,平均年齢37.6歳)の肝臓を撮影し、得られたWater image(脂肪抑制画像)のimage quality(画質)を読影経験20年以上の放射線科医1名とMRI操作経験15年以上のMR専門技術者にて視覚的に評価した。共通の撮影条件はFOV=270 × 360mm, MTX=192 × 256, Slice thickness/Gap=5.0/1.0mm, Resolution=1.4 × 1.4 × 5.0mm, 23slice, TE=94ms, Refocusing flip angle=150°, ETL:25, Parallel imaging(PI)=GRAPPA, PI-factor=2, Restore pulse:on, BW=283Hz/pixel, Flowcomp:Read, NEX:1、撮影断面はTransversalである。B.HはTR=2170ms, 24sec × 3回息止め、PACEはTR=呼吸間隔,自由呼吸下,Concatenations=6とし、実際の撮影時間も測定した。【結果と考察】B.HよりPACEが視覚的な評価は高かった。PACEの撮影時間は平均6分36秒であった。PACEが良かった要因として実効TRは呼吸間隔に依存するため、B.HよりTRが延長することでT2緩和が促進され画質が向上したためと推測される。本法はMonopolar gradient pulseによるデータ収集であるため正確な息止めを行わない場合、In-phaseとOpposed-phaseの整合性が保たれずミスレジストレーションによるアーチファクトが増加すると考えられる。また、32-channel Coilを使用したことでコイル感度の不均一性による脂肪抑制ムラが発生し評価に一部影響を与えた。【結語】高速スピンエコーディクソン技術を用いた肝臓MRIにおけるB.HとPACEを比較した場合、PACEの方が良好な画像を得ることができる。

P-1-051　Radial sampling法を利用した3D GRE T1強調画像におけるradial viewsとstreak artifactおよびSNRの関係

○大久保裕矢、荒木　綾美、赤井　亮太、中川　達也、桑山　真紀、佐野　幹夫、玉木　　繁
医療法人豊田会 刈谷豊田総合病院 放射線技術科

【背景】Radial sampling法を利用した3D GRE T1強調画像（以下、StarVIBE）は、VIBE法にRadial sampling法を応用することで動きに強い3D GRE T1強調画像の取得を目的とした撮像方法である。radial samplingは、動きの抑制効果を示す反面、streak artifactを呈する特徴がある。streak artifactは、k-space上に充填されるradial viewsによって変化し、starVIBEにおけるradial viewsの設定は、Base Resolutionの2～3倍が推奨されている。
【目的】starVIBEにおけるradial viewsとstreak artifactの関係について基礎検討を行った。また、radial viewsとSNRの関係についても検討した。
【使用機器】SIEMENS社製3T MRI装置 MAGNETOM Skyra、Body 18ch coil、希釈造影剤を充填した自作の四角柱ファントム
【方法】starVIBEの撮像条件をTR/TE：3.11/1.71ms、FA:10.0deg、BW:820Hz/pixel、Base Resolution:320、FOV：280mm、Slice Thickness 3mm、Average:1とし、自作ファントムを使用して、radial viewsの設定を10～300％まで10%ステップで変化させて撮像し、streak artifact とSNRを比較した。streak artifactは、視覚評価およびファントム外側のバックグラウンド領域に8点の（上下左右と各隅）ROIを設定し、その信号強度と標準偏差を測定した。SNRはファントム中央にROIを設定し、差分法を用いて算出した。
【結果・考察】視覚評価にてradial viewsの増加に伴いstreak artifactの減少が確認できた。またartifactの減少は、設定が150％を越えるとその変化は小さくなった。信号強度および標準偏差による評価でも同様の結果となった。radial viewsの増加に伴いSNRが向上した。streak artifactはk-space上をradial samplingする際の角度差が標本化定理に影響していることが考えられ、radial viewsの増加によりその差が小さくなることでartifactが減少すると考えられた。

P-1-052　Magnitude-Based Weighted NEXを用いた肝臓DWI：肝左葉の信号低下抑制を目指した基礎検討

○野崎　　敦[1]、若山　哲也[1]、椛沢　宏之[1]、奥田　茂男[2]、陣崎　雅弘[2]
[1]GEヘルスケア・ジャパン 研究開発部、[2]慶應義塾大学 医学部 放射線診断科

【背景】肝臓における拡散強調画像（DWI）では、呼吸同期はしばしば用いられるが、呼吸心拍の二重同期は撮像時間の延長を伴うことによりあまり利用されない。そのため肝左葉の領域では心時相の非同期による信号低下が見られることがある。【目的】画像加算方法の重み付けをすることで、肝左葉での信号低下を改善することを目的とする。【方法】装置は3.0T装置Discovery MR750 (GE Healthcare, WI, USA)を使用した。本研究の趣旨を説明し同意を得た健常ボランティア1名を対象として、b値を0, 200, 800と変化させて、呼吸同期下にて生データ取得を行った。撮影条件はTR=3529ms, TE=52.5ms, FOV=38cm, スライス厚=4mm, Matrix=128x80, NEX=8, 撮影時間=4:21sec, ASSET Factor=2、撮影に用いたコイルは32ch Torso Upperコイルを使用した。得られた生データは、Orchestra SDK（GE Healthcare, WI, USA）を用いて画像再構成プログラムを自作した。通常の画像加算方法（conventional NEX）と加算前画像の強度値を基に算出した重み付け係数で画像加算する方法（MBW-NEX）を比較した。重みづけ係数は、強度に対する比重を変えた4パターンを比較した。肝右葉、肝左葉にROIを設定し信号強度を測定した。【結果】肝左葉と肝右葉の信号強度比はb=800においてconventional NEX法は0.52であったが、MBW-NEX法により重み付け係数の比重を変えた4パターンの再構成法ではそれぞれ0.71, 0.62, 0.67, 0.58であり、conventional NEXに比べると、4パターンいずれの時においてもMBW-NEX法で左葉の信号低下は改善された。強度値の重みを強くするほど左葉の信号低下が改善されることが確認できた。【結語】MBW NEX法は拡散強調画像における肝左葉の信号低下を改善可能であった。

P-1-053　3Dフェイズエンコーディングの3T-MRCPにおける有用性：　画質と撮影時間について

○中浦　　猛[1]、横山　広一[2]、浪本　智弘[1]、尾田済太郎[1]、宇都宮大輔[1]、吉田　守克[2]、山下　康行[2]、
奥秋　知幸[3]

[1]熊本大学医学部放射線治療科、[2]天草地域医療センター 放射線科、[3]フィリップス ジャパン

目的：　3Dフェイズエンコーディングの3T MRCPにおける有用性について検討する。方法：　肝胆道疾患を疑われた32人を対象とした。それぞれの症例について自然呼吸下で可変フリップアングル3D TSEを下記の3つの条件で撮影した。2Dフェイズエンコーディング＋呼吸同期(P1), 3Dフェイズエンコーディング＋呼吸同期(P2), 3Dフェイズエンコーディング＋呼吸停止(P3)。それぞれについて撮影時間、総胆管のコントラストおよびCNRを計測し、総合的な画質、コントラスト、ボケについて比較した。結果：　撮影時間は3Dフェイズエンコーディングを使用した場合には82%低下した。総胆管のコントラストおよびCNRはP1およびP3はP2よりも有意に高く、P1とP2では有意差がなかった。すべての画像評価でP1はP2よりもスコアが有意に高かった。結論：3Dフェイズエンコーディングは3TにおけるMRCPの画質改善、撮像時間短縮に有用であり、呼吸停止かでも十分な画質を得ることができる。

P-1-054　Look-Locker法による心筋Color MAPの検討

○立石　敏樹[1]、井土川敦子[2]、木原　信行[4]、大西　弘士[4]、力丸　裕哉[2]、佐藤　明弘[2]、篠崎　　毅[3]、
齋藤　春夫[5]

[1]独）国立病院機構山形病院 放射線科、[2]独）国立病院機構 仙台医療センター 放射線科、
[3]独）国立病院機構 仙台医療センター 循環器科、[4]TeraRecon INC、[5]東北大学大学院医学系研究科

[目的]心筋遅延造影MRIにおいて、正常心筋がゼロとなる至適TIの設定は重要であるが、臨床において、その設定にしばしば苦労する場面ある。また、心筋症など遅延造影画像にて淡く濃染し、読影に際し苦慮することがある。そこで、今回、我々は、NULL値の設定に際し使用するLook-Locker法の画像をカラーマップで表示し、診断の補助的なソフトを開発し検討を行った。 [使用機器]Achieva 1.5T Nova(PHILIPS社製) Aquarius iNtuiton (TERARICON社製)[方法]Look-Locker MAPは、Look-Locker法で撮像された画像を心筋領域内だけ分割し、正常心筋、病変部のSignal Intensity変化を、遅延画像とfusionすることによりカラーマップ画像表示をさせるソフトである。このLook-Locker MAPと遅延画像を同意の得られた20例について比較検討を行った。 [結果]NULL値の設定に際し使用するLook-Locker法を用いるため撮像時間の延長はともなわない。虚血性心疾患や心筋症における遅延画像との比較検討において、病変をColor MAPでとらえることができた。[考察] 検査時間の延長をきたさず、遅延画像の濃染の領域を簡単に捉えることができた。しかし、DCMなどの症例では、造影される領域が薄く分解能の向上、非剛体補正やPhaseなどの動き補正を取り入れるなど精度向上が必要と考えられた。また、カラーリングを任意におこなうため、びまん性疾患では、正常部位とのスケーリングの注意が必要であると考える。[まとめ]これまで、Look-Locker法はただ単に心筋のNull値を求めるだけのシーケンスに用いられを利用しカラーマップ化するソフトを開発した。このソフトは、心筋遅延画像の診断精度向上に寄与できると考える。また、微妙な濃染への対応やNull値で悩む際の時間短縮にも貢献できる。

P-1-055　冠動脈撮影における胸壁からのモーションアーチファクトを減らす試み

○新井　英雄

済生会二日市病院

【背景】MRCA (Magnetic Resonance Coronary Angiography) は非侵襲的に冠動脈の形態診断を可能にする有用なツールである。しかし、高画質のMRCAを得るのは難しく、有意病変か迷うことも少なくない。MRCAの原画像を観察すると、胸壁からのモーションアーチファクトが多くの症例で確認された。このアーチファクトはMRCAにおける冠動脈のqualityを下げている一因と考えられる。成因は同期をとっている横隔膜と胸壁との動きが完全には一致していないためで、特に無呼吸が起こると動きの乖離が顕著となり、胸壁からのアーチファクトが目立つようになる。【目的】パラレルイメージングにおいて、新たに展開エラーを減少させるアルゴリズムABR (Anatomy Based Regularization) が使用できるようになり、撮像視野外の信号をノイズレベルまで低減することが可能となった。そこでMRCAにおいて位相方向をRL方向にすることで胸壁からのモーションアーチファクトを減らし、画質改善の検証を行った。【方法】心拍数と呼吸が十分に安定していた6人の健常ボランティア（男性4名、女性2名、31-53歳）を対象に1.5TMRI装置 (Ingenia, Philips) を用いて撮影を行った。撮影シーケンスは装置に搭載された通常使用しているMRCAのシーケンスとABRを使用し位相をRL方向にしたdS-ZOOM MRCAで撮影し、比較検討を行った。得られた原画像を診療放射線技師3名で視覚評価し、さらにworkstationを使用してCPR (Curved Planar Reconstruction) の視覚評価を行った。【結果】【考察】原画のモーションアーチファクトは位相方向をRLにすることで優位に改善された。しかしながらCPRの画質改善には有意差は認められなかった。これは、ボランティア自身の条件（安定した呼吸や心拍数）がよかった事も原因の一つだと考える。今回の検討で、原画像の画質改善は有意に行われていることから、dS-ZOOM MRCAは冠動脈撮影に有用であると考える。

P-1-056　PPU同期法を用いた心臓拡散強調画像の有用性

○後藤　康裕[1]、福島　賢慈[2]、米山　正己[3]、武村　　濃[3]、蓼沼　　仁[1]、村田　　淳[1]、鈴木　　真[1]、
倉元　達矢[1]、竹山　　守[1]、坂井　修二[2]

[1]東京女子医科大学病院 中央放射線部、[2]東京女子医科大学病院 画像診断・核医学科、
[3]株式会社フィリップスエレクトロニクスジャパン

【背景】Single-shot　TSE法を用いた拡散強調画像（TSE-DWI）は従来EPI-DWIで問題となっていた磁化率による歪みアーチファクトの低減に関して有用性が報告されている。当院ではTSE-DWIを用いた心臓MRI撮像をECG同期法にて検討していたが、心臓静止時間に合わせて撮像するのが困難な場合に遭遇した。【目的】Peripheral Pulse Unit（PPU）同期法を用いて得られた心臓TSE-DWIとECG同期法で得られた画像を比較し、有用性を検討した。【使用機器】PHILIPS社製　Ingenia　3T【方法】撮像条件はb-0, 150、スライス厚＝6mm、5スライス、FOV300、NSA4、3.75X3.75mm^2、TE33msec、TR4beat、Profile　order＝Low-high、SENSE-factor　2.0とした。心臓シネ画像より最適なTrigger delay（TD）を求め、TDを100msずつ変化させ心臓TSE-DWIをECG同期法、PPU同期法のそれぞれについて撮像し比較した。Refocusing Flip Angle（RFA）はTDで設定できる最大RFAとした。本研究に同意の得られたボランティアにて視覚的評価を行った。【結果】すべてのボランティアにおいて、PPU同期法を用いた心臓TSE-DWIはECG同期法よりも動きの影響が少ない画像を撮像することができた。【考察】心臓TSE-DWIは、心臓の静止時間に合わせて撮像する必要があるため、装置に入力できる設定可能時間は装置の性質上R波からR波までの間の一定の時間に制限されてしまう。ECG同期を用いて心臓の静止時間である拡張末期にTDを設定すると次のR波までの時間が短くなりRFAを高く設定する事ができないため、心臓全体の信号強度が低くなり、動きの影響が大きい心臓拡散強調画像となった。PPU同期法は脈波である為、ECGのR波よりも500msから600ms程度遅くR波がトリガーされる。そのためPPU同期法で拡張末期に設定するとECG同期法に比べてTDを少ない値が入力可能となり、RFAを高く設定することが可能となり、心臓の形態が保たれ、動きの影響が少ない画像を撮像できたと考えられる。【結語】PPU同期法を用いた心臓TSE-DWIはECG同期法と比較して、有用な画像を撮像可能である。

P-1-057　PPU同期法を用いた心臓拡散強調画像の至適撮像条件検討

○後藤　康裕[1]、福島　賢慈[2]、米山　正己[3]、武村　　濃[3]、蓼沼　　仁[1]、村田　　淳[1]、鈴木　　真[1]、
倉元　達矢[1]、竹山　　守[1]、坂井　修二[2]

[1]東京女子医科大学病院 中央放射線部、[2]東京女子医科大学病院 画像診断・核医学科、
[3]株式会社フィリップスエレクトロニクスジャパン

【背景・目的】3Tの心臓検査にて心筋炎や心臓サルコイドーシスなどT2値が延長するような炎症疾患に対してT2BB撮像を行っているが、動きのアーチファクトや信号ムラが原因となり診断に苦慮する場合も少なくない。そのような症例に心臓拡散強調画像を撮像し、診断に有用性があるかを検討するため、Peripheral Pulse Unit（PPU）同期法を用いた心臓TSE-DWIの至適撮像条件検討を行った。【使用機器】PHILIPS社製　Ingenia　3T【方法】Single-shot　TSE法を用いた拡散強調画像（TSE-DWI）の撮像条件はb-0，150、PPU同期法、スライス厚＝6mm、5スライス、FOV300、NSA4、3.75X3.75mm^2、TE33msec、TR4beat、Profile　order＝Low-highとし心臓シネ画像より最適なTrigger delay（TD）を求め、TDを100msずつ変化させ心臓TSE-DWIを撮像した。検討項目をRefocusing Flip Angle（RFA）とSENSE-factorとし、本研究に同意の得られたボランティアにて視覚的評価を行った。【結果】RFAを高く設定することで心臓の形態が保たれ、動きの影響が少ない画像を撮像することができた。SENSE-factorを高く設定することでHRが比較的早いボランティアにおいても良好な心臓拡散強調画像を撮像することが出来た。【考察】RFAを高く（160°）設定することで心臓全体の信号強度が上昇し、MPGにて心内空の血液は抑制されているため、動きの影響が少ない心臓拡散強調画像を撮像できたと考えられる。R-R間隔の短い場合は設定可能な最大RFAに限界が生じるため、SENSE-factorを高く設定することで最大RFAをより高く設定することが可能となり、又shot（ms）の時間も短縮されるため、心臓の静止時間が比較的短い場合でも良好な心臓拡散強調画像を撮像できたと考えられる。【結語】PPU同期法を用いた心臓TSE-DWIの至適条件はSENSE-factorは4.0から5.0とし、RFAを最大（160°）に設定することが重要であった。

P-1-058　PTSMA後のHOCM患者における造影後 Cine SSFP MRIの有用性

○山多　芙美[1]、天野　康雄[1]、城　　正樹[1]、橋本　英伸[2]、汲田伸一郎[1]

[1]日本医科大学付属病院 放射線科、[2]東邦大学医療センター 大森病院 循環器内科

Purpose Cardiac MRI is useful for evaluating the efficiency of alcohol septal ablation (ASA) for hypertrophic obstructive cardiomyopathy (HOCM). Cine SSFP imaging quantifies cardiac function and visualizes jet flow crossing the left ventricular outflow tract (LVOT), while late gadolinium enhancement (LGE) MRI identifies myocardial infarction (MI) after ASA. The aim of this study was to evaluate whether we could detect ASA-induced MI　and microvascular obstruction (MO) and LVOT jet flow with a single contrast-enhanced SSFP (ceSSFP) imaging. Methods The 16 MRI examinations of 12 HOCM patients after ASA were assessed. Precontrast SSFP, ceSSFP and LGE MR imaging were performed with a 1.5-T imager. The ceSSFP was performed 3-7 min after gadolinium injection. The signal ratios between PTSMA(Percutaneous Transluminal Septal Myocardial Ablation)-induced MI and MO and the remote myocardium were compared between ceSSFP and LGE imaging. Results LGE and ceSSFP visualized MI in all 16 studies, while precontrast SSFP did only in the 6 studies (37.5%). Both LGE and ceSSFP showed MO in the 7 patients who underwent MRI within 7 weeks after ASA. However, precontrast SSFP did only in one patient. The location of MO identified by ceSSFP or LGE was related to the decrease in the LVOT pressure gradient. The signal ratio of MI/remote myocardium was significantly higher in LGE imaging than in ceSSFP imaging (P=0.011). The signal ratio of MI/MO was significantly higher in LGE imaging than in ceSSFP (P=0.042) imaging. The ceSSFP visualized the abnormal jet flow crossing the LVOT, which was consistent with an LVOT pressure gradient higher than 30 mmHg in 3 of the 4 studies. Conclusion The single ceSSFP study is useful for detecting PTSMA-induced MI and MO and the LVOT jet flow.

P-1-059　Acceleration motion correctionを用いた心筋拡散強調画像に関する基礎的検討

○杉森　博行[1]、真鍋　徳子[2]、石坂　欣也[1]、高森　清華[1]、藤原　太郎[1]、奥秋　知幸[3]、荻野　徹男[3]、
工藤　與亮[2]

[1]北海道大学病院 診療支援部 放射線部、[2]北海道大学病院 放射線診断科、
[3]フィリップスエレクトロニクスジャパン

【目的】近年心筋における拡散強調画像はmotion correctionとして，2次項補正を用いたacceleration motion correction(aMC)で画像への拍動の影響を低減した撮像が利用可能となってきた．しかし，aMCを用いた心筋拡散強調画像の報告はあるが，至適b値およびapparent diffusion coefficient（ADC値）を検討したものは少ない．本研究では基礎的検討として健常ボランティアでb値を変化させ拡散強調画像を撮像し，設定したb値とADC値について比較を行うことを目的とした．【方法】装置はPhilips社製1.5T MRI装置(Achieva)，32-channel SENSE Torso-cardiac coilを用い，同意の得られた健常ボランティア5名(施設倫理委員会承認済)を撮像対象とした．撮像断面は左室短軸で心中部に設定した．aMCを用いた心筋拡散強調画像の撮像条件は FOV:375mm, TR/TE:4364/133ms, 3 slices, slice thickness:5 mm, 375 matrix, SENSE factor 2とし，b値は: 0-300, 0-400, 0-500, 0-600, 0-800, 0-1000 s/mm^{2}の組み合わせで撮像を行った．また，b値0,50,100,200,500 s/mm2で撮像を行いdiffusion coefficient (D)を算出した．得られた画像はImageJ(NIH)およびMATLAB(Mathworks)にて心筋4点(前壁・中隔・側壁・下壁)のADC値を測定した．多重比較検定によりADCの平均の差を比較し有意水準5%未満を有意とした．【結果】心中部におけるADC値はb値0-800,0-1000 s/mm^{2}を用いた撮像において他のb値を用いたADC値よりも有意に低い値となった．またDとの比較では0-300, 0-1000 s/mm^{2}において有意差が認められた．今後，疾患例との比較を行い心筋至適b値を設定していく必要がある．

P-1-060　SMART1Mapを用いた3T装置における心筋T1計測の初期経験

○奥田　茂男[1]、谷本　伸弘[1]、山田　祥岳[1]、松本　俊亮[1]、陣崎　雅弘[1]、布川　嘉信[2]、岡部　浩司[2]、
渡部　敏男[2]、野崎　　敦[3]

[1]慶應義塾大学 医学部 放射線診断科、[2]慶應義塾大学病院 中央放射線技術室、[3]GEヘルスケア・ジャパン

【背景】T1マッピングには、IRパルス（MOLLI)、SRパルス（SASHA)、IRとSRパルス(SAPPHIRE)を用いる、など様々な方法がある。今回、Saturation Method using Adaptive Recovery Times for T1 Mapping (SMART1Map)法を用いて心筋T1値の計測を行った。【目的】SMART1法による心筋T1値計測の妥当性を検討すること。【方法】使用装置は3.0T MRI装置（Discovery MR750 3.0T, GEHC)。対象は遅延像影を含めた心臓MRI検査を行った10人（平均61.9歳、男性7人)。造影剤の投与前後に、左室短軸像3断面においてSMART1法とMOLLI法を撮像し、T1mapを得た。MOLLI法のデータは、Deichmannらの方法により修正しT1値とした。中位中隔と左室内腔に関心領域を置きT1値を計測した。造影前後T1値とヘマトクリット値より、心筋細胞外液量(ECV)を計算した。これらの値を、これまでの文献値と比較した。【結果】SMART1法（および修正MOLLI法）による造影前の心筋T1値は1582.8 ± 135.6 msec (1270.9 ± 200.0)、左室内腔T1値は1790.1 ± 157.4 (1698.6 ± 192.4)、造影後にはそれぞれ 753.0 ± 118.7 (630.7 ± 137.2)と442.3 ± 127.1 (514.7 ± 159.2)、ECVは0.240 ± 0.056(0.351 ± 0.111)と算出された。【考察】飽和回復法で1.5T装置において計測した心筋T1値は約 1200 msecと報告されており、今回の結果は3T装置における妥当な値と考えられた。さらなる検討が必要であるが、SMART1法による心筋T1計測は実行可能と考えられた。

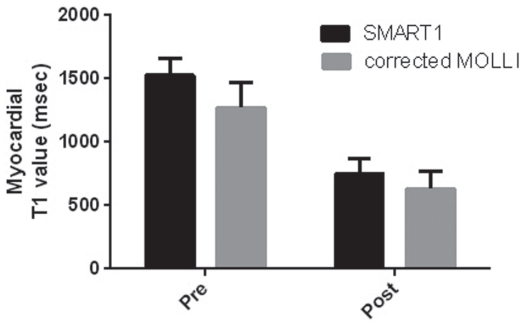

P-1-061　等間隔収集軌道を用いたMRI圧縮センシングの検討

○八坂　俊吾、関根　和樹、伊藤　聡志、山田　芳文
宇都宮大学 大学院工学研究科 情報システム科学専攻

【目的】 圧縮センシング(CS)をMRIに応用する場合にランダムに収集点を選ぶことが多い．このとき，信号量が同量であっても再生像の品質は信号の収集密度やランダムさに依存し，安定した画質の再生像を得ることは難しい．本研究では，再生像の画質安定化を目的とし，等間隔に間引いた信号から画像再生を行う新たな方法について検討を行った．
【方法】 一般的にMRIにCSを応用する場合は制限等長性を満足するために，観測行列であるフーリエ変換行列をランダムに間引き方法が取られる．本研究では，撮像に2次関数状に被写体の位相を与えてからフーリエ変換を行う位相拡散フーリエ変換法(PSFT)[1]を利用した．このとき，位相拡散項の存在により信号の間引きが等間隔であっても画像再生が可能となる．位相拡散フーリエ変換法は，2次関数状の磁界発生コイルを追加するか，あるいはRFパルスをチャープ状に周波数変調することで実現できる．
【結果】 被験者の同意を得て得られたボランティア画像を利用して画像再生シミュレーションを行った．画像はマトリクスサイズが256×256である．位相拡散パラメータは，位相変化が視野端でナイキスト周波数の限界になる値を基準とし，その定数倍(h)とした場合の検討を行った．シミュレーションの結果，信号量が1/2, 1/3, 1/4のそれぞれに最適なhは，基準値の0.3，0.5，0.7～0.8倍とそれぞれ異なる値となった．PSFTにランダムサンプリングを与える方法に比べると，提案法では画質が安定し，アーティファクトの現れ方が異なる結果となった．フーリエ変換法にCSを応用した方法と比べると，輪郭の鮮鋭さではフーリエ変換法が優れ，画像の中間コントラストの表現では提案法が優れている傾向が示された．
【結語】位相拡散フーリエ変換法を使用することにより，等間隔に間引いた信号から画像を再生できる可能性が示唆された．最適な位相拡散係数は信号の間引き方により異なる値となった．今後は位相変化が大きな画像について検討を行う予定である．
[1] Maudsley AA: J Magn Reson., 76:287-295, 1988

P-1-062　1.0T永久磁石によるEcho Planar Imagingを用いた生体マウスの撮像

○拝師　智之[1]、橋本征太郎[2]、矢野　順也[3]、寺田　康彦[3]、巨瀬　勝美[3]
[1]株式会社エム・アール・テクノロジー、[2]株式会社エクサ エンタープライズ開発本部、
[3]筑波大学 数理物質科学研究科

【目的】生体マウス用のコンパクトな永久磁石式MRIは簡便さが長所であるが、一歩踏み込んで、Echo Planar Imaging（EPI）を実施したいという要望がある。本研究は、今回、1.0T永久磁石式のMRIによる麻酔下マウスの標準的EPI画像の取得を目標に行った。
【方法】永久磁石磁気回路(水平開口Gap 90mm，主磁場軸鉛直，NEOMAX社製造2002年3月，再シム後均一度2.6ppm@30mmDSV)、平板型勾配コイル、2次SHIMコイル、およびRFソレノイドコイル(φ32mm)を装備したMRI（DTRX5, Windows7-32bit, S7A, iPlus）に、2Dスピンエコー EPI法としてマトリクス数64x128、画素サイズ(0.6mm)^2、スライス厚5mm、TE=90ms、データ収集時間64ms、NEX=1の呼吸非同期のものを実装した。readout軸は被写体マウスの左右に相当するGXとし、phase-encode軸は鉛直方向のGZとした。
【結果】麻酔下マウス(C57BL/6, M, 40g)の頭部から尾部までの軸に対して垂直に約5mm間隔で断続的に撮像したものを図に示す。左上の頭部から右下の尾部に向って連続的に2D断層を示している。EPIの最適化に2次SHIMおよび参照スキャンは必須であった。chemical-shiftおよびN/2偽像が強く表れたが、FOV内での非対称な画像歪は適度であり、1.0T小型永久磁石を用いてEPIを汎用化することは可能と結論した。

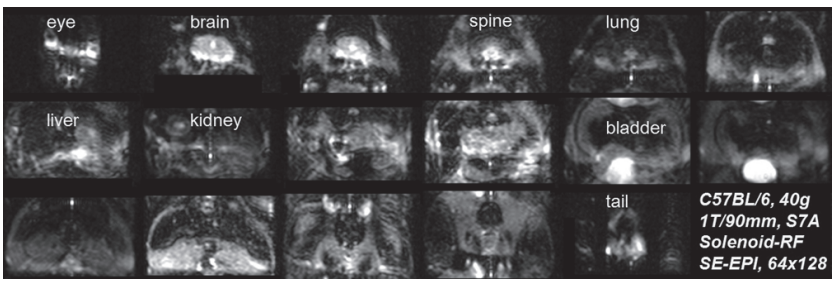

P-1-063　RF-Spoiled Gradient Echoを用いた高速3Dマルチパラメータマッピング

○谷口　陽、横沢　俊、白猪　亨、黒川　眞次、越智　久晃

日立製作所 研究開発グループ

【はじめに】緩和時間分布などを取得するパラメータマッピングでは、一般に、撮影条件や緩和時間などと輝度の関係を表す輝度関数があらかじめ定式化されている必要があり、撮影時間の短縮が難しい場合が多い。一方、この輝度関数を計算機シミュレーションによって数値的に求め、RF位相を変化させたRF-spoiled GEに適用し、緩和時間とRF照射強度(B1)、密度(ρ)の各パラメータ分布を推定する方法がある[1]。本発表では、撮影条件最適化とマルチエコー化によりパラメータ推定精度を高め、ヒト頭部のT1, T2*, B1, ρを3D等方ボクセルにて高速に取得する方法を検討した結果について述べる。

【方法】まず、計算機シミュレーションにて、RF-spoiled GEの画像コントラストに影響するTR (10-60 ms)、FA (3-30度)を変化させるとともに、RF位相(θ: 0-22度)を変化させて信号強度を計算した。T1 とT2はそれぞれ50-5600 msと10-2800msとした。こうして計算した信号強度にTEによる減衰を加えて3次の多項式補間により輝度関数f(T1, T2, TR, B1 × FA,θ, TE)を数値的に構成した。

この輝度関数を用いてパラメータ推定に最適な撮影条件セットを誤差伝播法にて求めた。対象組織はGM、WM、CSF、fatとし、それぞれの3Tにおける緩和時間の推定を目的とした。撮影条件の範囲は上述と同じとし、TEは4.5 msの倍数、マルチエコー数はTRに応じて増減させた。撮影条件セットの数は、未知数4よりも多く6組とした。

3 T装置にて、T1、T2をGM、WM、CSF、fatに合わせたファントム(MnCl2水溶液)とヒト全脳を対象に、T1、T2*、B1、ρの各マップの取得を試みた。得られたT1とT2*をそれぞれ2D IR-FSEと2D multiple GEによるT1、T2*と比較した。

【結果と考察】ファントム撮影の結果、T1、T2*の誤差は7％以下であった。ヒト全脳のGM、WMのT1、T2*においても同程度の精度であった。撮影時間は4倍速パラレル撮影を併用してボクセルサイズ1.1 mmと1.6 mmの場合にそれぞれ12分と5分であった。

[1] Taniguchi Y, et al., ISMRM, 4560, 2011.

P-1-064　MR位相画像の圧縮センシングにおけるスパース化関数のマルチスケール化に関する検討

○渋谷　萌音、伊藤　聡志、山田　芳文

宇都宮大学 大学院工学研究科 情報システム科学専攻

【目的】 位相変化が大きい画像に圧縮センシングを応用する場合には，画像の振幅と位相を求める必要がある．この方法には振幅と位相をそれぞれ最適化する方法[1]と複素関数をスパース化関数に使用する方法などがある．前者は計算コストが大きく，かつ収束値が求める解と限らない可能性があり，後者は，十分なスパースを与えることができない問題がある．本研究ではeFREBAS変換が複素変換であること，また，スケーリング係数を多重に使用すると観測行列とのインコヒーレント性を高めることができる点に着目し，スケーリング係数を多重に使用する方法について特にスケーリング係数の使用法について検討を行った．

【方法】 スケーリング係数の異なるeFREBAS変換間の相互コヒーレンスを調べた．スパース化関数に使用するスケーリング係数を2から15まで逐次的に変化させた場合の再生像品質を調べた．スケーリング係数は，昇順と降順，ならびに係数の使用数などいついて検討を行った．再構成は反復的ソフトしきい値法の改良法を使用し，スケーリング係数は循環的に使用した．提案法をZhaoらの方法[1]，および位相画像の実部と虚部を独立に求める方法(SymCS)[2]とで比較を行った．

【結果】 被験者の同意を得て撮像されたボランティア画像を利用して画像再生シミュレーションを行った．評価において東芝製MRIで得られた256x256画素のMR位相画像を使用した．スケーリング係数は，昇順で4から11までの数を使用したときに最もSNRの高い画像が得られた．再生像は，Zhaoらの方法やSymCSに比べ位相と振幅とも精度の高い画像を得ることができた．

【結語】 MR位相画像のスパース化にeFREBAS変換を利用し，そのスケーリング係数を多重に使用すると簡単なアルゴリズムで良好な画像を再生できることが示された．

[1] Zhao F et al.: IEEE Trans on Med Imag, 31:1713-1723, 2012 [2] Ito S et al. : 21th ISMRM, 2604, 2013

P-1-065　1.5T MRIを用いたDTI撮像におけるMulti-Band EPIの有用性

○三津田　実[1]、鈴木　雄一[1]、笠原　朗弘[1]、國松　　聡[1]、丸山　克也[2]、渡辺　靖志[1]、更科　岳郎[1]、
井野　賢司[1]、佐藤　次郎[1]、矢野　敬一[1]、大友　　邦[1]

[1]東京大学医学部附属病院 放射線部・科、[2]シーメンスジャパン株式会社

【目的】近年、MRIの新しい撮像法である多断面同時励起同時信号収集技術“Multi-Band (MB) EPI”を使用した研究および臨床応用が盛んに行われている。MB EPIでは、撮像可能枚数の増加または撮像時間短縮が可能となる。これまでの報告は、利点の大きい高磁場や高スリューレイトの装置を使用したものが多く、1.5T MRIでの報告はほとんどない。本研究では、臨床用1.5T MRIを用いて、錐体路描出を目的としたDiffusion Tensor Image (DTI) におけるMulti-Band EPIの有用性について検討した。
【方法】健常人ボランティア男性10名を対象とし、Siemens 1.5T MAGNETOM AVANTOを用いて、MBを使用していない従来のEPI（従来法）と、MB factor を2から4まで変化させたMB-EPIで撮像を行った。従来法およびMB factorを変化させた手法それぞれからDiffusion Tensor Tractography (DTT)を描出し、従来法とのDTTの類似度を評価した。また、従来法にて得られた画像から錐体路のDTTを描出し、Tract-Specific Analysis（TSA）のROIとして設定した。従来法およびMB factorを変化させた手法から定量値であるADCとFAを算出し、それらの画像上でTSAを行った。
【結果】MBを使用することで、従来法と比べ撮像時間は約40%短縮した。MB factor 2ではADC・FAともに従来法と同等の値を示し、Tractographyの類似度も高かった。一方、MB factor 3、4では、ADC・FAは従来法とは有意に異なる値を示し、Tractographyの類似度は低かった。
【結論】1.5T MRIを使用したDTI撮像において、MB factorを2としたMB-EPIは、短時間で従来と同等の画質を得られる有用な撮像法である事が分かった。

P-1-066　b=0 を使わない拡散テンソルイメージング I: ADC と FA への影響

○野崎　尚大[1]、梅沢　栄三[1,2]、川崎　真啓[2]、河野　泰成[3]、石原　大地[2]、塩川　翔子[1]、増元　　光[3]、
中井　敏昭[3]

[1]藤田保健衛生大学医療科学部 放射線学科、
[2]藤田保健衛生大学大学院保健学研究科 医用放射線科学領域、[3]藤田保健衛生大学病院 放射線部

【背景】拡散強調画像（DWI）には灌流も影響している。灌流は速いため、b=200 ～ 400 s/mm^2 以上の DWI 信号に含まれる灌流成分はノイズレベル以下になる。拡散テンソルイメージング（DTI）は、従来、b=0 の DWI 信号を使うため、灌流の影響を受けている。b=0 を使わないことで、DTI に対する灌流の影響を低減できると考える。【目的】DTI で b=0 を使わないことの、ADC と FA への影響を調べる。【方法】健常ボランティアを 3 T 装置で撮像した（加算回数：1、ボクセルサイズ：等方的 2mm、TE=128 ms、MPG 方向数：32）。拡散 MRI 解析ソフトウェア「dTV.II.Lite」と関連ライブリ（Masutani Y et al., MR diffusion tensor imaging: recent advance and new techniques for diffusion tensor visualization, EJR, 46(1):53-66, 2003）のソースコードを、b=0 を使わない DTI が行えるように変更した。b=200 s/mm^2 もしくは 400 s/mm^2 と、1500 s/mm^2 で DTI を行い、b=0 と 1500 s/mm^2 の結果と比較した。脳梁内に 17 個の小さい球形関心領域を設定して、このうち安定した結果が得られる 12 個の各領域の mean ADC と FA の平均値を求め、それぞれ 12 個の標本とした。b=0 を使う場合と使わない場合のこれらの標本平均の差を検定した（有意水準 5％）。【結果】b=200 s/mm^2 と 1500 s/mm^2 を用いた場合は、b=0 と 1500 s/mm^2 の場合よりも、mean ADC は有意に小さく、FA は有意に大きかった。b=400 s/mm^2 と 1500 s/mm^2 を用いた場合は、b=0 と 1500 s/mm^2 の場合よりも、mean ADC は有意に小さいが、FA には有意差は認められなかった。【考察】b=0 を使わないことで、動きの速い灌流成分が除去されたため、ADC が小さくなったと考える。b=0 を使わないことで FA が増加することは、毛細血管流方向と神経走行方向に相関が少ないことを示唆する。b=400 s/mm^2 と 1500 s/mm^2 を用いた場合に FA には有意差は認められなかったことは、SNR の低下が原因であると考える。

P-1-067　b=0 を使わない拡散テンソルイメージング II: 神経束追跡への影響

○塩川　翔子[1]、梅沢　栄三[1,2]、河野　泰成[3]、石原　大地[2]、野崎　尚大[1]、増元　　光[3]、中井　敏昭[3]、杉浦慎太郎[4]

[1]藤田保健衛生大学医療科学部 放射線学科、
[2]藤田保健衛生大学大学院保健学研究科 医用放射線科学領域、[3]藤田保健衛生大学病院 放射線部、
[4]岡崎市医師会 総合健診課

【背景】b=0 を使わない事で拡散テンソルイメージング（DTI）に対する灌流の影響を低減する事ができる。関連演題「同 I」では、b=200 s/mm^2 と 1500 s/mm^2 を使った DTI で、有意に mean ADC は小さくなり、FA は大きくなる事が示された。b=0 を使わない事で FA が増加する事は灌流の要因である毛細血管の走行方向と神経束走行方向に相関が少ない事を示唆する。よって、灌流を除去する事は神経束追跡に有益である可能性がある。【目的】DTI で b=0 を使わない事の、神経束走行追跡への影響を調べる。【方法】健常ボランティアを 3 T 装置で撮像した（撮像条件は関連演題「同 I」と共通）。拡散 MRI 解析ソフトウェア「dTV.II.Lite」と関連ライブリ（Masutani Y et al., MR diffusion tensor imaging: recent advance and new techniques for diffusion tensor visualization, EJR, 46(1):53-66, 2003）のソースコードを、b=0 を使わない DTI が行えるように変更した。内包後脚または大脳脚に各20通りのスタート領域を設定し、中心前回にターゲット領域を設定して錐体路の追跡を行った。追跡終了の条件である FA 下限値を 0.12 ～ 0.42 まで 0.06 間隔で変化させ、追跡できた軌跡本数を求め、これが多いほど良好な追跡と判断した。b=200 s/mm^2 と 1500 s/mm^2 を使った場合と、b=0 と 1500 s/mm^2 を使った場合を比較した。【結果】スタート領域が内包後脚の時は、全FA下限値においてb=0を使わない場合の方が追跡本数が有意に多かった。スタート領域が大脳脚の時は、FA=0.42の時以外でb=0 を使わない事による追跡本数の有意な増加はなかった。【考察】スタート領域が内包後脚の時、b=0を使わない場合に追跡本数が改善したのは、灌流の影響を低減できたからだと考える。スタート領域が大脳脚の時に追跡本数が改善しなかった原因の一つとして、そもそも内包後脚に比べて大脳脚では灌流の影響が少ない可能性がある。また、神経束追跡の良否の判定方法の妥当性を検証する必要がある。他にも、b=0 を使わない DTI 解析自体が信号ノイズに敏感である可能性があるため、TE を短くするなどしてSNR を高める必要がある。

P-1-068　Multi-Band EPIを用いたQ-ball imaging tractographyによる錐体路描出と新たな比較法の提案

○鈴木　雄一[1]、國松　　聡[2]、三津田　実[1]、神谷　昂平[2]、丸山　克也[3]、Yacoub Essa[4]、渡辺　靖志[1]、更科　岳郎[1]、井野　賢司[1]、佐藤　次郎[1,2]、矢野　敬一[1]、大友　　邦[1,2]

[1]東京大学 医学部 附属病院 放射線部、[2]東京大学 医学部 附属病院 放射線科、
[3]シーメンスジャパン株式会社、[4]ミネソタ大学

【目的】撮像時間が短縮可能な多断面同時励起かつ同時信号収集技術であるMult-Band(MB) EPIを併用してDWIを撮像し、Q-ball imaging(QBI)を用いて錐体路tractographyを描出し、どのような特徴や傾向が生じるか検討した。またtractographyの評価法についても検討した。
【対象と方法】対象は健常人ボランティア男性12名（平均年齢28.3歳）。使用装置はSiemens 1.5T MRI MAGNETOM Avanto B17。従来法としてDWIをMPG 64軸、b-value 3000 [s/mm2]、2.8mm等方性ボクセル、撮像時間8分49秒で撮像し、錐体路を描出した。またMB factor=2（2枚同時励起同時撮像）を使用して5分27秒に撮像時間のみ短縮した時間短縮法と、時間短縮した分MPGを104軸に増加し、撮像時間8分51秒のMPG増加法とでそれぞれ錐体路QBI tractographyを描出し、従来法との類似度としてDICE係数を求めた。またtractographyでは用いられていないが、画像や構造の類似度を表現できるSSIM（Structural SIMilarity）も算出、さらにそのSSIM mapを作成し、tractographyの類似度検証にも応用可能か検討した。
【結果および考察】全例において錐体路を描出することが可能であったが、MB-EPIを併用した場合、描出体積は従来法に比べ減少傾向であった。DICE係数は、時間短縮条件で0.632、MPG増加条件で0.669あった。またSSIMでは0.939、および0.940であり、ほぼ差が無いという結果になった。またDICEとSSIMとの相関係数は0.64、寄与率は0.41となり正の相関が認められた。
【結論】MBF=2のMB EPIを併用することで、時間短縮法の撮像時間は従来法に比べ約40％短縮可能であった。しかしQBI錐体路tractographyの描出類似度は、従来法の約65%だった。一方MPG増加法も、同程度の構造類似度を示し、MPGを増加させても大きな差が生じなかった。またSSIMにおいても同様の傾向を得ることができた。従って、今回の検討ではMPG印加軸数の増加のメリットはほとんどなかったと言え、tractography評価においてSSIMを用いた評価の可能性が示唆された。

P-1-069　ファントム溶液と撮像環境が神経追跡手法に及ぼす影響の検討

○石田　　和[1]、山本　詩子[2]、廣安　知之[3]

[1]同志社大学大学院 生命医科学研究科 医工学・医情報学専攻、
[2]京都大学 大学院情報学研究科 システム科学専攻、[3]同志社大学 生命医科学部 医情報学科

【目的】DTI解析による神経線維の走行推定は線維周辺の水分子の拡散情報を用いて神経線維の走行方向を推測し描画を行う．その際，描画された神経線維と実際の脳内の神経線維の構造が一致しない可能性が存在する．また，実物と取得データとの比較のための被検体には死後脳や動物モデルを用いるケースがあるが，保存や再現性の問題がある．本研究では，脳の神経線維を模擬した再現性のあるファントムを作成した．また，撮像時におけるパラメータの違いとファントム溶液の違いが神経追跡に及ぼす影響の検討を行った．これは撮像環境やファントム素材が撮像データに影響を与えることで，神経追跡に影響を及ぼす可能性がある．【方法】撮像実験には日立メディコ社製ECHELON Vega 1.5 T MRI装置を用いた．撮像パラメータは，パラメータA をTR/TE 2923/90.4 ms，Voxel size 1.88 × 1.88 × 3 mmと設定し，パラメータB をTR/TE 2923/90.4 ms，Voxel size 3 × 3 × 3 mmと設定した．ファントムは直径約5.3 μmの中空糸（東レ製）を用い比較的単純な構造である直線構造の神経線維束を模して作成した．ファントム溶液には造影効果が期待される塩化鉄水溶液と，純水を用いて比較検討を行った．比較項目として，信号対雑音比 (SNR)，平均FA値，追跡された線維の長さの平均を指標として調査を行った．また線維追跡における神経追跡手法にはEuler法を用いた（FA > 0.25，変化角 < 90°）.【結果・考察】純水，塩化鉄水溶液共にパラメータBによる撮像データの方が，SNR，平均FA値が共に高い値を示す傾向が見られた．よって，パラメータBにおけるデータはパラメータAにおけるデータよりもノイズが少なくFA値が全体的に高い値を示すデータが得られると考えられる．また，純水より塩化鉄水溶液を入れたファントムでSNRが高い結果が得られた．これは，塩化鉄水溶液に含まれる金属イオンの常磁性から得られる造影効果が影響し，プロトンの緩和時間を短縮させ，信号強度が高くなったためであると考えられる．よって，塩化鉄水溶液をファントム溶液として用いることで線維追跡を行う描画手法の検討に際して，より信頼性のあるデータを提供できると考えられる．

P-1-070　Diffusion Tensor Imagingを用いた性能評価用ファントムと自動解析ソフトウェアの開発

○橘　　篤志[1,2,3]、岩尾　悠真[4]、佐野ひろみ[1,4]、川口　拓之[4,5]、立花　泰彦[2]、福士　政広[1]、小畠　隆行[1,2]

[1]首都大学東京大学院 人間健康科学研究科、[2]放射線医学総合研究所 重粒子医科学センター、
[3]Stanford University, Division of Cardiovascular Medicine、
[4]放射線医学総合研究所 分子イメージング研究センター、[5]産業技術総合研究所 人間情報研究部門

【目的】Diffusion Tensor Imaging（DTI）は水拡散の方向依存性を表した撮像法であり，見かけの拡散係数や拡散異方性を定量できる。我々は昨年DTIの性能評価（QC）を目的として，拡散異方性をもつDyneema（Dy）線維を利用したDTIファントムの開発について報告した [1]。本研究では他のバイアスを除いた性能評価を行うため，DTIファントム画像へ自動的にROIを設定し定量的指標を求めるソフトウェアを開発した。今回は領域抽出の正確さについて検証した。

【方法】Dyとの比較用に毛細管を配置したガラス製のキャピラリープレート（CP）を用意し，各サンプルを直径10 mmのケースへ入れ土台ファントムへ設置した（MRI軸のXY平面においてDyを0°, 45°, 135°, 240°, 300°, CPを90°の位置へ設置）。3T MRI（SIEMENS, Verio）にてDTI撮像を行った（RESOLVE, MPG6軸）[1][2]。画像をソフトウェアで読み込み，b0画像を用いて閾値処置により各サンプルケース領域の自動抽出を行った。解析時に主成分分析を用いて再度ROIの調節を行い直径D mmのROIを抽出した。領域抽出の正解値としてb0画像を基にマニュアルにてROIを作成した。自動抽出とマニュアルとの重なり具合をJaccard係数（1に近い程重なりが多い）にて評価し，各サンプル領域におけるFA値，ADC値の結果を比較した。

【結果】Jaccard係数は 0.5755 (D = 4 mm) となった。マニュアルにおけるFAは 0.45 ± 0.21 (CP), 0.45 ± 0.22 (Dy 5本)，ADCは 1.5 ± 0.36 × 10^{-3} mm^2/s (CP), 1.3 ± 0.40 × 10^{-3} mm^2/s (Dy 5本) となった。自動抽出におけるFAは 0.43 ± 0.24 (CP, D = 4 mm), 0.45 ± 0.22 (Dy 5本, D = 4 mm)，ADCは 1.4 ± 0.39 × 10^{-3} mm^2/s (CP, D = 4 mm), 1.3 ± 0.41 × 10^{-3} mm^2/s (Dy 5本, D = 4 mm)となった。

【結論】解析ソフトウェアを用いてCP，Dyを自動抽出しDTI情報を計算する事が可能であり，マニュアル抽出の結果とも近い値となった。本ソフトウェアはDTIファントムと組み合わせることによりDTIのQCに有効であることが示された。

【文献】1)橘篤志．他．第42回日本磁気共鳴医学会大会.2014;P-3-211, 2)David A.P. et al. Magn Reson Med. 2009;62:468-475

P-1-071　DTIとfNIRSデータを用いた脳活性部位の神経線維3D描画システムの構築

○大谷　俊介[1]、山本　詩子[2]、廣安　知之[3]

[1]同志社大学大学院 生命医科学研究科 医工学・医情報学専攻、
[2]京都大学大学院 情報学研究科 システム科学専攻、[3]同志社大学 生命医科学部 医情報学科

[目的]本研究の目的は精神疾患の発症メカニズムの解明に繋がるであろう脳内ネットワークの解明を行うことである．そのため，DTIデータを用いた神経追跡手法により得られる脳神経線維の走行とfNIRS(functional Near-Infrared Spectroscopy)から得られる脳活性部位を3D可視化するシステムを構築した．本稿では提案システムを用いて，RST(Reading Span Test)課題を行った際，時間的に変化する脳活動部位の付近を通る神経線維を検討することを目的とする．[方法]提案システムはDTIデータを用いた神経線維の3次元座標データ，fNIRSの脳血流量変化データを用いて，活性部位付近の神経線維を3次元で描画するシステムである．本システムを用いた評価実験では短文を読みながら文中の指定された単語を記憶するRST課題時の複数の活性部位の関係性を検討した．本課題に必要な部位は前頭前野背外側部(Brodmann Area 9,46)，ウェルニッケ領域(BA 22)，運動野周辺(BA 4)とされている．課題成績が高い被験者，低い被験者各1名の脳血流変化データ，脳神経線維データを用い，各被験者が課題を行った際の時間的に変化する脳活動部位の付近を通る神経線維神経線維の描画を行った．それらの描画結果の比較を行い，課題成績による活性部位付近の神経線維の関係性を調査した．[結果]RST課題に必要とされる部位である前頭前野背外側部，ウェルニッケ領域，運動野周辺の付近の神経線維に着目した．すると，高成績者のみタスク開始と同時にタスクに必要な脳部位を巻き込む神経線維を発火させるための構造的ネットワークの存在が確認された．この理由から暗記を効率良く行うことが可能となり，高成績に繋がったと考えられる．これらの結果からRST成績によって脳特定部位の神経線維の繋がりの構造には違いがあることが示された．[結論]本システムを用いることで，DTIとfNIRSデータから活性部位付近の神経線維を可視化することで脳内ネットワークの解明に繋がることが示唆された．以上より，脳機能情報と構造情報を同時に検討することで時系列で変化する部位を活性させるために発火する神経線維を確認することが可能となり，より高度な議論を行うことが可能である．

P-1-072　Applicability of Multiband Acquisition in Diffusion Tensor Imaging

○栗本　貴子[1]、チェンウイ　チャン[2]、マシュー　ミディオン[2]、エリック　プリンツ[3]、ダン　シュー[2]、
桧沢　宏之[1]

[1]GEヘルスケア・ジャパン株式会社研究開発部 MR Applications & Workflow、
[2]GE Healthcare MR Applications & Workflow、[3]GE Healthcare MR Engineering

[OBJECTIVE] Multiband Echo Planar Imaging (Multiband EPI) is a technique to simultaneously acquire multiple slices of EPI by sending multi-bandwidth excitation pulses at once. It is expected to increase the spatial resolution while reducing the scan time and enable diffusion imaging to be more accessible in clinical studies. The feasibility of the multiband technique was investigated by utilizing it within Diffusion Tensor Imaging (DTI).

[METHOD] A healthy volunteer who gave a written informed consent was scanned with GE Discovery MR 750w using 32ch head coil. DTI scan was performed with multiband acquisition OFF, multiband (slice acceleration) factor = 2, and 3 using the same set of scan parameters except slice acceleration factors. After the image reconstruction of multiband DTI, SNR was measured inside the ROI based on the mean and the standard deviation (SD) ratio. ADC values were measured within the ROI that was placed on white matter and grey matter in 6 different slices.

[RESULTS & DISCUSSION] By using multiband technique, the scan time was decreased from 5m16s to 2m26s and 1m47s for no slice acceleration, multiband factor 2, and multiband factor 3 respectively to cover the exact same head volume. Image reconstruction of these multiband acquisitions was successful although some visible reconstruction error such as missing data points was observed with multiband factor 3 dataset. The measured SNR indicated that DTI with comparable spatial resolution could be achieved with much reduced scan time although the reconstructed images of multiband factor 3 had overall signal intensity lowered by approximately 40%. The comparison of ADC values also showed that multiband acquisition was able to keep the image quality and anatomical information while reducing the scan time.

P-1-073　Reference scanがMulti bandに及ぼす影響

○濱崎　　望[1]、堀　　正明[2]、佐藤　秀二[1]、川崎　英生[1]、高野　　直[1]、鈴木由里子[3]、芳士戸治義[1]、
青木　茂樹[2]

[1]順天堂大学医学部附属順天堂医院 放射線部、[2]順天堂大学医学部大学院 放射線医学研究科、
[3]フィリップスエレクトロニクスジャパン

はじめに）Multi band(MB)はスライス方向に複数の異なる周波数送信し励起を行い、複数のスライスが重なった状態の画像を取得し、Reference scan(RS)のデータを用いて展開を行い通常の画像とする技術である。MBにおいて画像劣化の要因となるのは、MB factorの数の分だけ重なった画像の展開時分離エラーによるものであり、展開時に用いている情報であるRSの適正化が重要となる。今回我々は、RSがMBに及ぼす影響について検討したので報告する。対象と方法）使用装置はPhilips Achieva3.0T, 32ch head coil、MBはGyroTools社製、対象はACRファントム及び、同意を得たボランティアの頭部である。方法1：MB 使用時のRSの適正を検討するために、ファントムを軸位断面、MB (factor 2)撮像データに、加算回数、撮像断面、マトリックスサイズ、スライス厚を個々に変化したRSの情報を用いて画像を構成し、MBを使用していないNormal scan画像と展開精度の比較を行った。方法2：方法1より適正RSを用いて、MB (factor 2, 3, 4)を撮像して、factorの変化による展開精度を確認した。結果）ファントムを撮像した断面は、軸位断面であり撮像断面とRSのスライス断面が同一の場合、展開精度が向上している。マトリックスサイズは小さく、スライス厚は薄くすることでMB展開精度は向上した。また、コイル感度が低下する領域において展開精度が著しく劣化した。加算回数が3以上の場合、MB展開精度は変わらなかったが、加算回数が1の時は、展開エラーを確認した。適正化されたRSを用いたMB factor を2, 3, 4と変化させると、factor 数が上がるにつれて精度が低下する傾向であり、factor4において展開精度が著しく低下している。考察）加算回数が1の時は、展開エラーを確認した。これは、RSにおけるSNRが必要であることが言える。RSのマトリックス、スライス厚の分解能を細かくしても、撮像断面とRSのスライス断面が異なると展開精度が低下するため、MB使用時のRSの設定は、スライス断面が重要になると考えられる。結語）MBは、RSを最適化することにより画像展開の精度が向上する。

P-1-074　2次モーメント補正MEGを用いたMRエラストグラフィの基礎的検討

○尾﨑　正則、三好　邦博、荒井　　謙、浅野　健二、小杉　　進

GEヘルスケア・ジャパン株式会社 MR技術部

【目的】近年，MRエラストグラフィは肝臓を中心に広く臨床応用されている．この手法は外部振動に同期して傾斜磁場(Motion Encoding Gradient: MEG) を印加することにより対象組織の弾性率を得ることができる．心拍動や呼吸の動き，加振装置の想定外の振動などによる動きは弾性率計測精度に影響を与えるため，一般的に1次モーメント補正型MEGを用いる．しかし，心臓の動きや加振子の大きな動きに含まれる加速度項が計測に影響を与えている可能性も懸念される．本提案では2次モーメント補正型MEGを適用することで弾性率の推定精度を向上させることを目的としている．【方法】本研究ではGE社製 3.0T MR装置を用いた．撮像シーケンスはSE-EPI，加振周波数は60Hz，MEG印加軸はZ軸，3種のMEG (0次モーメント補正型, 1次モーメント補正型, 2次モーメント補正型) を用いた．ファントム実験は，弾性率の異なる物質を含むゲル状ファントム(OST社製)を設置，寝台を小さく往復運動させながら撮像し得られた弾性率マップからファントムの均一部分の弾性率および推定加振周波数の平均値，標準偏差および変動係数(CV)を測定した．ボランティア実験は，インフォームドコンセントを得られた健常被験者1名の肝MRエラストグラフィを撮像した．加振装置は心窩部に固定した．得られた弾性率マップから心臓直下の断面にて心拍動や加振装置による影響が予想される肝左葉と影響の少ない肝右葉の弾性率を測定し，両者の弾性率の比を求めた．【結果】ファントム実験では，提案法である2次モーメント補正型MEGは0次および1次モーメント補正型MEGよりも小さいCVを得ることができた．ボランティア実験では，肝右葉に対する肝左葉の弾性率比は1次および2次モーメント補正型 MEGが0次モーメント補正型MEGより1に近い比を得た．また2次モーメント補正型 MEGは1次モーメント補正型よりわずかに1により近い値となった．【結論】ファントムおよびボランティア実験の結果より2次モーメント補正MEGはMRエラストグラフィの弾性率測定精度を向上させる可能性を示すことができた．

P-1-075　三次元ファントムによる超高磁場頭部MR画像の幾何歪み・信号むらの補正

○山下　典生[1]、佐々木真理[1]、目時　　毅[1]、樋口さとみ[1]、上野　育子[1]、伊藤　賢司[1]、亀田　浩之[1,2]、
齊藤　紘一[1]

[1]岩手医科大学 医歯薬総合研究所 超高磁場MRI診断・病態研究部門、[2]北海道大学病院 放射線診断科

【背景と目的】超高磁場ではMR画像の幾何的歪みや信号むらが顕著となり、従来の画像処理法では十分な補正が難しい。我々は、傾斜磁場の非直線性などに起因する幾何的歪みと受信コイルの感度不均一などに起因する信号むらの補正を目的に、独自の三次元ファントムと自動解析プログラムを開発し、頭部容積画像を対象にその有効性評価を行った。

【方法】ファントムは球体を16分割した精度30μm以内のアクリル切削パーツの貼り合わせで構成し、最新の頭部コイルに対応させるため直径を180mmとした。撮像視野を広くカバーするため、基準構造物（15－30mmの球形構造）を球体内に均等に125個配置し、0.08％硫酸銅水溶液で充填した。7 Tesla 装置（Discovery MR950, GE Healthcare）を用いて、作成したファントムをT1強調容積画像（3D-SPGR: TR/TE/FA 7.2/2.1/12, FOV 256cm, matrix 256x256, thickness 1.0mm, partition 196, NEX 1）で撮像し、新規に開発した自動解析プログラムを用いた多項式近似によって幾何歪みと信号むらの補正を行った。設計上の位置と観測された位置とのずれによって幾何歪みを、また中心の基準球に対する平均値の比により信号むらを評価し、補正前後での比較を行った。

【結果】幾何歪みは、補正前の中央値0.59mm（範囲0.06－1.78mm）に対し、補正後は0.17mm（0.02－1.65mm）と有意に減少していた（p<0.001、Wilcoxon signed-rank Test）。また、中心球に対する他の基準球の平均信号値は、補正前の中央値1.48（0.56－2.63）に対し、補正後は0.94（0.64－1.23）と有意に減少していた（p<0.001、Wilcoxon signed-rank Test）。

【結語】独自に開発した三次元ファントムと自動解析プログラムによって、超高磁場における頭部容積画像の幾何歪みおよび信号むらを補正することができた。

P-1-076　マンガンを用いた局所磁場不均一補正用パットの効果について

○京谷　勉輔[1]、曽宮雄一郎[1]、西山　甲野[1]、里　　和也[2]、川光　秀昭[1]、高橋　　哲[1]

[1]神戸大学医学部附属病院、[2]神戸バイオメディクス

【背景および目的】頸部のような複雑な形状をした部位において，局所磁場の不均一による脂肪抑制ムラが発生するが，塩化第二鉄を用いた局所磁場不均一補正用パット(製品名：scan support PAT(以下，SSP))を用いることにより一定の効果を得ることが出来る．今回，内容物を塩化第二鉄からにマンガンに変更した新素材の局所磁場不均一補正用パット(以下，SSP2)を用いて局所磁場不均一の改善効果について検証を行なった．【方法】ダンベル形状の容器にオイルを封入した自作ファントムを用いて物理評価を行なった．ファントムのくびれた部分にSSP2または，SSPを巻きつけた状態，何も巻きつけない(air)それぞれの状態で局所磁場の均一性について比較した．3.0T MRI装置を用いてファントム矢状断のB0mapを取得し，ファントム全体の静磁場均一性を計測した．【結果】SSP2, SSP, airそれぞれの局所磁場のシフト量は，5.36 ± 35.95Hz, 10.45 ± 76.72Hz, 171.91 ± 181.98Hzであり，SSP2の方がSSPよりも局所磁場の不均一が優位に改善した（p<0.05）．【結語】局所磁場改善に従来のSSPでも一定以上の効果を認めたが，新素材のSSP2の方が，さらに改善傾向にあった．

P-1-077　T1-PETRA シーケンスの新生児気道描出能：脳 MRI 施行時画像での評価

○相田　典子[1]、野澤久美子[1]、佐藤　公彦[2]、草切　孝貴[2]、村本　安武[2]、鈴木　悠一[2]、藤井　裕太[1]、
榎園美香子[1]、柴崎　　淳[3]、豊島　勝昭[3]、村田　勝俊[4]

[1]神奈川県立こども医療センター 放射線科、[2]神奈川県立こども医療センター 放射線技術科、
[3]神奈川県立こども医療センター 新生児科、[4]シーメンスジャパン

【目的】JSMRM2014 にて T1-PETRA(WIP) の髄鞘化評価を報告したが、時間短縮と folding artifact 防止のために大きな FOV を用いているため新生児ではほぼ胸部を含む撮像範囲となる。新生児気道の臨床的気道描出能を評価することを目的とした。【方法】通常の脳 MRI 検査で、真空固定具にて新生児頭部を固定、躯幹部は様々な位置でいくらか動ける状態にあり、脳撮像後に鎮静剤を追加することなく T1-PETRA(4 分 20 秒) を追加。Siemens MAGNETOM Verio, 3T 32ch 頭部コイルを使用。画像評価は 1) 気管分岐 2) 右上葉分岐 3) 左上下葉分岐 4) 右中下葉分岐について、4 点法（score3: 分岐が明瞭に描出、2: 描出され診断的評価可能、1: 見えるが評価不能、0: 見えない）で、2 名の小児放射線科医の合議で判定。【結果】脳の T1-PETRA 画像が読影可能な連続する 39 症例（修正 34-46 週、平均・中央値 38 週）を気道評価の対象とした。1) 気管では 100 % 分岐が描出され（score1 以上）74 % が診断評価可能（2 以上）、以下各々 2)79 % ,43 % 3)92%,56% 4)74 % ,33% と判断された。【考察・結論】撮像中に新生児は当然呼吸をしており、腕や躯幹を動かしていた。また、胸郭下部はコイル端で S/N 不良にも関わらず気道描出能は良好で、半分以上の分岐が診断的評価可能と判定された。PETRA はすべてのコイルで撮像可能なため、頸胸部に合わせて最適化を行えばさらに描出能は上がるはずであり、放射線被ばくなしに小児気道を評価するのに有用である。

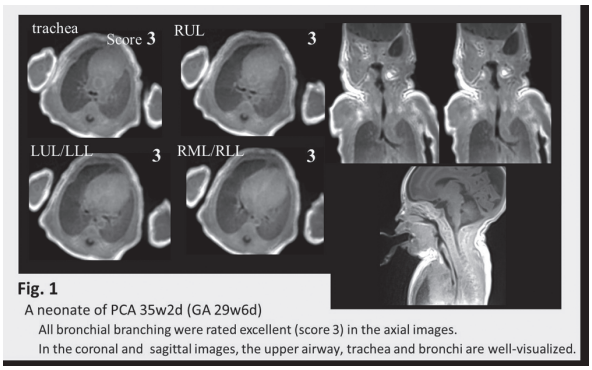

Fig. 1
A neonate of PCA 35w2d (GA 29w6d)
All bronchial branching were rated excellent (score 3) in the axial images.
In the coronal and sagittal images, the upper airway, trachea and bronchi are well-visualized.

P-1-078　PETRA による気道・胸部描出に関する試み

○草切　孝貴[1]、佐藤　公彦[1]、村本　安武[1]、鈴木　悠一[1]、筑丸　勝人[1]、村田　勝俊[2]、野澤久美子[3]、
相田　典子[3]

[1]神奈川県立こども医療センター 放射線技術科、[2]シーメンス・ジャパン株式会社、
[3]神奈川県立こども医療センター 放射線科

【背景・目的】脳 MRI を目的とした T1-PETRA(WIP) にて撮像視野内に胸部が入っていた画像を用いて新生児気道描出能の検討を行い良好な結果を得た (別報)。MRI にて胸部撮像が可能であれば被ばくなしに評価が可能であり小児にとっては大きなメリットとなる。そこで MRI における胸部撮像の可能性を検討すべく成人にて気道・胸部を描出するための基礎的な試みを行った。

【方法】MAGNETOM Verio 3T(Siemens) にて Body Matrix Coil と Spine Coil を使用した。Spoke 数を一定とし、Inversion Recovery(以後 IR) を用いた T1 強調 PETRA(以後 T1w) と、IR を用いない proton 強調 PETRA(以後 PDw) にて胸部を撮像した。評価方法は SNR および放射線診断医による視覚評価とした。

【結果】SNR は T1w より PDw がかなり高かった。視覚評価では肺野は PDw が、大血管は T1w が良好と判断された。

【考察】T1w では IR を用いることにより SNR が低下し全体的な noise が多くなったと考えられる。また血管内腔が低信号となり大血管の走行や相対的な位置関係を把握しやすくなるが肺野内の血管走行は noise や artifact に埋もれてしまう。一方、PDw では血管自体の分離は困難だが血液信号が高信号になることにより肺野内の細かな血管走行の描出が良好であったものと思われる。

【結語】SNR、artifact において PDw が優れていた。今後、限られた撮像時間内での TR、Spoke 数などのパラメータについて最適化する必要がある。

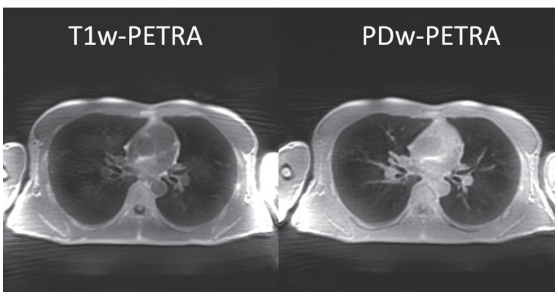

P-1-079　感度補正フィルタ強度の違いによる画像特性に関する検討

○荒川　裕貴、中村　公行、新井　健史、田村　知子、坂本仁美子、黒川　琴代、橋本　佳祐、
森岡　美英

がん・感染症センター 都立駒込病院

【背景】

Phased Array Coil(以下PAC)は素子に近い領域ほど高信号となり，得られる信号が不均一となる特徴を持つ．この不均一さを補正し，均一な信号分布を得るために感度補正フィルタがある．その一つに，ガントリ内蔵のvolume coilと使用するPACでprescanを行い，それらのデータから作成したフィルタを撮像した画像に掛け合わせる，prescan normalize filterがある．

【目的】

prescan normalize filterは信号分布が均一となるように行う正規化の強度が弱い順に，Moderate，Normal，Broad Rangeが選択できる．この違いにより信号強度が変動し，画像に影響することが考えられる．そこで，強度を変更した場合の画像特性に関して検討を行った．

【方法】

使用機器はMAGNETOM Skyra VE11(Siemens Healthcare Japan)，head/neck coil(20ch)，自作ファントム(サラダ油で満たした立方体容器)，撮像条件はsequence:Spin Echo，TR:1500[ms]，TE:10[ms]，FA:90 [°]，slice数:1，NEX:1，slice thickness:5[mm]，FOV:256 × 256[mm^2]，matrix size:256 × 256，BW:180[Hz/Px]．同一中心を通るaxial，coronal，saggitalの直行3断面に対して，フィルタ強度を変更して撮像した(Moderate，Normal，Broad Range，フィルタ無し)．画像解析にはImageJを使用し，各画像のプロファイルカーブを測定して信号強度を比較した．

【結果・考察】

フィルタ強度が強い方がコイルから離れた部分をより均一に補正する傾向があったが，normalとbroad rangeに関してはフィルタ強度を変更しても同様の信号強度となった．これは，コイルとファントムの距離がフィルタ強度の差が現れるほどは大きくなかったためだと考えられる．また，z軸方向の信号強度に関して，均一に補正ができていない傾向があり，これはコイル特性によるものだと考えられる．これらの画像特性から，撮像断面や撮像対象に応じて適切な感度補正フィルタ強度を選択する必要があることが示唆された．

P-1-080　小麦パッドを用いた足部の非造影磁気共鳴血管撮影

○吉澤　賢史、原科　悟史、椿山　信吾、土橋　俊男

日本医科大学付属病院 放射線科

Background: In diagnostic imaging of the foot region, when evaluating bloodstream using non-contrast MRA, peripheral blood vessels of the foot region of low depiction is sometimes seen.【Purpose】To investigate whether a pad with wheat (wheat pad) placed in the foot increases blood flow rate effectively, based on a hypothesis that the use of a wheat pad improves depiction of peripheral blood vessels.【Material and Methods】Subjects were seven healthy volunteers (five males, two females; age, 23-48 years). Informed consent was obtained from all the healthy volunteers. All images were obtained using a 1.5T MRI system, and three-dimensional balanced-turbo field echo method. Images were compared with: (1) without wheat pad; (2) non-warming wheat pad; and (3) warming wheat pad. The effectiveness of wheat pad was visually assessed by two radiological technologists.【Results】The image made without a wheat pad had deteriorated by magnetic field heterogeneity. Thermal sense and burn with the warming wheat pad did not seen in almost all subjects. In addition, the thermal insulation of the foot region can set high flip angles. In the non-warming, there were no significant differences in depiction of the peripheral blood vessels with or without a wheat pad. In the image made with a warming wheat pad, improvement of depiction of the peripheral blood vessels was confirmed in all subjects. The assessment score was far higher with a warming wheat pad than the image without a wheat pad ($P<0.05$).【Conclusion】Blood flow rate of the foot region increased using a warming wheat pad, and the results of our study improved that depiction of peripheral blood vessels by non-contrast MRA of the foot region.

P-1-081　Synthetic MRI及び従来法でのT1値，T2値の比較検討

○川崎　英生、熊谷　文孝、濱崎　　望、佐藤　秀二、堀　　正明、青木　茂樹
順天堂大学 放射線科・部

目的Synthetic MRIはT1値，T2値，PDを定量し，T1WI，T2WI，FLAIR等の任意のコントラスト画像を作成できる。自作ファントムにおけるSynthetic MRIより作成されるT1，T2mapと，従来より用いられている複数のTI, TEを撮像して取得するT1，T2値を比較したので報告する。方法蒸留水，オリーブオイル，ガドリニウム希釈用液におけるT1，T2値測定を行った。ガドリニウム希釈用液は濃度を変化させ作成した。Synthetic MRI においてはGE Discovery MR750Wを用い，multi-echo(2)，multi-TI(TI4種)にて撮影を行った。またETL，BWを変化させ撮影を行った。結果・考察Synthetic MRIではガドリニウム濃度によっては従来法と良く一致し，脳実質でのT1, T2値近辺では従来法と近い値が得られていることが確認できた。しかし，T1，T2値が長いもしくは短い場合に差が大きくなった。これは従来法と比較してSynthetic MRI ではTI，TEの測定点が少ないためと考えられる。Synthetic MRIにてETLを変化させた場合にはT1，T2値の変動は少なかった。しかしBWを変化させた場合にはばらつきが見られた。これはBWを変化させることによりTI，TEの測定点が変化しているためと考えられる。

P-2-001　高分子ミセルを用いたマウス間質性MRリンパ造影の評価：gadofluorine Pとの比較

○赤井　宏行[1]、桐生　　茂[1]、白石　貢一[2]、横山　昌幸[2]、中埜　良康[1]、井上　優介[3]、大友　　邦[4]

[1]東京大学医科学研究所附属病院放射線科、[2]東京慈恵会医科大学総合医科学研究センター、
[3]北里大学放射線画像診断科、[4]東京大学大学院医学系研究科放射線医学講座

【目的】マウス間質性MRリンパ造影における正常および炎症リンパ節の描出について、高分子ミセル造影剤とリンパ造影剤として用いられるgadofluorine Pを比較検討した。【方法】マウス(雌、BALB/C)を正常リンパ節の描出に6個体、炎症リンパ節の描出に4個体用いた。炎症リンパ節は右足背部にFreund's adjuvantを皮下注して作成した。25μmol Gd/mLに調整した高分子ミセルもしくはgadofluorine Pを20μL右後脚足背皮下に投与し、経時的に3D GRE T1強調画像で間質MRリンパ造影を行い、造影剤投与前に対する造影効果を求めた。造影剤間におけるリンパ節の最大造影効果時間、リンパ節の最大造影効果と各撮影時間の造影効果との比による洗い出し、および各撮影時間における造影効果の比較を行った。Welch's t testにより統計解析した。【成績】正常リンパ節では両造影剤共に膝窩、仙骨、腰大動脈リンパ節は良好に描出された。最大造影効果時間は両造影剤共に膝窩リンパ節では造影3分後、仙骨リンパ節では8分後、腰大動脈リンパ節では高分子ミセルにて25分後、gadofluorine Pで8分後であった。造影剤の洗い出しは全体的に高分子ミセルが遅延する傾向にあった。また、各撮影時間においてgadofluorine Pの方が各リンパ節の造影効果が高く、仙骨と腰大動脈リンパ節では有意差が認められた。炎症リンパ節では、顕著な腫大がみられた膝窩リンパ節において、最大造影効果時間は高分子ミセルにて60分後、gadofluorine Pで30分後であった。有意な洗い出しは高分子ミセルにて6時間以降、gadofluorine Pで3時間以降にみられた。各撮影時間において膝窩および仙骨リンパ節では高分子ミセルはより強い造影効果を示す傾向がみられたが、仙骨リンパ節の一部の撮影時間以外において、有意差は認められなかった。【結論】間質性MRリンパ造影において、高分子ミセル造影剤はgadofluorine Pとほぼ同等の描出が得られ、正常および炎症リンパ節いずれにても造影効果が持続する傾向にあった。特に炎症リンパ節への集積は強い傾向が認められた。

P-2-002　温度感受性リポソームを用いたlipoCEST試薬の開発及び評価に関する検討

○丸山　修紀、木村　敦臣、上田　淳平、稲岡　好美、延明寺康平、大木　明子、嶋田　一輝、
山脇美紀子、齋藤　茂芳、村瀬　研也

大阪大学大学院 医学系研究科 保健学専攻

【背景・目的】リポソームを用いて化学交換飽和移動現象(Chemical Exchange Saturation Transfer: CEST)を利用する核磁気共鳴撮像法(CEST MRI)であるlipoCESTはリポソーム内外の水のプロトンの化学交換を利用して画像化する手法である。CEST試薬をリポソーム内に包含することにより、CEST MRIの高感度化や薬剤送達システムにおける担体として利用できる可能性がある。更に温度感受性リポソームを利用することで、温熱療法と併用により画像診断と治療の融合“theranostics”への応用も期待できる。そこで、本研究では温度感受性リポソームを用いたlipoCEST試薬を開発及び評価し、theranosticsへの応用の可能性を検討した。【方法】温度感受性リポソームは、ジパルミトレイルホスファチジルコリン (DPPC) とポリオキシエチレン (2) ステアリルエーテル (Brij72)、さらに両親媒性の脂質であるTm-DTPA-BSAを用いて作製した。またCEST試薬にはジスプロシウム (Dy) にキレート剤のDOTAを結合したものを用いた。実験1: DPPCとBrij72を90 : 10のモル比で作製した温度感受性リポソームにTm-DTPA-BSAをリポソームの膜に結合させ、20 mMのDy-DOTAを封入して、温度を36, 38, 40, 42, 44 ℃に変化させてNMRスペクトル、Zスペクトルの測定を行った。実験2: DPPCとBrij72を90 : 10のモル比で作製した温度感受性リポソームにTm-DTPA-BSAをリポソームの膜に結合させ、蛍光物質であるカルセイン溶液を封入した。そしてブロックインキュベーターを用いて温度を27, 34, 36, 38, 40, 42, 44 ℃に変化させて20分間加温後、プレートリーダーで蛍光強度を測定し、カルセインの放出率を求めた。【結果】実験1: NMR、Zスペクトルにおいてバルク水のピークとは別に約16 ppm離れた位置にリポソーム内のCEST試薬によるピークが確認され、CEST効果が観察された。また、温度を上げていくと約44 ℃でピークは消失した。実験2: カルセインの放出率は温度上昇とともに増加した。またTm-DTPA-BSAが10%より30%含まれている方がより優れた温度感受性が観られた。【結論】温度感受性lipoCEST試薬の開発及び評価により、thranosticsへの応用の可能性が示唆された。

P-2-003　CEST MRIによるドパミン検出に関する基礎的検討

○今井　宏彦、Jianchu Xu、松田　哲也

京都大学大学院情報学研究科 システム科学専攻

【背景・目的】パーキンソン病は，脳内のドパミン(dopamine)の不足により様々な運動障害をきたす．MRIによるドパミンの直接検出が実現すれば，パーキンソン病の診断や治療効果判定の新たな手法となり得る．ドパミンはその化学構造に水酸基およびアミノ基を有し，それらに含まれるプロトンは水のプロトンと交換可能であることから，CEST MRIの対象分子となり得るが，ドパミンのCEST効果に関する報告は無い．そこで本研究では，CEST MRI法によるドパミン検出の可能性に関する基礎検討を行った．

【方法】MR測定には，7Tの動物用MRI装置(Bruker BioSpin)を使用した．濃度0～15mMのドパミン水溶液を対象として，生理学的条件下である温度37℃，pH7.0程度におけるCEST効果を調べた．飽和パルスは連続波とし，照射強度1～12μT，照射時間1～10sの範囲で変化させ，最適な照射条件を探索した．飽和パルスの周波数は，水の共鳴周波数を0ppmとして－16～＋16ppmまで0.2ppm刻みで計161通りとした．飽和パルス照射後，2D RARE法(FOV=30 × 20mm^2, matrix=96 × 64, slice thickness=2mm, TR/TE=3～12s/12ms, RARE factor=8)を用いて画像化した．得られた画像から，Z-spectrumおよびMTR asymmetryを求め，各条件下(ドパミン濃度，飽和パルス強度および照射時間)でのCEST効果を検証した．

【結果】MTR asymmetry解析から，ドパミン濃度に比例したCEST効果が観測された．飽和パルスの実験的最適化から，10μTの強度で8sの照射により最も高いCEST効果を示すことを確認し，この条件下で，濃度125μM以下まで検出可能であった．

【結語】CEST MRIによりドパミンの検出が可能であることを確認した．

P-2-004　炭素線照射と温度応答性リポソーム薬剤送達との融合治療効果の検討～腫瘍集積性・薬剤放出への影響を中心に

○國領　大介[1,3]、弓場　英司[2]、河野　健司[2]、佐賀　恒夫[1]、青木伊知男[1]

[1]放射線医学総合研究所 分子イメージング研究センター、[2]大阪府立大学 大学院工学研究科、
[3]神戸大学 大学院システム情報学研究科

【背景・目的】我々は、MR造影剤（マンガン）、蛍光色素および抗がん剤を内包し、加温することで局所において薬剤を放出する温度応答性リポソームを用いた薬剤送達イメージングならびに治療効果の検討を行ってきた [Kokuryo D, et al: Nanomedicine 2015]。本報告では、温度応答性リポソームを用いたナノ薬剤送達（DDS）治療と放射線治療の一種である重粒子線治療との融合の有効性を検討するために、重粒子線（炭素線）照射による温度応答性リポソームの腫瘍集積性・局所加温による薬剤放出への影響と、融合することによる治療効果の変化について検討した。【対象・方法】マウス由来大腸がん細胞Colon26を臀部左右に移植したBALB/cヌードマウスを使用した。炭素線（5 Gy）は片側の腫瘍のみに照射した。前述の温度応答性リポソーム（200 μl）は、炭素線照射直前、または直後に尾静脈から投与した。局所加温（42.5 ℃、10分間）は、リポソーム投与2～3時間後に自作の温水還流装置を用いて実施した。腫瘍集積性・薬剤放出は、照射12時間、3日および7日後に、前臨床用7.0テスラMR装置（Kobelco, Jastec, Bruker-biospin）を使用し取得したT_1値を用いて評価した。治療効果は、炭素線照射＋リポソーム投与＋加温群と、設定した対照群の腫瘍サイズを経時的に計測し評価した。【結果・考察】炭素線照射12時間後の腫瘍内T_1値を比較したところ、リポソーム投与前に照射した場合と、投与後に照射した場合とで有意差はなかった。一方、照射後にリポソームを投与し局所加温した腫瘍内T_1値は、非加温の場合より短縮したことから、加温によりリポソームから薬剤が放出されたことを示すことができた。これらのことから、今回の照射線量においては、リポソームの腫瘍集積性ならびに薬剤放出に影響が生じないことを確認できた。融合治療効果に関しては、治療8日後までの炭素線照射＋リポソーム投与＋加温群の腫瘍サイズの増大速度は、全ての対照群に比べ有意に低下した。【結論】温度応答性リポソームを用いたナノDDS治療と重粒子線治療の融合は、重粒子線照射が薬剤の腫瘍集積に影響を与えなかったことから、治療効果を補完・増大できると考えられた。

P-2-005　特異値分解法を用いた総電流量低減型頭部用局所シムコイル設計

○岩澤浩二郎、大竹　陽介、越智　久晃

株式会社日立製作所 研究開発グループ ヘルスケアイノベーションセンタ

【目的】近年，頭部近傍に設置する局所シムコイルによりヒト頭部の静磁場不均一を大きく低減できることが報告されている[1]。一般的に，副鼻腔近傍の前頭前皮質にあるような局所的で大きな静磁場不均一に対しては，複雑な電流経路や大きな電流値が必要となる。マルチコイルアレイ型(MCA)[1]では，多数のチャンネル(ch)を配置することで必要な電流経路を表現していたが，チャンネル数の増加に伴って総電流量が大きくなるという課題があった。本発表では，シミング性能を保ちつつチャンネル数を低減した総電流量低減型の頭部用局所シムコイルについて検討する。

【方法】初期状態として多数のシムコイルを配置し，特異値分解法を用いてチャンネル数を18 chまで低減した。初期状態は，頭頂二重同心円コイル2 ch[2]に文献[1]同様円筒面48 chを加えた合計50 chとした。対象スライスは，篩骨洞から頭頂側に5 mmのアキシャルスライスとした。50 chそれぞれが対象スライスに作る磁場分布を特性行列AとしてAを特異値分解すると$A = USV^*$から固有モードUが得られる。ここで，Sは特異値，Vは固有モードの電流分布を表す。各固有モードの目標磁場Bに対する寄与は固有モード強度$D = U^*B$で与えられる。$|D|$の大きい順に採用モード数を増やしたとき各コイルに流す電流が上限の1 Aを超えたところで採用モードを打ち切った。打ち切り時の電流分布において類似電流をもつチャンネルを結合し，18 chシムコイルを設計した。1.5T MRI装置(Echelon Vega，日立メディコ製)を用いてヒト3例の静磁場分布を取得し，提案コイルとMCA[1]それぞれ装置内蔵のシムコイルと合わせて対象スライスをオフラインシミングし，シミング性能と総電流量を比較した。

【結果】ヒト3例とも提案コイルとMCAでは，前頭前皮質の静磁場不均一が低減し同等のシミング性能を示した。さらに，提案コイルの総電流量はMCAの1/4まで大幅に低減され，チャンネル数の低減割合よりも大きな効果を得た。これは，隣接チャンネル同士の打ち消しあう電流が減った分効率が向上したためと考えられる。

[1] C. Juchem et al., JMR 2011;212;280. [2]岩澤他，第42回日本磁気共鳴医学会，O-2-256.

P-2-006　PC-MRIコントローラーを用いた渦電流制御手法の開発

○松澤　晃樹、寺田　康彦、巨瀬　勝美

筑波大学 数理物質科学研究科 電子・物理工学専攻

<はじめに>

勾配磁場スイッチングに伴う渦電流を，入力電流制御によって低減させるpre-emphasisが広く行われている．この波形データは，通常チャンネル毎のメモリに保存されるが，これは制限があるため波形表現力には限界がある．本研究では，波形容量に制限がないPCベースMRI[1]を用いて波形制御を行った．

<方法>

撮像実験には，静磁場強度9.4T，開口径54mmの縦型超伝導磁石と，PCを用いたデジタルMRIシステムを用いた．勾配磁場コイルは，内外径が40mmと50mmのものを使用した．まず，長さ10msの勾配磁場パルス印加直後の渦電流勾配磁場をGRE法で計測し，次に，これを消去する電流波形を線形応答理論により作成して実装して渦電流勾配磁場を計測した．そして，この操作を再び適用し，その後，この結果を撮像実験により評価した．

<結果と検討>

下図に，GxとGzに対し計測した渦電流勾配磁場と，制御を2回行った結果を示す．このように，渦電流勾配磁場は，1回の制御により約1/3，2回の制御によりGxはほぼゼロ，Gzは1/6程度に低減された．また，TR/TE = 200ms/10ms, FOV = 48mm × 24mm^2, Matrix = 512 × 256 × 32の3DSEで，面内方向の勾配磁場のpre-emphasisの有無によるファントムの撮像結果を示す．このように，本手法により，設計通りの画像サイズと急峻なエッジを実現することができ，その有用性を確認することができた．

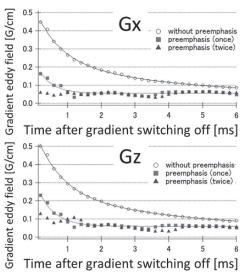

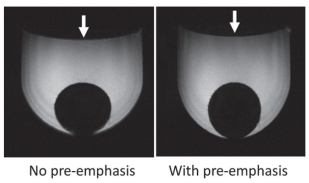

[1] S. Hashimoto et. al., Rev. Sci. Instrum. 83, 053702 (2012).

P-2-007　送信B1制御機能付き受信アレイコイルを用いた腰椎撮像におけるz方向のB1不均一低減効果の検討

○金子　幸生[1]、五月女悦久[1,2]、羽原　秀太[1,2]、尾藤　良孝[2]、越智　久晃[1]

[1]株式会社日立製作所 研究開発グループ、[2]株式会社日立メディコ MRIシステム本部

【目的】3テスラ以上の高磁場MRI において，腹部撮像時の送信RF分布の不均一低減は依然として重要な課題である。以前の報告で，送信RFにより生成される回転磁界（B_1^+）の空間分布を局所的に制御する手法として，「送信B_1制御機能付き受信アレイコイル（以下，B_1制御コイル）[1,2]」を提案し，実験およびシミュレーションによりB_1^+不均一低減効果を示した。B_1制御コイルは，従来の受信コイルに対してダイオードが追加されており，誘導性ループモードを持つ。本モードを使うことによって，人体の近傍で局所的にB_1^+分布を変化させることができ，z（体軸）方向のB_1^+不均一低減にも寄与する可能性を持つ。そこで本報告では，B_1制御コイルを用いた際の，z方向のB_1^+不均一低減効果について検討した。【方法】32チャンネルのB_1制御コイルをモデル化し，数値シミュレーションを行った。人体モデルとして，CST社提供のHugoモデルを使用し，腰椎領域がRF送信コイル中心となるように配置した。RF送信コイルとして，2chバードケージコイルを用い，RF送信時のB_1^+不均一度指標（標準偏差／平均値×100 [%]），および人体モデル内の最大局所SAR（10 g平均）を算出した。送信RF条件として，(a)QD照射，(b)RFシミング単独，(c)QD照射下でB_1制御コイル使用，(d)RFシミング下でB_1制御コイル使用，とした。【結果】B_1^+不均一度指標については，(a)20.5，(b)18.4，(c)17.1，(d)14.6，となり，(b)のRFシミング単独と比べて，(c)(d)においてB_1^+不均一が低減されることがわかった。最大局所SARについては，(d)のB_1制御コイル使用時は，(b)の場合と比較して17 %低減した。以上より，B_1制御コイルの使用によって，RFシミング単独に比べてB_1^+不均一および局所SARを低減できることが確かめられた。【参考文献】[1] Kaneko, et al. ISMRM 2012; 20: 2611. [2] Kaneko, et al. ISMRM 2014; 22: 4884.

P-2-008　平面型マルチサーキュラーシムコイルシステムの開発

○山田　諒太、寺田　康彦、巨瀬　勝美

筑波大学大学院 数理物質科学研究科 電子・物理工学専攻

【背景】温度係数が大きな(～1000ppm/℃)NdFeB永久磁石を用いて撮像を行うと，勾配磁場コイルやシムコイルが発生する熱などにより，静磁場分布の変化や共鳴周波数のドリフトが生じる．Single Layer Shim Coil (SLSC)[1]は省スペース性などの利点をもつが，これらの磁場分布の時間変動や，試料由来の高次の静磁場不均一性には対応できない．本研究では，これらの問題に柔軟に対応するため，複数の円形コイルを用いた平面型Multi Circular Shim Coil (MCSC) システムの開発を行った．

【計算と実験】C型永久磁石(0.3 T，ギャップ120 mm)で使用することを想定し，コイル直径50 mmの円形コイルを片面12個，計24個使用した，平面型MCSCの設計と製作（Fig.1）および磁場分布計算を行った．比較のため，SLSCを用いた場合の静磁場分布計測を行い，静磁場不均一性補正能力を評価した．

【結果】計算結果（Fig.2）と実験結果から，MCSCは静磁場の不均一性を，5.10ppmから3.58ppm(rms)へと，SLSCと比較して同程度まで改善できることが確認された．加えてMCSCは，磁場変動や試料由来の高次の静磁場不均一性にも対応できる利点があるため，MCSCの優位性を示す結果となった．

[1] D. Tamada et al., Appl. Phys. Express 4, 066702 (2011).



Fig.1 Multi Circular Shim Coil（number of turn = 3）

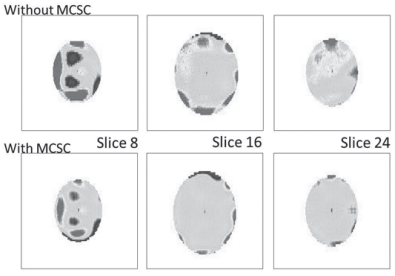

Fig.2 Magnetic field distribution calculated with (lower) and without (upper) MCSC
Color scale = -10ppm ～ +10ppm

P-2-009　MRI磁石の磁場分布評価のためのCW-NMR型磁場測定装置の開発

○佐々木憲一[1]、飯尾　雅実[1]、三部　　勉[1]、齋藤　直人[1]、荻津　　透[1]、小畠　隆行[2]、佐野ひろみ[2]

[1]高エネルギー加速器研究機構、[2]放射線医学総合研究所

【目的】MRIにおける定期的な磁場分布のチェックは、MRIの性能を一定に管理するために必要である。我々のグループでは、主磁石による磁場分布を選択的に評価するため、測定領域サイズが約5mmのCW-NMR型磁場測定プローブを用いた磁場マッピングシステムを開発してきた。今回、分解能および絶対精度向上を目指して、CW-NMRの制御系を改良し、3.0T MRIにおいて磁場測定試験を行った。【内容】これまでの測定装置では、磁場変調型CW-NMRのピーク値を検出するために、微分信号を利用したアナログ回路を用いていた。この部分を、NMRの吸収波形信号を一旦PCへ読み込んだ後でデータフィッティングし、ピーク値を求めるようにする事で、ノイズによるピーク値検出の揺らぎを抑え、微分信号のゼロクロス点を求めるときに生じるピーク値のオフセットを回避する事が出来る。改良した測定装置で磁場測定を行い、ファントムの撮像画像から算出した磁場分布と比較し、測定結果のクロスチェックを行った。【結果】分解能について、改良前は0.16 ppm程度であったのに対し、開発した測定装置では約0.018 ppm程度の分解能が期待できる事が分かった。磁場分布を測定し、ファントム画像から求めた分布と比較した。図に示す中心部付近での誤差磁場レベルとしては、画像解析結果と同程度の結果が得られた。

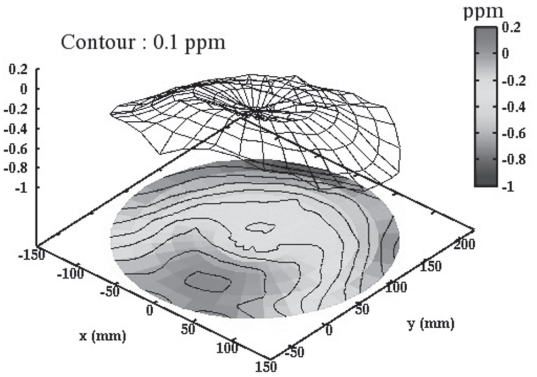

P-2-010　Echo Planar Imagingを用いた1.0T永久磁石MRIシステムの評価

○矢野　順也[1]、寺田　康彦[1]、巨瀬　勝美[1]、拝師　智之[2]

[1]筑波大学 数理物質科学研究科 電子・物理工学専攻、[2]株式会社エム・アール・テクノロジー

【はじめに】Echo Planar Imaging（EPI）は，静磁場の不均一性や時間的変動，そして渦電流など，ハードウェアの不完全性の影響を受けやすい高速撮像手法である．逆に，EPIを用いれば，それらの時間的変動を効率的に評価できる．本研究では，EPIを用いて1.0Tの永久磁石MRIの動的性質の評価を行った．

【方法】静磁場強度1.0T，ギャップ90mm，静磁場均一性2.6ppm（30mm dsv）の永久磁石磁気回路，平面型勾配コイル，2次シムコイルを用いたMRIに，スライス厚=4mm，FOV=$(64mm)^2$，Image matrix = 64 × 64，データ収集時間64msのスピンエコーEPI（TE=90ms）を実装した．水ファントムを10分間隔で24時間撮像することにより，静磁場の時間的変動や均一性の変化などを計測した．

【結果と検討】Fig.1 にEPIシーケンスを用いた撮像時の共鳴周波数シフトのグラフを示す．Fig.2(a)~(d)にEPIシーケンスで得られた，共鳴周波数約43.8565Hz時の画像を示す．結果を見ると，共鳴周波数が同一であるためエンコード方向への画像シフトは見られないが，画像中のファントムがエンコード方向に歪んでおり，静磁場分布が時間によって変動したと考えられる．これによりEPIシーケンスを用いることで，温度変動よる共鳴周波数ドリフトだけでなく，時間経過による静磁場ドリフトも計測可能となった．

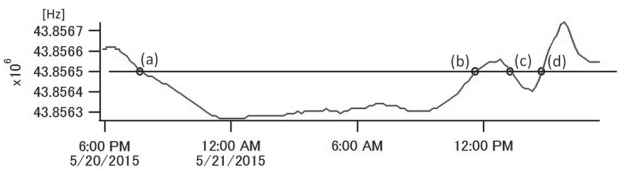

Fig.1: Larmor frequency drift measured by EPI images



Fig.2: EPI images acquired at the identical Larmor frequency when the time is (a), (b), (c), and (d) shown in Fig.1

P-2-011　DUCAS(Design tools Using Current potential And SVD)を用いたグラジエントコイル用GUI設計ソフトウェアの開発

○松澤　晃樹、寺田　康彦、巨瀬　勝美

筑波大学 数理物質科学研究科 電子・物理工学専攻

＜はじめに＞

グラジエントコイルの設計法には，様々な手法が存在するが，核融合分野で開発されたDUCAS(Design tools Using Current potential And SVD)[1]という方法が最近注目されている．これは有限要素の節点に電流ポテンシャルを定義し，電流ポテンシャル分布と磁場分布の間に見出される応答行列の擬似逆行列を，特異値分解によって求めるものである．Target Field法とは違い，DUCASでは円筒型や平面型に限らない柔軟なコイル設計が可能である．しかし，DUCASのプログラムは非公開であり，GUI化もされていないため，可用性が低い．本研究では，DUCASの汎用GUIソフトウェアの開発を目指し，まず初めに平板型グラジエントコイルの設計を行った．

＜方法＞

0.3T平板型永久磁石のGxコイルを設計した．電流面は320mm × 320mm，コイル間ギャップは120mm，磁場の評価領域は半径10mmの球とした．DUCAS計算によって求めた電流ポテンシャル分布に等高線を引いて，巻線パターンを出力した．C# 言語を用い，統合環境Visual Studio 2013を使ってソフトウェアを作成した．

＜結果と検討＞

下図に今回開発した設計ソフトウェアと，それを用いて計算した巻線パターンを示す．このように，平板型グラジエントコイルを設計できることを確認した．今後は選択する固有モードの最適化や，設計可能なコイル形状を多様化する予定である．

[1] M. Abe et al., Phys. Plasmas, 10 (2003) 1022-1033.

Screenshot of the design software

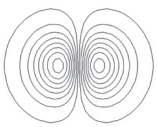

Generated coil winding pattern

P-2-012　特異値分解固有モードの組み合わせによるMRI用磁石起磁力配置設計

○阿部　充志

日立製作所 研究開発グループ

[はじめに]　MRI用磁石では、40cm球程度の空間における静磁場強度に対してppmオーダの許容誤差磁場に限られる高精度な均一磁場分布が必要である。そのため、磁石据え付け時には、小さな鉄片（磁場中で磁化）などで、磁場分布の精密調整（シミング）を行うが、磁石設計段階においても正確な起磁力配置を行っておく必要がある。そこで、2Dの起磁力（コイルブロック）配置で、磁場強度順に起磁力配置の固有モードを検討し、その組み合わせで起磁力配置を設計する手法を考案した。[内容]　考案した手法は、以下の3段階で行われる。(1)線輪電流をソレノイド状に配置し、次記のように特異値分解(SVD)を用いて、その電流配分を決める。各線輪電流値から撮像領域の磁場への応答行列をつくり、線形方程式B = AIの解である線輪の電流配分をもとめるために、AのSVD固有モードを組み合わせて一般逆行列を求める。固有モードは、特異値が大きく磁場に与える影響の大きなモードから数個(5から7個)を選択する。(2)線輪電流値がピークを持つ部分にコイルブロック(5から7個)を配置し、その矩形の断面形状を、線輪が作る磁場の固有モード強度と一致するように、微調整する。この段階では、コイルブロックの起磁力(A; Ampere)値は連続値である。最後に、(3)コイルブロックの起磁力(AT; Ampere-turn)を素線電流と巻き線構造を考慮したターン数で離散化した値とし、コイル位置を微調整して、線輪電流計算時の固有モード強度を再現する。以上の3段階で行うMRI用磁石の起磁力配置設計手法で試設計を行った。[結果]　その結果、均一磁場を持つMRI磁石のコイルブロック配置を決定できることが解った。また、利用する固有モードの数は、磁場を発生する主コイルブロック数と同じ数であることも解り、通常の磁石では6個の固有モードの重ね合わせで磁石設計が出来ることも解った。発表ではコイルブロック配置の試設計例を示す。また、磁場シミングとの関連についても述べる。

P-2-013　超低磁場MRIに向けた光ポンピング原子磁気センサの勾配バイアス磁場を用いた計測帯域制御

○笈田　武範、高田　裕人、小林　哲生
京都大学 大学院工学研究科 電気工学専攻

【背景・目的】近年，他のモダリティとの融合や小型軽量化などの利点から，超低磁場MRIが注目されている．近年，超低磁場MRIの検出器として，超伝導量子干渉素子に必要な冷媒を必要とせず，維持コストなどの面での優位性から，光ポンピング原子磁気センサ(OPAM)が検討されてきた．OPAMはアルカリ金属蒸気を封入したガラスセルにポンプ光・プローブ光2つのレーザを照射し，光ポンピングされたアルカリ金属原子の電子スピン偏極による磁気光学効果により磁場を計測するセンサである．そして，ポンプ光方向のバイアス磁場強度に比例した共鳴周波数を持つ．しかしながら，OPAMを用いて共鳴周波数が数十kHz以下のMR信号を計測する場合，OPAMの計測帯域（半値全幅）は一般に数kHz以下となるため，信号対雑音比やアーチファクトを考慮するとMR信号の帯域もこれより小さい必要がある．そこで，本研究ではOPAMの計測帯域制御に勾配バイアス磁場を用いた手法を検討したので報告する．
【方法】OPAMのバイアス磁場調整コイルとして3軸の一様磁場コイル群と，直交3軸に勾配を持つポンプ光方向の磁場を出力できる勾配磁場コイル群，また勾配磁場印加前のバイアス磁場の一様性を向上させるためのシムコイル群を用い，参照信号用コイルから出力される微小磁場信号計測を行う事により勾配バイアス磁場を用いたOPAMの計測帯域制御の有効性を検証した．
【結果・結論】微小磁場信号計測の結果，勾配バイアス磁場を印加することによりOPAMの計測帯域を広帯域化することが可能であった．離散フーリエ変換を用いた画像再構成を行う場合，計測可能なMR信号帯域が狭くなることはサンプリング時間やエコー時間の延長につながるため，検出器の広計測帯域化はサンプリング時間やエコー時間の短縮に寄与するものである．さらに，シムコイルを用いて勾配磁場印加前のバイアス磁場の一様性を向上させるにより，OPAMの計測帯域制御が容易になることが確認された．以上の結果は勾配バイアス磁場による帯域制御の有効性を示すものである．

P-2-014　先行パルス拡散強調画像（DSDE法）による頸部血管および腕神経叢分離描出の検討

○丹治　　一[1]、八巻　智也[1]、高橋　大輔[1]、米山　正己[2]、小原　　真[2]
[1]北福島医療センター 画像センター 放射線技術科、
[2]フィリップス エレクトロニクス ジャパン MRクリニカルサイエンス

【目的】Gradient echoシーケンスにSE-EPI DWIと同様なシーケンススキーム（T2prepとMPG印加）の先行パルスを加えるとともにPhase cyclingを施すことによって先行パルスが生成する拡散コントラストを強調する手法（DSDE：Diffusion sensitized driven equilibrium)を応用し,頸部鎖骨下領域における血管と神経叢の同時描出ならびに分離描出の検討をおこなった.【方法】使用装置はPhilips社製3T. 撮像は脂肪抑制を付加した3D-T1TFE法によるDSDEである. 対象は試料ファントムおよび院内倫理規定に則って施行された健常ボランティア. MPG印加の有無と制御（b値,印加軸,印加形式）の違いよる動脈・静脈・神経叢の信号変化を求め,血管・神経の同時描出ならびに分離描出のための至適条件の検討をおこなった.【結果】MPGを印加しないDSDE（b=0 s/mm^2）ではT2prep.の印加時間に相関したT2コントラストを呈した. また,髄液や神経,動静脈の信号が一様に高信号を呈した.僅かなb値を印加(2～4s/mm^2)することで主枝の血管信号はほぼ抑制された. 動脈と静脈間には抑制に必要なb値に差は生じなかった. b値70s/mm^2～100s/mm^{2}程度を印加することで血管分枝の信号がほぼ抑制され,脊髄と腕神経のみを描出することが可能であった.脊髄はMPGの印加形式によって描出能が大きく異なった。【考察】Phase cyclingを用いる本法では動脈や静脈の不定流入によるmisregistrationが生じることで信号の相殺が図れず,結果として動静脈信号に適当な描出効果が生じたものと考えられた.また,この血管信号はb値によって容易に制御でき、神経叢の分離描出にも優れていた.さらにMulti bの撮像（b0および適当b値印加）に差分を施すことで、血管信号のみの抽出も可能であった。このことから,血管と神経の走行状態の把握が重要な胸郭出口症候群等の診断に期待が持てるものと考えられた.

P-2-015　造影MRAにおける造影剤生理食塩水同時注入による造影剤量低減の可能性

○浜口　明巧、浜口　直子、林　　哲司

札幌麻生脳神経外科病院 放射線科

【緒言】初回循環中の造影MRA（contrast enhancement MRA during the first pass:ceMRA）は，非造影MRAの発展に伴い，侵襲性の観点から撮像の優先順位は低く設定されている場合が多い．しかし，ceMRAは短時間で撮像が可能であり，心電同期などを必要としないため，非造影MRAで描出不良となった場合に有効な選択肢の一つである．加えて，乱流などの流れの影響を受けづらいため，Time of flight法では描出することが難しい症例においても有用である．以上のことより，ceMRAを臨床で行う際には，造影剤使用量の低減が求められるが，少量の造影剤を単独注入した場合には，十分な注入容量が得られず，上大静脈の造影剤の残存が懸念される．今回我々は，十分な注入容量を確保しつつ造影剤使用量の低減を図るために，造影剤と生理食塩水を同時に注入することを検討した．

【目的】本検討の目的は、造影剤生理食塩水同時注入によって，ceMRA撮像時の造影剤使用量を低減することである．

【方法】使用装置は3T MR装置 (Discovery750 3.0T，GE healthcare)及びパワーインジェクター(ソニックショットGX, Nemoto).

造影剤希釈倍率と信号強度の関係を求める目的で，100 − 400倍(5 − 1.25mmol)に希釈した造影剤を含む血液と，NiCl水溶液の信号を計測した．信号比を「血管の信号÷NiCl水溶液の信号」と定義し，造影剤希釈倍率と信号比の回帰式を求めた．次に，頭蓋頸椎移行部から大動脈弓にかけてceMRAを施行した20症例について，NiCl水溶液と内頸動脈の信号強度の比を求めた．回帰式と内頚動脈の信号比の平均から内頸動脈の造影剤希釈倍率を，また，10%信号が低下する信号比（10%低下信号比）から10%低下造影剤希釈倍率を算出した．

【結果】造影剤希釈倍率と信号比の回帰式は信号比 = -3.5×10^{-3} × 希釈率 + 2.29と求められた．また，内頸動脈信号比の平均及び造影剤希釈倍率はそれぞれ1.72と165倍であった．この結果から，10%低下信号比及び希釈率は，それぞれ，1.55及び215倍であった．これより，10%の信号低下によって造影剤を23%低減することができる．

【結語】信号低下が許容範囲内であれば，ceMRAの撮像に必要な造影剤を低減することができる．

P-2-016　mDIXON Quantによる唾液腺脂肪含有率の検討

○筑井　　徹[1]、木瀬　祥貴[2]、山下　泰生[3]、小林　幸次[3]、武村　　濃[4]、吉浦　一紀[1]

[1]九州大学 大学院歯学研究院 口腔画像情報科学教室、[2]愛知学院大学 歯学部 歯科放射線学講座、
[3]九州大学病院 医療技術部 放射線部門、[4]フィリップスエレクトロニクスジャパン

目的

第一にmDIXON Quantを用い、正常群の耳下腺および顎下腺の脂肪含有率 (FF)およびT2*を求め、年齢,身長,体重, BMI,血清コレステロール,中性脂肪との相関を検討する事。第二に正常群とシェーグレン症候群(SJS)群においてFF, T2*を比較する事。

方法

対象は、唾液腺に病変のない正常群43名、SJS症例11名。使用した装置は、フィリップス社製 Ingenia 3.0Tである。撮像法は、6 point Dixon法であるmDIXON Quantを用いた。両側耳下腺、顎下腺に関心領域（ROI）を設定し、FFおよびT2*を算出した。統計はピアソンの相関係数、Wilcoxonの検定を用いた。

結果

1. 正常群において、耳下腺FFは、顎下腺FFに比較し有意に大きかった。BMIは、耳下腺・顎下腺FFともに有意に正の相関を認めた（耳下腺R^2=0.211, P=0.004, 顎下腺R^2=0.08, P=0.0049）。中性脂肪は、顎下腺FFと正の相関を認めた（R^2=0.239 P=0.003）。その他の指標は、耳下腺・顎下腺FFと有意な相関を認めなかった。T2*は、いずれの指標とも相関しなかった。

2. SJS群の顎下腺FFは、正常群に比較し有意に大きかった（P=0.0003）。正常群の顎下腺FFは低いが、SJS症例では急速に全体的に脂肪沈着が進むためと考えられた。耳下腺では、SJS群が大きい傾向であったが有意差は認めなかった（P=0.070）。しかし、FFの標準偏差は、SJS群が正常群より有意に大きかった(P=0.0002)。耳下腺のFFは、正常群でもBMIの影響を受けるため、平均値では有意差を認めないが、腺破壊・脂肪沈着が局在的に進むため、標準偏差には有意差が生じたと考えられた。T2*は、耳下腺・顎下腺とも有意差を認めなかった(P=0.057 P=0.070)。

まとめ

顎下腺FFは、耳下腺FFより低いものの、いずれもBMIの影響が大きい事が明らかになった。SJS群と正常群との判別には、顎下腺ではFFの平均値、耳下腺ではFFの標準偏差が有効である事が示唆された。

P-2-017　頸部脊髄神経における Variable Refocus Flip Angle 3D FSEの有用性の検討

○小泉　百未[1]、園田　　優[1]、稲岡　　努[2]、永友　秀樹[1]

[1]聖隷佐倉市民病院 放射線科、[2]東邦大学医療センター佐倉病院 放射線科

【背景・目的】頸椎MRIは現在多くの施設で，矢状断と横断を撮像している．しかし，臨床症状と画像が一致しない症例も存在する．この原因として，パーシャルボリューム効果や撮像断面により，微小な脊髄圧迫を描出できていない可能性が考えられる．今回，我々はT2WIのVariable Refocus Flip Angle 3D FSE(以下，CUBE)と2D FSEを用いて，頸椎横断像から頸部脊髄神経の読影結果の一致度と信頼度を比較し，CUBEの有用性を検討した．

【対象】当院の患者16名とボランティア4名の合計20名（年齢：14才~79才　平均45.6才　，男性12名，女性8名）

【使用機器】装置：GE社製3.0T MRI装置Discovery 750w　Coil：Head Neck Spine Coil

【方法】2D FSEは各椎間板に合わせ3スライスずつ撮像し，CUBEはジオメトリーに対して垂直に撮像した．2D FSE，CUBE横断像原画像（以下，CUBE Ax），CUBEを椎間板に合わせた再構成した画像（以下，CUBE Oblique）のC3/4，4/5，5/6レベルを放射線科医と経験年数15年以上の診療放射線技師各1名で読影した．読影は，頸髄の圧排と信号変化の有無，椎間孔の狭窄の有無について6段階で評価した．読影結果からκ係数による所見の有無の一致度，所見の信頼度，各画像に対する所見の差異を検討した．

【結果】観察部位により一致度は変化し，観察者間の差が生じた．CUBEにより信頼度は向上した．椎間孔の狭窄についてはFSEとCUBEで差異が大きかった．

【考察】CUBEはthin sliceの画像であり，細部まで観察することができるため観察者間で所見の取り方に差異を生じたと考えられる．しかし，観察者の読影結果への信頼度は向上するため，読影医の不安の低減につながると考えられる．椎間孔は他の部位に比べて構造が複雑なため，パーシャルボリューム効果による影響により撮像法で差異が生じたと考えられる．

【結語】CUBEは観察者の読影結果に対する信頼度を向上させる．

P-2-018　鎖骨下動脈におけるT2prep印加FFE3Dの有用性の検討

○山下　裕市[1]、伴苗　修平[3]、梅田　匡朗[2]、油井　正生[3]

[1]東芝メディカルシステムズ株式会社 MRI営業部、[2]東芝メディカルシステムズ株式会社 MRI開発部、
[3]東芝メディカルシステムズ株式会社 医用システム研究開発センター

【目的】鎖骨下動脈の分岐部の描出において、従来TOF法やFBI法、Time-SLIP法など様々な撮像法が検討されてきた。しかし磁場不均一性や、拍動の影響などで画像の安定性、簡便性などに一長一短があり、状況に応じて撮像法を選択するケースが見られる。FFE3D法はプリパルスをセグメント毎に印加でき、同期撮像においても撮像時間を抑えた検査を実施することが可能である。しかし単に心拍同期の撮像では筋肉などの実質信号と血管信号のコントラストを付けることが困難であった。今回FFE3D法にT2Prepパルスを開発、鎖骨下動脈における有用性に関して検討を行った。【方法】同意の得られたボランティアにて以下検討をおこなった。対象部位を鎖骨下動脈としT2Prep印加FFE3D法の撮像条件を変更してTOF法との比較検討を行った。検討条件としてTR、TE、Flip Angle、T2prepのTE、セグメント間の時間とした。同期は脈波同期を使用した。装置は東芝製MRI装置Vantage Titan3T Saturn Gradientを用いた。【結果および考察】TR、TE、Flip Angleの検討において多少パラメータを変更してもコントラストに大きな変化は見られなかった。T2prepのTEおよびセグメント間の時間が最もコントラストに影響し、どちらも長いほどコントラストが向上する傾向があった。しかしT2prepのTEを伸ばし過ぎるとSNRが低減し、画像の安定性が劣化した。この結果より、T2prep印加FFE3D法では、T2prepのTEが支配的であり、セグメント間の時間を伸ばすことで水の信号が回復し、コントラスト、SNRの向上につながったと思われる。TOF法との比較においては、コントラストはTOF法の方が高い傾向があるが、拍動性の影響が低減し描出が安定する傾向にあった。【結語】T2Prep印加FFE3Dを用いて鎖骨下動脈の検討を行った。FFE3D法では磁場不均一性の影響、拍動の影響を受けにくく撮像法として適応可能と考えられる。

P-2-019　MR neurography／T2 mapping同時収集シーケンス(SHINKEI Quant)の開発

○米山　正己[1]、栂尾　　理[2]、小澤由莉子[3]、奥秋　知幸[4]、小原　　真[1]、マルク　ヴァンカウテレン[4]

[1]フィリップスエレクトロニクスジャパン、[2]九州大学大学院 医学研究院 臨床放射線科学分野、
[3]八重洲クリニック、[4]フィリップスヘルスケア アジアパシフィック

【目的】末梢神経障害において、障害神経の形態異常及び信号異常を捉えることは病態の把握に重要である。特にchronic inflammatory demyelinating polyneuropathy(CIDP)などの炎症性疾患において、障害神経のT2値延長に伴う異常高信号を定量的に評価することは、治療効果判定や予後の推定に有用と考えられる。近年、われわれは3D-T2強調画像をベースとしたMR neurography(3D nerve-SHeath signal increased with INKed rest-tissue RARE Imaging: 3D SHINKEI)を開発した。3D SHINKEIは血液および筋肉の信号を抑制するためのimproved motion-sensitized driven-equilibrium(iMSDE)パルス、脂肪抑制パルスおよび3D-高速SE法で構成されており、腕神経叢や腰部神経叢において良好な神経描出を可能としたが、神経障害に伴う異常信号の定量的な評価は難しかった。そこで今回、iMSDEパルスの印加方法を工夫することでMR neurographyと末梢神経のT2 mappingを同時取得できるシーケンス(SHINKEI Quant)の開発を行った。
【方法】使用装置はPhilips社製Achievable TX 3.0T。本検討に同意を得た5名の健常ボランティアの腕神経叢を対象に検討を行った。SHINKEI QuantはiMSDEパルスの印加時間をシーケンスの前半と後半で変化させ、それぞれの印加時間の画像からMR neurographyとT2 mapを計算にて得る方法である。撮像時間の延長はない。SHINKEI Quantで得られるそれぞれの画像の妥当性を評価するため、(1) 従来の3D SHINKEIとMR neurographyの描出能について、(2) 2D multi-echo T2 mapping シーケンスと神経のT2値について、それぞれ比較検討を行った。
【結果・考察】SHINKEI Quantと各従来法の比較において、(1) MR neurographyに関しては従来のSHINKEI法と同等の画質（コントラスト、信号雑音比）が得られた。(2) T2 mapによる神経のT2値は従来法と比較して延長する傾向があるものの、比較的高い相関が得られた。このためT2延長病変の評価については従来法と同様の傾向を呈することが予想されるが、今後さらなる臨床評価が必要と考える。
【結語】SHINKEI Quantを用いることで、撮像時間の延長なくMR neurographyとT2 mapping同時取得が可能である。

P-2-020　TSE-DWIを用いたDirect Coronal Diffusion Tensor Imagingによる腰神経評価能の検討

○坂井　上之[1]、渡辺　淳也[23]、能勢　毅一[1]、村山　大知[1]、越智　茂博[1]、梁川　範幸[1]、米山　正己[4]

[1]東千葉メディカルセンター 放射線部、[2]千葉大学大学院医学研究院総合医科学講座、
[3]東千葉メディカルセンター 整形外科、[4]フィリップスエレクトロニクスジャパン

【目的】腰部神経障害の程度を評価する方法として、Diffusion Tensor Imaging(DTI)が用いられている。一方Echo planner imaging (EPI)法を用いた従来の報告では、画像歪みによる影響が大きく、問題とされる。本研究の目的は、歪みを低減可能なTurbo spin-echo(TSE)法を用いたDTIの腰部神経評価能を検討することである。
【方法】Philips社製 MRI装置 Ingenia 1.5T、及び32ch Body coilを用いた。自作アスパラガスファントムを用いて、撮像条件はvoxel size 3.8 × 3.8 × 4.0mm^3、TR 2000ms、TE 60ms、NSA 6回、scan time 7分とし、冠状断撮像を行った。撮像条件の最適化を図るため、b-factorと軸数を変化させ、Fractional anisotoropy(FA)値及びλ1の評価を行った。また健常ボランティアを対象としてDiffusion Tensor Tractography(DTT)による腰部神経の評価を行い、TSE法とEPI法との比較を行った。
【結果】b-factorが大きくなるほどSNRは低下し、計測不良のためFA値及びλ1が低下した。b-factorが小さいと、血管や骨、筋組織等の背景信号が目立ち、b-factor200ではDTT描出不良となった。背景信号が抑制され、かつSNRが保たれる至適なb-factorは400程度と考えられた。一方，軸数を増加させるとFA値はやや低下するが，λ1に有意な変化はみられなかった。DTTにおいては，軸数が多いほど良好に描出された。TSE法ではEPI法によるDTTと比較し、歪みの影響が少なく、関心領域中の広範囲に腰部神経を描出可能であった。
【考察】Body coilを用いる腰部神経DTI では、良好なSNRが得られにくいため、b-factorをある程度低く設定する必要があった。また腰部神経のDTT評価では、脊柱管内から椎間孔外までの広い範囲の評価が必要となるため、複雑な走行を評価する上で軸数を増加させることが有用であった。また腰部神経撮像の場合、呼吸や体動が描出能低下の原因となるが、軸数増加による加算効果が描出能向上に寄与したと考えられた。
【結語】TSE-DWIを用いた腰神経DTIは、冠状断撮像による広範囲の観察、歪みを低減したDTT作成及びFA値計測が可能であった。

P-2-021　Arterial spin labeling MRIによる妊婦脳血流量評価の試み

○宮坂　尚幸[1]、田中　洋次[2]、成相　　直[2]、江川真希子[1]、鳥羽三佳代[3]、原　　祥子[2]、久保田俊郎[3]
[1]東京医科歯科大学 小児・周産期地域医療学、[2]脳神経機能外科学、[3]生殖機能協関学

【緒言】脳血管障害は本邦における妊産婦死亡の主要な原因であり、モヤモヤ病（MMD）が大きな比重を占めるが、妊娠中の脳血流量（CBF）の変化に関する研究は少ない。領域ごとのCBF（rCBF）を非侵襲的に評価できるarterial spin labeling (ASL) MRIを用いて、非妊婦、正常妊婦、モヤモヤ病合併妊婦のrCBFを検討した。【方法】医学部倫理審査委員会の承認を得て、同意の得られた非妊婦、MMD非合併妊婦、MMD合併妊婦（非手術例、一側または両側間接吻合術後例）、子癇発症妊婦を対象とした。MRIはGE-SIGNA 3Tを用いFALCON softwareにて、大脳皮質、大脳基底核、小脳のrCBFを半球別に算出した。同一被検者が異なる時期に撮像された結果を含め、非妊婦（NPcont, n=16）、MMD非合併妊婦（Pcont, n=10）、MMD合併妊婦手術側（MS, n=11）、MMD合併妊婦非手術側（MNS, n=5）、子癇（EC, n=8）のrCBFを比較検討した。【結果】結果を図に示す。いずれの領域においても、NPcontとPcontおよびMNSのrCBFに有意差はなかったが、MSのrCBFは有意に低下、ECのrCBFは有意に増加していた。【結論】本研究は妊娠中のrCBFに関する初めての報告である。妊娠中のrCBFは非妊時と比較し有意な変化はなく、子癇ではrCBFが有意に増加、MMD合併妊娠手術側のrCBFは妊娠中有意に低下することが明らかとなった。ASL-MRIは非侵襲的であり、妊娠に伴う脳循環動態の変化の解明に有用である。

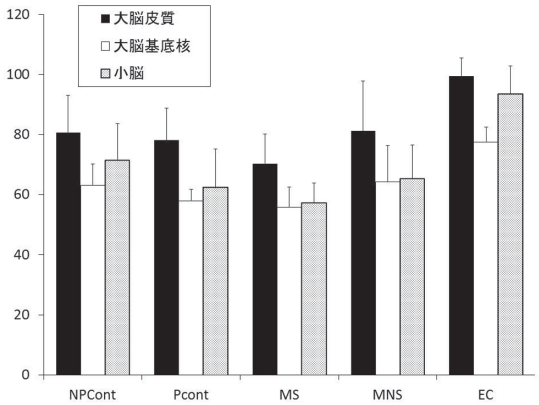

P-2-022　3D ASL CBF画像における辺縁部高信号アーチファクトの成因のファントムによる検討

○阿部　　豊[1]、秦　　博文[1]、井上　優介[2]、田中　禎人[1]、水上　慎也[3]
[1]北里大学病院 放射線部、[2]北里大学 医学部 放射線科学（画像診断学）、
[3]北里大学 医療衛生学部 医療工学科

【目的】
3D ASLは3D spiral FSEシークエンスにて撮像され、ラベルありなしの差分で得られる潅流画像をプロトン密度強調画像(PDWI)で除してから係数を掛けてCBF画像を作成する。われわれは臨床で、CBF画像上、脳表より内側に異常な高信号域が見られる症例を経験した。本研究では、この現象についてファントムを用いて検証した。
【方法】
使用装置はGE 社製Discovery 750 3Tで、装置付属のQA用円柱状ファントムを用いた。ゲル状シートを模擬頭皮として円柱状ファントムの周囲に巻いて3D ASL撮像を行い、模擬頭皮なしでの画像と比較した。Arm数を4から12まで変化させてデータ収集を行った。得られたPDWIを視覚的に評価し、さらに信号強度プロファイルカーブを比較した。
【結果】
模擬頭皮ありでは、高信号と低信号が交互となる同心円状の縞状のアーチファクトが発生し、ファントム外周で顕著であった。Arm数を減らすと縞の幅が広くなった。プロファイルカーブにおいても同様の信号強度変化が確認された。模擬頭皮なしでは、低arm数で同心円状の縞状アーチファクトがわずかに観察されるものの、ほぼ無視できる程度であった。
【結論】
3D ASLの PDWIに発生する低信号帯のアーチファクト部が、CBF画像の異常な高信号の原因である可能性が示唆された。

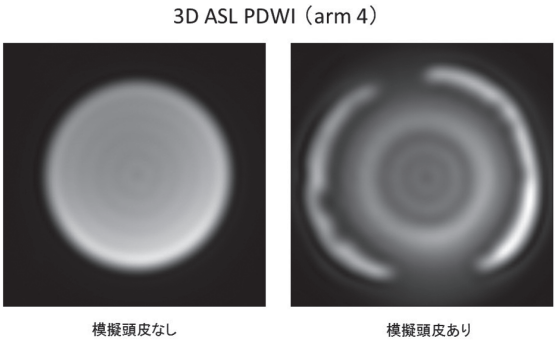

P-2-023　急性期脳梗塞におけるArterial spin labeling (ASL)の有用性 －Arterial transit artifactの検討－

○森　千尋[1]、三木　均[1]、松田　恵[1]、石丸　良広[1]、菊池　隆徳[1]、井上　武[1]、岡本　憲章[2]、河野　兼久[2]

[1]愛媛県立中央病院 放射線科、[2]愛媛県立中央病院 脳卒中センター

【目的】急性期脳梗塞において閉塞血管の同定は重要である。我々は急性期脳梗塞のASLにて、閉塞血管の近位部にArterial transit artifact（ATA）を認めることに着目し、MRA、FLAIR所見とASLにおけるATAを対比、検討した。【方法】対象は2013年7月から2014年12月の間に発症48時間以内に評価可能なMRI（DWI, FLAIR, pulsed-ASL）、MRAを撮像された急性期脳梗塞患者のうち、主幹動脈閉塞症例42例、主幹動脈高度狭窄症例2例。MRAの閉塞あるいは狭窄部位を基準とし、FLAIRでの血管内高信号（IAS）とASLでのATAの部位（近位、遠位）を2名の放射線科医による視覚的評価によって対比した。【結果】閉塞血管は中大脳動脈19例、内頚動脈-中大脳動脈9例、前大脳動脈3例、後方循環系11例、高度狭窄血管は中大脳動脈1例、前大脳動脈1例。閉塞症例において、FLAIRでのIASは38例（90%）、ASLでのATAは21例（50%）で認めた。高度狭窄症例では、2例ともにIAS、ATAを認めた。MRAでの閉塞/狭窄部位と比較して、IASは全例で遠位部に認めた。ATAは、閉塞症例で近位部17例（81%）、近位部-遠位部3例（14%）、遠位部1例（5%）、高度狭窄症例では2例とも近位部－遠位部に認めた。【結論】ASLにおけるATAはうっ滞した血流を反映した所見と考えられ、閉塞血管の同定に有用と考えられた。しかし、高度狭窄症例でも同様の所見が認められることがあり、MRAやFLAIRと併せた評価が必要であると考えられた。

P-2-024　1.5T装置と3T装置を用いた3D ASL法による脳血流量測定における装置間差の検討

○田中　禎人[1]、井上　優介[2]、阿部　豊[1]、宮武比呂樹[1]、秦　博文[1]

[1]北里大学病院 放射線部、[2]北里大学 医学部 放射線科学 画像診断学

【目的】ASL法を用いた脳血流量（CBF）測定は、簡便で臨床に広く用いられている。本研究で、1.5T装置と3T装置を含む異なる装置で3D ASL法によるCBF測定をarm数およびpost labeling delay (PLD)を変えた3種類の撮像条件で行い、CBF値を比較した。【方法】使用装置は3T装置750（1台）、3T装置750w（1台）、1.5T装置Signa HDxt（2台）で（すべてGE社製）、対象は健常志願者12名（男性9名、女性3名、平均年齢25.0歳）であった。4台の装置を用い、3種類の撮像条件で、計12回の3D ASL法によるCBF測定を連続して行った。撮像条件1ではPLD=1525 ms、arm=4とし、撮像条件2ではPLD=1525 ms、arm=8、撮像条件3ではPLD=2525 ms、arm=8とした。得られたCBF画像から自動関心領域解析ソフトウェア3DSRT（富士フイルムRIファーマ社）を用いて、前大脳動脈領域皮質、中大脳動脈前方枝領域皮質、中大脳動脈後方枝領域皮質、後大脳動脈領域皮質の領域毎のCBF値を算出し、装置間で比較した。【結果】同一機種の2台の1.5T装置では、領域毎に平均血流値がよく一致し、相関も高かった。3T装置と1.5T装置および2機種の3T装置では、平均値に最大16%の差が見られ、相関も低い傾向が見られた。Arm数を変えた場合の測定値の一致度は高かった。PLDを変えた場合も相関は概ね良好だったが、750w 以外の3装置でCBF値が高くなるにつれて、PLD=2525 msでの値よりPLD=1525 msの値が高くなる傾向が見られた。【結論】1.5T装置と3T装置を用いた3D ASL法による脳血流量測定における装置間差に系統誤差が認められた。また、PLD=1525 msとPLD=2525 msの間に比例誤差が認められた。

P-2-025　Multi Stack CINEMA-STARと Multi Stack CINEMA-FAIRにおける頭部末梢血管描出の比較検討

○古河　勇樹[1,2]、吉田　学誉[1,3]、湯田　恒平[1]、米山　正己[4]、妹尾　淳史[2]、河内　伸夫[1]

[1]財団法人 自警会 東京警察病院 放射線科、[2]首都大学東京大学院 人間健康科学研究科 放射線科学域、
[3]東北大学大学院 医学系研究科 保健学専攻 画像解析学、[4]Phlips Electronics Japan

【背景】ASLを用いた動態評価を行える手法としてCINEMAは頭部血管領域に有用であるが、Labeling pulseの緩和により末梢までの血管評価は困難である。【目的】今回、撮像領域を分割するMulti Stack（MS）を併用したCINEMA-STARと CINEMA-FAIRの末梢血管描出の比較検討をしたので報告する。【方法】装置はPhilips社製3.0T Achieva X-Series R3.2。撮像条件は3D T1-TFEPI TR/TE 6.3/2.9 FOV200*200*70スライス厚1mm SENSE 2.5 Scan time 2.36min × 2 Stackを固定し、Labeling pulseをSTARとFAIRに変更した。検討項目はMS-CINEMA-STARではlabel Thickness とlabel gapを変化させ、MS-CINEMA-FAIRではlabel thicknessを変更させ検討した。対象は本検討に同意を得られた健常ボランティア。得られた画像の末梢血管描出を視覚評価、コントラスト比にて比較検討を行った。【結果および考察】両シーケンスともに従来法と比較し末梢血管の描出が向上した。MS-CINEMA-STARはlabel Thicknessを厚く、label gapを狭くすることで、末梢血管が良好に描出された。MS-CINEMA-FAIRではlabel thicknessによる末梢血管の描出に大きな変化は見られなかった。最適化されたMS-CINEMA-STARとMS-CINEMA-FAIRで末梢血管の描出はMS-CINEMA-FAIRが良好であったが、Stack毎の血管流入部にコントラストの不均一と静脈が描出されていた。動脈描出を目的とする頭部ではMS-CINEMA-STARが良好な結果であった。

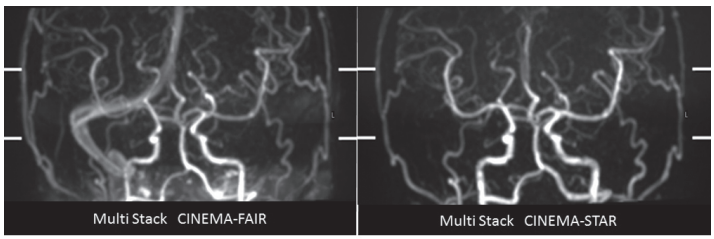

P-2-026　Silent MRAにおける２種類の頭蓋内ステントの描出能の検討

○高野　直[1,2]、鈴木　通真[2]、佐藤　秀二[1]、濱崎　望[1]、川崎　英生[1]、芳士戸治義[1]、山本　宗孝[3]、大石　英則[3,4]、堀　正明[2]、青木　茂樹[2]

[1]順天堂大学医学部附属順天堂医院 放射線部、[2]順天堂大学大学院 医学研究科 放射線医学、
[3]順天堂大学医学部附属順天堂医院 脳神経外科、
[4]順天堂大学医学部附属順天堂医院 脳神経外科 脳神経血管内治療学講座

[目的]
頭蓋内ステントにはクローズドセルデザインとオープンセルデザインがある。そこで、Silent MRAにおける異なるセルデザインのステントによる描出能および、撮像条件の変化による描出能について検討した。
[方法]
模擬血管は内腔5mm、血流速度はHR 70 bpm、流量約400 ml/minの拍動流とした。クローズドセルのEnterprise 4.5 × 28 mmとオープンセルのNeuroform 4.0 × 30 mmの2種類の頭蓋内ステントに対して、spokes per segment (spokes)を512、448、384、320、256と変化させてSilent MRAを撮像した。ステント部、背景信号の信号値を測定し、信号強度比 (Signal Intensity Ratio : SIR) を算出した。ステントの種類に対して、および撮像条件の変化に対してt-testを行った。
[結果]
EnterpriseにおけるSIR ± SDは、spokes 512 : 3.78 ± 0.21、spokes 448 : 4.11 ± 0.11、spokes 384 : 4.16 ± 0.08、spokes 320 : 4.75 ± 0.10、spokes 256 : 5.13 ± 0.21であった。NeuroformにおけるSIR ± SDは、spokes 512 : 7.19 ± 0.17、spokes 448 : 8.38 ± 0.14、spokes 384 : 8.58 ± 0.12、spokes 320 : 11.03 ± 0.23、spokes 256 : 11.40 ± 0.60であった。
すべての撮像条件において、EnterpriseのSIRに比べてNeuroformのSIRの方が有意に高い値を示した。($p < 0.05 / 5$)
Enterpriseでは、spokes : 512と比べて、spokes : 256、320でSIRが有意に上昇した。(p : 0.0030、0.0040)
Neuroformでは、spokes : 512と比べて、すべてのspokesでSIRが有意に上昇した。($p < 0.05$)
[結論]
オープンセルデザインの頭蓋内ステントはクローズドセルデザインに比べて信号強度比は高くなった。両者ともにspokes per segmentを小さくすることによって信号強度比は上昇するが、クローズドセルデザインの頭蓋内ステントでは、描出能を改善するためにspokes per segmentを320以下に設定することが望ましい。

P-2-027　TOF-MRAにおける2種類の脳動脈瘤コイル塞栓術支援用ステント内腔描出能の比較

○植木　　渉[1]、南野　卓司[1]、塩谷　　優[1]、安達　　睦[1]、大西　義隆[1]、佐野　敏也[1]、森田　佳明[1]、
佐藤　　徹[2]、菅田　真生[2]、山本　　匠[3]

[1]国立循環器病研究センター病院 放射線部、[2]国立循環器病研究センター病院 脳神経外科、
[3]京都医療センター 放射線科

【目的】Wide Neck型脳動脈瘤のコイル塞栓術は，コイル塊の親血管への突出・逸脱を防ぐためにステント支援下で行われている．当院では脳動脈瘤塞栓術後の経過観察をTOF-MRAで行っている．しかし，脳動脈瘤コイル塞栓用ステントのアーチファクトが画像評価の妨げになっている．今回，1.5Tと3T装置でTOF-MRAにおける2種類の脳動脈瘤コイル塞栓用ステント内腔の描出能について評価を行う．【使用機器】・装置：SIEMENS社製 MAGNETOM Sonata (1.5T)　　SIEMENS社製 MAGNETOM Verio (3T) ・チューブポンプ：ISMATEC社製コンパクト・カセットチューブポンプ REGLO・ステント：Stryker Neuroform EZ，Codman Enterprise VRD【方法】内径4mmのゴムチューブ内にNeuroformとEnterpriseをそれぞれ置き，蒸留水で満たしたプラボトル内に固定した模擬血管ファントムとステントの無い模擬血管ファントムを作成した．チューブポンプを使用して定常流を作りTOF-MRAで撮像を行った．撮像パラメーターは，1.5T：TR37，TE7.5，BW65Hz/px，slice thickness0.75mm，Flip angle25°，pixel size0.8*0.4，3T：TR25，TE3.69，BW176Hz/px，slice thickness0.7mm，Flip angle18°，pixel size0.8*0.6．MPR画像の長軸像より，ステント流入部，中流部，流出部の内腔径をImage Jを用いて求め比較した．また，ステントが無い場合の内腔も同様に測定した．【結果】・ステントが無い場合は1.5Tで流入部4mm，中流部，流出部3.9mmであった．また，3Tでは流入部3.9mm，中流部3.8mm，流出部3.7mmであった．・Neuroformは1.5Tで流入部，中流部，流出部ともに3.8mmであった．また，3Tでは流入部3.1mm，中流部3mm，流出部3.1mmであった．・Enterpriseは1.5Tで流入部3.0mm，中流部2.7mm、流出部3.0mmであり，いずれもNeuroformより血管描出が低下していた．また，3Tでは内腔の信号が顕著に低下しており評価が出来なかった．【結論】ステントの種類や磁場強度により，ステント内腔の描出は異なり，Neuroformの方がEnterpriseよりも内腔の描出に優れていた．今後，これらの結果を踏まえ，パラメーターの最適化等考案する必要がある．

P-2-028　もやもや病に対するMSDE法を用いたvessel wall imagingの初期経験

○國松　　聡[1]、渡辺　靖史[2]、三好　光晴[3]、鈴木　雄一[2]、竹井　直行[3]、神谷　昂平[1]、桂　　正樹[2]、
椛沢　宏之[3]、森　　墾[1]、大友　　邦[1]

[1]東京大学大学院 医学系研究科 放射線医学講座、[2]東京大学医学部附属病院放射線部、
[3]GEヘルスケアジャパン

【目的】もやもや病を対象として，motion sensitized driven equilibrium (MSDE) 法によるvessel wall imagingの実施可能性を検討する。【方法】対象はもやもや病7例（確実例3例（男性2，女性1，年齢43－53歳）および若年一側性狭窄のもやもや病疑い例4例（男性1，女性3，年齢31－58歳））である。動脈硬化性の内頸動脈狭窄ないし中大脳動脈狭窄を有する症例7例（男性4，女性3，年齢58－74歳）を統制群とした。3T MRI (GE Signa HDxt) を用い，90° x－180° y－90° -xパルスからなる標準的なMSDE preparation (motion sensitization gradient, 3軸合成b値 = 7 s/mm^2)を、3D T1-weighted variable refocusing flip angle FSE (CUBE T1: TR/TE = 500/19.3, FOV = 22 cm, matrix = 256 × 256, slice thickness/interslice spacing = 0.8/0.4 mm) に併用した。正答病名を知らない放射線科医がMSDE併用CUBE T1画像のみを用い，内頸動脈床上部から中大脳動脈水平部までを連続的に観察して，(A) もやもや病か動脈硬化性狭窄か，(B) 狭窄の性状（求心性または偏心性）を評価した。【結果】(A) もやもや病と動脈硬化性狭窄は全例正しく判別することができた。(B) 動脈硬化性狭窄では全例（7/7）で偏心性の動脈狭窄を認めた。もやもや病においては，求心性の狭窄が5例（5/7）において認められ，1例では偏心性狭窄（1/7）が，また，残り1例（1/7）では求心性と偏心性の狭窄が混在して認められた。【結論】MSDE併用CUBE T1を用いたvessel wall imagingにおいて，もやもや病と動脈硬化性狭窄の性状の差異により，両者を判別できる可能性がある。

P-2-029　Ultra-short TE sequence (UTE)における騒音測定、受信coilのスイッチングノイズの検討

○櫻井　康雄[1]、長縄　慎二[2]、川井　　恒[2]、田岡　俊昭[2]、河村美奈子[1]、榊原　勝浩[1]、松岡　祐樹[1]、卜蔵　公紀[1]、安藤　康生[1]、中井　浩大[1]、David Grodzki[3]、丸山　克也[4]、市川　和茂[1]、米田　和夫[1]、小西伊佐実[1]

[1]名古屋大学医学部附属病院 医療技術部 放射線部門、[2]名古屋大学医学部附属病院 放射線科、[3]Siemens AG、[4]シーメンス・ジャパン株式会社

【目的】T2値が短い組織である靱帯や腱の描出にUltra-short TE sequence (UTE)が有用とされる。また、磁化率アーチファクトや乱流の影響も低減され、血管の描出も良好である。傾斜磁場の変動がゆるやかで、静かなシークエンスである。UTEであるPointwise Encoding Time reduction with Radial Acquisition (PETRA)には、より騒音を軽減する傾斜磁場制御が併用（silent scanning）可能である。今回の目的は、PETRAにおける騒音測定および受信coilが騒音に与える影響の検討である。

【方法】Siemens社製3T:MAGNETOM Skyra(syngo MR D13)、32ch-head coil、Whole Body coilを用いた。騒音測定時の基本設定は、耳の位置を模擬するために磁場中心にマイクロフォンを水平かつ体軸に垂直に固定し、MR検査室外までケーブルを延長し、積分形精密騒音計 (RION社製NL-18)を接続した。

比較対象としてSpine Echo法における騒音を測定した。騒音計測は人間の聴覚を考慮した周波数重み付けしたA特性で、動特性はFastを使用した。

撮像条件は

PETRA − TR/TE:3.18/0.07msec、FOV:213mm、matrix:256、slice厚:1.0mm

Spin echo − TR/TE:500/9.4msec、FOV:220mm、matrix:256、slice厚:5.0mmとした。

【結果】PETRAにおける等価騒音レベルは32ch-head coil 使用時80.5dB、Whole Body coil使用時78.2dB、silent scanningを併用することにより、それぞれ76.6dB、60.2dBとなった。暗騒音は56.3dBであり、Whole Body coil使用で silent scanningを併用したPETRAは非常に静かなシークエンスといえる。Spine Echo法においては19slices撮像、32ch-head coil 使用時100.1dB、Whole Body coil使用時99.9dB、single slice撮像時それぞれ87.1dB、86.8dBであった。

【考察】傾斜磁場coil由来の騒音を軽減した場合、通常は確認されにくいRF coilのスイッチング音がMR騒音源として無視できない。

P-2-030　静音型MR angiographyにおける狭窄血管ファントムの描出検討

○佐藤　秀二[1]、高野　　直[1]、川崎　英生[1]、濱崎　　望[1]、熊谷　文孝[1]、鈴木　通真[2]、芳士戸治義[1]、堀　　正明[2]、青木　茂樹[2]

[1]順天堂大学医学部附属順天堂医院 放射線部、[2]順天堂大学医学部附属順天堂医院 放射線科

【背景・目的】従来から頭部非造影MRAは3D-TOF法が用いられているが、狭窄部位や乱流の発生しやすい部位において、位相分散のため信号欠損することがしばしば見られる。しかし、ASL法を利用した静音型MRAシーケンス（以下SilentMRA法）はultra short TEが用いられ3D-TOF法で問題となる位相分散の抑制が期待される。そこで、狭窄模擬血管ファントムを利用しSilentMRA法での狭窄部位の描出能に関する基礎的な検討を行った。【方法】狭窄部内径が1mm～3mm径の模擬血管ファントム（狭窄率40％～80％）を用い、ファントムの流速を30cm/sおよび60 cm/sとし、同一の分解能に設定した3D-TOF法とSilentMRA法で撮影した。3D-TOF法は臨床で用いているパラメータでTE 2.7msec、slub 1とし流れに対し直行、SilentMRA法は、撮像断面を模擬血管の流れに対して水平な断面に設定し撮影を行った。SilentMRA法のパラメータの検討として、1SegmentあたりのSpokes数を256から512と段階的に変化させ信号強度を比較した。また得られた画像から狭窄部の半値幅を求め検討した。【結果】流速が60 cm/sの時、3D-TOF法では狭窄部1mm径において位相分散による信号低下が見られ、狭窄部位の描出は不明瞭であったが、SilentMRA法は検討したすべてのSpokes数で狭窄部位が描出された。模擬血管の信号値は本幹部に比べ狭窄部で低下したが、Spokes数が小さいほど模擬血管全体の信号が大きくなる傾向を示した。また、Spokes数による変化およびファントムの流速による変化に対し、狭窄部の半値幅の値に大きな違いは見られなかった。【考察・結語】今回の検討でSilentMRA法は、3D-TOF法では位相分散で捉えられない狭窄部位を、Spokes数を小さくすることでより明瞭に描出することができた。これは、SilentMRAは3D-radialを応用したk-space中心から充填するタイプのため、エコーのすべてがコントラストに影響する、そのためduration time後半部分はLabeling効果の弱い信号が多くなるが、Spokes数を小さくすることで1shotあたりのduration timeが短くなりLabeling効果の高い信号を収集したためと思われる。SilentMRA法は狭窄部位を明瞭に描出する可能性が示唆された。

P-2-031　Balanced Turbo Field Echo extension法を使用した胸管撮像の検討

○野村　敬清、丹羽　　徹、岡崎　　隆、原　　卓也、関口　達也、風間　俊基、柳町　徳春、
渋川　周平、今井　　裕

東海大学医学部付属病院 画像診断科

胸管は下肢、腸管、左上半身のリンパ液を集め静脈内へ還流させる構造物である。胸管は食道や大動脈の近傍を走行しており、食道や大動脈を手術する際に損傷し乳び胸という重篤な合併症を引き起こすことがある。特に胸管の走行異常がある場合は損傷のリスクが高くなるため、術前に胸管の走行を画像的に評価することが重要となる。従来MRIの胸管描出法としてMRCPと同様のTurbo Spin Echo法を使用したシークエンスが用いられてきたが、撮像に時間がかかること、胸管以外の構造物の信号が相対的に低下するため周囲臓器との関係性が不明瞭であり外科医が希望しているVolume Rendering画像を得ることが困難でることが問題点であった。Balanced turbo field echo extension法はBalanced turbo field echo法を用いてK-spaceを3次元的に埋める撮像法であり、Turbo Spin Echo法と比較して撮像時間が短く、周囲臓器の描出可能である。今回我々は10人の健常人に対し1.5T MRI (Achieva, Philips, The Netherlands)を使用しTurbo Spin Echo法、Balanced Turbo Field Echo法、Balanced Turbo Field Echo extension法にてMRI撮影を行い胸管の描出能を比較した。2人の放射線科専門医により胸管は上・中・下の3部位に分けられ、それぞれ5段階評価で評価された。Balanced turbo field echo extension法は胸管のいずれの部位でも高い描出能を示し、特に上部の胸管では従来のTurbo Spin Echo法よりも良好な描出能を示していた。Balanced Turbo Field Echo extension法は高い胸管描出能を有し、撮像時間が短く、胸管と周囲臓器との関係性も示す事ができることから術前の胸管評価に有用な情報を提供すると考える。

P-2-032　慢性維持透析患者に対する非造影シャント血管MRAngiograpy臨床使用の試み

○秋葉　秀一[1]、亀ヶ森　隆[1]、瀧口　　広[1]、山來　祐介[1]、五十嵐　愛[1]、堀　　和芳[2]、渡辺　篤史[3]、
井上　雅裕[4]

[1]国保小見川総合病院 放射線科、[2]同 臨床工学科、[3]同 看護部、[4]同 循環器内科

【目的】維持透析患者に対して、シャント血管を広範囲に観察可能な非造影MRA(Angiography)検査の臨床使用を目的とした、撮像プロトコルの基礎的検討、適正化、及び他のモダリティーとの比較検討を行った。【方法】使用装置はGE社製1.5T Signa HDx ver.23 、自作ファントム、模擬血管と透析用装置（日機装DCS-27）を使用した。撮像法はPC（phase contrast）法を使用した為、血流速度の設定（velocity encoding:VENC）が必要である。エコー検査で測定している血液流速値をVENCとして使用出来るか検討する為、基礎実験を行って撮像プロトコルの適正化を図った。FAを5° 9° 12°と変化させて撮像し、信号強度を比較した。また、透析患者20名のシャント血管平均流速が約90cm/secであった為、模擬血液流量を30、60、90、120cm/secと変化させ、それぞれの流速に対してVENCを30、60、90、120と設定して撮像し、信号強度を比較した。また、有意狭窄が認められた症例については、他のモダリティーと比較検討した。【結果】FA5°、模擬血液流量とVENC設定値が同じ時に信号強度が最も高かった。また、有意狭窄部位を比較検討した結果、他のモダリティーと同部位に有意狭窄が認められた。【結論】シャント血管に対する非造影MRA検査は、撮像プロトコルの適正化を行った事により、臨床での使用が可能であり、その有用性が示された。またシャント血管増設術のスクリーニングにも有用であると考える。しかし、撮像時間が約30分、動静脈の血管径の違いによる流速の変化、体型等の問題があるので、更なる検討の必要性を感じた。

P-2-033　非造影下肢血管撮像におけるFSBB法のb値と流速の基礎検討

○長谷川晋也[1]、永田　　覚[1]、太田　知則[1]、松島　孝昌[1]、山田　明里[2]

[1]千葉県済生会習志野病院 放射線科、[2]東芝メディカルシステムズ

【目的】近年FSBB法を用いた下肢血管の描出が試みられている.動脈と静脈の流速差を利用しb=0の画像とb=0.1や0.2といったLow bの画像を用いてsubtractionを行うことにより動脈と静脈を分離する手法である.しかし血液の流速とb値との関係は明確では無い.今回自作流体ファントムを作成し流速とb値との関係を求めた.【使用装置】東芝1.5T EXCELART-Vantage XGV　使用コイル Torso SPEEDER　自作流体ファントム【撮像条件】TR29ms　ST3.0mm　Mtr128×256【方法】Nemoto社製MRI用インジェクターを用いて自作流体ファントムを作成した.下肢動脈を想定し内径2mmと内径5mmのファントムを作成し流速を変えたときのb値による変化を検討した.画像のSNR及び血管想定ファントムの信号値,血管想定ファントムと周囲組織のコントラスト比を測定した.【結果】b値が大きくなるに従いSNRは低下した.b値が大きくなるに従いファントム内のdephase効果が大きくなる傾向となった.流速が3～6cm/sにおいてはb=0.4付近から信号値が低下し1.0で完全にdephaseされる結果となった.流速が10cm/s付近においてはb=0.1から顕著に信号が低下しb=0.4付近で,ほぼdephaseされる結果となった.流速20～30cm/s以上においては,b=0.1でほぼdephaseされそれ以降も同等の結果となった.ファントムの内径5mmの時も2mmと同様の結果となった.【考察,まとめ】流速が速くなるに従いMPGパルスによるdephase効果が顕著に現れた.これは静止している組織にはほとんど影響しない弱いMPGによるflow dephase効果により,低速より高速でdephase効果が大きくなったと考えられる.今回の結果からは5cm/sといった低速の血流と20cm/s以上といった高速の血流を分離することは可能と考えられるが,20cm/sから50cm/sといった中～高速の血流同士の分離は難しいと考えられる.しかしある程度のコントラスト差がつく事により,WorkStation上で分離することは可能である.またファントム内径による差は見られなかった.今回検討した内径2mmと5mmでは層流が保たれる範囲である事に加え内腔の中心と辺縁での流速差も小さいと考えられる.よって内径2mmと5mmでは大きな差が見られなかった.

P-2-034　TSE-DIXONを用いた頸動脈Black-Blood Imagingの検討

○平田　政己、小島　慎也、鳥居　伸也、松澤　克哉、田中　　功、上野　恵子

東京女子医科大学東医療センター 放射線科

【背景】頸動脈プラーク検査においてBlack-Blood法（以下；BB法）は、血管内腔や血管壁の評価に重要な撮像法である。BB法撮像シーケンスには、2D・3D法ともにTSE法が用いられるが、近年TSE-DIXON法も撮像可能となり頸動脈BB法撮像シーケンスとして用いられることも多くなってきている。【目的】TSE-DIXON とBB法に用いられるTSE法で比較検討を行った。【方法】1.5T装置（MAGNETOM Avanto,Siemens）を用いて、2D撮像(TSE, TSE-Blade, TSE-DIXON)と3D撮像(SPACE)のT2WI、T1WIのコントラスト変化についてファントム(90-401型,日興ファインズ)を用いて比較した。次に同意を得た健常ボランティアに対し2D撮像と3D撮像の脂肪抑制T2WI、脂肪抑制T1WIを軸位断で撮像し頸動脈内の信号値、胸鎖乳突筋/血管の比を比較し、また脂肪抑制効果についての視覚評価も行った。【結果】ファントムを用いたコントラスト変化の比較では、T1WIではBLADEが、T2WIではSPACEがやや高い値を示したがほぼ同様な変化を示した。ボランティアでの検討では、頸動脈内の信号はSPACEが最も低値を示し、2D撮像ではT2WI,T1WIともにさほど差はなかった。胸鎖乳突筋/血管の比はT2WIではSPACEが最も低く、T1WIではシーケンスによる差は見られなかった。視覚評価では、TSE-DIXON法が最も高値であった。【結論】TSE-DIXONを用いたBB法撮像では、SPACEに比べると動脈内信号は高いため血管内腔評価にはあまり適さないと考えられたが、脂肪抑制効果は高いため2D撮像でのプラーク性状評価には適していると考えられた。

P-2-035　Navigator echo法併用4D Phase Contrast MRAの肺動静脈描出改善

○武村　　濃、福間由紀子、勝又　康友、米山　正己、重見　和紀、諏訪　　亨、門原　　寛

株式会社フィリップスエレクトロニクスジャパン

【背景】：小児先天性心疾患術前後例に対し血流速評価法に4D Phase Contrast MRA(4D PCA)の活用が注目されている。そこで今回3Dデータ収集におけるProfile orderの相違と、Navigator echo法の有無により肺動静脈描出と画像解析への影響を検証した。【使用装置・検討内容】：　MRI装置はフィリップス社製Ingenia 3.0Tとし、使用コイルはdStream Torso coil, Posterior coil、解析ソフトをGyroTools GTFlowとした。検討条件としては3D収集のProfile order=Y, Z, Radial, Profile orderに対するNavigator echo法の有無、SENSE factor=2,3,4,5とした。画像評価としては本実験に同意を得たボランティア5名と肺動静脈の描出能、鮮鋭度を各条件から求め検証した。基礎条件としては脈波同期併用3D T1 TFEとしFOV280mm, Matrix=192×100, SENE=2, Slices=30, Slice Th=1.5mm, Orientation=Coronal, TR/TE/FA=4.4/2.4/12, Heart Phase=5, VENC=3軸100cm/sとする。【結果・考察】：自由呼吸下における撮像ではProfile Oder=Radialで血管の描出能と鮮鋭度の改善が行えた。更にNavigator echo法を併用することで3収集法とも描出能と鮮鋭度の改善を図れたが、Radialが末梢血管の描出能、鮮鋭度ともに良好であった。SENSE factorの併用は撮像時間短縮につながるが、Modulus表記ではSNRの低下画像となるもの画像評価に有意差はないが、Phaseデータを用いた画像解析においては計算エラーを招き、併用には考慮する必要性を示唆された。

P-2-036　MSDE 併用 BTFE 法を用いた非造影MRIによるステントグラフト内挿術後のエンドリークの検出

○森　　健作[1]、斎田　　司[1]、佐藤　藤夫[2]、内川　容子[3]、古西　崇寛[4]、石黒　聡尚[4]、檜山　貴志[4]、星合　壮大[5]、岡本　嘉一[1]、那須　克宏[1]、南　　学[1]

[1]筑波大学 医学医療系 放射線科、[2]筑波大学 医学医療系 心臓血管外科、[3]日立総合病院 放射線科、[4]筑波大学附属病院 放射線科、[5]茨城県立中央病院 放射線科

Purpose: To evaluate diagnostic accuracy of motion-sensitized driven equilibrium (MSDE) prepared balanced turbo field echo (BTFE) sequence for detecting endoleaks after endovascular aneurysm repair (EVAR). Materials and Methods: Forty-six patients (33 men, 13 women; mean age, 73.2 years; age range, 47 – 87 years) treated with EVAR for aortic and/or iliac arterial aneurysms underwent unenhanced magnetic resonance imaging including MSDE-prepared BTFE sequences without and with flow suppression. Two independent observers reviewed these sequences with reconstructed subtraction images for qualitative analysis. Relative contrast (RC) values were calculated for quantitative analysis. Contrast-enhanced computed tomography (CT) provided the reference standard. Results: On CT, type I and type II endoleaks were detected in 1 and 10 patients, respectively. Area under receiver operating characteristic curve, sensitivity, specificity, accuracy, positive predictive value, and negative predictive value were 0.92, 91% (10/11), 86% (30/35), 87% (40/46), 67% (10/15), and 97% (30/31), respectively for observer 1, and 0.97, 91% (10/11), 89% (31/35), 89% (41/46), 71% (10/14), and 97% (31/32), respectively for observer 2. Inter-observer agreement was almost perfect (κ = 0.849). Only mild to moderate artifacts were observed. The RC values of flowing blood and endoleaks significantly decreased by flow suppression on MSDE-prepared BTFE images ($P < 0.0001$ and $P = 0.002$, respectively), and were significantly higher than those of excluded aneurysms on subtraction images ($P = 0.001$ and $P = 0.003$, respectively). Conclusion: Endoleaks can be accurately diagnosed on unenhanced MSDE-prepared BTFE sequences

P-2-037　UTE-T2*mapによる膝軟骨下組織の評価

○青木　孝子[1]、立花　陽明[2]、佐々木　剛[3]、荒木　智一[3]、後藤　正樹[3]、今井　　広[4]

[1]埼玉医科大学病院 放射線科、[2]埼玉医科大学病院 整形外科、[3]埼玉医科大学病院 中央放射線部、[4]シーメンス ジャパン

【背景】軟骨下組織の非生理的負荷による微小骨折は変形性膝関節（OA）症発症起点とされているが生体で肉眼的に確認することはできない。【目的】スポーツ障害による前十字靭帯損傷や半月板損傷患者における軟骨下組織の微小骨折の有無や変性をUTE-T2*mapにより評価可能であるか調査すること。【方法】膝関節鏡による前十字靭帯再建術を施行予定の20-47歳の患者15名を対象にWIP UTE sequence（TE：0.4-1.0/0.2 ms step）を撮像し、T2*mapを作成した。関節鏡による術中所見より軟骨の損傷程度はInternational Cartilage Repair Society (ICRS) gradeに分類された。術後ICRS gradeとT2*との相関関係を調査した。ROIは内・外側の荷重部(大腿骨側、脛骨側), 膝蓋骨, 滑車部および損傷部の軟骨下領域とした。損傷部軟骨下領はいずれかのROIに含まれている場合がある。【結果】内側大腿骨側軟骨下領域の平均T2*はgrade 0 (n=6), grade 1(n=4), grade 2 (n=3) ,grade 3 (n=2) でそれぞれ 0.86 ± 0.46 ms, 1.16 ± 0.68 ms, 1.29 ± 1.10 ms, 1.70 ± 0.17 msであった。grade　0は正常例である。他のROIでも同様にICRS gradeの増加に従いT2*も高値になる傾向がみられ、損傷部のT2*は特に高値を示した。損傷部以外の内側荷重部、膝蓋骨部はgradeに関係なく他の部位よりやや高値を示した。【考察】荷重部や滑車部での高値傾向からスポーツ外傷では一瞬大きな負荷がかかるため、損傷程度に関係なく損傷部以外の部位にも微小骨折または亀裂や剥離といった肉眼で確認できないような微小変化が起こっている可能性が示唆された。また損傷部においては骨硬化に至る前段階の変化を見ている可能性が考えられる。【結語】UTE-T2*mapによる軟骨下組織の評価でICRS gradeとT2*に相関がみられた。

P-2-038　小児骨年齢計測のためのCSサンプリングパターンの最適化

○寺田　康彦[1]、玉田　大輝[1]、石　圭一郎[1]、巨瀬　勝美[1]、野崎　太希[2]、金子　康仁[2]、宮城　　亮[2]、吉岡　　大[2]

[1]筑波大学 数理物質系 物理工学域、[2]カリフォルニア大学 アーバイン校 放射線科

【背景】小児の骨年齢は手の骨の特徴から判定される。当研究室では骨年齢計測用の0.3Tオープン型コンパクトMRIを開発した。前回、モーションや被験者負担の軽減を目的として、圧縮センシング(CS)を使って撮像時間を半分にした研究を報告した。本研究では、sampling patternを最適化することで撮像時間をさらに短縮した。

【実験】sampling patternの最適化には、過去の研究で得た88名の画像(3D勾配エコー、撮像時間2分44秒)を用いた。年齢別に選んだ男女6名ずつの高画質データ(full sampling(FS))をテスト事例とした。密度可変サンプリングのパラメタを総当たりで変えて、CS(acceleration factor(AF)=2, 3, 4)再構成を行い、平均のSSIM値が最大のものを最適パターンとし、残りの事例で検証した(図1(a))。

さらに4.4～15.3歳までの小児59人（平均9.1歳）に対し骨年齢検査を実施した。C型永久磁石(0.3 T、12 cmギャップ)を使用し、FS、CS(AF=3)、CS(AF=4)のプロトコルで実施した。RUS法に基づき判定者A(放射線科)は2回、B(整形外科)は1回、骨年齢判定を行った。

【結果】図1に結果を示す。最適化パターンのSSIMは高い値を示した。読影者の所感では、CS(AF3)の画質はFSの場合とほぼ変わらなかったが、CS(AF4)ではやや劣っていた。FS画像とCS画像に基づく骨年齢判定の相関は高かった。判定困難な事例は、FSとCS(AF3)では同程度、CS(AF4)ではやや多かった。以上からCS(AF3)が最適であると結論した。

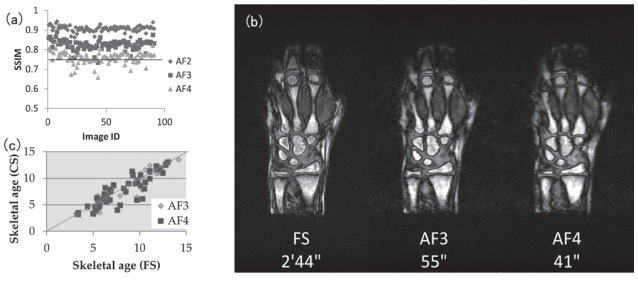

Fig. 1(a) Validation of optimized sampling pattern. (b) MR images for 9.1-year-old boy. (c) Correlation between CS- and FS-based rating.

P-2-039　T1rho 撮像法における大腿骨遠位部軟骨セグメンテーションに関して：半自動法と手動法の検討

○福田　有子[1]、アンドリュー　チャン[2]、ホン　ユー[2]、寺田　康彦[3]、野崎　太希[3]、西山　佳宏[1]、
吉岡　大[2]

[1]香川大学 医学部 放射線診断科、[2]カリフォルニア大学 アーバイン校 放射線科、
[3]波大学数理物質科学研究科 電子・物理工学専攻

【背景・目的】 MRIは組織分解能に優れ、軟骨の早期変性、変形性関節症における予後や治療効果判定に有用である。軟骨体積を定量化できる方法として、半自動的もしくは手動的法による軟骨セグメンテーションがある。しかし、全膝をセグメンテーションする場合、スライス枚数は20-30枚あり、人間の主観によってトレースする領域を調整をしなければならず、結果が変動しやすい。そこで今回T1rho 画像を用いて、半自動法と手動法の軟骨セグメンテーションの再現性、測定時間について検証した。【方法】対象は健常ボランティア20名（19-38歳）。使用したMRI装置は3T MRIフィリップス社製で、使用コイルは8 channel knee coil、T1 rho SPGR 矢状断像を撮像した。軟骨セグメンテーションは手動法（Matlabソフトウェア）と、半自動法（シグモイドフィルターを使った前処理後、マルコフ確率場モデルを用いた、K平均クラスタリング法による）を用い、大腿骨遠位の関節軟骨のセグメンテーションを行った。また、各方法において軟骨トレース開始から、データ保存までの時間経過を測定した。セグメンテーションデータから軟骨の総画素値体積（ピクセルボリューム）と、円形に近似した軟骨の半径を計算し、半自動法と手動法間で一致率を比較検討した。【方法】半自動法と手動法間で、ピクセルボリュームの相対差の割合は13.93％、95％信頼区間は[12.7％、15.1％]であった。二つの方法での級内相関は0.91、95％信頼区間は [0.89、0.92]であった。20症例中7例において、ピクセルボリューム値は半自動法と手動法間で有意差を認めなかった。近似した軟骨の半径は半自動法と手動法間で有意差を認めなかった。半自動法（23.19分）は手動法（26.29分）よりも短時間で軟骨セグメンテーションを行うことができ、有意な相関がみられた（$p<0.05$）。【結語】半自動法は自動法と同様に軟骨セグメンテーションの再現が可能で、自動法よりも短時間で操作可能であった。

P-2-040　Diffusion　Tensor　Imageを用いた坐骨神経狭窄に対するFA値の再現性の検討

○園田　　優、小泉　百未、永友　秀樹

聖隷佐倉市民病院 放射線科

【目的】
3.0T装置の導入により，Body Array Coilにて骨盤部のDiffusion Tensor Image(以下，DTI)が容易に得られるようになり，坐骨神経の狭窄をFractional Anisotropy（以下，FA値）で捉えるために検討を行ってきた．しかし，FA値の計測は誤差を生じやすく，診断に使用するためには再現性が良いFA値を得る必要がある．そこで今回、再現性が良いFA値が得られる至適撮像条件を求めた．そして，健常者に対し梨状筋の緊張による坐骨神経のFA値の変化について検討したので報告する．
【方法】
1.軸数と加算回数を変化させたときの画像を用いて，FA値を5回計測し平均値と標準偏差，坐骨神経の直上直下のFA値の比を求めた．
2.健常ボランティア1名に対して連続5日撮像し，坐骨神経の直上と直下のFA値の変化について検討を行った．
3.健常ボランティア5名に対して外旋位，中間位，内旋位で撮像し，梨状筋と坐骨神経交差部より3Slice上，交差部の直上と直下のFA値を計測した．
【結果】
1.軸数24，加算回数4で撮像を行う事でFA値の標準偏差は小さくなった．
2.至適撮像条件で撮像する事でFA値の比の標準偏差は0.05以下になった．
3.健常ボランティアの交差部の直上と直下のFA値を計測した結果すべて坐骨神経の直下の方がFA値は小さくなった．また外旋位に比べ，内旋位の方が坐骨神経の直上と直下のFA値の比は小さくなった．
【考察】
1.軸数、加算回数を増やすことにより，神経の連続性とノイズの影響を抑えることができるが撮像時間の延長により体動による画像ブレが生じ，FA値に誤差を生じる可能性が考えられる．
2.至適撮像条件で撮像をすることにより，画質が安定したため再現性が良いFA値の比が得られたと考えられる．
3.坐骨神経は健常ボランティアにおいても梨状筋の直下では圧排されているためにFA値が低下したと考えられる．また，内旋位にすることにより，梨状筋が緊張し更に圧排され狭窄したと考えられる．
【結語】
DTIを用いて坐骨神経の狭窄を至適撮像条件で撮像することにより再現性が良いFA値が得られる．そして，健常者でも梨状筋の直下や内旋位にする事で坐骨神経の狭窄によるFA値の低下が見られた．

P-2-041　糖尿病患者におけるIDEAL-IQ法を用いた骨髄脂肪の定量的評価：CT有限要素法との比較

○山口　晋平[1]、青木　隆敏[1]、藤井　正美[1]、小林　道子[1]、千原ちひろ[1]、林田　佳子[1]、川下　幸隆[2]、
佐藤　　徹[2]、岡田　洋右[3]、田中　良哉[3]、興梠　征典[1]

[1]産業医科大学 放射線科、[2]産業医科大学 放射線部、[3]産業医科大学 第一内科

【目的】糖尿病患者は骨密度(BMD)が正常でも骨折リスクが高いことが知られている。IDEAL-IQ法を用いた骨髄脂肪量の定量的評価が、糖尿病患者の骨強度予測に有用か否かを評価する。【方法】対象は腰椎の二重エネルギーX線吸収法(DXA)、CTとIDEAL-IQ法を含む3TMRI検査を施行した17人の糖尿病症例。IDEAL-IQは矢状断で撮像し、撮像条件はTR/TEmin=5.8/0.8ms、スライス厚8mm、FOV:44×44cm、マトリックス128×128、撮像時間16秒である。2名の放射線科医が第2－4椎体に関心領域（ROI）を設定して骨髄脂肪量を測定した。CT有限要素法を用いた腰椎椎体の骨強度（CT-FEM-BS）をゴールドスタンダードとし、説明変数を年齢、罹病期間、DXAによるBMD、IDEAL-IQによる骨髄脂肪量としてステップワイズ重回帰分析を行った。【結果】IDEAL-IQによる骨髄脂肪量は、BMDおよび年齢とともにCT-FEM-BSの有意な関連因子であった（p<0.01）。BMD単独（r=0.66）と比べ、BMDに年齢とIDEAL-IQによる骨髄脂肪量を加えた場合の方がCT-FEM-BSとの相関が有意に高かった(r=0.79; p<0.01)。【結論】IDEAL-IQ法による骨髄脂肪量の定量的評価は、糖尿病患者の骨強度予測における有用な指標となる可能性がある。

P-2-042　肩関節MR-Arthrographyにおけるガドリニウム造影剤の適正濃度の検討

○加々美　智[1]、成田　　浩[2]

[1]福岡リハビリテーション病院 検査部、[2]株式会社日立メディコ

【背景】当院では肩関節MR - Arthrography(以下MRA)の撮像時、関節包内へのガドリニウム造影剤の注入において、ガドリニウム造影剤にヨード造影剤を混ぜ希釈し、X線透視下にて確認を行っている。造影剤注入施行Drによりガドリニウム造影剤やヨード造影剤の使用量が統一されてないため、MRの信号強度にばらつきがある。そのため、ガドリニウム造影剤の適正希釈倍率やヨード造影剤によるMR信号強度の影響について検討する。【使用機器】（株）日立メディコ社製　ECHELON OVAL　APERTO inspire【使用製薬】プロハンス、60%ウログラフィン、生食、1%カルボカイン【実験方法】磁場強度による相違も確認するため1.5Tと0.4TのMRI装置を用いた。実験(1)ガドリニウム造影剤濃度による影響の検討のためプロハンスの量（希釈倍率）を変化させたファントムを作成した。実験(2)ヨード造影剤による影響の検討のため60%ウログラフィンと生食の量を変化させたファントムを作成した。これらを用い、当院のMRA撮像条件下での信号強度、T1・T2値の測定を行い、ガドリニウム造影剤の適正希釈率とヨード造影剤の信号強度への影響を検討した。【結果】1.5T装置、0.4T装置共に800倍付近の希釈倍率で信号強度が高くなった。ヨード造影剤は濃度が高いほどT1、T2共に信号強度が低下した。1%カルボカインの影響はほとんどなかった。0.4T装置では、T1における150～200倍の希釈倍率とヨード造影剤のみの信号が同等であった。【考察】高コントラストの画像を得るためには適正な希釈倍率と必要最小限のヨード造影剤を使用する方が良いと考える。また、0.4T装置においてT1のみの撮像であればGd造影剤を用いらずヨード造影剤の短縮効果だけで、ある程度のコントラストが得られると考える。ただし、1.5T装置のT1・T2撮像と0.4T装置のT2撮像の場合、ヨード造影剤が信号低下につながるため、ヨード造影剤のみでの検査は不十分と考える。

P-2-043　米パッドとパーフルオロカーボンリキッドパッドの脂肪抑制効果の比較

○守屋　　進[1]、三木　幸雄[2]、横林　常夫[1]、金柿　光憲[3]、宮地　利明[4]

[1]医療法人 石川医院、[2]大阪市立大学院 医学研究科 放射線診断学・IVR学教室、
[3]兵庫県立尼崎病院 放射線科、[4]金沢大学大学院 医学系研究科 保健学専攻

【背景】
周波数選択的脂肪抑制法（CHESS法）は磁場の不均一の影響により、脂肪信号の消え残りが画像上に現れることがある。この現象の改善を行う方法として、米を素材としたパッド（米パッド）を使用する報告が多数存在する。この米パッドを使用する方法と、従来から一般的に用いられてきたパーフルオロカーボンリキッドパッドを使用する方法とでは、脂肪信号の消え残りを減らす効果について差があるのかは不明であった。
【目的】
米パッドおよびパーフルオロカーボンリキッドパッドを使用して、磁場不均一が発生する曲げたポジションで膝関節の撮影をおこない、CHESS法における脂肪抑制効果の違いの有無を検討することである。
【方法】10人の健常ボランティア（5人の男性5人の女性・年齢は20～45歳）を被験者とした。CHESS法を用いて、以下の2つの方法にて膝関節の画像を収集した。1. 膝下に米パッドを挿入して膝を曲げて撮像したもの。2. 膝下にパーフルオロカーボンリキッドパッドを挿入して膝を曲げて撮像したもの。得られた画像について、脂肪信号の消え残りが少ない良好な画像のものから5から1へ5段階にスコア化して視覚評価を行った。評価は放射線科医師1名と診療放射線技師1名によって両者独立して行われた。統計処理は、評価者間のスコアにおける一致度をKendall W値によって検証した後にWilcoxonの符号付順位検定をおこなった。
【結果】
2名の観察者による評価回数20回の中で、米パッドの評価がパーフルオロカーボンリキッドパッドの評価を上回ったものは18、同等の評価であるものは2、下回るものは無かった。米パッドの視覚評価の平均スコアは4.65、パーフルオロカーボンリキッドパッドの平均スコアは3.00であり、米パッドがパーフルオロカーボンリキッドパッドを上回った。Kendall W値は0.72とよい相関を示しかつ検定結果に有意な差を認めた(P=0.0039)。
【結論】
米パッドはパーフルオロカーボンリキッドパッドと比較して脂肪信号の消え残りが少なく脂肪抑制効果が優れている。

P-2-044　透析用止血圧迫綿の異方性拡散ファントムとして経時的安定性評価

○酒井　晃二[1]、中川　稔章[2]、山田　　惠[1]

[1]京都府立医科大学 医学研究科 放射線診断治療学、[2]京都府立医科大学付属病院放射線科

【目的】拡散MRI技術の進展に伴い、プロトコル開発時にさまざまなパラメータを設定したり、最適な組み合わせを試行することが必要になってきている。これまにも拡散異方性を有するファントムの提案は行われている。それらは、植物由来であって隔日間測定の安定性に欠けるものや化学繊維等を特殊に圧縮した拡散異方性ファントムなどである。本報では、植物由来のものと比較して安定であり、特殊な圧縮手法を用いなくても容易に利用できる拡散異方性ファントムとして、従来圧迫止血に用いられてきた透析用止血圧迫綿に着目した。透析用止血圧迫綿は、綿糸等を一方向に圧縮したものであるため、吸収された水分が異方性を持つ移動をすることは容易に観察される。しかしながら、透析用止血圧迫綿の拡散異方性ファントムとしての能力、安定性は不明である。そのため、本報では、透析用止血圧迫綿のADCおよびFAの経時的安定性を評価した。【方法】透析用止血圧迫綿（直径20mm、長さ30mm、白十字、東京）を直交3方向に配置し、水道水に一昼夜浸漬した後、ヘッドコイル（20ch）を用いて30日間に渡り（9回）DTI測定を行った。DTI測定パラメータ等は以下の通りである：MAGNETOM Skyra 3T（Siemens Healthcare, Erlangen, Germany)；FOV = 24 cm; thickness=2.4 mm; DTI (EPI);TR=8,400 ms; TE=83 ms; b値=1,000 mm^2/sec; GRAPPA(a.f.=2); MPG=10;温22.0℃。1回の観測あたり5回繰り返し測定を行い、DTI解析後、トラクトに基づくFAおよびADCを得た（Diffusion Toolkit)。ROIはファントムの中央にマニュアルで設定した。日間変動は5回平均値のSDにより評価した。【結果】平均ADCは、1.70 sec/mm^2 (SD; 0.293)であり、30日間の平均ADCの変動は0.03 sec/mm^2（1.59%）であった。平均FAは、0.15(SD; 0.07)であり、30日間の平均FAの変動は0.002（1.46%）であった。【結言】透析用止血圧迫綿は、異方性拡散ファントムとして安定性を有する。

P-2-045　WDS (weighted diffusion subtraction)：拡散MRIの新しい表示法

○押尾　晃一[1]、新本　　弘[2]、奥田　茂男[1]

[1]慶應義塾大学 医学部 放射線診断科、[2]防衛医科大学 放射線医学講座

【目的】
拡散MRIにおいて、腫瘍等のT2が長くADCが低い組織はhigh b画像で高輝度領域として描出される。しかしhigh b画像で高輝度であってもその主な原因がT2が極端に長いことによることもあり(T2 shine-through)、この区別は容易でないことがある。またhigh-b画像では正常組織の解剖学的情報に乏しいという欠点もある。今回解剖学的情報とADCの情報が一枚の画像で直感的に読み取ることができる方法を提案する。
【方法】
以下の式をピクセルごとに適用することにより、low-b画像とhigh-b画像から新たな画像を計算する。
$S = \exp(-\Delta b\ D_{thres})\ S_0 - S_1$
Sは提案する計算画像の信号値、S_0およびS_1はlow-bおよびhigh-b画像の信号値、Δbは二つの画像のb値の差、D_{thres}はADCの閾値である。これは二つの画像の間の重み付き差分であり(weighted diffusion subtraction、WDS)、容易に計算ができる。この画像は基本的にb=0画像と類似したコントラストを持つが、ADC値があらかじめ設定した閾値D_{thres}より低い場合には負の値をとる。
【結果】
図に前立腺癌での例を示す。

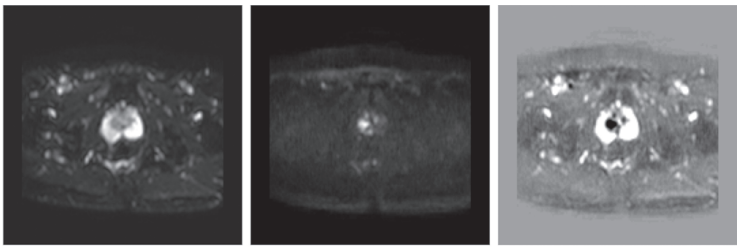

P-2-046　拡散方向の計測順番最適化によるDWIの体動補正手法

○横沢　　俊[1]、越智　久晃[1]、尾藤　良孝[2]

[1]株式会社日立製作所 研究開発グループ、[2]株式会社日立メディコ MRIシステム本部

【背景】近年，HARDI (high angular resolution diffusion imaging)[1]など，より多方向にMPG (motion probing gradient)を印加する拡散イメージング手法による微細な組織構造の可視化が期待されている．MPGの印加方向の増加に伴う課題の一つに，体動アーチファクトが挙げられる．これまで，DWIの体動補正法として，体動検知用の計測を追加する方法が提案されているが[2]，撮像時間が延長するという問題があった．本研究では，MPG印加方向の計測順番の最適化により追加計測を必要としない体動補正手法を提案する．
【方法】本手法は，計測順に6つのDWIから計測途中のMD画像を作成し，画像の位置合わせ及び体動に伴うMPG印加方向の相対的なずれを補正する．このとき，各MDを作成するDWIのMPG印加方向が空間的に偏らないように，MPG印加方向の計測順番を最適化した．1.5T装置で撮像した健常ボランティア画像からシミュレーションモデルを作成し，疑似的な体動を加えることにより，計測中に患者が動いたことを想定した100セットの計測データセットを作成した．作成した計測データより，体動補正を適用した場合としない場合で，MDおよびFAを作成し，系統誤差と偶然誤差にて本手法による体動補正効果を評価した．
【結果】体動補正有りで作成したMDとFA画像は，補正無しの場合と比較して，辺縁部や脳梁膨大部などのアーチファクトが低減した．また，体動補正有りで作成したMDとFAの系統誤差(MD,1.16%; FA, 6.90%)および偶然誤差(MD,0.66%; FA, 4.46%)は，体動無しで作成したMDとFAの系統誤差(MD,4.36%; FA, 21.14%)および偶然誤差(MD,7.77%; FA, 33.39%)よりも有意に低かった．
【結論】本研究により，多方向にMPGを印加する拡散イメージングにおいて，計測時間の延長無しに体動補正が可能であることが明らかとなり，安定した計測の実現の可能性が示された．
[1] Tuch DS, et al. MRM. 2002; 48:577-582.[2] Engstrom M, et al., Proc. ISMRM. 2013;21:2579.

P-2-047　超高磁場拡散MRIで脱髄を追う

○矢野竜太朗[1]、畑　純一[1,2,3]、関　布美子[1,2]、石原　良祐[1]、小牧　裕司[1,2]、疋島　啓吾[4]、田中　謙二[5]、岡野　栄之[1,3]

[1]慶應義塾大学大学院 医学研究科 生理学教室、[2]実験動物中央研究所、[3]理化学研究所、
[4]沖縄科学技術大学院大学、[5]慶應義塾大学医学部 精神・神経科学教室

背景・目的

近年、小動物を用いた脳神経構造の網羅的研究が盛んに行われている。Diffusion Tensol Imaging (DTI) を含む神経線維描出技術はその中心にある非常に有用な技術であり、特にミエリンと脱髄に関連した報告が数多くされている。また Diffusion Kurtosis Imaging (DKI), Magnetic Transfar Ratio (MTR) などの技術を用いた、神経線維、髄鞘に関連した報告も数多くあり、MRIによる神経変性疾患の有用性を高めている。

このことに関連して、Cuprizone投与による脱髄モデルマウスを用いた、MRIによる脱髄の評価が近年報告されている。小動物を用いた脱髄の評価は、前臨床研究においてMRIによる評価の正確性を向上させることに非常に有用である。しかし、実際にどの程度の脱髄がMRIにより検出可能であり、脱髄の進行と回復によりMRIで検出可能な信号がどのように変化するのか、組織学的情報と関連した詳細な報告はされていない。本研究では、高磁場MRIによるmean Kurtosis ,FAおよびT1WIと免疫組織科学を比較することで、脱髄とMRIの関連の詳細を調査した。

実験方法

生後7週の B6/J マウスに 0.2% の Cuprizone を粉末餌として経口投与し、5週間投与した後、7T および 9.4T MRI 装置 (Biospec, Bluker biospin社) を用いて In vivo 撮影と Ex vivo 撮影を行った。その後、免疫組織科学的手法による脱髄の評価を行い、MRIでの所見と比較検討した。

結果・考察

Cuprizone投与脱髄モデルにおいて、通常の脳と比較してmean Kurtosisおよび Fractional Anisotopy (FA) の低下を観察した。また、T1WIで脳梁部に信号の低下を観察した。免疫染色と比較すると、脱髄モデルにおけるProteolipid Protein (PLP) のシグナルの低下をmean KurtosisとFAの値が低下した部位で確認し、有意な相関を得た。また、脳梁部におけるT1WIの低下に関して、脱髄の進行により炎症が起きたことで、活性化したミクログリアの活動を捉えたのではないかと考えられる。

結論

本研究により、MRIでの脱髄評価を免疫組織科学と併用し、評価することできた。これにより、脱髄疾患の早期発見、治療評価がより進むと考えられる。

P-2-048　ヒト胚子化学固定標本の拡散テンソルイメージング

○長田　晃佳[1]、大竹　陽介[1]、巨瀬　勝美[1]、山田　重人[2]

[1]筑波大学 数理物質科学研究科 電子・物理工学専攻、
[2]京都大学 医学研究科 付属先天異常標本解析センター

＜はじめに＞

Diffusion Tensor Imaging（DTI）は，ヒト胎児脳の神経系の可視化に活用されている．ところが，試料入手の関係から，これまでの報告は妊娠中期以降の胎児に限られている．そこで，我々は，Kyoto CollectionのCarnegie Stage 23（妊娠8週）の化学固定標本のDTIを試みた．

＜試料と方法＞

外径15mm，内径13.5mmのNMR用試験管の中に，Bouin固定されたCS23のヒト胚子を挿入してformalin水溶液を満たし，静磁場強度9.4T，開口径54mmの縦型超伝導磁石を用いたデジタルMRIを用いて撮像した．RFコイルは，直径19.5mm，長さ36mmのbirdcage coilである．FOVは$(15.36\text{mm})^2 \times 30.72\text{mm}$とし，DTIには，TR/TE=1200ms/32ms，δ=6ms，Δ=16ms，b=790s/mm^2，matrix = $128^2 \times 256$，画素サイズ$(120\mu\text{m})^3$，2NEXの6軸のDWIシーケンスを用い，解析には，自作ソフトウェアを用いた．

＜結果と検討＞

図に，T1WGRE（TR/TE=200ms/6ms）による画像，T_1分布，T_2分布，プロトン密度分布，Mean diffusivity（MD），fractional anisotropy（FA）の正中断層と目の高さの横断像を示す．図に示すように，MDは，T_2マップと類似したコントラストを示すが，FAにおいては．組織境界が強調され，特にレンズが強調されている．これより，この組織が異方的な微細構造を有していることが示唆される．以上より，ヒト胚子においても，DTIは有用であると結論した．

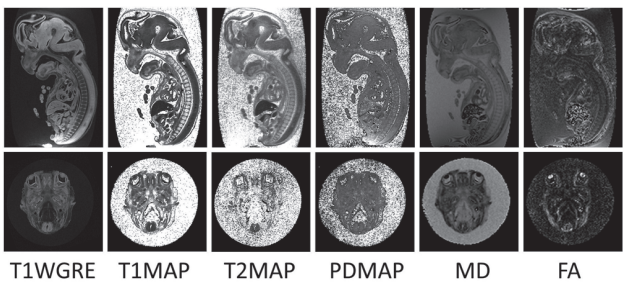

P-2-049　TSE DWIでのSENSE factorと画質の関係：健常ボランティアの膵での検討

○仁品　祐[1]、森田　賢[1]、園山　康之[1]、倉元　達矢[2]、鈴木　真[2]、蓼沼　仁[2]、後藤　康裕[2]、坂井　修二[1]

[1]東京女子医科大学病院 画像診断・核医学科、[2]東京女子医科大学病院 中央放射線部

【背景・目的】EPI法による拡散強調像（EPI DWI）では磁場の不均一さによるゆがみが問題となるが、TSE法（TSE DWI）ではゆがみを軽減できる可能性がある。今回、消化管の空気によるゆがみの影響を受け易い膵で、TSE DWIのSENSE Factorの相違による画質への影響を検討し、従来のEPI DWIと比較する。【対象と方法】3T MRI装置（Ingenia 3.0T、フィリップス社製）を用い、健常ボランティア5名の膵のEPI DWIとTSE DWI（b=0, 500, 1000）を撮像した。TSE DWIはSENSE Factor（SF）を2、4、6、位相方向をAP（anterior-posteior）、RL（right-left）の計6画像（AP-SF2、AP-SF4、AP-SF6、RL-SF2、RL-SF4、RL-SF6）を撮像した。EPI DWIは通常の撮像法（AP、SF2）で撮像した。2名の放射線科医がvisual analog score（VAS、0-10点）を用いて、膵の総合画質評価、ゆがみ、折り返しアーチファクト等について視覚的に評価した。【結果】TSE DWI（b=500）の総合画質評価は、AP-SF4（8.4 ± 0.4点）、RL-SF4（8.7 ± 0.1点）、RL-SF6（8.7 ± 0.1点）が、AP-SF2（7.1 ± 0.4点）、AP-SF6（6.6 ± 0.6点）、RL-SF2（6.7 ± 0.2点）やEPI DWI（7.8 ± 0.3点）より良好であった。ゆがみに関しては、TSE DWIではいずれもEPI DWIより良好であった。折り返しアーチファクトに関しては、TSE DWIのAP-SF6では影響が大きかった。TSE DWI（b=1000）の総合画質評価は、AP-SF2（5.8 ± 0.5点）、AP-SF4（6.5 ± 0.3点）、AP-SF6（2.2 ± 0.9点）、RL-SF2（4.9 ± 0.4点）、RL-SF4（6.0 ± 0.2点）、RL-SF6（5.9 ± 0.7点）のいずれもEPI（7.4 ± 0.4点）より不良であった。ゆがみに関しては、TSE DWIではいずれもEPIと大差なかった。折り返しアーチファクトに関しては、AP-SF4、RL-SF4、RL-SF6では軽度影響があり、AP-SF6では影響が大きかった。【結論】TSE DWI（b=500）では位相方向APのSENSE Factor 4、位相方向RLのSENSE Factor 4と6は、EPI DWI（b=500）より画質が良好であった。TSE DWI（b=1000）はいずれもEPI DWI（b=1000）より画質が不良であった。

P-2-050　アルツハイマー病モデルマウスの脳内代謝物拡散係数の解析

○尾藤　良孝[1,2]、Cline Marcella[3]、Cross Donna[3]、越智　久晃[2]、蓑島　聡[3,4]

[1]株式会社日立メディコ MRIシステム本部、[2]株式会社日立製作所 研究開発グループ、
[3]Department of Radiology, University of Washington、[4]Department of Radiology, University of Utah

【背景】代謝物の分子拡散を計測するDiffusion-weighted Spectroscopy (DWS)は，水分子を対象とするよりも，細胞内の特徴をより詳細に観察できる方法として期待されている[1]。DWSを用いて脳虚血や脳腫瘍での代謝物の見かけ上の拡散係数（ADC）を解析した報告[2,3]があるが，アルツハイマー病に関する報告は現在のところ見当たらない。アルツハイマー病では，軸索の局所的膨張や軸索輸送の低下など[4,5]が生じるため，DWSにより神経細胞内の分子拡散の変化を観察できると期待される。今回，アルツハイマー病モデルマウスを用い，脳内の代謝物のADCを解析したので報告する。
【方法】14T縦型小動物用MRIを用いて，アルツハイマー病モデルマウス（AZ）12例（平均週齢30.7）と健常ラット（WT）10例（平均週齢19.1）の脳を計測した。DW-PRESSを用いて，海馬を含む直方体領域（5 × 2 × 2 mm^3）の拡散強調スペクトルを計測した。主な計測条件は，TR/TE = 3000/40 ms，積算回数 = 480，*b*-value = 0, 1020, 3020 s/mm^2 (x, y, z方向)である。各拡散強調スペクトルからNAA，Cr，Choの信号ピークを抽出し，*b*-valueによる信号低下からMean Diffusivity (MD)(MD_{NAA}, MD_{Cr}, MD_{Cho})とCr信号比（NAA/Cr, Cho/Cr）を算出した。
【結果と考察】AZとWTのMDとCr信号比を比較したところ，MD_{NAA}以外には有意差がなかった。MD_{NAA}は，AZが0.132 ± 0.043 × $10^{-9}m^2/s$，WTが0.104 ± 0.034 × $10^{-9}m^2/s$となり，AZの方が有意に高い傾向にあった（P = 0.099）。AZのMD_{NAA}が高い理由としては，軸索の局所的膨張による軸垂直方向の拡散の亢進やNAAの細胞外領域への移行等が考えられるが，軸索輸送の低下とは矛盾する。また有意差が小さく，計測条件や対象部位の選択，週齢の分布，例数など様々な要因に依存すると考えられるため，今後さらなる研究が必要と考えられる。
【参考文献】[1] Bito Y, MRMS 2015;14:43. [2] Toorn A, MRM 1996;36:914. [3] Valette J, ISMRM 2010;18:378. [4] Stokin G, Ann Rev Biochem 2006;75:607. [5] Minoshima S, Eur J Nucl Med Mol Imaging 2008;35:S89.
【謝辞】計測を支援して頂いたKenneth Marro (University of Washington)に感謝する。

P-2-051　Readout Segmented EPIのReadout Partial Fourierによる画質の基礎的検討

○山本　哲也、山下　　猛、佐藤　広基、中島由佳梨、山田　正雄

島根県立中央病院 医療技術局 放射線技術科

【目的】Readout Segmented EPI(RESOLVE)はk空間のReadout方向をセグメント化し、磁化率の影響による歪みを低減した撮像法である。さらに、Readout方向のPartial Fourierができ、短時間撮像が可能となった。今回、Readout Partial Fourier変化による基礎的検討を行った。【使用機器】SIEMENS社製MAGNETOM　Skyra3.0T　V11、HeadNeck coil64ch、プラスティック容器に中性洗剤を封入した自作ファントム【方法】Readout Segment(以下、RS)3,5,7においてReadout Partial Fourierを変化(off,7/8,6/8,5/8,4/8)させた時について、以下の3項目を検討した。1.ファントムを撮像しSNRを求めた。2.ファントムを撮像し、t2wiとの歪み率を求めた。3.同意を得た健常ボランティアを撮像し、画像のボケを視覚評価した。撮像条件はFOV220mm、TR6500ms、TE最短76/70/63ms(RS3/5/7)、Echospace最短0.6/0.5/0.38ms (RS3/5/7)、Matrix220*220、Slicethickness5mm【結果】SNRはRS3,5,7においてReadout Partial Fourier を増やすにつれて低下したが、RS3 Readout Partial Fourier7/8のみoffより大きくなった。歪み率はReadout Partial Fourierの変化による違いはなかった。ボケはRS3 Readout Partial Fourier7/8のみ有意な差があった。【考察・結論】RS3 Readout Partial Fourier7/8はフルデータをサンプリングしているため、POCS処理によりSNRが高くなりボケが生じたのではないかと考える。Readout Partial Fourierを増やすにつれて撮像時間は短縮するがSNRは低下する。RS3 Readout Partial Fourier7/8設定時には注意が必要である。

P-2-052　定量的磁化率マッピング法における微小静脈の磁化率推定精度の改善

○佐藤　良太[1]、白猪　　亨[1]、谷口　　陽[1]、村瀬　毅倫[2]、尾藤　良孝[2]、越智　久晃[1]

[1]株式会社日立製作所 研究開発グループ、[2]株式会社日立メディコ MRIシステム本部

【目的】定量的磁化率マッピング（QSM）法は、位相画像から生体組織間の磁化率差を推定する技術であり、神経変性疾患や脳虚血性疾患の早期診断に役立つことが期待されている。QSM法には多くの手法が提案されており[1,2]、中でもL1ノルム正則化を用いた手法は、筋状アーチファクトの発生なく磁化率マップを算出できる。しかし、一般的に、L1ノルム正則化法では、平滑化により微小静脈における磁化率差が低く推定されてしまう問題がある。本研究では、筋状アーチファクトの発生なく微小静脈の磁化率推定精度を改善することを目的とした手法を提案する。

【提案法】事前に正則化せずに磁化率マップ（事前マップ）を算出し、これを用いた処理を行う。事前マップでは、平滑化されていないため、微小静脈の磁化率がよく保存されている。提案法では、事前マップの輪郭情報を用いたL1ノルム正則化により微小静脈の磁化率を保持した平滑化を行い、k空間の高域を事前マップの値でおきかえることでボクセルサイズ以下の静脈の推定磁化率を改善する。

【評価方法】微小静脈を模擬したモデル磁化率分布を用いた計算機シミュレーションにより、微小静脈における従来法と提案法の磁化率推定精度を比較した。また、3T MRI（日立メディコ製TRILLIUM OVAL）で撮像したヒト頭部の横断面に対して、従来法と提案法における筋状アーチファクトの有無および微小静脈の推定磁化率を比較した。従来法は、自作プログラムによるTKD（thresholded k-space division）[1]およびMEDI（morphology enabled dipole inversion）[2]とした。

【結果】計算機シミュレーションにおいて、提案法はMEDIに比べ微小静脈の磁化率を高精度に推定した。ヒト頭部画像において、TKDでは明瞭な筋状アーチファクトが発生したが、MEDIおよび提案法では発生しなかった。また、提案法ではMEDIに比べ微小静脈のコントラストは明瞭となり、高い推定磁化率となった。以上より、提案法により、筋状アーチファクトの発生なく微小静脈の推定磁化率を改善することが可能になったと考えられる。

【文献】[1] Shmueli, et al. MRM 2009;62:1510, [2] Liu, et al. MRM 2011;66:777

P-2-053　GPGPUを用いた高速MRI simulatorの開発

○巨瀬　亮一[1]、巨瀬　勝美[2]

[1]株式会社エム・アール・テクノロジー、[2]筑波大学数理物質系

＜はじめに＞

MRIの高度化とパルスシーケンスの複雑化に伴い，撮像実験のみでシーケンスを最適化することが困難になっており，マシンタイム確保の問題や，撮像時間の問題（TRの壁）などもその原因である．そこで，これらを解決するため，GPGPUを用いたBloch方程式ベースの高速MRI simulatorを開発した．

＜装置と方法＞

GPGPUとして，NVIDIAのGeForce GTX-TITAN-Z，Tesla K80，GeForce GTX 980を使用し，開発にはCUDAを用いた．比較のため，9.4T/54mmボアの縦型超伝導磁石を用いたデジタルMRIシステムを用い，TrueFISP（TR/TE=20ms/10ms, matrix = $256^2 \times 64$）を使用した．

＜結果＞

図左上に，128^3画素，リード方向の1画素を7個のsubvoxelに等分割し，単精度で計算した時間と計算速度を示す．TITAN-Zが95.2秒と最高速であり，理論性能（8TFLOPS）の約1/3を実現した．図左下に，subvoxel数33の画像を基準としたsubvoxel数に対する計算画像の誤差率を示す．このように，誤差は，subvoxel数に大きく依存するため，実用的計算は単精度計算で問題なしと結論した．図右には，TrueFISPで撮像した水ファントム画像と，別途計測した静磁場不均一性と数値ファントムを用いて計算したTrueFISP画像を示す．このように，dark bandが精度良く再現されていることから，シミュレーションの妥当性を確認した．なお，本開発は，JST先端機器開発プログラム【機器】の枠組みで実施したものである．

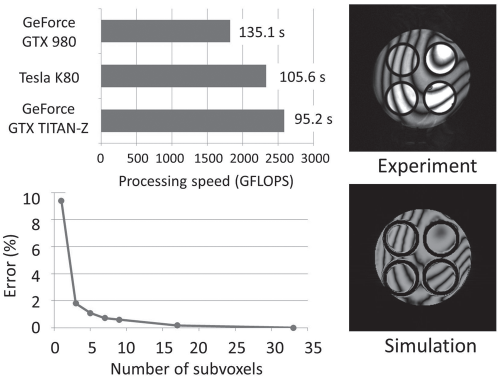

P-2-054　生体内における遅い流速の測定法の検討

○長田　晃佳、寺田　康彦、巨瀬　勝美

筑波大学 数理物質科学研究科 電子・物理工学専攻

当研究室では屋外樹木のMRI計測を行ってきた．2014年度にはspin echo phase shift imaging(SE-PSI)法を用いて樹木内の流速分布の計測を試みた．しかし流速が極めて遅かったため，有意な結果が得られなかった．そこで本研究ではより遅い流速が測定可能なstimulated echo q-space imaging(STE-QSI)法の検討を行った．

ファントム実験にはアクリルパイプ内に水を流したフローファントムと静磁場強度0.2Tの永久磁石を用いた．流速はおよそ0.29mm/sであった．勾配磁場効率はGx=0.130,Gy=0.126,Gz=0.272G/cm/Aであった．シーケンスはSTE-QSI,FOV 12cm × 6cm,スライス厚4cm,128 × 64,TR/TE=3000/20ms,δ=5ms,Δ=1008ms,q_{max}=2.01m^{-1},Δq=0.335m^{-1}であった．また，SE-PSI,FOV 12cm × 6cm,スライス厚2cm,256 × 128,TR/TE=1000/200ms,δ=2ms,Δ=0.102msとの比較を行った．さらに屋外樹木ケヤキを静磁場強度0.2Tの永久磁石MRIを使って撮像した．勾配磁場効率はGx=0.676,Gy=0.123,Gz=0.262 G/cm/Aであった．シーケンスはSTE-QSI,FOV(10cm)^2,スライス厚4cm,128^2,TR/TE=800/40ms,NEX=4,δ=10ms,Δ=100ms,q_{max}=14.4 m^{-1},Δq=1.80m^{-1}であった．

ファントム実験では，STE-QSI法でもSE-PSI法と同等な流速分布が得られた．STEでは，MPGの時間間隔を大きく取ることができるので，SE-PSI法より遅い流速まで観測できることが分かった．実際にケヤキ内の流速分布をSTE-QSI法により測定したところ，有意な結果が得られた．

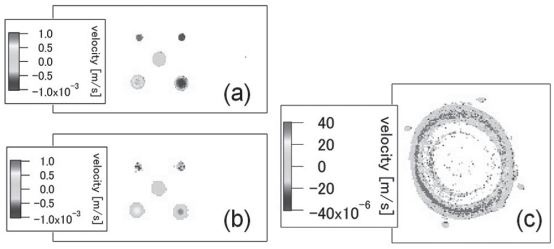

Fig1. (a),(b) Flow maps of the phantom measured by (a) SE-PSI and (b) STE-QSI. (c) Flow map of the outside zelkova tree measured by STE-QSI.

P-2-055　MRIにおける1次元NPSの実用化に向けた計測精度の検討

○一関　雄輝[1]、宮本　宏太[2]、永坂　竜男[3]、森　　一生[1]、町田　好男[1]

[1]東北大学 大学院医学系研究科 画像情報学分野、[2]仙台医療センター 放射線科、
[3]東北大学病院 診療技術部放射線部門

【背景】ノイズパワースペクトル（NPS）は画像ノイズの空間周波数特性を表す指標であり、SNRよりも詳細なノイズ評価が可能と考えられる。我々はこれまで、プロペラMR画像を例に2次元NPSがk空間軌跡に一致した形状を持ち、再構成フィルタによるノイズ特性の変化を反映するということを報告した。また、ノイズの数値解析に有用な1次元NPS計測では、「円周平均法」や「仮想スリット法」等の計測法の違いによりNPSが異なる特性となってしまうこともわかった。NPSを実際の画質評価で使用するためには、MRIで標準となるNPS計測法を確立する必要がある。そこで今回は、各1次元NPS計測法の特徴を踏まえつつ計測精度について検討することにした。
【方法】直交収集により得た均一ファントム画像から差分ノイズ画像（256×256）を作成し、その中心部ノイズ領域（128×128）を切り出した。そこから円周平均法と仮想スリット法により1次元NPSを作成した。仮想スリット法におけるスリット長は64,32,16,8 pixelsと変化させた。始業等で容易に利用できるような実用的なNPS計測を考慮し、今回は撮像時間が5分程度（TR=1000ms）である20枚10組の差分ノイズ画像を用い、NPS値が原理上フラットになる周波数域でのNPS値の標準偏差（σ_{NPS}とする）を検討した。
【結果】円周平均法ではσ_{NPS}=2.54であった。仮想スリット法ではスリット長が小さいほどσ_{NPS}が低下したが、最も小さいスリット長8pixelsでもσ_{NPS}=5.05であり、円周平均法と比べて計測精度が低かった。
【考察】円周平均法は、データ点数の少ない低周波領域でばらつきが大きくなるものの、2次元NPSの同一周波数上のNPS値全体を平均するため、今回の撮像条件で精度よく計測が可能であった。一方、仮想スリット法は円周平均法より平均データ点数が少なく、全体的にσ_{NPS}が大きかった。スリット長を小さくするとσ_{NPS}は低下したが、スリット長の大きさにより1次元NPS特性が変化し、プロペラ法のような均一な収集でない場合はその取扱いに注意を要することがこれまでの検討からわかっている。よって、MRIでは円周平均法による1次元NPS計測が標準的であると考えられた。

P-2-056　SLR変換に基づく2次元RFパルス設計：ファントム実験とシミュレーションによる解析

○市原　光基、松田　哲也、今井　宏彦

京都大学大学院 情報学研究科 システム科学専攻

【はじめに】Shinnar-Le Roux（SLR）変換に基づくRFパルス設計手法（以下，SLR法）を用いて空間選択励起RFパルス設計する場合，従来の報告では主として2次元空間の中央部の励起が対象とされている．本法の幅広い応用を目指して，SLR法によって設計した2次元RFパルスと傾斜磁場を用い2次元空間において広範囲にわたる2次元パターンの作成を試み，その際に生じる問題点について，シミュレーション実験と撮像実験の両面から検討を行った．
【方法】SLR法によるRFパルス設計用プログラム及びシミュレーション実験用プログラムはMATLAB（MathWorks）を用いて作成した．SLR法に基づいて空間選択励起RFパルスを設計する際の傾斜磁場としては，Echo-Planar型の傾斜磁場を用いた．MR計測には，小動物用7T MRI 装置（Bruker Biospin）及びQuadrature ボリュームコイル（内径 72mm）を用い，内径58mmの球形ファントム（$CuSO_4$・$2H_2O$水溶液，1g/L）を対象として，その中央の断面を撮像した．
【結果】シミュレーション実験により，2次元空間のうち1軸には，一般的なスライス選択の場合のslice profileと同様に，中央部に比べ辺縁部の信号が低下するような不均一性が生じることが確認された．また，撮像実験により，Echo-Planar Imagingに特徴的な，N/2アーチファクトが生じたが，これは空間選択励起RFパルスを設計する際に用いたEcho-Planar型の傾斜磁場に起因するもので，Echo-planar法におけるN/2アーチファクトと同様の対策が必要であることが示唆された．
【結論】SLR法により2次元空間の広い範囲を選択的に励起するRFパルスを設計し，シミュレーション実験を通じて中央部と辺縁部との間の信号強度の差異や，N/2アーチファクトなどの問題点が生じることが確認された．空間的な2次元パターンの作成には，これらの問題を考慮したRFパルス設計を行う必要がある．

P-2-057　極低温プローブに適用可能なマウス服を用いたawake MRI測定法の開発

○草薙　俊輔[1]、木村　一成[1]、平金　　真[1]、岩本　成人[1]、荒木　力太[2]、吉永　壮佐[1]、寺沢　宏明[1]

[1]熊本大学大学院 生命科学研究部 構造生命イメージング分野、[2]ブルカー・バイオスピン株式会社

【背景】通常、動物を対象とするMRIでは、麻酔と固定を行い測定対象の動きを抑えている。しかし、麻酔下と覚醒下では、動物の生理状態が異なることが報告されている[1]。そこで、動物に対する麻酔の影響を排除するため、awake MRI が注目されている。既存のawake MRIにおいて動物の動きを抑える方法として、手術や訓練を用いた方法が主流である。しかし、これらの手法は技術と日数を要するという問題点がある。これらの問題点を克服するため、我々は手術や訓練を行わず簡便に実施できるawake mouse MRI測定法の開発を行ってきた[2]。一方、動物を固定する空間が狭い極低温プローブに、常温プローブ使用時に用いたawake MRI 測定法をそのまま適用することはできなかった。【目的】本研究の目的は、我々が開発中のマウス服のデザインを改良し、極低温プローブ使用下でawake MRI 測定法を適用可能にすることである。【方法】装置は7T MRI 及び2ch phased array surface cryogenic coil (Bruker Biospin)を使用した。C57BL/6オスマウスを対象として、マウスの全身にフィットするよう作製した服のデザインを、極低温プローブにおける撮像環境に最適化した。種々の撮像法により、頭部を覚醒下において撮像した。得られた画像に関してSPM8により頭部の動きを解析した。撮像中の体温は37 ± 1℃を維持し、呼吸数と心拍数をモニタリングした。【結果・考察】無麻酔下、手術・訓練なしで、マウスのmotion artifactの少ない脳画像を得た。極低温プローブを用いた脳画像は常温プローブを用いた場合よりもSNRが優れていた。撮像中の呼吸数、心拍数ともに覚醒マウスが示す正常値を推移した。また、マウス頭部の並進移動距離の標準偏差を常温プローブにて約 0.06 mm 以内、極低温プローブにて約 0.10 mm 以内に収めた。以上より、我々は極低温プローブを用いたawake MRI 測定を可能にしたと考える。今後は更なる検討を重ね、awake mouse を用いたBOLD fMRIなどによる、麻酔下と覚醒下での生体機能の違いの解明に貢献する。【参考文献】[1]Karwacki, Z. et al., Folia Morphologica 60, 235– (2001)[2]草薙 他, 第42回磁気共鳴医学会大会 (2014)

P-2-058　ヒト胚子標本３次元データにおける正中断面自動決定手法の開発

○皆川　　新[1]、寺田　康彦[1]、巨瀬　勝美[1]、山田　重人[2]

[1]筑波大学大学院 数理物質科学研究科 電子・物理工学専攻、
[2]京都大学 医学研究科 附属先天異常標本解析センター

【はじめに】京都大学先天異常標本解析センターにはKyoto Collection of Human Embryosと呼ばれる数万体のヒト胚子標本が所蔵されている．当研究室では，2005年までに，超並列型MR microscopeを用いて約1200体のヒト胚子標本の3D撮像を行ったが，このデータを用いて解剖学的解析を行う際の基準となる正中断面の決定が，客観的に行われていないという問題点があった．そこで，本研究では，これらの3Dデータから正中矢状断面を自動的に決定するソフトウェアの開発を目的とした．
【方法と結果】 脊柱に対し垂直な断面の画像を複数取得し，その画像に対してsegmentationを行うことで脊柱の抽出を行い，その中心を通る曲線を決定して，この曲線を含む平面として正中矢状断面を決定するという手法を採用した．具体的には，まず脊柱の境界上に取得した座標を，Catmull-Romスプライン曲線を用いて脊柱を曲線にfittingする（Fig.1）．次に，その曲線に対して垂直な断面の画像を複数枚取得し（Fig.2），画像に対してsegmentationを行うことで脊柱を抽出し脊柱の重心を求める（Fig.3）．その重心を繋いだ曲線を含む断面を正中矢状断面とする．
【むすび】 ヒト胚子標本の正中矢状断面を決定するための方法を提案した．どの程度の客観性が確保されるか，今後，評価関数などを作成して実施する予定である．

Fig.1:Fitting of a spine by a curved line.

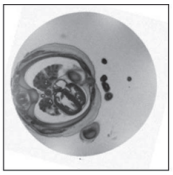

Fig.2:Cross sectional plane vertical to the spine.



Fig.3: Segmented image of the spine .

P-2-059　ESRを用いた放射線災害時被曝スクリーニング法の基礎的検討

○稲葉　洋平[1,2]、孫　　略[3]、盛武　　敬[3]、千田　浩一[1,2]

[1]東北大学 災害科学国際研究所 災害医学放射線分野、[2]東北大学大学院 医学系研究科 保健学専攻、
[3]産業医科大学 産業生態科学研究所 放射線健康医学

【目的】放射線が関与する事故や災害の発生時には、多くの公衆の中から迅速かつ簡便に被曝線量を推定する必要がある。しかし、古典的なバイオドジメトリ法である染色体異常検査などは解析に多大な労力と時間を要するため、放射線災害時の大量スクリーニングには適さない。そこで我々は、電子スピン共鳴(ESR)を利用し、血液中の抗酸化能を測定することで、簡便に被曝スクリーニングする手法の開発を試みている。本研究は、人体の血液で行う前の基礎的検討として放射線被曝後の細胞及びマウスの血液を用いて、それぞれの抗酸化能をESRで測定したので報告する。【方法】ヒト急性リンパ芽球性白血病細胞(T-細胞):MOLT4及びC57BL/6マウスにX線を照射した後、MOLT4におけるヒドロキシルラジカル(・OH)とマウス全血中における脂質ラジカルの抗酸化能を経時的にESR測定した。・OHの抗酸化能は、10mM H_2O_2に紫外線を5sec照射によって・OHを発生させ、CYPMPOとMOLT4との競争反応により得られるCYPMPO-OHアダクトのシグナル強度から求めた。脂質ラジカルの抗酸化能は、同仁化学社のin vivo抗酸化能測定キットi-STrap W.B.を使用し、マンガンに対する脂質ラジカルスピンアダクトのシグナル強度から求めた。【結果】MOLT4における・OHの抗酸化能は、照射・非照射群ともに10時間まで増加傾向を示し、10時間後では照射・非照射群で有意差を認めた。また、X線暴露マウス全血における脂質ラジカルの抗酸化能は、照射後72時間で増加傾向を認めた。【結語】細胞とマウスを用いてフリーラジカル抗酸化能の基礎的検討を行った。今後さらなる検討をすることで、生体試料(血液)での抗酸化能測定から被曝線量推定の可能性がある。

P-2-060　MRIにおける貼付剤への対応の検討

○吉田　　礼、引地　健生

栗原市立栗原中央病院

【目的】海外での貼付剤に含まれる金属によりMRI検査中に火傷を引き起こした事故を受けて、2005年に厚生労働省は注意文書を発出した。2009年には米国食品医薬品局が金属成分を有する貼付剤の取り外しを勧告した。しかし、未だMRI検査を安全に施行するための貼付剤の体系的な分類と対応は確立されていない。そこで我々はMRI検査に対するリスクを考慮した貼付剤の分類を行い、さらに分類毎の対応策について検討を行った。
【方法】医療機関から処方される貼付剤の添付文書を調査し、次の4群に分類した。
A群）添付文書にMRIに対する注意等の記載あり
B群）添付文書に注意記載がないものの、金属を含む
C群）添付文書に含有金属やMRIに対する注意等の記載なし
D群）添付文書に含有金属やMRIに対する注意等の記載がないものの、規制医薬品（劇薬・麻薬・向精神薬）である
【結果】A群ではニコチンや規制医薬品の一部が該当し、B群では主にパップ形状の鎮痛薬が該当した。C群では主にテープ形状の鎮痛薬が該当し、D群では一部の狭心症治療薬や抗認知症薬、麻薬が該当した。さらにA群とD群に該当する規制医薬品の一部では、添付文書に貼付部位の温度上昇による薬剤吸収量の増加についての警告や注意が記載されていた。
【考察】A群については、MRI検査時には貼付剤を剥がす必要がある。B群については、アルミニウム以外の金属を含む貼付剤があり、それらに対する安全性が確立されていないことから剥がすことが望ましいと思われる。C群については、金属を含んでいないため剥がさなくても問題はないと考えられる。D群については、該当する貼付剤が全て規制医薬品であり、その扱いには治療上または法的規制上の問題があるために、MRI検査時には剥がさずに検査を行うべきと考えられる。また、貼付部位の温度上昇による薬剤吸収量の増加についての警告あるいは注意等が添付文書に記載された一部の規制医薬品については、各施設で慎重な対応が求められる。
【結語】貼付剤を4群に分類し、さらに対応策を検討することにより、安全にMRI検査を施行するための各種貼付剤への対応方法が明確になった。

P-3-001　乳房MRIにおけるreadout-segmented echo-planar imagingを用いた拡散強調像の臨床的有用性

○本田　　聡[1]、小野寺聡之[2]、小塚　雪乃[1]、丹　　綾香[1]、岡田　洋一[1]

[1]東京都保健医療公社 豊島病院 放射線科、[2]東京都保健医療公社 荏原病院 放射線科

【目的】乳房は表面臓器であるため従来から用いられてきたsingle-shot echo-planar(SS-EPI)法を用いたMR拡散強調像ではゆがみを生じやすい。readout-segmented echo-planar imaging(RESOLVE)法を用いた拡散強調像では画像ゆがみが軽減されることが知られておりこの技術を乳房MRIに応用した場合の臨床的有用性について検討した。

【対象と方法】撮影はSiemens社製1.5T MRI装置(Magnetome Aera)を使用し乳房専用4channel coilを用いた。横断像で撮像した拡散強調像で描出された病変と横断像の造影T1強調像（遅延相）の病変の位置を比較した。撮像パラメータは以下の通りである。

SS-EPI: TR12000, TE56, TI180, b value1000, NEX2, slice thickness 6mm, gapless, matrix 128, acquisition time 2min12sec;

RESOLVE: TR7300, TE70, b value1500, NEX4, slice thickness 4mm, gap 1mm, matrix 192, readout segment 3, acquisition time 5min47sec.

2014年1月から2014年9月に当院で乳房MRIを撮影した20例(SS-EPI法を用いた10例とRESOLVE法を用いた10例)を対象とし、後方視的に検討を行った。拡散強調像で高信号を示す病変のうち造影T1強調像上での病変と位置比較が困難である症例は除外した。Workstation上でSS-EPI法とRESOLVE法を用いた拡散強調像における病変の位置と造影T1強調像において増強される病変の位置の距離を測定し、画像ゆがみの指標とした。複数の病変が同定できる場合はすべて測定を行った。

【結果】SS-EPI法を用いた検査では拡散強調像の病変部位と造影T1強調像での病変部位との距離は平均3.3mm、標準偏差2.2mmであり、RESOLVE法を用いた検査では平均1.4mm、標準偏差1.1mmであった。前者では全くずれのない病変は認められなかったが後者では完全に一致した病変も存在していた。RESOLVE法では画像のゆがみが減少し造影T1強調像での病変部位との位置の比較がより容易になると思われた。

【結論】RESOLVE法を用いた拡散強調像は他のsequenceとの位置ずれが小さく、拡散強調像における所見を他のsequenceで確認することがより容易となることから、病変の見落とし減少に有用であると考えられた。

P-3-002　UTEを用いたブレスト・インプラント描出能の検討

○千葉　寿恵[1]、山下　裕市[1]、油井　正生[2]、梅田　匡朗[3]、草原　博志[3]

[1]東芝メディカルシステムズ株式会社 MRI営業部、
[2]東芝メディカルシステムズ株式会社 臨床アプリ研究開発部、
[3]東芝メディカルシステムズ株式会社 MRI開発部

【目的】

2013年、乳房厚生労働省よりブレスト・インプラント(シリコンゲル充填人工乳房)について乳癌により乳房切除となった患者さんが乳房再建に使用する場合に保険適用となることが通知された。インプラントは皮膜拘縮がしばしば問題となる。また破裂も問題でありスクリーニング目的でT1WIやT2WIなどの撮像が行われるがインプラントのシェル(インプラント外膜)を確認することは難しかった。今回、皮膜拘縮や破裂の確認補助を目的にultrashort TE(UTE)を用いてシェルの描出が可能か検討を行ったので報告する。

【方法】

ファントムはブレスト・インプラント(アラガン・ジャパン社製)を使用し、UTEおよびFFE法によるインプラントのシェル描出能の比較検討を実施した。検討項目は、TE、セグメントタイプ、セグメント数による違いを比較した。使用装置は3T装置 VantageTitan™ 3T、コイルはAtlas SPEEDERボディ、Atlas SPEEDERスパインを用いた。

【結果】

インプラントのシェルは、UTEにて描出が可能であった。UTEでは、UTEそのものの画像でシェルを把握できた上に、TEを変更した画像間でのサブトラクションにより、シリコンゲルとシェルのコントラストが向上した。対して、FFE法ではシリコンゲルとシェルのコントラストが低くシェルは不明瞭であり、セグメントタイプやセグメント数による違いはみられなかった。FFE法ではTEによってシェルの描出能に若干の違いはあったものの、UTEの方がシェルは明瞭に描出された。

【結論】

UTEによりインプラントのシェルが描出可能であり、皮膜拘縮や破裂時にシェルの情報を得られる可能性があることが示唆された。今後、臨床現場における追加評価が必要と考える。

P-3-003　乳房MRIにおけるwash in/ wash out mapの有用性

○小野寺聡之[1]、岡田　洋一[2]、本田　　聡[2]、青木　信彦[3]、小塚　雪乃[2]、藤浪喜久夫[2]、山下　　明[1]

[1]（公財）東京都保健医療公社 荏原病院 放射線科、[2]（公財）東京都保健医療公社 豊島病院 放射線科、
[3]（公財）東京都保健医療公社 豊島病院 乳腺外科

[はじめに] 乳がんの診断におけるMRIの有用性は数多く報告され，特に，感度の高さよりMRIでのみ描出可能な乳がんという概念も現れ，MRI下生検も行われている．ACR BI-RADS-MRI 2013の指針を取り入れ，病変を表現する用語の定義とカテゴリー分類に基づき読影を行う施設が増加している．BI-RADS-MRIにおいては，形態評価と共に，造影パターンのTIC(Time intensity curve)解析を行うことによって，辺縁や内部増強パターンの詳細な評価を行う必要があるとされている．

一方，TIC解析のためのROIの設定方法に関する検討は現状では不十分であり，ROIの設定者差やROIのサイズ，検査中の患者の体動等による画像のずれの影響を大きく受ける．

そこで，乳房MRIにおいてInitial slopeを画像化したwash in mapおよびDelayed slopeを画像化したwash out map有用性について検討を行った．

[方法]豊島病院において2014年7月から2015年3月の間に撮像された乳房MRIによって，Category 4a以上に分類された33例について，Retrospective Studyとしてwash in / wash out map解析を行い，TIC及び病理との比較・検討を行った．

MRI撮像には1.5T MRI装置(MAGNETOM Aera 1.5T; Siemens)，4-Channel BI Breast Coilを用いた．dynamic撮像は3D DIXON VIBE(TE/TR: 2.39,4.77/ 6.75[ms]，スライス厚:1.1[mm]，FOV:320 × 320[mm2]，Matrix:288 × 288)にて80，190，400[s]の3相で撮像を行った．画像解析にはBreast(MR)を用い，wash in mapは造影前-80[s]画像間において，wash out mapは80-400[s]画像間において解析を行った．

[結果]wash in / wash out mapはTICカーブの特徴量を忠実に再現した画像であった．また，全ピクセルデータの解析を行えるためTICでは表現が困難となる腫瘍内部の増強パターン差についても表現することが可能であった．

[まとめ]wash in / wash out mapはTICの特徴量を示した画像であるため，定性的画像として有用と考えられ，washoutを呈する病変の拾い上げに有用であると考えられた．両者のfusion画像は腫瘍の血流動態を簡便に評価可能な画像であると考えられた．また，TIC解析のためのROI設定においても，臨床上有用であると考えられた．

P-3-004　脳梁欠損を伴うカルマン症候群における拡散テンソルトラクトグラフィー

○政岡　ゆり[1]、井田　正博[2]、吉田　正樹[3]、小岩　信義[4]、田角　　勝[5]、岡本　新悟[6]、小早川睦貴[7]、
渡辺　慶子[1]、本間　生夫[8]、泉崎　雅彦[1]

[1]昭和大学 医学部 生体調節機能学、[2]都立荏原病院 放射線科、[3]慈恵医科大学 眼科学教室、
[4]人間総合科学大学 人間科学部、[5]昭和大学 医学部 小児科、[6]岡本内科こどもクリニック、[7]東京情報大学、
[8]有明医療大学

Kallmann syndrome (KS) is a form of hypogonadotropic hypogonadism with complete anosmia or incomplete disturbances of olfaction. In this study, we report observations of cerebral white matter connectivity in a rare case diagnosed with KS associated with a defective corpus callosum (DCC) (KS-DCC) using non-invasive tractography-based diffusion tensor imaging. The total number of fibers in all brain regions from controls was 859,682 ± 132,676 (left, 377,119 ± 55,950, right, 381,874 ± 56,295) compared with 1,043,950 in the patient (left, 488,052, right, 498,294). In contrast, overall the number of fibers connecting between left and right hemispheres in the Kall-DCC patient was lower compared with controls (controls: 100,689 ± 27,857 and Kall-DCC: 57,604). The smallest numbers of fibers connecting inter-hemispheric was fibers connecting between the left and right supplementary motor area (SMA)(Controls, 10755 ± 4002, KS-DCC, 458). Largest numbers of fibers connecting intra-hemisphere were observed between the left thalamus and left SMA and between the right thalamus and right SMA (left, Controls, 1854 ± 796, KS-DCC, 14380, right, Controls, 1397 ± 669, KS-DCC, 8731,). KS-DCC had impaired odor detection and recognition but olfactory related area revealed normal intra-hemispheric fibers while the KS-DCC had fewer inter-hemispheric fibers between right and left olfactory areas (57 in KS-DCC and 220 ± 156 in controls). The patient reported here was able to lead a normal life without other cognitive and motor disturbances. The two partial genua remnants and increased number of intra-hemispheric fibers might have a compensatory role for the DCC.

P-3-005　One-and-a-half 症候群の MRI

○越智　　誠[1]、佐藤　　聡[2]、瀬戸　牧子[2]、辻畑　光宏[2]

[1]長崎北病院 放射線科、[2]長崎北病院 神経内科

One-and-a-half 症候群は患側への側方注視麻痺および健側への核間眼筋麻痺を呈する病態で，健側眼球の外転は保たれ，傍正中橋網様体（PPRF）あるいは外転神経核および同側の内側縦束を侵す橋被蓋背側の病変で起こる．梗塞，脱髄で起こることが知られており，出血，腫瘍などによるものも報告されている．One-and-a-half 症候群を来す病変はPPRFあるいは外転神経核および同側の内側縦束の双方を侵すため，外側注視麻痺あるいは核間眼筋麻痺単独の場合と比べてやや大きいとされる．今回我々は高解像度拡散強調像および3D FLAIRで経過を観察したone-and-a-half 症候群の1症例を報告する．症例は陳旧性被殻出血で経過観察中の60歳代後半の男性．目が見えにくいとのことで神経内科外来を受診．眼位は正面視で右眼は正中位，左眼は外転位で固定．眼球運動では垂直方向は正常．水平方向は右方視では両眼とも動かず，左方視では右眼は内転せず，外転した左眼に単眼性眼振を認めた．輻輳は両眼とも正常で，one-and-a-half 症候群と診断された．発症当日撮像した高解像度拡散強調像では橋被蓋右傍正中に高信号域を認め，ADC値は低下し，T2延長は不明瞭で，右内側縦束と傍正中橋網様体を含む急性期の橋梗塞と診断した．第7病日に撮像した 3D FLAIR では右内側縦束と傍正中橋網様体を含む橋被蓋の梗塞巣は明瞭な高信号として描出された．高解像度拡散強調像および3D FLAIR は小さな脳幹梗塞の描出と神経学的所見との対比に有用と考えられた．

P-3-006　脳卒中後患者における白質構造と臨床所見：Diffusion Tensor Imagingを用いた検討

○上田　　亮[1]、山田　尚基[2]、安保　雅博[2]、妹尾　淳史[1]

[1]首都大学東京大学院 人間健康科学研究科 放射線科学域、
[2]東京慈恵会医科大学 リハビリテーション医学講座

【Background】
Fractional anisotropy have been used in many studies that examined post-stroke changes in white matter.
【Aims】
To clarify cerebral white matter changes after stroke using generalized fractional anisotropy (GFA).
【Methods】
White matter structure was visualized using diffusion tensor imaging in 72 patients with post-stroke arm paralysis. Exercise-related brain regions were examined in cerebral white matter using GFA. The relationship between GFA and clinical characteristics was examined.
【Results】
Overall, the mean GFA of the lesional hemisphere was significantly lower than that of the non-lesional hemisphere ($P<0.05$), the white matter of the lesional side was severely impacted by stroke. A weak negative correlation between GFA and time since stroke onset was found in Brodmann area 6 of the lesional hemisphere and in Brodmann area 5 of the non-lesional hemisphere. Age correlated negatively with GFA in Brodmann areas 5 and 7 of the lesional hemisphere. These results may be due to aging or the frequency of use of the paralyzed limb decreased over time. Statistical analysis (Mann-Whitney U-test) showed significantly high mean GFA value in BA4 of the lesional side and BA6 of the non-lesional side, in patients with paralysis of the dominant hand ($P<0.05$). In contrast, the mean GFA was significantly higher in non-lesional BA4 of subjects with non-dominant hand paralysis ($P<0.05$).
【Conclusions】
GFA demonstrated significant relationship between clinical characteristics and cerebral white matter structure. Differences between the GFA of the lesional and non-lesional hemispheres varied depending on the affected brain region, age at onset of paralysis, and paralysis of the dominant or non-dominant hand.

P-3-007　拡散画像における歪み補正ツールFSL topup 及び eddy 併用の3TMRIでの有効性：MPG30軸及び60軸での比較

○雫石　崇[1]、阿部　修[1]、山田　晴耕[1]、渡邉　祐亮[1]、和田　昭彦[1]、菊田　潤子[1]、篠崎　貴弘[2]、今村　佳樹[2]

[1]日本大学 医学部 放射線医学系、[2]日本大学 歯学部

Objectives: To evaluate the efficacy of recent FSL distortion correction tools, topup and eddy (topup_eddy) in terms of diffusion-derived fractional anisotropy (FA).Materials and methods: The brain diffusion-weighted images (DWI) were acquired from 10 healthy subjects. DWI data were acquired as follows. (1) 2 sets of DWI were acquired with 30 noncollinear motion probing gradient (MPG) directions. The first set was obtained with posterior to anterior phase encoding blips. The second one with anterior to posterior. (2) 2 sets of DWI were acquired with the 30 directions first with posterior to anterior phase encoding blips, and then non-diffusion-weighted images acquired with anterior to posterior phase encoding blips. (3) 1set of DWI was acquired with the 60 directions first with posterior to anterior, and then non-diffusion-weighted images were acquired with anterior to posterior phase encoding blips. Then, FA images without and with distortion correction by use of topup_eddy were compared in a voxel wise manner with tract-based spatial statistics. Results: Both 30 and 60 direction diffusion images corrected with topup_eddy possessed higher FA values than uncorrected images. The topup_eddy 60 direction images showed significantly higher FA values than the above (1) topup_eddy 30 direction images, and also showed a tendency of higher FA values than the above (2) topup_eddy 30 direction images in most white matter skeleton.Conclusions: This study supports the combination of topup_eddy as useful correction tools for 60 direction encoding scheme on 3T MRI.

P-3-008　拡散時間がDiffusional kurtosis imaging（DKI）の定量値に与える影響

○福永　一星[1]、堀　正明[2]、増谷　佳孝[3]、濱崎　望[2]、佐藤　秀二[2]、熊谷　文孝[2]、鶴田　航平[2]、鎌形　康司[2]、鈴木由里子[4]、伊藤　憲之[1]、小美野高志[1]、堂領　和彦[1]、芳士戸治義[2]、青木　茂樹[2]

[1]順天堂大学医学部附属 練馬病院、[2]順天堂大学医学部附属 順天堂医院、
[3]広島市立大学 情報科学部・情報科学研究科、[4]フィリップス エレクトロニックス ジャパン

Introduction: Diffusional kurtosis imaging(DKI)is a technique based on the non-Gaussian water diffusion. To examine the relationships between the diffusional kurtosis metrics and diffusion time, we compared different acquisition in human studies.

Methods: Four normal healthy young subjects participated in the study. DKI data were acquired on a clinical 3T-MRI scanner (Philips Medical Systems) as follows: TR/TE 5000/56-97ms; slice thickness 3mm; resolution 3*3 mm; 3 b values(0, 1000, and 2000 s/mm2)with diffusion encoding in 30 directions for every b value. diffusion time(Δ-δ/3), 22.7, 40.9, 50.6, 62.2, 72.3 ms. We calculated all diffusion metric maps such as FA, ADC, axial diffusivity, radial diffusivity, mean kurtosis(MK), axial kurtosis(AK), and radial kurtosis(RK) with the software dTV.13k. The volumes of interest were placed on the posterior limb of the internal capsule(PLIC), corpus callosum(CC), thalamus, and peritrigonal white matter and were performed using Pearson correlation test.

Results: The MK values tend to be lower with use of a long diffusion time in the peritrigonal white matter(r = −0.479). The RK values tend to be higher with use of a long diffusion time in the PLIC(r=0.481).

Discussion: In the PLIC, the perpendicular orientation of axons restricts water molecular motion(more diffusion barriers)when we used a longer diffusion time. In the terminal zone of myelination(peritrigonal white matter), because of the unrestricted diffusion(less diffusion barriers), the MK values were lower when we used a longer diffusion time.

Conclusion: The results suggest that diffusion quantification of the diffusional kurtosis metrics might be influenced by diffusion time.

P-3-009　拡散エンコード数，画像ノイズ程度に応じた拡散尖度画像計算法の選択

○立花　泰彦、小畠　隆行、土屋　洋貴、尾松　徳彦、岸本　理和、辻　比呂志

放射線医学総合研究所 重粒子医科学センター

【背景と目的】

拡散尖度画像は計算の複雑化による計算エラー増加が問題である。これに対し第42回MRI学会総会においてKテンソルを21階行列により一括して求める方法(一括法)、および少ない拡散エンコード軸数(MPG数)からでもKテンソルを求めずにAxial/Radial方向の拡散尖度(AK, RK)を推定するeDKI法を提案した。今回はこれらの提案法と従来法とをMPG数や元画像のノイズの程度に応じてどのように使い分けるべきか検討した。

【方法】

対象は健常女性ボランティア14例。 3T装置でb = 0, 500, 1500, 2000, 2500sec/mm2、MPG64軸の脳拡散強調画像を撮像した。ここからMPG数を32軸、21軸に間引いたデータを作成し、さらにライスノイズを6段階に加えた(b = 0で実質領域から得る信号の中央値を基準とし、その0-15%をスケールパラメータとした)。これらより従来法(2005, Jensen et al.)、一括法、およびeDKIを用いてAK、RK、および異方性を考慮しないMean K（MK）を計算した。計算エラーの評価として0<K<3でないピクセルの実質域に対する割合（エラー率）を求めた。また、64軸より一括法で得たAK、RK、MKをスタンダードとし、これに対する一致度をRoot Mean Square Error (RMSE)で評価した。手法間でこれらの差をWilcoxon signed-rank testで比較し、多重比較に鑑みP<0.002を有意とした。

【結果】

いずれの手法でもエラー率、RMSEはMPG軸の減少やノイズ上昇で増大(悪化)した。 AK、RKにおいて、エラー率は常にeDKI<一括法<従来法となり差は有意であった。RMSEの比較も一部を除いて同様であった(32軸ノイズ付加なしで求めたRKの場合は一括法の方がeDKIよりRMSEが小さく差は有意)。 MKでは手法間の差はAKやRKよりも小さかったが、一括法はなお従来法よりエラー率、RMSEともほぼ全ての比較で有意に小さかった。一方、eDKIはRMSEにおいては従来法や一括法よりも値が大きく、差が有意な場合が多かった。

【結論】

一括法は従来法を置換できる。 少ないMPG数やノイズの多い画像からAK、RKを求める場合にeDKIは他の方法より優れる。

P-3-010　NODDIを用いたパーキンソン病における基底核変性の評価：ドパミントランスポーター SPECTとの関連

○村田　　渉[1,4]、鎌形　康司[1]、波田野　琢[2]、奥住　文美[2]、堀　　正明[1]、鈴木　通真[1]、下地　啓五[3]、濱崎　　望[1]、佐藤　秀二[1]、鶴田　航平[1,4]、中澤　美咲[1,4]、上田　　亮[1,4]、服部　信孝[2]、青木　茂樹[1]、妹尾　淳史[4]

[1]順天堂大学 放射線科・部、[2]順天堂大学 脳神経内科、[3]国立精神・神経医療研究センター、[4]首都大学東京大学院 放射線科学域

【目的】黒質線条体ドパミン神経細胞の選択的喪失はパーキンソン病（PD）における病理変化の中核である。我々はPDにおける黒質線条体の微細構造変化が高分解能NODDI (Neurite Orientation Dispersion and Density Imaging) モデルにより検出可能であることをすでに報告した。黒質線条体ドパミン神経の脱落をin vivoで評価するために広く使用されるのはdopamine transporter (DAT)-SPECTである。今回我々は、黒質線条体ドパミン神経脱落の評価に用いる半定量値SBR (Specific Binding Ratio) とNODDIマップとの相関解析を行い、それらのパラメータとの関係を検討した。【方法】対象は両側のSBRに低下が見られ、且つ右側四肢に症状のあるPD患者13名（平均62.6歳）である。DWIは3T MRI (Achieva) で、Zoomed EPIシーケンスを使用した (b値=0, 1000, 2000s/mm^2, 32軸, Δ/δ=45.3/13.3ms, 基底核レベル中心)。NODDI Matlab Toolboxで、orientation dispersion (OD), intra-neurite volume fraction/neurite density (Vic), CSF volume fraction (Viso) mapを作成した。相関解析にはTBSS (Tract-based spatial statistics)を使用し、年齢・性別を共変数として影響を除き、左側及び右側SBRとNODDIパラメータ、fractional anisotropy (FA), mean diffusivity (MD) との相関を検討した。さらに相関傾向を示した領域にROI解析を加え、SBR値との相関解析を行った。【結果】両側SBRは左側有意に低下を示した。TBSSによる相関解析の結果、右SBRは右被殻後方のODと負相関傾向 (uncorrected p<0.05)、FAと正相関傾向(uncorrected p<0.05）を示した。左SBRとの相関傾向は認められなかった。ROI解析の結果、右被殻後方のODはSBRと有意な負の相関 (r= − 0.61, p=0.029) を示した。FAでは有意相関は認められなかった (r=0.11, p=0.703)。【考察・結論】被殻後方に投射するドパミン投射線維は特に変性が強く、DAT-SPECTにおいても被殻後方の集積低下が発症早期に生じる。右被殻後方のOD変化はPDにおける黒質線条体ドパミン神経脱落を反映すると思われた。左被殻についてはSBRの低下が高度で相関傾向が検出されなかったと考えられた。

P-3-011　異方性を考慮した拡散尖度画像を推定する手法(eDKI)の臨床応用に関する検討

○鶴田　航平[1,2]、立花　泰彦[3]、神谷　昂平[4]、入江　隆介[4]、鎌形　康司[2]、堀　　正明[2]、鈴木　通真[2]、
中西　　淳[2]、佐藤　秀二[2]、濱崎　　望[2]、服部　信孝[5]、青木　茂樹[2]、妹尾　淳史[1]

[1]首都大学東京大学院 人間健康科学研究科 放射線科学域、[2]順天堂大学放射線科・部、
[3]放射線医学総合研究所 重粒子医科学センター、[4]東京大学医学部附属病院、[5]順天堂大学脳神経内科

【背景・目的】拡散尖度イメージング(DKI)は，パラメータの計算の複雑化のため，計算エラーの増加や撮像時間の延長が問題である．このため臨床での評価はロバスト性が高い代わりに異方性を加味できない平均画像 (mean K) に限定されることが多い．一方，eDKI(立花ら，2014年本学会)は少ないMPG軸数からでも拡散異方性を加味した 拡散尖度(axial K(AK)，radial K(RK))を安定して推定できるが，実際の症例への適応は検討されていない．実症例において少ないMPG軸数から計算したeDKIの有用性について検討する．

【方法】健常者8名(平均74.1 ± 3.6歳)，特発性正常圧水頭症(iNPH)患者22名(75.3 ± 4.7歳)を対象とし，3T MRI装置を用いて拡散強調像を撮像(MPG:32軸; b値=0,500,1000,1500,2000,2500s/mm ^{2}; Δ/δ=39.2/27.7ms; TR/TE=3000/80ms)した．得られた全画像(32軸)，およびこのデータを間引いて20軸，15軸分の画像を抽出したデータより,従来法 (2005, Jensen et al.)およびeDKIを用いてAK，RKを計算した．拡散テンソル情報より皮質脊髄路を同定し，同領域のAK,RKの平均値を健常者群とiNPH群で比較した(Mann–Whitney 検定；P<0.05を有意)．手法間の結果の一致性，およびMPG軸数を減らした場合の両者の結果の再現性を評価した．

【結果】32軸の検討ではどちらの手法でもAKの平均値はiNPH群で低く，差は有意であった ((eDKI)健常: 0.76(0.63, 0.83); iNPH: 0.56(0.49, 0.67); P<0.05; (従来法)健常: 0.75(0.63, 0.88); iNPH: 0.52(0.45, 0.79); P<0.05; 各群の値は中央値(最小値，最大値)を示す)．またeDKIではこの結果が20軸や15軸の検討でも再現された(それぞれ健常: 0.76(0.63, 0.82); iNPH: 0.56(0.49, 0.67); P<0.05，健常: 0.76(0.64, 0.84); iNPH: 0.57(0.49, 0.66); P<0.05)．一方，従来法では20軸では結果が再現されたが(健常: 1.07(0.77, 1.34); iNPH: 1.18(0.87, 1.45); P<0.05)，15軸では大部分のピクセルがエラーとなり評価できなかった．RKはいずれの検討でも群間に有意差はなかった．

【結論】eDKIはMPG軸数が少ない場合でもAK,RKを評価でき有用である．

P-3-012　RESOLVEシーケンスで得られた見かけの拡散係数の測定精度について

○福山　篤司[1,3]、岩瀬　大祐[2]、渡辺　智哉[1]、礒田　治夫[1,3]、小山　修司[1,3]、小森　芳秋[4]

[1]名古屋大学大学院医学系研究科 医療技術学専攻、[2]刈谷豊田総合病院 診療技術部 放射線技術科、
[3]名古屋大学 脳とこころの研究センター、[4]シーメンス・ジャパン株式会社

【目的】Readout segmentation of long variable echo-trains（RESOLVE）シーケンスは、従来より使用されているSingle shot echo planar imaging（SS-EPI）シーケンスよりも画像の歪み低減と高空間分解化が期待された新しい撮像法である．SS-EPIと同様に数種類のb値を設定して得られた画像からApparent Diffusion Coefficient（ADC）値を算出することが可能である．本研究の目的はボトルファントムと健常ボランティアの脳を対象として、RESOLVEシーケンスで得られたADC値の測定精度をSS-EPIで得られたADC値、および文献値と比較し検討することである．

【方法】MR装置はSiemens社製 MAGNETOM Verio 3T、受信コイルは32ch Head Matrixコイルを使用した．撮像条件は両シーケンス共に、matrix=140x140、FOV=210x210mm^2、スライス厚=5mmとした．TR、TE、バンド幅、印加軸数、スライス枚数などは可能な限り同じとし、設定b値は0と1000s/mm^{2}とした．ボトルファントムは体積パーセント濃度を25、50、75、100％になるよう調整した中性洗剤と蒸留水をポリプロピレン製のボトルに封入し使用した．健常ボランティアは本研究に同意の得られた6名（男性6名、年齢22.7 ± 1.0）で、ADC値の測定箇所は前頭白質や側頭白質、小脳白質、被殻、視床、橋、側脳室内の計7点で行った．

【結果】蒸留水を封入したボトルファントムのADC値はRESOLVEシーケンスで2.162x10^{-3}mm^2/s、SS-EPIシーケンスで2.182x10^{-3}mm^2/sであった． また、中性洗剤の濃度を変化させたファントムのADC値は体積パーセント濃度が増えるに従って、粘度は高くなり、ADC値は低い値を示した．健常ボランティアの結果では、どの測定部位においても両シーケンスのADC値に統計的な有意差は認められず、文献値ともほぼ同じ結果であった．

【考察】撮像時の温度における蒸留水の自己拡散係数は文献値より2.168x10^{-3}mm^2/sであることから、非常に高い精度で測定が出来た．また、健常ボランティアの測定でも良好な結果であったため、RESOLVEシーケンスのADC値は従来のシーケンスと同程度の精度で測定できる．

P-3-013　脳のデフォルトモードネットワークと予測言語性IQ及び予測動作性IQとの関連について

○水野　健吾[1]、長村　晶生[1]、飯高　哲也[2]、エピファニオ　バガリナオ[3]、礒田　治夫[1,3]

[1]名古屋大学大学院 医学系研究科 医療技術学専攻、[2]名古屋大学大学院 医学系研究科 精神生物学、
[3]名古屋大学 脳とこころの研究センター

【目的】安静時に活発に活動し、自己内省に関連する機能を有すると考えられる脳のDefault mode Network（DMN）は種々の精神疾患に関与するとする報告がある。DMNと認知機能との関連が明らかになれば、精神疾患の診断や予後推定の指標となる可能性がある。本研究ではDMNと、知的機能の簡易評価であるJARTから算出した予測言語性IQ（predicted verbal IQ, VIQ）及び予測動作性IQ（predicted performance IQ, PIQ）との関連を明らかにすることを目的とした。【方法】対象はインフォームドコンセントを得た健常ボランティア37名（男性24名、女性13名、24歳-61歳 [平均年齢38.05歳]）とし、rs-fMRI及びT1-MPRAGEのデータを取得した。解析にはICA Based Analysis及びSeed Based Analysisを用いた。ICA解析では、FSLのアドインであるMELODICによりICAを行いDMNのコンポーネントを抽出し、SPM8を用いてこれらとVIQスコア及びPIQスコアとの重回帰分析を行った。Seed解析ではConnを使用し、PCCをSeed領域とし、PCCとのfunctional connectivityとVIQスコア及びPIQスコアとの重回帰分析を行った。なお、共変量として年齢、性別を考慮し、統計閾値は$p<0.001$とした。【結果・考察】DMN活動と各スコアの関連について、内側前頭回、上前頭回及び中前頭回などで、VIQスコアに比べPIQスコアに有意に相関する脳活動が認められた。PCCとのfunctional connectivityと各スコアの関連について、上前頭回、内側前頭回がVIQスコアに比べPIQスコアに有意に相関する脳活動を認めた。内側前頭回、上前頭回および中前頭回は、知能指数と有意に関連するとの報告があり、この結果は認知機能と脳活動の関連を反映した結果であると考えられた。認知機能に関連するとされる脳領域は、Task-Positive活動を観察した先行研究でVIQにより強い相関を示す領域であると報告されているが、Task-Negative的に働くDMNでは逆転した有意活動を示した可能性があると考えられた。【結論】脳機能とJARTスコアに有意な相関が見られた領域は、認知機能に関与する領域と考えられた。種々の精神疾患にて同様の解析を行うことで、診断、予後推定の新たな指標となる可能性が示唆された。

P-3-014　脳温計測のためのくも膜下腔DWI thermometryの開発

○藤原　俊朗[1]、吉岡　芳親[2]、松田　　豪[3]、西本　英明[1]、村上　寿孝[1]、小川　　彰[1]、小笠原邦昭[1]、
別府　高明[1,4]

[1]岩手医科大学 医学部 脳神経外科学講座、
[2]大阪大学免疫学フロンティア研究センター 生体機能イメージング研究室、
[3]GEヘルスケア・ジャパン株式会社 研究開発部、[4]岩手医科大学医学部 高気圧環境医学科

【背景・目的】MRIに基づく温度計測法の一つとしてDWI thermometryがある。本法では温度算出に非制限拡散係数を用いるため、脳温計測では主に側脳室内の脳脊髄液（CSF）に興味領域を設定する。しかし、モンロー孔周囲CSFの変動は計測誤差を増大させる可能性がある。そこで本研究では、CSFの変動が少ないくも膜下腔DWI thermometryを開発することとした。

【方法】対象は、一酸化炭素（CO）中毒患者14例とし、CO暴露後2週目（亜急性期）に3TMRI（Signa Excite HDxt、GE Healthcare）にてDTI（b = 0、1000 s/mm^2、MPG6軸）を撮像した。拡散係数mean diffusivity（MD）に基づく温度変換式T_d [℃] = $2256.74/\ln[(4392.2\times10^{-3})/MD]-273.15$を用いて、MDマップを脳温マップへと変換した。次に、大脳半卵円中心を含む断面のくも膜下腔に閾値および手動にてROIを作成し、同ROI内の平均値をDWI-BTとした。また、比較のために同断面半卵円中心にて^{1}H-MRS（PRESS、TR/TE = 2000/144 [ms]、VOI = 1.5 × 1.5 × 1.5 cm^3）を計測し、Cadyらの温度変換式T_s [℃] = 286.9-94*Δ(H_2O-NAA)にて得られる両側脳温の平均値をMRS-BTとした。DWI-BTとMRS-BTの関係を統計学的に明らかにするため相関係数を算出した。

【結果】DWI-BT（39.9 ± 0.63℃）とMRS-BT（39.5 ± 0.49℃）との間には強い正の相関がみられた（R2=0.971, $p<0.0001$）。脳温マップでは、4週目にdelayed neuropsychiatric sequelaeを発症した1例における明らかな脳温低下領域が視覚的に確認できた。

【結論】くも膜下腔DWI thermometryで計測された脳温は、MRSで計測された脳温と強く相関し、そのマップは脳温分布を把握する一助となる可能性があった。

P-3-015　口腔灼熱症候群の脳内ネットワーク解析

○和田　昭彦[1]、雫石　　崇[1]、渡邉　祐亮[1]、菊田　潤子[1]、山田　晴耕[1]、原留　弘樹[1]、阿部　　修[1]、
今村　佳樹[2]、篠崎　貴弘[2]、出澤　　幸[2]

[1]日本大学 医学部 放射線科、[2]日本大学 歯学部

Objectives: Burning mouth syndrome (BMS) is an idiopathic burning discomfort or pain affecting observed principally in middle-aged women with clinically normal oral mucosa, in whom a medical or dental cause has been excluded. The objective of this study was to perform network analysis base on a brain connectome method.Methods: We compared 11 BMS to 12 matched healthy controls (HCS). All MR imaging was performed by 1.5T MR unit (Achieva; Philips Medical Systems) with 8-channel phased-array head coil. The brain connectome was calculated through probabilistic connectivity from 83 anatomically defined regions of interest encompassing the whole brain by 60 axis diffusion tensor imaging and 3D T1- and T2 weighted imaging. The connectivity was analyzed by graph theory regarding group differences in regional connectivity and network graph properties. We estimated nodal degree (ND), clustering coefficient (CC), local efficacy (LE) and betweenness centrality (BC) as regional measures and global efficiency (GE) as a global network measure. Results: BMS patients exhibited larger ND in bilateral rostral anterior cingulate, right medial orbitofrontal cortex and larger BC in left rostral middle frontal cortex ($p<0.05$). HCS displayed larger CC, LE in bilateral rostral anterior cingulate, right medial orbitofrontal and right cuneus cortex and larger BC in left pars opecularis ($p<.05$). GE was not different between MBS patients and HCS.Conclusions: Our results suggest local network disturbance of BMS patients in anterior cingulate, orbitofrontal and cuneous cortex associated with chronic neuropathic pain and psychogenic condition.

P-3-016　経頭蓋MRガイド下集束超音波視床破壊術に対するSTIR－FOCUS DWI Fusion Imagingの臨床応用

○堀　　大樹[1]、山口　敏雄[2]、阿部　圭市[3]、小西　良幸[1]、村上　陽子[4]、村垣　善浩[1,3]、平　　考臣[3]

[1]東京女子医科大学大学院 医学研究科 先端生命医科学系専攻 先端工学外科学分野、
[2]新百合ヶ丘総合病院 放射線診断研究所、[3]東京女子医科大学病院 脳神経外科、
[4]新百合ヶ丘総合病院 診療放射線科

【PURPOSE】
The Ventral Intermediate Nucleus (Vim) is located medially to pyramidal tract (PT) identified as a high-intensity area with DWI. However, measuring the location of the PT with Single-Shot EPI DWI is not reliable because of the distortion. To reduce this distortion, FOCUS-DWI is obtained by a 2D spatially selective RF excitation pulse and 180° refocusing pulse. The purpose of this preliminary study is, by using MR fusion imaging, to identify the precise anatomic landmark for TcMRgFUS thalamotomy in patients with essential tremor.
【MATERIALS/METHODS】
Five patients with essential tremor were treated by TcMRgFUS. MRI was performed by using a Discovery750w3.0T and fusion imaging was obtained by Advantage Workstation. On the pre-treatment fusion imaging, we identified high-intensity area in the internal capsule as PT on FOCUS-DWI, and determined the cross point (X) between the midline of this PT and thalamus-internal capsule boundary on STIR. We measured the distance from the posterior commissure (PC) to this X. On the post-treatment T2WI, we measured the distance of the lesioning center from the PC and lesioning size.
【RESULTS】
The X on pre-treatment fusion image was located 6.7mm anteriorly and 20.0mm laterally from the PC, and on post-treatment T2WI, the lesioning center was located 6.3mm anteriorly and 17.2mm laterally from the PC in average. In 4 patients with improved tremor, the lesioning center was located 3.3 mm from the X in average. In one patient without any improvement, the lesioning center was located 5.1 mm away from the X and lesioning was not located medially to the PT.
【CONCLUSION】
Our preliminary study suggests that MR fusion imaging may identify the precise anatomic landmark for TcMRgFUS thalamotomy in patients with essential tremor.

P-3-017　拡散テンソル構造的ネットワーク解析を用いたパーキンソン病における脳内ネットワーク変容の解明

○鎌形　康司[1]、波田野　琢[2]、鶴田　航平[1,3]、奥住　文美[2]、堀　　正明[1]、鈴木　通真[1]、下地　啓五[4]、濱崎　　望[1]、佐藤　秀二[1]、上田　　亮[1,3]、服部　信孝[2]、青木　茂樹[1]

[1]順天堂大学放射線科・部、[2]順天堂大学脳神経内科、[3]首都大学東京放射線科学域、[4]国立精神・神経医療研究センター

【目的】パーキンソン病（PD）における病態生理の概念として、近年脳内ネットワークの変容が提唱されている。本研究の目的はグラフ理論に基づいたdiffusion tensor imaging(DTI)による脳白質の構造的ネットワーク解析によって、PDの脳内ネットワーク変容を明らかにすることである。【方法】対象は19名のPD患者（平均年齢58.2 ± 10.2歳）と年齢・性別をマッチさせた16名の正常対照者である。使用機器は3T MRI(Philips Achieva)、解析にはDTI(TR/TE 9653/67[ms]; voxel size 1.75 × 1.75 × 1.75[mm^3]; diffusion directions 32軸; b値 0, 1000[s/mm^2])と3D-T1WIであるMPRAGEを使用した。ネットワーク解析にはBrain Connectivity Toolboxを使用し、指標として局所情報伝達の効率性を示すclustering coefficient (CC), local efficiency (LE)、全体情報伝達の効率を示すglobal efficiency (GE), characteristic path length (CPL)、ネットワークのスモールワールド性を示す small world property (SW)を評価対象として、正常群と比較を行った（unpaired t test p<0.05/5=0.01（ネットワーク指標数）を有意とした)。またCC、CPLは各ノードで比較を行った（unpaired t test p<0.05/83（ノード数）≒0.0006を有意とした)。【結果】PDにおいてCPL、CC、LEが有意に上昇(p=0.0095、p=0.0063、p=0.0035)していた。各ノードのCC, LEの比較で有意差は見られなかったが、左淡蒼球におけるCC, LEは最も上昇傾向にあった（p=0.0087, 0.0028)。【考察・結論】PDにおけるCPLの上昇は全体情報伝達効率の低下を、CC、LEの上昇は局所情報伝効率の上昇を示す。CPLの上昇はfMRIによるネットワーク解析の先行研究結果と一致する。またパーキンソン病の病態を示す電気生理モデルでは淡蒼球の過剰活動が論じられており、CC、LEの淡蒼球を中心とした上昇はこの電気生理モデルと良く一致した結果と考えられた。グラフ理論に基づいた脳白質の構造的ネットワーク解析により、パーキンソン病の病態生理を反映する脳内ネットワーク変容を示すことが可能であった。

P-3-018　細胞膜の水透過性を臨床的に評価するための撮像・解析法に関する検討

○立花　泰彦、小畠　隆行、土屋　洋貴、尾松　徳彦、岸本　理和、辻　比呂志

放射線医学総合研究所 重粒子医科学センター

【目的】

視神経脊髄炎の診断に抗AQP4抗体の測定は重要である。一方、生体の拡散評価では細胞内・細胞間隙にそれぞれ代表される制限拡散コンパートメント(RDC)とHindered-Diffusionコンパートメント (HDC)の混在がよく議論されるが、これらの間での水分子交換を加味した検討は少ない。臨床機で制限拡散やコンパートメント間の交換を反映できれば上記のような病態の診断に寄与すると仮定し、撮像・解析法につき初期検討を行う。

【方法】

3T装置を用い自由水、制限拡散ファントム(Capillary plate(CP): シリコン板に直管状の細孔が平行に配列)、成人脳(内包後脚:IC)の拡散強調像を撮像。0-3000の各b値で拡散時間(DT)を3通りに変化させ信号変化を観察した(b-value:0,1000,1500,1750,2000,2250,2500,2750,3000sec/mm2;δ/Δ:20/39.1,59.1,79.1msec)。

ICの信号変化をRDCの割合fr、RDCの拡散係数(Dr)を規定する定数A(Dr=A/DT)、HDCの拡散係数(Dh)、RDCからHDCへの移動の時定数(τr)を変数とするモデル(小畠ら 2014本学会シンポジウム)にfittingしこれらの値を求めた。

【結果】

自由水の信号はDTに依存しなかった。CPではDTの上昇に伴う信号の単調上昇を認めたのに対し、ICの信号はhigh bにおいても同様の単調上昇とはならなかった. ICではDh=0.0019mm2/sec、A = 0.0061mm2、τr=78.4msec、fr = 0.72と計算された。

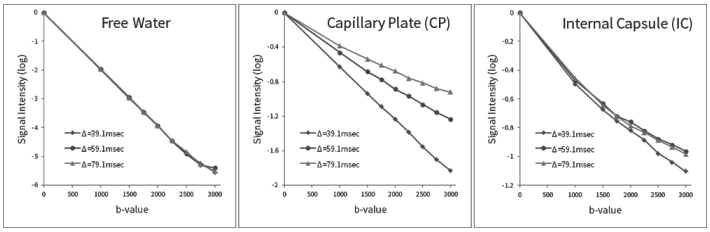

【結論】

検討法により制限拡散成分やコンパートメント間の交換を反映できると考える。

P-3-019　グラフ理論を用いたネットワーク解析によるAlzheimer's DiseaseとDementia with Lewy Bodiesの評価

○鶴田　航平[1,2]、鎌形　康司[2]、本井ゆみ子[3]、堀　　正明[2]、鈴木　通真[2]、下地　啓五[4]、上田　　亮[1,2]、中澤　美咲[1,2]、村田　　渉[1,2]、佐藤　秀二[2]、濱崎　　望[2]、熊谷　文孝[2]、服部　信孝[3]、青木　茂樹[2]、妹尾　淳史[1]

[1]首都大学東京大学院 人間健康科学研究科 放射線科学域、[2]順天堂大学放射線科・部、
[3]順天堂大学脳神経内科、[4]国立精神・神経医療研究センター

【目的】グラフ理論を用いたネットワーク解析は脳神経系のconnectivityを調べる方法として近年関心が高まってきている．本研究では，臨床的に鑑別が問題となるAlzheimer disease (AD), Dementia with lewy bodies (DLB)を対象に拡散テンソルを用いたグラフ理論に基づくネットワーク解析を行い，統計学的に比較検討した．

【方法】AD患者15名(男性7名，女性8名，平均年齢73歳)，DLB患者7名(男性2名，女性5名，平均年齢74歳)に対し，3.0T MRI装置でDiffision Tensor Imaging(DTI)と3D-T1WI撮像を行った．撮像パラメータについて，DTIはMPG=32軸；b値=0,1000[s/mm ^{2}]；Δ/δ=39.0/28.0[ms]；TR/TE=5452/70[ms]；resolusion=1.75 × 1.75 × 3.00[mm^3]，3D-T1WIはTR/TE=15/3[ms]；0.8125 × 0.8125 × 0.8600[mm^3]である．解析にはBrain Connectivity Toolbox(BCT)を用い，ネットワーク指標としてGlobal efficiency，local efficiency，characteristic path length，Clustering Coefficient，Small world propertyを評価対象とした．群間比較ではstudent t 検定を行い，多重比較補正はBonferroni法を用いた．

【結果】AD群に比較してDLB群では，Global efficiency(p=0.009)とSmall world property(P=0.005)が有意に低下していた．Clustering Coefficient，local efficiency，characteristic path length　に有意差は認められなかった(p>0.01)．

【結論】拡散テンソルを用いたグラフ理論に基づくネットワーク解析により，AD患者と比較してDLB患者では脳内ネットワーク全体の情報伝達の低下，スモールワールド性の低下という脳内ネットワーク変容が生じることが示された．

P-3-020　高磁場ヒト全脳画像の定量解析法の開発－ヒト脳各部位内の灰白質、白質分画解析－

○高屋　展宏、渡邉　英宏

国立研究開発法人 国立環境研究所

【はじめに】ヒト全脳MR画像の定量解析の精神神経疾患などへの有用性が検討されている。我々も、代表的解析法の一つであるSPMを用いて、高磁場4.7Tで得られたヒト全脳T_1強調画像を灰白質、白質、脳脊髄液領域に分画（全脳3分画）し、これまでに基準データとして約350人の健常人年齢依存性を取得してきた。その他の解析法として、近年、視床や海馬など、脳内の各部位分画（parcellation）や皮質厚測定などが可能なFreeSufer(FS)の利用が広まり、疾患応用研究が進められている。我々は、加齢や疾患などで灰白質、白質容積が変化する部位の検出を目的として、SPMとFSを組み合わせた脳内各部位の3分画解析法を開発し、ヒト全脳画像への適用を試みたので報告する。

【方法】ヒト全脳T1強調画像には、ヒト全身用4.7T MR装置（Agilent社製）上で取得したMDEFT画像を用いた。全脳3分画画像は、2005年の本大会で報告した手法を用い、6次関数での画像不均一補正後に、SPM解析、頭皮除去解析などで算出した。FS解析ではパッケージ内補正よりも上記の6次関数補正の使用が良好であり、全脳を約40領域の部位に分画された画像（FSの呼称でwmparc）を得た。次に、各部位で2値化したmask画像と上述の全脳3分画画像の乗算から、脳内各部位の3分画画像を求めた。

【結果】上前頭回（図1）など、約40の部位で灰白質、白質などの3分画画像が得られ、本方法が高磁場画像に対して良好なことが実証できた。

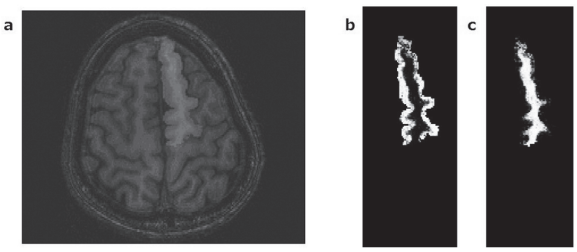

図1　上前頭回を抽出(a)し、灰白質(b)、白質(c)に分画した。

P-3-021　感度補正マップがRadial Scan法の画質に与える影響

○尾崎　佳弘[1]、五月女康作[2]、加藤　義明[3]、松本　浩史[4]、長谷川友行[5]、土屋　洋貴[6]、桜井　　正[7]、
杉本　敦洋[8]

[1]明和病院放射線部、[2]筑波大学サイバニクス研究センター、[3]亀田総合病院医療技術部画像診断室、
[4]千葉大学医学部附属病院放射線部、[5]ひたちなか総合病院、
[6]放射線医学総合研究所重粒子医科学センター、[7]明和病院放射線部、[8]明和病院放射線部

【背景・目的】Radial scan(Multi Vane)法を頭部撮像に用いた際に、動き補正が施された画像の局所に信号欠損を認めた。Phased array coil を使用した頭部の撮像では、感度補正技術（CLEAR）は必須であり，感度補正マップと動き補正の組み合わせが何らかの影響を与えているのではないかと考えた。本研究は、CLEARの有無がRadial scan法の画像にどのような影響を与えているか検証した。【方法】使用装置はPHILIPS社製Intera 1.5Tを使用し、受信コイルはCLEARを使用するコイルとしてSENSE Head 8ch coil、またCLEARを使用しないコイルとしてQD HEAD coilをそれぞれ用いた。正確な頭部の動きを作り出すために独自に開発した頭部模擬ファントムを使用し，ファントムを回転させるための不活時間を各TR内に設ける撮像条件(TR/TE:4000/100ms, TSE Factor:30, Multi Vane percentage:160 ,BLADE数:17回, スライス枚数:1枚)で行った。まず，ファントムを回転させる角度（0°～30°）およびタイミング（ダミーパルスを除いた最初のTR中の不活時間～最後17番目のTR中の不活時間）を変えたときの動き補正効果をQD HEAD coilを用いて検証（実験1）したのち，次に2つのコイルにおいて信号欠損がどのようなときに出現するか観察（実験2）した。【結果・考察】実験1から位置補正の際に基準となる位置はBLADE数の多数決によって決まることが分かった。実験2より，CLEARを使用すると感度マップを取得した位置と異なる位置に頭部があるデータが17BLADE中の半数を超えたときに信号欠損が生じることが分かった。一方でCLEARを使用しないときはこの現象は生じなかった。感度情報に誤差が生じ，さらに補正アルゴリズムによって間引かれたBLADEの影響で信号低下が生じたものと考える。

P-3-022　Voxel-Based Morphometry (VBM) 解析における体動アーチファクトの影響の検討

○渡邉　啓太[1]、掛田　伸吾[1]、渡邉理恵子[1]、井形　夏貴[1]、佐藤　　徹[1]、阿部　　修[2]、興梠　征典[1]

[1]産業医科大学 放射線科、[2]日本大学 医学部 放射線医学系

Purpose:We investigated the influence of motion artifacts in VBM analysis.Methods: High-resolution 3D T1-weighted images were obtained by MPRAGE sequence at 3.0T MRI. Following scans were obtained on one healthy subject; 1) static scans where the subject was asked to stay as still as possible and 2) motion scans where the subject was asked to repeat the following mild, moderate, and severe motions; each scan was acquired 5 times. The mild, moderate, and severe motions were defined as the motion of 20 degrees “side to side” rotation at 60, 20, and 5 second intervals, respectively. For each scan, we calculated the GM volume by using “Segment” in SPM12 and “VBM8” in SPM8. Furthermore, by using FreeSurfer, we calculated the cortical volume, thickness, and area. For these measurements, we estimated the change ratios; {(motion scan volume − static scan volume) / static scan volume} x 100.Results: In SPM 12 analysis, the mean change ratios of GM volume for mild, moderate, and severe motion scans were −0.9%, −1.5%, and −6.8%, respectively. In VBM8 analysis, those results were −3.5%, −8.9%, and −12.2%, respectively. The change ratios of moderate and severe motion scans were larger in VBM8 analysis than in SPM12 analysis (mild; p=0.07, moderate; p<0.01, severe; p=0.03).In FreeSurfer analysis, all of the severe motion scans could not be analyzed due to the poor image quality. The change ratios of mild and moderate motion scans were −4.0% and −10.7% for the cortical volume, −2.7% and −7.5% for the thickness, and −2.5% and −8.3% for the area, respectively. Conclusion: In VBM analysis, the motion artifacts resulted in decreased brain volumes, which may lead to false-positive results in the analysis of "uncooperative" patient populations.

P-3-023　透明化による脳組織変性の評価

○名川友紀子[1]、畑　　純一[2,3,4]、矢野竜太朗[3,4]、関　布美子[3,4]、小牧　裕司[3,4]、八木　一夫[1]、関根　紀夫[1]

[1]首都大学東京大学院 人間健康科学研究科、[2]理化学研究所 脳科学総合研究センター、
[3]慶應義塾大学 医学部生理学教室、[4]実験動物中央研究所 実験動物研究部

【背景・目的】近年、脳構造を網羅的に解析し全脳神経連絡を明らかにする技術の開発が盛んに行われている。透明脳を用いた手法は視覚的に透明化された脳を利用し、脳内の構造を単一細胞解像度で3次元イメージとして取得可能である。中でもScale試薬を用いる透明化は、定量的な比較解析が可能となり、検出困難であった病態の初期過程の構造を明らかにする有効な手段となり得る。一方で、Scale試薬を用いた透明化では尿素の非常に高い浸透圧の性質を利用し透明化処理を施すため、脳が膨張し脳本来の構造を損ねている可能性がある。本研究では透明脳をMRIで撮像し統計解析を行うことで、膨張に伴う透明化前後での細胞変性を捉え、透明化による脳構造への影響を評価することを目的とした。

【方法】マウスの死後標本脳を4 % PFAで還流固定し、PBSにガドリニウムを浸透させた溶液に置換し、ex vivoにて撮像した。その後標本脳をScale Sで透明化処理後ex vivoにて撮像した。透明化している標本脳をPBSを用いて透明化を解除しex vivo撮像した。撮像には9.4 T MRI装置(Biospec, Bluker biospin社)を用い、DTI画像を取得した。得られた画像は脳画像統計解析を用いて評価した。

【結果・考察】DTIより算出したFA値は脳梁などの神経束が密になっている部分において比較的高い値を示した。通常脳と比較すると透明化脳では4～5割程度の低下を示した。これは透明化処理を施しても構造変性を起こさず、組織形状が保たれていると考えられる。また海馬や大脳皮質のような神経が疎の部分においては通常脳と比較すると8割程度の低いFA値を示した。これは脳が透明化処理による組織変性が原因と考えられる。これより透明脳を用いた場合、線維束の評価には適しているが脳全体の組織分布の評価には適さない可能性が示唆された。この性質を用いると、Scale試薬を用いた透明化脳ではトレーサーなどでの三次元神経描出において非常に有用であり、DTTなどのトラッキング技術との併用が有用と考えられる。

【結論】本研究より脳透明化による組織変性をMRIにより捉えることができた。今回の知見より、Scale試薬を用いた透明化による脳構造の影響を評価することができた。

P-3-024　マーモセット全脳網羅的解析のための多階層情報の統合と画像評価

○石原　良祐[1,2]、小牧　裕司[1,2]、兼子　峰明[3]、植松　明子[1,2,3]、関　布美子[1,2,3]、畑　　純一[1,2,3]、
矢野竜太朗[1,2]、岡野　栄之[1,3]

[1]慶應義塾大学大学院医学研究科生理学教室、[2]実験動物中央研究所、
[3]理化学研究所 脳科学総合研究センター

【背景・目的】ヒトの精神・神経疾患の克服のために革新的技術による脳機能ネットワーク全容解明プロジェクトとして、マーモセット高次機能の解明が期待されている。マーモセット脳アトラスを用いることで全脳網羅的な解析が可能となる。

MRIを用いたマーモセット脳のアトラス研究は標準脳(K Hikishima, et al., Neuroimage 2011)と解剖学的情報(T Hashikawa, et al., Neuroscience Research 2015)がこれまであった。これらのアトラスの座標を統合することで、標準化されたマーモセット脳の網羅的解析の技術的基盤となる。

【方法】2画像の座標統合アルゴリズムとしてspm12のNormalizeを用いた。各パラメータを最適化するためにRC server Calm3(RealComputing.inc,Japan)を用いて全パラメータを総当たり的に解析し、結果の画像評価を行った。評価法は、voxel by voxelの相関係数、ピーク信号対雑音比、構造的類似性を3次元画像に展開したものを用いた。

【結果】3つの評価法は相互に相関していることが分かった。さらに、今回の2つのアトラスを統合するための最適なパラメータを推定することができ、この時の相関係数は0.850、ピーク信号対雑音比22.7dB、構造的類似性0.918であった。

【結論】このアトラスを用いることで、マーモセット全脳connectivity解析が可能となった。今後、原因のわかっている疾患モデルマーモセットを用いて、疾患メカニズムの解明、治療・創薬へつなげることが出来る。

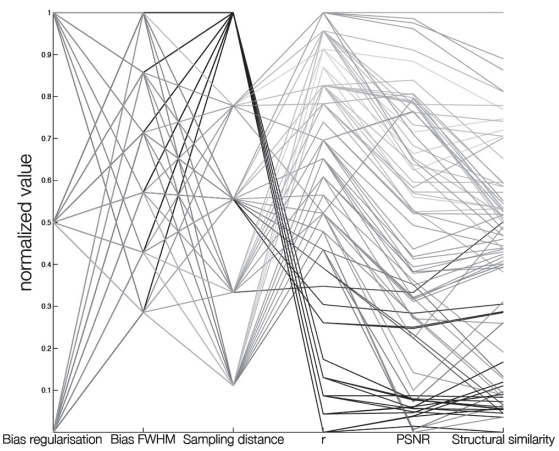

P-3-025　定量的磁化率マッピング (QSM) における部分容積効果の検討

○藤原　太郎[1]、白猪　　亨[2]、杉森　博行[1]、石坂　欣也[1]、佐藤　良太[2]、越智　久晃[2]、尾藤　良孝[3]、
工藤　與亮[4]

[1]北海道大学病院 放射線部、[2]株式会社日立製作所 研究開発グループ、
[3]株式会社日立メディコ MRIシステム本部、[4]北海道大学病院 放射線診断科

【背景・目的】QSMは組織鉄の定量による神経変性疾患の鑑別などに有望視されているが，部分容積効果(PVE)により算出磁化率(Δχ)に誤差が生じることが知られている．本研究では，非等方ボクセルで計測した磁化率分布におけるPVEの影響を評価するために，撮像断面の角度を変えて取得した深部核のΔχや皮質静脈の描出能を比較した．

【方法】撮像装置は，日立メディコ社製TRILLIUM OVAL 3Tを使用し，対象は施設内倫理委員会の承認を得た健常ボランティア(20代男性)とした．6-echo RSSG(Rf-Spoiled Steady state acquisition with rewound Gradient echo)法(TR/TE/ΔTE: 44.7/7.0/4.6 ms, FA:15 deg, Voxel size: 0.7 × 0.7 × 2.0 mm^3)にて，AC-PC lineが静磁場と垂直となる断面を基準断面(中間位)とし，そこから頭部を前屈，および後屈させて撮像を行った．中間位を基準として得られた各画像を剛体レジストレーションした後，得られた周波数分布から適応的エッジ保存フィルタを用いたQSM再構成法を適用して磁化率マップを作成した[1]. 磁化率マップ上で左右の黒質，赤核，淡蒼球，被殻，尾状核に関心領域(ROI)を設定後，各ROIのΔχの平均値を計測し，中間位に対する前屈位，後屈位の相関を直線回帰で評価した．また，皮質静脈の描出能については，MIP画像でline profileにて比較した．

【結果・考察】中間位と前屈位の相関解析では，線形回帰式の傾きaおよび相関係数rは，a=0.88, r=0.98となった．同様に中間位と後屈位では，a=0.97, r=0.99, 前屈位と後屈位ではa=1.05, r=0.95となり，良好な相関関係が認められた．また，皮質静脈の描出については，中間位での撮像が最も良好であった．対象組織のサイズによって撮像断面変更によるPVEの影響の程度は変化するが，深部核のような大きな構造では影響は少なく，逆に皮質静脈などの小さな構造への影響は高いと考えられる．

【参考文献】[1] T. Shirai et al., ISMRM 2015;23;3319.

P-3-026　脳脊髄液の部分容積効果を除去したIVIMイメージング法による脳血液量の推定とDSCMRIで得られたCBVとの比較

○田村　　元[1]、麦倉　俊司[2]、永坂　竜男[3]、根本　　整[3]、藤村　　幹[4]、諏訪　　亨[5]

[1]東北大学大学院医学系研究科医用物理学分野、[2]東北大学大学院医学系研究科放射線診断学分野、
[3]東北大学病院放射線部、[4]東北大学大学院医学系研究科神経病態制御学分野、
[5]フィリップスエレクトロニクスジャパン

【目的】Intravoxel incoherent motion (IVIM) イメージングにより、非侵襲的に脳血液量 (CBV) を推定できると期待される。脳拡散強調画像 (DWI) で得られる画像には脳脊髄液 (CSF) の部分容積効果が含まれている。CSFの拡散係数は脳組織の拡散係数より大きいのでIVIMイメージングで、bi-exponential modelなどによる解析をして、血流の影響を抽出し、CBVを推定しようとする場合、この部分容積効果が推定結果に影響すると考えられる。最近、我々は、CSFの部分容積効果を推定し除去する方法[1]を考案したので、これを用いて得られるCBV*と、造影剤を用いたdynamic susceptibility contrast (DSC) MRIにより得られるCBVとを比較することにより、この方法を評価する。

【方法】対象は、モヤモヤ病や頚動脈狭窄で診断のため我々の施設でMRIを撮像し、造影剤を用いたDSCMRI検査が行われ同意の得られた7名の患者である。撮像機種はPhilips社製Achieva dStream 3.0T、頭部dStream coilを使用。撮像シーケンスはspin-echo echo-planar sequence、撮像パラメターは、TR/TE = 3000/47 ms、b = 0, 50, 100, 200, 600, 1000 s/mm^2、7回加算。 matrix = 64x64、FOV = 230 mm、slice厚 = 8 mm、同一スライスでfluid attenuated inversion recovery (FLAIR)-DWI (TR/TE/TI = 8000/47/2300 ms、b = 0, 1000 ms) も撮像した。このFLAIR-DWIも加た画像データに、CBV*を含む7つのパラメターを持つ3-compartment (脳組織、脳血液、CSF) modelをfittingさせ、CBV*を推定した[1]。得られたCBV*マップに、DCSMRIで得られたCBVマップをregistrationし、画素毎に両者を比較した。

【成績】DSCMRIで得られたCBVマップに比し、IVIMで得られたCBV*マップは、ノイズによるばらつきが目立ったが、両者の画素ごとの比較により有意な相関が得られた。

【結論】脳脊髄液の部分容積効果を除去したIVIMイメージング法により、DSCMRIにより得られる値に近いCBVを非侵襲的に得られることが確認できた。今後、撮像法の工夫などにより、信号雑音比の向上や、臨床的にさらに有用な方法を目指して最適化すべきと考えられる。

1. Tamura H. et al. Proc. ISMRM (2015), 2990.

P-3-027　脳MRIにおけるMAGiC(MAGnetic resonance image Compilation)と従来撮像法の画像コントラストの比較

○松永　奈美[1]、尾﨑　正則[2]、浅野　健二[2]

[1]GEヘルスケア・ジャパン株式会社 MRマーケティング、[2]GEヘルスケア・ジャパン株式会社 MR技術部

【目的】MAGiC(MAGnetic resonance image Compilation)は脳MRIにおいて複数データポイントを高速で取得，その後さまざまな画像コントラストを一回の撮像で構築できるアプリケーションである．本研究は新しい撮像技術であるMAGiCと高速SE法など従来撮像法との画像コントラストを比較評価することを目的とする．【方法】本研究ではGE社製3.0T MR装置を使用した．ファントムは白質，灰白質，脂肪，CSFを模擬したファントムを使用した．撮像パルスシーケンスMDME(Multi Delay Multi Echo)を用いて異なるTE, TIのデータを取得後，MAGiCアプリケーションを用いてT1値，T2値，PDを計測，T2W(TR/TE:4000ms/98ms), T1W(TR/TE:640ms/12ms), T2 FLAIR(TR/TE/TI:10000ms/82ms/2570ms)画像を構築した．[T1値，T2値の比較] T1値，T2値を計測は，それぞれIR法, SE法を用い，MAGiCで得られたT1値，T2値と比較を行った．[画像コントラストの比較] それぞれのコントラストの画像をMAGiCで使用したパラメータと同じ値を用いて撮像し，白質，灰白質のコントラスト比を計算し比較を行った．【結果】白質，灰白質のT1値，T2値のMAGiCと従来測定法で得られた値の差は約±4%程度となった．脂肪のT2値の差が184％と大きく違う値をなったが，これはMDMEがFSE法をベースとした撮像シーケンスのためJ-couplingの阻害によるものと考えられた．白質，灰白質のコントラスト比は，MAGiCが従来撮像法と比較しは±5%程度の差となった．【結語】MAGiCは脳MRIにおいて一回の撮像で従来撮像法とほぼ同等の画像コントラストを得ることができた．

PDF-001　上腹部Computed DWIの検討

○吉川　　武[1]、大野　良治[1]、京谷　勉輔[2]、葛西　由守[3]、神山　久信[4]、祖父江慶太郎[4]、西山　甲野[2]、杉村　和朗[4]

[1]神戸大学大学院 医学研究科 先端生体医用画像研究センター、[2]神戸大学 医学部附属病院 放射線部、[3]東芝メディカルシステムズ株式会社、[4]神戸大学大学院 医学研究科 内科系講座 放射線医学分野

【目的】拡散強調像は様々な上腹部疾患において有用性が示されルーチン検査においても不可欠となっているが、低いb値による潅流の影響や高いb値における信号雑音比の低下などの問題が残り、液体の信号が抑制不良な例や画質不良例も経験される。これらに対して様々なb値に相当するDWI画像を後処理にて作製可能なcomputed DWI (cDWI)が考案され、有用性を示唆する報告が散見される。我々は3T装置にてcDWIを上腹部領域の様々な疾患に応用したので報告する。【方法】対象は肝胆膵疾患疑いにて腹部MRIが施行された102例（男52、女50、平均67.3才）である。東芝社製Vantage Titan 3TとSE-DWI法(TR/TE/FA=6500-11100/70/90, b値: 0,1000、matrix: 128 × 128, thk: 4-7 mm, 26-40 slice, NEX: 4, scan time: 4-6 min, PASTA+SPAIR, PI: 2.2 (y), MPG: y, z)を用いた。得られたb=0およびb=1000のDWIより、プロトタイプソフトウエアにてb=200,400,600,800,1200,1400,1600,1800,2000のcDWIを作製した。各臓器の信号強度、SNRおよび径10mm以上の65悪性病変、68良性病変を対象に病変のコントラストを算出し、実測DWIおよびcDWI各画像で比較した。DWI1000とcDWI400と2000にて画質、胆嚢内腔の信号抑制、病変視認性を評価し比較した。【結果】臓器の信号強度はb値が大きくなるに従い低下した。臓器のSNRは肝でb=800、その他の臓器でb=600で最大となった。悪性病変のコントラストはb値が大きくなるに従い有意に上昇し、良性病変では有意に低下した。DWI1000と比較し、cDWI400で画質は有意に向上し、cDWI2000で胆嚢内腔の信号は有意に抑制された。悪性病変の視認性はcDWI2000にて有意に上昇し、良性病変の視認性は有意に低下した。【結論】cDWIにより実測DWIより高いb値のcDWIを得ることにより悪性病変コントラストと視認性が向上し、良性病変と胆嚢の信号が抑制された。また、低いb値でのcDWIでは画質改善が得られた。上腹部MRIにおけるcDWIの有用性が示された。

PDF-002　乳がんの拡散強調MIP像におけるcomputed DWI：低ADCカットオフの適正条件について

○風間　俊基[1]、高原　太郎[2]、新倉　直樹[3]、丹羽　　徹[1]、橋本　　順[1]、徳田　　裕[3]、茅野　俊介[4]、今井　　裕[1]

[1]東海大学 医学部 画像診断学、[2]東海大学 工学部 医用生体工学科、[3]東海大学 医学部 乳腺外科、[4]ザイオソフト株式会社

【目的】乳がん術前広がり診断においてMIPの有用性はよく知られている。昨年度computed DWI(cDWI)におけるADCカットの有用性を報告したが、病変もカットされるのではないかとの批判も聞かれた。今回はカットオフの適正条件について検討した。【方法】対象は当院で2013年9月から11月に実施された乳房造影MRIのうち、病理学的に病変径6m以上の55症例。3TMRIでb値0および800（sec/mm^2）の乳房の拡散強調画像を撮影した。ワークステーション（Ziostation2）を用い、b値800で低ADCカットオフ：なし・<0・<0.3・<0.6 (x 10^{-3}mm^2/sec)、でのcDWIのMIP像を作成した。主病変のADC値を測定し、病変のADCの範囲を推定した。また、多発病変や乳管内進展を含む病変がカットされないか、および脂肪抑制効果について視覚評価を行った。【成績】病変の平均ADC値は1.13 ± 0.28(x 10^{-3}mm^2/sec)で、その最低値は0.67であった。99.9%の病変を含むADC値は0.30と統計的に推測された。視覚的にも病変は0.3ではほぼ消失しなかったが0.6だと1症例で病変の一部消失が見られた。一方、脂肪抑制効果はカットオフが0.3程度でも現れるが、0.6の方が良好であった（図）。【結論】乳がんの拡散強調MIP像において低ADCカットオフを用いる場合、0.3から0.6の間にするのが適切だと思われた。

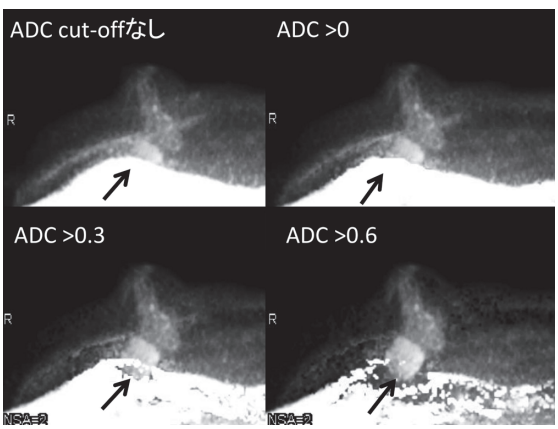

PDF-003　Short-TE Computed Diffusion Imaging (sTE-cDWI)の基礎検討

○高井　雄紀[1]、木村　徳典[2]、坂下　尚孝[2]、待井　　豊[1]、草原　博志[1]

[1]東芝メディカルシステムズ株式会社 MRI事業部 MRI開発部グループ、
[2]東芝メディカルシステムズ株式会社 医用システム研究開発センター 臨床アプリ研究開発部

【背景・目的】MRIを用いた拡散強調画像(diffusion weighted imaging: DWI)は全身領域で腫瘍検出を主目的として広く臨床応用されてきている．また，b値の小さな実測DWI（mDWI）をもとに大きなb値のDWI画像を計算で求めるcomputed DWI (cDWI)が，装置の性能によらずに，また，バイアスとなるRician noiseの影響を軽減可能な方法として近年臨床にて注目されている．本研究ではmDWIで実現困難な高b値かつ短TEのshort-TE cDWI (sTE-cDWI)画像の生成可能な手法を提案しT2値やb-value，ADC値とDWI信号のSNRへの依存性などを調べることを目的とした基礎検討を行った．

【方法】sTE-cDWIでは，まず最低3点の画像$S_1(TE_2, b_1)$，$S_2(TE_2, b_2)$，$S_3(TE_1, b_1)$; (但し$TE_1<TE_2$，$b_1<b_2$)を測定し，ADCとT2を各々算出した．その後，それらを用いて，任意のTE=TE_c，b=b_cのcDWI画像$S_c(TE_c, b_c)$を生成する．このS_cのSNR特性を，Rician Noiseを加えたシミュレーションにて検討した．次に,東芝製MRI装置，Vantage Titan™ 3Tを用いてファントム撮像をし，cDWI画像を生成してcDWIおよびmDWI画像での各組織のROI測定値からSNRやCNRを比較した．最後に正常ボランティアデータをファントム撮像とTEやbは同一条件を用いて収集し解析した．方法間の相対値は変わらないと仮定し，ファントムの水で測定した値を用いて，脳梁，視床，脳室のSNRおよび視床との各CNRを測定した．

【結果・考察】Noise SDは，cDWIがmDWIに比べノイズ伝搬により低bcかつ短TEcほど増大するが，対象組織の背景組織に対するCNRでは，T2が対象組織で背景組織より短いほど増大することがシミュレーションより示された．ファントム、ボランティア実験においても，MPGを植物の繊維束や脳白質神経の走行方向に垂直に印加して、水と近いADCやT2を有するとみなせる脳脊髄液 (CSF) に比べ，ADCが小さくT2の短い組織ほどsTE-cDWIで信号強度，SNRおよび背景組織とのCNRが増大した．また，T2が長く組織信号が高b値のDWIでも低減しないため生じるT2 shine-through効果も従来のDWIやcDWIに比べ，より低いbで抑制された．sTE-cDWIの臨床応用では，短T2かつ低ADCの腫瘍や神経描出での有用性が期待される．

PDF-004　前立腺Computed DWI(cDWI)の初期検討

○太田　　雄[1]、沖川　隆志[1]、杤山　博幸[1]、川村　　傑[1]、増田　大介[1]、川上　　恵[1]、田尻　智美[1]、
和田　博文[1]、笹尾　　明[2]、北村　美穂[3]、木村　　理[3]、小坂　昌洋[3]、池戸　雅人[4]、宮崎美津恵[4]

[1]済生会熊本病院 中央放射線部、[2]公立玉名中央病院 放射線科、
[3]東芝メディカルシステムズ株式会社 九州支社、
[4]東芝メディカルシステムズ株式会社 MR事業部 MR開発部

【目的】今回、Multi-b DWI（W.I.P）の撮像ができるようになった。一度の撮像でb＝0の他に複数のb値を設定でき、撮像された画像のうち任意のb値の組み合わせでcDWIを自動で作成することができる機能である。任意のb値の組み合わせで作成したcDWIのb＝2000の画像評価を行い、最適条件を検討した。【使用機器・使用シーケンス】MRI装置：Vantage Titan 3T シークエンス：Multi-b DWI（W.I.P） TE：80ms TR：6000ms matrix：144×112 FOV：250×250mm スライス厚：3mm 脂肪抑制：SPAIR 撮像時間：5分47秒【方法】Multi-b DWI のb値を0、100、500、1000 s/mm2と設定し、複数b値の組み合わせでcDWIのb＝2000画像を作成した。cDWIのb＝2000画像と、実際に撮像したb＝2000の画像を比較し、どのb値の組み合わせが最適か検討した。複数b値の組み合わせで作成したb=2000の画像における病変部と健常部のコントラスト比を測定した。【結果】Multi-b のb値 100 と1000の組み合わせで作成したcDWIのb＝2000画像が、実際にb＝2000で撮像した画像と同等の画像となった。b値 1000を入れて作成したcDWIのb＝2000画像は前立腺癌を明瞭に描出できた。【考察】前立腺cDWIにおいて、cDWIで作成するb値に近い値を使用し計算するのが良いと考えられ、灌流の影響を低減するためにb＝0は省いた方が良いと考えられた。【結語】前立腺において適切なb値を設定すればcDWIは有用と示唆された。

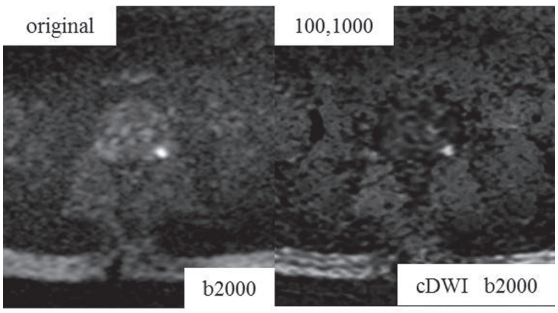

PDF-005　32ch　Head　coil におけるMulti phase ASL(Arterial Spin Labeling)の基礎的検討

○岩本　勝一[1]、一ノ関雅明[1]、小原　　真[2]、並木　　隆[2]

[1]医療法人社団 函館脳神経外科病院 放射線科、[2]株式会社フィリップス エレクトロニクス ジャパン

【目的】近年高いSNRを持つPhased arrey coilの多チャンネル化が進み様々な検討が数多くされているが、Multi phase ASLにおける32ch　Head　coilの検討は少ない。そこで今回導入された32ch　Head　coilにおいてASLの撮像条件の基礎的検討を行った。【方法】同意を得た健常ボランティアを対象に1.Matrix(64～112)、2.WFS(10～16.9)、3.Scan%(60～120)、4.SENSE－factor(2.0～3.5)と変化させ、撮像を行った。それぞれ視覚的およびread out Band Width (Hz)の値に注目し評価を行った。最適化された撮像条件と従来の撮像条件をSNR(簡易法)およびTime　Intensity Curveにて信号強度を比較した。【結果】1.Matrixでは視覚評価において64が最もケミカルシフトアーチファクトが軽減された。2～4では視覚評価およびread out Band Width (Hz)が最大値において最も軽減された。従来法とのSNRおよびTime Intensity Curveにて信号強度の比較ではTd(Time delay)2000msまでは最適化された撮像条件の方が高い傾向がみられた。【結論】良好なASL画像を得るためにはアーチファクトの軽減とSNRの向上が不可欠で32ch Head Coil導入によりSNRを保ちつつケミカルシフトアーチファクト軽減が可能となった。

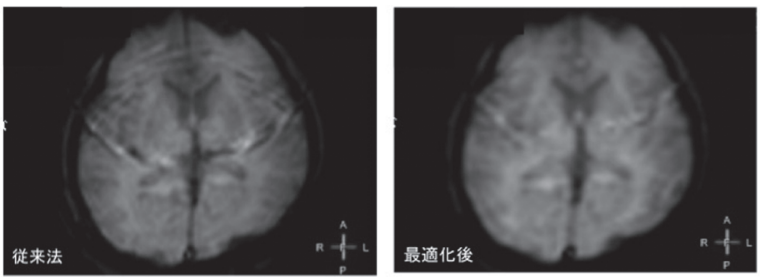

PDF-006　前立腺癌に対するFOCUSおよびSynthetic DWIの初期検討

○片山　元之[1]、増井　孝之[1]、佐藤　公彦[1]、塚本　　慶[1]、水木　健一[1]、土屋　充輝[1]、宇佐美　諭[1]、
若山　哲也[2]、三好　光晴[2]

[1]聖隷浜松病院 放射線科、[2]GEヘルスケアジャパン

【目的】FOCUS (FOV Optimized and Constrained Undistorted Single-shot) DWIは、二次元選択励起echo planar pulseと180度のrefocusing pulseを用いることにより、折り返し無くFOVを小さく、高解像度でゆがみの少ないEPI-DWIが取得可能である。ただし、FOCUSでは加算回数を増やしてもS/Nが改善しないためhigh b画像の取得が困難である。Synthetic DWIはあらかじめ撮像された2種類のb値の画像から任意のb値の画像を計算により作成する手法であり、FOCUSの元データからhigh b画像を作成することが可能である。本研究の目的は前立腺癌の病変診断のFOCUS-DWIおよび FOCUSから作成されたSynthetic DWI（S-DWI from FOCUS）の有用性を検討したので報告する。【方法】対象は前立腺癌の精査としてMRIが施行された21症例で全例生検が施行されこのうち9例で前立腺全摘術が施行されている。MR装置はGE社製3T装置で32チャンネルbody array coilを使用している。撮像パラメータはFOV: 24x12cm, Matrix: 128*64, スライス厚: 4 mm, TR/TE: 4000 / 66 msec, b値: 800 s/mm2である。Synthetic処理によりb値: 1500s/mm2の画像を作成した。同時にb値: 1500 s/mm2の従来の拡散強調画像（C-DWI）も撮像し、それぞれADC mapを作成した。【成績】腫瘍のADC値はFOCUS: 1.14x10-3、C-DWI:1.16x10-3で相関係数R = 0.77、差の絶対値の平均0: 013x10-3であり良好な相関が得られた。また、腫瘍と周囲前立腺組織との信号強度比（SI tumor/SI prostate）はFOCUS: 1.5、S-DWI from FOCUS: 2.4、C-DWI: 2.3で、S-DWI from FOCUSの腫瘍コントラストはFOCUSより良好（p<0.01）で、C-DWIとほぼ同等であった。【結論】Synthetic DWIはFOCUSの腫瘍コントラストを改善させる有用な手法である。

PDF-007　直腸癌に対するFOCUSおよびSynthetic DWIの初期検討

○片山　元之[1]、増井　孝之[1]、佐藤　公彦[1]、塚本　　慶[1]、水木　健一[1]、土屋　光輝[1]、宇佐美　諭[1]、
若山　哲也[2]、三好　光晴[2]

[1]聖隷浜松病院 放射線科、[2]GEヘルスケアジャパン

【目的】FOCUS (FOV Optimized and Constrained Undistorted Single-shot) DWIは、二次元選択励起echo planar pulseと180度のrefocusing pulseを用いることにより、折り返し無くFOVを小さく、高解像度でゆがみの少ないEPI-DWIが取得可能である。ただし、FOCUSでは加算回数を増やしてもS/Nが改善しないためhigh b画像の取得が困難である。Synthetic DWIはあらかじめ撮像された2種類のb値の画像から任意のb値の画像を計算により作成する手法であり、FOCUSの元データからhigh b画像を作成することが可能である。本研究の目的は直腸癌の術前診断のFOCUS-DWIおよびFOCUSから作成されたSynthetic DWI（S-DWI from FOCUS）の有用性を検討したので報告する。【方法】対象は直腸癌の術前検査としてMRIが施行された13症例である。MR装置はGE社製3T装置で32チャンネルbody array coilを使用している。撮像パラメータはFOV: 24x12cm, Matrix: 128*64, スライス厚: 4 mm, b-値: 800 s/mm2である。同時にb-値: 800s/mm2の従来の拡散強調画像（C-DWI）も撮像し、ADC mapを作成した。【成績】腫瘍のADC値はFOCUS: 0.97x10-3、C-DWI:1.02x10-3で相関係数R = 0.81、差の絶対値の平均: 011x10-3であり良好な相関が得られた。MRによる深達度の正診率はFOCUS: 92%、S-DWI from FOCUS: 92%、C-DWI: 77%でありS-DWI from FOCUSとFOCUSは同等の診断能であった。また、腫瘍と壁との信号強度比（SI tumor/SI wall）はFOCUS:1.9、S-DWI from FOCUS: 2.9、C-DWI: 2.1で、S-DWI from FOCUSの腫瘍コントラストはFOCUSおよびC-DWIより良好であった。【結論】Synthetic DWIはFOCUSの診断能を損なうことなく腫瘍コントラストを改善させる有用な手法である。

PDF-008　肝病変におけるcomputed DWIによる最適b値の検索

○森阪　裕之[1]、本杉宇太郎[1]、市川新太郎[1]、佐野　勝廣[1]、市川　智章[1]、掛川　貴史[2]、熊谷　博司[2]、
大西　　洋[1]

[1]山梨大学 医学部 放射線科、[2]山梨大学 医学部付属病院

Purpose; To evaluate the usefulness of computed diffusion weighted imaging (cDWI) to find a b value maximizing lesion to liver contrast in various hepatic lesions. Materials and Methods；Forty six hepatic lesions with more than 1cm in diameter including 23 hepatocellular carcinomas (HCC), 14 hepatic metastases, 4 hemangiomas, and 5 hepatic cysts were examined by cDWI. From the original DW images with b value of 0, 500, 1000 mm2/sec, 20 computed DW images with target b values from 100 to 2000 mm2/sec (increments by 100 mm2/sec) were created. Lesion-to-liver contrast ratio [CR=(signal intensity (SI) of lesion − SI of liver)/ SI of liver] were measured on an original SE-EPI without MPG pulse and 20 computed DW for all 46 hepatic lesions. The target b values, which maximize CR in each lesion, were determined.Results; Fifty-two percent [12/23] HCC showed maximum CR at target b value of more than 1000 mm2/sec and 48% [11/23] HCCs less than 1000 mm2/sec. Seventy-one percent [10/14] hepatic metastases showed maximum CR at target b value of more than 1000 mm2/sec and 39% [4/10] less than 1000 mm2/sec. All 4 hemangiomas and 5 hepatic cysts showed maximum CR at original SE-EPI image without MPG pulse (b value of 0 mm2/sec). Conclusion; b values with maximum CR varied widely in HCC and hepatic metastasis, while hemangiomas and cysts showed maximum CR at a b value of 0 mm2/sec. Our results imply that cDWI with high target b values may technically help distinguishing HCC/metastases from hemangiomas/cysts in more than half of the cases.

PDF-009　前立腺におけるSynthetic DWI を用いた局所励起撮像技術FOCUSの有用性の検討

○高柳　有希[1]、杉村　正義[1]、米山　浩司[1]、増井　孝之[2]、若山　哲也[3]、三好　光晴[3]、岩舘　雄治[3]

[1]聖隷浜松病院 放射線部、[2]聖隷浜松病院 放射線科、[3]GEヘルスケア・ジャパン株式会社 研究開発部

【目的】前立腺癌MRI診断において、DWI(高いb値)の有用性が報告されている。局所励起を用いて従来のDWIより歪みが少なく空間分解能の高い撮像技術FOCUS(Fov Optimized Undistorted Single-shot)は、高いb値が制限されている。このため計算画像(synthetic DWI)での高いb値の有用性が期待される。そこで今回、synthetic DWIを用いたFOCUS(sFOCUS)の前立腺領域における有用性について検討した。【方法】健常ボランティア3名を対象とし、当院の3テスラMRI装置(GE社製Discovery MR 750 3.0T)にて、通常のFOCUS(trueFOCUS：tFOCUS b=0/1500)とsFOCUS(b=0・100・200・300・500・800/1000)を6通り撮影し、sFOCUSはb=1500の画像を作成した。得られた画像(b=1500)から前立腺移行域と辺縁域と内閉鎖筋のコントラスト比(CNR)を算出し比較した。また、tFOCUS(b=0/1500・2000・2500・3000)とsFOCUS(b=0/1000)を5通り撮影し、sFOCUSはb=1500、2000、2500、3000の画像を作成した。得られた画像から前立腺移行域と辺縁域の信号強度雑音比(SNR)を算出し比較した。撮影条件は共通して、FOV：20、TR：3000、マトリクス：128×36、NEX：16、スライス厚/スペーシング：3/0.5mm、phaseFOV：0.4で行った。【結果】対象3名の平均CNRはtFOCUS0/1500(6.8±1.2)、sFOCUS0/1000(6.7±1.3)、s FOCUS100/1000(6.6±1.2)、s FOCUS200/1000(6.5±1.1)、s FOCUS300/1000(6.5±1.1)、s FOCUS500/1000(5.4±1.0)、s FOCUS800/1000(3.3±0.2)であった。tFOCUSとsFOCUS(b=0・100・200・300/1000)のCNRはほぼ同等の結果となった。また平均SNR(前立腺移行域/辺縁域)は、tFOCUS1500(9.2/18.2)、tFOCUS2000(8.5/14.6)、tFOCUS2500(7.6/11.6)、tFOCUS3000(7.4/9.4)、sFOCUS1500(12.7/27.3)、sFOCUS2000(10.8/19.1)、sFOCUS2500(8.4/15.9)、sFOCUS3000(8.1/11.8)となり、同じb値の場合、sFOCUSの方が高くなった。【結論】低いb値(b=0・100・200・300)との組み合わせによるsFOCUS(b=1500)は、tFOCUSと同等のCNRを有し、かつsFOCUS(b=1500・2000・2500・3000)はtFOCUSより高いSNRを有することから、sFOCUSの前立腺領域においての有用性が示された。

PDF-010　mDIXON法における動脈ゴーストアーチファクト軽減の検討

○野田誠一郎[1]、豊成　信幸[1]、堀野由香梨[1]、片平　和博[1]、米山　正己[2]

[1]国家公務員共済組合連合会 熊本中央病院 放射線部、[2]フィリップスエレクトロニクスジャパン

【目的、背景】近年、腹部領域においてグラジエントエコー系の3D-T1WIは造影剤を用いたダイナミック撮像や造影後期相に使用され、ルーチン検査に組み込まれている。最近ではDIXON系3D-T1WIの撮像も単純及び造影検査に利用されている。現在、当院において使用できるmDIXONはFFEのみであり、腹部領域にて使用すると腹部大動脈の流入効果によるゴーストアーチファクトが目立つ場合があり懸念されていた。今回、開発されたmDIXON XDはTFEが使用可能であるため、prepulseを印加可能であり、シーケンスの自由度がアップした。我々は、このシーケンスを使用できる機会を得たので報告をする。【方法】使用装置はPhilips社製Ingenia 3.0T。5名の同意の得られた患者を対象に検討を行った。mDIXON XD検討内容として既存のFFEとTFE+REST、TFE+REST+MSDEの3種類を比較した。【結果・考察】単純撮像において血管の描出能に関しては、TFE+REST、TFE+REST+MSDEの方がFFEより信号が低下しており大動脈ゴーストアーチファクトの軽減が可能であると思われる。また、TFE+REST+MSDEはMSDEの影響により画質の低下が起こる場合がある。造影撮像に関しても前述と同じ結果となった。【結論】mDIXON法における腹部大動脈ゴーストアーチファクト軽減を目的とした場合、prepulseを使用することで良好な画質を得ることが可能である。今後、画質やコントラストのさらなる調整が期待される。

PDF-011　前立腺MRI検査におけるComputed　DWIの有用性の検討

○黒川　浩典、岡村　　淳、山路　早苗

三豊総合病院 放射線診断・IVR科

【目的】前立腺のMRI検査における拡散強調画像の有用性は報告されている。高B値2000を使用すればさらに前立腺癌の描出はよくなるが、機種により画質やB値に制限がある。Computed　DWI（CDWI）は機種によることなく、任意の2つのB値画像から計算し、予測されたB値を画像化する方法である。最近読影端末で手軽に画像化することができるようになり、その特徴を知ることは重要である。そこで我々はCDWIと通常のDWIとの間にどのような違いがあるか、比較検討を行った。【方法】症例はPSA高値から前立腺MRI を撮像された20症例で、B値0、1000、2000画像を利用し、B値0とB値1000からB値2000のCDWIを作成し、実際に撮像されたB値2000の画像と比較した。評価項目は最大信号、サイズ、位置、バックノイズ。【結果】信号、サイズともにDWIが大きい。約80％の症例で高信号の位置の一致を認めた。CDWIはバックノイズが目立っていた。【結論】CDWIは通常のDWIとは異なる画像であったが、その特徴を知っていればDWIの代用として利用できる。

PDF-012　Phase contrast法を用いた大動脈弁レベルの異なる位置による血流評価：健常ボランティアによる呼吸法の効果

○中河　賢一、福島　沙知、森本　規義

倉敷中央病院 放射線技術部

【目的】phase contrast (PC) 法は、血流により位相が変化することを利用して、血流速度、血流量を測定する手法である。PC法は息止め、横隔膜同期いずれも可能であり、任意の断面で撮像できるため、心臓弁膜症の評価をはじめ広く臨床応用されている。しかしながら、呼吸法による胸腔内圧の変化によって生理学的に血流量が変化する可能性がある。そこで、健常ボランティアの大動脈弁レベルを対象に息止め、横隔膜同期によるPC法を用いて血流量を計測し対比した。【方法】対象は同意を得た健常ボランティア10名 (男性8名、女性2名、23歳-33歳 [平均年齢28.1歳])、使用装置はPhilips社製Ingenia1.5T (Release5.1.2)、受信コイルはds Torso (posterior+anterior-coil) を使用した。Three chamber viewを基に大動脈弁に水平な角度でascending Aorta: Ao, Sino-Tubular junction: STJ, valsalva sinus: valsalva, left ventricular outflow tract: LVOTの計4箇所を吸気、呼気、横隔膜同期それぞれの方法で撮像した。比較項目は、1)測定断面ごとの異なる呼吸法によるstroke volumeについて、2)呼吸法ごとの測定断面の違いによるstroke volumeについてとした。統計解析は多群比較をフリードマン検定により実施し、有意差のあった項目についてウィルコクソンの順位和検定により行った。【結果】それぞれの測定断面 (Ao, STJ, Valsalva, LVOT) のstroke volumeは呼気、吸気、横隔膜同期で有意な差は見られなかった。呼吸法ごとに各測定断面のstroke volumeを比較した場合、LVOTが他の断面よりも有意に減少した。【結語】PC法を使用して大動脈弁レベルの血流量を計測する場合、測定断面によって結果が異なる可能性があることを留意する必要がある。

PDF-013　3.0T装置と1.5T装置のVSRAD Advanceの解析結果、MMSE、AD識別性能の比較検討

○前田　　朗

公立昭和病院 放射線科 MR部門

【目的】3.0T MRI について VSRAD advance 解析の有効性を確認する.【方法】画像63例(アルツハイマー病の患者（以下AD）:33例,非アルツハイマー病の患者（以下NC）:30例) の1.5T・3.0T MR画像を対象として VSRAD advance による解析を行い,MMSEとの相関及びAD識別性能の評価を行った.【結果】MMSEとの相関は,ADとNCの両方を対象に VSRAD advance の4指標で確認した場合,1.5Tにおける3指標,3.0Tにおける4指標において相関が見られた.AD対NCの正診率は1.5Tでは 63.8%(感度:64.3%, 特異度:63.3%),3.0Tは 74.1% (感度:96.4%, 特異度:53.3%)であった【結論】VSRAD advance の結果とMMSEとの間で相関が見られた.　　当院での検証データでは、1.5Tと比べて3.0Tの方が正診率が高いという結果となり、3T MRIによるVSRAD Advance解析においても、本検証においては、1.5Tでの解析結果と同等以上の有効性がみられた。

PDF-014　吸着事故防止に向けた施設設備からの安全支援の効果についての検討

○福場　　崇[1]、木野村　豊[1]、岩月　孝之[1]、中井　敏昭[1]、山本　明人[1]、増元　　光[1]、岩瀬　秋吉[1]、
河野　泰成[1]、松崎　　創[1]、浜口　　舞[1]、海原　聡実[1]、村山　和宏[2]、植田　高弘[2]

[1]藤田保健衛生大学病院 放射線部、[2]藤田保健衛生大学 医学部 放射線医学

【背景】過去に数々の事故を経験し,磁性体持ち込み事故防止に向けて数々の試みを行ってきた.【目的】2012年10月より低侵襲画像診断・治療センター（以下放射線センター）の開設に伴い,施設や設備からもMRIに関する安全性を高める工夫を行い,運用を行ってきた.第41回大会ではzoningと電子錠の導入について当院の植田より紹介させていただいたが,運用開始から2年半たったのでその効果について報告する.【安全対策概要】ACR MRsafetyで提唱されているMRI検査室を4つの区域に分け,検査室への入退室管理を行う概念（zoning）の導入,各区域への入り口に電界通信による電気錠を設置,操作室への入り口には磁性体探知ゲートの設置,検査室の扉に掲示する安全標識も注意を引きやすい大きな安全標識に変更,手持ちの金属探知機にて患者の確認,当院使用の酸素ボンベにはMRIに対して注意喚起を促すシールの貼り付け,MRI対応備品（車椅子,点滴棒,ストレッチャーなど）の導入,MRI検査室内のボールペンはMR Conditionalの物を使用,非磁性の消火器の設置.【方法】記録が残っている過去の磁性体持ち込み事例と放射線センター移設後の事例を比較し,安全運用が行われているか検討を行った.【結果 考察】移設後も磁性体の持ち込み事例件数は減っていない結果となったが,そのほとんどが患者やスタッフが身につけている小さなものが多かった.このような小さい磁性体の持ち込み事例では磁性体探知ゲートや金属探知機が反応せずに見落としてしまう場合があった.これらは確認不足によるヒューマンエラーが原因であり,施設設備からのアプローチのみでは完全に防ぐことは難しいと考えられる.しかし大型の磁性体に関してはzoningの運用,電子錠,磁性体探知ゲートの導入により持ち込みのリスクは少なくなっている事が考えられる.またこのような安全対策を行うことで,病院スタッフにも常に安全性に関する意識が高まり事故防止につながっていることが考えられる.

PDF-015　健常者を対象とした肺動脈血流評価：息止め法と横隔膜同期法の比較

○福島　沙知、中河　賢一、森本　規義

倉敷中央病院 放射線技術部

【目的】血流速測定法は非観血的に測定が可能な超音波ドプラ法の利用が著しい. Phase contrast法 (PC法) による流速測定は超音波ドプラ法に比べ, 生体内どの部位の血管についても測定ができ, 任意断面の設定が可能, 流速と流量測定が同一断面の画像からできるという利点がある. 特に肺動脈は超音波法では測定が困難で, MRIでの有用性は高いと考えられる. またPC法の血流測定は, 息止めによる方法と横隔膜同期による方法がある. 横隔膜同期法では患者負担の低減が予想されるが, 呼吸停止法と比べ測定値が異なる可能性がある. そこで今回, 健常者間での呼吸補正方法の違いによる肺動脈の血流測定値について比較した.【方法】装置はPHILIPS社製 Ingenia 1.5T (R5.1)で, 受信コイルはdS Torso (posterior+anterior−coil) を用いた. 本検討に同意を得られた健常ボランティア10名に対し, PC法を用いて息止め方法 (吸気, 呼気) と横隔膜同期法の血流量測定を行った. 測定箇所は主肺動脈, 右肺動脈, 左肺動脈とし, 得られたStroke volume (SV)について比較した. 次に主肺動脈のSVと右肺動脈と左肺動脈のSVの合計値について比較した.【結果】健常ボランティアでの息止め方法と横隔膜同期法による主肺動脈, 右肺動脈, 左肺動脈のSV計測の結果に, 大きな差は見られなかった. また主肺動脈の測定値と, 右肺動脈と左肺動脈の測定値の合計値に差は見られなかった.【結語】本検討では撮像方法による測定値に差が見られなかった. 自由呼吸下で撮像が可能な横隔膜同期法が, 患者状態の影響が少ないため最適な撮像方法と考えられる.

PDF-016　computed DWIの基礎的検討

○中　　孝文[1]、高橋　光幸[2]

[1]社会医療法人財団 石心会 川崎幸病院 放射線科、[2]国家公務員共済組合連合会 横浜栄共済病院 放射線科

目的　近年、実際に撮像したactual DWI（aDWI）から任意のb値のDWIを計算により画像化するcomputed DWI（cDWI）が臨床応用され始めた。cDWIはSNRを維持したまま低b値から高b値の画像を得ることが可能とされており、その有用性が数多く報告されている。今回我々は、使用装置や使用コイルの相違がcDWIに与える影響を検討したので報告する。方法　異なる4装置（3T 1台、1.5T 3台）におけるHeadコイル及びガントリー内蔵Bodyコイルを用いて、中性洗剤ファントムをb=0,50,100,500,1000,1500,2000の6通りのDWIで撮像を行った。このaDWIのb=0とb>0との組み合わせからb=50,100,500,1000,1500,2000のcDWIを作成し、aDWIとcDWIとの信号強度（SI）を比較検討した。なお、画像解析はZiostation2で行った。結果　HeadコイルにおいてcDWIのSIはb値の組み合わせに関係なく、aDWIによる実際のSIとの乖離がBodyコイルより少なかった。同様に3Tと1.5Tの比較では3TにおいてcDWIのSIはb値の組み合わせに関係なく、aDWIによる実際のSIとの乖離が少なかった。3TにHeadコイルを用いた場合ではaDWIとcDWIのSIはほぼ同等となった。考察　3TとHeadコイルの組み合わせにおいて最もaDWIとcDWIのSIの乖離がb値に依存することなく小さかったことから、aDWI撮像時のSNRはcDWIのSIに大きな影響を与え、SNRが高いほど両者のSIの差は小さくなると考えられる。すなわちcDWIにおいてaDWIと同等のADC値を得るには高いSNRを必要すると考えられる。また高いSNRのaDWIが得られない場合には、低b値から計算したcDWIは灌流の影響やノイズの混入によりaDWIでのSIとの乖離が大きくなることから、b=1000程度のb値を使用しcDWIを作成するべきであると考えられる。

PDF-017　3D-TSE法(3D-space法)を用いた手のT1強調像の検討　～k-space orderringとTEについて～

○山越　一統

自治医科大学附属病院 中央放射線部

【背景、目的】

関節リウマチにおける手のMRIでは、滑膜炎や骨侵食の検出感度が高く早期発見、早期治療に有用であるとされている。一方で痛みが強い被検者では手を挙上しisocenterで撮像することが困難であり、off-centerでのポジショニングになることも多い。off-centerでの3D-TSE法(3D-space法)を用いたT1強調像においてコントラスト低下とゴースト状のartifactが出現することを第42回日本磁気共鳴医学会大会(京都)にて報告した。今回、k-space orderingとTEの選択の違いによるゴースト状artifactの変化をファントム撮像により検討したので報告する。

【方法】

siemens社製 3T装置 Magnetom skyraを用い、使用コイルは7cm径のLOOPコイルを用いた。isocenter、off-center 180mmのマグネットX方向における異なる位置2箇所でのT1強調画像を取得した。image Jにより画像解析を行い、ゴースト雑音比を計測した。

【結果】

off-centerにおいて、k-space orderlingのLINEAR、RADIALのどちらもゴーストが増強した。またTEの変化によりゴースト雑音比が変化した。TEによるゴーストの増強は一定の傾向は得られなかった。

【まとめ】

3D-space法を用いたT1強調像はoff-centerでの撮像によりゴースト状のartifactが増強する傾向があるため、可能な限りiso-centerでの使用が推奨される。

PDF-018　マルチスレッド処理による圧縮センシング再構成の高速化

伊藤　聡志、○横山　光人、山田　芳文

宇都宮大学 大学院工学研究科 情報システム科学専攻

【目的】圧縮センシングのMRI応用において，CPUのマルチコアを利用したマルチスレッド処理を用いることにより再構成の高速化を図った．

【方法】 計算機に搭載されているCPUは複数のコアと呼ばれる演算装置を持っている．本研究ではCPUの複数のコアを使うために，圧縮センシングの再構成処理をマルチスレッド化し，CPUの計算資源を有効活用した．圧縮センシングの方法のひとつに反復的に閾値処理を行う方法があり，この反復処理に多大な時間がかかる．反復処理中の高速フーリエ変換や二種類のフレネル変換アルゴリズムを使ったeFREBAS変換，閾値処理，置換処理，絶対値化処理などをマルチスレッド化した．マルチスレッド化には並列プログラミングのためのAPIであるOpenMPを用いた．

【実験】 再構成実験では，被験者の同意を得て撮影された256 × 256画素の画像モデルとそれを拡大縮小した128 × 128，512 × 512，1024 × 1024を使用した．信号収集はモデル画像にフーリエ変換処理を行い，フーリエ変換映像法の模擬エコー信号を作成した．その後，設定した信号量になるようにプログラム内で信号を間引き処理を行った．実験に用いたCPUはIntel Core i7 3960Xである．Core i7 3960Xの主な仕様は定格動作時3.3GHz，物理コア数6，利用可能な拡張命令SSE4.2，AVX，AESである．CPUキャッシュはL1:データ32KB × 6，命令32KB × 6，L2:32KB × 6，L3:15MBである．計測時はHTを有効にして論理コア数を12に設定した．1スレッド実行時に対してマルチスレッド実行時，最大で処理速度が128 × 128画像モデルで3.9倍，1024 × 1024画素モデルで5.8倍高速化された．今後は処理のマルチスレッド化の方法を見直してさらなる高速化を図る予定である．

【結語】 圧縮センシングの画像再構成処理をマルチスレッド化することによってCPUの複数のコアを使い，シングルスレッド実行時に対して最大5.8倍の処理速度の向上を行った．

PDF-019　膝関節MRI画像診断における脂肪抑制併用3D-プロトン密度強調画像についての検討

○古牧　伸介[1]、木田　勝博[2]、田淵　昭彦[1]

[1]川崎医科大学 附属川崎病院 中央放射線部、[2]岡山赤十字病院 放射線センター

【背景】膝関節MRI画像診断において，骨髄などの病態評価には脂肪抑制併用2D-T2w(FS 2D-T2w)が，軟骨や半月板などの構造評価を目的に脂肪抑制併用3D-T1-GRE(FS 3D-T1w)シーケンスが広く用いられている．また，この2つのシーケンスは変形性膝関節症の進行度評価法であるWhole-Organ Magnetic Resonance Imaging Score(WORMS)の使用シーケンスとしても推奨されている．今回，病態と構造を1つのシーケンスで評価することを目的に，脂肪抑制併用3D-PDw(FS 3D-PDw)に着目し，2つのシーケンス(従来法)に置き換わる可能性について検証した．【方法】MRI装置は，フィリップス社製Achieva1.5T，受信コイルはSENSE-knee coil (8ch) を使用した．FS 3D-PDwの基本撮像条件は，FOV:160mm, matrix size:200*512(r), SENSE factoe:2(p)*2(s), slice thickness:0.8mm, slices:130, TR:1000ms, TE:24ms, DRIVE:yes, Fat suppression:SPAIR, NEX:2である．まず，撮像条件の最適化を行うために，自作ファントム及び同意の得られた健常ボランティアに対して，FS 3D-PDwの撮像条件(turbo direction : y, radial, Refocusing flip angle : 30deg-120deg)を可変し撮像を行い，得られた画像の画質評価(SNR, CNR)を行った．次に膝関節MRIを施行した患者を対象とし，最適化されたFS 3D-PDw(新法)と従来法の比較を以下の方法で行った．1. WORMSの評価方法に準じて骨髄病態をスコア化し，新法とFS 2D-T2wの結果を比較．2. 構造評価の基準となる関節内視鏡所見と新法及びFS 3D-T1wの画像所見を比較し，どちらがより高い精度で評価可能か検証した．病期分類には，International Cartilage Research Society(ICRS)分類を使用した．【結果】最適化された撮像条件は，turbo direction : radial, Refocusing flip angle : 90degで撮像時間は約5分であった．結果1 新法とFS 2D-T2wにおいて有意な差は認められなかった．結果2 FS 3D-T1wに比べ新法から得た画像所見の方が，関節内視鏡所見に近似していた．【結語】本検討により，FS 3D-PDwは従来法に置き換わるシーケンスとなる可能性が確認された．今後臨床経験を重ね，さらなる検証を行っていきたい．

PDF-020　inflow型single-shot bSSFPを用いた高速非造影下肢動脈撮像の検討

○能勢　毅一、坂井　上之、村山　大知、越智　茂博、梁川　範幸

東千葉メディカルセンター 放射線部

【目的】下肢動脈の非造影撮像法はTOF法や3D－TSEを利用した方法がある。当院ではASO疑いの患者に対しTOF法を選択している。我々は今回高速撮像であるbSSFP法を使用することにより、TOF法に比べ撮像時間の短縮が可能と考え、最適化を検討したので報告する。【方法】使用機器は、PHILIPS社製 MRI装置 Ingenia 1.5Tを用いた。同意の得られた健常ボランティア5名に対し，撮像条件の検討を行った。データ収集時間及びタイミング，ダミーパルス数，saturation delay timeを変化させ，動脈の描出能，背景信号及び静脈抑制効果について評価を行った。【結果】データ収集時間を変化させても血管の描出能に有意差は見られなかった。データ収集タイミングは，収縮期に設定することで最も良好に描出できた．またダミーパルス数は10，saturation delay time 150msecに設定することで静脈信号を抑制できた。【考察】データ収集時間は短くすることで，不整脈症例や体動時に有効だと考えられる。動脈信号はin-flow効果の強い収縮期収集にすることで，描出能は向上した。静脈信号は、移行期から定常状態へシフトするにつれ信号が低下するため、ダミーパルスを用いることで静脈抑制効果を生じたと考える。またsaturation delay timeを短く設定することで，静脈の流入時間が短くなり，背景信号の縦磁化が回復する時間も短縮する為，静脈及び背景信号を抑制するのに効果的だった。bSSFP法は高速撮像の為に検査時間は短くなるが、T2延長病変が存在する場合、下肢動脈の描出不良となる為不向きと考えられた。【結論】inflow型single-shot bSSFP法は，TOF法より短時間で下肢動脈撮像が可能である。

PDF-021　ボクセル単位のADC値（ADC map）は再現性の高いデータか？

○畠中　正光[1]、庄内　孝春[1]、荒谷　和紀[1]、小野寺麻希[1]、浅井真友美[1]、小野寺耕一[1]、小山奈緒美[1]、
山　　直也[1]、中田　健生[2]、近藤　　敦[3]、黒瀬　　誠[3]

[1]札幌医科大学 医学部 放射線診断学、[2]札幌医科大学 医学部 放射線医学講座、
[3]札幌医科大学 医学部 耳鼻咽喉科学講座

【目的】ボクセル単位の信号強度変化から計算される腫瘍ADC値の信頼性を評価する。【方法】頭頸部癌患者6例の病変評価目的に3T MRIを用いて撮像されたDWI(b=0, 1000 s/mm^2, 3 directions of MPG)のDICOM dataから、左右(RL)・前後(AP)・頭尾(FH)の各方向にMPGを印加した場合の腫瘍部ROI内各ボクセルのADC値をADC(RL)・ADC(AP)・ADC(FH)と定義し、症例ごとにpaired t-testを用いて比較した。また、治療開始前に2回のDWIを撮像された2症例に対し、症例ごとに最も近接している2断面を設定し、b=0, 1000 s/mm^{2}での3軸合成画像の信号強度変化からADC(ISO)値を計算し、前後2回のADC(ISO)値をt-test・F testを用いて評価した。P≦0.05を有意とした。【成績】MPGの印加方向の違いがADC値に与える影響に関しては、4症例は3パターン全ての比較（ADC(RL) vs. ADC(AP)・ADC(RL) vs. ADC(FH)・ADC(AP) vs. ADC(FH)）において有意差を認め、残りの2症例は2パターンの比較で有意差を認めた。また、前後2回のADC(ISO)値比較を行った2症例については、t-testでは4断面共に有意差を認め、F testでは1断面を除いて有意差を認めた。【結論】腫瘍部のボクセル単位のADC値はMPGの印加方向や撮像時期によって 変化する可能性がある。

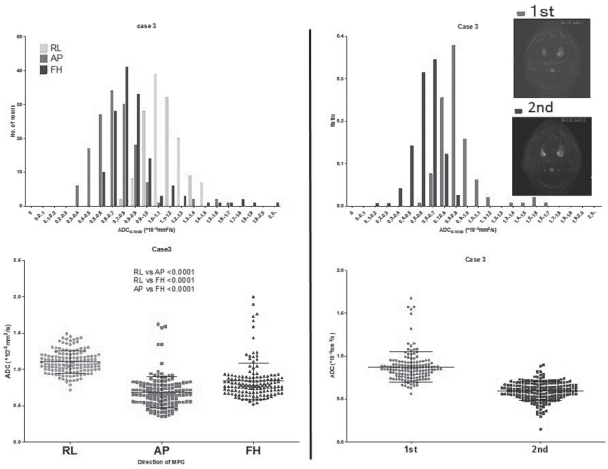

PDF-022　撮像条件が定量的磁化率マッピング（QSM）の定量性に及ぼす影響

○成松　秀州[1]、掛田　伸吾[2]、Tian Liu[3]、川下　幸隆[1]、佐藤　　徹[1]、Y Wang[3]、興梠　征典[2]

[1]産業医科大学病院 放射線部、[2]産業医科大学病院 放射線科、[3]Cornell大学 Biomedical Engineering部門

【背景・目的】定量的磁化率マッピング(QSM)像は組織が有する磁化率を表現しており、その値はアーチファクトにより生じる誤差を最小に抑えるために対象voxelや近傍のvoxelを用いて近似的に算出したものである。今回我々は、voxel sizeとFOVがQSM値に与える影響について検討した。【方法】撮像機器はGE社製 Signa HDxt 3.0T、8ch Brain coilを使用した。生理食塩水にてGd造影剤を0.125~4mmol/lに希釈した自作ファントムについて、FOVを220mm固定下でmatrix sizeを128*128~512*512に変化、またmatrix sizeを416*416固定下でFOVを200~300mmに変化させQSMを撮像した。得られたQSM像のGd造影剤領域に同一のROIを設定し値を計測、造影剤濃度に対する計測値の変化のグラフを作成し、理論式との比較を行った。尚、Gd造影剤濃度と磁化率変化の理論式はキュリーの法則より算出した値を用いy=0.326xとした。【結果】FOV固定下ではmatrix size 288*288~416*416の間でmatrix sizeが大きくなるほど理論式に近づく結果となったが、512*512のmatrix sizeでは理論式から外れる結果となった。また256*256以下のmatrix sizeでは造影剤濃度と比例した計測値の変化が見られなかった。pixel size固定下ではFOVが広くなるほど理論式に近い結果となり210mm以下のFOVでは造影剤濃度と比例した計測値の変化が見られなかった。【考察】空間分解能が高くなるほど計測値が理論値により近い結果となり、matrix sizeが256*256以下、FOVが210mm以下の条件下では造影剤濃度変化とQSM値との比例関係が保持されない結果となった。これは原理上、（対象組織サイズ/撮像領域）という比率で磁化率の誤差が生じることが影響しているものと考える。matrix size 512*512において理論値から外れた理由として、磁化率の標準誤差が強度画像のSNRの逆数で決定されるため、SNRが低下したことが原因として考えられる。以上からQSMの撮像条件設定においては十分な信号強度を担保しながら磁化率の誤差を最小化する必要があると考える。【結語】定量性の高いQSM像を得るためにはSNRを保持した小さいvoxel sizeと広いFOV設定が必要である。

PDF-023　1.5TMRIと3.0TMRIにおける金属アーチファクト低減アプリケーションVAT (View Angle Tiliting)の至適条件

○大橋　一範、飯島　哲士、作本　悦子、山浦　　聡、宿谷　俊郎、椎名　徳彦、夏井　　哲、野崎美和子

獨協医科大学越谷病院

【背景】メタル・インプラントは、股関節や脊椎また、膝関節等の手術時に挿入され画像に大きな障害をきたすことがしばしばある。VAT(ViewAngleTiliting)は、金属などの影響で磁場が乱れスライス面内のリードアウト方向にずれた信号を本来の位置に戻す技術である。VATの数値を上げると磁化率アーチファクトの影響を低減できるが、ボケが増し分解能の低下につながる。また、化学シフトアーチファクトにも影響が現れる。よって1.5TMRIと3.0TMRIによるVATの至適条件を検討した。【目的】1.5TMRIと3.0TMRIを用いて金属アーチファクト低減アプリケーションついて検討を行った。【使用機器】MRI装置　SIEMENS社製　MAGNETOM Avanto 1.5T　MAGNETOM Skyra 3.0T　MRI性能機能ファントム【方法】1.5TMRIと3.0TMRI装置にてVATの数値を変化させ自作ファントムを撮像し，金属アーチファクトおよび化学シフトアーチファクトの検討を行った。MRI性能機能ファントムを撮像してボケの画像評価を行った。体内メタル・インプラントが埋め込まれている患者を撮像して撮像条件と臨床画像の検討を行った。【結果】自作ファントムを、VATの数値を上げて撮像することにより金属アーチファクトを低減することができ、化学シフトアーチファクトが目立たなくなった。また、MRI性能機能ファントムを、VATの数値を上げて撮像することにより画像のボケが目立ったが、BWを広げて撮像すすることによりボケが改善された。3.0TMRIで撮像したファントム画像の方が、1.5TMRIで撮像したファントム画像よりボケが低減できた。【考察】VATの数値を上げることはk-spaceをずらすことで金属アーチファクトが低減するが一方で、画像がボケる。よって、VATの数値やBWの数値など最適条件で撮像すれば、通常撮像よりもメタル・インプラントが挿入されている患者の磁化率アーチファクトを低減し、ボケが改善された画像を得られると示唆される。

PDF-024　three-dimensional kurtosis contrast (3DKC)の試み

○長濱　宏史、片桐　好美、櫻井　佑樹、今村　　昱、鈴木　淳平、中西　光広、高島　弘幸、柳田　美香、平野　　透、加藤　駿平

札幌医科大学附属病院 放射線部

[背景・目的]

diffusional kurtosis imaging (DKI)は非ガウス拡散を画像化・定量化する解析方法である。脳を対象とした場合、安定した解析を行うためにはb値を3種類以上かつ数十軸のmotion probing gradient (MPG) 印加データを取得する必要があるため、撮像時間の延長を伴う。また、DKIは微視的な構造の拡散現象を画素値として反映した画像とされ、関心領域を用いた計測値はさまざまな構造の平均値となる。以上の不利を解決するため、臨床で汎用される拡散強調像(DWI)にDKIの計算方法を応用したthree-dimensional kurtosis contrast (3DKC)を考案し、その有用性について検討した。

[方法]

対象は脳腫瘍14例(平均年齢48.4 ± 18.1歳)であり、3テスラMRI装置(Signa HDxt，GE)を用いた。DWI(b値＝0，1000，2000s/mm^2，MPG直交3軸、撮像時間合計＝2分)を撮像し、b=0s/mm^2 画像と各軸（MPG印加方向X，Y，Z）画像から自作ソフトにより、kurtosis (K)，apparent diffusion coefficient (ADC)，three-dimensional anisotropy contrast (3DAC)，3DKCを作製した。3DKCは各軸のK画像をカラーコードし、それらを合成した画像である。腫瘍部に関心領域を設定し、K値およびADC値を求め比較検討した。また、得られた画像を視覚的に比較検討した。

[結果]

K値とADC値に相関が認められた (r=0.684，p=0.007)。DWI、3DACと比べてK画像、3DKCはそれぞれ異なるコントラストを示した。また、DWI、K画像、3DACで均一に描出されるが3DKCの描出は同部位をモザイク状に描出するなど異なるパターンを示した。

[結論]

3DKCは、臨床応用の容易な撮像条件から作製することが可能であり、拡散MRIに新たな知見をもたらす可能性が示唆された。

PDF-025　ライス分布を用いた拡散強調画像の信号補正

○金澤　裕樹[1]、小西　優斗[2]、臼田　貴俊[2]、松元　友暉[2]、林　　裕晃[1]、原田　雅史[3]、松田　　豪[4]

[1]徳島大学大学院医歯薬学研究部医用情報科学講座、[2]徳島大学医学部保健学科、
[3]徳島大学大学院医歯薬学研究部放射線科学講座、
[4]GEヘルスケア・ジャパン株式会社研究開発部MR研究室

【目的】拡散強調画像（Dwi）の高b値画像の信号雑音比（SNR）を改善するために，我々はライス分布の確立密度分布を用いた補正手法を用いて，single shot spin echo echo-planner imaging (SS-SE-EPI) と dual spin-echo EPI (DSE-EPI) で取得した信号を補正し比較した．【方法】1.5 T MR装置（GE社製）を用いて，異なる拡散係数の画像を得るために，濃度の異なるスクロース溶液（10 – 50 wt%）をファントムとして撮像した．撮像シーケンスは，SS-SE-EPIとDSE-EPIを用いて，設定したb値は，140，20，200，500，1000，2000，3000，4000，4500，5000，5500，6000，6500，7000 s/mm^{2}の14通りとした．また，その他の撮像条件は，TR = 5000 ms，TE = 129.2 ms，slice厚 = 10 mm，FOV = 12.8 × 6.4 cm^2，BW = 166.7 Hz/pixelとした．撮像したDwiデータをMATLAB（MathWorks社製）で作成したプログラムを用いて，信号値の確率密度分布を算出した．信号の補正式は，ライス分布に基づいた補正式を用いて，SS-SE-EPIとDSE-EPIにて取得した信号を解析し比較した．【結果】SS-SE-EPIで取得したスクロース10wt%，30wt%，50wt%溶液の測定値と補正値との最大補正量は，それぞれ16.9%，10.8%，3.3% となった．また，DSE-EPIで取得したものは，それぞれ43.0 %，26.1 %，6.7 % となった．【結語】Dwi の信号補正は，ライス分布を用いて補正することにより，高b値のSNRを改善することが可能になる．

PDF-026　T_2強調画像信号強度を指標とした徒手筋抵抗運動時の前腕筋活動分析の試み

○吉田　一也[1,2]、秋山　純和[1,2]、高森　正祥[1,3]、大塚　　博[2]、早川　実佳[1]、瀬尾　芳輝[1]

[1]獨協医科大学 生理学（生体制御）、[2]人間総合科学大学 保健医療学部 リハビリテーション学科、
[3]葵メディカルアカデミー 理学療法学科

【目的】 我々は、表面筋電図法の身体への侵襲やクロストーク、深層筋の導出困難さなどのデメリットを解消する目的でMRI法による筋活動分析の有用性について検討している。本研究では、MRtechnology社製膝用0.2 TコンパクトMRI装置を使用し、T_2強調画像信号強度から運動療法的に各関節徒手運動時における筋活動分析を行い、従来の運動学の知見との比較を行った。また、小さな筋束がどこまで判別可能か検討した。**【方法】** 対象は、上肢に障害のない成人男性3名の左側前腕を被検肢とした。撮像はマルチスライススピンエコー法を用いてT_2強調画像を測定した。撮像条件はFOV 200 mm、TR 2000 ms、Slice厚9.5 mm、スライス枚数11枚、積算回数1回とし、TEを39 msとした。計測方法はプローブの中央にターゲットとする筋が撮像できるように前腕を固定し、静止状態のT_2強調像を撮像した。撮像後にプローブ内で各運動に対して3秒の徒手等尺性収縮運動をオールアウトまで行い、運動直後から5分間隔で計5回の撮像を行った。1回の撮像時間は4分36秒とし、測定対象筋についてT_2強調画像信号強度を測定した。個別筋は、橈側手根屈筋、尺側手根屈筋、長掌筋、浅指屈筋、深指屈筋、腕橈骨筋、円回内筋、回外筋、長短橈側手根伸筋、尺側手根伸筋、総指伸筋の11筋とした。さらに細かな筋として長母指外転筋、示指伸筋、小指伸筋も加えて全14筋とした。各筋への抵抗方法は従来の知見を基に実施した。なお、本研究の内容に関連する利益相反はない。**【結果】** 尺側手根屈筋、深指屈筋、円回内筋、長短橈側手根伸筋、総指伸筋、長母指外転筋、小指伸筋の7筋は、従来の知見に基づく徒手抵抗運動を行った結果、目的とする筋領域のT_2強調画像信号強度の増強が確認できた。**【考察】** 本研究の結果より、全14筋中7筋において、運動後、T_2強調画像信号強度が増強した。これは筋運動に伴い筋組織のT_2が延長することに寄るものであり、筋運動が検出されたと考えられる。また、小指屈筋のような小さな筋でも判別が可能であった。今後は、目的とする筋領域のT_2強調画像信号強度の増強が得られなかった残りの7筋について、効果的な運動方法や負荷量を検討していきたい。

PDF-027　mDIXON XDを用いた非造影鎖骨下動脈MRA：動脈信号の特性（第一報）

○豊成　信幸[1]、野田誠一郎[1]、堀野由香梨[1]、片平　和博[2]、米山　正己[3]、武村　　濃[3]

[1]国家公務員共済組合連合会 熊本中央病院 放射線部、
[2]国家公務員共済組合連合会 熊本中央病院 放射線科、[3]フィリップスエレクトロニクスジャパン

【背景】鎖骨下動脈撮像において、3.0Tのbalanced sequenceでは磁化率やSARの影響により、しばしばMRAの描出不良を経験する。水、脂肪の分離技術が特長であるmDIXONの改良にともないTurbo-Field-Echo（TFE）法で撮像することが可能となった。TFE法では、preparation pulse（pre-pulse）を印加することができるため、mDIXONのwater画像での血液信号や筋肉信号などのコントラストの改善を図ることが可能である。
【目的】mDIXON XD にinvert time（TI）やT2prepを付加することで動脈信号のコントラスト改善を可能と示唆し、鎖骨下動脈撮像の血液信号の変化について検討をおこなう。
【方法】Philips社製 Ingenia 3.0T R5.172を使用し、本検討の趣旨を説明し同意を得られた健常ボランティアの鎖骨下動脈を非同期下にて、TIを変化させて撮像をおこない、血液信号の変化を観察した。また、T2prepの印加による血液と筋肉のコントラストなどの比較もおこなった。
【結果】TIによって血液信号のblack-bloodやbright-bloodの画像を得ることができた。T2prep（-）ではTI値1000ms、T2preTE値50msではTI値850msにおいてblack-blood画像が得られた。T2prep pulseを印加することで、動脈信号は静脈信号よりも高く、筋肉信号が低信号となりbright-blood画像が得られた。。
【考察】TI設定により血液のT1コントラストを利用し、またT2prepを印加することでT2値が短い静脈信号や筋肉信号を低下することによりbright-bloodの画像を得ることができた。

PDF-028　mDIXON XDを用いた非造影鎖骨下動脈MRA：他撮像法との比較（第二報）

○豊成　信幸[1]、野田誠一郎[1]、堀野由香梨[1]、片平　和博[2]、米山　正己[3]、武村　　濃[3]

[1]国家公務員共済組合連合会 熊本中央病院 放射線部、
[2]国家公務員共済組合連合会 熊本中央病院 放射線科、[3]フィリップスエレクトロニクスジャパン

【目的】各部位において、第一報で報告したmDIXON XD のbright-blood画像と、従来撮像される最適な各シーケンスに対して比較をおこなった。
【方法】Philips社製 Ingenia 3.0T R5.172を使用し、本検討の趣旨を説明し同意を得られた健常ボランティアにおいて、鎖骨下動脈撮像では、mDIXON XD、balanced-TFEとTime-of-flight MRA（TOF）を撮像した。また、腹部大動脈では呼吸同期下でmDIXON XDとbalanced-TFEを撮像し、それぞれ視覚評価やコントラストなどの比較をおこなった。
【結果】TOFでは、動脈のみの観察が可能であるが、両鎖骨下動脈末梢の血管走行の観察が困難である。mDIXON XDにおいて、動静脈がともに撮像されるが、広範囲に観察することができた。CHESS法のbalanced-TFEとの比較では、頚部や腹部において磁化率によるアーチファクトの影響が大きく、広範囲に動静脈がともに撮像された。
【考察】mDIXON XD は、pre-pulse の印加によって、T1、T2緩和時間の差を利用した撮像法であり、infow効果を利用してないため広範囲に観察ができた。またDixon法を使用することで腸管ガスなどによる磁化率アーチファクトの影響が少ない安定したbright-bloodの画像を得ることが可能となった。
【結語】3T MRIにおいてmDIXON XDのbright-blood画像は、今後、広範囲の動脈血管撮像に対して必要不可欠なシーケンスになると思われる。

PDF-029　眼窩病変における脂肪抑制併用T2-FLAIRの有用性

○中田　　直[1]、宮武　祐士[1]、鎌田　靖章[1]、高橋　優子[1]、本城　尚美[2]

[1]おさか脳神経外科病院 放射線部、[2]放射線科

【背景】眼窩病変のスクリーニング検査において脂肪抑制併用T2強調画像の有用性は高く、当院でもT2-SPAIRの撮像を行っている。しかし、脳幹周囲を流れるCSFの影響により、視交叉及び視交叉前方の病変描出が困難な経験をした。そこで、T2コントラストを保ち、CSFの抑制に優れた脂肪抑制併用T2-FLAIR（以後FLAIR-FS）に注目し、T2-SPAIRとの比較検討を行った。【目的】眼窩病変におけるFLAIR-FSとT2-SPAIRとの病変検出能の比較【使用機器】使用装置はSIEMENS社製MAGNETOM Verio B17 3.0T、使用コイルは32ch-Head coil。【方法・対象】眼窩病変が疑われFLAIR-FSとT2-SPAIRの撮像された全45例中、病変が疑われた22例（眼窩筋炎11例、視神経炎7例、腫瘍性病変4例）とし、放射線科医1名、診療放射線技師8名により視覚評価を行った。視覚評価は4段階評価（4：明瞭,…,1: 不明瞭）とし、FLAIR-FS及びT2-SPAIRをそれぞれスコア化した。【結果・考察】FLAIR-FSがT2-SPAIRと比較し、病変検出能は優位となった。視神経炎の症例の中にはFLAIR-FSのみ異常信号を指摘することができる病変も認められた。これはCSFがnull pointとなるTIを設定していたことでアーチファクトを抑制し、視交叉周囲の視神経をより明瞭に描出できたためと考える。腫瘍性病変の描出においても眼球内の水成分を抑制することで病変の形状評価やひろがり診断に有用であった。また、治療後のフォローアップにも有用と考える。【結語】眼窩領域においてFLAIR-FSを追加撮像することで画像診断の一助になると思われる。

PDF-030　健常ボランティアの大脳灰白質と知能指数の相関

○吉田　将人[1]、安田　岳史[3]、飯高　哲也[4]、礒田　治夫[2,5]

[1]名古屋大学 医学部保健学科 放射線技術科学専攻、[2]名古屋大学 大学院医学系研究科 医療技術学専攻、
[3]岐阜県総合医療センター 中央放射線部、[4]名古屋大学 大学院医学系研究科 精神生物学、
[5]名古屋大学 脳とこころの研究センター

【目的】近年、精神疾患を有する患者数は急増している。しかし、我が国の精神疾患ならびにその治療効果判定には未だ客観的な検査や診断法がない。精神疾患では知能指数(Intelligence Quotient, IQ)が低下することがあるため、灰白質とIQの関連性が精神疾患の病態解明や早期診断に役立つことが期待されている。本研究の目的は、健常ボランティアの灰白質とIQに相関があるか否かをVoxel Based Morphometry(VBM)解析を用いて検討することである。【方法】健常ボランティア35名(平均年齢37歳 [24～56歳]、女性12名)を対象とした。実験には3T MR装置(MAGNETOM Verio 3T, Siemens, Erlangen, Germany)と受信コイル(32ch Head matrix coil, Siemens, Erlangen, Germany)を使用し、Magnetization Prepared Rapid Acquisition with Gradient Echo (MPRAGE)を取得した。また、認知機能検査として知的機能の簡易評価であるJapanese Adult Reading Test(JART)を健常ボランティアに対して施行し、予測全検査IQ(predicted Full-scale IQ, FIQ)を算出した。取得したMPRAGEは、統計解析ソフト(Statistical Parametric Mapping 8 [SPM8], Wellcome Department of Cognitive Neurology, London, UK)のVBM解析から灰白質・白質・脳脊髄液の体積を算出した。取得した灰白質体積とFIQの相関を検討するために、SPM8を用いて年齢と性別および全脳容積(灰白質、白質、脳脊髄液)を共変量として解析を行った(p<0.001,uncorrected)。【結果】灰白質とFIQのVBM解析を行った結果、Brodmann's area38 (BA38)に正の相関、BA8に負の相関が認められた。本研究では、熟語音読課題であるJARTを使用したので、感情や行動に関する機能を有するBA8に負の相関が認められたと考えられた。灰白質において、左半球が言語計算能力、右半球が空間把握能力といった機能を持つといわれているため、灰白質の体積の左右差がIQに影響を及ぼす可能性があると考えられた。【結論】灰白質とFIQのVBM解析を行ったところ、灰白質の体積および左右差とIQに関係性があると考えられた。

PDF-031　水浸出土木材の含浸物質濃度と緩和時間変化

○金澤　裕樹[1,2]、臼田　貴俊[3]、山田　哲也[4]、木戸　　晶[1]、藤本　晃司[1]、高倉　京子[1]、小澤　　聡[5]、
小泉　幸司[5]、大國万希子[4]、植田　直見[4]、富樫かおり[1]

[1]京都大学大学院医学研究科放射線医学講座（画像診断学・核医学）、
[2]徳島大学大学院医歯薬学研究部医用情報科学講座、[3]徳島大学医学部保健学科、
[4]（公財）元興寺文化財研究所、[5]京都大学病院放射線部

【背景・目的】高分子化合物であるポリエチレングリコール（polyethylene glycol: PEG）とトレハロースは，水浸出土木材を保存処理する薬剤として使用されている．それらの浸透性の違いをMRIを用いて緩和時間変化を測定し評価したので報告する．【方法】使用装置は，1.5テスラMR装置（東芝メディカルシステムズ社製）を用いて実験を行った．試料は水浸出土木材（モミ属）を同じ長さで7分割に裁断し，さらにその半分にした．その試料を2週間毎にPEGおよびトレハロースに分割毎に順に含浸させ，最終14週に全ての含浸率が観察できるように配置した．緩和時間測定は，T_1計測はインバージョンリカバリ法（TE/TR = 12/8485 ms, TI = 20, 50, 100, 200, 400, 800, 1600 ms），T_2計測はスピンエコー法（TR = 12120 ms，TE = 15, 30, 45, 60, 75 ms）を用いて，横断像にて画像データを取得した．木材の内側部分と外側部分に関心領域を設定し，信号強度を測定し，緩和時間を算出した．【結果】PEG含浸濃度（20 – 100%）の緩和時間勾配は，外側部分：ΔT_1 = −2.74 ms / %，ΔT_2 = 0.19 ms / %，内側部分：ΔT_1 = −1.50 ms / %，ΔT_2 = 0.26 msであった．また，トレハロース含浸濃度（30 – 70 %）との緩和時間勾配は，外側部分：ΔT_1 = −2.80 ms / %，ΔT_2 = −0.14 ms / %，内側部分：ΔT_1 = −0.06 ms / %，ΔT_2 = −0.14ms / %であった．【結論】T_1を計測することで水浸出土木材内部の高分子の含浸状態を測定できた．

PDF-032　鎮静なしで新生児のMRI検査を成功させるための固定具の開発

○後藤　正樹[1]、青木　孝子[2]、山内　秀雄[3]、國方　徹也[3]、桜井　隼人[3]、小柴満美子[3]、大澤威一郎[2]、
牛見　尚史[2]、井上　快児[2]、楡木　祥子[4]、新津　　守[2]

[1]埼玉医科大学病院 中央放射線部、[2]埼玉医科大学病院 放射線科、[3]埼玉医科大学病院 小児科、[4]オズール

【目的】低出生体重児のMRI検査は髄鞘化の程度や疾患の有無や発達予後を予測できるため必要な検査である。撮像時の体動を抑制するため、一般的に全身麻酔や鎮静剤を投与して撮像が行われる。しかしこれらは呼吸抑制などの重篤な副作用の危険性が高く、慎重に行うべきである。そこで、自然睡眠下で体動を抑制することを目的として改良した固定具を使用し、その安全性と臨床的有用性を検討したので報告する。【方法】Siemens社製3T MRIを使用し14名の低出生体重児（生後5d～2M、麻酔有2名、麻酔なし12名）を対象に形態画像（横断像T2WI、T1WI、SWIと矢状断T1WI；計15 分）を撮像し3名の放射線専門医により診断と画質についてそれぞれ5段階評価を行った。画質評価ではコントラストノイズ比（CNR）を（灰白質、白質、被殻、延髄、橋、小脳と脳脊髄液の比）測定した。固定具はOssur社製の脊椎矯正用固定具をベースに改良した。また、新生児の状態を安定させるため、おしゃぶりや室温設定など環境を工夫した。また、児の状態が安定している場合、試験的にDKI（5分）とrs-fMRI（10分）を追加撮影した。【結果】診断評価の平均点は麻酔有を5点満点としてT1WI, T2WI, SWI , T1WI（矢状断）は それぞれ4.81 ± 0.47, 4.33 ± 1.12, 4.61 ± 0.93, 3.97 ± 1.13点であった。画質評価は同様に4.69 ± 0.67, 4.14 ± 1.17, 4.47 ± 1.23, 3.25 ± 1.76点であった。CNRは全ての撮像で麻酔ありと麻酔なしに有意差がなかった(t-test, p>0.05)。【考察】ほぼ全ての新生児は安定した状態で30分以内に撮像は終了し、全ての形態画像で診断が可能であった。画質評価では、おしゃぶりありでアーチファクトを生じ低評価となったが、横断像T1WI, T2WIはほとんどの症例で高得点が得られた。【結語】低出生体重児において、改良型固定具の使用は自然睡眠下で安定した状態を保ちながら体動抑制が可能で、画像の質を維持することが可能であった。

PDF-033　T_2強調MRI法による低周波電気刺激による筋収縮の解析

○高森　正祥[1,2]、秋山　純和[1,3]、吉田　一也[1,3]、早川　実佳[1]、瀬尾　芳輝[1]

[1]獨協医科大学 医学部 生理学（生体制御）講座、[2]葵メディカルアカデミー 理学療法学科、
[3]人間総合科学大学 保健医療学部 リハビリテーション学科

【目的】我々はこれまで、0.2T MRIを用いて筋活動分析を行うための方法を検討してきた。随意性求心性運動をオールアウトまで行うと、非運動筋に比べ、運動筋のT_2緩和時間は延長し、T_2強調画像強度は、高くなることを報告してきた。今回は低周波電気刺激により不随性筋収縮運動を行わせ、その前後のT_2強調画像の変化を測定した。得られた結果を随意性運動時の変化と比較、検討した。【方法】0.2T MRI装置を用い、被験者3名を対象にした。随意性運動は、尺側手根屈筋が主動作となるように尺屈を伴う掌屈位にて等尺性収縮を5秒間実施し、抵抗に抗することができなくなるまで実施した。低周波電気刺激による不随意性運動は、尺側手根屈筋筋腹に電極間を2横指離して電極を取り付け、周波数60Hz、刺激時間10分間で実施した。刺激強度は受容できる範囲でかつ、関節運動が全関節可動域の2/3以上となる強度とした。T_2強調画像はマルチスライススピンエコー法を用い、FOV 200 mm、繰り返し時間(TR) 2000 ms、エコー時間(TE)39ms、スライス厚9.5 mm、スライス枚数11枚（スライス間隔10 mm）、積算回数1回とした。前腕長を計測し中枢側から1/3となる部位の冠状断面画像を、安静時と運動直後に撮像した。得られた画像はImage Jを用いて解析を行った。なお、本研究の内容に関連する利益相反はない。【結果】低周波電気刺激による不随意性運動のT_2強調画像において、被刺激筋に対応した部位でT_2強調画像強度の増加が認められた。随意性運動後のT_2強調画像と比較すると、T_2強調画像強度の増加した領域に違いがみられた。【考察】低周波電気刺激による不随意性筋収縮運動においても、随意性運動と同様に、マルチスライススピンエコー法のT_2強調画像により、運動筋を画像化することができた。今後は運動負荷の強度を定量化するために、マルチエコー法を用いたT_2撮像シーケンスを確立する。低周波電気刺激による運動についても、目的筋に均一に刺激ができるような電極位置を工夫するとともに、電極低負荷から中等度負荷での筋活動分析が可能となるよう検討を進めていきたい。

PDF-034　頭部撮影における体位固定補助具の作製

○大胡　文彦[1]、古川　隆志[1]、山根　健二[1]、相賀　　仁[1]、原　　裕子[1]、冨中　宗久[1]、高橋　道朗[2]

[1]広島赤十字・原爆病院 中央放射線科部、[2]神戸バイオメディクス株式会社

【背景・目的】MRI撮像中における被検者の“動き”はモーションアーチファクトとして画質の低下をしばしば招く。特に頭部領域では、アルツハイマー病やパーキンソン症候群等を鑑別する為に高齢で長時間の体勢保持が難しい患者を撮影することが増えてきた事もあり、この“動き”に対しての対策が必要不可欠であると考えられる。昨今、動き補正のできるアプリケーションも充実してきたが、ポジショニング時に固定の精度を高めることが最も大切である。

固定補助具の中に、神戸バイオメディクス社製のe-Colleがある。脱気タイプなので固定の精度は高いが、サイズ展開には限りがある。今回、固定の精度、操作者の使いやすさをより向上させる為、神戸バイオメディクス社協力の下、当院で使用しているヘッドコイルの形状に合わせた固定補助具を作製し、検討を行った。

【使用機器・使用コイル】機器：Signa HDxt 1.5T Optima Edition Ver.23　コイル：HNS array coil Head

【作製方法】メーカー側の意向によりサイズは既製品から選択した。中材の必要な個所、不必要な個所を検討し、間仕切りを多数作ることでコイルの形状に合わせた固定補助具を作製した。

【結果・考察】既製品と比べると、固定の精度、使いやすさ、共に向上した。特に使いやすさが向上したことで、操作者間での精度の差が小さくなった。今後は、小児等、被検者のサイズに合わせてクッションの厚みや間仕切り方法を変えた固定補助具も検討する。

PDF-035　CAIPIRINHAにおけるリファレンスデータ最適化の検討

○山下　達也

明成会 塩川医院 放射線科

［目的］Controlled Aliasing In Parallel Imaging Results IN Higher Acceleration（CAIPIRINHA）はスライスエンコード方向のサンプリングシフトによりアーチファクトを抑えることが可能である。そのためフェーズ方向だけでなく、スライス方向に関してもリファレンスデータが必要となった。そこで今回、リファレンスラインの変化が画質に及ぼす影響に関して検討を行った。また従来法（GRAPPA）との比較も行った。［方法］フェーズ、スライス方向のリファレンスライン数をそれぞれ8～40まで変化させ、ファントムを撮像し、差分法よりSNRmapを作成し、SNR位置依存性を求めた。また従来法（GRAPPA）との比較も行った。［結果・考察］リファレンス数の増加に伴い、SNRは向上し、SNRmapにおいても位置依存性が減少した。これはリファレンスデータの増加により、展開精度が向上したためだと考えられる。また従来法に比べ、SNRは向上していた。このことよりCAIPIRINHAは従来法より展開精度がよいと考えられる。［結語］適切なリファレンスデータ収集することによりCAIPIRINHAは従来法より高い精度であった。

PDF-036　汎用デジタル機器を用いたスーパーナイキストMRIトランシーバーの開発

○津田　真人、巨瀬　勝美

筑波大学 数理物質科学研究科

【はじめに】

汎用デジタル機器であるオシロスコープや任意波形発生器を組み合わせて簡単にデジタルMRIトランシーバーの開発が可能になった[1]．このシステムを用いてundersamplingでの画像再構成が可能であることを確認した．しかし，波形発生器のサンプリング速度の限界により，高磁場磁石(1.2T<)での使用は困難である．本研究では，送信部にsuper-Nyquist動作を利用し，高磁場磁石でのMRI撮像可能なデジタルMRI transceiverの開発を目的とした．

【送信系の原理】

Fig.1に従来のMRI送信系，Fig.2.に今回開発したMRIの送信系を示す．従来のMRI送信系はDA変換された正弦波の基本波の信号をRF信号とする．一方，スーパーナイキストMRIの送信系では発生した三角波の高調波成分(3倍波)を核磁化励起に用いる．ただし，三角波の3倍波は強度が弱いので，増幅器で選択的に増幅する．その後，バンドパスフィルタを用いて核磁化励起に必要な高周波成分を取り出すことで低周波の三角波から高周波のRFパルス信号を生成し，適切な電圧レベルまで増幅する．

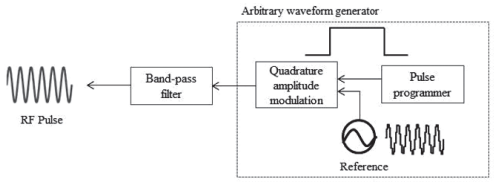

Fig.1. Conventional MRI Transmitter

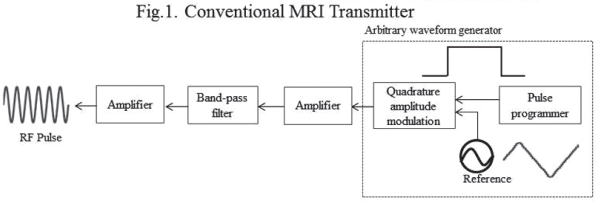

Fig.2. Super-nyquist MRI Transmitter

【むすび】

送信系にsuper-Nyquist動作を利用したMRI transceiverの提案を行った，今後はハードウェアを実装し，1.5T超伝導磁石を用いて撮像実験を行う予定である．

【参考文献】

[1]「汎用デジタル機器とArduino Dueを用いたデジタルMRIシステムの開発」平成26年11月4日，第53回NMR討論会，大阪大学コンベンションセンター（P-92）P43

PDF-037　下肢動脈非造影MRA検査における3D－VISTA法を用いた追加撮像の検討

○岡田　敦彦、北山　亜樹、福本　真司

国立病院機構 大阪医療センター 医療技術部 放射線科

【目的】当院では,下肢非造影MRA検査において,心電図同期を併用した2D-TOF法を用いている.しかし検査時間が長いことや,心機能や血流速度により末梢動脈までの描出が困難な症例を経験した.そこで,同期不要で高速撮像が可能なDual IRを用いた3D-VISTA法にて追加撮像法を検討した.【方法】装置は, Philips社製Achieva1.5T SENSE- Body-coil 4chを使用した.1 自作寒天ファントム(0.9％ NaCl + 0.1％ Gd) を用いて,広範囲を均一に撮像出来るコイル配置を検討した.配置方法は,A:ファントムを上下に挟んだ垂直方向,B:並行方向,C:ファントム上部にずらし重ねた並行方向の3方向について,得られた信号分布を比較した.2 PVAファントム(日興社製 90-401型)を用いて, 撮像時間短縮とSAR低減について検討した.前者はslice over samplingを1.8,1.4,1.2と変化させ,後者はrefocusing angle を180,160,140,100と変化させて各3回ずつ撮像を行った.得られた画像の試料部分a:0.9％ NaCl,b:サラダ油,c:0.3mmol,d:PVAにROIを設定し同一関心領域法にてSNRを求めCNRと合わせて比較した.3 方法1,2より決定したコイル配置,撮像条件にて追加撮像した症例を報告する.【結果】1 配置方法Aでは信号値の偏りが大きく,広範囲を撮像することは困難であった.Bでは撮像範囲は広くなったが,信号値に偏りがあった.Cは最も感度差の少ない均一な画像を広範囲に得られた.2 slice over samplingを1.8から小さくするにつれてSNRは低下したが,撮像時間は短くなった.またrefocusing angleを180から小さくすることで試料dのSNRが高くなり試料aのCNRは低下したがSARは低減した.3 臨床画像において,末梢の動脈を描出する事が可能であった.【考察】1 Body-coilを患者の上にずらし重ねた並行方向で配置することにより,患者位置を変えることなく簡便に広範囲を均一に撮像できる.2 slice over sampling を小さくするとSNRが低下したが,高速撮像の手段としては有効と考える.refocusing angle 140以下で背景信号とのコントラストを維持することが難しくなったが,これはMT効果等の影響と考える.【結語】今回検討した3D-VISTAを用いた撮像法は,同期不要で高速に追加検査が行える方法であった.

PDF-038　拡散強調画像の脂肪抑制の検討

○宮下　修二、砂森　秀昭、桐原　直仁、釜屋　憲司

水戸済生会総合病院 放射線技術科

【目的】強調画像（以下,DWI)は3T－MRIにおいても重要な診断画像として用いられている。しかし対象によって脂肪抑制にムラがありうまく撮像できないことがある。今回バージョンアップによって新しい脂肪抑制法が使用可能となった。これと従来法と併用することで脂肪抑制のムラを低減が可能となった。当院におけるDWIの脂肪抑制の最適化を検討したので報告する。【方法】装置はPHILIPS3T ingenia を使用し、データ処理はimageJを使用した。生理食塩水、Gd 0.005mmol/ml希釈液,olive oilの3つのファントムを試料測定用ファントム（PVAゲル）に設置し、脂肪抑制なしDWI,LIPO+DWI,CHESS併用DWI(LIPO＋,－)の4つの撮像法でMPGはb=0,1000,2000で撮像を行った。CHESS併用DWI(LIPO+）はfrequency offsetの値を80~360まで40ずつ撮像を行った。撮像条件は、EPI(TR 5500msec,TE79msec,スライス厚6mm,160x160マトリクス）でアーチファクトの影響による位置依存性を排除するため、ファントムの配列位置を180°変えて2回ずつ撮像を行った。画像より各ファントムの平均ピクセル値を測定しCRを求めた。また画像のSNRを算出しどの撮像条件が良いか検討した。【考察】CHESS法のみのDWIではスライス上端、下端の脂肪抑制がかかりにくいことがある。これは磁場不均一によるRFパルスの調整がうまくできず脂肪の周波数に会っていないことが原因で起こる。これによってスライス上端、下端ではCRの低下を招く結果となった。しかし、LIPO(+)にすることでスライス面外に脂肪の信号を移動させることによって脂肪信号を均一に抑制できることがわかった。脂肪抑制が均一にかかることによって全体のSNRも向上している。またLIPO(+)にした時に重要なfrequency offsetは200~240(Hz)に設定することが適当だと考えられた。

PDF-039　Tissue trackingを用いた左室心筋ストレイン解析におけるシネMRIフィルターの検討

○田所　導子[1]、今井　昌康[2]、苅安　俊哉[2]、横山　健一[2]、福島　啓太[3]、大湯　重治[4]、久原　重英[4]、
似鳥　俊明[2]

[1]高知大学 医学部 放射線医学教室、[2]杏林大学 医学部 放射線医学教室、
[3]杏林大学医学部付属病院 放射線部、[4]東芝メディカルシステムズ株式会社

【背景】左室心筋ストレイン解析はおもに心エコーのスペックルトラッキング法やタギングシネMRIを用いて行われているが、近年タギングを用いないMRIシネ画像からtissue trackingを行い左室心筋ストレインを解析することが可能となった。しかしシネMRI画像再構成における使用フィルターによって結果に差が生じるかの検討は現時点で行われていない。【目的】半自動でtissue trackingが可能なソフトウェア Vitrea 7.0 MR WMT を用い、シネMRIでの使用フィルターによりストレイン値に差が生じるか検討する。【方法】撮像装置には東芝社製MRI (EXCELART Vantage TM Powered by Atlas 1.5T) を用いた。対象はシネMRI画像が撮像された連続12症例から、不整脈や息止め困難で画質不良であった3例を除外した9症例 (男6症例、女3症例)。 撮像シーケンスおよびパラメータは次の通りである。 SSFP, TR : 3.2ms, TE : 1.6ms, FA : 60° or 最大値, slice thickness : 8mm, FOV : 380 × 300mm, matrix size : 192 × 128, pixel size : 2.0 × 2.3mm, phase : 40枚/R-R, segment : 16 or 24. 心中部の短軸断, 2腔断, 4腔断の3断面のシネ画像に対し4種類のフィルター(NL1, NL7, GA41, GA45)をかけて再構成した画像でそれぞれ左室心筋ストレイン解析を行い、radial strain, circumferential strain, longitudinal strainのグローバルピーク値を求め、各フィルター間で比較検討した。【結果】各フィルター間のグローバルピーク値に有意差が認められた。【結論】左室心筋ストレインのグローバルピーク値には、使用フィルターによって有意差が認められた。今後、実臨床で一般的に用いられるフィルター各種においても差が生じるかや至適フィルターについて検討を要する。

PDF-040　TSE DWIにおけるコントラストの基礎的検討

○中村　昌文[1]、今井　修一[1]、坂東　大輔[1]、武村　　濃[2]

[1]大津市民病 放射線部、[2]フィリップスエレクトロニクスジャパン

【目的】TSE DWIは従来法であるEPI DWIに比べ、歪みが格段に改善される新しい撮像法である。TSE DWIではSingle shot TSEを使用するため、EPI法とはコントラストが異なる可能性や、TSE factorの低減およびecho spaceの短縮目的でRefocusing control(RFA)を活用するため、コントラストが変化することが想定される。本研究ではTSE DWIのコントラストについての基礎的検討を目的とした。
【方法】使用機器はPHILIPS社製Ingenia3.0T、日興ファインズMRファントム（90-401型)、測定試料に生食、中性洗剤、ラードを用いた。Single shot TSE DWIを使用してTE、b-valueおよびRFAを変化させた時のコントラストについて評価を行った。
【結果】RFAは100度より低く設定すると信号低下を招いた。TEを変化させた時の評価では、EPI DWIはTE90msで生食とPVAが等信号となったが、TSE DWIでは生食よりPVAの信号が高かった。b-valueを変化させた時のコントラストはEPI DWIと若干異なり、RFAを使用すると生食の信号が低下した。
【結論】TSE DWIとEPI DWIのコントラストの違いは小さいと考えられた。しかし、TSE DWIはSNRの低さから最短TEの設定が有用であることや、EPI DWIに比べTEを短く設定できることから、臨床使用においてはコントラストの違いが存在すると考えられた。

PDF-041　Diffusional kurtosis imaging を用いたグリオーマのグレード鑑別におけるベイズ推定法の有用性の検討

○石原　大地[1]、梅沢　栄三[1,2]、河野　康成[3]、中井　敏昭[3]、世古　翔太[4]、加藤　良一[1,2]

[1]藤田保健衛生大学大学院 保健学研究科 医用放射線科学領域、
[2]藤田保健衛生大学 医療科学部 放射線学科、[3]藤田保健衛生大学病院 放射線部、
[4]医療法人佳信会 あすかクリニック

【背景】Diffusional kurtosis imaging (DKI) は非正規分布の拡散モデルを用いた解析方法で組織の微細構造の変化を評価できる。拡散尖度（kurtosis）はグリオーマのグレード鑑別への利用も期待されている。しかし、DKI は統計誤差を多く含む特徴があるため SNR によっては十分な精度で求めることが困難な場合が多く、現在様々な計算方法が検討されている。一般的にベイズ推定法は外れ値の除去などに有用であることが知られている。

【目的】ベイズ推定法が計算結果に与える影響について検証し、また kurtosis がグリオーマのグレード鑑別の指標として有効であるかどうかを確かめることを目的とした。

【方法】撮像条件は3テスラ装置で加算回数：1回、ボクセルサイズ：等方的 2 mm、TE=128 msで健常ボランティアを撮像した。b 値はb=0と32方向 MPG のb=200, 400, 1000, 1500, 2000, 2500 s/mm^2 を撮像し、適宜データを選択して使用した。正常脳の実測データ上に low グレードと high グレードのグリオーマを想定した数値ファントムを局所的に付加したデータを用いる。数値ファントムのノイズには組織的なばらつきなども考慮しており、20回算出を行った結果から平均値を求め、各グレード間の有意差検定をすることでベイズ推定法の効果を検討した。

【結果・考察】データを削減せずに使用した場合ではベイズ推定の有無にかかわらず有意差を生じ、データ数を削減してb=0, 200, 1000, 2000 s/mm^2 を使用した場合ではベイズ推定を使用した場合のみ kurtosis のパラメータに有意差を生じた。これはベイズ推定により分散が減少し、各グレードの kurtosis の中央値の差には大きな変化が見られなかったためと考える。

【結語】ベイズ推定法は画質の問題を多く含む DKI において有効であることを確認し、kurtosis はグリオーマのグレード鑑別に有用であることが示唆された。

PDF-042　DIXON法とsubtraction image法における基礎的な比較検討

○平原　大助[1]、堀川　陽介[1]、成田　　浩[2]

[1]医療法人 博康会 アクラス中央病院 画像診断検査部、[2]株式会社日立メディコ CT・MRI営業本部

【背景】従来から、腹部の肝臓・膵臓においてIn-Phase (以下IP)とOut-of-Phase(以下OOP)の画像や、IPとOOPのsubtraction imageが一般的に使用されている。
また近年の超伝導MRI装置では、フィールド補正を行った脂肪抑制法のDIXON法が一般的に使用可能になっている。

【目的】フィールド補正Dixon法のFatSep（以下 FatSep)とsubtraction image法における比較検討をファントムと磁場が不均一になりやすい腹部検査で行った。

【方法】水、脂肪、0.5mmol,1mmolのファントムを作成し、1,ゼラチンにて固定したものと2,固定していないもの（空気中にて不均一な状態）を作成した。これらを各シーケンスにて撮像し、ROIを設定し信号強度を算出した。
また、臨床評価として脂肪肝の4例においてROIを設定し、信号強度を算出した。

【結果】ファントム実験においてFatSepの方が脂肪、水の選択性能が高かった。
臨床例においても同様にFatSepの選択性能が高かった。

【結論】これまでDixon法の有用性は報告されているが、日立のFatSepによる評価は少ない。今回、ファントム実験によりFatSepによる脂肪と水の高い選択性能を得ることが出来た。また、FatSepは原理的に磁化率の影響を受けにくい。そのため臨床評価において、FatSepは従来のsubtraction imageに比較し肺野の空気や、胃や腸管のガスによるsusceptibilityによるアーチファクトが少なかった。DIXON法は従来のsubtraction image法の代用が可能で、susceptibilityの影響を受けにくいことからアーチファクトによる診断のストレスが減らせると考えた。また、DIXON法は造影Dynamicにおける3DGREの代用ににも有用であるため、腹部検査において非常に有用であると考えた。

PDF-043 Modified Look-Locker inversion recovery(MOLLI) T1 mapping法を用いたSynthetic Late Gadolinium Enhanced imageの有用性の検討

○小森　芳秋[1]、Greiser Andreas[2]、山崎　勝[3]、大城　怜央[3]、今井　宏明[3]、三栗　樹子[4]、松田　哲也[5]

[1]シーメンス・ジャパン株式会社 リサーチ＆コラボレーション部、[2]Siemens AG, Erlangen, Germany、
[3]洛和会音羽病院 放射線部、[4]洛和会音羽病院 心臓内科、
[5]京都大学大学院 情報学研究科 システム科学専攻

【背景】現在、心筋のModified Look-Locker inversion recovery(MOLLI) T1 mapping法が製品シーケンスとして臨床機への導入が開始され、徐々に臨床現場でも利用されるようになってきている。一方で実際の臨床検査では、通常のLate Gadolinium Enhancement (LGE) 画像に追加としてT1 mapを撮像するため、結果として多くの息止め撮像が必要となっている。MOLLI T1 mapの元画像は正常心筋がnull信号となっていないため通常のLGE画像として使用することはできない。しかし得られたT1値を用いてInversion recovery magnitude画像を計算画像 (Synthetic画像) として作成することが可能である。【目的】MOLLI T1 mapping法で撮像されるT1 mapから、Synthetic LGE画像を作成し、通常のLGE画像と比較検討を行った。【方法】造影希釈ファントムを用いて、25ms刻みにTI値を変化させたLGE画像と、Synthetic LGE画像の信号強度変化を比較し、同等のコントラストが得られるか検討した。またLGE陽性症例1例を撮像し、Synthetic LGE画像と比較した。【結果】ファントム実験の結果から、通常のLGE画像とSynthetic LGE画像において、ほぼ同等のTIで同等のコントラストが得られた。また、症例画像においてもほぼ同等のコントラスト画像が得られた。

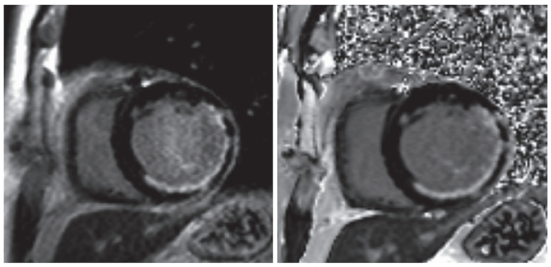

Actual Late Gadolinium Enhanced image　Synthetic Late Gadolinium Enhanced image

PDF-044 内側型変形性膝関節症に係る病態変化の評価に関するKinematic MRI有効性についての検討

○小檜山奈津留[1]、國分　美加[1]、山崎　秀和[1]、今野　孝志[1]、四家　洋介[1]、三浦　由啓[2]

[1]一般財団法人脳神経疾患研究所附属総合南東北病院 診療放射線科、
[2]一般財団法人脳神経疾患研究所附属総合南東北病院 放射線科

【背景】変形性膝関節症は、関節軟骨の変性・摩耗を基盤とし、関節構成体や近傍組織の一連の二次的変化を伴い関節機能障害を生じる疾患である。この疾患は、人口の高齢化に伴い増加傾向にあることから、今後も社会的に重要な疾患である。とりわけ、内側型変形性膝関節症は、上記疾患の半数以上を占めており、半月板、特に内側半月板後節で明らかな断裂を伴うことも多い。これらは、この疾患により二次的に半月板の強い変性が惹起された結果とされている。また、解剖学的にも内側側副靱帯と内側半月板中節には連続性があることから、内側側副靱帯が内側偏位することにより、それに伴い内側半月板もより内側に偏位し、結果的に内側型変形性膝関節症進行の一つの要因になり得ると報告されている。変形性膝関節症の構造異常を正常化する疾患修飾的治療は未だ確立しておらず、この疾患の病態を正しく理解することが重要となる。通常のMRIでは、特定の肢位における静止画像であるため、実際の関節の可動に伴う病態の評価を動画にて確認することは出来ない。【目的】今回、内側型変形性膝関節症の病態変化の評価を目的とし、膝関節に内反および外反ストレスを掛けた2D FIESTA Kinematic MRIにおける臨床的有用性について撮像条件を検討したので報告する。【方法】使用装置はGE社製1.5T SIGNA EXCITE 9 1.5T (version11.1)、使用コイルはQUAD KNEE COILにて、研究の目的・意義を説明し、同意を得た健常なボランティア撮像を行った。膝蓋骨−大腿骨の固定具として、Neck Pillowを利用した。撮像条件はFA・Slice thicknessを変化させ、Kinematic撮像を行った。放射線科医及びMRI担当技師による3段階視覚評価によるスコアリングを行った。【結果】FA40°、Slice thickness10mmの撮像条件にて、3段階視覚評価によるスコアリング評価の結果が最も高かった。【結論】上記撮像条件にて、内反および外反ストレスを掛けた2D FIESTA Kinematic MRIを行うことで、内側型変形性膝関節症の病態変化の評価における臨床的有用性の可能性があるといえる。

PDF-045　体動補正シーケンスにおけるMRCP検査の検討

○松島　孝昌[1]、永田　　覚[1]、長谷川晋也[1]、太田　知則[1]、池田　充顕[1]、藤田　　功[2]

[1]千葉県済生会 習志野病院 放射線科、[2]さいたま市立病院 中央放射線科

【はじめに】MRCPはHeavyT2強調画像において呼吸同期下での3D収集および息止め下での2D収集にて胆道系の描出を行う撮像法であり、非侵襲的かつ比較的容易に行える検査である。特に呼吸同期下3D撮像では高分解能な画像が得られるが、不規則な呼吸下での同期不良で撮像された画像は画質不良となることも多く経験する。第42回日本磁気共鳴学会にて、体動補正法併用MRCPの最適条件の検討を行ったが、ストリークアーチファクト、折り返しアーチファクトなどが原因となる画質不良を経験した。画質の変革を考慮した検討を行ったので報告する。【使用装置・機器】東芝　1.5T　EXCELART Vantage XGV V9.5　Torso-SPEEDER 8ch-coil【方法】TR= 可変(充填率100％)TE=165msにて1.FOVを可変した時の、折り返し防止率の検討と最適BLADE数2.位相方向設定の検討それぞれの、最適値を組み合わせた撮像条件にて得られた画像にて視覚評価を行った。【結果・考察】体動補正シーケンスでは、FOVが大きいほど1周期でのはみ出し部分が少なくなるためアーチファクトの減少が認められたが、充填率が少なくなる（BLADE間隔も大きくなる）ため、SNRに影響が出た。画像中心部分のDATAが密になるように充填率を200％にすることで最適となった。位相方向は、頭尾方向でアーチファクトが減少した。【結論】自然呼吸下（非同期）MRCP撮像の検討を行った。被験者の様態により、短時間かつ簡便に有効な画像が得られた。

PDF-046　当院におけるT1強調画像3次元高速スピンエコー法を用いた頸動脈ステント留置術の術後評価

○井土川敦子、吉川　和行、門倉　幸司、船崎　亮佑、阿部　喜弘、栗原　紀子

国立病院機構 仙台医療センター 放射線科

【目的】昨年、頸動脈ステント留置術（CAS）の術後画像評価において3D - T1 Turbo Spine Echo法（以下3DT1 -TSE法）が有用であると報告した。今回、異なるステントを用いステントの違いによる画像の比較検討を行った。【使用装置】：Philips社製　Achieva 1.5T【使用ステント】使用ステント：日本ストライカー社カロチドウォールステント（コバルト・クロム合金）ジョンソン・エンド・ジョンソン株式会社プリサイスステント（ニチノール）【方法】それぞれ2つのステントを用いて自作ファントムを作成しT1-3DTSE法でAxial方向とCoronal方向で撮影し以下の検討を行った。1.Refocusing control angle（以下RFA）を30°～120°と可変（10°間隔）させで収集ステント部分の水平断面のプロファイルカーブを作成し磁化率アーチファクトの検討　2.TSE factor を20～35（1ずつ）と変化させて1同様にプロファイルカーブを作成し磁化率アーチファクトの検討【結果】1.プリサイスステントはカロチドウォールステントに比べステント内腔が低信号を示した。またプリサイスステントはRFAが低くなるに従いよりステント内腔の信号を低くなる傾向になった。2.TSE factorにおいてもプリサイスステントはカロチドウォールステントに比べステント内腔が低信号を示したがTSE factorによって両方のステント部、ステント内腔に大きな有意差はなかった。また2つのステント間でアーチファクトの違いが生じた。カロチドウォールステントはステントの両端部分にアーチファクトを生じ、プリサイスステントは内腔側により強くのアーチファクトを生じた。【考察】今回の検討よりプリサイスステントはカロチドウォールステントに比べてステント内腔が低信号になった。これは材質の違いによる磁化率アーチファクトの影響と思われる。CAS後の画像評価において圧排されたプラーク部分は辺縁に薄い高信号域として同定できるがプリサイスステントにおいてはステント内で再狭窄が生じた場合にステント内腔のプラークがアーチファクトの影響により過小評価してしまう可能性があり注意が必要であると思われた。

PDF-047　3T-MRI装置を用いた腕神経叢の描出の基礎検討

○宮本　良仁[1]、秋月　俊介[1]、加藤　　勤[1]、千葉　寿恵[2]

[1]医療法人 住友別子病院 放射線部、[2]東芝メディカルシステムズ株式会社

【目的】胸郭出口症候群や交通外傷その他の原因でおこる上肢の痺れ、痛みの診断に腕神経叢の状態把握は重要であると考える。従来当院では、腕神経叢の状態把握に3D T2WIによる高分解能撮像を行っているが、脂肪と血管信号が残ることにより描出能の低下が問題となった。そこで脂肪と血管信号を抑制し、腕神経叢の描出能の向上を目的に条件検討を行った。【方法】同意を得たボランティアにて描出能の検討を行った。装置は東芝製Vantage Titan3T、コイルはAtlas SPEEDERを用いた。基礎条件として空間分解能は最も高く設定し、スライス厚はSNRを加味し3mmにて、脂肪信号の抑制を目的に脂肪抑制法（FatSAT、STIR、SPAIR）を比較検討した。血管信号抑制のため、FSE・FASE・FASE_MPVにて、TR・TE・Shot数・Flop angleの各パラメータを変更し、比較検討した。【結果および考察】脂肪信号の抑制はSTIRが一番脂肪の抑制効果が高くFatSAT、SPAIRは抑制ムラが発生した。これは頚部から肩にかけては磁場の不均一が起きやすく、FatSAT、SPAIRでは周波数の僅かなずれによる脂肪抑制ムラが生じ、磁場不均一に最も強いSTIRが有用であったと考えられる。血管信号抑制のため、FSE、FASEはSNRと撮像時間のトレードオフを考慮し適宜パラメータを変化させたが、血管信号の抑制効果が高いほど、SNRの低下を招き腕神経叢の描出が不良となった。一方、FASE_MPVでは、血管信号を抑制させながら腕神経叢を描出させることが出来た。FSE、FASEでは、撮像時間の延長を抑えながら血管信号抑制のためFlop angleを下げたことでSNRの低下を招いたためと考えられる。FASE_MPVは、variable Flip angle法を使用しており、Flop angleを最適化された形で変動させていることが血管信号の抑制に寄与し腕神経叢を描出させることが出来たと考えられる。　【結論】3D FASE MPV法にSTIRを用いることによって、脂肪と血管信号を抑制しながら腕神経叢を描出することができた。

PDF-048　肝腫瘤性病変の診断におけるComputed DWIの有用性に関する初期検討

○大西　裕満[1]、堀　　雅敏[1]、坪山　尚寛[1]、巽　　光朗[1]、坂根　　誠[1]、太田　崇詞[1]、富山　憲幸[1]、若山　哲也[2]

[1]大阪大学大学院医学系研究科 放射線医学講座、
[2]GEヘルスケア・ジャパン株式会社 技術本部 研究開発部 MR研究室

【目的】 本研究の目的は肝腫瘍性病変のMRI診断におけるcomputed DWI (cDWI)の有用性について検討することである。

【方法】 MRI装置はGEヘルスケア社製 Discovery 750 3.0Tあるいは Discovery 750w 3.0Tを用いた。対象は肝腫瘤性病変を有する22例（嚢胞：6例、血管腫：4例、肝細胞癌：7例、転移性腫瘍：5例）。通常のDWIは呼吸同期EPIシーケンス（b値：0, 800、matrix size：128x128、スライス厚：5mm、ギャップ：2mm、MPG印加：tetrahedral encoding、NEX：3）を用いて撮影した。直接撮影したDWIの画像から、GEヘルスケア社製ソフトウェア（Synthetic DWI）を用いて、b値が1000、1500、2000、2500、3000に相当するcDWIの画像を作成し、各画像における腫瘤性病変のコントラストおよび描出能を評価した。コントラストは、$(SI_{腫瘤} - SI_{肝実質}) / (SI_{腫瘤} + SI_{肝実質})$で算出した。描出能については一人の放射線科医が視覚的に評価した。

【結果】 嚢胞のコントラストの平均は、DWI(b800)、cDWI(b1000)、cDWI(b1500)、cDWI(b2000)、cDWI(b2500)、cDWI(b3000)でそれぞれ、0.37、0.18、−0.31、−0.50、−0.86、−0.98であった。視覚評価では、cDWI(b1000)あるいはcDWI(b1500)で等信号から低信号を示した。血管腫についてはそれぞれ0.59、0.55、0.43、0.30、0.14、−0.03であった。視覚評価では4例中2例がcDWI(b2000)で等信号から低信号を示し、残りの2例はcDWI(b2500)でも高信号を示した。肝細胞癌についてはそれぞれ0.41、0.41、0.41、0.41、0.40、0.38であり、転移性腫瘍についてはそれぞれ0.62、0.63、0.65、0.66、0.66、0.66であった。これらの悪性腫瘍については、高いb値でもコントラストにほとんど変化がなく、視覚評価でもDWI(b800)でもともと等信号の肝細胞癌を除いて、cDWI(b2500)で高信号を示した。また、cDWI(b3000)は全体に画質不良であった。

【結論】 b値が1000～1500のcDWIでは嚢胞が描出されなくなる一方で、悪性腫瘍は明瞭に描出され悪性腫瘍の診断に有用と考えられた。ただし、血管腫については、高b値でコントラストが低下するものの一部のものはb値が2500のcDWIでも描出された。

PDF-049　頭部MRI読影における画像表示条件調整法に関する検討

○原　　敏将[1]、井上　優介[1]、浮洲龍太郎[1]、秦　　博文[2]、井領　　淳[2]

[1]北里大学 医学部 放射線科学（画像診断学）、[2]北里大学病院 放射線部

【目的】MRIの画像表示ウィンドウの調整にはウィンドウ幅とウィンドウレベルが用いられ、これらの2つのパラメータの組み合わせで表示条件を決定する（幅レベル法）のが一般的である。我々は、表示ウィンドウの下限を原則として0で固定し、上限を変えて適切な表示条件を選択する方法（上限下限法）を考案し、幅レベル法と比較した。【方法】1.5 T装置（GE社製Signa HDxt）を使用して頭部MRIが施行された3群の患者を対象とした。対象群1はスクリーニング目的でMRIを施行された患者、対象群2は報告書で急性期脳梗塞が指摘された患者、対象群3は原発性脳実質内腫瘍を有するか疑われてMRIを施行された患者であった。画像をPACSモニター（PSP社製EV Insite net）上に表示して幅レベル法または上限下限法で表示条件を最適化し、所要時間を測定した。幅レベル法では表示画像上でマウスをドラッグしてウィンドウの幅およびレベルを調整し、上限下限法では画像の横に提示された階調範囲指定バーでウィンドウの上限および下限を調整した。対象群1および2では横断像のT1WI、T2WI、DWI、FLAIR像を評価対象とし、対象群3ではそれらに加えて造影T1WI、造影3D T1WIを評価した。【結果】幅レベル法でも上限下限法でも良好な表示条件の決定が可能であった。すべての対象群で幅レベル法よりも上限下限法の方が表示条件の最適化に要する時間は短く、統計学的に有意差を認めた。【結語】頭部MRIの読影において、通常用いられる幅レベル法と比較し、上限下限法を用いることで最適の画像表示条件をより速やかに決定できる可能性が示唆された。

PDF-050　三叉神経撮像のための新しい基準線の検討

○松澤　克哉、小島　慎也、平田　政己、鳥居　伸也、田中　　功、上野　恵子

東京女子医科大学東医療センター 放射線科

【背景】三叉神経痛等によるMRI検査において、撮像断面を三叉神経の走行と一致させることは重要である。しかし、位置決め画像から三叉神経の走行を把握するのは困難であり、その再現性は低い。【目的】位置決め画像から、三叉神経の走行と一致し、かつ再現性の高い基準線を提案し、その検討を行った。【方法】使用装置は3T-MRI（Discovery 750w、GE社製）及び1.5T-MRI（Magnetom Avanto、Siemens社製）とし、MRI検査を行った患者80名を対象とした。撮像して得られたデータから位置決め用の矢状断画像上での基準線として、三叉神経の走行と平行な断面を作成した。次に三叉神経撮像において従来使用している、橋下縁と鼻根部を結ぶ線から10°頭尾方向に傾けた断面（従来線）と、今回新たに提案する中脳-橋境界と橋-延髄境界を結ぶ線の中点と第四脳室を結ぶ断面（提案線）を作成した。基準線に対して、従来線及び提案線の誤差を測定し、比較検討した。【結果】基準線に対する誤差は、従来線で7.1° ± 5.1°、提案線で3.9° ± 1.7°となった。【結論】位置決め画像上において、本検討にて提案した基準線は従来線よりも三叉神経の走行に近く、かつ再現性の高いことが示唆された。

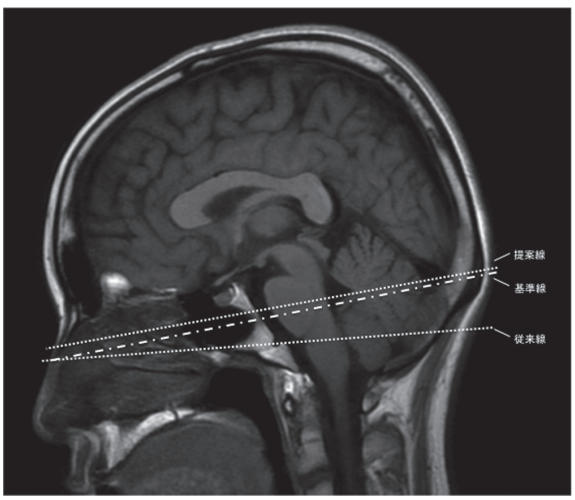

PDF-051　呼吸同期法併用 ^{1}H-MR Spectroscopyの基礎的検討

○高森　清華[1]、藪崎　哲史[2]、石坂　欣也[1]、川角恵里奈[1]、杉森　博行[1]、工藤　與亮[2]

[1]北海道大学病院 放射線部、[2]北海道大学病院 放射線診断科

【目的】

^{1}H-MR Spectroscopy(MRS)は脳や乳腺、前立腺といった動きの少ない臓器で使用されることが多く、呼吸性移動を伴う上腹部での報告は限られる。今回我々は呼吸性移動をファントムで模し、呼吸同期法の有用性の検討を行った。

【方法】

自作ファントムとしてプラスチック製の球体(直径4cm)にN-Acetyl Aspartate(NAA)を含む溶液を入れ、Creatineを含む溶液で満たした容器の中央部に固定した。呼吸性移動を表現するためのファントム移動には人工呼吸器を使用した。

MRI装置はGE社製Discovery 750w 3.0Tを使用し、撮像シーケンスはPROBE-P(PRESS)、撮像条件はTE=30 ms、VOI=2 × 2 × 2 cm、total number of scans=32、TRは呼吸同期なしで3500 ms、呼吸同期あり(Respiratory Triggering)で3500 ms以上となるようにResp Intervals数で調整した。比較項目は(1)ファントム固定、(2)ファントム移動 同期なし、(3)ファントム移動 同期ありとし、ファントムの移動周期は10,12,15,20,25回/分(移動距離およそ5～24mm)の5種類で、標本数は各20とした。

球体内に設定したVOIから得られたデータをエルエイシステムズ社製LCModelで解析し、NAA+NAA Glutamate(NAAG)の濃度を計測した。

【結果】

NAA+NAAGの濃度は(1)ファントム固定15.4 ± 1.1、移動周期12回/分では(2)呼吸同期なし12.5 ± 5.1((1)との比較 F検定p=0.16)、(3)呼吸同期あり 13.6 ± 1.9((1)との比較 F検定$p=0.58 \times 10^{-8}$)となり、ファントム固定と比べて同期なしでばらつきは増加した。

【結論】

呼吸性移動を伴う臓器において、呼吸同期を使用することで安定した濃度を測定できる可能性が示唆された。

PDF-052　2D-FSE法における可変フリップ角の特性　-ファントムによる基礎的検討-

○渡邉　城大[1,2]、岩井　悠治[1]、長　真由美[1]、櫻井　　均[1]、栗田　幸喜[1]、石森　佳幸[3]、市之瀬伸保[4]、千葉　寿恵[5]

[1]埼玉県済生会栗橋病院 放射線技術科、
[2]茨城県立医療大学大学院 保健医療科学研究科放射線技術科学専攻、
[3]茨城県立医療大学 放射線技術科学科、[4]東芝メディカルシステムズ株式会社 MRI開発部、
[5]東芝メディカルシステムズ株式会社 MRI営業部

【目的】

可変フリップ角が開発され,その有用性が報告されているが,それらは3Dの撮像が多い. 今回,我々は2D -FSE法の可変フリップ角を用いたT1強調画像（MPV T1タイプ）およびT2強調画像（MPV kFAタイプ）について,ファントムを用いて各パラメータを変化させconventional FSE法と比較し,臨床で日常使用可能か検討した.

【方法】

使用機器はVantage Titan 3T Saturn Gradient Option（東芝）. Gd造影剤濃度とアガロース量を変化させ,模擬的に脳の白質・灰白質のT1値,T2値に近似するような水溶液を作成し,オリーブオイルと蒸留水の4つをアガロースで周囲を固定した自作ファントムを用いた. MPV-T1, MPV-kFA の両方についてFlop angle(90-180°)を変化させ, MPV-T1については,TR（300-600ms）, ETS（7.5-9.5ms）, ETL（3-8）„ MPV-kFAについては,TR（2000-5000ms）,ETS（8.5-9ms）,ETL(23-25)のパラメータについて,可変フリップ角使用の有無を中心に,SNRと模擬白質・灰白質のコントラスト差を比較した.なお,Flop angleの変化については開始の角度が同じになるように設定した.

【結果】

通常使用するフロップの角度では,可変フリップ角を使用してもconventional FSE法に近いSNRおよびコントラストが得られた. T1強調画像を目的としたMPV-T1ではTR,ETS,ETL共に可変フリップでの撮像においてもconventionalな撮像との違いは認められなかった. T2強調画像を目的としたMPV-kFAも同様に今回検討したパラメータでは違いは認められなかった。

【結論】

conventional FSE法と類似のSNRやコントラストが得られるかが重要であったが, 今回検討したパラメータでは可変フリップ角の有無による違いはなかった。さらに可変フリップ角によってSARも改善されたことから、臨床で使用できることが示唆された. 今後, 他の撮像条件についても検討したい.

PDF-053　T1 コントラスト付加パルスを使用した可変再収束フリップアングルの基礎的検討

○佐々木康人[1]、片岡　　剛[1]、河野奈々恵[2]

[1]社会医療法人社団 慈生会 等潤病院 放射線科、[2]東芝メディカルシステムズ株式会社

【背景・目的】

当院で使用している装置の新バージョンとなる V2.5 より、可変型 RFA のシーケンスである 3D-MPV に T1 強調像を得るスイープパターン（MPV タイプ）である T1 がサポートされた。またこの MPV タイプ T1 でのみ T2+ というパラメータは、他のシーケンス時とは異なりエコーの最後に +90 パルスを印加することで T1 コントラストを改善できるパラメータとなっている。

今回この MPV タイプ T1 と T2+ のコントラストの変化の把握が必要と考え、また今まで T1 強調像を撮像していた MPV タイプである short T2 とも比較・検討を行った。

【使用機器・条件】

使用装置は東芝社製 Vantage Titan 3T V2.5（Saturn）、32ch SPEEDER Head コイル。

正常ボランティアの頭部 3D-MPV T1 強調像 MPV タイプ T1 を、T2+ の on・off と、MPV タイプ short T2 で TR と RFA（フロップ角）を変化させ、白質と CSF・白質と灰白質の CR を求めた。またショット数を変化させた際の CR も求めた。

【結果・考察】

T2+ on では off・short TE より CR は高くなった。ショット数は高いほど CR が高くなり、ETL の減少によるものと考える。T2+ により T1 コントラストが高い結果となることが確認できた。

PDF-054　脊椎領域における 2D 可変再収束フリップ角シーケンスを用いた T1 強調像のコントラスト改善の検討

○片岡　　剛[1]、佐々木康人[1]、河野奈々恵[2]

[1]社会医療法人社団 慈生会 等潤病院 放射線科、[2]東芝メディカルシステムズ株式会社

【背景・目的】

3 テスラ MRI 装置では T1 延長により 1.5 テスラ MRI 装置より T1 コントラストが低下する。脊椎領域においては脳脊髄液の信号が上昇し脊髄のコントラストが悪くなる。この改善として IR 法や低再収束フリップ角などがあげられるが、撮像時間の延長や S/N の低下などのデメリットも考えられる。

今回、新バージョンとなる V2.5 から可変再収束フリップ角のシーケンスである MPV で 2D 撮像（以下 2D-MPV）が可能となった。この 2D-MPV を使用し脊椎領域のコントラストの改善を試みた。

【使用機器・方法】

使用装置は東芝メディカルシステムズ社製 Vantage Titan 3T V2.5（Saturn）、使用コイルは Atlas Spine コイルを用いた。

正常ボランティアの腰椎を用い、2D-MPV の on・off それぞれにおいて再収束フリップ角（フロップ角）を 30° から 150° に変化させたとき、また TR・TE・ETL を変化させたときの T1 強調像を撮像し、脳脊髄液と脊髄の CR と SNR を算出した。

【結果・考察】

2D-MPV on の方が off より CR・SNR 共に良い結果となった、設定フロップ角より高いフロップ角のエコーが含まれているためと考えられた。また TR・TE・ETL ともに延長すると SNR は良くなるが CR は低下した。今回の検討において設定フロップ角を 90° とすることでコントラストを改善することができた。

PDF-055　乳腺領域におけるRESOLVE DWIの基礎検討

○丹　　綾香[1,2]、小塚　雪乃[2]、小野寺聡之[3]、豊田　麻衣[2]、本田　　聡[2]、岡田　洋一[2]、藤浪喜久夫[2]

[1]首都大学東京大学院 人間健康科学研究科 放射線科学域、[2]東京都保健医療公社 豊島病院 放射線科、
[3]東京都保健医療公社 荏原病院 放射線科

【はじめに】

乳腺領域において拡散強調画像法は病変の拾い上げや広がり診断に用いられている。特に近年、乳腺腫瘤の良悪性鑑別にADC値を用いる手法が有用とされ、診断の参考にされている。しかしながら、乳腺はその形状から磁化率の影響を受けやすく、single shotEPIを用いたDWI画像では歪みが生じるため、造影T1WI等との比較の際に問題となることがあるとされている。そこで、歪みが低減する手法であるmulti shot EPIを利用したRESOLVE DWIの乳腺領域における検討を行った。

【方法】

撮像には臨床用1.5T MRI装置(MAGNETOM Aera; Siemens Healthcare Japan)を用いた。乳房形状を模したファントムを作製し、通常のsingle shot EPIを用いたDWIとRESOLVEを用いたDWIで撮像を行った。ファントム用い、RESOLVE readout segment数を変化させた場合のSNRおよび画像の歪みchemical shiftの計測を行い、比較検討を行った。また、ファントム及び臨床画像より、ADC値についても比較検討を行った。

【まとめ】

RESOLVEによるDWIはsingle shot EPIによるSTIR DWIと比較して、SNR及び画像歪みは良好なものとなった。ADC値については、拡散時間の違いの影響を受け異なる値となったが、両者の間には相関関係がみられた。ssEPIのDWIにおけるMPG印加時間に対する印加間隔が2倍未満であるのに対し、RESOLVEは2倍以上であったことが原因と考えられる。

このことから、乳腺形状の歪みが改善し、造影T1WIの病変位置とDWIでの病変位置に対応がとれるようになったと考えられる。また、ADC値の良悪性鑑別においても従来のDWIと同様に有用性があると考えられる。

PDF-056　腰部Radiculography撮像方法の検討

○小塚　雪乃[1]、小野寺聡之[2]、丹　　綾香[1,3]、岡田　洋一[1]、本田　　聡[1]、中原　晶子[1]、藤浪喜久夫[1]

[1]東京都保健医療公社 豊島病院 放射線科、[2]東京都保健医療公社 荏原病院 放射線科、
[3]首都大学東京大学院 人間健康科学研究科 放射線科学域

[はじめに]

椎間板ヘルニア等における椎間孔外狭窄や神経根症状において神経根の情報は重要である一方，神経根の描出には，高いコントラストおよび分解能が求められ，脊椎ドックガイドラインにおいては，1mm程度のSTIR冠状断撮像が推奨されている．

一方，高分解能撮像を行うために，撮像に非常に時間がかかることが臨床的に問題となっている．

そこで，腰部神経根の描出を目的として，撮像法について検討を行った．

[方法]

撮像には1.5T MRI 装置(MAGNETOM Aera; Siemens)，spine 16ch coilを使用した．本研究に同意を得られた健常ボランティアを対象とし，2D STIR，3D SPACE STIR，3D FLASH，3D DESSによるRadiculographyの比較検討を行った．

2D STIR：TR 6200[ms]，TE 60[ms]，acq.time 310[s].
3D SPACE STIR：TR 3000[ms]，TE 430[ms]，acq.time 332[s].
3D FLASH：TR 24[ms]，TE 11.1[ms]，acq.time 382[s].
3D DESS：TR 11.94[ms]，TE 5.08[ms]，acq.time 206[s].

撮像された画像のSNRおよびCNRの測定を行うとともに，神経根の描出能の視覚評価を行った．

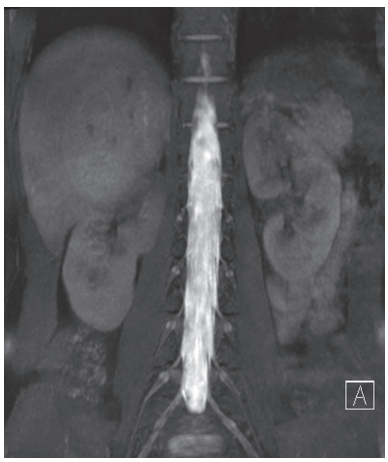

[まとめ]

従来の他の撮像方法と比較して，3D DESS法は同一の分解能撮像下において最も短い撮像時間であった．

また，視覚評価においてもCSFおよび神経根の描出に最も優れるシーケンスであった．

3D DESSは腰部Radiculographyにおいて臨床応用可能な撮像時間内で，良好に神経根を描出できる手法のひとつであると考えられる．

PDF-057　未分化転化したびまん性星細胞腫症例のAPT image

○若山　季樹[1,3]、井田　正博[1]、村田　勝俊[2]、斉藤　健二[1]、植田　貴司[1]、堀内　　彰[1]、坂井　圭吾[1]、
妹尾　淳史[3]、山下　　明[1]

[1]東京都保健医療公社荏原病院 放射線科、
[2]シーメンス・ジャパン株式会社 イメージング＆セラピー事業本部 リサーチ＆コラボレーション部、
[3]首都大学東京大学院 人間健康科学研究科 放射線科学域

【目的】
CEST(Chemical Exchange Saturation Transfer)imagingは、生体内の化合物および環境に関する情報を取得できる画像法である。生体内アミドを対象としたCEST imagingはAPT(Amide Proton Transfer)画像と呼ばれ、、脳腫瘍の悪性度の鑑別や急性期脳梗塞の診断に有用である可能性が示唆されている。
【方法】
使用撮像機器はMAGNETOM Trio A Tim system(3T, シーメンス）,Head matrix coil(32ch)。撮像条件は CEST用2D GRE系シーケンス(work in progress)(TR/TE=5.6/2.46,FA=10,matrix=128)、プリサチュレーションパルス印加回数:5、印加時間:100[ms]、測定範囲および測定点数: ± 4.5[ppm]の範囲で13点、周波数オフセット:1.9[ppm]、TA:0:34とした。
【結果】
本症例は初回撮像時、右後頭葉脳実質内に境界明瞭なT2延長域を認め、拡散強調画像では等信号、ADC上昇を呈し、造影T1強調画像では異常造影効果を認めず、灌流画像でも同部位のrCBV上昇はなく、腫瘍新生血管の増生が認められないことから、低悪性度のdiffuse astrocytomaと考えられた。しかし、APTのみ信号上昇が見られた。
1年後の撮像では、腫瘍内部に多発するリング状造影効果を示す結節構造とその癒合による腫瘤が出現しており、diffuse astrocytomaからanaplastic transformationを来したと考えられた。また同部位はADC低下、灌流画像ではrCBV上昇、APT上昇が認められた。
この撮像後の病理検査の結果anaplastic astrocytoma(grade3)であることが確認されている。
【考察】
本症例では、APT信号のみが初回撮像時から高信号を呈しており、後のanaplastic transformationを示唆していた可能性がある。

PDF-058　R2*マップを用いた膵臓と脾臓における鉄沈着の基礎的評価

○小島　慎也、平田　政己、鳥居　伸也、松澤　克哉、田中　　功、上野　恵子

東京女子医科大学東医療センター 放射線科

【背景】体内の鉄が過剰となると、肝臓や脾臓、膵臓などに沈着し、実質臓器の障害を伴う場合がある。肝臓では肝生検によって鉄沈着を評価するが、MRIでも鉄沈着を評価することが可能である。MRIの利点は一度の撮像で複数の臓器を評価することができる。MRIによる肝臓の鉄沈着の評価の報告は多数あるが、脾臓や膵臓などの鉄沈着の評価の報告は少ない。【目的】本検討ではR2*マップを用いて、肝臓に加え脾臓や膵臓などの鉄沈着の基礎的な評価をおこなったので報告する。【方法】使用装置は3T-MRI（Discovery 750w、GE社製）とし、肝硬変やC型肝炎などの精査目的で腹部MRI検査を行った98症例を対象とした。それら対象に対し、GER法にマルチエコー法を組みあわせたIDEAL-IQを撮像した。IDEAL-IQの撮像パラメータは以下の通りである。TR=8.2ms、TE=1~5.3ms (6エコー)、FOV=360mm、FA=4°、スライス厚=6mm、matrix size=160 × 160。得られたデータからR2*マップを作成し、肝臓、脾臓、膵臓それぞれのR2*値測定をおこない比較検討した。【結果】肝臓、脾臓、膵臓のR2*値はそれぞれ46.2 ± 11.9、28.4 ± 16.5、33.3 ± 13.0となり、肝－脾、肝－膵、脾－膵の相関係数はそれぞれ0.54、0.16、0.21となった。次に脾臓に注目し脾臓のR2*値が高い症例（R2*>40）のみを抽出した場合、肝、脾、膵の値は56.5 ± 10.3、57.1 ± 21.9、33.6 ± 7.5となり、肝－脾、脾－膵の相関係数はそれぞれ0.48、-0.16となった。更に膵臓に注目し膵臓のR2*値が高い症例（R2*>40）のみを抽出した場合、肝、脾、膵の値は52.6 ± 23.7、31.9 ± 12.7、53.7 ± 25.9となり、肝－膵、脾－膵の相関係数はそれぞれ、0.29、0.18となった。【結論】本検討では肝臓と脾臓、膵臓では肝臓のR2*値が最も高く、次いで膵臓、脾臓の順となり、それぞれにおいて強い相関は認めなかった。しかし、脾臓のR2*値が高い場合、肝臓の値も高く、また膵臓の値が高い場合も肝臓の値が高くなる傾向がみられた。

PDF-059　Readout Segmented-EPIを用いたDWIのファントムを用いたADC値の基礎的検討

○佐藤　正規[1]、須賀　　哲[1]、堀越　浩幸[2]、丸山　克也[3]、David Porter[4]

[1]群馬県立がんセンター 放射線診断課、[2]群馬県立がんセンター 放射線診断部、
[3]シーメンス・ジャパン株式会社 リサーチ＆コラボレーション部、[4]Siemens Healthcare GmbH

【目的】 現在、Single Shot EPI(以下、SS-EPI)が拡散強調画像を撮影する際に多く用いられているが、磁化率効果の影響が強く、磁化率アーチファクトなどによる画像の歪みが問題となっている。Readout Segmented-EPI（以下、RS-EPI）は、SS-EPIに比べて、画像の歪み改善が期待されている。そこで、RS-EPIを用いて拡散強調画像を撮影した時、歪みだけでなく、ADC値に関してSS-EPIと比較して違いがあるか、ショ糖の濃度を変えたファントムを撮影し基礎的検討を行った。【方法】 精製水に一定量のゼラチンを入れ、ショ糖の濃度を、10wt％、30wt％、50wt％としたファントムを作成した。そしてSS-EPIとRS-EPIの撮像を行った。拡散強調画像を撮影する際のb値は、それぞれ0 s/mm^{2}と1000 s/mm^{2}とした。さらに、RS-EPIを撮影する際、RS-EPIの特有のパラメータであるShot数を3、5、7、9、…21と変化させた。そして、ショ糖濃度の違う3カ所でADC値を求め、その値に違いがあるかを調査した。【結果】 ショ糖の濃度が10wt％、30wt％の位置のRS-EPIで撮影したADC値は、いずれのShot数の場合でもSS-EPIで撮影したものと比較すると、有意に低値を示した。50wt％では、Shot数が3と17のとき、有意差は見られなかった。そして、Shot数を上げていくと、ショ糖濃度が10wt％のところでは、弱い正の相関を認め、30wt％、50wt％では、弱い負の相関を認めた。【結論】 RS-EPIで得られるADC値はSS-EPIで得られるADC値に比べて低値となる傾向があった。さらに、Shot数を上げていくと、ショ糖濃度により、正や負の弱い相関を認めることが確認された。RS-EPIを撮影する際は、このことにも注意して撮影しなくてはならないと考えられる。

PDF-060　3D FIESTAを用いた小脳橋角部近傍のVR表示：3D FRFSEとの比較も含め

○四家　洋介[1]、國分　美加[1]、今野　孝志[1]、加藤　正隆[1]、山崎　秀和[1]、小檜山奈津留[1,2]、戸村　則昭[2]

[1]脳神経疾患研究所附属総合南東北病院 診療放射線科、
[2]脳神経疾患研究所附属総合南東北病院 神経放射線診断科

【目的】3D FIESTAは高いS/N比、空間分解能を有するため、後頭蓋窩などでは撮像頻度が多い撮像法である。しかし、Volume dataにもかかわらず基本的に2D imageとして扱われているのが現状と思われる。今回3D FIESTAのVR表示の有用性を検討し、さらに同様な3D撮像の3D FRFSEでのVR表示と比較検討した。【方法】使用機器は、GE Healthcare社製 Signa HDxt 3.0T Optima Editionである。撮像シーケンスは、3D FIESTA（TR 5.6msec/eTE 2.7～12msec/FA 37/BW 62.5/NEX 2/scan time 3:02)、3D FRFSE（TR 2000msec/eTE 250msec/ETL 48/BW 31.25/NEX 1/scan time 3:23）にて、小脳橋角部近傍を含む範囲をボランティア5名を撮像した。ワークステーションAdvantage Workstation 4.6(以下AW)にてVR表示を作成した。さらに、TOFとのfusion画像も作成した。神経放射線科医1名、脳神経外科医1名、診療放射線技師1名で視覚評価し（Score化)、比較検討を行った。【結果】TOFとのfusion画像は細い血管の同定に有用だったが、脳神経についてのみの同定には3D FIESTAのみによる画像の方が有用との結果が得られた。3D FRFSEとの比較では，3D FIESTAの方が脳神経の同定には有用とされた。【結語】3D FIESTAと3D FRFSEでの小脳橋角部近傍のVR表示は、特に手術前の脳神経と血管の解剖学的関係の把握に有用と思われ、3D FIESTAの方がより有用と思われた。

PDF-061　Tissue tracking を用いた心臓シネMRIの左室ストレイン解析における体位、呼吸の影響

○今井　昌康[1]、坂田　好美[2]、田所　導子[3]、横山　健一[1]、似鳥　俊明[1]

[1]杏林大学 医学部 放射線医学教室、[2]杏林大学 医学部 循環器科、[3]高知大学 医学部 放射線科

【背景】近年Tissue tracking法によりシネMRI画像を用いて左室心筋ストレイン解析ができるようになっている。我々は以前、健常者においてこの手法を用いてストレイン解析を行い、過去の心エコーの報告と同等であることを示した(第42回日本磁気共鳴医学会大会)。心エコーとMRIでは撮像体位や撮像時の呼吸状態が異なっている。ストレイン解析結果も撮像体位や呼吸状態により変動する可能性があるが、現時点でまだ十分に検討されていない。【目的】撮像体位、撮像時呼吸状態により、ストレイン解析結果が異なるか調べる。【方法】健常ボランティア2名に仰臥位吸気、仰臥位呼気、側臥位吸気、側臥位呼気それぞれの状態でシネMRI(左室腔中央レベル短軸像、4腔像、2腔像)を撮像した。シネMRIの撮像パラメータ　シーケンス：true SSFP、TR：3.2 ms、TE：1.6 ms、FA：max、slice thickness：8 mm、FOV：380 × 300 mm、phase数：40。 ストレイン解析には半自動でtissue trackingが可能なソフトウエアMultimodality Tissue Tracking (MTT) version 6.0およびVitrea 7.0 wall motion tracking (WMT)を用いた。解析後、左室腔中央レベル短軸像から平均circumferential strain、4腔像、2腔像からglobal longitudinal strainを求め、撮像体位、呼吸状態により異なるか、比較検討した。【結果】呼吸状態はストレイン値への影響が少なかった。撮像体位はストレイン値への影響が呼吸状態よりも大きかった。側臥位呼気は通常の撮像における体位(仰臥位吸気)と比し、ストレイン値が異なる傾向がみられた。【結論】撮像体位、呼吸状態はストレイン値に影響を与える可能性があり、心エコーとの比較する際考慮しておく必要がある。

PDF-062　モンテカルロシミュレーションを用いた生体内微細制限構造における拡散最適条件の推定

○佐藤　正和[1]、畑　　純一[1,2]、八木　一夫[1]、立花　泰彦[3]、関根　紀夫[1]

[1]首都大学東京大学院 人間健康科学研究科 放射線科学域、[2]慶應義塾大学 医学部生理学教室、
[3]放射線医学総合研究所 重粒子医科学センター

【背景・目的】

生体内の水分子の自己拡散現象を反映させた撮像法であるDWI（Diffusion　Weighted　Imaging：拡散強調画像法）は拡散粒子が自由拡散を行うと仮定した撮像法である。本来、生体組織の多くは微細な制限構造から構成されているため、制限拡散を行い、非正規分布を示す。現在では、対象内で拡散粒子がどのように分布しているかを明らかにし，マイクロサイズの構造情報の抽出を行うQSI（Q Space Imaging）や正規分布からの逸脱度を画像化するDKI（Diffusional Kurtosis Imaging）が制限拡散を評価する手法として注目されている。しかしながら、これらの制限拡散を評価するための条件設定は煩雑であり、最適条件は未だ明示されていない。そこで、本研究ではMonte-Calro法を用いて制限微細構造における水分子の拡散シミュレーションを行い、最適な撮像条件を推定することを目的とした。

【方法】

計算ソフトにはMATLAB（MathWorks社）を用いた。対象制限構造は中枢神経と骨格筋とし、十分な数の拡散粒子を含む対象構造を模擬した2次元モデルを設定した。b値、q値、拡散時間、傾斜磁場強度の変動パラメータを変化させ、Monte-Calro法を用いたシミュレーションを行い、臨床機条件、実験機条件、それぞれにおける最適撮像条件を推定した。

【結果・考察】

対象構造において十分なb値、q値、拡散時間を設定することで、制限拡散を反映した信号を得ることができた。また、対象構造間で比較すると、中枢神経に比べ細胞構造の大きい骨格筋においては、制限拡散を反映した信号を得るためにより長い拡散時間を必要とした。今後、今回得られたパラメータを実験機に実装し、ファントム撮像を行うことで、今回得られた最適撮像条件の正確さを評価していく必要があると考えられる。

【結論】

本結果により、制限微細構造において拡散現象をとらえる最適な撮像条件を推定することができた。

PDF-063　FASE - DWI臨床応用の適応について

○宮本　良仁[1]、内野村　聡[2]、加藤　　勤[1]、千葉　寿恵[3]、市之瀬伸保[3]

[1]医療法人住友別子病院 放射線部、[2]医療法人住友別子病院 IVR科、[3]東芝メディカルシステムズ株式会社

【目的】近年DWIは様々な部位で適応されている。しかしSingle Shot EPIを用いたEPI-DWIは歪みの問題がある。今日FASE法を用いたFASE-DWIが使用可能となった。EPI-DWIと比べ歪みの低減が期待される一方、SNR、病変部のコントラストへの影響が懸念される。EPI-DWIとFASE-DWIの違いに関して検討を行うとともに、歪み低減が期待される眼窩-脳底蓋部、乳房、脊椎における適応可能性を評価した。【方法】ファントムにてFASE-DWI、EPI-DWIに関して基礎検討を実施。同意を得た患者にて描出能の評価を行った。装置は東芝製Vantage Titan3Tを使用した。ファントム検討では、歪みについてSE法と比較するとともに、SNRについても検討。またEPIでは歪みがPE-Matrix数依存するため、PE-Matrix数の検討も行った。歪みの程度はSE法と比較した。また、臨床例において歪み、SNR、病変部位とその周辺とのコントラストに関して視覚評価した。【結果および考察】ファントム検討では、FASE-DWIの歪みはSE法とほぼ同等であり、EPI-DWIより改善した。またFASE-DWIはPE-Matrix数は歪みに影響しなかった。これはFASE-DWIはRefocus pulseによる再収束により、磁場不均一が補正されるためと考えられる。またSNRの比較においては、FASE-DWIはEPI-DWIより低かった。これはEPIの方がFASEよりT2緩和の影響を受けにくいだけでなくFASE-DWIが、Spin Echoの信号のみが使われている為と考えられる。臨床応用に関しては、眼窩-脳底蓋部、脊椎、腹部、乳房にて磁化率の影響や位置ずれが低減、形態が明瞭に描出された。しかし病変部のコントラストはEPI-DWIの方が高かった。これはFASE-DWIのSNRに依存していると考えられる。【結論】FASE-DWIでは、脳底部－眼窩、乳房、脊椎において歪みが低減された。一方SNRの低下が懸念されるが、撮像時間を考慮することで臨床的に適応が可能である。

PDF-064　呼吸同期下Enhanced-mode DWIを使用した1.5T-MRIによる高b値腹部拡散強調画像

○村上　省吾[1]、越智　泰隆[2]、渡部　祐樹[2]、佐伯　浩一[2]

[1]更生会村上記念病院 放射線科、[2]更生会村上記念病院 画像診断センター

【目的】腹部のEnhanced-mode 拡散強調画像(以下DWI)は自由呼吸下に撮像した場合、Norma-mode DWIより信号は明瞭だが、不均一な画像となってしまう例が見られた。我々の目的はEnhanced-mode で撮像する腹部高b値DWI画像の画質を改善を行うことである。【対象と方法】撮像にはAchieva 1.5T A-series Dual-gradient systemと16-ch XLトルソコイル (Philips Medical Systems)を使用した。Normal-mode DWI (b値700-1000) に加え、最大傾斜磁場強度 が2倍の66mT/m (slew rate 90mT/m/ ms) としたEnhanced-mode DWI (b値1000)を新たに追加撮像し比較した。Enhanced-mode DWIで使用する脂肪抑制法SPAIRは動きに弱いことから、SPIRに変更した。撮像パラメータは腹部Normal-mode DWIと前立腺で使用するEnhanced-mode 超高b値DWIのものを参考にした。Enhanced-mode 高b値 腹部DWIを自由呼吸下に2013年4月より撮像、呼吸による影響を抑制、排除するため、2015年4月より呼吸同期下DWIを撮像した計243件を比較対象とした。【結果】Enhanced-modeでの高b値 DW画像は従来法より信号増強、T2シャインスルー効果の低減が見られた。DWIの全体的なコントラストが上昇し、b値（700) に近い印象となった。Enhanced-modeでのパラメータの改善には超高b値DWI撮像法（前立腺）を参照した。呼吸による臓器の動き（加速度）がNormal-modeより顕著に反映されていると考えられた。横隔膜ナビゲータや呼吸センサーによる呼吸同期法は、臓器の動きに弱い撮像法に有効である。しかし、感度を高く設定すると撮像時間の延長が避けられない。呼吸センサーによる同期法は、撮像中の呼吸による臓器の動きや加速度を間接的に反映していると思われ、加速、移動する時相を排除する為に有効であると思われる。また撮像時間の延長抑制にも寄与すると思われた。【結論】呼吸センサーを使用した呼吸同期下Enhanced-mode高b値 腹部DWIは自由呼吸時よりも画質改善が見られ、腹部MRI検査において有用と思われる。

PDF-065　1.5TMRI装置によるMPGパルス印加型3D-FE法を用いた両手撮像におけるライスパッドの効果

○永田　　覚[1]、松島　孝昌[1]、藤田　　功[2]、長谷川晋也[1]、池田　充顕[1]、濱里　一裕[3]

[1]千葉県済生会習志野病院 放射線科、[2]さいたま市立病院 中央放射線科、
[3]千葉県済生会習志野病院 リウマチ膠原病・アレルギー科

【目的】MPGパルス印加型3D-FE法（FSBB)はMPGパルスを印加することで血管をBlack Bloodとして描出する手法であり3D収集の高分解能T2＊強調像である。FE法による四肢末梢領域の撮像は磁化率の影響を強く受けるため磁場均一性の補正が必要である。両手FSBB撮像の画質改善を目的とし、局所磁場均一性補正用具の有用性が報告されているライスパッド[1]を作成し効果を検証した。【方法】使用機器は、MRI装置に東芝社製EXCELART-VantageXGV 1.5T、RFコイルにTorso-SPEEDER コイル、局所磁場均一性補正用具として自作ライスパッドを使用した。使用シーケンスは脂肪抑制併用MPGパルス印加型3D-FE法であり、脂肪抑制にはCHESS法を用いた。対象は5名の健常ボランティアである。方法はライスパッド装着の有無について視覚評価（磁化率の影響・脂肪抑制効果）にて比較をした。【結果】磁化率の影響についてライスパッド装着無しの場合、撮像領域全体の画質が低下した。特に手指部にて歪みが大きく評価不能例もあった。脂肪抑制効果はライスパッド装着無しでは脂肪の消え残りが目立った。【考察】FSBBを用いた両手撮像におけるライスパッド装着無しにおいて画質の低下が生じたのは指と指の間や手と手の間、コイルと両手の間に空気の隙間ができることで局所磁場不均一による磁化率の変化が大きくなったためと考えられる。脂肪抑制効果はライスパッド装着無しでは磁場の不均一により水と脂肪の中心周波数ピークが正しく分離されず、良好な脂肪抑制像が得られなかったと考えられた。以上より、FSBBを用いた両手撮像においてライスパッドを装着することで手指部を中心に磁場不均一の影響が緩和され、その有用性が示唆された。【結論】MPGパルス印加型3D-FE法を用いた両手撮像におけるライスパッドの効果が検証出来た。[1]Moriya S, et al. Eur J Radiol 2013; 82(9): 1458-62

PDF-066　撮像条件設定における画面デザインの操作性への影響に関して

○山下　裕市[1]、甲斐　征八[1]、田之上和也[2]、池戸　雅人[2]、大島貴代美[3]、内薗　真一[2]

[1]東芝メディカルシステムズ株式会社 MRI営業部、[2]東芝メディカルシステムズ株式会社 MRI開発部、
[3]東芝メディカルシステムズ株式会社 医用コンポーネント技術開発センター

【目的】近年、新しい撮像法の登場だけでなく、装置性能向上により新しい撮像パラメータが追加され、様々な撮像条件をフレキシブルに設定することが可能となった。その反面、設定パラメータが非常に多くなりMRIが難しいとされる一要因となっている。そのような背景の中、従来の等間隔で升目状に撮像条件を配置していたデザインから、パラメータ数を変えずに重要度に応じた大きさ、配置を変更した新しい撮像条件設定画面を開発した。画面デザインによる違いが操作性へどの程度影響するのかに関して検討を行った。【方法】操作性への影響を検討するにあたり、操作習熟度合いに応じて影響が変わると想定し、初めてMRIを操作した術者と、新旧2つのデザインを使用し熟練した術者にて検討を実施した。まず、画面を見てすぐの状況下において簡便性やパラメータ数に関しての感じ方をアンケート調査した。また、新旧のデザインにおいて、撮像条件設定画面から指定された条件を探し設定するまでの時間の計測を行った。公平を期するために、従来画面をはじめに使うグループと、新しい画面をはじめに使うグループと分けて調査を行った。装置はVantage Titan3T　Saturn Gradientを用いた。【結果および考察】画面を見た直後に行ったアンケート調査では、パラメータ数が同等にもかかわらず、新しい画面の方がパラメータ数が少なく、簡単そうに見えるという印象を与えている結果となった。その理由として、新しいデザインでは重要度に応じてボタンの大きさを変更し、画面に多くのスペースが構築されている為と想定される。またパラメータを探す動作に関しては、初めてMRIを操作する術者および熟練者ともに、新しいデザインの方が探しだす時間が短く、迷わずに選択できていることがわかった。これは条件の目的に合わせて、大きさだけでなく、グルーピングを行っている為と考えられる。【結語】画面デザインが撮像条件設定の操作性に大きく関与することを把握することができた。新しい設定画面は従来画面より感じ方および操作性が改善されていると考えられる。

PDF-067　oblique BPASを用いた椎骨動脈描出の検討

○江口健太郎[1]、西村　文雄[1]、野口　法子[1]、中島　　元[1]、矢作　康市[1]、竹田　利明[1]、吉田　賢作[2]

[1]都立広尾病院 診療放射線科、[2]同 脳神経外科

椎骨動脈(VA)の解離や動脈瘤などの診断にBPASが有用な事が知られている。当院ではBPASに追加してRAO、LAOの角度をつけた斜位のBPASを撮像し、oblique BPASと呼んでいる。短時間撮像でVAの走行を多角的に把握でき、第四湾曲から脳底動脈の角度および距離が得られ、脳外科医師より血管内治療に有用であると評価されている。oblique BPASの角度、スライス厚について検討した。撮像は健常人ボランティアに対しBPASおよびoblique BPAS(斜位の角度は30,45,60度、小脳橋角槽に沿った角度、スライス厚は10,20,30mm)を撮像した。画像よりVA全長および第四湾曲から脳底動脈までの各描出距離を測定した。小脳橋角槽に沿った角度で、20mmのスライス厚で撮像した平成25年1月以降のoblique BPAS画像より、後下小脳動脈（PICA）分岐部の描出の有無を調査した。VAが最も描出されたのは従来のBPASであった。第四湾曲から脳底動脈までの描出は小脳橋角槽に沿った角度が最長であった。スライス厚が10mmでは他と比べて描出が短い場合が多かった。PICAの描出は45件中23件であった。TOF-MRAでPICA描出がありoblique BPASで描出不可能が7例、椎骨動脈解離症例1例においてTOF-MRAでPICA描出がなくoblique BPASで描出可能だった。VAの描出が最長であった従来のBPASは、解剖学的走行の把握のため、今後も必須である。斜位角度はVA全長の描出を従来のBPASが担うとすると、第四湾曲から脳底動脈までの描出が最長である小脳橋角槽に沿った角度が最適である。斜位の角度が60度ではコンピュータが冠状断を矢状断と判断し、画像表示が変更される場合があり臨床での使用は不適当である。スライス厚は10mmでは血管の蛇行の影響、30mmでは部分体積効果の影響を受ける場合があり、20mmが妥当である。PICAは51％以上のoblique BPASで描出され、TOF-MRAでは描出不可能なPICAをBPASで描出可能であったことは重要である。PICA分岐部とVA病変の位置関係が血管内治療の術式を決定する因子となるため、今後はさらなる検討が必要である。oblique BPASの角度は小脳橋角槽に沿った角度、スライス厚は20mmが最適であり、血管内治療の術式の決定を補助する有用な画像となり得る。

PDF-068　頭部非造影4D-MRAにおける時相間可変flip angle法の早期描出能の改善と検討

○川角恵里奈[1]、藤間　憲幸[2]、杉森　博行[1]、小原　　真[3]、石坂　欣也[1]、中村　理宣[3]、工藤　與亮[2]、水戸寿々子[1]

[1]北海道大学病院 診療支援部 放射線部、[2]北海道大学病院 放射線診断科、
[3]フィリップスエレクトロニクスジャパン

背景：我々は以前、頭部血流の血行動態を把握するのに非造影4D-MRAにおける時相間可変flip angle(FA)法の有用性について報告した。後期時相での血管描出能は向上したが、本法での早期時相における血管描出不良を課題とした.目的：本研究は複数時相間でFAを可変することができる時相間可変FA法を用いることで，頭部非造影4D-MRAにおける後期時相の血管描出を維持しつつ早期時相の血管描出を向上させることを目的とした．方法：装置はPhilips社製3T MRI装置 (Achieva TX-series),8-channel head coilを用い撮像に同意の得られた健常ボランティア10名を撮像対象とした．撮像シーケンスは3D T1-TFEPI sequence TR/TE : 41/9.1ms, 150 slices, slice thickness:0.7 mm, flip angle : variable (min 2~ max 18 degree), 192 matrix, SENSE factor 3, cycle duration :1900ms, number of phases :8, time of phase:200ms, field of view : 230 mm, acquisition time: 5:45である．以前の検討内容を活かしFAの可変条件を変え撮像を行った．得られた画像を中枢側・末梢側で各時相での信号強度を測定し各条件における血管描出の比較を行った．結果・結論：今回の実験で早期時相の血管描出能は改善した。これにより我々が設定した可変FA法は末梢血管の描出向上だけではなく主管部の観察も可能となり血行動態把握に有用な撮像法と示唆された.

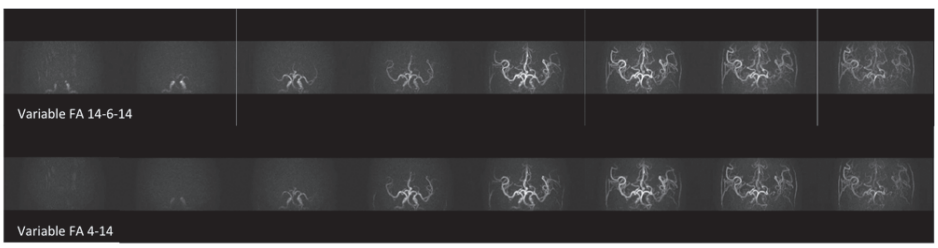

PDF-069　Image-based shimmingの頭頸部領域への応用と脂肪抑制効果改善の検討

○小澤由莉子[1]、米山　正己[2]、梅崎　好永[1]、井上　裕二[3]、小林　恒夫[1]、辰野　　聡[1]、小山　　望[1,3]

[1]八重洲クリニック、[2]フィリップスエレクトロニクスジャパン、[3]つくば画像検査センター

【背景・目的】頭頸部領域MRIでは、形態の不整を原因とした静磁場（B0）不均一性による脂肪抑制不良をしばしば経験する。一方近年、同様の問題を抱える乳腺領域では、B0 calibration scanを行って得た形態情報を加味したB0情報をベースに、セカンドオーダーシミングを行うことで脂肪抑制画像の安定化を図る技術（Image-based shimming）が採用されている。今回われわれは、このImage-based shimmingを頸部領域に応用するため、頸部におけるB0 calibration scanの至適条件の検討および従来法との比較を行った。
【方法】使用装置はPhilips社製Achieva TX 3.0T。当院倫理委員会の承認を得たボランティアの頭頸部を対象に検討を行った。まずB0calibration scanの最適条件検討として、FOV、TE、FA、pixel sizeについて最適化を行った。次いで、求めた最適条件によるB0 calibration scanを用いたImage-based shimmingと、従来法であるauto shimmingやvolume shimmingとの比較検討を行った。
【結果・考察】B0 calibration scanを最適化したImage-based shimmingにて得られる脂肪抑制画像の抑制効果は、従来法であるauto shimmingやvolume shimmingと比較して良好であった。
【結論】頭頸部領域における脂肪抑制画像の撮像において、Image-based shimmingは有用である。

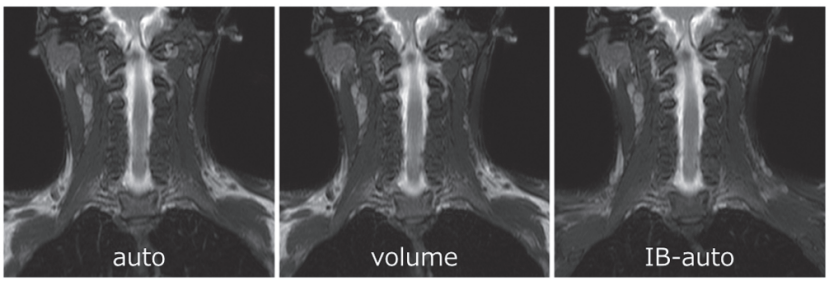

PDF-070　妊娠に伴う内膜症性嚢胞脱落膜化のcomputed DWIによる検討

○竹内麻由美[1]、松崎　健司[1,2]、原田　雅史[1]

[1]徳島大学 医学部 放射線科、[2]徳島文理大学 保健福祉学部 診療放射線学科

【目的】妊娠に伴う内膜症性嚢胞の脱落膜化はT2WIおよびDWIにて高信号の壁在結節として認められ、悪性転化との鑑別が問題となる。脱落膜化結節は高いADC値を呈し鑑別に有用と報告されている。DWIでの信号上昇はT2 shine-through効果に起因すると考えられるため、computed DWI(cDWI)による十分に高いb値の計算画像が鑑別に有用な可能性がある。今回我々はcDWIによる内膜症性嚢胞の脱落膜化結節と卵巣癌の鑑別における有用性について検討を行った。
【方法】妊娠に伴う内膜症性嚢胞の脱落膜化9症例20結節について1.5テスラMRI装置(Signa Excite /Excite HD, GE)にて撮像し、卵巣癌20病変と比較検討を行った。DWIはb=800(s/mm^2)にて撮像しmean ADC値(×10^{-3}mm^2/s)を測定した。OsirixのcDWIプラグインソフトウェア(medITools)を用いてb値を900～1500まで100づつ変化させてcDWIを作成し、放射線科医2名で視覚的に3段階評価(低信号、軽度高信号、高信号)を行った。
【結果】元画像(b=800)では、脱落膜化結節は全例が高信号もしくは軽度高信号を呈し、卵巣癌の充実部は全例が高信号を呈した。脱落膜化結節のADC値は2.01+/-0.26であり、卵巣癌のADC値(1.08+/-0.20)より有意に高値を呈した(p<0.001)。cDWIにてb値を上昇させるとともに脱落膜化結節の信号は低下し、b=1500で全例が低信号を呈した。一方、卵巣癌は全例で高信号が保たれていた。
【考察】今回の検討では、b=800のDWIにて認められた脱落膜化結節の高信号はT2 shine-through効果に起因するものと考えられ、cDWIによる高b値計算画像(b=1500)は卵巣癌との鑑別への有用性が示唆された。cDWIは現有の臨床用1.5テスラ装置ではSNRの低下により十分な画質の担保が困難な高b値画像を高画質で取得でき、視覚的な診断による良悪性の鑑別への有用性が示唆された。

PDF-071　独立型強磁性体探知器の各種金属製品に対する感度調査

○渡邊　　潤[1]、鈴木　忠士[1]、秦　　博文[1]、井上　優介[2]

[1]北里大学病院 放射線部、[2]北里大学 医学部 放射線科学（画像診断学）

【背景】

近年、MRI装置の高磁場化、検査件数の増加などによりMRI検査室における磁性体吸着のリスクが高まっている。当院では2015年5月よりMRI検査室入口に独立型強磁性体探知器を設置し、患者入室時の安全管理に利用している。本発表では、独立型強磁性体探知器の各種金属製品に対する感度についての調査結果を報告する。

【方法】

使用した独立型強磁性体探知器は、ポールタイプ(高さ184 cm)であり、MRI検査室の入口の両端(間隔139 cm)に設置されている。左右のセンサーが独立して作動するのが特徴である。周囲の磁場変化を監視し、強磁性体による磁場変化および通過検知用赤外線ビームの遮断により、ランプの色の変化と共に警報音が鳴る。感度設定が可能で、今回は最高感度で検討した。

調査に用いた金属製品は更衣ロッカー鍵、ヘアピン、使い捨てカイロ、パワーアンクルで、研究協力者の高さ50、100、150 cmの左右それぞれの場所に各金属製品を装着した。左右センサーの中央地点および中央から左右に35cm離れた地点を4回ずつ通過させ、警報を発した回数を記録した。各測定点で左右どちらかのセンサーが警報を発した回数から警報率(%)を求めた。

【結果】

測定点毎の評価では、ロッカー鍵、ヘアピンでセンサー間の左側を通過した方が、中央および右側を通過するより、警報率が高い傾向が見られた。また、ロッカー鍵で、より低い場所で警報率が高い傾向が見られた。全測定点の平均警報率はパワーアンクルが最も高く(100%)、使い捨てカイロ(73.6%)、ヘアピン(68.1%)、ロッカー鍵(56.9%)の順であった。

【結論】

独立型強磁性体探知器は警報音だけでなく、ランプでの視認性もよい。比較的小さな金属であっても、ある程度の確率で検知可能であった。しかし、本探知器で、すべての金属を検知するのは難しく、他の方法とあわせて安全確認を行う必要がある。現在当院では、自立歩行が可能な患者を管理対象として、検査着の着用、口頭による確認、携帯型磁性体探知器による確認を行った後、本探知器を通過して入室する運用を行っている。

PDF-072　Phase Cycling Balanced-FFEによる頸部神経根描出の検討

○古河　勇樹[1,2]、吉田　学誉[1,3]、米山　正己[4]、河内　伸夫[1]、妹尾　淳史[2]

[1]財団法人 自警会 東京警察病院 放射線科、[2]首都大学東京大学院 人間健康科学研究科 放射線科学域、
[3]東北大学大学院 医学系研究科 保健学専攻 画像解析学、[4]Phlips Electronics Japan

【背景】従来当院では、水選択励起法を併用したFFE法を冠状断にて撮影し頚椎の脊椎神経根を評価しているがコントラストが低い点などの欠点があった。一方、Balanced-FFEはコントラストに優れているが、3.0Tではbanding artifactにより評価が困難であった。【目的】今回Phase Cyclingを用いたBalanced-FFEによりbanding artifactを抑制することが可能と考え神経根描出の基礎検討を行ったので報告する。【方法】装置はPhilips社製3.0T Achieva X-Series R3.2を用いた。撮像条件は3D-FFE FOV250*250*34 スライス厚1mm スライス枚数34枚 SENSE 1.0 NSA2.0とし、FA、バンド幅、TRを変更し神経根描出とbanding artifactの視覚評価、神経根とくも膜下腔のコントラストを比較検討した。【結果および考察】FA増加に伴い神経根とくも膜下腔のコントラスト差が高くなるが、banding artifactの発生には変化はなかった。広いバンドに設定してもコントラストとbanding artifactの発生に変化はなかった。TRを大きくするとbanding artifact の発生が増加した。したがって、Phase Cyclingを併用したBalanced-FFEは、高いFAを用いバンド幅を広く、最短TRを設定することでbanding artifactを抑制し良好に神経根を描出することが可能であった。今回の検討では臨床での十分な分解能に設定しておらず、病変の描出は評価できていない。本法を用いた臨床での神経根描出を今後の検討課題としていきたい。

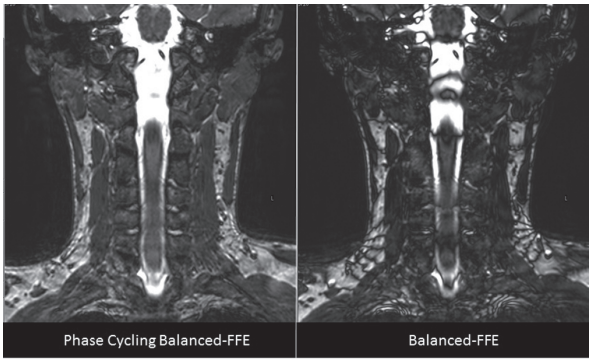

PDF-073　自動位置決め機能の再現性における検討

○加々美　智[1]、成田　　浩[2]

[1]福岡リハビリテーション病院 検査部、[2]株式会社日立メディコ

【背景】近年、各社MRI装置において位置決めを自動化する機能が搭載されつつある。自動位置決め機能は3D撮像データをものにするタイプと学習機能タイプ、従来の2Dスキャノ画像を使用するタイプに大別される。当院のMRI装置は従来の2Dスキャノ画像を使用するタイプを用いた自動位置決め機能が使用可能である。この自動位置決め機能に関する有用性に関して、セッティング時間が短縮できるとの過去の報告はあるが再現性に関する報告はまだない。そこで再現性の精度と有用性について検討を行った。【使用機器】（株）日立メディコ社製　ECHELON OVAL【実験方法】当院のMRI従事者8名が7名のボランティアの頭部のセッティングを行い、それぞれで手動位置合わせ、自動位置決めの計2回の撮像を行った。それぞれ撮像データにおいて差分をとり、ミスレジストレーション量の評価を行った。【結果】自動位置決め機能を用いた場合、56例中1件のみ面内の角度がずれた。操作者間における画像のミスレジストレーション量は自動機能を用いることで低減した。【考察】多く場合、自動位置決め機能が正常に作動した。ただし、角度がずれた一例においても面内の補正を簡便に行えるため、臨床上問題ないと考える。また、物理評価においては自動機能の再現性が高いことが分かった。

PDF-074　Multi Stack CINEMA-STARと 3D-Time of flightにおける頭部血管描出の比較検討

○古河　勇樹[1,2]、吉田　学誉[1,3]、湯田　恒平[1]、米山　正己[4]、妹尾　淳史[2]、河内　伸夫[1]

[1]財団法人 自警会 東京警察病院 放射線科、[2]首都大学東京大学院 人間健康科学研究科 放射線科学域、
[3]東北大学大学院 医学系研究科 保健学専攻 画像解析学、[4]Phlips Electronics Japan

【背景】Time of flightは頭部領域における非造影での血管形態評価において欠かせない撮像法である。一方CINEMA-STARは形態評価と経時的評価を同時に行えるが、末梢血管の描出は困難であった。Multi Stackを応用することで末梢血管の描出向上が見られることが分かった。【目的】今回、頭部末梢血管の描出向上が見られたMulti Stack (MS)を応用したCINEMA-STARにて、3D-Time of flightとの比較検討をしたので報告する。【方法】装置はPhilips社製3.0T Achieva X-Series R3.2を用いた。撮像条件はMS-CINEMA-STARでは3D T1-TFEPI TR/TE 6.3/2.9スライス厚1mm SENSE 2.5 Cycle duration 1700 defined phases 6 Scan time 2.36min × 2 Stack。3D-Time of flightでは3D T1-FFE TR/TE 20/3.45 FA18 FOV200*200*110 スライス厚0.55mm SENSE 2 Chunks 5　対象は本検討の趣旨を説明し同意を得られた健常ボランティア。得られた画像の血管描出を視覚評価、コントラスト比にて比較検討を行った。【結果および考察】MS-CINEMA-STARは主要血管において描出は同等であるものの、末梢血管の描出において3D-Time of flightに劣る結果となった。しかし、flowの強さや方向性ではなく、血液のT1緩和に影響されるために、蛇行した血管では良好な結果を得られた。今回の検討では健常ボランティアのみの評価であり実際の患者では血流測の遅延や血管の蛇行などが考えられる。今後の検討課題としていきたい。

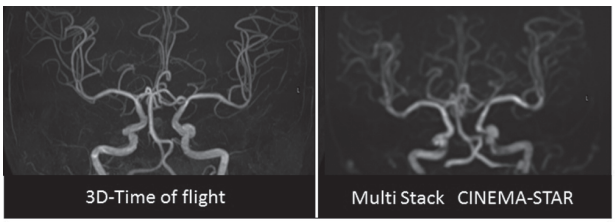

PDF-075　頭部におけるComputed DWI（cDWI）の基礎的検討

○中　　孝文[1]、廣木　良太[1]、高橋　光幸[2]、石井　泰貴[2]

[1]社会医療法人財団 石心会 川崎幸病院 放射線科、[2]国家公務員共済組合連合会 横浜栄共済病院 放射線科

目的　2つ以上の異なるb値を用いて任意のb値のDWIを得る事ができるcDWIは悪性腫瘍と正常組織とのコントラストが実際に撮像したactual DWI（aDWI）よりも高いと報告されている。しかし、計算に用いるb値の組み合わせによる比較の報告は少ない。そこで今回我々は、頭部において至適b値の組み合わせについて検討したので報告する。方法　異なるMRI装置（3T 1台、1.5T 3台）を用いて、検査の趣旨を説明し同意を得た4名の健常ボランティアの頭部をb=0,50,100,500,1000,1500,2000 sec/mm2の6通りのDWIで撮像を行った。このaDWIのb=0とb>0との組み合わせからb=50,100,500,1000,1500,2000のcDWIを作成し、aDWIとcDWIにおける白質/灰白質コントラストを比較した。なお、画像解析はZiostation2で行った。結果　全ての組み合わせでcDWIのb値を高くするほどコントラストが高くなる傾向を示した。また、1.5T, 3.0Tともに500sec/mm2以上のb値を用いるとaDWIとほぼ同等のコントラストを示したが、3.0Tの方が乖離は小さかった。考察　b値の増加により、組織間の拡散の違いはより顕著になるためにコントラストが高くなったと考えられた。また50, 100 sec/mm2のような低いb値の組み合わせから作成した高いb値のcDWIは灌流の影響を受けるため、得られる信号強度はaDWIと著しく異なる。選択するb値は0-1000 sec/mm2程度でaDWIの信号強度との乖離は小さくなるものと考えられた。3.0Tは1.5Tよりも高いSNRであるため、cDWIとaDWIの信号強度の乖離が小さく、aDWIとほぼ同等のコントラストになると考えられた。

PDF-076　fMRIを用いたパーキンソン病患者における両側協調運動時の脳機能活動の変化

○熊谷　文孝[1]、鎌形　康司[1]、奥住　文美[2]、波田野　琢[2]、佐藤　秀二[1]、濱崎　　望[1]、川崎　英生[1]、
鶴田　航平[1,3]、堀　　正明[1]、服部　信孝[2]、青木　茂樹[1]

[1]順天堂大学 放射線科・部、[2]順天堂大学 脳神経内科、[3]首都大学東京 人間健康科学研究科

【背景・目的】パーキンソン病の運動症状の一つに、同時に2つの動作を実行することが困難であることが挙げられる。パーキンソン病患者に両手で異なる運動を実行させると、両手の協調運動は障害されるが、この問題の根幹にあるメカニズムについて言及した研究は少ない。本研究では、fMRIを用いてパーキンソン病における両手運動実行時の脳活動の変化を明らかにすることを目的とする。

【方法】対象はパーキンソン病患者7名(男性4名、女性3名、平均年齢75歳)、正常対照者4名(男性2名、女性2名、平均年齢71歳)であった。使用機器は3T MRI(Philips Achieva)を用いた。撮像シーケンスはGRE型シングルショットEPIで、撮像パラメータはTR/TE 2000/30[ms]; slice thickness 4[mm]; Matrix 64×64とした。被験者に提示するタスクは右手のみタッピング(right-hand)、両手同時タッピング(in-phase)、両手交互タッピング(anti-phase)、レストとし、各タスクの提示時間は40秒とした。各タスクは別シーケンスにて撮像し、1つのタスクが終了するごとに被験者に次タスクの説明および練習を行った。解析ソフトウェアはMATLAB2012bおよびspm8を使用した。

【結果・考察】パーキンソン病患者と正常対照者のタスク実行時の脳の賦活を比較すると、以下の結果となった。in-phase：パーキンソン病患者において、上前頭回、中前頭回、帯状回がより賦活していた。正常対照者において、海馬傍回、中後頭回、上側頭回がより賦活していた。 anti-phase：パーキンソン病患者において、尾状核(体部)、(前部)帯状回がより賦活していた。 right-hand：正常対照者において、(後部)帯状回、中後頭回がより賦活していた。(p<0.001, uncorrected)　これらの結果をまとめると、両側協調運動実行時に、パーキンソン病患者で特にワーキングメモリに関連する部位に賦活が見られた。パーキンソン病患者においてanti-phaseのタスク実行時に尾状核がより賦活していたのは、両手を交互にタッピングするという複雑な課題に対し、より多くの認知機能を割く必要があったためであると思われる。

PDF-077　生体と同等の磁化率を有する脳動脈瘤塞栓コイル用合金の開発と評価

○中井　隆介[1,2]、児玉　智信[2]、後藤　研滋[3]、岩田　博夫[2]

[1]中部大学 生命健康科学部 生命医科学科、[2]京都大学 再生医科学研究所、
[3]田中貴金属工業株式会社 技術開発センター

【目的】近年、脳動脈瘤コイル塞栓術は、脳動脈瘤の標準的な治療法の1つとなっている。この手術は術後、定期的に検査をしていくことが不可欠であり、最近では術後検査において比較的侵襲性の少ないMRIが用いられる機会が増えてきている。しかし、普及が進むにつれて新たな問題点も指摘されている。特に従来の金属コイルによる磁化率アーチファクトは治療方針を左右するほど核磁気共鳴画像への影響が大きいものであり、そのため誤診に繋がる恐れも指摘されている。【方法】本研究では生体親和性と機械的特性を考慮し、反磁性金属であるAuと常磁性金属のPtを選択し、合金の合成において単相処理のもの、二相化処理を行ったものを、それぞれ組成を変えて複数作成した。実験では、円柱形状の合金サンプルを試験管内でゲルを用いて固定して試料とした。これらのサンプルおよび従来のPtW合金を用いたサンプルに対し、磁化率計測およびMR画像の取得を行った。使用したMR装置はSiemens社製 Sonata 1.5TおよびSiemens社製 Verio 3.0T。MR撮像においては、米国FDA規格のアーチファクト評価試験において要求されているSpin Echo法およびGradient Echo法の基準を元に撮像を行った。撮像した画像は自作の計測ソフトウェアを用いてアーチファクトの計測を行った。磁化率計測では、カンタム・デザイン社のQuantum Design MPMS-7（7T-SQUID磁束計）を用いて計測を行った。【結果と考察】ファントム実験では、Spin Echo法、Gradient Echo法のいずれにおいても、新しく開発した合金の方が従来の合金よりも明らかにアーチファクトが小さかった。また、アーチファクトの発生量は、磁化率計測によって得られた合金の磁化率と関係があることがわかった。本研究から合金の作成方法を考慮し、組成を調整することにより、生体とほぼ同等の磁化率を持つ合金を作成できることがわかった。

PDF-078　T2緩和時間を指標とした５％最大筋力時の前腕回内運動の解析

○秋山　純和[1]、高森　正祥[2,3]、吉田　一也[1,2]、石坂　勇人[5]、早川　実佳[1]、拝師　智之[4]、大塚　博[1]、
瀬尾　芳輝[1]

[1]人間総合科学大学 保健医療学部 リハビリテーション学科 理学療法学専攻、
[2]獨協医科大学 生理学教室（生体制御）、[3]葵メディカルアカデミー 理学療法学科、
[4]株式会社エム・アール・テクノロジー、[5]獨協医科大学病院 リハビリテーション科

【背景】MRIは表面筋電図法、超音波法に加え新しい骨格筋の運動分析法になると考えられる。我々は本学会で0.2TコンパクトMRI装置を用い、T2 緩和時間を指標に手関節伸展運動25%Max、手関節屈曲運動15％Maxの分析を報告した。本研究ではドアノブを廻す動作など日常生活に重要な前腕回内運動について検討した。【目的】最大等尺性収縮筋力の５％に正規化した抵抗運動（５% Max）で、前腕回内の等張性収縮運動を行い、T2強調画像とT2緩和時間の変化を観察した。【方法】健常人８名を被験者とした。平均身長170.5cm、体重67.6kg、年齢33歳であった。前腕長の近位3分1がプローブの中央に位置するようにした。マルチスライススピンエコーMRI法（TR 2000 ms、TE 39 ms、FOV 200 mm、Slice厚10 mm、スライス枚数11枚の条件）で撮影しその位置を確認した。ついでCPMGマルチエコー法（TR 2000 ms、TE 10, 20, 30, 40, 50, 60, 70, 80 ms、FOV 200 mm、Slice厚15 mm）で、安静時および運動後5分ごとに30分まで6回の撮影を行った。最大筋力の測定は、ミュータスF-1を用いた。運動はall outで終了、ならない場合は1000回以上で終了とした。測定筋は、腕橈骨筋、短橈側手根伸筋、総指伸筋、小指伸筋、円回内筋、尺側手根伸筋、深指屈筋、浅指屈筋、尺側手根屈筋、橈側手根屈筋とした。T2画像の観察とT2緩和時間の解析には、専用計測ソフトiPlusを用いた。統計解析ソフトはSPSS21.0 for Winにより反復測定による一元配置分散分析を行った。【結果】最大筋力平均12.8kg、負荷量は0.6kgあった。All out2名であった。T2強調画像から円回内筋の変化を良好に弁別できた。T2 緩和時間の測定では、円回内筋に安静と直後に有意差を認めた（$p<0.01$）。運動直後T2緩和時間が延長し、その後緩やかに短縮し、30分で88.2％まで回復した。【考察】前腕回内運動の主動筋とされる円回内筋の活動が確認でき、他の筋の非活動が確認できた。

PDF-079　NAFLDの診断におけるT1rhoの臨床的有用性の検討

○磯辺　智範[1]、蘇　　リナ[2,3]、岡本　嘉一[1]、平野　雄二[4]、志田　隆史[5]、高倉　　有[5]、佐藤　英介[5]、
正田　純一[1]

[1]筑波大学 医学医療系、[2]筑波大学 体育科学系、[3]日本学術振興会特別研究員、[4]筑波大学附属病院、
[5]筑波大学大学院人間総合科学研究科

【目　的】非アルコール性脂肪性肝疾患（NAFLD）の診断には、MRSや超音波などが用いられているが、近年ではT1rhoを用いたアプローチも試みられている。しかし、NAFLDの診断におけるT1rhoの有用性に関しては明確になっていない。本研究では、NAFLDの診断におけるT1rhoの有用性を検討するとともに、運動によるNAFLDの改善を評価する際にT1rhoが指標になるか否かについて検討した。

【方　法】対象はNAFLD患者46名（全て男性）である。従来の評価法と比較すべく、体組成、血液生化学データおよび画像データ（MRS、超音波）を取得した。体組成の測定にはInBody720（Biospace）を用い、血液生化学データとして早朝空腹時採血を行った。MRSデータの取得には3 T MR装置（Philips）を使用し、脂肪信号/水信号比を解析した。超音波では、FibroScan502（Echosens）にて脂肪化の程度（Controlled Attenuation Parameter：CAP）と弾性度（Liver Stiffness：LS）を測定した。上記で得られた従来の評価法データとT1rhoとの値をSpearmanの順位相関係数にて比較した。さらに、臨床的有用性を評価するために、3ヵ月間の運動前後におけるT1rohの変化を検討した（Paired t-test）。

【結　果】T1rho は、CAP、stiffness、除脂肪量、体重、腹囲、インスリンと負の相関を示した。一方、MRS（脂肪信号／水信号）は、CAP、LS、体脂肪量、除脂肪量、体重、腹囲およびすべての血液生化学データと正の相関を示した。3ヶ月間の運動実施により、肝臓のMRS（前：0.24 ± 0.21，後：0.19 ± 0.18），CAP（前：285.1 ± 55.2，後：244.7 ± 51.5）およびLS（前：5.8 ± 2.7，後：5.3 ± 2.8）は有意に減少したが、T1rhoに有意な変化は認めなかった。

【結　語】NAFLDの診断にMRSとCAPは有用なツールであると言えるが、T1rhoの有用性は見いだせなかった。T1rhoの臨床的有用性に関しては、より詳細な検討が必要であると考える。

PDF-080　3T MRIにおけるSpin Echo法の有用性の検討

○佐藤由起子、福山　博幸、大友　　淳、工藤　高久、橋本　雅史、富田　典夫、星野　　稔、
松木　　康、菊池　好子

東京都立神経病院 神経放射線科

【背景】神経難病専門病院である当院では、筋委縮性側索硬化症（ALS）疑いの患者のMRI検査を昨年度約80件行った。ALSを確定診断できる特異的検査はないが、脳MRIにおいては皮質脊髄路の異常信号と、運動野大脳皮質の変性から生じる鉄沈着によるT2信号低下を認めることがある。そのためALS疑いの患者に対してSpinEcho法（SE法）を用いたT2強調画像をルーチン検査としている。

【目的】今回3TMRIを用いて、SpinEcho法（SE法）を用いたT2強調画像と、FirstSpinEcho法（FSE法）を用いたT2強調画像との比較をSNRとCNRより検討する。

【使用機器】GE社製Discovery MR750 3.0T、HNS coil、日興ファインズ90-401型SYS1（鉄粉、生食、オリーブ油、Gd0.3、0.2、0.1mmol、含水率75、77、79%）

【方法】90-401型ファントムのコントラストセクションを利用して、臨床で使用しているSE法、FSE法、可能な限りSE法に撮像条件を近づけたFSE法の各シーケンスで撮像。得られた結果からimage Jを用いて解析し、SNRおよびファントムのベースと各コントラストセクション間のCNRをそれぞれ個別に算出し比較を行った。

【結果・考察】SNRにおいてはオリーブ油を除いて、臨床で使用しているSE法の方がFSE法より高かった。(SE法/FSE法：オリーブ油 = 26.57/42.22) SE法でオリーブ油が低くなったのは、脂肪分子内の異なる原子核の間の相互作用によりT2を短縮させるJカップリング効果にあるといえる。SE法に近づけたFSE法においてはSE法よりもSNRが高くなった。これは撮像条件を近づけるためにmatrixを下げたため分解能が低下したことによると考える。

CNRにおいてはSE法がFSE法に比べて高くなった。特に鉄粉においてSE法は特異的に高い値を示した。(SE法/FSE法：Gd0.3mmol=3.12/2.15、Gd0.2mmol=2.53/1.27、Gd0.1mmol=1.17/0.99、鉄=80.89/51.93) FSE法とSE法に撮像条件を近づけたFSE法はすべてのセクションでほぼ同様な値となった。

【結論】MRI検査でSE法により撮像することはFSE法と比較して、SNR、CNRが共に高い値を示したこと、また鉄沈着を観る上で磁化率に強いという点で有用であるといえる。

PDF-081　DWI撮影におけるスペーサーの有効性

○中野　　優

メディカルスキャニング

【目的】近年DWIの重要性は増しており、ほとんどの施設で撮影されている。DWIにおいては高信号領域を捉える事が重要であり、正常組織、脂肪組織の信号を抑制する事がポイントとなる。そのために脂肪抑制を用いて撮影しているが、表在性の脂肪信号が落ち切らないためにアーチファクトとして描出されてしまうことがしばしば見られた。そこで我々は、表在性の脂肪信号を抑制し、DWI画像の改善の検討を行った。【方法】撮影シーケンスにはDWI－EPI法を用いた。対象は正常ボランティア30名。（対象の身長、体重に関係なくシーケンスの条件は一定で撮影を行った。）脂肪抑制はSTIR＋fatsatを用いた。今までは、コイルと被験者の間に備え付けのクッション1つ（1．5cm）のみ。改良型はクッション2つとタオルで5cm以上離した。装置名：Spectra　コイル名：ボディコイル　チャンネル数：6【結果】備え付けのクッションのみにてDWI撮影した場合に比べ、スペーサーを用いて5cm以上コイルと被験者を離したほうが表在性の脂肪信号がより抑制された。【まとめ】タオル及びクッションなど、どこの施設にも置いてあるものをスペーサーとして5cm以上離しただけで、表在性の脂肪信号を抑制することが出来た。対象ボランティアにより抑制度合いは変わるもののDWI画像の改善は行えたといえるだろう。しかし、問題点として撮影時間が長すぎること、被験者の体格によりスペーサーの距離が保てないことがある。今後、問題点を改善していくことを課題とし、スペーサーを用いたDWI画像により臨床的な部分（DWIBS等）に結びつくことを期待する。

PDF-082　2D_脂肪抑制プロトン強調画像における関節唇損傷検査の有用性

○天川　友介、宮崎　達也、石坂　　友、木村　恵太

メディカルスキャニング

目的関節唇損傷評価を目的とした画像診断にはMRIが非常に有用であり、様々なシーケンスが用いられている。近年、特に用いられているのはGRE法による3Dシーケンスでのthin_slice画像やradial画像であるが、3Dシーケンス特有のボケが目立ち、微細な評価が困難な印象を受ける時がある。そこで我々は2D_脂肪抑制プロトン強調画像を用いることで股関節関節唇損傷の診断能の向上が図れるかを比較、検討した。使用機器MRI装置はシーメンス社製の3T_spectraを用いた方法対象は関節唇損傷評価を目的にMRI検査を行った40名。GRE法メディックと2D_脂肪抑制プロトン強調画像を比較検討した。評価は放射線科医2名、放射線技師5名で行った。結果対象の検査を比較検討した結果、GRE法メディックでは、40名のうち32名、2D_脂肪抑制プロトン強調画像では40名のうち36名という結果になった。考察GRE法メディックより、3Dシーケンスの特有のボケも無く、より鮮明に関節唇の損傷部位が2画面上で描出可能な2D_脂肪抑制プロトン強調画像を用いて撮影する方が、診断能の向上に図れる事が示唆された。

PDF-083　3D可変フリップアングルT2強調を使用した肩関節撮影の基礎的検討

○大澤耕一郎

相模原赤十字病院 放射線科部 放射線技術課

[背景目的]現在肩関節のルーチン撮影として2DによるFSE系T2強調画像を中心に使用しているが　斜位冠状断で棘上筋腱から棘下筋腱と観察していく場合の微小な断裂部位の同定には より連続性が保たれる3Dによるthin sliceが適していると思われる　今回新装置になったのを機に3D可変フリップアングルによるthin sliceT2強調による至適撮影条件を検討した[使用機器]　GE社製MRI　Optima 360　Advance 1.5T　使用コイル　3ch　shoulder　array　coil　[方法]　T2強調とプロトン密度に近いT2強調の2種類の撮影条件で撮影を行った　撮影時間は臨床でのルーチン撮影に適した時間とし5分以内を限度とした　T2強調　TE100ms固定とし　ETLを60　80　100　120と 変化させる　TRは1000　1500　2000まで変化させるプロトン密度TEは60に設定し　Kスペースの中心のエコーの設定を30から120まで3段階で変化させる得られた画像よりそれぞれSNRとCNRを測定した撮影対象は撮影の主旨に十分同意の得られた健常ボランティア1名 ファントムとして硫酸銅水溶液　鳥ササミ部分を使用した　[結果] T2強調では　ETLが長くなるほど　信号が低下し　SNRが低下した プロトン密度ではTE60msで固定しkスペースの中心のエコーが短くなるほど SNRが低下した　T2ではETLが60　プロトン密度ではKスペース中心のエコーは設定TEと同程度が 撮影時間を考慮すると最も適正であった　また3D撮影では腱板断裂の連続性の 把握がしやすくなると考えられる

HITACHI
Inspire the Next

ECHELON OVAL Type ORIGIN5

DKI

新しい拡散イメージングで
これまでに無い情報取得

→脳神経系の微細構造情報

Selective MRA

腹部血管の血流信号を
選択的に抑制

→腹部血行動態描出

All Round RADAR

頭部ルーチン検査に必要な
シーケンスにRADAR併用

→体動対策, 小児検査など

Breast MRS

2種の脂肪抑制併用により
高精度に脂肪信号抑圧

→高精度のChoスペクトル

DKI

DWIからDTI そしてDKIへ

DKIは、Multi-b factor(b≧3)、15軸以上の計測で得られる拡散画像を解析し、
従来には無い新たな指標を得る解析手法です。
DWI,DTIの解析情報に加え、交差神経の描出、白質病変、神経細胞変性など、
微細構造に起因する情報取得が期待されます。

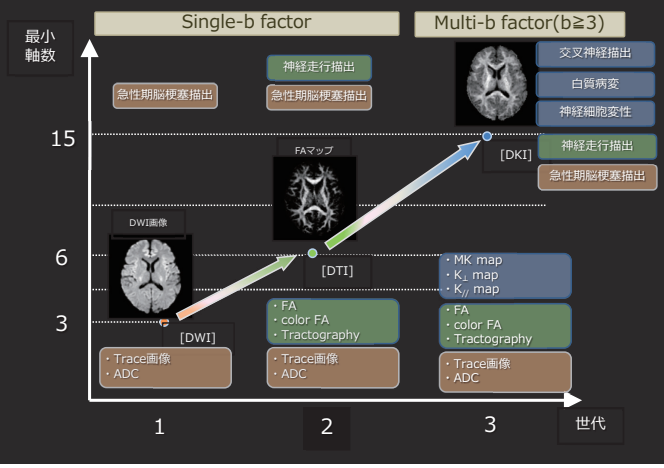

脳卒中や腫瘍の診断で高い有用性が示されているDWI,DTIは、水分子は自由に運動する(正規分布に従う自由拡散)という前提で各種解析を実施しています。

DKIでは、体内の水分子が様々な要因で動きに制限を受ける(正規分布から逸脱した制限拡散)という前提で解析を実施しています。DKIには、生体組織の微細構造による制限拡散が反映されていると考えられ、微小変化の計測が期待されています。

HITACHI
Inspire the Next

DKI

MKマップの特長(FAマップとの比較)

・FAマップ：水分子の動き易さの方向依存性(異方性)をマッピング
構造が神経線維のように異方的→高信号

・MKマップ：水分子の動きの制限度合をマッピング
方向は関係なく、制限が強い→高信号

神経線維の交差部分(⬇)　　**灰白質(⬇)**

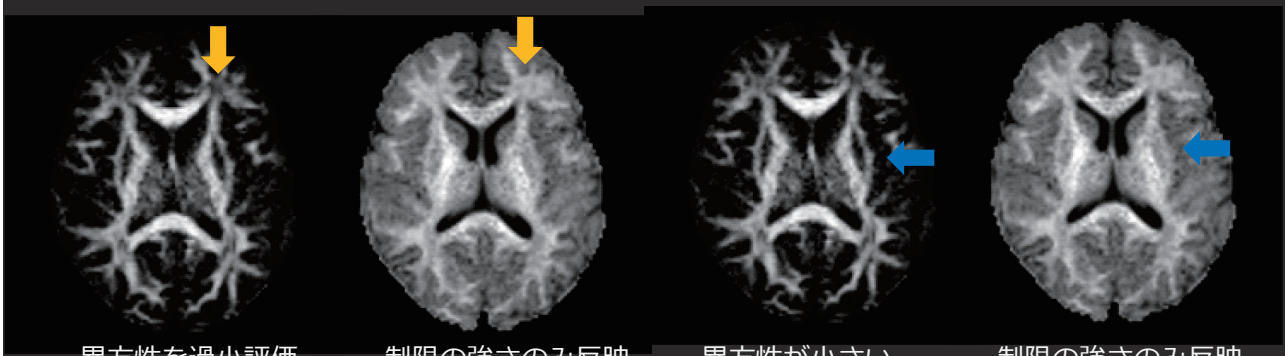

異方性を過小評価
→信号低下

制限の強さのみ反映
→信号低下なし

異方性が小さい
→低コントラスト

制限の強さのみ反映
→高コントラスト

FAマップでは信号低下する
交差神経も明瞭に描出

異方性が小さい灰白質もMKマップ
では高コントラスト

Selective MRA

血行動態の描出

・ペンシルビーム型のプリサチレーションパルス(BeamSat)で、
特定血管の信号を抑制
・MRAに血行動態の情報を追加

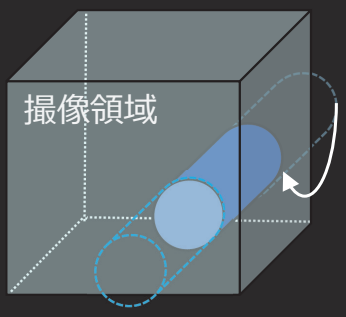

Pencil Beam型の
プリサチパルス(BeamSat)

HITACHI
Inspire the Next

Selective MRA

期待される適用例：門脈系の血行動態把握

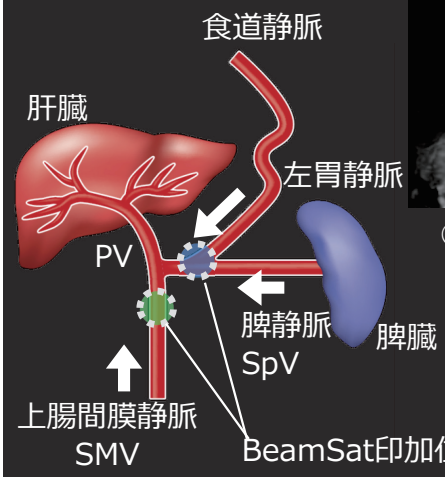

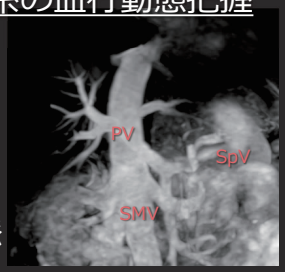

① BeamSat なし

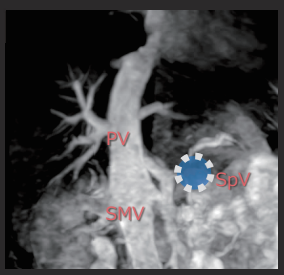

② BeamSat：SpV

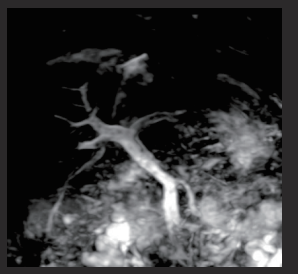

差分画像(①-②)
SpVからの流入血

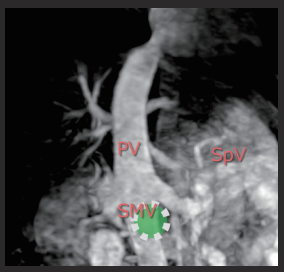

③ BeamSat：SMV

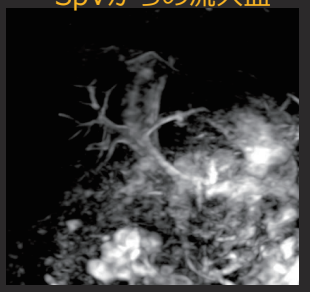

差分画像(①-③)
SMVからの流入血

門脈に流入する血液信号を選択的に抑制し、
特定の血流を選択的に描出

All Round RADAR

信号補正精度の向上によりGrE系シーケンスのRADARを実現

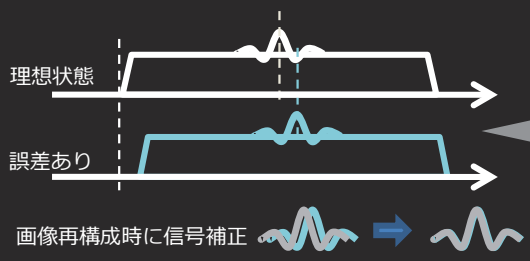

GrEシーケンスでは、傾斜磁場パルスの僅かな誤差でエコー信号ずれが発生します。直交系サンプリングでは、信号ずれが各エコーで同様のため画質への影響が生じませんが、RADAR では、放射状に計測するため、ずれの影響がアーチファクトとなります。

そのため、GrEシーケンスにRADARを適用するには、高精度の補正技術が必要となります。

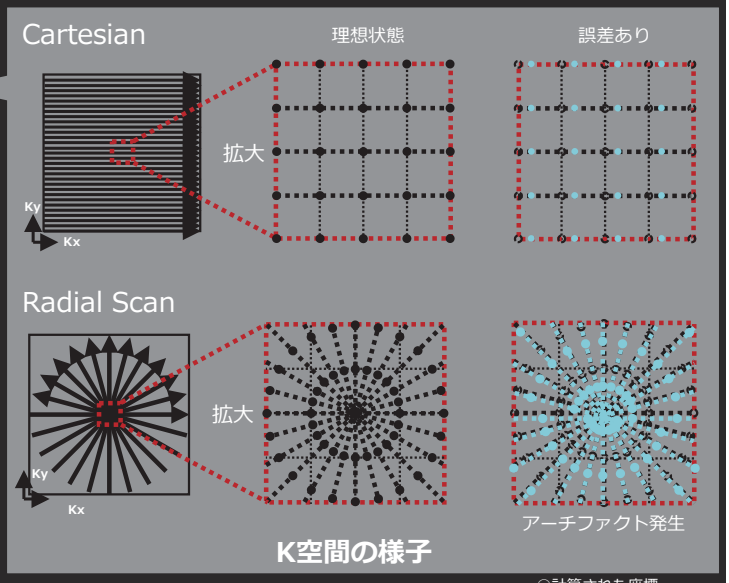

HITACHI
Inspire the Next

All Round RADAR

RADAR = Off / 5:26

RADAR = ON / 5:33

TOF MRA

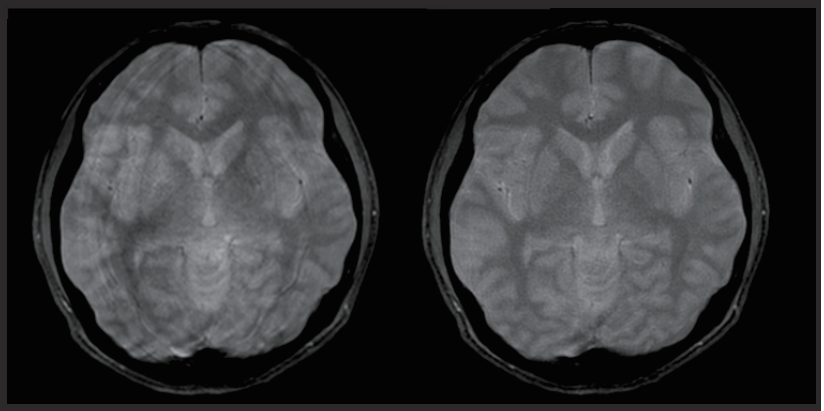

RADAR off 3:04　　RADAR 3:18

GrE T2*WI

高精度の信号補正技術によりGrEシーケンスにRADAR適用
頭部ルーチン検査に必要な全シーケンスでRADAR併用可能

Breast MRS

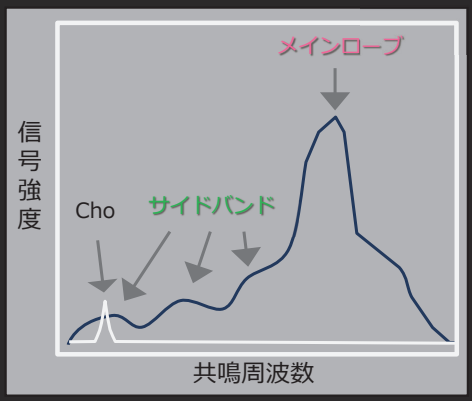

Breast MRSではCho信号がKey Pointとなります。
しかし、Cho信号は、メインローブとサイドバンドで構成される大きな脂肪信号と重なっているため、検出が困難です。
今回、2種類の脂肪抑制法を併用して高精度のCho信号検出を実現しました。

2種類の脂肪抑制法
- メインローブ：BASING法
- サイドバンド：TE-Averaging法

治療前

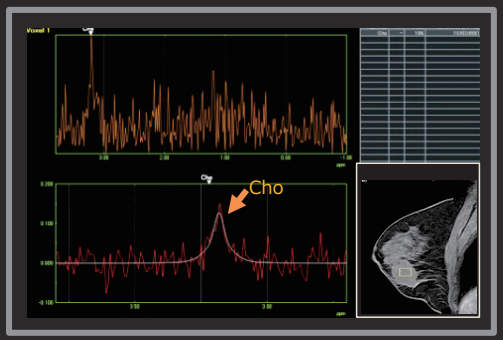

治療後

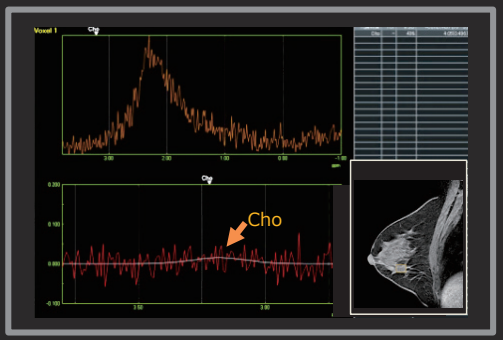

治療後はCho信号が低下

GE Healthcare

SIGNA Pioneer

新たな3.0Tの歴史が、日本から始まる

『MAGiC』をはじめ、進化したデジタル技術の『TDI』など、新たなる革新的テクノロジーを搭載

経済性や設置性にも優れ、新たな価値を生み出す
日本開発のプレミアム・ワイドボア
それがSIGNA Pioneer

最新テクノロジー
革新的アプリケーション “MAGiC”
デジタル技術の進化 “TDI”
DV25プラットホーム

優れた設置性・経済性
最小設置面積※1 29m2
消費電力 50%削減※2

快適な検査
SILENT SCAN
“やさしさ”を追求したシステム設計

※1 2014年7月現在。製品設置計画書に基づく当社既存製品との比較
※2 弊社従来型の3TMRI装置との比較

Discovery MR750w Expert 3.0T
Optima MR450w Expert 1.5T

すべては、ワイドボアの魅力を引き出すために

様々な体格への適応や、検査環境の向上を目的として需要が高まるワイドボアMRI

従来の設計思想では開口径の広いワイドボアと撮像能力の高性能化を両立することは困難でした。

ワイドボアであることの価値を最大限まで引き出すために、
GEは、Discovery MR750のハードウェアをベースに、
ワイドボアMRに固有に必要とされる
新技術を構築。

ワイドボア化と高い撮像
能力の両立を実現しました。

Discovery MR750 PLUS 3.0T

Discoveryでなければ、到達できない領域

Discovery MR750では、リサーチユースにおける高いパフォーマンスを実現するために、4つのハードウェアテクノロジーを搭載

Gradient Performance
最新の水冷化技術と3軸独立電源（iXYZ）により、3軸で50mT/m、SR200を達成

Optix
ガントリー内でのMR信号のデジタル
変換と光伝送技術により高いS/Nを獲得。

Large Volume Homogeneity
0.25ppm/40cmDSV（VRMS測定）の
静磁場均一性が支える高画質と
将来性。

Multi Drive
高いB1均一性を誇る2アンプ
4ポイントのMulti Drive技術を採用

SIGNA PET/MR

Imagine what MR can be

完全一体型の同時収集システム高い感度、TOFによる高S/NのPET部
最新のMRアプリケーション&パフォーマンス

強磁場下で使用可能なPET ディテクター
21 kcps/MBqの高感度ディテクター

MR 画像を用いたPETの吸収補正
シリコンフォトマルチプライヤー（SiPM）による
デジタルPET ディテクターモジュール
Time of flight 収集・再構成が可能

PETとMRのハードウエア インテグレーション

PET/MRのためのワークフロー

GE Healthcare

MAGiC (MAGnetic resonance image Compilation)

SIGNA Pioneer 3.0Tのみ

MRI診断を変える新たなイノベーション

頭部ルーチン検査では、読影に求められるT1強調画像、T2強調画像などの各コントラストの画像に対して、これまではその都度、撮像を行っていました。
MAGiCでは、一度の撮像を行うことで、T1強調画像やT2強調画像を含む6つのコントラストの画像が取得可能となります。
これにより検査効率の向上はもちろんのこと、読影が難しい病変診断への有用性が期待されます。

従来のMR検査

"6コントラスト=6スキャン"
撮像時間=約15分

MAGiC

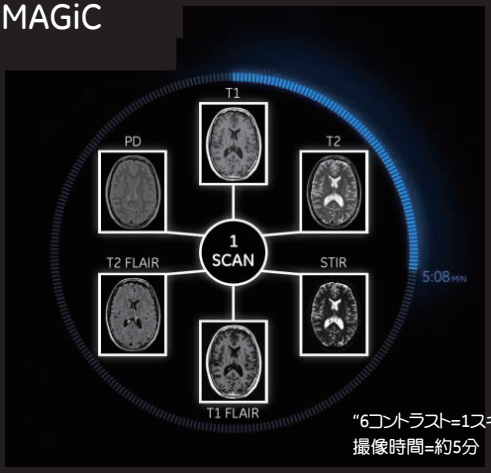

"6コントラスト=1スキャン"
撮像時間=約5分

パルスシークエンス

- MDME (multi-delay multi-echo) シークエンスによるデータ収集
- 複数の物理情報の混在した信号からピクセル毎T1, T2, PD値を計算

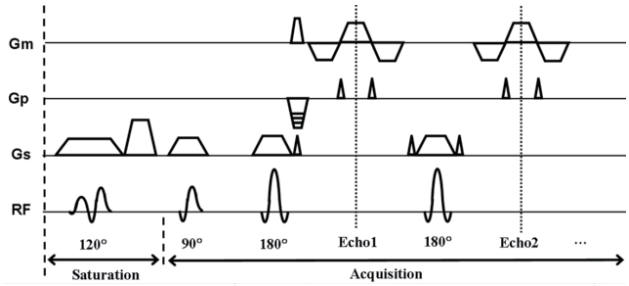

ポストプロセス "6コントラスト + 3マップ"

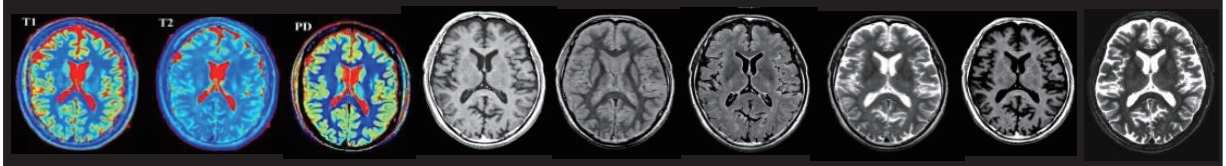

T1, T2, PDマップを基に、ユーザーが設定したTR, TE, TIに応じた画像を作成

GE Healthcare

SILENT Suite

SILENT SCANは、MR検査で発生する騒音を小さくするのではなく、発生させない技術です。
スキャンしない状態と比較してわずか3dB以下の音量という、ほぼ騒音を発生させない世界初*の技術です。
（*2015年4月調査）
今回、SILENT SCAN対応シーケンスに、DWIが加わりました。これにより、位置決めスキャンからMRA、T1w、T2w、FLAIR、DWIのルーチン検査を、SILENT SCANを用いて実施可能となりました。
また、整形外科領域ではプロトコルの最適化を行い、SILENT SCANを用いて、より良い画像が得られるようになりました。

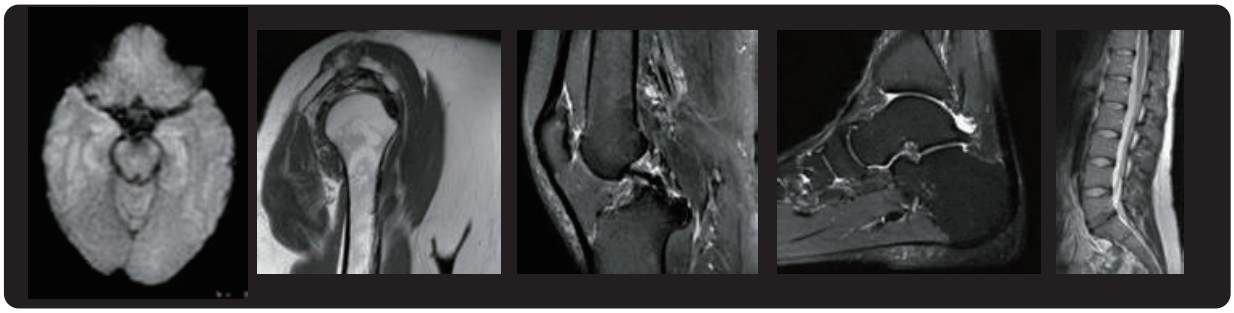

Zero TE

*Discovery MR750w 3.0T, SIGNA Pioneer 3.0Tのみ

SILENT SCANは、3Dラジアル法をベースとする専用の撮像ソフトウェア「Silenz（サイレンツ）」によって、特殊なグラディエント波形を用いてデータ収集と画像再構成法を行っています。
Silenzでは、非常に短いRF/パルスで励起し、その後すぐに信号のサンプリングを開始するため、TEは実質0となります。
Silenz MRアンギオグラフィでは、このZero TE技術により、血流によるボクセル内の位相分散や磁化率によるアーチファクトの影響を大幅に抑えることができます。
下記臨床例において、SILENT MRAではコイルやステントによるアーチファクトの影響を受けずに、ステント内の血流が描出されていることが分かります。

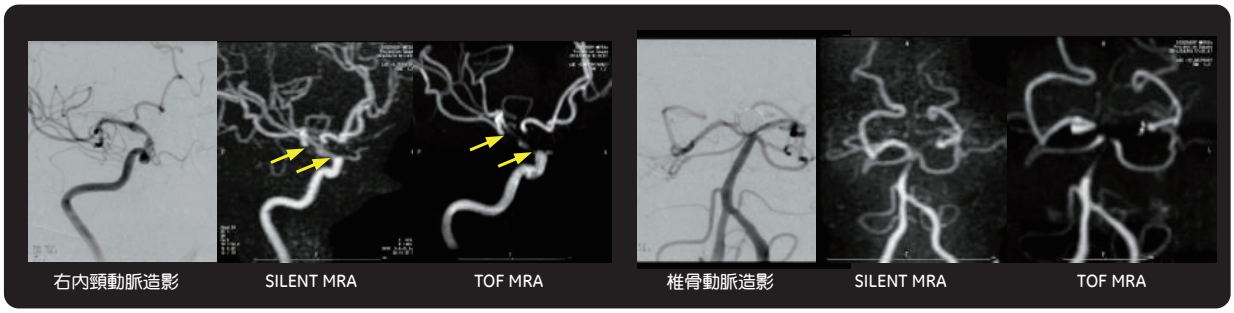

GE Healthcare

FOCUS *オプション

FOCUS（Fov Optimized and Constrained Undistorted Single-shot）は、2D選択励起（2D RF Excitation）と呼ばれる技術を基本原理とした局所励起撮像法です。
位相方向にFOVを絞って短冊状に励起する事で、特に拡散強調画像（DWI）及び拡散テンソル画像（DTI）において、小さなFOVの撮像でも折り返しアーチファクトの無い高分解能画像が得られます。主に骨盤領域や膵臓、脊椎等における臨床応用が期待されています。

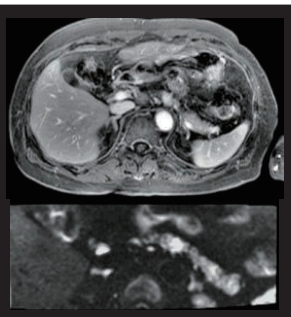

上段：3D LAVA Dynamic
下段：FOCUS AX b=600

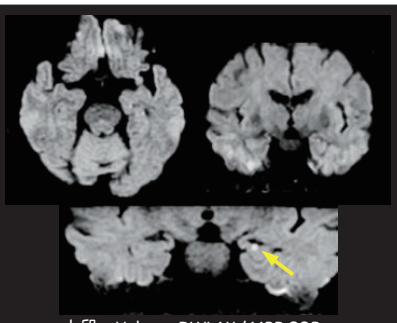

上段：Volume DWI AX / MPR COR
下段：FOCUS COR b=1000（1.5T）

T2w SAG（1.5T）

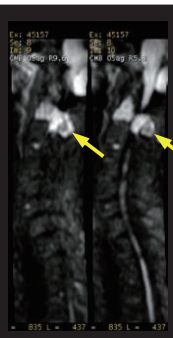

FOCUS SAG b=600（1.5T）

DISCO *オプション

DISCO（Differential Subsampling with Cartesian Ordering）は、2ポイントDixonをベースとしたシーケンスを応用し、View Sharing（k-space sharing）を用いることで高速化を実現しています。特殊なk-space充填法で、Pseudo Random Cartesianと呼ばれる複雑な手法を用いて、高い空間分解能と高速撮像を両立しています。

DISCOは高空間かつ高時間分解能のスキャンを繰り返し行うため、設定によっては一度のスキャンで数千枚という膨大な計算処理が必要になります。そのため、新しい超高速リコンストラクションエンジン（55,000枚/秒）と組み合わせる事で、ルーチン検査に影響を与えない高速リコンを実現しています。

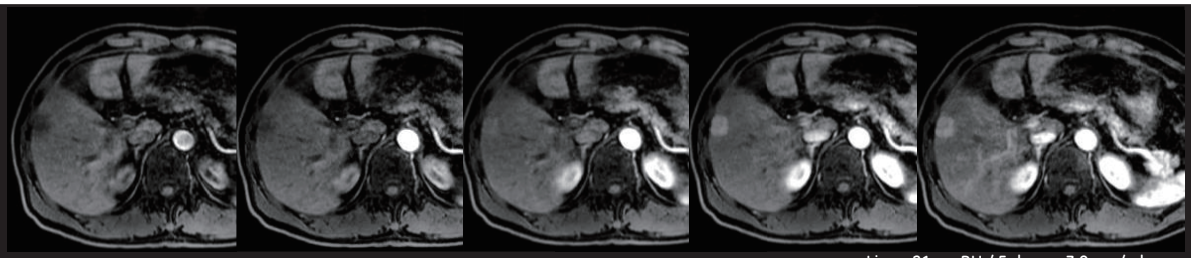

Liver 21sec BH / 5phase , 3.9sec / phase

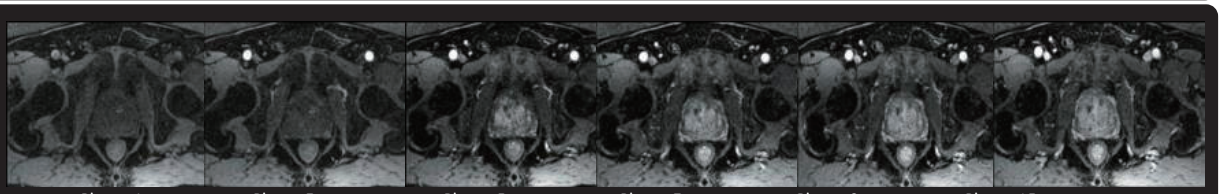

Phase-1 Phase-3 Phase-5 Phase-7 Phase-9 Phase-15

Prostate 10.6sec×15phase , 340×340 2.4mm

画像提供先（順不同, 敬称略）
順天堂醫院,新別府病院, 名古屋共立病院
聖隷浜松病院, 山形大学医学部附属病院

Discovery MR750 PLUS 3.0Tはディスカバリー MR750です 認証番号:221ACBZX00095000
Discovery MR 750w Expertはディスカバリー MR750wです 認証番号:223ACBZX00061000
Optima MR450w Expertはオプティマ MR450wです 認証番号:223ACBZX00032000
SIGNA Pioneerはシグナ Pioneerです 認証番号:227ACBZX00011000
SIGNA PET/MRはシグナ PET/MRです 認証番号:226ACBZX00058000

JB32821JA

PHILIPS

Ingenia CX 1.5T / 3.0T
ハイパフォーマンスなデジタルMRIが全てのルーチンを変える

デジタルコイルとハイパフォーマンスグラジエントコイルの融合

Ingenia CX（Clinical Excellence）は、業界最高クラスのグラジエントシステムと世界初*1のデジタルコイルシステムの融合によるハイエンドの3.0Tおよび1.5T MRIです。
アナログデジタル変換器（ADC）を内蔵したデジタルコイルによるSNRの向上は、画質の向上と検査のスピードアップにつながります。
さらに、デジタルコイルによる高いSNRを最大限に活かすハイパフォーマンスグラジエントシステムにより、更なる高画質にこだわることが可能になりました。

*1 フィリップス社調べ。2010年11月現在。

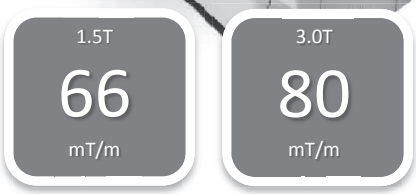

ルーティン検査から研究まで幅広い画質の追求を実現
デュアルグラジエントシステム

ショートボアマグネットだからこそ実現したデュアルシステムでは業界最高の傾斜磁場強度を実現し、高画質な拡散強調像や空間分解能の追求が可能になります。もちろん高いスリューレイトを活かした循環器領域の検査も可能です。

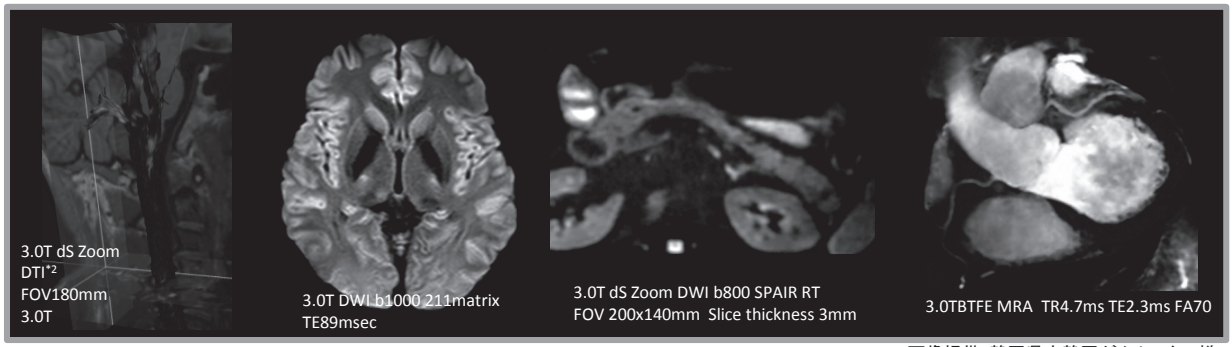

画像提供：静岡県立静岡がんセンター様

最小コイル径23mm！ dS Microscopy coil*2の搭載

コイル径47mmおよび23mmのマイクロスコピーコイルにより、従来の各専用コイルにない高分解能画像をご提供できます。
径の小さなコイルの弱点であった深部方向の感度域不足は、フィリップスのもつ高度な感度補正技術CLEARにより解決されております。微小な解剖構造の観察や、表在病変の質的診断や浸潤範囲の鑑別に最適です。

※2 : Option

PHILIPS

Premium IQ・Advanced MR

より洗練されたアプリケーションによる質（画質や診断能）の向上の実現

■ mDIXON XD*1

DIXON法は一回の撮像で脂肪抑制画像、脂肪画像、In phase画像、Out of phase画像の4種類の画像を再構成します。
フィリップスは、任意のTE設定が可能で高空間分解能を短時間で撮像が可能です。
また3D Full FOV B0 collectionと、7 peak fat modelを採用し、広範囲撮像においても正確な水と脂肪の信号分離が可能になりました。
循環器領域を含む全身領域でお使い頂くことができます。

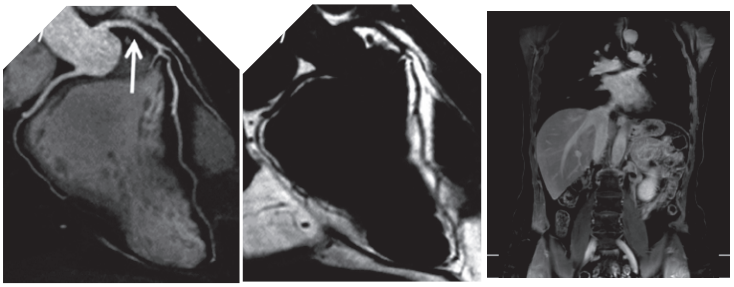

mDIXON XD Water image　mDIXON XD Fat image　mDIXON XD Water image FOV 450

■ O-MAR*1

MR対応体内金属インプラントによる磁化率アーチファクトの低減機能。
High Bandwidthや脂肪抑制の選択により磁化率アーチファクトの低減を図るMARSに加え、View Angle Tilt法やSEMAC法を用いてスライス面内およびスライス方向のアーチファクトを低減できます。
高速SE法のT2Wをはじめとして T1W、PDW、IR等マルチコントラストに対応しています。
また上記mDIXON XDと併用することで、骨盤など磁化率変化の大きい領域において、高画質を得ることができます。

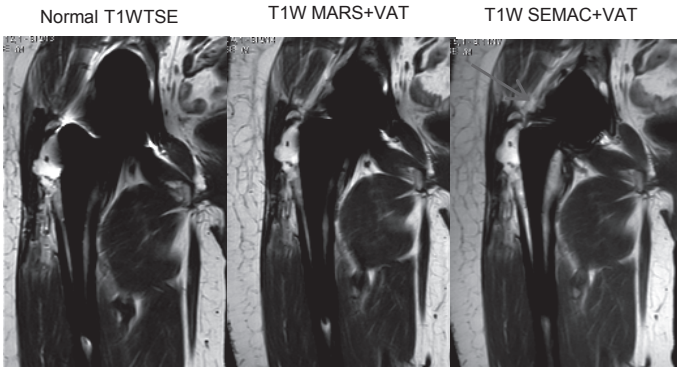

■ BASS-TRANCE

BASS-TRANCE(Background Suppressed Single shot TFE-TRANCE)は、サチュレーションパルス等の背景信号抑制パルスに心電同期を併用した非造影下肢血管描出技術です。
従来の心電同期併用のTOF法や拡張期と収縮期の差分法と違い、データ収集時間を極端に短くすることができます。
データ収集は、グラジエントエコー法とSSFP法（Balanced TFE）の選択が可能です。
Balanced TFE法の場合、Flip Angleを徐々に深くすることで膀胱や関節液の信号を抑制できます。

Peripheral BASS-TRANCE T1WTFE(3.0T)
0:55min/station Total scan time 7min

画像提供：UTSW, Dallas, USA(Ingenia 3.0T)
※1：Option

PHILIPS

MRI Inbore Experience

“映像と音楽”そして“思いやり”による新しい検査環境

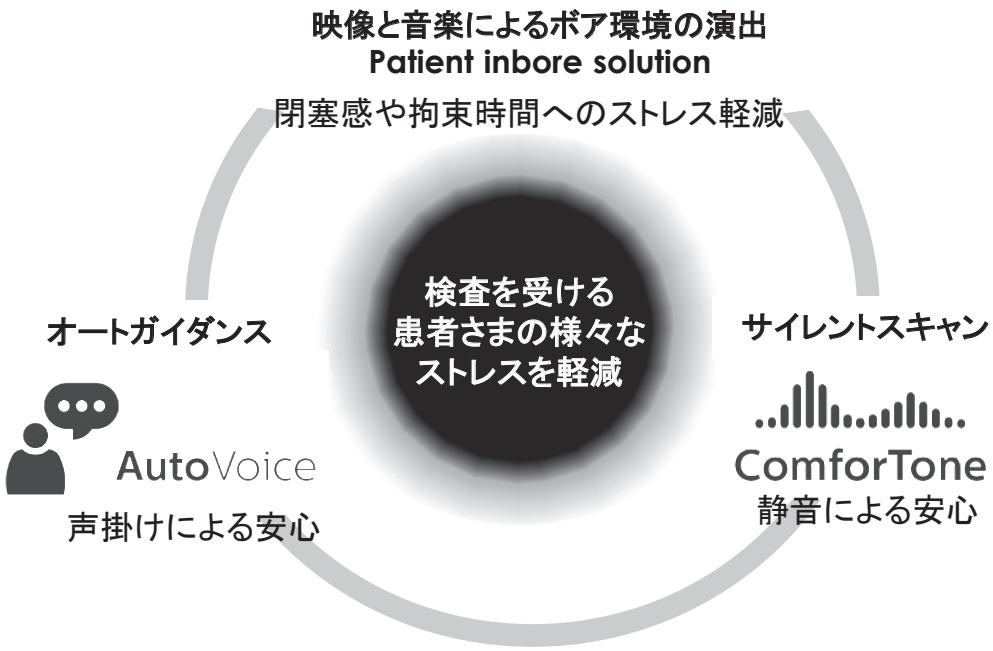

■ **Patient Inbore solution**[*1] 映像と音楽によるボア環境を演出し、閉塞感や拘束時間のストレスを軽減

■ **ComforTone**[*1] SNRやコントラストを維持して、最大80%ノイズをカット

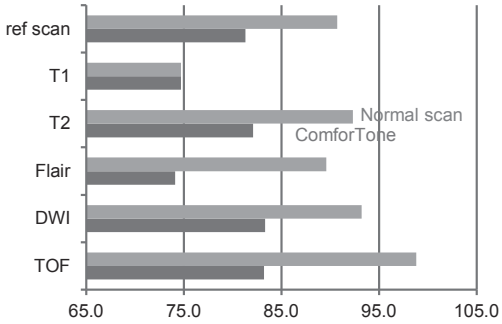

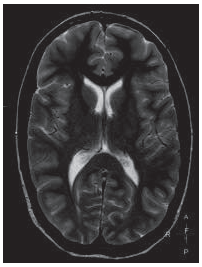

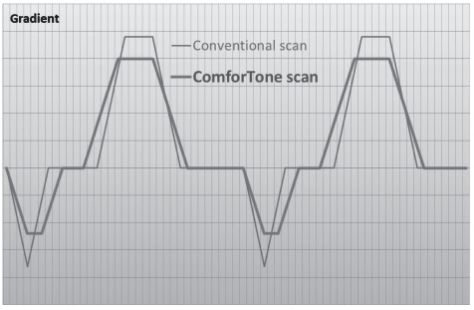

シーケンスおよびコントラストに応じて傾斜磁場の印加波形を繊細に制御

※1：Option

PHILIPS

Ingenia MR-RT sim

放射斜線治療計画用装置（1.5テスラ、3.0テスラ、70cmボア対応）

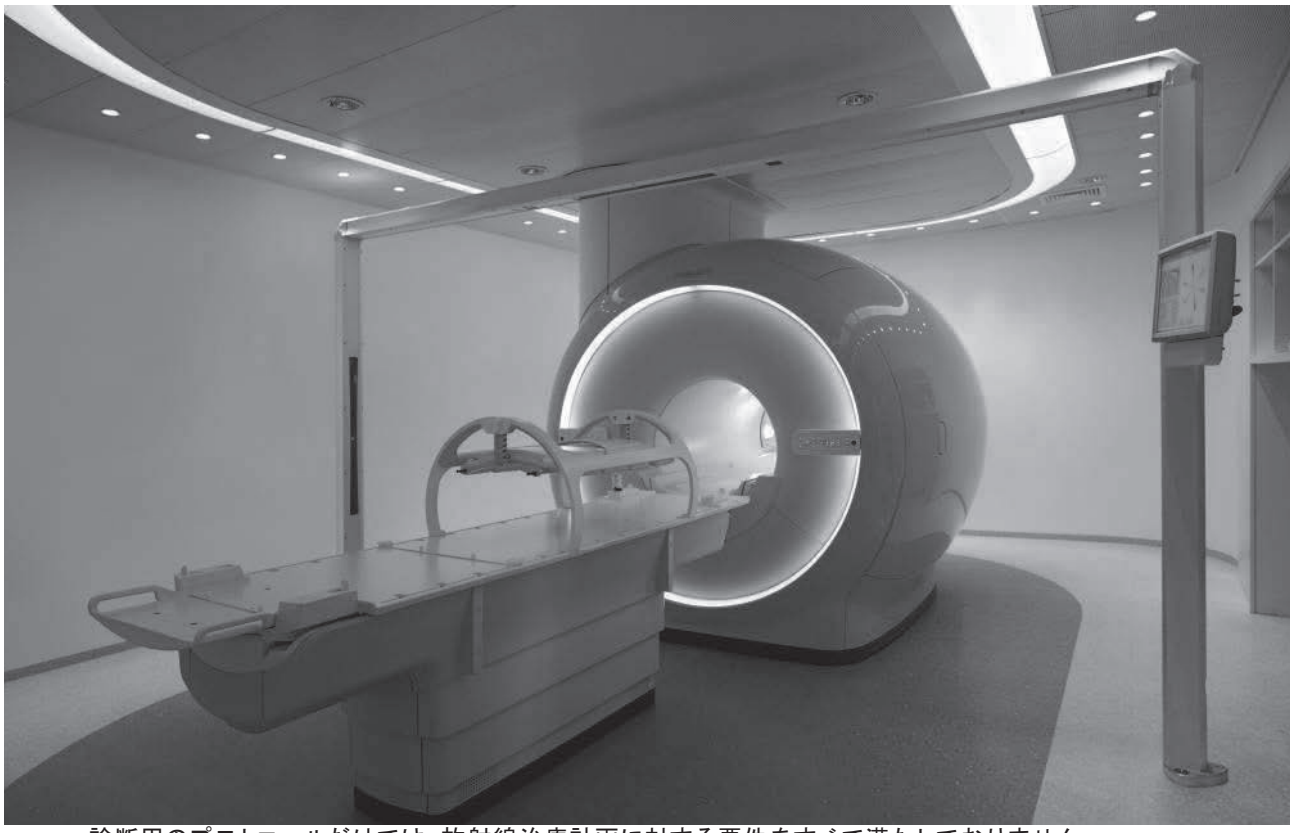

診断用のプロトコールだけでは、放射線治療計画に対する要件をすべて満たしておりません。
画像診断と放射線治療計画を円滑に行うにためにも、専用のアプローチが必要となってきます。

Ingenia MR-RT simは、腫瘍やその重要な周辺組織の輪郭を正確に描くために、放射線治療時と同等の位置で画像が得られるように設計されています。また、前立腺においてはオプションとしてMRCATと呼ばれるMR-only simulationソフトを用意しております。

■ A comprehensive MR sim solution

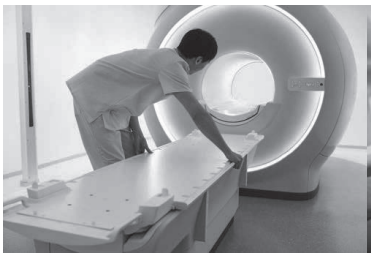

MR CouchTop



可変式Anterior Coil support



海外ベンダー3社の固定具に対応

TOSHIBA
Leading Innovation

Vantage Titan™ 3T

Saturn gradient

High-powered Open Bore MRI

Saturn Gradient は、画質、撮像時間、自由度などすべての機能、日々のMRI検査を新しい次元に引き上げます。新型傾斜磁場システムSaturn Gradientによりオープンボアでは困難だった傾斜磁場の安定した高出力化を実現しました。

Triple cooling
冷却機能を従来の2倍に増加させ、高負荷時の温度上昇を抑え中心周波数を一定に保ち高画質を可能にします。

High pressure molding
出力増加に伴い増大するローレンツ力を抑制
コイル振動、電気的干渉を抑制し、マルチエコー等の画質劣化の原因となる位相誤差蓄積が抑制され、画質が向上します。

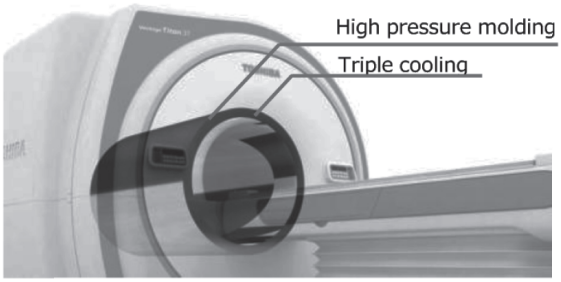

＊本内容にはオプションを含みます

Vantage Titan™

Open Your Future
未来をひろげる新世代Open Bore MRI

Vantage Elan™

高磁場MRIの臨床性能はそのままに
撮像室最小設置面積 約16㎡のスペースに設置可能な
画期的な次世代 1.5T MRI



東芝MRIの技術開発

東芝はエネルギー、ストレージにヘルスケアを3つ目の事業の柱として加え、より豊かにいきいきと暮らせるHuman Smart Communityの実現を目指している。東芝らしい技術やサービスをかけあわせることで、新たな価値をもたらすための技術開発を行っている。その中で、MRIの技術開発は次なるステージに向けて挑戦を続けている。本稿では、東芝が取り組んでいる新しい技術開発のうち、圧倒的な高画質を具現化するための3つのキー技術について概要を述べる。

1. UTE(ultra short TE画像収集) 技術の進展

TE時間を大幅に短縮することで従来見えなかったT2* の短い構造物を描出する技術が進展している。これはRFパルス直後の信号から画像化を行うため、FID信号直後から信号収集を行うための2つの要素技術から構成される。Fig. 1 に示すようなa) 非選択励起、もしくは非常に弱い選択励起傾斜磁場, b) RFパルス直後からの収集をおこなうためのラジアル収集とその再構成技術である。TEの短縮によるT2/T2*の短い組織の観察の他に、流れによる信号のリフェーズが起きにくい等の特徴があるが、傾斜磁場波形の高精度な制御と補正が必要となる等、技術課題を持つ。今回、新たに拡張性の高いシーケンス開発プラットフォームを活用すると同時に、再構成速度の高速化によりUTEを実用化した。

高分解能画像としてFig.2に示すようにT2* の短い組織が多い胸部での応用 [1] を進めている。この例では呼気と吸気の描出能を比較し、呼気の描出能のほうが優れることを確認している。また高分解能化により、関節系やブレストのインプラント膜の描出などの新たな臨床応用についても検討中である。

さらに複数のTEで撮像を行うことで、T2* 減衰からR2*を求める取り組み [2] を行っている。シングルエコーの形態画像に比べると分解能は犠牲になるものの、上記UTE 画像化のためのパルスシーケンスを複数エコー収集化し、2つのTE(100us/ 1.2ms)の画像が得られる。加えて、収集開始点のDelayを400us分調整することでTEを延長した500us/ 1.6msと、800us とした900us/ 2.0ms の収集を行っている。これらの多点TEのデータから、肺野のR2* 値を求める定量化を試みた。TE多点データの指数減衰フィッティングは2時定数で良い結果が得られた。肺野信号には2つのR2* 成分が混在している可能性があるという仮説の元、肺野の中の部位、体位（仰臥位と腹臥位）等によりそれらが変化しているかを検討中である。高分解能の形態画像にR2* の情報を付加することで新しい臨床価値が得られことが期待される。

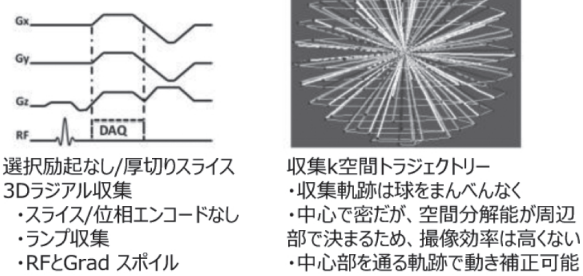

Fig. 1 UTE シーケンス図

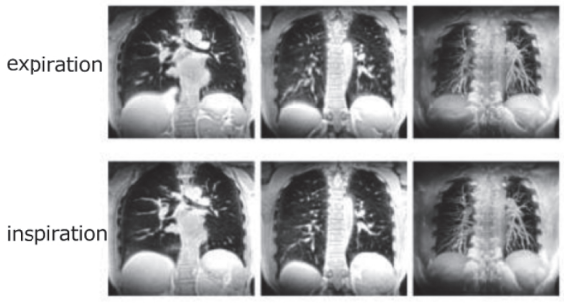

Fig. 2 呼吸による肺野の描出能の差

2.計算画像による拡散強調（DWI）の進歩

MRIの初期にはT1, T2などの定量画像が検討されたが、現在ほとんどの臨床現場ではT1WI, T2WIなどの強調画像(Weighted Imaging: WI)が用いられている。近年、「定量画像を用いて計算でWI」を求める手法が、実収集よりも高速、パラメータの事後設定可能、または実収集より良質な画像を提供可能な方法として提案され、注目されている。その手法の拡散強調（DWI）への応用に関して述べる。DWIは脳神経系のみならず、腹部系においても腫瘍細胞のように細胞密度が大きいと拡散が小さいため、DWI画像で正常組織に比べ高信号に描出される、という特異性を生かして腫瘍検出の手段としても広く用いられている。DWIでは拡散による位相分散を強調する（単位はb値）ための大きなMotion Probing Gradient (MPG)を印加するがゆえにハード（傾斜磁場系）への負荷が大きく、読み出し部分にEPIを用いることで渦電流によるひずみも増す。また振幅画像を用いることによるバイアスノイズ(Recian noise)のため低信号値は正しく生成されずSNRが低下するという大きな問題がある。

その解決手法として、比較的低い2段階以上のb値のDWI収集画像から求めたADCを用いてさらに高いb-値のDWI画像を計算で生成するcomputed DWI (cDWI)が考案され、前立腺などで評価されている[3,4,5]。それでもDWIはb=1000[s/mm2]印加のため、TE=80ms程度のT2Wであり、長いT2の組織と病変との鑑別が困難という「T2-shine through effects」がしばしば問題となる。これを解決するために、システム観点では新たに開発したMulti b-value DWIと傾斜磁場システムの最適設計によるTE短縮化によりこの効果の低減を図る。それに加え、「定量画像を用いて計算でWI」を求める手法の変法として、MPGのないshort TEのPDW画像を加え最低3点から任意の(TE, b)を有するDWI画像を生成するshort TE cDWI(sTE-cDWI)を適用する[6]。提案法ではnoise伝搬の影響を受けて同一TE実収集画像よりノイズは増大するものの、特に対象組織が背景組織よりT2が短くかつADCが小さい場合にはCNRが向上する。また、TE=0のDWI画像も生成可能であり、定量マップとしてADC mapに加えT2 mapも生成可能である。sTE-cDWIでは、さらにTRを変えた画像を加えればT1 mapも生成可能なので任意(TR/TI, TE, b)のDWI画像を生成可能である。基礎実験ではセロリや脳白質でMPGを繊維走行方向に直行に印加した場合、繊維部分のCNRが増大し、「T2 shine-through effects」は従来のcDWIでもCSFなどADCの大きい組織ならばb値を十分大きくすれば低下するが、sTE-cDWIではさほどb値を大きくしなくても低減可能であった(Fig.3)。付加的に必要なshort TE画像は位置合わせの問題を克服して通常のFSE系などのルーチン画像の適用が可能となれば、トータルの収集時間の増大は抑制可能である。今後の他のパラメータを加えた検討等を含め、本手法の成熟と臨床評価が期待される。

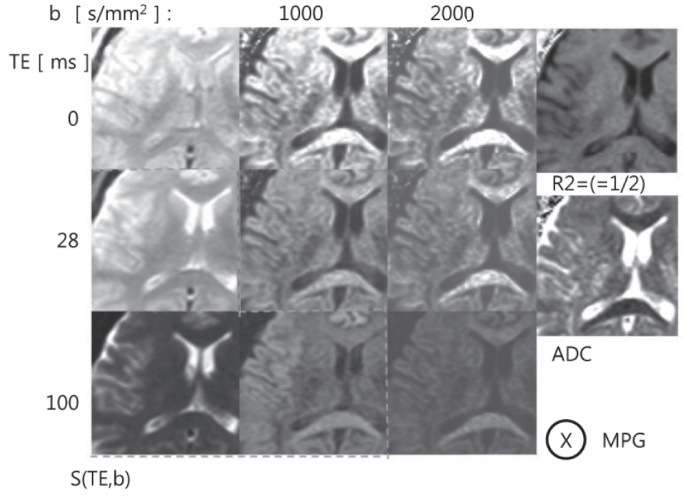

Fig. 3 sTE-cDWI
（正常ボランティア）

3. FASE法DWIによる難部位撮像と静音化技術

DWI撮像の技術的な問題点の一つとして、上記に述べたように読み出しにシングルショットSE_EPIを用いることも一因で、それらに対処するため読み出し部分にシングルショットの高速スピンエコー法を用いるFASE_DWI [7] も応用され頸部や肺野のDWIに用いられている。

一方、低騒音化の見地で現状の頭部プロトコルを俯瞰すると、制約条件としてDWI撮像がある。EPIによる傾斜磁場の高速スイッチングによる騒音は従来からのハードウェア静音化技術を適用することで大きく減らせるが、加えてソフトウェア静音化技術が有効なFASE_DWIにより、騒音レベルをさらに減らし患者さんの負担を軽減するアプローチについて検討を進めている。従来のSE_EPI_DWI，FASE_DWI、FASE_DWI静音化版の3つの騒音の比較がFig.4である。SE_EPIに比べFASE_DWIでの低騒音化が確認できる。さらに静音化版を適用することで、全体的な音圧が下がるだけでなく、周波数スペクトラム分布として低周波側にシフトすることで体感での騒音レベルが減少し、患者さんの負担を減らせることが分かる。

まとめ

当社は、さらなる基本性能の向上や従来のMRI装置では困難な新たな画像コントラストを提供する。また、非造影技術を今後も先駆者としてより一層進化させ、人にやさしいMRI装置をめざして患者さんへの負担を減らす取り組みを続けていく。

＊本稿で紹介する技術は薬事法未承認のため，販売・授与できません。

参考文献

(1)A. Lu、宮崎美津恵、梅田　匡朗、油井　正生、神山　久信、大野　良治, “Respiration effects on Ultra-short TE（UTE）Pulmonary MR Imaging”, 第42回日本磁気共鳴医学会大会抄録誌 pp 201

(2)A. Lu, X. Zhou, 宮崎美津恵、油井正生、大野良治, “Multiple T2 Environments in Lung Parenchyma using a 3D Multi-Echo Radial sequence”, 第43回日本磁気共鳴医学会大会抄録誌

(3)Blackledge MD, Leach MO, Collins DJ et al. “Computed Diffusion-weighted MR Imaging May Improve Tumor Detection.” Radiology 261:573-581, 2011.

(4)Y. Ueno, S. Takahashi, K. Kitajima et al. “Computed diffusion-weighted imaging using 3-T magnetic resonance imaging for prostate cancer diagnosis.” Eur Radiol 23. 3509-16 ,2013.

(5)T. Kimura, Y. Machii, “Computed Diffusion Weighted Imaging under Rician Noise. Proc. of 20th ISMRM (2012), pp3574.

(6)T. Kimura, Y. Machii, N. Sakashita, “A Short TE Computed Diffusion Weighted Imaging.” Proc. of 23th ISMRM (2015), pp2929.

(7)K. Tsuchiya, S. Katase, A. Fujikawa, J. Hachiya, H. Kanazawa, K. Yodo, “Diffusion-weighted MRI of the cervical spine code using a single-shot fast spin echo technique: findings in normal subjects and in myelomalacia.”, Neuroradiology (2003) 45: 90–94

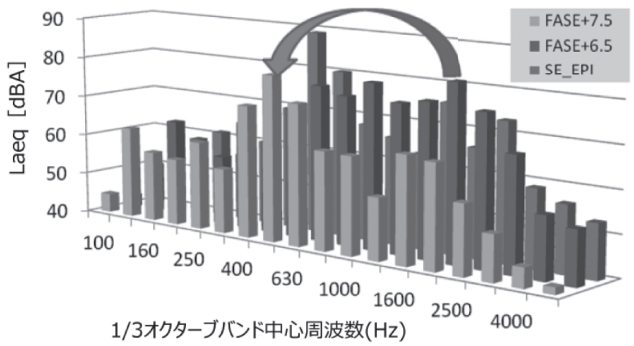

EPIに比べ、FASEで全般的に騒音の低減が可能

低騒音化オプションにより、最大信号ピークが2000Hzから400Hzへシフトし、全体の騒音レベルが減少
※1.5Tプロトタイプによる

Fig. 4 SE_EPIとFASE_DWIの騒音比較

QISS (Quiescent Interval Single Shot)

syngo MR E11

10 人に 1 人
糖尿病をかかえている成人の数 *1

3 人に 1 人
糖尿病患者（成人）を末梢血管障害の数 *2

新たな腎不全発症の **44%** は糖尿病が主因である *3

*1 Danaei et al. ; The Lancet, 2011 Jul 2;378(9785):31-40
*2 Marso et al. :JACC, 2006;47(5):921-929
*3 http://www.diabetes.org/diabetes-basics/statistics

末梢血管描出を高速に行うために開発された新しい非造影 MRA 技術が QISS 法です。従来の非造影 MRA と比較すると、血管選択のためのサブトラクションを必要とせず、短い検査時間（最短で 1 スライス 1 心拍）で優れた描出能を実現できます。

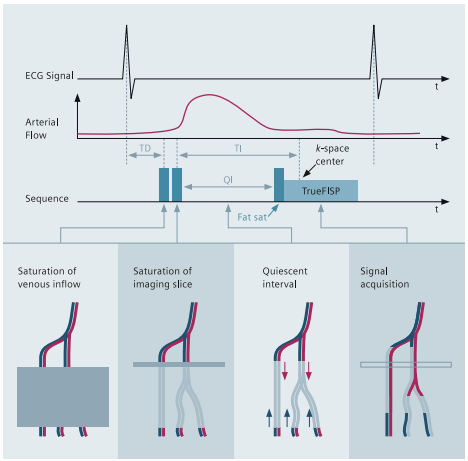

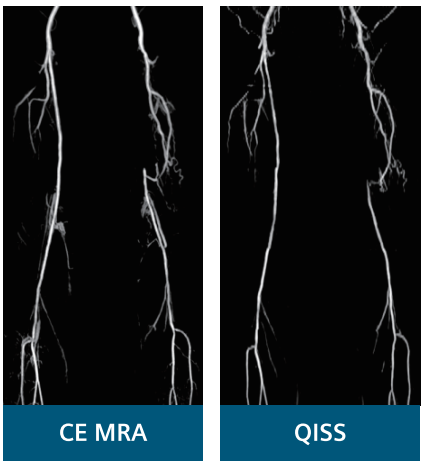

Advanced WARP

syngo MR E11

膝関節形成術や股関節置換術の増加に伴い、金属アーチファクトの抑制技術が大きく注目されています。一方で、金属アーチファクト抑制撮像には、いくつかの手法がありその軽減効果は様々です。Advanced WARP は、SEMAC 法をベースとしたシーケンスを採用し、スライス面内およびスライス方向に広がる金属アーチファクトを大幅に軽減可能です。

金属の撮像実験

Cobalt Chromium
実験で使用した金属
（コバルトクロム製）

Conventional
(通常の高速 SE)

high band-width
(一般的な抑制手法)

Advanced WARP
(SEMAC)

金属アーチファクト抑制効果

高

Advanced WARP

SEMAC 法をベースとしたシーケンス。
スライス方向の金属アーチファクト抑制まで可能で、抑制効果が高い。

WARP with VAT

下記 WARP に加え、VAT（view angle tilting）技術を併用することで撮像面内の金属アーチファクトを抑制。

一般的な金属アーチファクト抑制技術 (high band-width など)

ボクセルサイズを小さくする、RF を最適化する、広いバンド幅（high band-width）でデータ収集するなどの対策を施した状態（シーメンスではこれを WARP と呼ぶ）。

Conventional

金属アーチファクト対策を何も施していない状態。

低

※ 本ソフトウェアは金属アーチファクト抑制を目的としたものであり、発熱などの安全性を保証するものではありません。病院内の運用に則った検査をお願いいたします。

MAGNETOM Spectra Evo

syngo MR E11

It's the key to 3T.

それは 3T 品質への鍵

MAGNETOM Spectra Evo は、卓越した 3T MRI の画像品質と全身領域のアプリケーションに対応する高品質な操作性と柔軟性を兼ね備え、高いコストパフォーマンスを維持しながら、これまでのシーメンス MRI で培われた先端的なテクノロジーがシステムインテグレートされています。高い機能性を重視しながら、スマートな運用性を提供すること。これこそ、MAGNETOM Spectra Evo が実現する SMART MRI です。

syngo RESOLVE
歪みを大幅に軽減し、進化したディフュージョン

MR 検査において頻繁に使用されるシーケンスですが、磁化率の違いによる画像の歪みや位置ズレは大きな問題となっています。*syngo* RESOLVE（以下：RESOLVE）は、この歪みや位置ズレを大幅に軽減することを可能とした撮像法であり、歪みや変形により診断が難しかった梗塞や腫瘍などの描出能改善が期待できます。ソフトウェアバージョン E11 では、データ収集時間を最大 43 %* 削減する機能が追加されます。

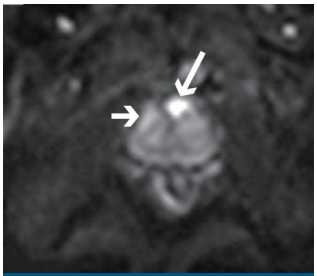

ssEPI-DWI (b1000)

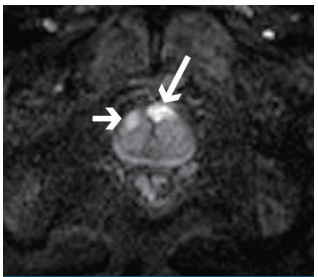

RESOLVE (b1000)

ssEPI-DWIでは辺縁部分で、歪みにより疾患が変形している。RESOLVEでは歪みが大幅に減少しており疾患の形状などがはっきりとわかる。

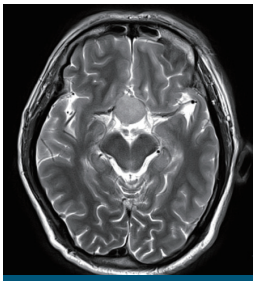

T2WI TSE

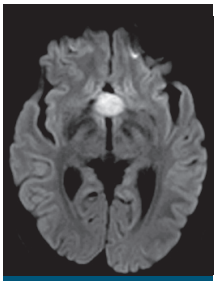

RESOLVE (b1000)

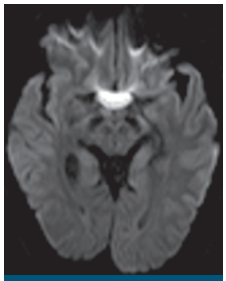

ssEPI-DWI (b1000)

ssEPI-DWI（右）は、T2WI（左）と比べ疾患の形状が変形している。RESOLVE（中）では、歪みによる影響が少ないため、部位や形状を含めT2WIと比較したマルチパラメトリックMRIによる診断が有効となる。

*自社比

MAGNETOM Amira

syngo MR E11

The clever spin on 1.5T.

シーメンスが目指したのは、洗練された合理性

被検者にとって快適な検査を提供する。臨床用途に合わせて最適化された高画質を提供する。MRI 装置特有の複雑な手順や設定を簡略化し、検査時間を短縮する。進化した省エネルギー設計により、コストを削減し、次の投資につなげる。

MAGNETOM Amira には、これからの病院経営にとって必要なテクノロジーが結集しています。

Quiet Suite
やさしい静かさ、妥協のない画質

Quiet Suite は、高画質を保ちながら、従来より最大 97 %以上のノイズリダクション * を可能にする静音技術機構です。被検者の心理的負担を軽減します。

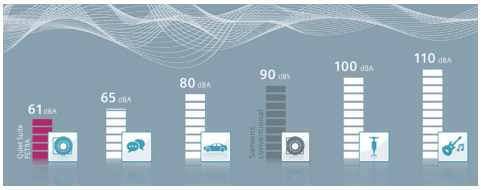

最大
97 %低減*

Save energy with Eco-Power
最大 30 %* の電力消費削減を実現

超伝導型マグネットでは、液体ヘリウムを効率的に循環させ消費量を抑えています。このため、24 時間 365 日常にヘリウム循環のためにチラーを動かし続けています。MAGNETOM Amira に搭載されている Eco-Power 技術は、マグネット内の液体ヘリウム状態をモニタリングし、必要な時だけ循環させるシステムを実現。これにより、装置スタンバイ時の電力消費の電気代を最大 30 %* という大幅な削減を可能としました。

*自社比

索　　引

発 表 者 索 引

数字は演題番号を示す

SL：特別講演，CESL：Cutting edge Special lecture，S：シンポジウム，MS：ミニシンポジウム，
JKS：JSMRM-KSMRM Symposium，EL：教育講演，O：一般演題(口演)，
O~末尾E：一般演題(口演)/英語，P：ポスター，PDF：PDFポスター，LS：ランチョンセミナー，
ES：イブニングセミナー，M：モーニングセミナー，AS：アフタヌーンセミナー

【A】
Aiming Lu O-1-055E, O-2-023E, O-2-026E
Allen Waggoner O-1-026E, O-1-092E

【B】
Benjamin Thyreau P-1-031
Bum-Soo Kim JKS2-2

【C】
Chang Hyun Oh 座(JKS1-1~4)
Christian Stehning P-1-033
Chung Yong Eun JKS1-4
Cline Marcella P-2-050
Cross Donna P-2-050

【D】
David Grodzki O-2-039, P-2-029
David Porter PDF-059

【F】
Feng F Huang LS-6-2

【G】
Gary Hui Zhang SL2-1
Genfa Yi P-1-042
Gregor Jost O-2-014E
Greiser Andreas PDF-043

【H】
Ho Jong Chun JKS2-4
Hubertus Pietsch O-2-014E

【J】
Jeff Kershaw 座(MS1-1~4)
Jeong Min Lee JKS1-2
Jianchu Xu P-2-003
Jörg Barkhausen LS-1-2
Josef Vymazal ES-2-2

【K】
Kang Cheng O-1-026E, O-1-092E
Kang Wang O-1-114, O-2-046

【L】
Liu Tian O-1-039
Lizhong Jia P-1-042

【M】
Marcus Alley O-1-051E
Mark E Schweitzer MS1-1
Marty Pagel S-1-1
Michael Garwood O-1-082
Murali C. Krishna S-1-3

【N】
Nikola Stikov CESL-1

【R】
Ripley Barry P-1-013

【S】
Seung Hong Choi LS-1-1
Shubham Gupta O-1-092E
Soyong Lee P-1-013

【T】
Tae-sub Chung 座(JKS2-1~4)
Taha M. Mehemed O-1-038
Tian Liu PDF-022
Topi Tanskanen O-1-026E

【U】
Ulrich Katscher P-1-033

【W】
Wang Yi O-1-039
Wei Zhao P-1-042

【X】
Xiangzhi Zhou O-1-055E, O-2-026E

【Y】
Y Wang PDF-022
Yacoub Essa P-1-068

【あ】
相賀　仁 PDF-034
相田　知海 O-1-019E
相田　典子 座(O-1-019E~023E), O-1-022E, P-1-016, P-1-018, P-1-077, P-1-078
アウレリアン　スタルダー O-1-105
青木伊知男 座(S-1-1~6), O-1-019E, O-3-009E, P-2-004
青木　茂樹 S-1-6, P-1-029, P-1-073, P-1-081, P-2-026, P-2-030, P-3-008, P-3-010, P-3-011, P-3-017, P-3-019, PDF-076
青木　孝枝 S-4-5
青木　孝子 P-2-037, PDF-032
青木　隆敏 P-2-041
青木　信彦 P-3-003
青木　裕幸 O-1-080
青柳　康太 O-2-024E
青山　裕一 O-2-044
赤井　宏行 P-1-045, P-2-001
赤井　亮太 P-1-051
明石　敏昭 P-1-031
赤塚　吉紘 O-2-028E, O-2-084, O-3-003E
赤羽　正章 座(O-1-106~111),

LS-13-2
秋田　大宇　P-1-035
秋月　俊介　PDF-047
秋葉　秀一　P-2-032
秋元　　俊　O-1-080
秋山いわき　O-2-031
秋山　純和　PDF-026,
PDF-033,
PDF-078
穐山　雄次　O-2-119,
O-2-120
秋吉　和也　O-1-080
浅井真友美　PDF-021
浅田久美子　P-1-035
浅田祐士郎　O-2-070
浅野　健二　O-2-063,
P-1-074,
P-3-027
浅海　　直　O-1-101
浅山　良樹　O-2-011E
東　　高志　P-1-006
東　　健　O-3-006E,
O-3-008E
東　　則仁　P-1-015
東　美菜子　O-1-008,
O-1-037,
O-1-042
麻生　朝香　O-2-096
安達登志樹　O-1-104
安達　　元　O-1-080
安達　　睦　O-2-069,
P-2-027
愛多地康雄　O-2-046
厚地修太朗　O-3-036,
O-3-037
厚見　秀樹　O-1-057
阿比留健太郎　O-2-082
アフニザンファイザル　アブドゥラ
O-1-057
阿部　　修　座(S-3-1~6),
座(LS-13-1~2),
O-2-007E,
P-3-007,
P-3-015,
P-3-022
阿部香代子　O-2-035
阿部　圭市　P-3-016
安部　真治　P-1-020
阿部　考志　O-1-048,
O-1-049,
P-1-034
阿部　俊憲　P-1-010
阿部　充志　P-2-012
阿部　裕子　P-1-050
阿部　　豊　P-2-022,
P-2-024
阿部　喜弘　PDF-046
安保　雅博　P-3-006
天川　友介　PDF-082
天野　智康　O-2-094
天野　秀昭　O-3-007E
天野　康雄　座(O-2-073E~078E),
P-1-058
阿萬　貴史　O-1-113,
O-2-098,
O-2-099
アミール　レウベニー
O-1-028E
雨宮　沙織　O-3-051
雨宮　史織　O-1-002,
P-1-024
荒井　　謙　O-2-063,
P-1-074
新井　隆弘　O-2-118
新井　健史　P-1-079
荒井　信行　O-1-040,
O-2-034
新井　英雄　P-1-055
新川　翔太　O-2-114
荒川　裕貴　P-1-079
荒木　綾美　P-1-051
荒木　貴久　O-3-015
荒木　　力　コ(S-2-1~7)
荒木　智一　P-2-037
荒木　久寿　P-1-009
荒木　洋一　O-1-110,
O-1-111
荒木　力太　P-2-057
荒谷　和紀　PDF-021
有澤亜津子　O-1-014,
O-1-021E,
O-1-030E,
O-1-053E
有薗　茂樹　P-1-048
有田　和徳　座(LS-9-1~2)
有村　寿男　O-2-051
有村　秀孝　O-1-032E
アルノー　コメント　P-1-002
安藤久美子　O-1-023E,
O-3-027
安藤　康生　O-2-039,
P-2-029
安藤　律子　P-1-050
アンドリュー　チャン
P-2-039

【い】

飯尾　雅実　P-2-009
飯島　哲士　O-3-035,
PDF-023
飯島　　靖　O-2-079,
O-2-080
飯高　哲也　P-3-013,
PDF-030
飯間　麻美　O-3-011E,
O-3-013E
飯山　利健　O-2-049,
O-2-050
井形　夏貴　P-3-022
五十嵐　愛　P-2-032
五十嵐陽子　O-1-023E,
O-3-027
生嶋　一朗　O-1-045
井口　昌好　O-1-015
池田　篤哉　O-2-123
池田　達昭　O-1-063
池田　　学　O-1-037,
O-1-042
池田　充顕　PDF-045,
PDF-065
池田　　充　O-3-001E
池田　洋祐　O-3-038
池田　良弘　O-1-065,
O-1-066
池戸　雅人　O-1-108,
PDF-004,
PDF-066
池長　　聰　O-3-049
池野　寛泰　O-1-096
池本　達彦　O-1-087
生駒　洋子　O-2-018E
石　圭一郎　P-2-038
石井　絢子　O-1-037
石井　一成　O-1-014
石井　賢二　O-1-052E
石井　泰貴　PDF-075
石神　康生　O-2-011E
石亀　慶一　O-1-011,
O-2-065
石川　照芳　O-2-058,
O-2-093
石川　寛延　O-2-056
石川ルミ子　O-2-109
石藏　礼一　O-1-023E,
O-3-027
石黒　健太　O-1-003
石黒　聡尚　P-2-036
石坂　欣也　S-4-1,
P-1-059,

P-3-025,
PDF-051,
PDF-068
石坂　勇人　PDF-078
石坂　　友　PDF-082
石澤　一憲　O-1-083
石田　　和　P-1-069
石戸　博隆　O-2-013E
石原　大地　O-2-087,
P-1-066,
P-1-067,
PDF-041
石原　正仁　O-2-119,
O-2-120
石原　良祐　P-2-047,
P-3-024
石丸　英樹　O-1-043
石丸　良広　P-2-023
石村理英子　O-2-077E
石森　佳幸　PDF-052
石渡　喜一　O-1-052E
泉崎　雅彦　P-3-004
五十川賢造　O-2-054
磯嶋　志保　O-2-083
磯田　拓郎　O-2-105
礒田　治夫　O-1-003,
O-1-031E,
O-2-117,
P-3-012,
P-3-013,
PDF-030
磯田　裕義　座(O-3-028~031),
P-1-048
磯部　公一　O-2-109
磯辺　智範　PDF-079
井田　正博　O-1-041,
P-3-004,
PDF-057
板橋　典子　O-1-081,
O-3-031
市川　和茂　O-2-039,
P-2-029
市川新太郎　座(O-2-058~063),
O-1-107,
PDF-008,
LS-12-1
市川　智章　O-1-107,
O-3-049,
PDF-008
一条　勝利　O-2-094
市之瀬伸保　O-1-058,
O-2-043,
O-2-054,
一ノ関雅明　PDF-005
一関　雄輝　O-1-102,
P-2-055
市原　光基　P-2-056
井手　　智　O-1-039
井手　友美　O-2-076E
井手口怜子　O-1-043
伊藤　憲之　P-3-008
伊東　克能　O-2-010E,
P-1-010
伊藤　賢司　O-1-005,
P-1-075
伊藤　公輔　O-1-070,
O-1-076,
O-1-081
伊藤　聡志　O-1-099,
P-1-061,
P-1-064,
PDF-018
伊藤　慎治　S-1-2
伊東　大輝　O-2-103,
O-2-111,
O-2-112
伊藤　　肇　O-2-110
伊藤　弘道　O-1-025E
伊東　洋平　O-2-060
井藤　隆太　O-1-079
井土川敦子　P-1-054,
PDF-046
稲井　良太　O-2-075E
稲岡　　努　座(O-2-027E~030E),
O-2-109,
P-2-017
稲岡　好美　P-2-002
稲毛　章郎　O-2-078E
稲次　基希　O-1-052E
稲葉　大貴　O-2-061
稲葉　忠司　O-1-078,
O-2-123
稲葉　洋平　P-2-059
稲葉　吉隆　O-2-092
乾　千珠子　P-1-013
犬伏　俊郎　O-1-079
井野　賢司　P-1-065,
P-1-068
井上　快児　PDF-032
井上　勝博　O-2-064,
O-2-083
井上　完起　ES-5
井上　　剛　O-1-017
井上　　大　EL8-1
井上　　敬　O-1-001
井上　　武　P-2-023
井上　千恵　P-1-041
井上　雅裕　P-2-032
井上　裕二　O-3-025,
PDF-069
井上　優介　座(P-2-001~004),
O-2-095,
O-2-097,
O-3-048,
O-3-054,
P-1-045,
P-2-001,
P-2-022,
P-2-024,
PDF-049,
PDF-071
井上　雄介　O-1-091E
猪子　祐佳　O-1-080
茨木　正信　O-1-050E
今井　修一　PDF-040
今井　宏明　PDF-043
今井　　広　EL13-2,
O-1-096,
O-2-107,
O-3-045,
P-2-037
今井　宏彦　EL11-1,
P-1-004,
P-1-005,
P-2-003,
P-2-056
今井　昌康　PDF-039,
PDF-061
今井　康陽　O-2-062
今井　　裕　座(LS-6-1~2),
O-1-089E,
P-2-031,
PDF-002
今村　卓郎　O-2-070
今村　佳樹　P-3-007,
P-3-015
今村　　塁　O-2-028E,
O-2-084,
O-3-003E,
PDF-024
猪山　裕治　O-3-036,
O-3-037
入江　裕之　座(P-1-048~053)
入江　隆介　P-3-011
井領　　淳　PDF-049
井料　保彦　O-1-008,
O-1-042

岩井　悠治　PDF-052
岩尾　悠真　P-1-070
岩川　幹生　O-2-031
岩澤浩二郎　P-2-005
岩澤　多恵　座(O-2-021E~026E)
岩瀬　秋吉　PDF-014
岩瀬　大祐　P-3-012
岩田　博夫　PDF-077
岩舘　雄治　O-1-114,
O-2-016E,
O-2-017E,
O-2-019E,
O-2-046,
O-3-048,
PDF-009
岩月　孝之　PDF-014
岩永　　崇　O-1-013,
O-2-037,
O-2-107,
O-3-045,
O-3-053
岩橋　立樹　O-2-062
岩渕　　聡　O-2-066
岩本　成人　P-1-017,
P-1-022,
P-2-057
岩本　勝一　PDF-005
岩本　康男　O-2-062
岩本　洋一　O-2-013E

【う】

禹　　泰城　O-2-045
植木　　渉　O-2-069,
P-2-027
上口　貴志　P-1-025
上田　一生　O-1-039
上田　和彦　O-2-019E
上田　淳平　P-2-002
植田　貴司　O-1-041,
PDF-057
植田　高弘　O-2-005E,
PDF-014
植田　直見　PDF-031
上田ひかり　P-1-005
上田ひかる　P-1-004
上田　優史　O-2-123
上田　泰弘　O-1-052E
上田　　優　O-2-119
上田　　亮　P-1-029,
P-3-006,
P-3-010,
P-3-017,
P-3-019
上谷　雅孝　座(O-2-110~116),
O-1-043
上野　惠子　P-2-034,
PDF-050,
PDF-058
上野　智弘　O-2-008E,
O-3-007E
上野　昌之　O-1-017
上之原広司　O-1-001
植松　明子　P-3-024
植松　正裕　O-3-038
浮洲龍太郎　PDF-049
宇佐美　論　PDF-006,
PDF-007
牛尾　貴輔　O-2-060
牛島　泰宏　O-2-011E
牛見　尚史　PDF-032
碓井　　智　O-1-020E
臼田　貴俊　PDF-025,
PDF-031
内川　容子　P-2-036
内薗　真一　PDF-066
内田　幸司　P-1-009
内田　伸恵　P-1-041
内野村　聡　PDF-063
内橋　義人　O-1-015
内山　大治　O-2-096
ウッドハムス玲子　座(O-3-011E~013E),
O-2-097
宇都宮大輔　P-1-044,
P-1-053
内海　英雄　S-1-2
海原　聡実　PDF-014
梅崎　好永　O-3-025,
PDF-069
梅沢　栄三　座(P-2-044~051),
O-2-087,
P-1-066,
P-1-067,
PDF-041
梅田　匡朗　O-2-026E,
P-2-018,
P-3-002
梅田　雅宏　O-1-067,
O-1-068,
O-2-033
梅田　靖之　O-2-064
梅津　篤司　O-1-050E
梅原　宜之　O-2-062
梅村　　淳　座(LS-13-1~2)
梅本　勇哉　O-2-008E
潤井誠司郎　O-1-015
漆畑　勇太　O-1-101,
O-2-048
潤米　　亮　O-2-059
上野　育子　O-1-005,
P-1-075
上野　裕理　O-2-055

【え】

江川真希子　P-2-021
江口健太郎　PDF-067
江面　正幸　O-1-001
江藤日奈子　S-1-2
榎　　卓也　O-1-095
榎園美香子　O-1-022E,
P-1-016,
P-1-077
エピファニオ　バガリナオ
P-3-013
エムディシャハダトホサイン　アクラム
O-1-090E
江本　美穂　O-1-077
惠良　聖一　O-2-092
エリック　プリンツ　P-1-072
遠藤　和樹　O-2-114
遠藤　英徳　O-1-001
延明寺康平　P-2-002

【お】

及川　泰宏　O-2-079,
O-2-080
笈田　武範　P-1-007,
P-2-013
王　　英正　O-2-075E
黄金　勲矢　O-3-003E
大石　　愛　O-2-060
大石　和恵　O-3-010E
大石　直樹　O-1-051E,
O-2-060,
O-2-117
大石　英則　P-2-026
大胡　文彦　PDF-034
大川　賀久　O-2-060
大木　明子　P-2-002
大木　孝一　O-3-038
扇谷　芳光　座(O-3-032~033)
大國万希子　PDF-031
大久保豪介　O-1-038
大久保敏之　座(O-2-079~085)
大久保　守　P-1-026
大久保裕矢　P-1-051
大澤威一郎　PDF-032
大澤耕一郎　PDF-083
大澤　拓也　O-1-064
大下　剛史　O-3-024

大島貴代美 PDF-066
大城　怜央 PDF-043
大須賀　覚 O-2-006E,
O-2-009E
大須賀　穣 P-1-039
太田可奈子 O-3-032
太田　崇詞 O-2-014E,
PDF-048
太田　　雄 O-1-108,
PDF-004
太田　知則 P-2-033,
PDF-045
大田　　元 O-1-045
大田　英揮 O-1-058,
O-1-097,
O-2-043,
O-2-055,
O-2-067
大田　光俊 O-2-079,
O-2-080
太田　莉乃 O-2-058,
O-2-093
大竹　陽介 P-2-005,
P-2-048
大谷　俊介 P-1-071
大塚亜沙未 O-2-097
大塚　和朗 O-2-020E
大塚　　博 PDF-026,
PDF-078
大戸眞喜男 O-2-118,
O-3-041
大友　　邦 座(LS-10-1~2),
O-1-002,
P-1-024,
P-1-039,
P-1-043,
P-1-045,
P-1-065,
P-1-068,
P-2-001,
P-2-028
大友　　淳 O-3-014,
PDF-080
大成　宣弘 O-1-039
大西　孝明 O-2-103,
O-2-111,
O-2-112
大西　貴弘 O-1-063
大西奈都子 O-3-011E,
O-3-013E
大西　弘士 P-1-054
大西　　洋 O-1-107,
O-3-049,
PDF-008
大西　裕満 O-2-014E,
PDF-048
大西　有希 O-1-003
大西　義隆 O-2-069,
P-2-027
大野亜矢子 P-1-048
大野　工司 P-1-013
大野　　豪 P-1-048
大野　輝久 O-2-032
大野　裕美 O-2-072,
O-3-055
大野　良治 S-2-6,
O-1-106,
O-2-021E,
O-2-022E,
O-2-023E,
O-2-024E,
O-2-026E,
O-3-028,
PDF-001
大庭　英樹 O-1-006
大場　　洋 座(EL5-1~2)
大橋　　茜 O-3-011E,
O-3-013E
大橋　一範 O-3-035,
PDF-023
大橋　俊夫 O-1-009,
O-3-020
大橋　好偉 O-3-010E
大原　有紗 O-3-042
大村　知己 O-1-059
大村　佑一 O-2-075E,
O-2-090
大谷　隼一 O-1-002
大湯　重治 O-2-005E,
O-2-022E,
PDF-039
大脇　陽介 O-1-089E
岡　　邦治 O-1-004,
O-1-073,
O-3-031
岡崎　　隆 P-2-031
小笠原　篤 O-1-039
小笠原邦昭 O-1-005,
O-2-036,
P-1-032,
P-3-014
小笠原　豪 O-2-097,
O-3-048,
O-3-054
岡田　敦彦 PDF-037
岡田　　務 O-1-038
岡田　知久 座(O-1-029E~034E),
O-1-029E,
O-1-036,
O-1-038,
O-1-105,
O-2-002E,
O-3-029
岡田　洋一 P-3-001,
P-3-003,
PDF-055,
PDF-056
岡田　洋右 P-2-041
岡野　栄之 O-2-115,
P-2-047,
P-3-024
岡部　幸司 O-1-100,
O-2-102
岡部　浩司 P-1-060
岡村　　淳 PDF-011
岡村　達也 P-1-021
岡村　哲平 P-1-012
岡本　憲章 P-2-023
岡本浩一郎 座(O-1-001~008)
岡本　新悟 P-3-004
岡本　大佑 O-2-011E
岡本　嘉一 P-2-036,
PDF-079
岡山　　絢 O-1-098
小川　　彰 O-2-036,
P-1-032,
P-3-014
小川　定信 O-2-058,
O-2-093
小川　　武 O-2-071
小川　敏英 座(LS-1-1~2),
P-1-041
小川　匡史 S-4-2
沖川　隆志 O-1-108,
PDF-004
荻津　　透 P-2-009
荻野　徹男 P-1-059
荻野　　諒 O-3-011E
奥秋　知幸 O-1-013,
O-1-034E,
O-2-015E,
O-2-037,
O-2-084,
O-2-094,
O-2-122,
O-3-004E,
P-1-037,
P-1-053,
P-1-059,

P-2-019
奥住　文美　P-3-010,
P-3-017,
PDF-076
奥田　茂男　O-1-100,
O-2-102,
P-1-035,
P-1-052,
P-1-060,
P-2-045
奥知　佐智　O-1-038
奥谷　晃久　O-2-031
小倉　明夫　O-2-086
小倉　裕樹　O-1-112
小倉　弘之　O-2-092
尾﨑　正則　座(EL13-1~2),
O-2-016E,
O-2-063,
P-1-074,
P-3-027
尾崎　佳弘　O-2-121,
O-3-015,
O-3-017,
P-3-021
小山内　実　O-3-005E
長村　晶生　P-3-013
小澤　恭之　O-2-030E
小澤由莉子　O-3-025,
P-2-019,
PDF-069
押尾　晃一　座(P-2-052~056),
EL7-2,
O-2-057,
P-1-012,
P-1-014,
P-1-035,
P-2-045
尾尻　博也　座(O-3-020~027)
尾田済太郎　P-1-044,
P-1-053
小田　昌史　P-1-019
小田島正幸　O-2-109
越智　茂博　P-2-020,
PDF-020
越智　朋子　O-2-001E,
O-2-003E
越智　久晃　O-1-035,
O-1-070,
O-1-088E,
P-1-063,
P-2-005,
P-2-007,
P-2-046,
P-2-050,
P-2-052,
P-3-025
越智　誠　P-3-005
越智　泰隆　PDF-064
落合　卓　LS-13-1
小野　敦　O-2-081
小野　利幸　O-2-054
尾野　英俊　O-1-017
小野田　結　O-2-092
小野寺耕一　PDF-021
小野寺聡之　O-1-018,
O-2-123,
P-1-020,
P-3-001,
P-3-003,
PDF-055,
PDF-056
小野寺麻希　PDF-021
小野寺祐也　P-1-047
小畠　隆行　座(MS1-1~4),
O-1-016,
O-1-022E,
O-1-084,
O-1-086,
O-1-090E,
O-2-018E,
O-2-059,
O-2-061,
O-2-079,
O-2-080,
P-1-018,
P-1-070,
P-2-009,
P-3-009,
P-3-018
小原　陽子　O-3-030
小原　真　O-1-033E,
O-1-034E,
O-2-064,
O-2-067,
O-3-004E,
P-2-014,
P-2-019,
PDF-005,
PDF-068
小淵　将吾　P-1-021
尾松　徳彦　P-3-009,
P-3-018
小美野高志　P-3-008
面高　宗子　P-1-031

【か】

甲斐　征八　PDF-066
加々美　智　P-2-042,
PDF-073
香川　福宏　O-1-112
掛川　貴史　O-1-107,
O-3-049,
PDF-008
影治　照喜　O-1-048,
O-1-049
掛田　伸吾　O-1-032E,
O-1-039,
O-2-007E,
P-3-022,
PDF-022,
LS-5-1
笠井　信一　O-1-064
笠井　治昌　O-1-040,
O-2-034
葛西　由守　O-1-106,
PDF-001
笠原　朗弘　P-1-065
笠原　二郎　O-3-005E
風間　俊基　P-2-031,
PDF-002
加地　辰美　P-1-012,
P-1-014
鍛冶　翼　O-3-038
加地　充昌　P-1-036
楫　靖　S-2-7
梶田　公博　O-2-072,
O-3-055
梶原　直　O-1-057
粕谷　秀輔　O-2-109
片岡　剛　PDF-053,
PDF-054
片岡　正子　O-3-011E,
O-3-013E
片桐　稔雄　O-1-009,
O-3-020
片桐　好美　PDF-024
片瀬　七朗　O-3-042
片田　和広　O-2-005E
片平　和博　O-1-061,
O-3-036,
O-3-037,
PDF-010,
PDF-027,
PDF-028,
AS-1
片山　元之　O-2-017E,
PDF-006,
PDF-007

片山　豊 O-1-094, P-1-027
勝浦　尭之 O-1-023E, O-3-027
香月あすか O-2-007E
香月　伸介 O-2-106
勝部　敬 P-1-009
勝又　康友 P-1-046, P-2-035
桂　正樹 O-1-002, P-2-028
加藤　駿平 PDF-024
加藤　勤 PDF-047, PDF-063
加藤　智美 P-1-037
加藤　広一 P-1-026
加藤　広士 O-2-082
加藤　正隆 PDF-060
加藤　弥菜 O-2-092
加藤　裕 P-1-011
加藤裕美子 P-1-031
加藤　義明 O-2-121, O-3-015, O-3-017, P-3-021
加藤　良一 O-2-087, PDF-041
門倉　幸司 PDF-046
門原　寛 P-1-046, P-2-035
角谷　眞澄 O-2-019E, O-2-046
金尾昌太郎 O-3-011E, O-3-013E
金柿　光憲 P-2-043
金澤　右 O-2-075E, P-1-036
金沢　勉 P-1-038
金澤　裕樹 O-1-047, PDF-025, PDF-031
金本　雅行 O-1-046, O-1-103, O-1-104, O-3-032
金子　景子 O-2-106
兼子　峰明 P-3-024
金子　康仁 P-2-038
金子　幸生 O-1-070, O-1-076, O-1-088E, P-2-007
金澤　崇史 O-2-056
印牧　義英 EL4-1
兼松　雅之 O-2-072, O-3-055
加納　麻衣 O-3-020
椛沢　宏之 座(O-1-088E~093E), EL7-1, O-1-046, O-1-048, O-1-049, O-1-051E, O-1-069, O-1-072, O-1-103, O-1-104, O-2-016E, P-1-052, P-1-072, P-2-028
鎌形　康司 S-1-6, P-1-029, P-3-008, P-3-010, P-3-011, P-3-017, P-3-019, PDF-076
鎌田　靖章 P-1-030, PDF-029
鎌田　康弘 O-1-004, O-1-073
釜屋　憲司 PDF-038
神谷　武志 O-2-076E
上村　清央 O-2-037, O-2-116
神谷　昂平 座(P-3-004~011), O-1-002, P-1-068, P-2-028, P-3-011
神谷　正貴 O-1-031E
神谷　実佳 O-1-051E
亀井　誠二 O-1-109
亀井僚太郎 O-2-025E, O-2-105
亀ヶ森　隆 P-2-032
亀田　浩之 O-1-005, O-1-006, P-1-075
狩口　秀春 O-1-015
苅安　俊哉 PDF-039
河合　信行 O-2-072, O-3-055
川井　恒 O-2-001E, O-2-003E, O-2-039, O-3-001E, O-3-016, P-2-029
河合真喜子 O-3-011E, O-3-013E
河合　裕子 O-1-067, O-1-068, O-2-033
河内　伸夫 O-2-053, O-3-043, O-3-046, O-3-047, P-2-025, PDF-072, PDF-074
川上　武 O-1-098
川上　恵 O-1-108, PDF-004
川口　拓之 O-2-018E, P-1-070
河窪　正照 O-2-073E
川崎　久充 O-2-106
川崎　英生 P-1-029, P-1-073, P-1-081, P-2-026, P-2-030, PDF-076
川崎　真啓 P-1-066
川下　幸隆 P-2-041, PDF-022
川尻　将 O-1-085
川角恵里奈 PDF-051, PDF-068
川瀬　俊浩 O-2-060
川田　紘資 O-2-072, O-3-055
川手　政徳 O-2-117
河中　祐介 O-1-023E, O-3-027
川波　哲 O-2-025E, O-2-076E, O-2-105
河野奈々恵 O-2-047, O-3-041, PDF-053, PDF-054
川羽田秀幸 O-3-035
川畑　義彦 O-1-084
川光　秀昭 座(O-1-080~087), O-2-021E,

O-2-022E,
O-2-023E,
O-2-024E,
O-2-044,
P-1-076
川村　傑　O-1-108,
PDF-004
河村美奈子　O-2-039,
P-2-029
川村　由香　O-3-051
河本　宏美　EL2-1
菅　博人　O-1-040,
O-2-034
カン　ワン　O-2-017E
神吉　昭彦　O-2-010E,
P-1-049
神田　知紀　EL5-2,
LS-10-1

【き】

菊田　里美　O-3-005E
菊田　潤子　P-3-007,
P-3-015
菊地　一史　O-1-033E,
O-2-004E,
O-3-002E
菊池　好子　O-3-014,
PDF-080
菊池　隆徳　P-2-023
木口　佳代　O-3-029
木下　栄作　MS2-5
岸田　正史　O-2-049,
O-2-050
岸田　弥奈　O-1-025E,
O-1-047
岸本　理和　O-2-059,
O-2-061,
P-3-009,
P-3-018
木瀬　祥貴　P-2-016
黄田　育宏　座(S-1-1~6),
S-1-4,
P-1-025
木田　勝博　PDF-019
北垣　一　P-1-009
北川　久　S-4-3
北島　一宏　EL3-1
北島　美香　O-1-008,
O-1-037,
O-1-042
北詰　良雄　O-2-020E
木谷　公亮　O-3-036,
O-3-037
北村　範子　O-2-109
北村　美穂　O-1-108,
PDF-004
北山　亜樹　PDF-037
吉川　公彦　EL3-2,
O-2-001E,
O-2-003E
橘川　薫　座(EL1-1~2),
EL6-1
木戸　晶　O-1-036,
O-1-038,
O-2-002E,
O-3-029,
O-3-033,
PDF-031
木戸　歩　O-2-010E,
P-1-010,
P-1-049
城戸　倫之　O-1-101,
O-2-048
木戸　泰治　O-1-112
木藤　善浩　O-2-019E,
O-2-046
木藤　雅文　P-1-044
紀ノ定保臣　O-2-092
木下　俊文　O-1-044,
O-1-050E,
O-1-059
木下　康之　O-1-020E
木野村　豊　PDF-014
喜馬　真希　O-1-096
木原　朝彦　O-2-081
木原　信行　P-1-054
木原　康　O-2-070
金　東石　O-2-014E
木村　敦臣　P-1-004,
P-1-005,
P-2-002
木村　理　O-1-108,
PDF-004
木村　一成　P-2-057
木村　恵太　PDF-082
木村　禎亮　O-2-012E
木村　大輔　O-1-094,
P-1-027
木村　徳典　O-3-040,
PDF-003
木村　智也　O-2-030E
木村　智圭　O-1-058,
O-2-055,
O-2-067
木村　寛　O-3-023
木村　浩彦　座(O-1-043~049),
O-1-046,
O-1-103,
O-1-104,
O-3-032
木村　文子　EL10-1
木村　光宏　O-3-021,
O-3-022,
O-3-023
京谷　勉輔　O-1-106,
O-2-021E,
O-2-022E,
O-2-023E,
O-2-024E,
O-2-044,
O-2-119,
O-2-120,
O-3-028,
P-1-076,
PDF-001
清田　綾　O-2-106
清野　宏　O-2-119,
O-2-120
桐原　直仁　PDF-038
桐生　茂　座(P-1-009~015),
P-1-045,
P-2-001
金　政孝　O-2-108,
O-2-113
キンキン　タ　P-1-033

【く】

釘宮慎次郎　O-2-106
草切　孝貴　P-1-016,
P-1-018,
P-1-077,
P-1-078
草薙　俊輔　P-2-057
草原　博志　P-3-002,
PDF-003
久住　謙一　O-1-094,
P-1-027
久津見　弘　O-3-006E,
O-3-008E
工藤　與亮　座(O-1-035~042),
P-1-033,
P-1-059,
P-3-025,
PDF-051,
PDF-068,
LS-11
工藤　崇　O-1-043
工藤　高久　O-3-014,
PDF-080

工藤　秀康　O-2-109
國方　徹也　PDF-032
國松　　聡　座(O-3-039~043),
O-1-002,
P-1-065,
P-1-068,
P-2-028,
LS-2
國安　明彦　O-1-037
久野佳也夫　O-3-020
久原　重英　PDF-039
久保　雅敬　O-1-078
久保田一徳　LS-14
久保田俊郎　P-2-021
熊谷　裕生　P-1-014
熊谷　博司　O-1-107,
O-3-049,
PDF-008
熊谷　文孝　P-1-029,
P-1-081,
P-2-030,
P-3-008,
P-3-019,
PDF-076
熊谷　雄一　O-3-045,
O-3-053
熊澤　誠志　O-2-052
熊澤　智宇　O-2-039
熊田　　卓　O-2-093
隈丸加奈子　MS2-2
熊本　悦子　O-1-093E,
O-3-006E,
O-3-008E
汲田伸一郎　P-1-058
倉田　靖桐　O-3-029
蔵地万里奈　O-3-019
倉元　達矢　O-1-010,
O-1-012,
O-2-035,
O-2-089,
P-1-056,
P-1-057,
P-2-049
栗栖　　薫　O-1-020E
クリスティナ　アンディカ
P-1-029
栗田　幸喜　PDF-052
栗林　秀人　O-1-044,
O-1-050E,
P-1-006
栗原　英治　O-1-015
栗原　紀子　PDF-046
栗原　洋一　O-3-023
栗本　貴子　P-1-072
栗本　直幸　O-2-123
呉花　　楠　O-1-037,
O-1-042
黒岩　靖淳　O-2-070
黒川　琴代　O-1-018,
P-1-079
黒川　眞次　P-1-063
黒川　孝幸　O-2-061
黒川　哲司　O-3-032
黒川　浩典　PDF-011
黒瀬　厚成　O-3-030
黒瀬　　誠　PDF-021
黒田　　輝　座(LS-8-1~2),
O-1-089E,
O-1-093E,
O-2-030E,
O-3-006E,
O-3-008E
黒田　昌宏　O-2-090
桑鶴　良平　座(JKS2-1~4)
桑原　　巧　O-2-032,
O-3-019
桑原　康雄　P-1-028
桑山　真紀　P-1-051

【こ】

小池　耕彦　P-1-023
小泉　幸司　PDF-031
小泉　百未　P-2-017,
P-2-040
小岩　信義　P-3-004
河口　友美　O-1-063
國府田正雄　O-2-079,
O-2-080
河野　兼久　P-2-023
河野　健司　P-2-004
河野　康成　PDF-041
河野　泰成　O-2-087,
P-1-066,
P-1-067,
PDF-014
神山　久信　O-1-106,
O-2-021E,
O-2-022E,
O-2-023E,
O-2-024E,
O-3-028,
PDF-001
興梠　征典　座(ES-2-1~2),
O-1-032E,
O-1-039,
O-2-007E,
P-2-041,
P-3-022,
PDF-022
古賀　英之　O-2-029E
後閑　武彦　座(LS-12-1~2)
國分　美加　O-1-056,
PDF-044,
PDF-060
國領　大介　P-2-004
小坂　信之　O-3-032
小坂　昌洋　O-1-108,
PDF-004
小坂　一斗　座(O-1-112~114)
小澤　栄人　P-1-037
小澤　　聡　PDF-031
小柴満美子　PDF-032
小島　慎也　P-2-034,
PDF-050,
PDF-058
小島　正歳　O-2-079,
O-2-080
五島　　聡　O-2-072,
O-3-055
小杉　　進　P-1-074
小杉　崇文　O-1-003,
O-1-031E
小菅　正嗣　P-1-015
巨瀬　勝美　座(P-2-057~060),
O-1-074,
O-1-075,
O-1-083,
O-2-104,
P-1-062,
P-2-006,
P-2-008,
P-2-010,
P-2-011,
P-2-038,
P-2-048,
P-2-053,
P-2-054,
P-2-058,
PDF-036
巨瀬　亮一　O-1-075,
P-2-053
児玉　智信　PDF-077
児玉　奈緒　O-1-074
小塚　雪乃　P-3-001,
P-3-003,
PDF-055,
PDF-056
後藤　一成　O-1-064
後藤　研滋　PDF-077

後藤　竜也 O-2-058, O-2-093
後藤　知英 O-1-022E, P-1-016
後藤　正樹 P-2-037, PDF-032
後藤　政実 座(S-4-1~5), 座(O-1-009~013)
後藤眞理子 O-1-096
後藤　康裕 O-1-010, O-1-012, O-2-035, O-2-089, P-1-056, P-1-057, P-2-049
琴浦　規子 O-1-023E, O-1-095
小西　郁生 O-3-033
小西伊佐実 O-2-039, P-2-029
古西　崇寛 P-2-036
小西　康彦 O-1-087
小西　優斗 PDF-025
小西　良幸 P-3-016
五ノ井　渉 O-1-002
小橋　元 MS1-4
小早川睦貴 P-3-004
小林　邦典 O-2-118, O-3-041
小林　幸次 O-2-051, O-2-052, O-2-101, O-2-122, O-3-004E, O-3-021, O-3-022, P-2-016
小林　恒夫 O-3-025, PDF-069
小林　哲生 P-1-007, P-2-013
小林　正和 O-1-005
小林　道子 P-2-041
小林　倫子 O-1-098
小林　有基 O-2-042, O-2-091
小林　洋 O-2-061
小檜山奈津留 PDF-044, PDF-060
古牧　伸介 PDF-019
小牧　裕司 O-2-115, P-2-047, P-3-023, P-3-024
小松　大祐 O-2-019E
小見正太郎 O-2-095
小味　昌憲 O-1-008
五味　達哉 座(P-1-043~047), O-2-066
五明　美穂 O-3-041, O-3-042
米田　卓哉 O-2-068
小森　芳秋 O-1-003, O-1-031E, O-1-101, O-2-048, O-2-055, P-3-012, PDF-043
子安　翔 O-3-033
小山　修司 P-3-012
小山　大輔 O-2-086
小山　貴 座(P-1-035~042)
小山奈緒美 PDF-021
小山　望 O-3-025, PDF-069
小和瀬晋弥 LS-8-1
近藤　聡英 LS-9-1
近藤　敦 PDF-021
近藤　達也 P-1-038
近藤　浩史 座(EL3-1~2)
今野　孝志 PDF-044, PDF-060

【さ】

西郷　康正 O-1-013, O-2-107, O-3-045
斎田　司 P-2-036
齋田　幸久 O-2-020E
齋藤　和博 O-1-110, O-1-111
齋藤　圭太 S-1-3, P-1-001
斉藤　健二 O-1-041, PDF-057
齊藤　紘一 P-1-075
斎藤　聡 O-3-044, O-3-050, O-3-051, O-3-052
齋藤　茂芳 P-2-002
斉藤　淳哉 O-2-079, O-2-080
齋藤　俊輝 O-1-102
齊藤　朋典 O-1-013, O-2-037, O-2-107, O-3-045, O-3-053
齋藤　直人 P-2-009
齋藤　春夫 O-2-053, O-2-055, P-1-054
斉藤　宏明 P-1-038
齋藤　洋一 O-1-027E
佐伯　浩一 PDF-064
三枝　信 O-2-097
五月女康作 O-2-006E, O-2-009E, O-2-121, O-3-015, O-3-017, P-3-021
佐賀　恒夫 P-2-004
坂井　圭吾 O-1-041, PDF-057
酒井　晃二 O-1-096, P-2-044
坂井　修二 O-2-035, P-1-056, P-1-057, P-2-049
坂井　上之 O-2-110, P-2-020, PDF-020
酒井　文和 P-1-037
榊原　勝浩 O-2-039, P-2-029
坂下　尚孝 O-2-002E, O-3-040, P-1-048, PDF-003
坂田　昭彦 O-1-038, O-2-002E
坂田　好美 PDF-061
坂田　元道 O-2-028E, O-2-084
坂根　誠 O-2-014E, PDF-048
阪原　晴海 O-1-051E, O-2-060, O-2-094
坂本　昭雄 O-1-016
坂本　清 O-1-095
坂本　圭太 P-1-047
坂元　伸吾 O-2-038
坂本仁美子 P-1-079

坂本　肇　O-3-049
佐川　肇　O-2-040
鷺山　幸二　O-2-025E, O-2-105
作本　悦子　PDF-023
櫻井　勝則　O-2-071
櫻井　圭太　O-2-034, ES-3
桜井　正　P-3-021
桜井　隼人　PDF-032
櫻井　均　PDF-052
桜井　靖雄　P-1-037
櫻井　康雄　O-2-039, O-3-016, P-2-029
櫻井　佑樹　PDF-024
笹井　信也　P-1-036
笹尾　明　O-1-108, PDF-004
佐々木央我　O-2-038
佐々木憲一　P-2-009
佐々木　剛　P-2-037
佐々木博信　O-1-058, O-2-043, O-2-055, O-2-067
佐々木真理　座(O-3-014~019), O-1-005, O-1-006, O-1-032E, P-1-075
佐々木雅史　O-1-013, O-2-037, O-2-107, O-3-045, O-3-053
佐々木康人　PDF-053, PDF-054
笹部　孝司　O-2-031
佐志　隆士　O-2-027E
佐竹　弘子　座(LS-14)
定藤　規弘　座(S-3-1~6), S-3-1, S-3-6, P-1-023
里　和也　P-1-076
佐藤　明弘　P-1-054
佐藤　聡　P-3-005
佐藤　英介　PDF-079
佐藤　兼是　O-3-049
佐藤　奏美　O-1-089E
佐藤　公彦　O-2-017E, PDF-006, PDF-007
佐藤健一郎　O-2-066
佐藤　秀二　P-1-029, P-1-073, P-1-081, P-2-026, P-2-030, P-3-008, P-3-010, P-3-011, P-3-017, P-3-019, PDF-076
佐藤　修平　O-2-075E
佐藤　次郎　P-1-065, P-1-068
佐藤　慎吾　O-1-077
佐藤　徹　P-2-027
佐藤　徹　O-1-039, P-2-041, P-3-022, PDF-022
佐藤　朋宏　O-2-010E
佐藤　典子　座(EL9-1~2)
佐藤　光　O-2-055
佐藤　広基　P-2-051
佐藤　博司　P-1-017
佐藤　広崇　P-1-026
佐藤　藤夫　P-2-036
佐藤　正和　O-2-115, PDF-062
佐藤　正規　O-1-098, PDF-059
佐藤　公彦　P-1-016, P-1-018, P-1-077, P-1-078
佐藤三佳子　O-1-063
佐藤　睦美　P-1-016
佐藤祐太郎　P-1-050
佐藤由起子　O-3-014, PDF-080
佐藤　洋造　O-2-092
佐藤　両　O-3-035
佐藤　良太　O-1-035, P-2-052, P-3-025
佐内　弘恭　P-1-010
眞田　秀典　O-1-017
佐野　勝廣　座(EL12-1~2), O-1-107, PDF-008
佐野　圭　O-1-029E
佐野　貴則　O-2-064
佐野　敏也　P-2-027
佐野ひろみ　O-1-090E, O-2-018E, P-1-070, P-2-009
佐野　幹夫　P-1-051
佐原　朋広　O-1-094
更科　岳郎　P-1-065, P-1-068
澤井　良之　O-2-062
澤野　誠志　P-1-039
山海　嘉之　O-2-009E

【し】

椎名　淳史　O-1-089E, O-2-030E
椎名　徳彦　O-3-035, PDF-023
椎野　顯彦　O-3-018
ジェシカ　バスティアンセン　P-1-002
塩川　翔子　P-1-066, P-1-067
塩田　正和　O-1-080
塩谷　優　P-2-027
塩原　綾　O-2-046
志賀　智已　O-1-017
四家　洋介　PDF-044, PDF-060
重見　和紀　P-2-035
重村　知徳　O-1-016
宍戸　博紀　O-2-084, O-3-003E
宍戸　博記　O-2-028E
雫石　崇　P-3-007, P-3-015
志田　隆史　PDF-079
舌野　富貴　O-3-029
篠浦　伸禎　O-1-018
篠崎　貴弘　P-3-007, P-3-015
篠崎　毅　P-1-054
篠畑　隆一　O-1-009
柴崎　淳　P-1-018, P-1-077
柴田　靖　O-2-006E
芝本　雄太　P-1-001
渋川　周平　O-1-034E, P-2-031
渋谷　萌音　O-1-099, P-1-064
嶋内亜希子　O-1-097

嶋川友里絵 O-2-110
嶋田　一輝 P-2-002
清水　栄司 P-1-018
清水　一浩 O-3-032
清水　紀恵 P-1-044
清水　崇裕 O-1-110
下池　　綾 P-1-036
下川　晃弘 P-1-004,
P-1-005
下地　啓五 座(P-3-012~019),
P-3-010,
P-3-017,
P-3-019
下野圭一郎 O-2-097
下宮　大和 O-2-051
宿谷　俊郎 O-3-035,
PDF-023
常玄　大輔 O-1-087
上者　郁夫 P-1-036
正田　純一 PDF-079
庄内　孝春 PDF-021
城本　　航 O-1-023E,
O-1-095
白猪　　亨 O-1-035,
P-1-063,
P-2-052,
P-3-025
白石　貢一 O-3-009E,
P-1-045,
P-2-001
白石　慎哉 O-2-015E
白神　伸之 座(P-2-037~043)
白勢　竜二 O-1-081,
O-3-031
白土　博樹 P-1-033
シルバイン　レンガシェー
P-1-002
白石　　諒 O-3-040
代田　夏彦 O-1-110
神崎　雅弘 O-2-102
陣崎　雅弘 座(ES-1-1~2),
O-1-100,
P-1-035,
P-1-052,
P-1-060
新谷　優二 O-2-096
新本　　弘 座(O-2-016E~020E),
P-1-012,
P-1-014,
P-2-045

【す】

須井　　修 O-1-112
須賀　　哲 PDF-059
菅　　幹生 O-1-084,
O-1-086,
O-1-090E,
O-2-018E,
O-2-059,
O-2-061
菅田　真生 P-2-027
菅野　伸彦 O-2-108,
O-2-113
菅原　　翔 P-1-023
菅原　暖斗 O-2-097
杉浦慎太郎 P-1-067
杉江　秀信 O-2-066
杉岡　　翔 O-2-078E
杉村　和朗 座(SL2-1~2),
O-1-106,
O-2-021E,
O-2-022E,
O-2-023E,
O-2-024E,
O-3-028,
PDF-001
杉村　正義 EL13-1,
O-1-114,
O-2-017E,
PDF-009
杉本　敦洋 P-3-021
杉本　聖一 O-1-078,
O-2-123
杉本　直三 O-2-008E,
O-3-007E
杉森　博行 P-1-059,
P-3-025,
PDF-051,
PDF-068
杉山　一彦 O-1-020E
杉山　将隆 O-1-051E
鈴木　清隆 座(O-2-117~123)
鈴木圭一郎 S-4-5
鈴木　淳平 PDF-024
鈴木　大介 O-2-042,
O-2-091
鈴木　大輔 O-1-112
鈴木　健史 O-2-019E
鈴木　忠士 PDF-071
鈴木　俊貴 O-1-027E
鈴木　智明 O-2-032,
O-3-019
鈴木　智也 O-2-030E
鈴木　秀郷 O-3-051
鈴木　宏和 O-3-007E
鈴木　　真 O-1-010,
O-1-012,
O-2-035,
O-2-089,
P-1-056,
P-1-057,
P-2-049
鈴木　政司 O-2-088
鈴木　通真 P-2-026,
P-2-030,
P-3-010,
P-3-011,
P-3-017,
P-3-019
鈴木　康弘 O-1-063,
O-1-064
鈴木　悠一 P-1-016,
P-1-018,
P-1-077,
P-1-078
鈴木　雄一 座(P-1-065~072),
P-1-065,
P-1-068,
P-2-028
鈴木　　豊 O-1-016,
P-1-050
鈴木由里子 O-1-061,
O-2-004E,
P-1-073,
P-3-008
砂森　秀昭 PDF-038
諏訪　　亨 O-2-064,
P-1-046,
P-2-035,
P-3-026
スンタク　ホン O-2-105

【せ】

清　　哲朗 P-1-036
清野　真也 O-2-056
瀬尾絵理子 O-3-010E
瀬尾　芳輝 座(O-1-024E~028E),
O-3-010E,
PDF-026,
PDF-033,
PDF-078
関　紳一郎 O-3-028
関　布美子 P-2-047,
P-3-023,
P-3-024
関　　悠介 O-1-070,
O-1-088E
関口　　敦 P-1-031
関口　達也 P-2-031

関澤　俊洋　P-1-017
関谷　毅　O-1-028E, O-1-091E
関根　和樹　P-1-061
関根　紀夫　P-3-023, PDF-062
関野　正樹　O-1-027E, O-1-028E, O-1-091E, O-2-045
関矢　一郎　O-2-029E
世古　翔太　O-2-087, PDF-041
瀬戸　牧子　P-3-005
妹尾　淳史　O-1-041, O-2-088, P-1-029, P-2-025, P-3-006, P-3-010, P-3-011, P-3-019, PDF-057, PDF-072, PDF-074
妹尾　大樹　P-1-037
瀬谷　善恭　O-3-015
先崎　秀明　O-2-013E

【そ】
蘇　リナ　PDF-079
周　相之　O-2-077E
五月女悦久　O-1-070, O-1-076, O-1-088E, P-2-007
曽我　茂義　P-1-012
曽川　将宏　O-2-109
曾根三千彦　O-3-001E
曽根　康博　O-2-093
園田真二郎　O-3-021, O-3-022
園田　優　P-2-017, P-2-040
園山　康之　P-2-049
祖父江慶太郎　O-1-106, O-3-028, PDF-001
曽宮雄一郎　O-2-044, P-1-076
染谷　隆夫　O-1-027E, O-1-028E, O-1-091E, O-2-045
孫　略　P-2-059

【た】
平　考臣　P-3-016
田岡　俊昭　EL9-2, O-2-001E, O-2-003E, O-3-016, P-2-029
高井　幸一　O-1-016
高井　博司　O-2-054
高井　雄紀　PDF-003
高尾　英正　O-1-002, P-1-024
高岡　宏子　O-3-036, O-3-037
高木　亮　座(MS2-1~5)
高草木洋一　P-1-001
高倉　京子　O-1-036, O-1-038, O-3-029, PDF-031
高倉　有　PDF-079
高澤　千晶　O-1-097
高島　弘幸　O-2-028E, O-2-084, O-3-003E, PDF-024
高済　英彰　O-2-056
高瀬　圭　座(JKS2-1~4), O-1-058, O-1-097, O-2-055, O-2-067, P-1-031
高瀬　伸一　O-2-064, O-2-083
高田　裕人　P-2-013
高津　安男　O-2-068, O-2-119, O-2-120
高堂　裕平　P-1-002
高梨　潤一　O-1-019E
高野　浩一　P-1-028
高野　直　P-1-029, P-1-073, P-2-026, P-2-030
高橋　和久　O-2-079, O-2-080
高橋　一広　O-1-044, O-1-059
高橋　健一　O-2-058, O-2-093
高橋　謙治　O-2-030E
高橋　哲　座(O-3-035~038), O-2-044, P-1-076
高橋沙奈江　O-3-041, O-3-042
高橋　順士　O-3-044, O-3-050, O-3-052
高橋　大輔　P-2-014
高橋　哲彦　O-1-070
高橋　徹　O-3-030
高橋　英幸　O-1-063, O-1-064
高橋　宏彰　O-3-012E
高橋　洋人　O-1-014, O-1-021E, O-1-030E, O-1-053E
高橋　正洋　P-1-037
高橋　昌哉　LS-3
高橋　護　O-2-094, O-2-117
高橋　道朗　PDF-034
高橋　光幸　S-4-5, PDF-016, PDF-075
高橋　優子　P-1-030, PDF-029
高畑　智宏　O-2-081
高濱　潤子　EL3-2
高原　太郎　座(S-2-1~7), S-2-4, PDF-002, LS-4-2
高本　考一　O-2-103, O-2-111, O-2-112
高森　清華　P-1-059, PDF-051
高森　正祥　PDF-026, PDF-033, PDF-078
高屋　展宏　O-1-062, P-3-020
多賀谷莱穂美　O-3-044, O-3-050, O-3-052
高安　武志　O-1-020E
高柳　有希　PDF-009
高山　幸久　O-2-011E,

O-2-122
瀧　靖之　座(ES-3), P-1-031
瀧口　広　P-2-032
滝沢　修　P-1-006, P-1-023
瀧澤　将宏　O-1-004, O-1-070, O-1-073, O-1-076, O-1-081
タク　キン　O-1-032E
内匠　浩二　O-3-026
竹井　直行　O-1-100, O-1-103, O-1-104, O-2-017E, P-2-028
竹内　一裕　O-2-081
竹内麻由美　P-1-034, P-1-040, PDF-070
武口　智行　O-2-054
竹島　秀雄　O-1-045
竹田　利明　PDF-067
竹中　健人　O-2-020E
竹林　成典　O-2-032
竹林　茂典　O-3-019
竹林　庸雄　O-3-003E
竹原　康雄　座(JKS1-1~4), O-1-003, O-1-024E, O-1-051E, O-2-060, O-2-094, O-2-117, JKS2-3
武村　濃　座(P-1-054~060), O-3-002E, O-3-004E, P-1-046, P-1-056, P-1-057, P-2-016, P-2-035, PDF-027, PDF-028, PDF-040
竹本　周平　O-2-054
竹森　大智　O-1-094
竹山　守　O-2-035, P-1-056, P-1-057
多胡　善幸　P-1-013
蛸井　清士　O-3-043
田崎有紀乃　O-1-037
田澤　聡　P-1-050
田島　英朗　O-1-086
田尻　智美　O-1-108, PDF-004
多田　明博　O-2-075E
多田　俊史　O-2-058, O-2-093
岸本　忠三　P-1-013
城　正樹　P-1-058
橘　篤志　P-1-070
立花　泰彦　P-1-070, P-3-009, P-3-011, P-3-018, PDF-062
立花　陽明　P-2-037
辰野　聡　座(EL6-1~2), O-3-025, PDF-069
田角　勝　P-3-004
巽　光朗　O-2-014E, PDF-048
立石宇貴秀　O-2-020E
立石　恵実　O-2-074E
立石　敏樹　P-1-054
立石　秀勝　O-3-042
立石真知子　O-1-037, O-1-042
蓼沼　仁　O-1-010, O-1-012, O-2-035, O-2-089, P-1-056, P-1-057, P-2-049
舘脇　康子　P-1-031
田所　導子　PDF-039, PDF-061
田中　功　P-2-034, PDF-050, PDF-058
田中　啓治　O-1-026E, O-1-092E
田中　謙二　P-2-047
田中　光一　O-1-019E
田中　栄　O-1-002
田中　司朗　O-3-033
田中　高志　O-2-075E
田中　忠蔵　O-2-033
田中　利幸　O-1-029E
田中　壽　O-1-014, O-1-021E, O-1-030E, O-1-053E, O-2-108, O-2-113
田中　美里　P-1-021
田中　祐子　O-2-076E
田中　洋次　O-1-052E, P-2-021
田中　禎人　P-2-022, P-2-024
田中　良哉　P-2-041
田邉　芳雄　P-1-041
谷　瑞季　O-2-062
谷川ゆかり　O-2-018E
谷口　陽　O-1-035, P-1-063, P-2-052
谷坂　愛　P-1-037
谷本　伸弘　P-1-060
谷本　大吾　O-2-010E, P-1-049
種井　隆文　O-2-032, O-3-019
田野　政勝　O-3-044, O-3-051
田之上和也　PDF-066
田淵　昭彦　PDF-019
田渕　隆　O-2-029E
玉置　啓祐　P-1-017
玉木　繁　P-1-051
玉田　大輝　P-2-038
玉田　勉　O-2-010E, P-1-010, P-1-049
田村　千春　P-1-012
田村　知子　P-1-079
田村　元　EL2-2, O-3-005E, P-3-026
垂脇　博之　O-2-119, O-2-120
丹　綾香　O-1-018, P-1-020, P-3-001, PDF-055, PDF-056
ダン　シュー　P-1-072
ダン　レットマン　O-2-017E
丹治　一　P-2-014

【ち】
チェン　ティアン　P-1-002
チェンウイ　チャン　P-1-072
筑井　徹　P-2-016
筑田　博隆　O-1-002
筑丸　勝人　P-1-078
千嶋　昭夫　P-1-011
千田　浩一　P-2-059
茅野　俊介　PDF-002
千葉　寿恵　P-3-002,
PDF-047,
PDF-052,
PDF-063
千原ちひろ　P-2-041
長　真由美　PDF-052
陳　延偉　O-3-018
陳　挺　P-1-013

【つ】
塚部　明大　EL5-1
塚本　慶　O-2-017E,
PDF-006,
PDF-007
佃　文夫　O-3-038
築根まり子　O-2-061
辻　英雄　O-2-106
辻　比呂志　O-2-061,
P-1-018,
P-3-009,
P-3-018
辻　良憲　O-3-044,
O-3-050,
O-3-052
辻畑　光宏　P-3-005
対馬　義人　LS-10-2
津田　真人　PDF-036
土橋　俊男　座(S-4-1~5),
P-1-080,
LS-8-2
土屋　一洋　O-3-041,
O-3-042,
JKS2-1,
LS-7-2
土屋　宏彰　O-2-053,
O-3-046,
O-3-047
土屋　洋貴　O-2-121,
O-3-015,
O-3-017,
P-3-009,
P-3-018,
P-3-021
土屋　光輝　PDF-007
土屋　充輝　PDF-006
椿山　信吾　P-1-080
坪山　尚寛　O-2-014E,
PDF-048
露崎　悠　O-1-022E
鶴島　康晃　O-1-011,
O-2-065
鶴田　航平　P-1-029,
P-3-008,
P-3-010,
P-3-011,
P-3-017,
P-3-019,
PDF-076

【て】
程　振宇　P-1-013
出澤　幸　P-3-015
寺江　聡　座(O-2-098~102)
寺坂　俊介　P-1-033
寺沢　宏明　O-1-037,
P-1-017,
P-1-022,
P-2-057
寺嶋　健一　O-2-060
寺田　一志　O-2-109
寺田　理希　O-1-003,
O-1-031E,
O-2-117
寺田　康彦　O-1-083,
O-2-104,
P-1-062,
P-2-006,
P-2-008,
P-2-010,
P-2-011,
P-2-038,
P-2-039,
P-2-054,
P-2-058
寺本　篤史　O-2-028E
寺山　靖夫　O-1-006

【と】
土井　司　座(ES-5),
O-2-119,
O-2-120
唐　明輝　O-1-054E,
O-1-060
洞田貫啓一　P-1-011
堂領　和彦　P-3-008
遠山　典弘　O-2-094
栂尾　理　O-1-033E,
O-1-034E,
O-2-004E,
O-2-105,
O-3-002E,
O-3-004E,
P-2-019,
LS-6-1
富樫かおり　O-1-029E,
O-1-036,
O-1-038,
O-1-105,
O-2-002E,
O-3-011E,
O-3-013E,
O-3-029,
O-3-033,
P-1-048,
PDF-031
都賀谷紀宏　P-1-006
時森　貴央　O-3-050,
O-3-052
徳植　公一　O-1-110,
O-1-111
徳田　裕　PDF-002
徳永　千晶　O-2-122
戸崎　光宏　EL4-2
戸澤　光行　O-2-109
百々　俊樹　O-1-038
鳥羽三佳代　P-2-021
富田　典夫　O-3-014,
PDF-080
冨田　浩子　P-1-012
冨中　宗久　PDF-034
冨永　悌二　O-1-001
富安もよこ　O-1-022E,
P-1-016,
P-1-018
富山　憲幸　O-1-014,
O-1-021E,
O-1-030E,
O-1-053E,
O-2-014E,
PDF-048
戸村　則昭　O-1-056,
PDF-060
土門　伸也　O-1-017
外山　宏　O-2-005E
豊島　勝昭　P-1-077
豊島　健　M-1
豊嶋　英仁　O-1-044,
O-1-050E,
O-1-059
豊田　圭子　座(O-3-001E~004E)

豊田　麻衣　PDF-055
豊成　信幸　O-1-061,
PDF-010,
PDF-027,
PDF-028
鳥居　伸也　P-2-034,
PDF-050,
PDF-058
鳥越　晃之　P-1-049
鳥谷　英貴　P-1-036
ドンミン　キム　O-1-027E,
O-1-028E,
O-1-091E,
O-2-045

【な】

内藤　健一　P-1-038
内藤　博昭　O-2-074E
中　孝文　PDF-016,
PDF-075
中井　啓　O-2-121
中井　浩大　P-2-029
中井　敏昭　O-2-087,
P-1-066,
P-1-067,
PDF-014,
PDF-041
中井　隆介　P-1-006,
PDF-077
中浦　猛　P-1-044,
P-1-053
長雄　紅美　O-2-031
長尾宗一郎　O-3-011E
長尾　充展　O-2-051,
O-2-052,
O-2-073E,
O-2-076E
中上　将司　MS2-3
中河　賢一　PDF-012,
PDF-015
中川　晃一　O-2-109
中川　達也　P-1-051
中川　恒明　P-1-026
中川　稔章　O-1-096,
P-2-044
中川　英雄　O-1-095
中川　雅貴　P-1-044
中川　裕介　O-2-029E
永坂　竜男　O-1-058,
O-2-043,
O-2-055,
O-2-067,
P-1-031,
P-2-055,
P-3-026
中里　祐二　座(M-1)
中澤　徹　P-1-031
中澤　博行　O-2-109
中澤　美咲　P-1-029,
P-3-010,
P-3-019
中路　睦子　S-1-2
中島由佳梨　P-2-051
中嶋　藍　O-2-095
中島　新　O-2-109
中島　元　PDF-067
中島　康雄　O-2-038
中條　正典　O-2-037,
O-2-116
長瀬まさえ　O-1-027E
中田　健生　PDF-021
中田　直　P-1-030,
PDF-029
中田　安浩　EL9-1,
O-3-014
中田　和佳　EL6-2
長田　晃佳　P-2-048,
P-2-054
永田　覚　P-2-033,
PDF-045,
PDF-065
長田　剛　O-2-029E
中館　雅志　O-2-020E
中塚　智也　O-2-109
長友　和也　O-3-021,
O-3-022,
O-3-023
永友　秀樹　P-2-017,
P-2-040
永縄将太郎　P-1-039
長縄　慎二　座(LS-4-1~2),
O-1-009,
O-2-001E,
O-2-003E,
O-2-039,
O-3-001E,
O-3-016,
O-3-020,
P-2-029
中西　淳　P-3-011
中西　光広　O-2-084,
O-3-003E,
PDF-024
中根　俊樹　O-2-001E,
O-2-003E,
O-3-016
中野　優　PDF-081
中野　晃枝　O-2-066
中野　晴菜　O-2-096
中野　雅浩　O-1-109
中埜　良康　P-1-045,
P-2-001
長濱　宏史　O-2-084,
O-3-003E,
PDF-024
中原　晶子　PDF-056
中原進之介　O-2-081
中原　紀元　O-2-032,
O-3-019
永廣　信治　O-1-048,
O-1-049
中牟田隆司　P-1-028
中村恵理子　O-2-070
中村　和浩　座(EL11-1~2),
O-1-044,
O-1-050E,
O-1-059
中村　克己　O-2-096
中村　公行　P-1-079
中村圭一郎　P-1-036
中村　達雄　P-1-006
中村　達也　O-1-091E
中村　智哉　S-2-3
中村　元　O-1-030E
中村　尚生　O-2-038
中村　博彦　O-1-017
中村　壮志　O-1-101,
O-2-048
中村　理宣　O-1-061,
P-1-046,
PDF-068
中村　昌文　PDF-040
中村　雅也　O-2-115
中村　元俊　O-2-032,
O-3-019
中村　泰彦　O-2-052
中村　幸代　O-3-005E
長基　雅司　O-2-066
名川友紀子　P-3-023
那須　克宏　O-3-012E,
P-2-036
那須　初子　O-2-060
夏井　哲　O-3-035,
PDF-023
夏目　貴弘　O-1-071,
O-1-109
七尾　円　O-2-123
並木　隆　P-1-046,
PDF-005

浪本　智弘　O-2-015E, P-1-044, P-1-053
成相　　直　O-1-052E, P-2-021
成田　　浩　O-3-023, P-2-042, PDF-042, PDF-073
成松　秀州　PDF-022
南野　卓司　P-2-027
南波　孝昌　P-1-032

【に】

新倉　直樹　PDF-002
新津　　守　座(O-2-103~109), 座(LS-11), O-2-027E, PDF-032
新甫　武也　O-1-045
二階堂　剛　O-2-100, O-3-039
西　　慶悟　O-1-060
西井　　孝　O-2-108, O-2-113
西江　昭弘　座(O-2-010E~015E), EL12-1, O-2-011E, O-2-122
西尾　慧祐　O-1-004, O-1-073
錦戸　文彦　O-1-084, O-1-086, O-1-090E
西条　寿夫　O-2-103, O-2-111, O-2-112
西谷　竜也　O-1-015
二科　孝志　O-1-058, O-2-043
仁品　　祐　O-1-010, O-1-012, O-2-089, P-2-049
西畑　朋貴　O-2-032, O-3-019
西原　　崇　O-3-031
西村　文雄　PDF-067
西村　祥循　O-3-030
西本　英明　O-2-036, P-1-032, P-3-014
西山　憲吾　O-2-068
西山　甲野　O-1-106, O-2-021E, O-2-022E, O-2-024E, O-2-044, O-3-028, P-1-076, PDF-001
西山　佳宏　P-2-039
似鳥　俊明　座(LS-7-1~2), O-2-077E, O-2-118, O-3-041, O-3-042, PDF-039, PDF-061
新田　宗也　O-2-053
新田　尚隆　O-2-112
新田　展大　O-1-019E
新田　宗孝　O-1-084
二宮　綾子　O-2-005E
楡木　祥子　PDF-032
丹羽　　徹　P-2-031, PDF-002

【ぬ】

布川　嘉信　O-1-100, O-2-102, P-1-060
沼野　智一　O-2-103, O-2-111, O-2-112

【ね】

根本　　整　O-1-058, O-2-043, O-2-055, O-2-067, P-3-026

【の】

野口　輝夫　O-2-074E
野口　智幸　座(O-1-050E~055E)
野口　法子　PDF-067
野坂　　亮　O-1-020E
野崎　　敦　O-1-051E, O-1-100, O-2-019E, O-2-102, P-1-052, P-1-060
野崎　太希　P-2-038, P-2-039
野崎　尚大　P-1-066, P-1-067
野崎美和子　O-3-035, PDF-023
野澤久美子　O-1-022E, P-1-016, P-1-018, P-1-077, P-1-078
野尻　龍二　O-1-011, O-2-065
能勢　毅一　O-2-110, P-2-020, PDF-020
野田誠一郎　O-1-061, PDF-010, PDF-027, PDF-028
野田　靖文　O-2-010E, P-1-010, P-1-049
野田　雄哉　P-1-004, P-1-005
野田　佳史　EL12-2, O-2-072, O-3-055
野村　敬清　P-2-031
野村　昌彦　O-2-032, O-3-019

【は】

拝師　智之　O-1-075, P-1-062, P-2-010, PDF-078
袴田　裕人　O-3-026
萩原　彰文　P-1-029
橋岡　佳輝　O-3-008E
橋口　雄助　O-2-081
橋本　佳祐　O-1-018, P-1-079
橋本　弘司　O-1-037
橋本　　順　PDF-002
橋本征太郎　P-1-062
橋本　英伸　P-1-058
橋本　博美　O-2-062
橋本　雅史　O-3-014, PDF-080
橋本　　衛　O-1-037, O-1-042
長谷川幸清　P-1-037
長谷川晋也　P-2-033, PDF-045,

PDF-065
長谷川友行 O-2-121,
O-3-015,
O-3-017,
P-3-021
長谷川　誠 O-2-066
杤山　博幸 O-1-108,
PDF-004
畑　　純一 O-2-114,
O-2-115,
P-2-047,
P-3-023,
P-3-024,
PDF-062
秦　　博文 O-2-095,
O-3-048,
O-3-054,
P-2-022,
P-2-024,
PDF-049,
PDF-071
畠中　正光 O-2-084,
PDF-021
羽立　雄一 O-1-078
波田野　琢 P-3-010,
P-3-017,
PDF-076
服部　尚史 O-2-066
服部　信孝 座(SL1),
P-3-010,
P-3-011,
P-3-017,
P-3-019,
PDF-076
服部　峰之 P-1-008
花岡　昇平 P-1-024
花川　　隆 S-3-5
馬場　眞吾 O-2-105
馬場　　長 O-3-033
羽原　秀太 O-1-070,
O-1-088E,
P-2-007
浜　　幸寛 O-3-038
浜口　明巧 P-2-015
浜口　直子 P-2-015
浜口　　舞 PDF-014
濱崎　　望 座(P-1-025~029),
P-1-029,
P-1-073,
P-1-081,
P-2-026,
P-2-030,
P-3-008,
P-3-010,
P-3-011,
P-3-017,
P-3-019,
PDF-076
濱里　一裕 PDF-065
濱田　健司 O-2-047
濱田　星紀 O-2-062
濱田　英敏 O-2-108,
O-2-113
濱田　泰之 O-3-036,
O-3-037
濱田　雄貴 O-1-065,
O-1-066
濱野　友希 P-1-023
早川　実佳 O-3-010E,
PDF-026,
PDF-033,
PDF-078
林　　和弘 MS1-2
林　　健二 O-2-007E
林　志保里 O-1-052E
林　　拓也 S-3-2
林　　達也 O-3-044,
O-3-050,
O-3-052
林　　哲司 P-2-015
林　　直一 O-1-057
林　　則夫 O-2-086
林　　裕晃 PDF-025
林　　真帆 O-1-051E
林　　盛人 O-2-066
林　　慈明 O-2-049,
O-2-050
林田　恵美 P-1-039
林田　江美 O-3-025
林田　　稔 O-2-010E,
P-1-010
林田　佳子 P-2-041
原　　定剛 O-2-049,
O-2-050
原　　祥子 O-1-052E,
P-2-021
原　　卓也 P-2-031
原　　敏将 PDF-049
原　　裕子 PDF-034
原口　　桜 O-2-008E
原科　悟史 P-1-080
原田　邦明 O-3-031
原田太以佑 O-1-005,
O-1-006
原田　雅史 座(O-1-062~069),
座(LS-5-1~2),
O-1-025E,
O-1-047,
O-1-048,
O-1-049,
O-1-069,
P-1-034,
P-1-040,
PDF-025,
PDF-070
原留　弘樹 座(O-2-092~097),
P-3-015
坂東　大輔 PDF-040
伴苗　修平 P-2-018

【ひ】

東　　将浩 O-2-074E
東田　満治 O-1-094,
P-1-027
東野　邦弘 O-1-080
東村　享治 O-2-040
疋島　啓吾 座(O-3-005E~010E),
O-2-115,
P-2-047
引地　健生 O-2-041,
P-2-060
樋口さとみ O-1-005,
P-1-075
樋口　敏宏 O-1-067,
O-1-068,
O-2-033
久田　清司 O-3-023
尾藤　良孝 座(EL7-1~2),
O-1-035,
O-1-070,
P-2-007,
P-2-046,
P-2-050,
P-2-052,
P-3-025
日野田卓也 O-1-036,
O-1-038
樋本　祐紀 O-3-029,
O-3-033
檜山　貴志 P-2-036
兵頭　直子 O-2-060
兵藤　文紀 S-1-2
兵藤　康弘 O-2-071
平井　俊範 O-1-037,
O-1-042,
LS-4-1,
ES-2-1
平井　　雪 O-2-060
平石　昌寛 O-3-007E

平金　真　P-1-017, P-1-022, P-2-057
平田　政己　P-2-034, PDF-050, PDF-058
平野　謙一　S-4-5
平野　透　PDF-024
平野　雄二　PDF-079
平原　大助　PDF-042
平本真理子　O-3-044, O-3-050, O-3-052
平山　千恵　O-1-087
平山　晃大　O-1-057
廣木　良太　PDF-075
廣瀬保次郎　O-2-034
廣瀬　裕子　O-2-060
廣田　省三　O-1-023E, O-3-027
廣安　知之　P-1-021, P-1-069, P-1-071
樋渡　昭雄　O-1-033E, O-2-004E, O-3-002E, O-3-004E

【ふ】

福倉　良彦　座(EL8-1~2), O-1-013, O-2-037, O-2-107, O-2-116, O-3-026, O-3-045, O-3-053
福澤　圭　O-3-051
福士　政広　P-1-070
福島　啓太　PDF-039
福島　賢慈　P-1-056, P-1-057
福島　沙知　PDF-012, PDF-015
福島　正裕　O-2-104
福田　国彦　S-4-3
福田さとみ　O-2-070
福田　有子　P-2-039
福富　光　O-1-038
福永　一星　P-3-008
福永　健　P-1-041
福永　雅喜　座(O-2-031~033), S-3-6, P-1-023
福場　崇　O-2-005E, PDF-014
福間由紀子　O-2-094, P-2-035
福見アウェイス　O-2-070
福本　真司　PDF-037
福山　篤司　O-2-117, P-3-012
福山　博幸　O-3-014, PDF-080
藤井　馨　O-2-097, O-3-048, O-3-054
藤井　進也　P-1-041
藤井　俊光　O-2-020E
藤井　博匡　O-1-077
藤井　博史　O-2-012E, P-1-043
藤井　正美　P-2-041
藤井　裕太　O-1-022E, P-1-016, P-1-077
藤江　正克　O-2-061
藤岡　友之　O-2-020E
藤川　昭彦　P-1-017
藤崎　賢二　O-2-094, O-2-117
藤崎　拓郎　O-1-013, O-2-037, O-2-107, O-3-045, O-3-053
藤代　力也　O-2-102
藤田　功　S-4-4, PDF-045, PDF-065
藤田　展宏　O-2-011E
藤永　康成　O-2-019E, O-2-046, JKS1-1
藤浪喜久夫　P-3-003, PDF-055, PDF-056
藤間　憲幸　座(O-1-056~061), SL2-2, PDF-068
伏見　育崇　O-1-029E, O-1-036, O-1-038, O-1-105, O-2-002E, O-3-029
藤村　幹　O-1-001, P-3-026
藤本　綾子　O-2-071
藤本　晃司　O-1-029E, O-1-038, O-1-105, O-3-029, O-3-033, PDF-031
藤本　肇　EL1-2
藤吉　兼浩　O-2-115
藤原　悟　O-1-001
藤原　俊朗　O-2-036, P-1-032, P-3-014
藤原　太郎　P-1-059, P-3-025
藤原　英明　P-1-004, P-1-005
藤原　広和　座(P-3-020~027), O-1-100, O-2-102, ES-1-1
藤原　理伯　O-1-084
藤原　康博　O-1-007, O-1-104, O-3-032
舟木　歩　O-1-065, O-1-066
船越　康宏　O-1-025E, O-1-047
船崎　亮佑　PDF-046
舩津　大嗣　P-1-022
舩津　亮平　O-2-051, O-2-052, O-2-076E
古川　研治　O-2-100, O-3-039
古川　隆志　PDF-034
古川　則行　O-2-098, O-2-099
古川　則之　O-1-113
古河　勇樹　O-2-053, O-3-043, O-3-046, O-3-047, P-2-025, PDF-072, PDF-074
古田　昭寛　P-1-048
古田　寿宏　O-2-012E, P-1-043
古舘　直幸　O-1-085

古矢　丈雄　O-2-079, O-2-080

【へ】

別府　高明　O-2-036, P-1-032, P-3-014
ベルナルド　ランツ　P-1-002

【ほ】

芳士戸治義　P-1-073, P-2-026, P-2-030, P-3-008
外村　和也　O-1-071
卜蔵　公紀　O-2-039, P-2-029
星合　壮大　P-2-036
星野　勉　O-2-077E
星野　稔　O-3-014, PDF-080
細川　正夫　P-1-047
程野　祥太　P-1-004, P-1-005
堀　和芳　P-2-032
堀　沙恵香　O-2-001E, O-2-003E
堀　大樹　P-3-016
堀　正明　座(CESL-1), S-1-6, O-1-011, O-2-065, P-1-029, P-1-073, P-1-081, P-2-026, P-2-030, P-3-008, P-3-010, P-3-011, P-3-017, P-3-019, PDF-076
堀　雅志　O-1-085
堀　雅敏　座(O-3-044~050), O-2-014E, PDF-048, ES-1-2
堀内　彰　O-1-041, PDF-057
堀川　陽介　PDF-042
堀越　浩幸　座(P-3-001~003), O-1-098,
堀野由香梨　O-1-061, PDF-010, PDF-027, PDF-028
堀之内省吾　O-1-093E
ホン　ユー　P-2-039
本城　尚美　P-1-030, PDF-029
本田　聡　P-3-001, P-3-003, PDF-055, PDF-056
本田　宗吉　P-1-017
本田　浩　O-1-033E, O-2-004E, O-2-011E, O-2-025E, O-2-076E, O-2-105, O-3-002E, O-3-021, O-3-022
本間　生夫　P-3-004
本間　一弘　O-2-103, O-2-111
本間　経康　O-3-005E

【ま】

前田　朗　PDF-013
前田恵理子　MS1-3, P-1-039
前田　昌二　O-2-070
前田　正幸　座(O-2-034~038), O-2-064, O-2-083
前野　正登　P-1-003
前原　健寿　O-1-052E
間賀田泰寛　O-1-071
牧　聡　O-2-079, O-2-080
政岡　ゆり　P-3-004
真崎　昌文　O-3-023
マシュー　ミディオン　P-1-072
増井　孝之　座(P-1-061~064), O-1-114, O-2-017E, JKS1-3, PDF-006, PDF-007, PDF-009
増田　大介　O-1-108, PDF-059
増田　洋亮　O-2-009E
桝田　喜正　O-2-079, O-2-080
増谷　聡　O-2-013E
増谷　佳孝　座(O-2-086~091), P-3-008
増本　智彦　座(O-2-006E~009E), O-2-009E, LS-9-2
増元　光　P-1-066, P-1-067, PDF-014
増山　研　O-1-080
待井　豊　O-1-085, PDF-003
町田　好男　座(EL2-1~2), O-1-102, O-2-041, O-2-043, P-2-055
待鳥　詔洋　MS2-4
松浦龍太郎　O-2-075E
松尾香弥子　O-1-024E
松尾　千聡　O-1-014, O-1-021E, O-1-030E, O-1-053E
松尾　政之　S-1-3, P-1-001
松岡雄一郎　O-3-006E, O-3-008E, P-1-025
松岡　祐樹　O-2-039, P-2-029
松木　康　O-3-014, PDF-080
松崎　健司　P-1-040, PDF-070
松崎　創　PDF-014
松澤　克哉　P-2-034, PDF-050, PDF-058
松澤　晃樹　P-2-006, P-2-011
松下　明　座(O-1-014~018), O-2-006E, O-2-009E, O-2-121
松下　達彦　O-2-040
松島　秀　O-2-092
松島　孝昌　P-2-033, PDF-045,

PDF-065
松田　純　O-2-078E
松田　豪　座(O-1-070~076),
O-1-025E,
O-1-046,
O-1-047,
O-1-048,
O-1-049,
O-1-069,
O-1-072,
O-2-036,
O-3-032,
P-1-032,
P-1-034,
P-3-014,
PDF-025
松田　哲也　P-2-003,
P-2-056,
PDF-043
松田　博史　S-3-3
松田　政徳　LS-12-2
松田　恵　P-2-023
松平　泉　P-1-031
松永　敬二　O-2-097,
O-3-048,
O-3-054
松長　敬　O-1-101
松永　尚文　座(O-2-069~072)
松永　奈美　P-3-027
松葉　香子　MS2-1
松原　年生　O-2-083
松前　光紀　O-1-057
松村　明　O-2-006E,
O-2-009E,
O-2-121
松本　恒　P-1-050
松本　浩史　O-2-079,
O-2-080,
O-2-121,
O-3-015,
O-3-017,
P-3-021
松本　俊亮　P-1-060
松元　慎吾　S-1-3,
P-1-001
松本　貴之　O-1-063
松本　信幸　O-2-054
松元　友暉　PDF-025
松本　嘉寛　O-2-105
松本　亮二　O-2-101,
O-3-004E
的場　博輝　O-2-096
真鍋　努　P-1-050
真鍋　徳子　座(EL10-1~2),
P-1-059
丸上　永晃　EL8-2
マルク　ヴァンカウテレン
O-1-034E,
O-2-015E,
O-3-004E,
P-2-019
丸島　愛樹　O-2-009E
丸山　克也　O-1-063,
O-1-064,
O-1-098,
O-2-039,
O-3-016,
P-1-065,
P-1-068,
P-2-029,
PDF-059
丸山　修紀　P-2-002
丸山　正　O-3-010E
丸山　裕稔　O-1-113,
O-2-098,
O-2-099
丸山　光也　P-1-009
萬代　綾子　O-1-067,
O-1-068,
O-2-033
【み】
三浦　則仁　O-3-051
三浦　資弘　O-1-085
三浦　悠輔　O-2-106
三浦　洋亮　O-1-102
三浦　由啓　PDF-044
ミカエラ　シュミット
O-1-105
三上　紗季　O-3-044,
O-3-050,
O-3-052
三賀山諒司　O-3-021,
O-3-022,
O-3-023
三木　均　P-2-023
三木　幸雄　座(LS-2),
P-2-043
三栗　樹子　PDF-043
三坂　恭一　O-2-082
三澤　治夫　O-2-081
三澤　雅樹　O-2-112
水内　宣夫　座(MS2-1~5)
水上　慎也　P-2-022
水木　健一　O-2-017E,
PDF-006,
PDF-007
水谷　弘二　O-1-109
水谷　大地　O-1-078
水野　健吾　P-3-013
水野　直和　O-2-078E
水原　和行　O-2-103,
O-2-111,
O-2-112
三津田　実　P-1-065,
P-1-068
三森　天人　P-1-036
三森　文行　O-1-062,
O-1-082
水戸寿々子　PDF-068
皆川　新　P-2-058
南　学　座(AS-1),
O-3-012E,
P-1-043,
P-2-036
箕浦　奨　O-2-032,
O-3-019
蓑島　聡　SL1,
P-2-050
三部　勉　P-2-009
宮城　亮　P-2-038
三宅　誕実　O-2-038
宮坂　俊輝　O-2-001E,
O-2-003E
宮坂　尚幸　P-2-021
宮崎　功　O-2-047,
O-2-118,
O-3-041,
O-3-042
宮崎　達也　P-1-011,
PDF-082
宮崎美津恵　O-1-055E,
O-1-108,
O-2-021E,
O-2-023E,
O-2-026E,
O-2-077E,
O-2-096,
O-3-040,
PDF-004
宮下　修二　PDF-038
宮田　史朗　O-1-045
宮田　真里　O-1-039
宮武比呂樹　O-3-048,
P-2-024
宮武　祐士　P-1-030,
PDF-029
宮地　利明　座(O-2-039~047),
O-2-070,

P-2-043
宮根　良　O-1-015
宮野　英人　O-2-119,
O-2-120
宮原可名恵　O-2-042,
O-2-091
宮本　宏太　P-2-055
宮本　良仁　PDF-047,
PDF-063
三好　邦博　O-2-016E,
O-2-063,
P-1-074
三好　光晴　O-1-072,
O-2-102,
P-1-028,
P-2-028,
PDF-006,
PDF-007,
PDF-009

【む】
麦倉　俊司　座(P-1-016~024),
O-1-097,
P-1-031,
P-3-026
椋田奈保子　P-1-041
宗田　大　O-2-029E
村垣　善浩　P-3-016
村上　公一　O-2-049,
O-2-050
村上　省吾　PDF-064
村上　正悟　O-2-085
村上　卓道　座(LS-5-1~2),
O-1-014
村上　寿孝　O-2-036,
P-1-032,
P-3-014
村上　陽子　P-3-016
村島　舞　O-2-054
村瀬　研也　O-2-081,
P-2-002
村瀬　毅倫　O-1-035,
P-2-052
村瀬　智一　O-1-067,
O-1-068,
O-2-033
村田　淳　O-1-010,
O-1-012,
O-2-035,
P-1-056,
P-1-057
村田　勝俊　座(P-1-073~081),
S-2-2,
O-1-011,
O-1-041,
O-2-040,
O-2-065,
P-1-077,
P-1-078,
PDF-057
村田喜代史　O-1-079
村田　渉　P-1-029,
P-3-010,
P-3-019
村田　慎一　O-2-092
村田　隆紀　P-1-031
村中　良之　O-1-007
村本　安武　P-1-016,
P-1-018,
P-1-077,
P-1-078
村山　和宏　O-2-005E,
PDF-014
村山　大知　P-2-020,
PDF-020
ムングンホーヤグ　マジグスレン
P-1-034

【め】
目時　毅　P-1-075

【も】
モー　ミシュコフスキー
P-1-002
茂木　望　O-1-065,
O-1-066
望月　輝一　O-2-048
本井ゆみ子　P-3-019
本杉宇太郎　座(S-2-1~7),
S-2-1,
O-1-107,
O-3-049,
PDF-008,
LS-5-2
桃井　理紗　O-2-062
森　一生　P-2-055
森　清孝　O-2-034
森　健作　P-2-036
森　健治　O-1-025E
森　昂也　O-2-061
森　千尋　P-2-023
森　菜緒子　O-1-097
森　則夫　O-1-024E
森　墾　座(P-1-030~034),
O-1-002,
P-2-028
森　博史　P-1-009
森　太志　O-1-005,
O-1-006
森　勇樹　P-1-013
森泉　裕貴　O-2-031
森岡　美英　P-1-079
森川　茂廣　O-1-079
森川　実　O-1-043
森口　央基　座(O-1-099~105)
森阪　裕之　O-1-107,
O-3-049,
PDF-008
森澤　信子　O-3-033
森下　昭治　O-3-036,
O-3-037
森田　康祐　O-2-015E
森田　賢　O-1-010,
O-1-012,
O-2-089,
P-2-049
森田　佳明　EL10-2,
O-2-069,
O-2-074E,
P-2-027
森田　圭紀　O-3-006E,
O-3-008E
盛武　敬　P-2-059
森畠　裕策　O-3-029
森本　規義　PDF-012,
PDF-015
守屋　和典　P-1-010
森谷　淳二　O-1-039
守屋　進　P-2-043
守矢　知永　O-1-111
森分　周子　O-1-081,
O-3-031
門澤　秀一　座(O-1-094~098)

【や】
矢ヶ部義則　O-1-113,
O-2-098,
O-2-099
八木　一夫　O-1-018,
O-1-078,
O-2-114,
O-2-123,
P-1-020,
P-3-023,
PDF-062
柳下　章　O-3-014
八坂　俊吾　P-1-061
矢頭　由裕　O-1-078
安田　幸二　O-1-068

安田　岳史　PDF-030
安田　浩章　O-1-112
安田　政実　P-1-037
八十川和哉　O-2-010E,
P-1-010,
P-1-049
八ツ代　諭　O-1-057
矢内　秀一　P-1-026
柳井　広之　P-1-036
梁川　功　O-1-058,
O-2-055
梁川　範幸　O-2-110,
P-2-020,
PDF-020
柳川右千夫　O-3-005E
柳田　美香　O-2-028E,
O-2-084,
PDF-024
柳町　徳春　P-2-031
矢野　敬一　P-1-065,
P-1-068
矢野　順也　P-1-062,
P-2-010
矢野竜太朗　O-2-115,
P-2-047,
P-3-023,
P-3-024
矢作　康市　PDF-067
八幡　憲明　S-1-5
藪内　英剛　座(EL4-1~2),
O-2-076E,
O-3-021,
O-3-022,
O-3-023,
O-3-024
藪崎　哲史　P-1-047
藪崎　哲史　PDF-051
山　直也　PDF-021
山内　盛敬　O-1-038
山内紬起子　P-1-004,
P-1-005
山浦　聡　PDF-023
山浦　秀和　O-2-092
山形　仁　O-2-024E
八巻　智也　P-2-014
山來　祐介　P-2-032
山口　茂　P-1-033
山口　晋平　P-2-041
山口　敏雄　P-3-016
山口　登　O-2-038
山口　雅之　O-2-012E,
P-1-043
山越　一統　PDF-017
山崎　文之　O-1-020E
山崎　誘三　O-2-051,
O-2-052,
O-2-073E,
O-2-076E
山崎　暁夫　O-2-083
山崎　秀和　PDF-044,
PDF-060
山崎　雅史　O-1-018
山崎　勝　PDF-043
山路　早苗　PDF-011
山下　明　O-1-041,
P-3-003,
PDF-057
山下　篤　O-2-070
山下　一彰　O-2-085
山下　孝二　O-1-033E,
O-2-004E,
O-3-002E
山下　修平　O-2-060
山下　猛　P-2-051
山下　達也　PDF-035
山下　敏彦　O-3-003E
山下　典生　O-1-005,
O-1-006,
O-1-032E,
P-1-075
山下　泰生　P-2-016
山下　康行　座(ES-4),
O-1-008,
O-1-037,
O-1-042,
O-2-015E,
O-3-036,
O-3-037,
P-1-044,
P-1-053
山下　裕市　O-1-058,
O-2-043,
P-2-018,
P-3-002,
PDF-066
山下　力也　P-1-048
山城　博幸　O-1-067
山末　英典　S-3-4
山田　明里　P-2-033
山田　哲　座(O-3-051~055),
O-2-019E,
O-2-046
山田　篤史　O-3-018
山田　英司　O-1-094,
P-1-027
山田　惠　座(O-2-001E~005E),
O-1-096,
P-2-044
山田謙太郎　P-1-012,
P-1-014
山田　重人　P-2-048,
P-2-058
山田　哲也　PDF-031
山田　直明　O-2-074E
山田　尚基　P-3-006
山田　晴耕　座(P-2-021~025),
P-3-007,
P-3-015
山多　芙美　P-1-058
山田　正雄　P-2-051
山田　祥岳　O-1-100,
O-2-102,
P-1-060
山田　芳文　O-1-099,
P-1-061,
P-1-064,
PDF-018
山田　良治　O-1-018
山田　諒太　P-2-008
山谷　裕哉　O-2-119,
O-2-120
山中　一臣　O-1-058,
O-2-043,
O-2-055,
O-2-067
山根　健二　PDF-034
山根　拓郎　O-2-097
山野　理子　O-1-095,
O-3-027
山之内寅彦　O-2-076E
山内　秀雄　PDF-032
山畑　経博　O-2-064,
O-2-083
山村憲一郎　O-2-119,
O-2-120
山村　行生　O-3-005E
山本　明人　PDF-014
山本　晃義　O-2-096
山本　憲　座(P-2-026~030),
O-1-029E,
O-1-038,
O-1-105
山本　亮　O-2-010E,
P-1-010,
P-1-049
山本　敦子　O-1-079
山本　詩子　P-1-021,
P-1-069,
P-1-071

山本　綱記　O-2-100, O-3-039
山本　純郎　P-1-026
山本　貴之　O-1-038, O-1-105
山本　　匠　O-2-069, P-2-027
山元　龍哉　O-1-103, O-1-104, O-3-032
山本　哲也　P-1-007, P-2-051
山本　　徹　O-1-054E, O-1-060, P-1-033
山本　洋紀　O-1-067
山本　　誠　O-1-016
山本　宗孝　P-2-026
山谷　泰賀　O-1-084, O-1-086, O-1-090E, O-2-018E
山脇美紀子　P-2-002

【ゆ】

油井　正生　O-2-021E, O-2-022E, O-2-023E, O-2-026E, P-2-018, P-3-002
杠　　直哉　P-1-017
湯田　恒平　O-2-053, O-3-043, O-3-046, O-3-047, P-2-025, PDF-074
ユタカ　ナツアキ　O-1-105
弓場　英司　P-2-004

【よ】

横沢　　俊　座(P-2-005~013), P-1-063, P-2-046
横瀬　正知　O-1-004, O-1-073, O-1-081
横林　常夫　P-2-043
横峰　　圭　O-1-112
横山　健一　座(O-2-048~057), O-2-077E, PDF-039, PDF-061, LS-7-1
横山　広一　P-1-053
横山　昌幸　O-3-009E, P-1-045, P-2-001, PDF-018
横山　光人　P-2-016
吉浦　一紀　座(LS-3), EL11-2, O-1-013, O-2-037, O-2-107, O-2-116, O-3-026, O-3-045, O-3-053
吉浦　　敬　O-1-030E, O-1-021E, O-1-053E, O-2-118, O-3-041
吉岡　絵理　P-2-038, P-2-039
吉岡　恵理　O-2-036, P-1-013, P-1-032, P-3-014
吉岡　達也　PDF-046
吉岡　　大　座(O-1-077~079)
吉岡　芳親　O-1-106, O-2-021E, O-2-022E, O-2-023E, O-2-024E, O-3-028, PDF-001
吉川　和行　O-3-002E
吉川　宏起　P-1-009
吉川　　武　P-1-080
吉川　　洋　O-2-060
吉廻　　毅　座(MS2-1~5)
吉澤　賢史　O-1-090E, O-2-018E, PDF-026, PDF-033, PDF-078, PDF-067
芳澤　暢子　P-1-010, P-1-013, O-2-096, O-3-051
吉瀬　　哲　座(P-2-031~036),
吉田　英治　O-1-053, O-3-043, O-3-046, O-3-047, P-2-025, PDF-072, PDF-074
吉田　一也　P-3-004
吉田　賢作　PDF-030
吉田　耕治　P-1-029
吉田　慎一　O-2-015E, P-1-053
吉田　成吾　O-3-032
吉田　　孝　P-1-009
吉田　学誉　O-2-041, P-2-060
吉田　正樹　O-1-037, P-1-017, P-1-022, P-2-057
吉田　将人　O-3-051
吉田茉莉子　P-1-002
吉田　守克　O-1-065, O-1-066
吉田　好雄　座(JKS1-1~4), P-1-028
吉田　理佳　O-3-036, O-3-037
吉田　　礼　O-2-042, O-2-091
吉永　壮佐　O-2-007E
吉原　千治　O-3-003E
吉原　　光　O-2-012E
吉丸　大輔　O-2-004E
吉満　研吾　O-2-092
吉村　　明　O-2-039, P-2-029
吉村　祐樹　O-1-037, O-1-042, ES-4
吉村　玲児　EL1-1
吉本　三徳　O-1-114, PDF-009
吉本　光喜　S-2-5, O-1-010, O-1-012, O-1-033E, O-1-034E, O-1-061, O-2-011E, O-2-035, O-2-049, O-2-050, O-2-053, O-3-043, O-3-046, O-3-047, P-2-025, PDF-072, PDF-074
ヨッヘン　コイプ　P-3-004
米澤　祐司　PDF-030
米田　和夫　P-1-029
米田　哲也　O-2-015E, P-1-053, O-3-032, P-1-009, O-2-041, P-2-060, O-1-037, P-1-017, P-1-022, P-2-057, O-3-051, P-1-002, O-1-065, O-1-066, 座(JKS1-1~4), P-1-028, O-3-036, O-3-037, O-2-042, O-2-091, O-2-007E, O-3-003E, O-2-012E, O-2-004E, O-2-092, O-2-039, P-2-029, O-1-037, O-1-042, ES-4, EL1-1, O-1-114, PDF-009, S-2-5, O-1-010, O-1-012, O-1-033E, O-1-034E, O-1-061, O-2-011E, O-2-035, O-2-049, O-2-050,
米永　健徳　O-1-114, PDF-009
米山　浩司　S-2-5, O-1-010, O-1-012, O-1-033E, O-1-034E, O-1-061, O-2-011E, O-2-035, O-2-049, O-2-050, O-2-053, O-3-043, O-3-046, O-3-047, P-2-025, PDF-072, PDF-074
米山　正己　P-3-004, PDF-030, P-1-029, O-2-015E, P-1-053, O-3-032, P-1-009, O-2-041, P-2-060, O-1-037, P-1-017, P-1-022, P-2-057, O-3-051, P-1-002, O-1-065, O-1-066, 座(JKS1-1~4), P-1-028, O-3-036, O-3-037, O-2-042, O-2-091, O-2-007E, O-3-003E, O-2-012E, O-2-004E, O-2-092, O-2-039, P-2-029, O-1-037, O-1-042, ES-4, EL1-1, O-1-114, PDF-009, S-2-5, O-1-010, O-1-012, O-1-033E, O-1-034E, O-1-061, O-2-011E, O-2-035, O-2-049, O-2-050,

O-2-053,
O-2-089,
O-2-101,
O-2-110,
O-3-004E,
O-3-025,
O-3-043,
O-3-046,
O-3-047,
P-1-046,
P-1-056,
P-1-057,
P-2-014,
P-2-019,
P-2-020,
P-2-025,
P-2-035,
PDF-010,
PDF-027,
PDF-028,
PDF-069,
PDF-072,
PDF-074
米山　祐也　O-1-031E

【り】

力丸　裕哉　P-1-054
利根　裕史　O-1-095
劉　国相　P-1-006,
P-1-025
劉　暁丹　O-2-007E

【わ】

若田　ゆき　O-1-023E,
O-3-027
若槻麻里子　P-1-006
若畑　茜　O-2-058
若原　辰也　O-1-109
若山　哲也　O-1-051E,
O-1-107,
P-1-052,
PDF-006,
PDF-007,
PDF-009,
PDF-048
若山　季樹　O-1-041,
PDF-057
和田　昭彦　座(P-2-014~020),
P-3-007,
P-3-015
和田　敬仁　O-1-022E
和田　達弘　O-2-101,
O-2-122
和田　博文　O-1-108,
PDF-004
渡辺　篤史　P-2-032
渡辺　淳也　O-2-110,
P-2-020
渡邉　城大　PDF-052
渡辺　慶子　P-3-004
渡邉　啓太　O-1-039,
O-2-007E,
P-3-022
渡辺　浩毅　O-2-048
渡邊　潤　PDF-071
渡部　敏男　O-1-100,
O-2-102,
P-1-060
渡辺　俊之　O-3-018
渡辺　智哉　O-2-117,
P-3-012
渡邊　春夫　O-2-072,
O-3-055
渡邉　英宏　座(P-1-001~008),
O-1-062,
P-3-020
渡辺　靖史　P-2-028
渡辺　靖志　P-1-065,
P-1-068
渡邉　康晴　O-1-068,
O-2-033
渡部　祐樹　PDF-064
渡邊　祐司　O-2-025E,
O-2-076E,
O-2-105
渡邉　祐亮　P-3-007,
P-3-015
渡辺　好章　O-2-031
渡邉　嘉之　座(O-2-064~068),
O-1-014,
O-1-021E,
O-1-030E,
O-1-053E
渡邉理恵子　O-2-007E,
P-3-022
汪　洋　O-1-051E

第 43 回日本磁気共鳴医学会大会
協賛企業一覧

株式会社 AZE
アミン株式会社
有限会社医学出版サービス
エーザイ株式会社
株式会社エルエイシステムズ
オリオン電機株式会社
株式会社学研メディカル秀潤社
株式会社杏林システマック
健診会　東京メディカルクリニック
神戸医療機器開発センター（メデック）
コニカミノルタ　ヘルスケア株式会社
ザイオソフト株式会社
GE ヘルスケア・ジャパン株式会社
シーメンス・ジャパン株式会社
スター・プロダクト株式会社
第一三共株式会社
中外製薬株式会社
DS ファーマバイオメディカル株式会社
テルモ株式会社
東芝メディカルシステムズ株式会社
東洋メディック株式会社
トーレック株式会社
ナモト貿易株式会社
日本ストライカー株式会社
日本電子株式会社
日本メジフィジックス株式会社
日本メドトロニック株式会社
日本メドトロニック株式会社 CRHF 事業部
日本ライフライン株式会社
株式会社 ニューオプト
ノバ・バイオメディカル株式会社
バイエル薬品株式会社
バイオトロニックジャパン株式会社
PSP 株式会社
株式会社日立メディコ
株式会社 フィジオテック
株式会社フィリップスエレクトロニクスジャパン
富士製薬工業株式会社
フジデノロ株式会社
富士フイルム RI ファーマ株式会社
富士フイルムメディカル株式会社
Bracco
ブラッコエーザイ株式会社
ブルカー・バイオスピン株式会社
株式会社文京メディカル
メディカルスキャニング
メディキット株式会社
ユビックス株式会社
株式会社　六濤

（五十音順）

ご協力ありがとうございました。

2015 年 8 月 19 日

大会長　青木　茂樹

お 知 ら せ

平成28年度 第44回日本磁気共鳴医学会大会について

会　期：2016年9月9日（金）～ 9月11日（日）

会　場：大宮ソニックシティ

大会長：新津　　守
（埼玉医科大学放射線科）

日本磁気共鳴医学会雑誌

略称：日磁医誌（JJMR）

Vol. 35 SUPPLEMENT
2015年9月3日発行
定価 4,000円（税込）

© 編集・発行人　一般社団法人　日本磁気共鳴医学会
代表理事　巨瀬　勝美

〒105-0012　東京都港区芝大門2-12-8
浜松町矢崎ホワイトビル2F
TEL: 03-6721-5388
FAX: 03-6721-5433

印　刷　所　山菊印刷株式会社

年1回発行　本誌記載記事の無断複製、転載を禁じます。