

## B. 問診と診察

### History Taking and Medical Examination

## 2. 産婦人科の診察方法

### Gynecologic and Obstetrics Examination

#### 1) 外診

問診から必要に応じて行われる。

まず、血圧、脈拍、体温の測定を行う。身長・体重から産婦人科に関連した兆候(例えば Turner 症候群での低身長、内分泌異常での肥満など)がないかを観察する。次いで、産婦人科患者でも他科の診察と同様に、ベッドに仰臥させて、頸部、胸部、腹部などを診察する。眼瞼結膜で貧血の有無、頸部の触診で甲状腺やリンパ節腫脹の有無を調べる。胸部においては、乳房の視診と触診を行う。視診では、乳房の発育、色調、発赤、浮腫、潰瘍・湿疹様変化、陥凹、ひきつれ、えくぼ症状、乳頭・乳輪の形状を観察する。乳房の触診は、平手で指の腹の部分を用いて、神経を集中してくまなく触診を行う。腫瘍が存在すれば、部位、大きさ、硬度、可動性などをみる。また、乳頭根部を圧迫して乳汁や血液などの分泌物の有無を調べる。次いで、腋窩、後背筋全面、鎖骨上リンパ節などを触診する。胸部ではさらに、心臓の聴診、肺野の聴打診を行う。腹部の診察時には、両膝を屈曲させて腹壁を弛緩させて行う。腹部の観察では、表在血管、腹壁の膨隆・弛緩、手術痕の有無、恥毛の状態を観察する。腹部の触診は、拳を広げて軟らかくソフトなタッチで腹部全体を診察する。疼痛がある場合には無痛域から触診を始める。圧痛の有無、腫瘍の有無、筋性防御の有無などを診察する。腎臓の触診は両手をそれぞれ背部と腹部に当て、呼吸に合わせて特有の抵抗をみる。下肢では静脈瘤、鼠径部リンパ節腫大や脛骨前面における浮腫の有無などの触診も必要である。

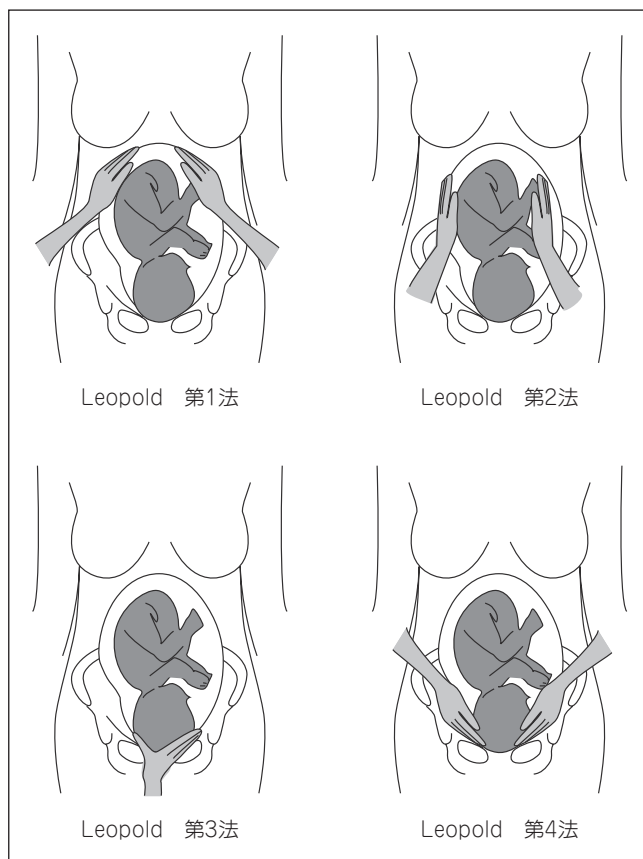
#### 2) 妊婦の Leopold 触診法

妊婦健診では、まず子宮底の高さと腹囲を測定する。妊娠週数に比べて子宮底が高く、腹囲が異常に大きい場合には巨大児、多胎、羊水過多などを疑い、また、子宮底が異常に低い場合には子宮内胎児発育遅延、羊水過少などを疑いながら診察する。触診で子宮収縮や圧痛の有無を調べた後に、Leopold 触診法で胎児の胎位、胎向、胎勢ならびに骨盤入口面への先進部(児頭、殿部、足など)の陥入度を診察する。

① Leopold 触診法第1法：妊婦の顔に向かって右側に立ち、両手をわずかに彎曲させて、小指の方を子宮底に当てて診察する。子宮底の高さ、形、胎児部分を診察する。頭位(子宮底側に殿部)では、ほぼ球形な塊として殿部を触れる。児体に繋がる部分にくびれを認めない。骨盤位(子宮底側に頭部)では、硬く大きな球体を触れる。妊娠中期には浮遊感を呈し、児体との間にくびれを触れる。子宮底に球形の塊を触れない場合は横位を考える。

② Leopold 触診法第2法：子宮底に当てた両手を下方に移し、左右の手を交互に動かして胎向を診断する。児背(大部分)は弓状に曲がった板のような抵抗として触れ、手足(小部分)は1個または数個の小さな結節として触れる。胎位、胎向、胎勢や羊水量、子宮筋の緊張状態などを確認する。

③ Leopold 触診法第3法：右手の母指と他の4指で、恥骨結合上の胎児部分をつかむ。



(図 B-2-1)

この操作で胎児の先進部の種類を確認する。

④ Leopold 触診法第4法：妊婦の下肢の方を向き、両手掌を左右の下腹部に当て、これを骨盤入口面の方向へ静かに圧入する。児の先進部を触診し、さらには移動性、骨盤内進入状況を確認する。

### 3) 腔鏡診

腔鏡診を行うに先立ち、外陰部の観察を行う。次いで腔入口部を触診し、使用する腔鏡のサイズを決める。腔鏡は、年齢、未・既婚、未・経産などにより、極小、小、中、大などを使い分け、処女や小児の診察には鼻鏡、耳鏡や肛門鏡を代用する場合もある。腔鏡は一般的にクスコ氏腔鏡が使用される。腔鏡の装着は一手(一般的に利き手)で陰唇を開き、他手で閉じた腔鏡を持ち、先端を体温程度に温めた生理食塩水か滅菌水で湿らせて、弁を腔入口に約45度程度斜めに挿入し、2~3cm 挿入したところで横にして骨盤誘導線に沿って静かに挿入する。腔鏡が子宮腔部に達したら、これをやや手前に抜きながら、両葉を静かに開き、子宮腔部が両葉の間に観察されるように調節する。腔鏡を装着したら、まず腔分泌物、腔壁の状態を観察し、必要があれば腔分泌物を採取して培養、塗抹、検鏡などを行う。次に腔円蓋、子宮腔部を観察する。子宮腔部ではびらんや頸管ポリープの有無、外子宮口の状態、頸管分泌物などについて観察する。細胞診を行う場合には、扁平円柱接合

(表 B-2-1) Bishop score(頸管成熟度のスコア)

因子	点数			
	0	1	2	3
頸管開大度 (cm)	0	1～2	3～4	5～6
展退度 (%)	0～30	40～50	60～70	80～
児頭下降度 (SP)	-3	-2	-1～0	+1～
頸部硬度	硬	中	軟	
子宮口位置	後方	中央	前方	

総合得点9点以上を成熟とする

部(SC Junction)よりヘラ、ブラシ、綿棒などを用いて細胞診標本を採取する。この際、頸管内も擦過するよう採取を行う。また、必要な場合にはエンドサイトなどを用いて子宮内膜細胞診標本を採取し、細菌やクラミジア感染の検査のために頸管分泌液を採取する。その後、腔鏡を横に回しながら腔壁全周を観察する。

#### 4) 産科内診

妊娠初期の内診では、子宮の大きさや硬度、骨盤内臓器の異常や疾患の有無を早期に発見することに重点を置いて内診を行う。妊娠5～9カ月の内診では、子宮頸管の開大度、展退度、胎児先進部の下降度など、流産の予知に重点を置いた内診を行う。妊娠10カ月の内診は、胎児先進部の確認、胎児先進部下降度、子宮頸管展退度など、分娩の準備状態の評価に重点を置いた内診を行う。妊娠後半期や分娩進行中に内診を行う際には、あらかじめ超音波検査を行って、胎盤の異常(前置胎盤・胎盤の肥厚・胎盤後血腫など)の有無、特に前置胎盤がないことを確認した後に内診を開始する。

産科的内診では、

- ①外陰：静脈瘤、浮腫、会陰部の伸展性、既往分娩の裂傷、会陰切開の瘢痕
- ②腔：粘膜のリビド着色、分泌物の性状、腔壁の伸展性、奇形の有無
- ③子宮腔部：位置、長さ、硬度、開大度、展退度
- ④子宮体部：位置、大きさ、硬さ、表面の性状、可動性、圧痛の有無
- ⑤胎児下降度：先進部の種類、下降度、可動性、児頭が十分に下降する場合には泉問や矢状縫合の位置

などを調べる。

特に子宮頸部の頸管開大度、展退度、硬さ(子宮口唇の硬さがマシュマロ状(軟)、弛緩した口唇状(中)、鼻翼状(硬)のいずれに相当するか)、子宮口の位置(子宮腔部の位置が骨盤誘導線の前・中央・後方のいずれに位置するか)、胎児先進部の下降度から頸管成熟度を評価するための Bishop score は、妊娠末期では分娩の準備状態を知るうえで有効な指標であり、それ以外の時期では流産の予知に有用である。

#### 5) 婦人科内診、直腸診

内診に際しては、一般的に利き手の反対の手に着けたゴム手袋の第2指(あるいは第2、3指)の先端に消毒液や滅菌水をつけて滑りを良くし、これを腔口から腔前壁に沿って静かに腔内に挿入する。内診指は時計方向または反時計方向に回旋させながら挿入し、腔壁の全周を触診する。処女膜の状態、腔の伸展性、硬結、腫瘤、異物、圧痛、腔中隔の有無などをみる。続いて、内診指指頭で子宮腔部と頸部を触診し、子宮頸部の大きさ(長さ)、形態、硬度、表面の性状、移動性の有無およびその移動に際しての疼痛の有無などを調べ

る。次に双手診に移行する。砕石位の患者の下肢を十分に開かせ、深呼吸をさせたりしながら腹壁の力を抜かせる。内診指の第4指および第5指は折り曲げて会陰を圧することで、できるだけ内診指を深部まで到達させる。内診指指頭の指腹を後腔円蓋部中央に挿入して子宮腔部(頸部)を軽く押し上げるとともに、患者の下腹部に平行に並べて他手の第2, 3, 4, 5指の指腹を患者の吸気に合わせながら軽く押し込んで、両手指腹の間に子宮体部を挟み込み、子宮の傾きと屈曲、大きさ、硬度、可動性、圧痛の有無などを触診する。その後、付属器を触診するため、内診指を腔円蓋部側方に移動させ、子宮体部の場合と同様の要領で両手指腹の間に付属器を挟み込む要領で触診する。内診の最後には、両側の仙骨子宮靭帯付近ならびにダグラス窩の圧痛や抵抗がないかを触診する。

処女膜がある婦人などの場合には通常の内診の代わりに直腸診が行われる。ゴム手袋や指嚢にキシロカインゼリーやオリーブオイル、ワセリンなどをつけて行い、通常、第2指を肛門から挿入する。診察を行う前には、患者に直腸診を行うことを予告し、口を開いて静かに呼吸させ、腹壁の緊張を除く。内診の場合と同様の要領で子宮頸部、子宮体部、付属器、ダグラス窩、子宮傍組織の触診を行う。

〈森田 峰人\*〉

---

\*Mineto MORITA

\**Department of Obstetrics and Gynecology, Toho University School of Medicine, Tokyo*

**Key words** : Leopold's maneuvers · Vaginal examination · Rectal examination · Pelvic examination

**索引語** : Leopold 触診法, 腔鏡診, 直腸診, 双合診

---